분류	검사	Rationale	코드	적합상병
ROUTINE	FSH	Nl or Low in PCO	C3500	N915
	LH	Elevated	C3480	N915
	Testosterone	Usually elevated	C3530	E282
	SHBG	May be reduced	CZ202	인정비급여
	Estrogen[Estradiol]	May be normal or elevated	C3260	N915
	Androstenedione	may be elevated	CZ196	인정비급여
	Human chorionic gonadotropin	used to check for pregnancy	C3520	O089
	Anti-Müllerian hormone (AMH)	an increased level is often seen with PCOS	CZ214	인정비급여
	DHEA-S	– frequently mildly elevated with PCOS; may be done to rule out an adrenal tumor in women with rapidly advancing hirsuitism	C3640	E282
R/O	TSH	to rule out thyroid dysfunction	C3360	E079
	Free T4	to rule out thyroid dysfunction	C3340	E079
	T3	to rule out thyroid dysfunction	C3290	E079
	Cortisol	to rule out Cushing syndrome	C3248	E249
	Prolactin	to rule out elevated prolactin (hyperprolactinemia)	C3510	N915/N643
	17-hydroxyprogesterone	to rule out the most common form of congenital adrenal hyperplasia	C3470	L680[털과다증]
	IGFBP-3	to rule out excess growth hormone[acromegaly]	CX231	인정비급여
Other	Lipid profile	to help determine risk of developing cardiovascular disease; risk is associated with a low HDL, high L0l, high total cholesterol and/or elevated triglyceride	C2411/C2443/C2420 orC2430	E785
	Glucose	can be used to detect diabetes; elevated in diabetes	C3711	E149
	HbA1C	can be used to detect diabetes; elevated in diabetes	C3825	E149
	Insulin	– often elevated in insulin resistance	C3410	E149
Non LAB	Pelvic US	A pelvic ultrasound (transvaginal and/or pelvic/abdominal) is used to evaluate enlarged ovaries. *		
	Laparoscopy	Laparoscopy may be used to evaluate ovaries and sometimes used as part of surgical treatment. (For more, see MedlinePlus: Pelvic laparoscopy.)		

그림 0.1: Ultrasounds are often used to look for cysts in the ovaries and to see if the internal structures appear normal. In PCOS, the ovaries may be 1.5 to 3 times larger than normal and characteristically have more than 12 or more follicles per ovary measuring 2 to 9 mm in diameter. Often the cysts are lined up on the surface the ovaries, forming the appearance of a “pearl necklace." The follicles tend to be small and immature, thus never reaching full development. The ultrasound helps visualize these changes in more than 90% of women with PCOS, but they are also found in up to 25% of women without PCOS symptoms. (For more, see RadiologyInfo.org: Pelvic ultrasound)

다낭성난소증후군

- N979 상세불명의 여성불임
- N915(희발월경), N912(상세불폄의 무월경)
- E282 다낭성 난소증후군

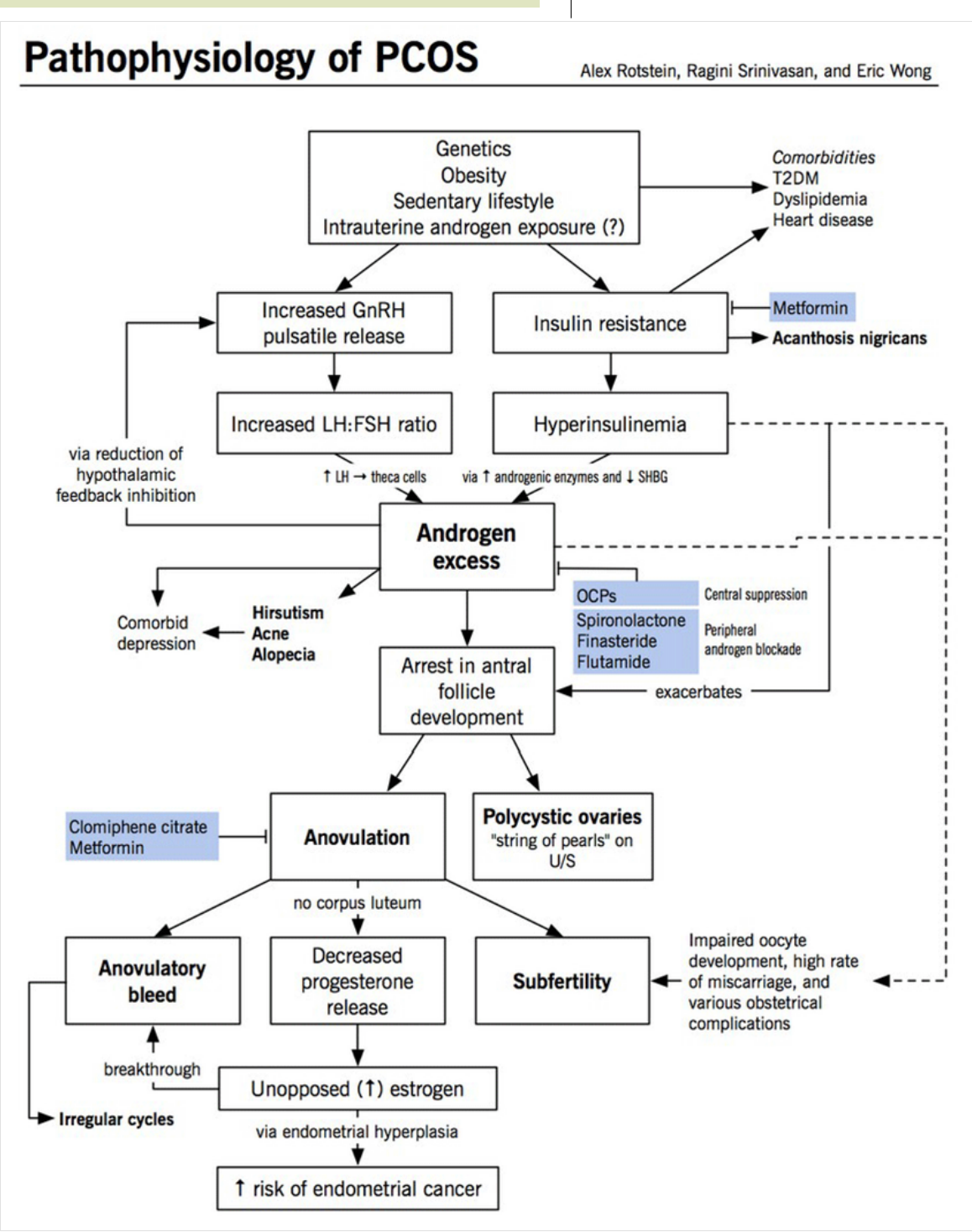

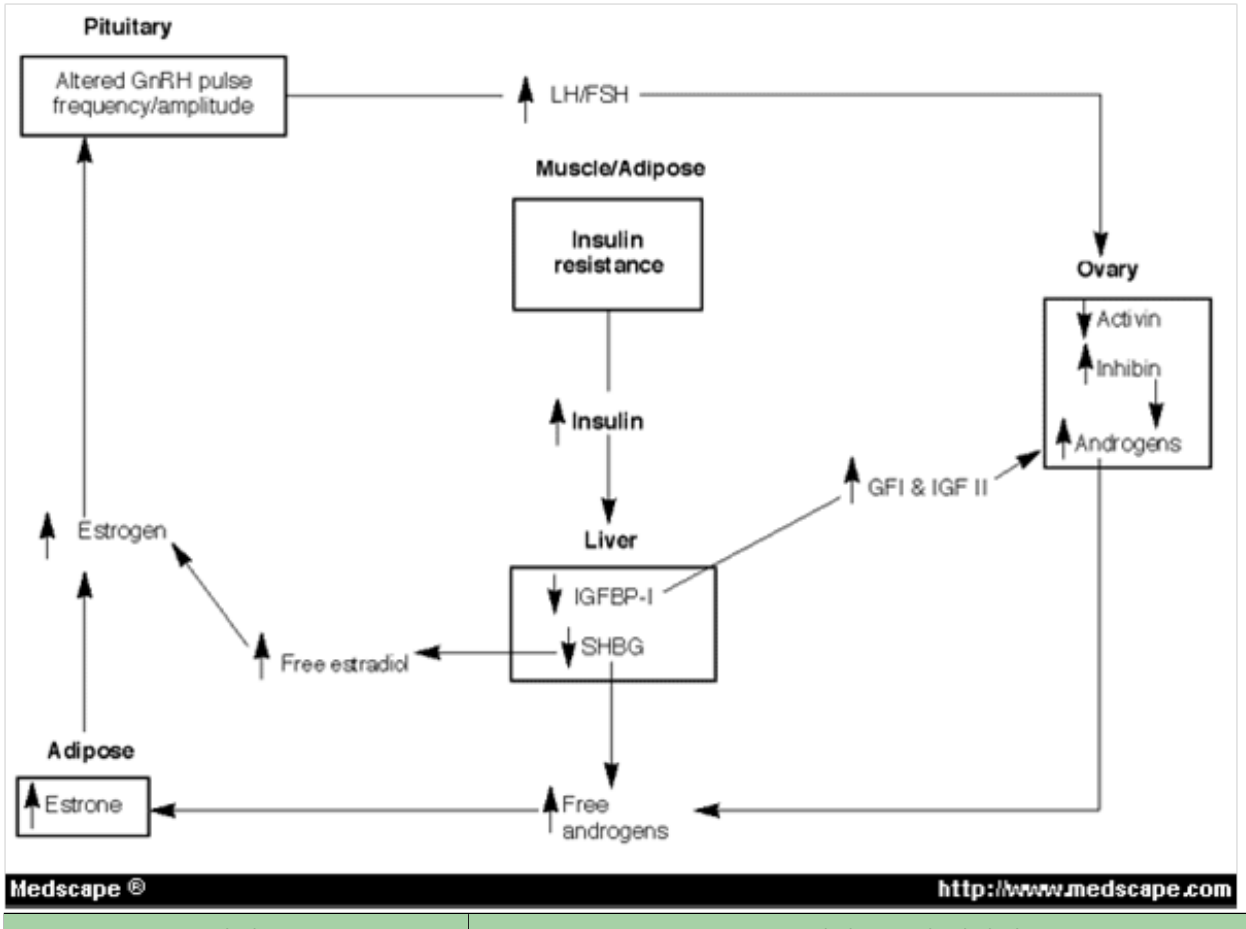

상병	검사코드및 검사명
E282(R/O다낭성 난소증후군)	C3530(테스토스테론) ,C3640(DHEA-S)
E079(R/O상세불명의 갑상선 장애)	C3360(TSH), C3290(T3), C3340(Free T4)
N915(희발월경), N912(상세불폄의 무월경)	C3500(FSH), C3480(LH), C3260(Estradiol), C3460(Progesterone), C3510(Prolactin)
o089(R/O상세불명의 유산 또는 자궁외임신에 따른 합병증)	C3520(hCG)

SEX HORMONE BINDING GLOBULIN

SHBG 성호르몬 결합 글로불린

- ◉ 검사목적 : 전자간증, 여성에게서 androgen 과다증으로 인한 조모증(Hirsutism)의 진단
- ◉ 임상적의의 : SHBG란 약어는 성호르몬 결합 글로불린(sex hormone binding globulin)이란용어의 앞글자를 따서 만든 것이다. SHBG 단백질의 혈중 수치가 증가할 경우 전자간증 발병 위험이 증가한다. SHBG 단백질 수치를 이용할 경우 기존의 자간증 위험인자를 이용하는 것보다 훨씬 더 정확하게 임신중독증을 예측할 수 있다. SHBG(Sex Hormone Binding Globulin)는 테스토스테론, 에스트라디올과 결합되어 있는 단백질로 또다른 측정의의는 여성에게서 androgen 과다증으로 인한 조모증(Hirsutism)의 진단이다. 주로 테스토스테론과 같이 검사하여 free testosterone index(FTI)를 구할 수 있으나 FTI는 free testosterone농도를 반영한다. 혈중에서 성호르몬은 대부분 SHBG와 결합하여 존재하며 약 1040%는 알부민과 약하게 결합되어 있으며, 오직 1% 만이 혈장 단백과 결합되지 않는 유리 호르몬으로 존재한다. 갑상선 기능 항진증, 임신, 에스트로겐은 성호르몬 결합 글로불린을 증가시키고 반면에 안드로겐, 프로게스테론, 성장호르몬은 SHBG를 감소시킨다. 성호르몬 결합 글로블린의 혈중 농도는 체중에 반비례하므로 체중이 증가될 경우 SHBG이 감소하여 유리 성호르몬의 농도에 변화가 생긴다. 뿐만아니라 체중과는 상관없이 인슐린 저항과 고인슐린증이 있을 경우에도 역시 SHBG이 감소하는데, 이런 관계가 매우 밀접하여 SHBG의 농도가 고인슐린혈증 인슐린저항 (hyperinsulinemic insulin resistance) 의 지표가 될 수 있으며, SHBG 농도가 낮을 경우 type Ⅱ 당뇨병의 발생을 예측할 수 있다.
- ◉ 고치질환 : 임신 중독증, 다모증, 같은 androgen 의 과잉상태
- ◉ 유의사항 : 피임약을 복용하면 난소에서 androgen 생산이 억제되면서 즉 SHBG 단백질 생산이 늘어나는데 피임약 복용을 중단하여도 SHBG호르몬 수치는 떨어지지 않는다. 검체는 냉장 보관한다.

1. C3500 FSH[난포자극호르몬]/159.41점/12,590 원
2. C3480 LH[황체형성호르몬]/152.68점/12,060 원
3. C3260 E2[에스트라디올]/191.10점/15,100 원
4. C3510 PRL[프로락틴]/166.15점/13,130 원
5. C3360 TSH[갑상선자극호르몬]/225.02점/17,780 원 C3290
6. T3[트리요도타이로닌]/172.75점/13,650 원
7. C3340 Free T4[유리싸이록신]/173.49점/13,710 원
8. C3530 testosterone[테스토스테론]/172.2점/13,600 원
9. C3640 DHEA-s/259.09점/20,470 원
10. C3520 bHCG/212.70점/16,800 원

초음파 검사상 다낭성 난소: 다낭성 난소 증후군에서 난소의 형태는 2 9mm 직경의 난포가 12개 이상 관찰되거나 난소의 부피가 10cm3 이상 증가되어 있는 것이 특징이다. 한쪽 난소가 이러한 진단 기준을 만족하면 다낭성 난소 증후군으로 판단할 수 있다.
이때 주관적 판단으로 진단 기준을 대체해서는 안 된다. 초음파적으로 난소 형태를 평가하는 데 가장 적절한 시점은 난소에 대한 자극이 가장 적은 초기 난포기이다. 청소년기 여성에서는 복부 초음파 검사를 통한 난소 부피의 측정을 통해서만 다낭성 난소를 진단할 수 있는데, 이는 난포 개수의 측정은 믿을 수 있는 지표가 되지 못하기 때문이다.