M4皮膚科講義

皮疹から膠原病を診断するには？
特徴的皮膚所見とその読み方

西田 絵美
名古屋市立大学医学部附属西部医療センター
皮膚科 教授

2026年4月20日（月）

本日の講義内容

目標
①皮膚症状が膠原病診断の鍵になる理由を理解する
②代表的な皮膚所見と疾患の対応を説明できる
③危険なサイン（red flags）を見つける

1.膠原病について

2.どうやって診断する？

3.皮膚症状を伴う主な膠原病

- 全身性エリテマトーデス
- 全身性強皮症
- シェーグレン症候群
- 皮膚筋炎
- ベーチェット病
- MCTD
- 抗リン脂質抗体症候群

内科的疾患

アトピー性皮膚炎、乾癬、膠原病
水疱症、皮膚感染症、薬疹など

外科的疾患（皮膚外科学）

悪性黒色腫、基底細胞癌、有棘細胞癌
血管肉腫、乳房外パジェット病など

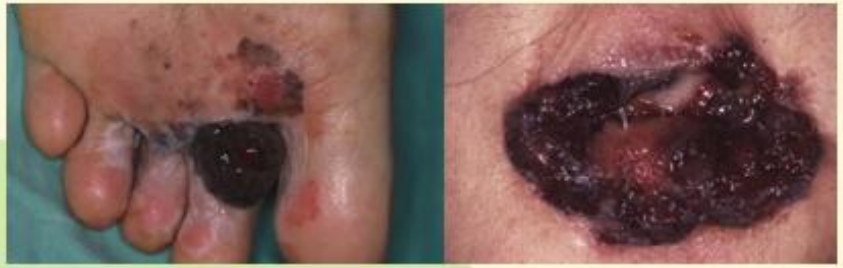

美容
皮膚科学

皮膚科は
皮膚の総合科学

抗加齢
皮膚科学

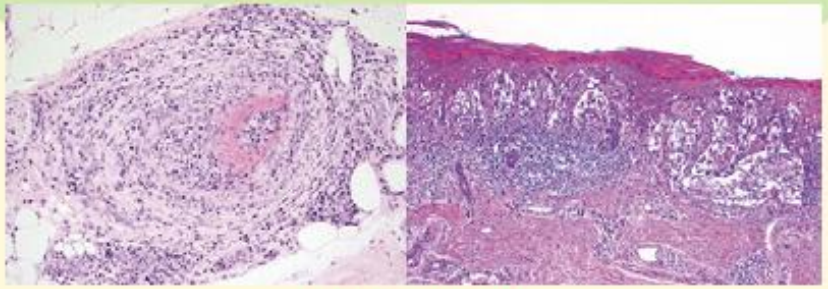

皮膚病理学

なぜ皮膚からのアプローチが重要か？

- 膠原病は全身性炎症性疾患
- 皮膚は「見える臓器」
- 初発症状として出現しやすい
- 診断のヒントになる特徴的所見が多い

👉 皮膚を見れば「全身がわかる」かも？！

膠原病とは？

膠原病は、自己免疫異常を基盤とする全身性の炎症性疾患群の総称。

かつては「膠原線維（コラーゲン）の病気」と考えられていたため

この名称がつけられましたが、現在では自己免疫の異常によって

多臓器（皮膚、関節、血管、筋肉、内臓など）に慢性炎症を引き起こす疾患

の総称とされている。

膠原病に含まれる疾患は？

リウマチ性疾患や膠原病は、
関節、皮膚、肺、腎臓、心臓、消化管、神経、眼、耳
など様々な臓器に病変が出現する可能性があることが特徴。

リウマチ関連疾患

関節リウマチ
リウマチ性多発筋痛症
脊椎関節炎（脊椎関節症）
　強直性脊椎炎
　乾癬性関節炎
　炎症性腸疾患に関連する脊椎炎
　ブドウ膜炎に関連する脊椎炎
SAPHO症候群
掌蹠膿疱症性関節炎
　★悪性関節リウマチ

膠原病

★全身性エリテマトーデス
★シェーグレン症候群
★皮膚筋炎・多発性筋炎
★全身性強皮症
血管炎症候群
★高安動脈炎　　側頭動脈炎
★結節性多発動脈炎（皮膚動脈炎）
★多発血管炎性肉芽腫症
　好酸球性多発血管炎性肉芽腫症
　顕微鏡的多発血管炎
　抗GBM抗体関連疾患
IgG4関連疾患
★ベーチェット病　　好酸球性筋膜炎
成人スティル病
　★混合性結合組織病（MCTD）
　抗リン脂質抗体症候群（APS）

その他

TAFRO症候群
キャッスルマン病
免疫不全症
自己炎症症候群

https://www.ryumachi-jp.com/medical-student/shinryo_tokutyo_2011/disease/

本日の講義内容

1.膠原病について

2.どうやって診断する？

3.皮膚症状を伴う主な膠原病

- 全身性エリテマトーデス
- 全身性強皮症
- シェーグレン症候群
- 皮膚筋炎
- ベーチェット病
- MCTD
- 抗リン脂質抗体症候群

膠原病診断のための流れ

・皮膚症状から膠原病を疑う

↓

・皮膚生検

・血液検査（抗核抗体、各自己抗体・・・）

皮疹とは

皮膚に生じた病変を何と呼ぶかというルール
皮膚科医は皮疹のパターン、分布、時間的経過、バックグラウンドなどから診断を行っている。

皮膚科医の診断法について

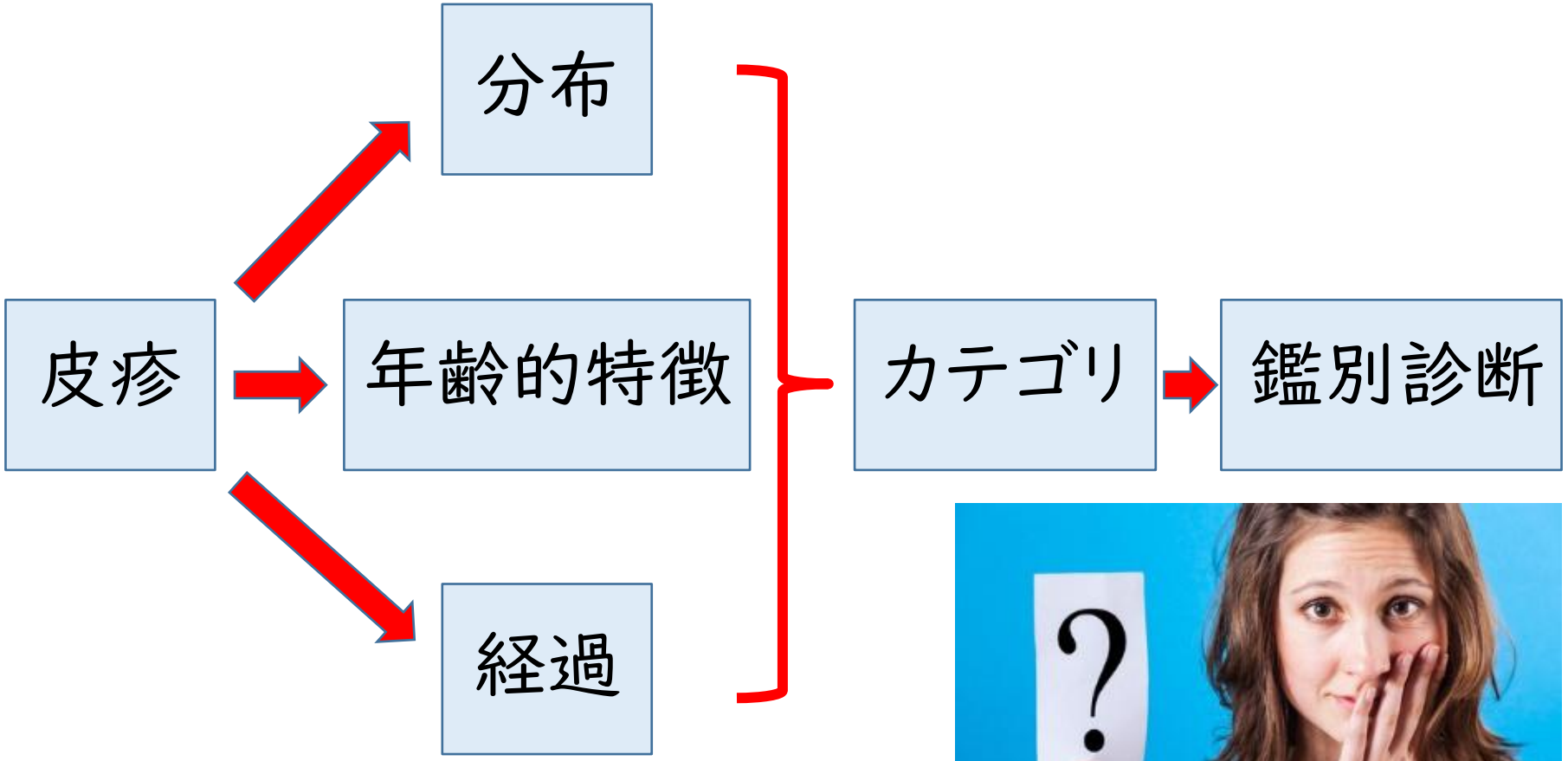

皮膚を診るポイント

- 分布（顔・手・体幹・露光部）
- 形態（紅斑、紫斑、潰瘍、硬化など）
- 色調（紅色・紫色・蒼白）
- 痛み・掻痒の有無
- 経過（急性 vs 慢性）

Raynaud（レイノー）症状

寒冷や精神的緊張により、発作性に指趾血管の攣縮による色調変化をきたす症状

https://ubie.app/byoki_qa/clinical-questions/symptom/zey6_1lr_-2

・一次性Raynaud：基礎疾患を伴わないもの
・二次性Raynaud：基礎疾患を<u>伴う</u>もの

膠原病における皮膚生検の意義

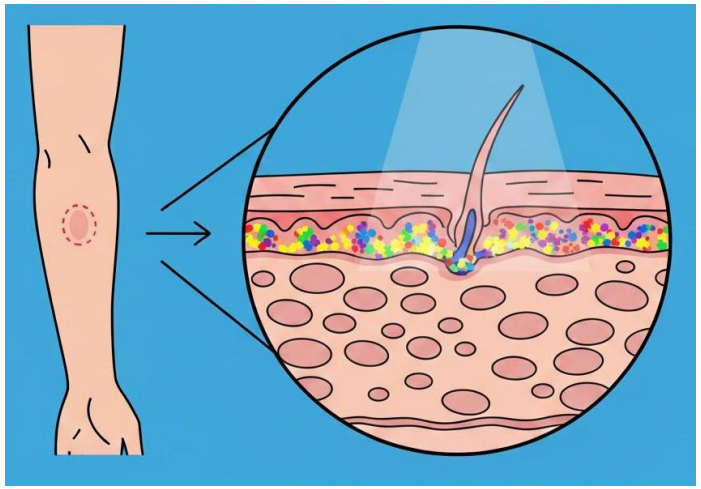

皮膚生検標本に蛍光標識抗体を用い、
免疫グロブリン（IgG, IgM, IgA）や補体（C3）沈着を
可視化する検査
👉 特に膠原病では免疫複合体の沈着
基底膜帯（BMZ）の変化を直接評価できる点が重要

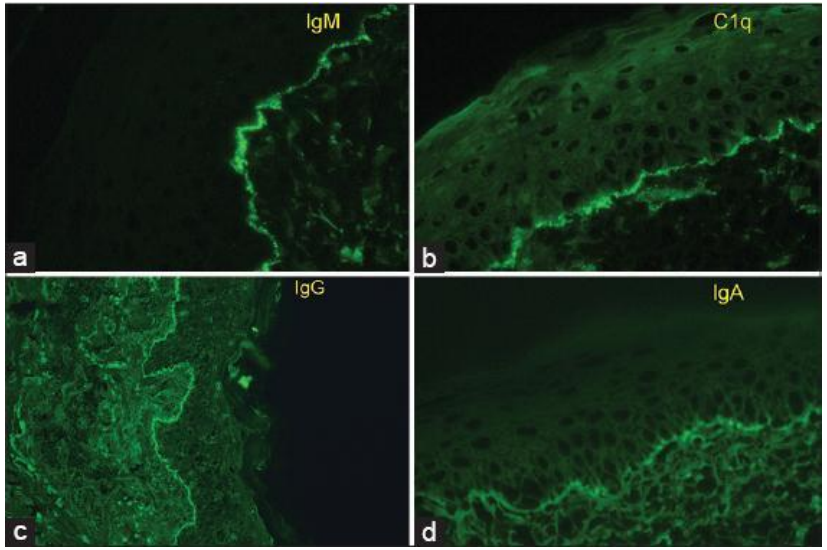

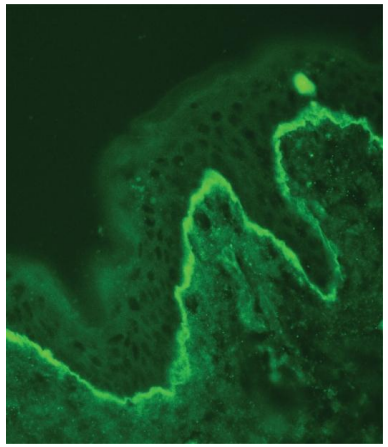

特徴：

- 表皮真皮接合部にIgG, IgM, C3の線状または顆粒状沈着
- 露光部皮膚で陽性率↑（SLE）
- 意義：SLEの診断補助 CLE vs 非ループス疾患の鑑別
- 非病変部でも陽性 → 全身性疾患の示唆

👉 論文でもDIFは特異度は高いが感度は中等度
適切な部位選択が重要と強調

HE染色（Hematoxylin & Eosin）

■ ホルマリン固定 → パラフィン包埋
→ HE染色組織構造・炎症細胞・壊死などを観察

(A)

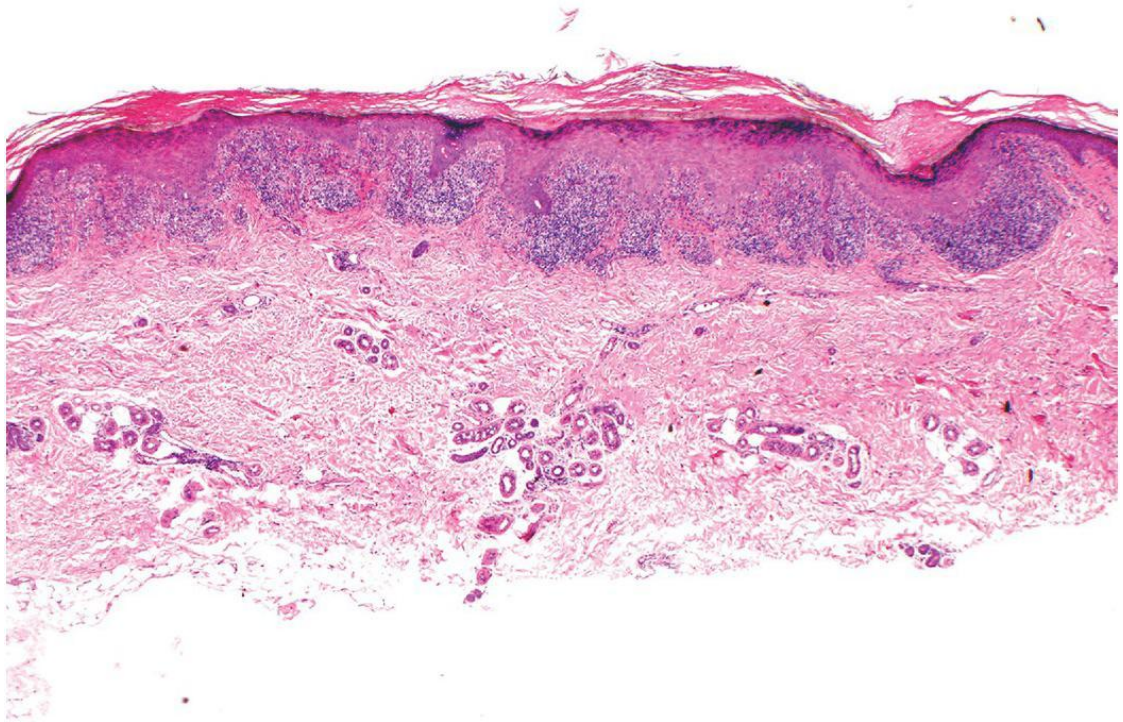

凍結標本を用いた直接蛍光抗体法（DIF）

■ 新鮮な皮膚を凍結（通常は液体窒素）
蛍光標識抗体で染色（IgG, IgA, IgM, C3など）

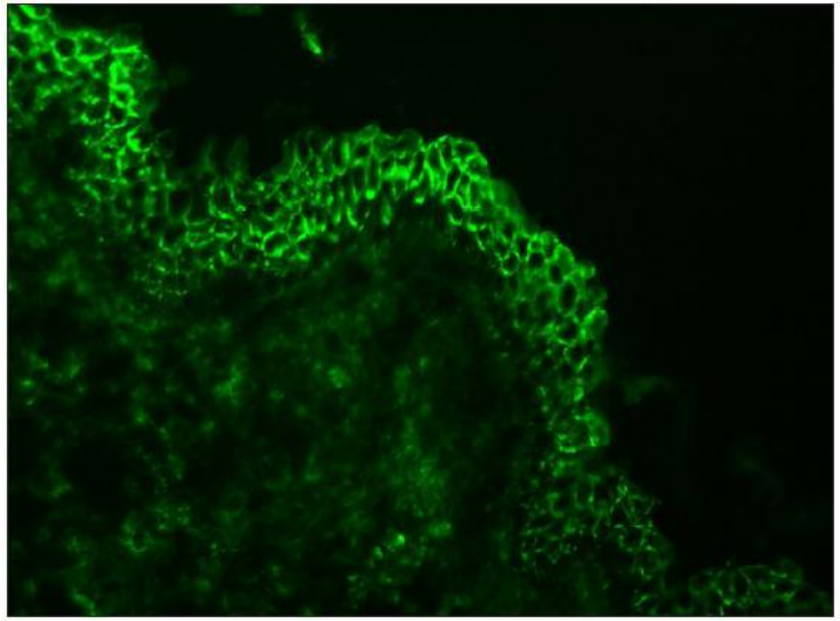

1. 免疫沈着の「場所」：
   表皮間（天疱瘡）、基底膜（SLE、水疱性類天疱瘡）、血管壁（IgA血管炎）
2. 免疫沈着の「パターン」：顆粒状（SLE）、線状（水疱性類天疱瘡）、網目状（天疱瘡）

抗核抗体 (antinuclear antibody: ANA)

自己抗体の中でも、細胞の「核」という部分に対する自己抗体

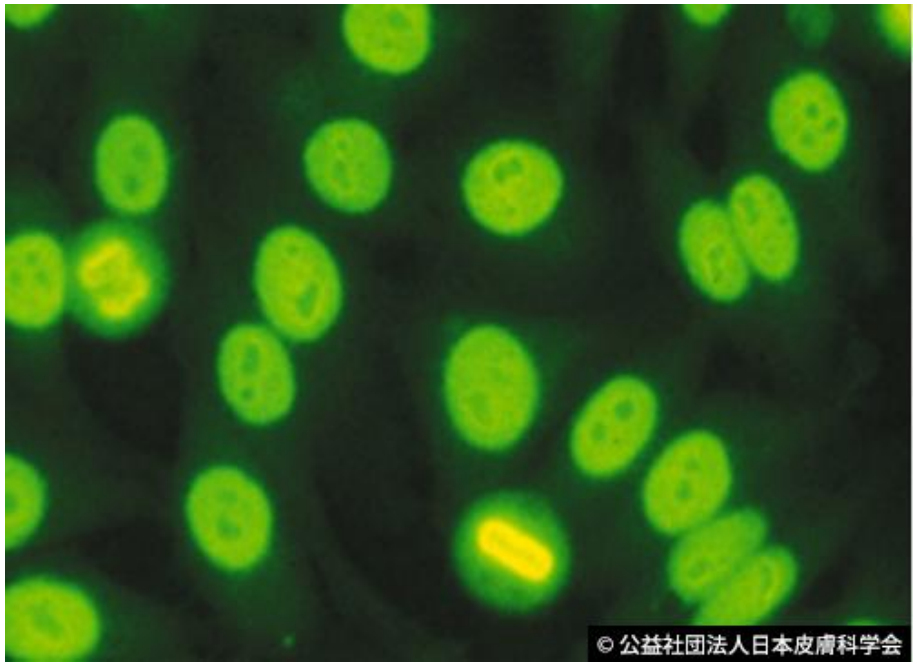

細胞の核の成分と反応する抗体のことで
膠原病の多くの患者が陽性となりますが、
健康な人でも20%位の人が陽性となります。

膠原病診療における抗核抗体の意義

- スクリーニング →早期発見
- 診断 →診断の補助
- サブセット分類 →重症度、臓器病変、治療反応性、予後
  - →一部の抗体の力価は活動性を反映
- 病勢評価

膠原病では自分の体を「自己」と判断できず、
自分の細胞の核に対して抗体が産生されてしまいます。

☞抗核抗体陽性のみで膠原病と診断することはでき。

IFAにおける抗核抗体の種類と関連疾患

検査法には関節蛍光抗体法（indirect fluorescent antibody method; IFA）、酵素結合免疫吸着測定法（enzyme-linked immunosorbent assay; ELISA）、蛍光酵素免疫測定法（fluoroenzyme immunoassay; FEIA）の 3 種類の方法があり、多くの場合にはIFA法による測定が行われます。

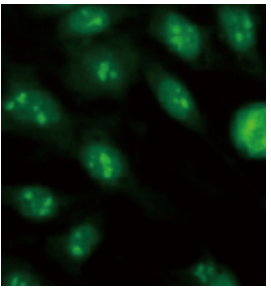

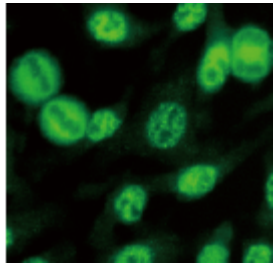

染色パターン	主な自己抗体	関連疾患
Homogeneous (均質型) またはdiffuse (びまん性型)	抗ヒストン抗体（LE因子） 抗DNA抗体	薬剤誘発性ループス SLE
Nucleolar（核小体型）	抗リボソーム抗体 抗RNAポリメラーゼ抗体 I	SLE 強皮症
Peripheral (辺縁型) またはshaggy（シャギー型）	抗DNA抗体	SLE
Speckled（斑紋型）	抗Sm抗体 抗U I RNP抗体 抗SSA抗体 抗SSB抗体 抗Scl-70抗体 抗RNAポリメラーゼⅢ抗体	SLE MCTD シェーグレン症候群 強皮症
Discrete speckled （散在斑紋型）	抗セントロメア抗体	CREST症候群 原発性胆汁性胆管炎

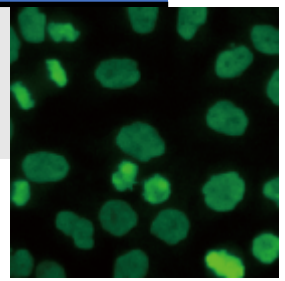

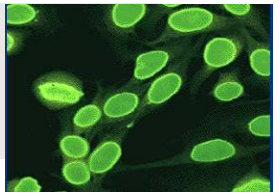

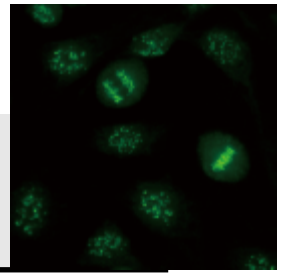

https://www.ryumachi-jp.com/general/casebook/ana/

本日の講義内容

1.膠原病について

2.どうやって診断する？

3.皮膚症状を伴う主な膠原病

・全身性エリテマトーデス
・全身性強皮症
・シェーグレン症候群
・皮膚筋炎
・ベーチェット病
・MCTD
・抗リン脂質抗体症候群

全身性エリテマトーデス
(systemic lupus erythematosus: SLE)

- 全身性エリテマトーデス(SLE)は、15～40歳台の女性(妊娠可能年齢)に好発(男女比1:9)する代表的な全身性自己免疫疾患。
- 厚生労働省自己免疫疾患に関する調査研究班SLE分科会によって「SLE診療ガイドライン」が2019年11月に発行。
- 診断基準として最近米国リウマチ学会(ACR)/欧州リウマチ学会(EULAR)から新しい分類基準が2019年発表。
- SLE患者の約70%が疾患経過中に何らかの皮膚症状を呈する。
- 皮膚症状は関節に次いで2番目に多い臓器症状であり、患者が医療機関を受診する2番目に多い理由となっている。
- 円板状エリテマトーデスで発症した患者の最大30%がSLEに進展することが報告されている。

2019年欧州リウマチ学会/米国リウマチ学会SLE分類基準

エントリー基準			
抗核抗体 80倍以上（Hep-2細胞を用いるか，同等の検査）			
付加基準			
他のより疑わしい疾患でその項目が説明できる場合はカウントしない 該当項目は経過中に少なくとも一回認められればよい 少なくとも一つの臨床領域の項目を満たす 各項目は同時に該当する必要はない 各領域ごとに最も高い点数のみをカウントする			
臨床領域と項目	点数	免疫領域と項目	点数
全身症状 発熱（38.3℃を超える）	2	抗リン脂質抗体 抗カルジオリピン抗体 抗β 2GPI抗体 ループスアンチコアグラント 上記のいずれかが陽性	2
血液 白血球減少（4,000/mm³未満） 血小板減少（10万/mm³未満） 溶血性貧血	3 4 4	補体 C3またはC4の低下 C3およびC4の低下	3 4
神経 せん妄 精神障害 痙攣	2 3 5	特異的自己抗体 抗dsDNA抗体 抗Sm抗体陽性 上記のいずれかが陽性	6
皮膚 非瘢痕性脱毛 口腔内潰瘍 亜急性皮膚ループスや円盤状ループス 急性皮膚ループス	2 2 4 6		
漿膜 胸水または心嚢液貯留 急性心外膜炎	5 6		
筋骨格 関節症状（2個以上の滑膜炎もしくは関節圧痛と30分以上の朝のこわばり）	6		
腎 尿蛋白>0.5 g/日 腎生検でループス腎炎IIまたはV型 腎生検でループス腎炎IIIまたはIV型	4 8 10		
合計10点以上でSLEと分類			

抗β 2GPI抗体：抗β 2-glycoprotein I抗体

皮膚症状

非瘢痕性脱毛
口腔内潰瘍
亜急性皮膚エリテマトーデス/円板状エリテマトーデス
急性皮膚エリテマトーデス

●急性皮膚エリテマトーデス：
DLEを除く頬部紅斑
水疱性エリテマトーデス
SLEの中毒性表皮壊死症型皮疹
斑状丘疹型皮疹、光線過敏

●亜急性皮膚エリテマトーデス：
浸潤を触れない乾癬様皮疹、環状紅斑で瘢痕とならずに治癒するもの

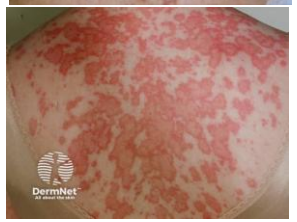

●慢性皮膚エリテマトーデス：
古典的円板状皮疹、深在性エリテマトーデス、DLE/扁平苔癬重複型皮疹

SLEの典型的な皮膚症状

蝶形紅斑

円板状紅斑

凍瘡様紅斑

非瘢痕性脱毛

図1　初診時現症

前頭部，後頭部に淡い紅斑を伴う境界不明瞭な脱毛部を認めた．（a：前頭部　b：後頭部）

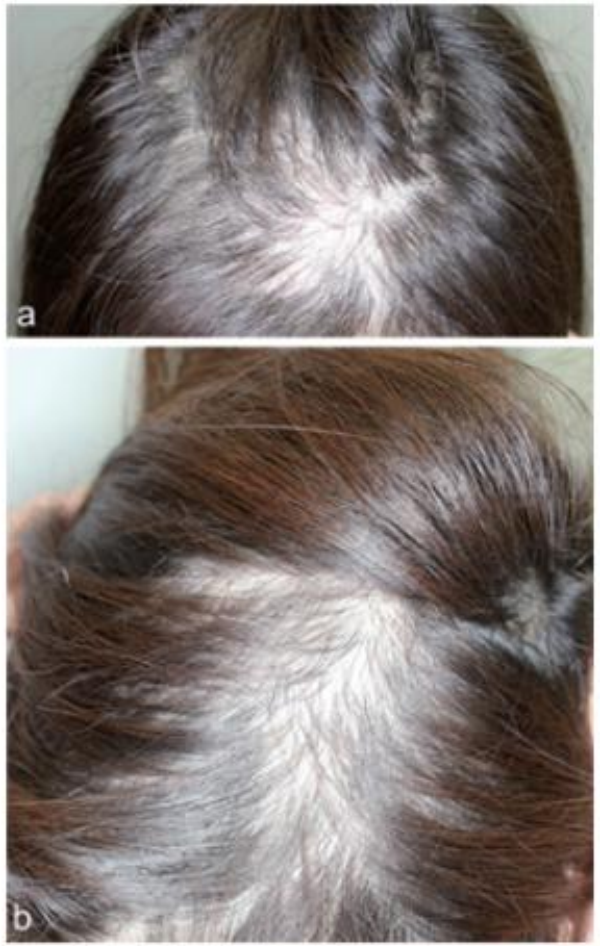

図2　初診時トリコスコピー像

毛包間に毛細血管拡張（赤矢印）と shiny white lines（白丸）を認めた．Diffuse white areas，tapering hairs，follicular microhemorrhages はみられなかった．

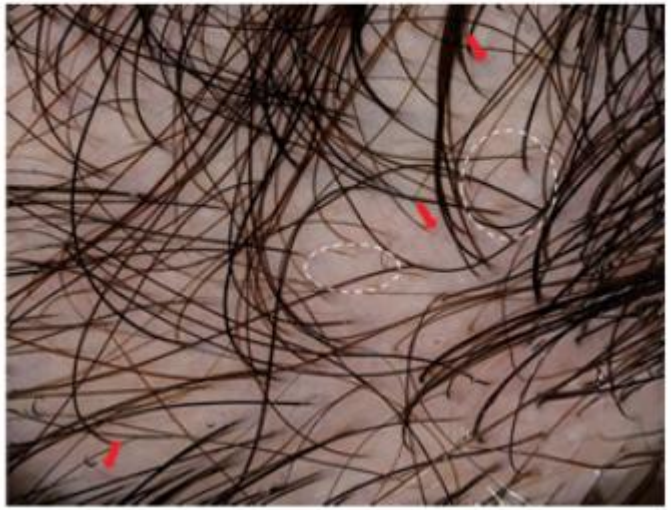

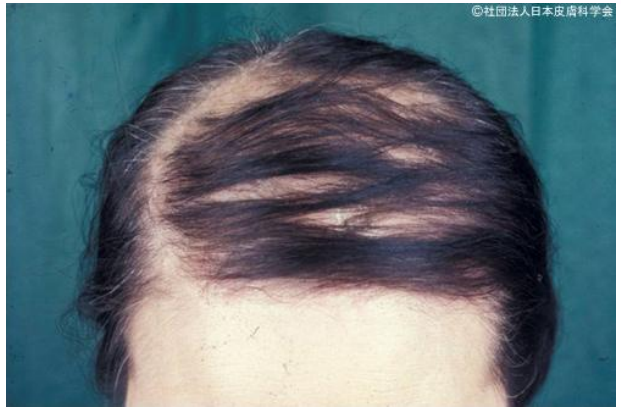

図4　ヒドロキシクロロキン（HCQ）内服加療後の臨床像

ヒドロキシクロロキン内服開始 3 カ月後
速やかに脱毛が改善した．HCQ 内服中に脱毛は再発していない．（a：頭頂部 b：後頭部）

日皮会誌：131（12），2583-2588，2021



SLE診療のアルゴリズム

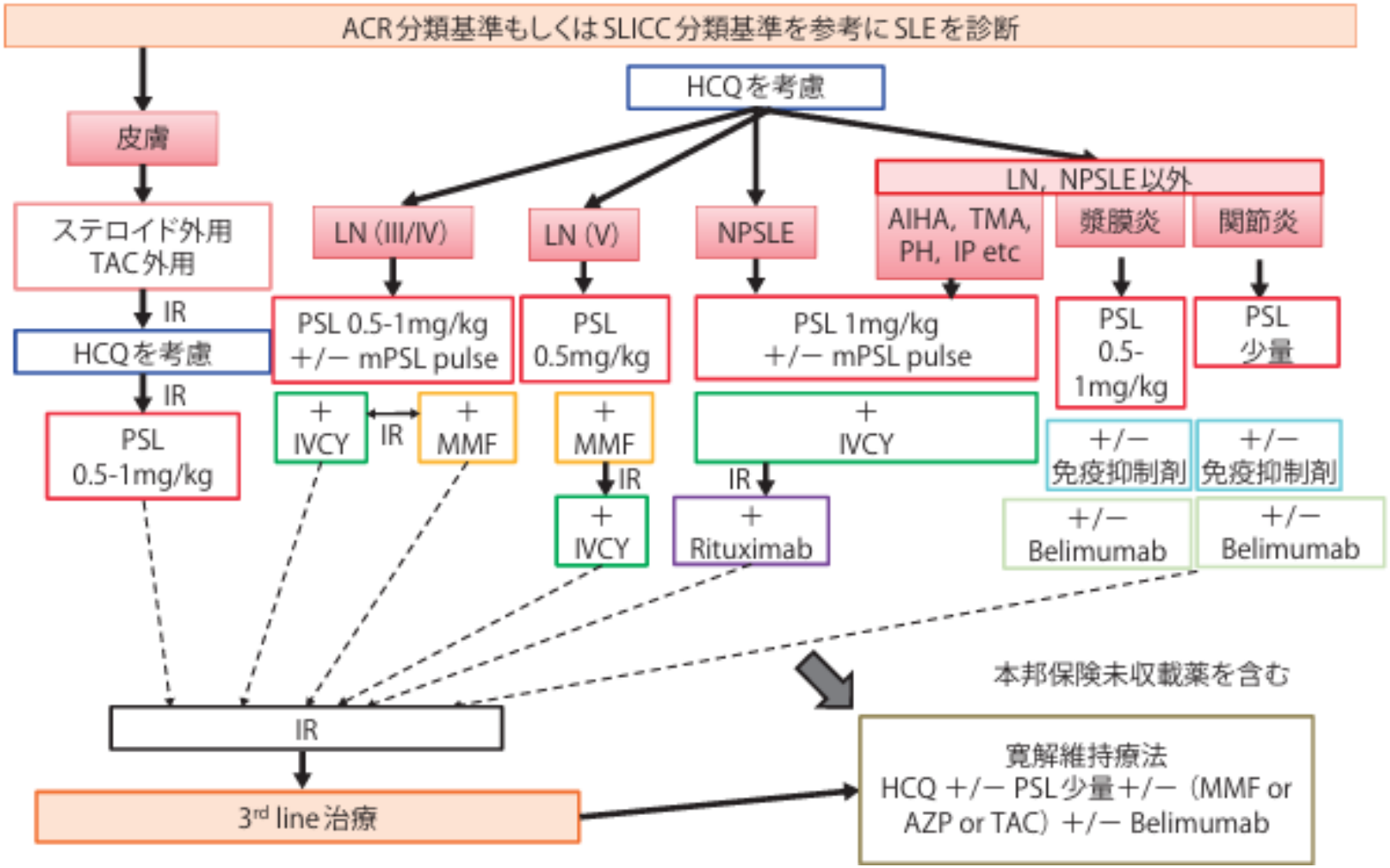

ACR：米国リウマチ学会，SLICC分類基準：2012年systemic lupus international collaborating clinics分類基準，
TAC：タクロリムス，HCQ：ヒドロキシクロロキン，LN III, IV, V：ループス腎炎 ISN/RPS分類III, IV, V，NPSLE：精神神経ループス，
AIHA：自己免疫性溶血性貧血，TMA：血栓性微小血管症，PH：肺高血圧症，IP：間質性肺炎，
PSL：プレドニゾロン，mPSL：メチルプレドニゾロン，IVCY：シクロホスファミド間欠静注療法，MMF：ミコフェノール酸モフェチル，
AZP：アザチオプリン
＊本アルゴリズムについては各薬剤の添付文書を参照の上，リスクとベネフィットのバランスを考えて使用すること．

全身性強皮症
(systemic sclerosis: SSc)

- 全身性強皮症：皮膚や内臓に症状が出現
- 限局性強皮症：皮膚だけに症状

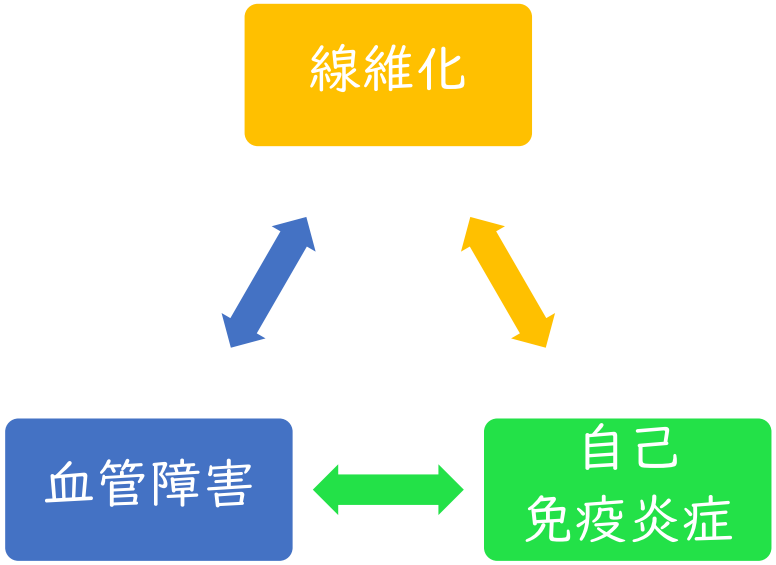

全身性強皮症

- びまん皮膚硬化型：皮膚の広い範囲に硬くなる
  発症後5～6年は症状が速く進行
- 限局皮膚硬化型：肘や膝から先だけが硬くなる、進行はゆっくり

- 本邦の全身性強皮症の患者さんは2万人以上
- 男女比は1：12で、30～50歳代の女性に多く見られる。
- 稀に小児や高齢者に発症することもあります。

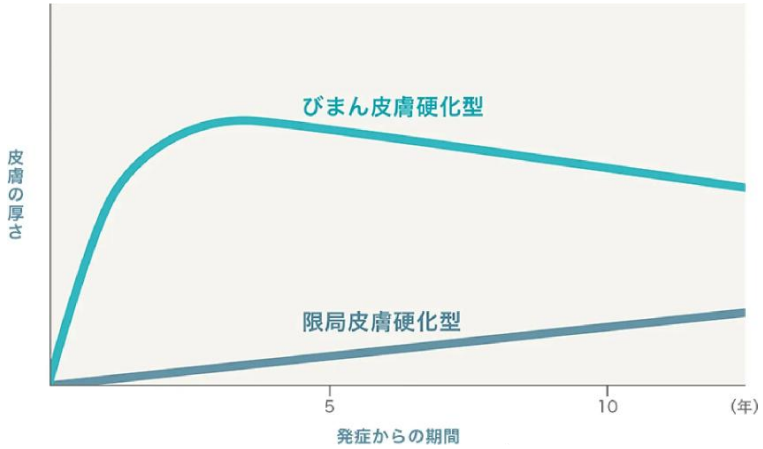

全身性強皮症の診断基準・重症度分類・診療ガイドライン

大基準、あるいは小基準1) かつ2)～5)の1項目以上を満たせば
全身性強皮症と診断

大基準

両側性の手指を越える皮膚硬化

小基準

1) 手指に限局する皮膚硬化※1
2) 爪郭部毛細血管異常※2
3) 手指尖端の陥凹性瘢痕、あるいは指腹の萎縮※3
4) 両側下肺野の間質性陰影
5) 抗Scl-70(トポイソメラーゼ I)抗体、抗セントロメア抗体、抗RNAポリメラーゼIII抗体のいずれかが陽性

除外基準

以下の疾患を除外すること

腎性全身性線維症、汎発型限局性強皮症、好酸球性筋膜炎、糖尿病性浮腫性硬化症、硬化性粘液水腫、ポルフィリン症、硬化性萎縮性苔癬、移植片対宿主病、糖尿病性手関節症、Crow-Fukase症候群、Werner症候群

※1 MCP関節よりも遠位にとどまり、かつPIP関節よりも近位に及ぶものに限る
※2 肉眼的に爪上皮出血点が2本以上の指に認められる、または capillaroscopy あるいは dermoscopy で全身性強皮症に特徴的な所見が認められる
※3 手指の循環障害によるもので、外傷などによるものを除く

日本皮膚科学会ガイドライン 全身性強皮症 診断基準・重症度分類・診療ガイドライン. 日皮会誌: 126(10), 1831-1896, 2016

スキンスコア
(total skin thickness score; TSS)

	皮膚硬化	大きく つまみ上げる	小さく つまみあげる	大きくつまみ上げた 時の皮膚の厚み
0	なし	できる	できる	厚くない
1	軽度	できる	できる	厚い
2	中等度	できる	できない	さらに厚い
3	高度	できない	できない	-

Modified Rodnan total skin thickness score (m-Rodnan TSS)

重症度	mRSS (合計点)
0(normal)	0点
1(mild)	1~9点
2(moderate)	10~19点
3(severe)	20~29点
4(very severe)	30点~

測定部位
手指・手背・前腕・上腕・大腿・
下腿・足背(それぞれ左右)
顔・前胸部・腹部

皮膚硬化の評価
なし(0点)　軽度(1点)
中等度(2点)　高度(3点)

最大51点

スコア0：皮膚硬化 なし

スコア1：皮膚硬化 軽度

スコア2：皮膚硬化 中等度

スコア3：皮膚硬化 高度

Khanna D. et al.: J Scleroderma Relat Disord 2017; 2(1): 11-18.より転載
Reprinted by Permission of SAGE Publications, Ltd. ©SAGE Publications, Ltd. 2019



キャピラロスコピー

ダーモスコピー像

キャピラロスコピー像

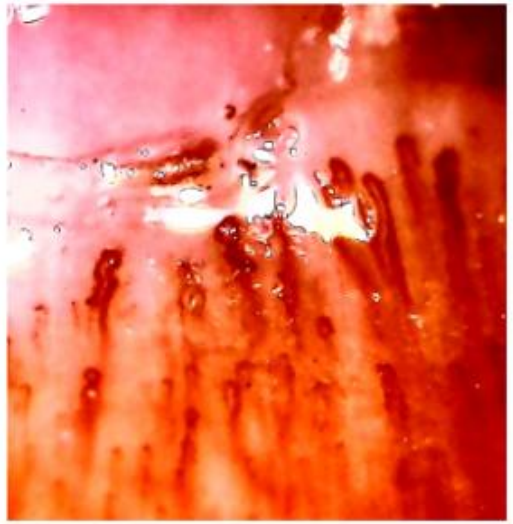

ダーモコピー

シェーグレン症候群（Sjögren’s syndrome:SS）

↓

シェーグレン病（Sjögren’s disease）

- 2021年頃から、国際的な専門家グループによって“症候群”よりも、全身性の自己免疫疾患としての実態をより正確に表す“病：Disease”という呼称を使用すべきであるという提唱が強まった。
- 2021年： 欧州リウマチ学会（EULAR）の作業部会などが患者への説明の明確化や、疾患の重症度の認識向上を目的にSjögren's diseaseの呼称を推奨し始めた。
- 2023年～2024年： 日本国内においても、日本リウマチ学会や日本シェーグレン症候群学会などの主要な学会において、国際基準に合わせる形で「シェーグレン病」という呼称が公式に採用され、ガイドラインや診療指針での表記が順次更新されている。

シェーグレン病（Sjögren’s disease）

- 涙腺や唾液腺などの外分泌腺が系統的に侵される疾患。
- 他の膠原病に合併する事が多く、二次性シェーグレン症候群と呼ばれる。
- 合併がない場合→原発性シェーグレン症候群
- 主な症状は眼の乾燥(ドライアイ）と口腔内の乾燥（ドライマウス）
- 齲歯が多くなる。

そのほか、蕁麻疹、虫刺され様紅斑、脱毛、高γグロブリン血症による小型の紫斑、レイノー現象、薬剤アレルギー、日光過敏なども見られる。
全身症状では、発熱、倦怠感、関節痛、疲労感、記憶力低下、頭痛が多い症状で、その他めまい、集中力低下、気分の変調、うつ傾向など。
内臓では萎縮性胃炎、間質性肺炎、末梢神経症、自己免疫性肝炎、原発性胆汁性肝硬変、間質性腎炎などがあります。まれにリンパ腫を発症もあり。

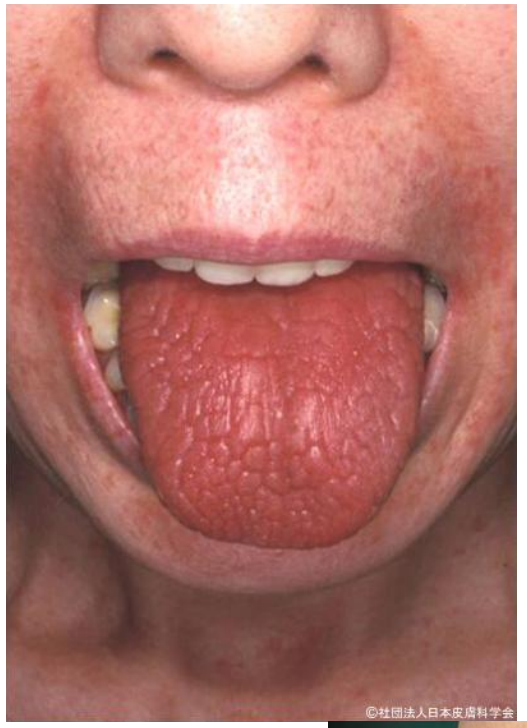

舌の乾燥

堤防状に辺縁が隆起した
環状紅斑

高γグロブリン血症による
小型の紫斑

表1　シェーグレン症候群の改訂診断基準（1999年）

1. **生検病理組織検査**で次のいずれかの陽性所見を認めること
   A）口唇腺組織で4mm^{2}あたり1focus（導管周囲に50個以上のリンパ球浸潤）以上
   B）涙腺組織で4mm^{2}あたり1focus（導管周囲に50個以上のリンパ球浸潤）以上
2. **口腔検査**で次のいずれかの陽性所見を認めること
   A）唾液腺造影でStage Ⅰ（直径1mm未満の小点状陰影）以上の異常所見
   B）唾液分泌量低下（ガム試験にて10分間で10mL以下またはSaxonテストにて2分間で2g以下）があり，かつ唾液腺シンチグラフィーにて機能低下の所見
3. **眼科検査**で次のいずれかの陽性所見を認めること
   A）Schirmer試験で5分間に5mm以下で，かつローズベンガル試験で陽性（van Bijsterveldスコア）で3以上
   B）Schirmer試験で5分間に5mm以下で，かつ蛍光色素試験で陽性
4. **血清検査**で次のいずれかの陽性所見を認めること
   A）抗Ro/SS-A抗体陽性
   B）抗La/SS-B抗体陽性

〈診断基準〉
上の4項目のうち，いずれか2項目以上を満たせばシェーグレン症候群と診断する

皮膚筋炎（dermatomyositis: DM）

- 主に皮膚と筋肉に炎症が起きる疾患。
- 皮膚症状が無い場合は多発性筋炎と呼ばれるが両者は同一疾患。
- 平成22年度の特定疾患認定患者数は強皮症と合わせて42,233人でしたが、患者数は年々増加傾向にあります。
- 男女比は1:2.6
- 好発年齢は小児期（5～14歳）と成人期（35～64歳）にピークを持つ2峰性分布を示す。
- 原因は不明だが、免疫異常、ウイルスなどの感染、悪性腫瘍、薬剤の影響、遺伝的素因が考えられている。
- 成人の皮膚筋炎では30%位の方に胃がんや肺がんなどの内臓悪性腫瘍を合併します。

皮膚筋炎の診断基準

＜診断基準＞

1．診断基準項目

(1)　皮膚症状

　(a)　ヘリオトロープ疹：両側または片側の眼瞼部の紫紅色浮腫性紅斑

　(b)　ゴットロン丘疹：手指関節背面の丘疹

　(c)　ゴットロン徴候：手指関節背面および四肢関節背面の紅斑

(2)　上肢又は下肢の近位筋の筋力低下

(3)　筋肉の自発痛又は把握痛

(4)　血清中筋原性酵素（クレアチンキナーゼ又はアルドラーゼ）の上昇

(5)　筋炎を示す筋電図変化[*1]

(6)　骨破壊を伴わない関節炎又は関節痛

(7)　全身性炎症所見（発熱、CRP 上昇、又は赤沈亢進）

(8)　筋炎特異的自己抗体陽性[*2]

(9)　筋生検で筋炎の病理所見：筋線維の変性及び細胞浸潤

２．診断のカテゴリー

皮膚筋炎：18 歳以上で発症したもので、(1)の皮膚症状の(a)～(c)の 1 項目以上を満たし、かつ経過中に(2)～(9)の項目中 4 項目以上を満たすもの。18 歳未満で発症したもので、(1)の皮膚症状の(a)～(c)の 1 項目以上と（2）を満たし、かつ経過中に(4)、(5)、(8)、(9)の項目中 2 項目以上を満たすものを若年性皮膚筋炎とする。

なお、上記の項目数を満たさないが、(1）の皮膚症状の(a)～(c)の 1 項目以上を満たすものの中で、皮膚病理学的所見が皮膚筋炎に合致するか[*3](8)を満たすものは無筋症性皮膚筋炎として皮膚筋炎に含む。

筋炎特異的自己抗体と臨床症状

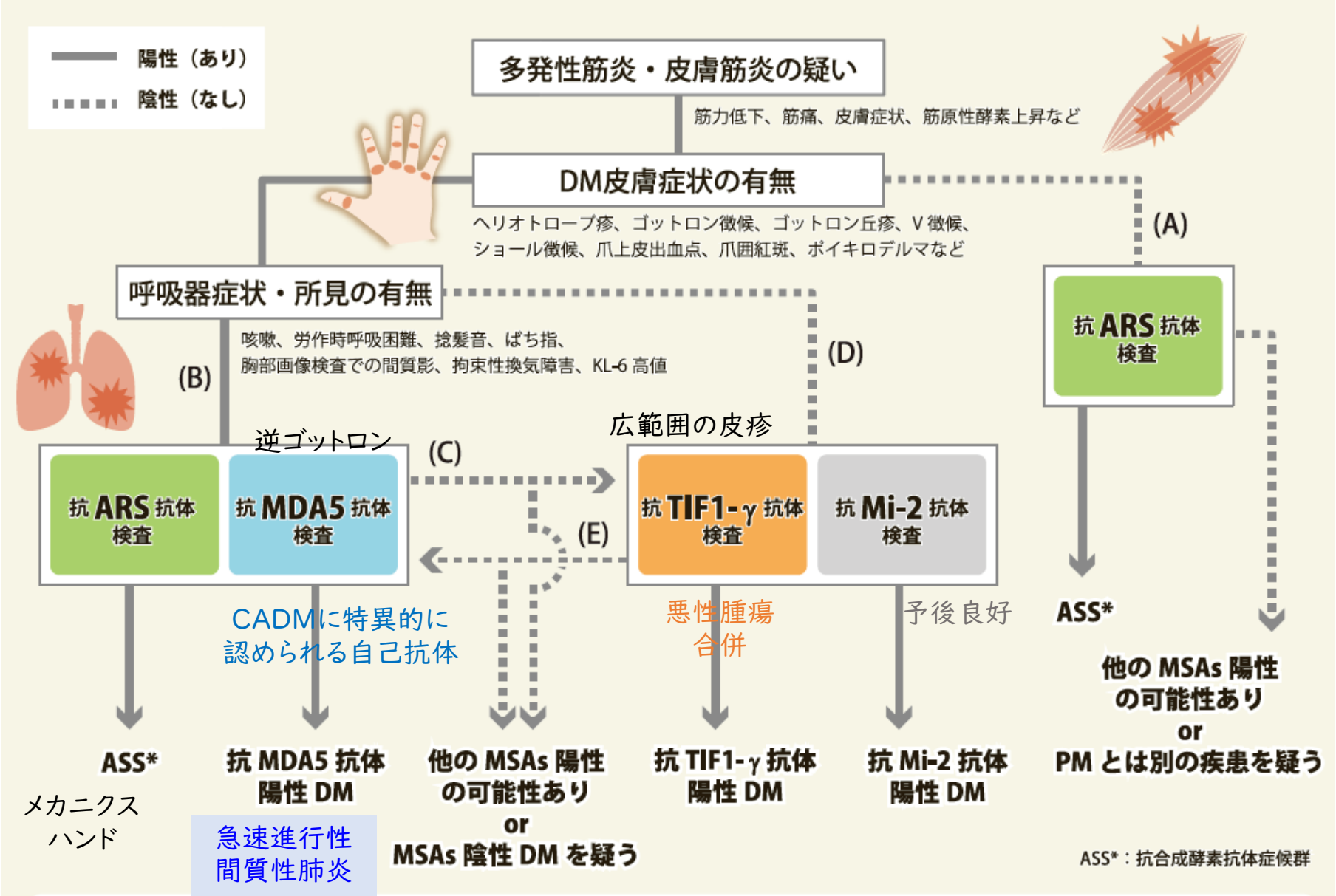

https://ivd.mbl.co.jp/diagnostics/products/msas/msas-use.html

上眼瞼の浮腫性紅斑（ヘリオトロープ疹）

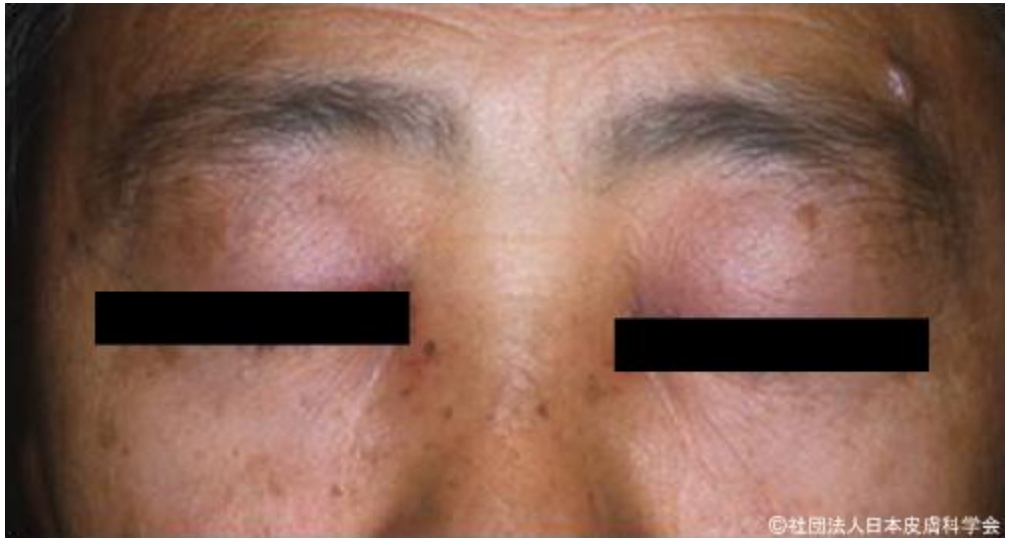

多形皮膚萎縮（＝ポイキロデルマ）

角化性紅斑（ゴットロン丘疹）

機械工の手（メカニックハンド）

爪上皮の延長と点状出血を伴う爪囲紅斑

ベーチェット病（Behçet’s disease）

- 口腔粘膜のアフタ性潰瘍、外陰部潰瘍、皮膚症状、眼症状の4つを主症状とする慢性再発性の全身性炎症性疾患。
- トルコのベーチェット医師が初めて報告。日本をはじめ、韓国、中国、中近東、地中海沿岸諸国によくみられるためシルクロード病ともいわれる。
- ほとんど性差はないが、男性の方が重症化しやすく、特に若年発症の男性では重症化し失明に至る例もみられます。
- 発病年齢は、男女とも20~40歳に多く、30歳前半にピークを示す。
- 病因は不明ですが、遺伝素因を背景にして、病原体や環境因子が発症に関与すると考えられています。ヒトの組織適合性抗原であるヒト白血球抗原（HLA）のHLA-B51というタイプとHLA-A26を持つ人に発症しやすいことがわかっています。

口腔粘膜には円形の
境界鮮明な潰瘍
（再発性アフタ性潰瘍）

外陰部潰瘍は男性では陰嚢、陰茎、亀頭に、
女性では大小陰唇、膣粘膜に出来て、深掘れで痛みが強い

ざ瘡様皮疹

結節性紅斑

他のベーチェット病の症状

・下腿などの浅い血管に血栓性静脈炎がみられることもある
・注射や採血で針を刺したあと、発赤、腫脹、小膿疱が出来る針反応が陽性になる。
・眼症状：ブドウ膜炎（もっとも重要な症状）。両眼に虹彩毛様体炎が起こり、眼痛、充血、羞明、瞳孔不整がみられます。網膜絡膜炎を起こすと視力が低下し、失明に至ることがある。

これらの主症状以外に関節炎、副睾丸炎
まれな病型：血管型ベーチェット病、腸管型ベーチェット病、
神経ベーチェット病

MCTD

- 混合性結合組織病（Mixed Connective Tissue Disease: MCTD）

- 1972年に米国のSharpらによって提唱された疾患。
- 全身性エリテマトーデス、全身性強皮症、多発性筋炎などの膠原病の症状が混在し、血清中に抗U1-RNP抗体という自己抗体が高い値で検出されます。
- 男女比は1:13～16で女性に多い。
- 年齢は30～40歳代の発症が多いものの、
- 小児から高齢者まで全年齢層に発症。
- 原因は不明ですが特徴的な抗U1-RNP抗体

の産生には遺伝学的素因や環境因子が働いているものと考えられている。肺高血圧症の合併があると、予後が悪いが、肺高血圧症のないMCTDの5年生存率は約95%と良好。

手指のソーセージ様腫脹

抗リン脂質抗体症候群（antiphospholipid syndrome：APS）

下腿の難治性皮膚潰瘍

- 血液中に抗リン脂質抗体という抗体が出現し、流産や血栓症を起こす疾患。他の病気を合併しない原発性APSと他の膠原病に合併する続発性APSがおよそ同数あると言われている。
- 続発性APSの約半数はSLEに合併。またSLEの約10%にAPSの合併があり、ふたつの病気は非常に近い関係にある。
- 原因は不明で遺伝性はありません。特殊型として3つ以上の臓器に急激に血栓ができる、劇症型抗リン脂質抗体症候群がある。
- 比較的安定したSLEに発症することが多く、早期にその存在に気づき対処していくことが重要。
- 下肢の深部静脈の血栓症の頻度が最も高く、これは再発しやすい下肢の腫脹と疼痛が特徴的です。血栓が起こる部位によりさまざまな症状が出現します。
- 脳では脳梗塞、一過性脳虚血発作、片頭痛、知能障害、意識障害、てんかんなどの中枢神経症状もみられることがあります。肺では肺動静脈血栓症や肺高血圧、心臓では心筋梗塞、眼では網膜動脈の血栓による失明も起こることがあります。皮膚症状は下肢の網目状の紅斑（網状皮斑）、下腿の皮膚潰瘍、白色萎縮線条、紫斑などが見られます。その他、胎盤の機能不全により、習慣性流産、胎児仮死、胎児発育遅延などがみられます。習慣性流産の方や若くして脳梗塞や心筋梗塞などの血栓症を起こした方はこの病気である可能性があります。

成人スティル病（Adult Onset Still Disease: AOSD）

蕁麻疹様紅斑

- 発熱、関節炎、発疹を繰り返す病気です。全国で約1,000人がこの病気と推測されています。男女比は約1：2で女性に多く、20～40歳代に多く発症します。原因は不明ですが、ウィルスなどの感染症が引き金となり、サイトカインが持続的に過剰に作られる。
- 発症には免疫異常が関係していると考えられるが遺伝性ない。
- まれに、経過中に膠原病を発症したり悪性腫瘍がみつかることがある。

表１：

成人発症スチル病分類基準

大項目

１．39℃以上の発熱が1週間以上持続
２．関節痛が2週間以上持続
３．定型的皮疹
４．80%以上の好中球増加を伴う白血球増加（10000/μL以上）

小項目

1．咽頭痛
2．リンパ節腫脹または脾腫
3．肝機能異常
4．リウマトイド因子 陰性および抗核抗体陰性

除外項目

I．感染（特に 敗血症 、伝染性単核球症）
II．悪性腫瘍（特に悪性リンパ腫）
III．膠原病（特に 結節 性多発動脈炎、悪性関節リウマチ）