ICS **.***.**
C**

专家共识

GS/CACM ****－20**
代替 GS/CACM ****—****

肉芽肿性小叶性乳腺炎中医诊疗专家共识

Expert Consensus of TCM on Diagnosis and Treatment of Granulomatous Lobular Mastitis

（文件类型：发布稿）

（完成时间：2022 年 12 月 29 日）

20**-**-**发布 20**-**-**实施

中华中医药学会发布

目次

前言.....3
引言.....4
1范围.....5
2 规范性引用文件.....5
3 术语及定义.....5
4 中医病因病机.....5
5 诊断及鉴别诊断.....5
5.1 中医诊断.....5
5.2 病理诊断.....6
5.3 临床诊断参考标准.....6
5.4 鉴别诊断.....6
5.5 临床分期分型.....7
6 治疗.....8
6.1 治疗概况.....8
6.2 中医治疗原则.....8
6.3 中医内治法.....8
6.4 中医外治法.....9
7 疗效评价.....10
7.1 疾病转归.....10
7.2 治疗时长评价.....11
7.3 乳房外形评价.....11
7.4 乳房功能/再哺乳率评价.....12
7.5 不良事件/不良反应评价.....12
8 预防及调摄.....12
附录 A（规范性）共识建议概要表.....13
附录 B（规范性）共识会投票情况（诊断及内治法、疗效评价）.....14
附录 C（资料性）本文件推荐的中药方剂.....16
附录 D（资料性）本文件形成情况简要介绍.....18
参考文献.....19

前　言

本文件按照GB/T1.1—2020《标准化工作导则第1部分:标准化文件的结构和起草规则》的规定起草。

请注意本文件的某些内容可能涉及专利。本文件的发布机构不承担识别专利的责任。

本文件由广东省中医院提出。

本文件由中华中医药学会归口。

本文件起草单位：广东省中医院、北京中医药大学厦门医院、北京中医药大学东方医院、首都医科大学附属北京中医医院、广州中医药大学第一附属医院、桂林市中医医院、湖南省直中医医院、湖南中医药大学第一附属医院、江苏省中医院、山东中医药大学附属医院、上海中医药大学附属龙华医院、上海中医药大学附属曙光医院、浙江省中医院、浙江省人民医院、中国中医科学院广安门医院、中日友好医院、重庆市中医院。

本文件主要起草人：刘晓雁、陈前军

本文件其他起草人（按姓氏拼音排名）：卞卫和、陈红风、黄梅、李静蔚、刘丽芳、刘胜、楼丽华、吕钢、孟旭莉、裴晓华、任黎萍、司徒红林、宋爱莉、吴大嵘、吴雪卿、夏仲元、谢小红、姚昶、张董晓、张士云、赵希、祝东升、卓睿

引　言

肉芽肿性小叶性乳腺炎（GLM）在 1972 年由 Kessler[1]首次报道，国内最早见于 1986 年马国华报道[2]。国外临床流行病学调查显示，GLM 约占良性乳腺疾病的 1.8%，地中海国家、西班牙裔及亚裔女性更易患此病[3-5]，土耳其的调查结果显示慢性肉芽肿性炎症占所有乳腺炎症的 24%[2]。国内虽无确切的流行病学统计资料，但 2000 年后，该病的报道日益增多。总体上看，GLM 患者呈明显增多态势。该病常发生在生育期女性，绝大多数是已婚、经产妇女，多发生在产后数月或数年，少数可见于妊娠期或哺乳期[3,6]。

近年来肉芽肿性小叶性乳腺炎发病率逐年升高，中医药治疗肉芽肿性小叶性乳腺炎的方法多样，临床疗效确切。但目前国际上尚无中医药治疗肉芽肿性小叶性乳腺炎的临床实践共识。

本文件在充分搜集和整理古今中医专家经验的基础上，整合和吸纳国内外中医药防治肉芽肿性小叶性乳腺炎的研究成果，征求行业内著名专家意见，借鉴临床流行病学的研究方法编制而成。内容涉及肉芽肿性小叶性乳腺炎中医诊断、临床分期分型、病因病机、辨证论治方法、预防与调摄，并统一了本病的临床诊断参考标准及疗效评价标准。本文件的制定对全面系统地认识肉芽肿性小叶性乳腺炎，提高中医药防治肉芽肿性小叶性乳腺炎的临床疗效具有重要的作用，同时也为中医临床研究开展提供了便利。

肉芽肿性小叶性乳腺炎中医诊疗专家共识

1 范围

本文件对肉芽肿性小叶性乳腺炎的诊断标准、病因病机、治疗方案、疗效评价内容提出了建议。

本文件应用于中医院、中西医结合医院、综合医院，用于肉芽肿性小叶性乳腺炎中医、中西医结合临床诊疗。

2 规范性引用文件

下列文件中的内容通过文中的规范性引用而构成本文件必不可少的条款。其中，注日期的引用文件，仅该日期对应的版本适用于本文件；不注日期的引用文件，其最新版本(包括所有的修改单)适用于本文件。

GB/T16751.1—1997 《中医临床诊疗术语·疾病部分》

GB/T16751.2—1997 《中医临床诊疗术语·证候部分》

3 术语和定义

下列术语和定义适用于本文件：

肉芽肿性小叶性乳腺炎（Granulomatouos Lobular Mastitis,GLM）

又称乳腺肉芽肿性炎、特发性肉芽肿性乳腺炎等，是一种以乳腺小叶为中心、非干酪样坏死性肉芽肿为主要病理特征的慢性炎症性疾病。临床多表现为乳房外周起病的疼痛性肿块，进展迅速，脓成后形成复杂性窦道，溃后经久不愈，部分患者可伴见肢体结节性红斑、发热等全身症状。

4 中医病因病机

本病部位在乳房，涉及肝、脾、肾等脏。

病因：多因回乳后乳汁残留，或异常乳汁分泌稽留乳络，当遇劳累过度、或外感六淫邪毒、饮食不节、情志不畅、冲任失调、外伤碰撞等因素而诱发。

病机：异物郁积、阻滞乳络，或肝郁脾虚、痰湿阻络，或外伤碰撞、局部气血运行不畅，痰瘀交阻，则发为乳房肿疡；郁久化热，热盛肉腐则见乳房脓肿；日久耗气伤津或阳虚体弱，无力托毒生肌，则肿疡难溃难消，或溃后脓水淋漓，迁延难愈[7]。

5 诊断和鉴别诊断

5.1 中医诊断

中医古籍对本病未有明确记载，依据其临床表现，归属中医“疮疡”或“乳痈”范畴，为与“急性乳腺炎”之“乳痈”相鉴别，推荐命名为“肉芽肿性乳痈”。

GLM 在不同阶段临床表现不一。初起以局部肿块为主要表现，多伴有疼痛，局部肤色不变、肤温不高，肿块质韧硬，边界不清，肿块多外周起病，部分进展迅速，可短时间内蔓延至乳晕区，甚至波及全乳[8,9]；成脓后易侵袭皮肤[9]，可见皮肤潮红菲薄，易多处破溃、流脓；溃后仍坚肿难消，反复不愈[10]；疾病好转后可能遗留乳房瘢痕、乳房萎缩等后遗症；部分患者急性期可有肢体结节性红斑、皮疹、发热、咳嗽等全身症状[2,10,11,12]。

5.2 病理诊断

病理是诊断 GLM 的“金标准”，建议空芯针穿刺活检，不建议行细针穿刺细胞学检查。病理特征性表现为：以乳腺小叶为中心的非干酪样坏死性肉芽肿形成，伴有上皮样细胞、多核巨细胞及以中性粒细胞为主的炎症细胞浸润，可见多发微脓肿和脂肪坏死[10,13]。

病理组织活检是一种有创性操作，病理确诊受限于取材方法、取材时机、取材部位及取材量等影响，部分病理不一定能见到典型的组织学表现，给诊断带来一定困难。推荐 GLM 患者均行病理活检，针对无法获取病理的情况，根据本病特征性临床表现，结合辅助检查等，建立 GLM 临床诊断参考标准，以指导临床诊治。

5.3 临床诊断参考标准

5.3.1 特征性病史

1) 多为育龄期女性，近期有妊娠生育史[10,14]；
2) 多有导管内乳汁淤积或异常泌乳相关因素（如高泌乳素血症或药物相关性泌乳）[8,10]；

5.3.2 临床症状及体征

1) 短期内出现的疼痛性肿块，多外周起病，进展迅速，可波及乳头乳晕后方，甚则全乳[8,9]；脓成不畅，成脓后易侵袭皮肤，形成多发窦道[9]；坚肿难消，易反复发作[10]；
2) 可有乳腺外表现，如结节性红斑、关节疼痛、发热、皮疹等[2,10,11,12]；

5.3.3 检验检查：

1) 病情进展或反复时白细胞、中性粒细胞、血沉、CRP 等炎性指标可升高[10]；
2) 超声检查可见边界不清、形态不规则的低无回声病灶，成脓时内可见运动的细小点状回声（脓肿），不同病变间可出现相连续的条状低无回声区(窦道)；病变区可延伸至皮下或乳房后间隙；病灶或边缘常可见较丰富的血流信号[15,16]。

5.3.4 排除如异物肉芽肿、结核性肉芽肿和 Wegener 肉芽肿等其他慢性炎性病变。

5.4 鉴别诊断

5.4.1 乳腺癌

GLM 单纯肿块型在初起时与乳腺癌临床表现相似，临床容易误诊。两者均可见乳房单一结块，边界不清，肤色肤温可正常，质硬韧，可伴有同侧腋窝淋巴结肿大，彩超均可见边界不清的低回声肿块，肿块内部可见血流信号。GLM 多发于育龄期女性，尤其是近期有妊娠生育史者，伴有乳汁淤积或异常泌乳相关因素，短期内出现疼痛性肿块，进展迅速，可有红热溃脓等临床表现。对于无特征性发病基础或临床症状不典型者，需经病理检查排除乳腺癌可

能[17]。如果后期出现皮肤潮红、久不化脓等症状，亦需注意与炎性乳腺癌相鉴别。

5.4.2 乳腺结核

两者均可出现乳房慢性迁延性脓肿窦道。乳腺结核临床少见，多伴有全身结核病史，局部脓肿窦道可见干酪样坏死及稀薄脓液，可伴有潮热、盗汗、消瘦等全身症状。实验室检查可见结核抗体、分枝杆菌培养、T-SPOT 等阳性；病理抗酸染色可见阳性[18]。

5.4.3 乳晕下脓肿(Zuska病)

又称乳管瘘、伴有输乳管鳞化的脓肿。发作时同样可伴有红肿热痛、脓肿形成等炎症反应，溃后形成瘘管和窦道。但发病部位为乳管开口处(输乳管、乳窦)，范围多局限于乳头乳晕后方，患者多有乳头内陷或开口畸形，乳头有粉渣样或白色膏状样分泌物为其典型表现。可见于各年龄段女性，常反复发作，病史较长。病理表现为乳晕下的乳管组织原有被覆上皮出现鳞状上皮化生，多有角化[19]。

5.4.4 乳腺导管周围炎

该病主要发生于中年或绝经后女性，临床表现为乳房肿块、疼痛、乳头溢液，肿块多位于乳房近中央部，乳头溢液多呈淡黄色或黄褐色浆液性。超声可见低回声肿块影及乳腺导管扩张。其发病部位早期主要在乳晕下大导管，但后期可累及整个乳腺区段。多数人认为导管周围炎与导管扩张症、浆细胞性乳腺炎是同一疾病的不同阶段 ：①导管扩张期：主要表现为导管扩张，管内分泌物淤积；②初期炎症反应期：主要表现为中性粒细胞渗出，轻度纤维化引起非特异性炎症反应、导管周围炎；③慢性炎症反应期：病灶中可见大量淋巴细胞、浆细胞、组织细胞浸润，此期常被称为浆细胞性乳腺炎；④肉芽肿形成期：可形成假结核样肉芽肿；⑤愈合期：导管周围纤维硬化[20,21]。

5.5 临床分期分型

5.5.1 根据临床病程分期：

5.5.1.1 **急性期：**发病初期,疾病处于急性进展过程,局部肿痛明显,或形成脓肿,可有发热等全身炎性反应，多见于疾病前 3 个月。

5.5.1.2 **亚急性期**:是相对于急性期而言，疾病持续一段时间后进展相对和缓，可呈间歇性反复发作，局部可表现为肿块、脓肿、溃疡多型并存，多见于病程的第 3～6 个月。

5.5.1.3 **迁延期：**是指疾病渐趋痊愈阶段，病情相对稳定，以遗留的乳房炎性肿块为主要表现，可有经久不愈的溃疡或窦道，多见于病程 6 个月以上。

注：GLM 是一种慢性炎症，疾病的自然病程相对较长，且有一定自限性。患者就诊时的病变范围、所处的不同病程以及临床表现，对其治疗方案选择、疗效及预后判断都有一定的影响。进行临床分期分型，可以更好地指导临床诊疗。关于病程分期的时间节点，因患者的具体表现不同，且不同治疗方法对疾病的进程也会有一定影响，因此可根据患者实际情况具体定义。

5.5.2 根据临床表现分型

5.5.2.1 **肿块型：**以局部肿块为主要表现，临床检查无明显脓肿。症见肿块边界不清，质硬

韧，伴或不伴红热，局部疼痛或隐痛，无明显波动感。

5.5.2.2 **脓肿型**：局部肿块已成脓，以脓肿为主要表现。症见肿块变软，局部潮红，肤温升高，按之应指。

5.5.2.3 **溃后型**：脓肿破溃或局部切开引流后，以窦道、渗液为主要表现。症见皮肤一个或多个溃口，浓稠或稀薄脓液淋漓。

5.5.2.4 **多型并存型**：指临床上肿块、脓肿、溃后（溃疡或窦道）多种形态并存，病灶广泛，交错复杂，多见于病情比较严重的弥漫型患者，或因失治误治、病灶蔓延而致[22]。

注：GLM 虽属中医“疮疡”范畴，但又不同于“乳痈”（急性化脓性乳腺炎）的单一病程，其病情易呈此处病灶缓解、彼处病灶新起的特点；GLM 临床上各型表现并不完全独立，常见多型并存，但不同时期会有所侧重。

5.5.3 根据病变范围分型

5.5.3.1 **局限型**：病变范围局限，病灶范围在乳房 1 个象限内。

5.5.3.2 **弥漫型**：病变范围广泛，病灶范围达 2 个或 2 个以上象限。

注：GLM 初起时以肿块为主，病情可迅速进展，甚则短期内波及全乳。不同的病变范围在一定程度上影响着治疗方法的选择及对疗程的判断，根据病变范围进行分型对临床治疗具有指导意义。

6 治疗

6.1 治疗概况

GLM 治疗方法多样，目前尚未形成系统的治疗规范，常见治疗方法有手术治疗、激素治疗、免疫抑制剂治疗、抗生素治疗（包括抗分枝杆菌药物治疗）、期待疗法等，但各有利弊。中医治疗 GLM 在保证乳房外形、缩短病程等方面有独特优势。

6.2 中医治疗原则

内外合治，初期以消为贵，中期以托为法，后期以补为宜。

6. 3 中医内治法（证据级别：D 级；推荐级别：B 级推荐）

6.3.1 **肿块型** 治疗“以消为贵”，辨证联合使用活血化瘀、化痰散结、疏肝行气法等。

6.3.1.1 清热消肿：适用于 GLM 初起临床症状偏阳证者，症见局部高肿疼痛，皮肤不红或稍红，肤温稍高，苔薄白或黄，脉数有力。治以清热解毒、消肿溃坚、活血止痛为法，临床可选用仙方活命饮、柴胡清肝汤等加减[23,24]。

6.3.1.2 温阳消肿：适用于 GLM 初起症状偏阴证者，症见患部漫肿，皮色不变，肤温不高，口中不渴，舌淡苔白，脉沉或迟。治以温阳补血、散寒通滞为法，临床可选用阳和汤加减[25,26]。

6.3.2 **脓肿型** 治疗“以托为法”，包括托里透脓、益气托毒、温阳托毒法等。

6.3.2.1 托里透脓：适用于毒气盛而正气未衰，脓成未熟，肿疡尚未溃破或溃而脓出不畅之实证者，治当促其早日脓出毒泄，肿消痛减，以免脓毒旁窜深溃。临床可选用透脓散加减[27,28]。

6.3.2.2 益气托毒：适用于气虚毒盛，不能托毒外达者，局部表现为疮形平塌，难溃难腐，

或溃后脓水稀少，坚肿不消者，临床可选用托里消毒散加减[29]。

6.3.2.3 温阳托毒：适用于阳虚毒盛，不能托毒外达者，局部表现为疮形已成，但漫肿无头，疮色不红，化脓迟缓，临床可选用神功内托散加减。

6.3.3 溃后型 治疗“以补为宜”，包括：益气健脾、温阳消肿、益气养血等。

6.3.3.1 益气健脾：适用于溃后脓水清稀，伤口久不愈合，或局部肿块，伴疲倦乏力、食少纳呆者，舌淡苔白或腻者。临床可选用参苓白术散、补中益气汤、六君子汤等加减[30]。

6.3.3.2 温阳消肿：适用于溃后伤口久不愈合，或患部漫肿平塌，伴口中不渴、四末不温、舌淡苔白、脉沉细者。临床可选用阳和汤、神功内托散等加减[26]。

6.3.3.3 益气养血：适用于溃后脓水清稀，疮面不鲜，伴见面色萎黄、消瘦乏力、睡眠欠佳者。临床可选用归脾汤、人参养荣汤加减[26]。

6.3.4 多型并存型 治疗以托里透脓为主，根据临床表现结合上述分型治疗方法辨证施治。

GLM 出现肿块、脓肿、溃后（溃疡或窦道）多型并存，临床表现虽不完全独立，但在不同时期仍各有侧重。故治疗应根据标本缓急，针对主要矛盾选择以上与之相对应的治法。

6.4 中医外治法（证据级别：D 级；推荐级别：B 级推荐）

6.4.1 贴敷疗法：适用于 GLM 治疗全程，但应根据临床表现及所处疾病阶段不同而选择相应的药物。早期肿块期如疮形不高，痛而不甚，微红微热可选用冲和膏外敷患处；如初起局部疼痛明显，或成脓后局部高肿红热，可用金黄散、金黄膏外敷以清热解毒，消肿止痛；如局部漫肿无头或溃后坚肿难消，则可选用阳和解凝膏外敷以温阳化痰散结[31,32]。

6.4.2 穿刺抽脓术：适用于成脓期，脓已形成，脓腔较局限者。

6.4.3 火针洞式烙口引流术：适用于成脓期，乳腺深部脓肿或多房脓肿[32,33]。

6.4.4 切开引流术：适用于成脓期，乳腺浅部脓肿或脓腔较单一者，可行小切口切开引流，或与提脓药捻祛腐引流配合使用[31,34]。

6.4.5 祛腐清创术：适用于成脓期、溃后期，脓肿、窦道形成已有溃口，或配合火针洞式烙口/切开引流术使用[32,34,35]。

6.4.6 提脓药捻祛腐引流术：适用于成脓期、溃后期，脓成未透或脓溃后仍有坏死组织未能液化排出者[31,32,34,35]。

6.4.7 刺络放血术：适用于肿块期、成脓期，肿块初起或伴微脓肿形成者[36]。可选用适宜针头进行操作。

6.4.8 生肌法：适用于溃后期，脓腔或窦道脓腐已尽，局部可加用生肌油纱以促创面愈合。

6.4.9 垫棉加压术：适用于排脓术后或溃后期创腔较大者。可用棉球或棉垫压迫空腔，再予以加压或绑缚，以促进腔壁粘合[35]。

6.4.10 温熨术：适用于溃后期或迁延期，局部仍有炎性僵块，表面皮肤无明显红肿者。可用中药煎水温洗，药渣热熨或热敷贴、中药散剂加热后局部温敷。

6.4.11 艾灸：适用于溃后期或迁延期，局部仍有炎性僵块，表面皮肤无明显红肿者，以温通散结。也可配合隔物灸（如隔姜灸、隔豉子饼灸）等使用[37]。可采用悬灸法或艾箱灸等。

6.4.12 导管灌注：适用于肿块期或溃后期，伴乳头溢液者，溢液性状为油状或油脂样。可配合乳头拔罐使用。

6.4.13 窦道灌注：适用于脓肿期或溃后期。脓肿窦道已形成，经窦道灌注、冲洗、引流，有助于清除脓液和坏死组织。

7 疗效评价

7.1 疾病转归

7.1.1 治愈：

a) 临床治愈(IRR)：即影像学不完全缓解(IRR:incomplete radiological remission)：临床症状消失，原炎性病灶临床上不可触及，溃疡或疮口愈合，但影像学仍可见散在微小病灶。。

b) 痊愈：即达到影像学治愈(CRR:complete radiological remission，影像学检查提示无病灶残留)或达到临床治愈且维持半年无复发。

备注：复发(RL：Recurrent lesions)是指乳房内原病损达到临床治愈标准后连续随访半年以内，病损局部再次出现红、肿、热、痛、成脓、溃破等症状，或超声可见病灶，排除GLM以外的其他原因所致后视为复发。新发(DL：Denovo lesion)是指乳房内原病损区域以外(包括对侧乳房)，出现新发病灶，该病灶并非原病损区直接蔓延所致，排除GLM以外的其他原因所致后视为新发。

7.1.2 有效（RT: responsive to treatment ；包括IRR+CRR）：临床症状好转，GLM疾病活动指数（GMDAI）下降。

7.1.3 无效（URT: unresponsive to treatment：patients with radiologically progressive or stable）：临床症状无缓解，影像学提示对治疗无反应（稳定或病变范围扩大），GLM疾病活动指数（GMDAI）不变或增加。

备注：疾病活动指数（GMDAI）：单一症状或指标很难描述GLM疾病的程度及状态，GLM疾病活动指数（GMDAI）是综合多项临床指标，用来评估GLM的炎性活动度以及对治疗的反应，详见表1。

高活动度：活动度评分≥25分；或发病时间＜1月且活动度评分≥15分；

中活动度：15-24分；

低活动度：＜15分。

表1 肉芽肿性小叶性乳腺炎疾病活动指数（GMDAI[1]）

症状		严重程度	评分
局部	肿块	质软，未及肿块	0
		质韧，肿块散在或孤立	3
		质韧，肿块连续呈片状	6
		质硬，肿块高突或漫肿	9
	疼痛[2]	无	0
		轻微疼痛，能忍受（NRS评分1-3分）	3
		中度疼痛，尚能忍受（NRS评分4-6分）	6
		疼痛剧烈，影响食欲或睡眠（NRS评分7-10分）	9
	红、热	肤色正常	0

		皮肤微红	3
		皮肤潮红，皮温升高	6
		皮肤焮红灼热；或皮肤菲薄欲破	9
	溃口	皮肤无溃口，或溃口已愈合	0
		溃口无明显渗液，愈合倾向	3
		溃口伴少量渗液	6
		溃口伴明显渗液，或新发溃口	9
	脓肿	无	0
		有	5
全身	**关节疼痛**	无	0
		轻微关节不利、沉重	5
		关节疼痛，不影响活动	10
		关节肿痛，影响活动	15
	结节性红斑	无	0
		结节性红斑，压痛不明显；或结节性红斑处于消退期	5
		散在结节性红斑伴压痛，颜色鲜红	10
		多发结节性红斑伴明显疼痛拒按	15
	其他炎症相关症状：咳嗽、头痛、皮疹等	无	0
		不影响睡眠及生活	5
		轻微影响睡眠及生活	10
		明显影响睡眠及生活	15

注释 1：GLM 初起疾病进展迅速，需参考发病时间（, 1 月或 > 1 月）评估疾病活动度

注释 2：疼痛评分使用数字评定量表(Numeric Rating Scale,NRS)0-10 版本（图 1）

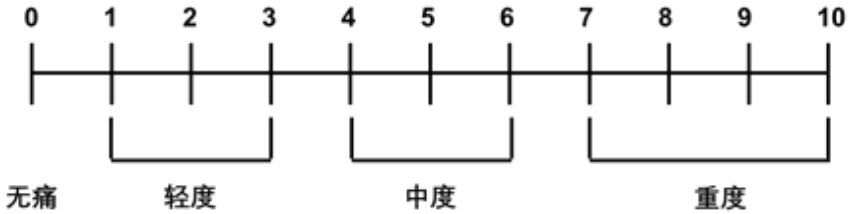

(1) 图 1 **数字评定量表（Numeric Rating Scale,NRS）0-10 版本**

7.2 治疗时长评价

GLM有一定自限性，病变经治疗后基本可痊愈。因此，临床治疗的目的主要在于缩短病程。治疗时长应包括：

1) 至临床治愈时长(TTCR:time to clinical remission)=开始治疗至患者符合临床治愈标准所用时间。
2) 至痊愈时长(TTRR:time to radiological remission)=开始治疗至患者符合痊愈标准所用时间。

注：GLM的疗程长短与就诊时疾病所处分期、分型有着密切关系，故临床上比较GLM不同治法的疗程长短时，应在明确治愈及复发标准的基础上，根据就诊时临床分期分型进行分层分析。

7.3 乳房外形评价

参照 2001 年美国放射治疗联合中心（JCRT）标准评价: 分为优秀、良好、一般、差四种[38]。评估时间：所有治疗完成后 6 个月。

1） 优秀：患侧乳房与健侧基本一样；

2) 良好：患侧乳房与健侧仅有较小差别；

3) 一般：患侧乳房与健侧有明显差别；

4) 差：患侧乳房功能障碍和美容效果很差。

7.4 乳房功能/再哺乳率评价

GLM 患者多为年轻育龄期女性，部分有再生育哺乳需求，GLM 病情的严重程度以及不同的治疗方式对乳房的损伤程度不一，因此，病愈后患乳再哺乳率是乳房功能评价的重要指标。

7.5 不良事件/不良反应评价

完整准确地描述不良事件/不良反应的发生率，采用NCI-CTC AE 5.0分级评价标准进行评定。

8 预防及调摄

以下因素可能影响 GLM 的发生发展：乳头溢液、异常泌乳相关性因素（高泌乳素血症或药物相关性泌乳）、饮食、情绪、外伤、过度劳累、妊娠/流产等[39]。针对病因采取相应处理措施可改善预后、防止疾病反复，如高泌乳素血症者降低血泌乳素水平、垂体病变者治疗原发病、长期应用避孕药及精神类药物者咨询专科意见后停药或换药等。同时还需减少诱发因素，避免外力碰撞乳房、熬夜等。须做到饮食有节，起居适宜，劳逸结合，情绪调畅。

附录 A

（资料性）

共识建议概要表

本文件达成六条共识建议，具体见下表 ：

	投票结果	是否达成共识
条目一：若未见典型病理特征，诊断存在困难。可以根据特征性临床表现，建立 GLM 的临床诊断参考标准，以指导临床诊治。	（14/19）	是
条目二：通过建立肉芽肿性小叶性乳腺炎疾病活动指数（GMDAI）来评估疾病的活动性以及对治疗的反应。	（16/19）	是
条目三：GLM 肿块型行“清热消肿法“可选用仙方活命饮、柴胡清肝汤。	（13/19） （14/19）	是
条目四：GLM 肿块型行“温阳消肿法“可选用阳和汤。	（16/19）	是
条目五：根据临床表现进行分型，GLM 肿块型推荐的外治法有贴敷、中药外洗/熏洗。	（19/19）、（11/19）、（13/19）	是
条目六：根据临床表现进行分型，GLM 脓肿型推荐的外治法有切开引流、穿刺抽脓、祛腐清创、药线引流、外敷（包括中药贴敷、中药外洗/熏洗）。	（14/19）、（17/19）、（14/19）、（12/19）、（16/19）、（13/19）、（13/19）	是

附录 B
（资料性）
共识会投票情况（诊断及内治法、疗效评价）

内容	投票情况
一、临床诊断要点应包括：	
特征性临床表现	19/19
具有乳汁郁积或异常泌乳相关因素	12/19
辅助检查符合炎症性改变	17/19
除外性诊断：排除乳房 TB 及其它 GM 相关疾病	18/19
短期内出现的疼痛性肿块，进展迅速	19/19
多外周起病	18/19
可波及乳头乳晕后方，甚则全乳	18/19
脓成不畅，坚肿难消，成脓后易侵袭皮肤，形成多发窦道	19/19
病情呈间歇性和阶段性，易反复发作	19/19
可有乳腺外表现，如结节性红斑、关节疼痛、发热、皮疹等	19/19
二、对于 GLM 肿疡初起，消法主要有：	
清热解毒法	16/19
活血化瘀法	13/19
化痰散结法	14/19
温阳散结法	14/19
行气散结法	12/19
疏肝解郁法	12/19
三、清消代表方，推荐用于治疗 GLM 的有：	
仙方活命饮	13/19
柴胡清肝汤	14/19
四、温消代表方，推荐用于治疗 GLM 的有：	
阳和汤	18/19
疗效评价：	
五、GLM 疗效评价应考虑哪些维度：	
疾病转归（治愈、有效、无效）	18/19
治疗时长（至临床治愈时长，至痊愈时长）	18/19
炎症活动度评价	13/19
外形满意度	18/19
再哺乳率	10/19
不良反应评价	14/19
生活质量评价	13/19
六、定义	
认同治愈的定义	17/19
认同复发的定义	15/19
认同新发的定义	18/19
达到临床治愈且维持一段时间无复发作为 GLM 痊愈的标准，但这一时间界定未达成共识。关于这一时间的界定，同意 6 个月的有	17/19
六、GLM 症状评分量表（GLM 活动度量表）	
认同建立 GLM 症状评分量表（GLM 活动度量表）来评估疾病的活动性以及对治疗的反应	16/19

建立 GLM 症状评分量表（GLM 活动度量表），乳房局部症状需包含的观察指标：	
肿块大小	19/19
红热	19/19
疼痛	19/19
溃口	18/19
肉芽过长	11/19
窦道	15/19
脓液	16/19
多发红皮	13/19
建立 GLM 症状评分量表（GLM 活动度量表），全身症状需包含的观察指标：	
发热	16/19
皮疹	11/19
结节性红斑	19/19
头痛	11/19
关节疼痛	18/19

附录 C
（资料性）
本文件推荐的中药方剂

1、仙方活命饮

来源：《校注妇人良方》

方药组成：穿山甲、甘草、防风、没药、赤芍药、当归尾、乳香、贝母、天花粉、皂角刺各一钱；白芷六分；金银花、陈皮各三钱。

2、柴胡清肝汤

来源：《外科正宗》

方药组成：川芎、当归、白芍、生地黄、柴胡、黄芩、山栀、天花粉、防风、牛蒡子、连翘、甘草节各一钱。

3、阳和汤

来源：《外科证治全生集》

方药组成：熟地黄一两 ；白芥子炒，研，二钱 ；鹿角胶三钱 ；肉桂去皮，研粉，一钱 ；麻黄五分 ；姜炭五分 ；生甘草一钱 。

4、透脓散

来源：《外科正宗》

方药组成：黄芪四钱；山甲（炒，末）一钱；川芎三钱；当归二钱；皂角针一钱五分。

5、托里消毒散

来源：《校注妇人良方》

方药组成：人参1钱；黄耆（炒）1钱；当归（酒洗）1钱；川芎1钱；芍药（炒）1钱；白术（炒）1钱；茯苓1钱；金银花7分；白芷7分；甘草5分。

6、神功内托散

来源：《外科正宗》

方药组成：当归二钱；白术、黄芪、人参各一钱五分；白芍、茯苓、陈皮、附子各一钱；木香、甘草(炙)各五分；川芎一钱；山甲(炒)八分。

7、参苓白术散

来源：《太平惠民和剂局方》

方药组成（现代化裁）：莲子肉（去皮）9g、薏苡仁9g、缩砂仁9g、桔梗（炒令深黄色）6g、白扁豆（姜汁浸，去皮，微炒）12g、白茯苓15g、人参15g、甘草炒9g、白术15g、山药15g。

8、补中益气汤

来源：《脾胃论》

方药组成：黄芪五分；白术三分；陈皮二分或三分；升麻二分或三分；柴胡二分或三分、人参三分；炙甘草五分；当归身二分。

9、六君子汤

来源：《医学正传》

方药组成：茯苓一钱；甘草一钱；人森一钱；白术一钱五分；陈皮一钱；半夏一钱五分；加大枣二枚；生姜三片。

10、归脾汤

来源：《济生方》

方药组成：白术、茯神（去木）、黄芪（去芦）、龙眼肉、酸枣仁（炒，去壳），各一两 ；人参、木香（不见火），各半两；甘草（炙），二钱半；当归一钱；远志（蜜炙），一钱。（当归、远志从《内科摘要》补入）

11、人参养荣汤

来源：《三因极一病证方论》

方药组成： 白芍三两，当归、陈皮、黄芪、桂心（去粗皮）、人参、白术（煨）、甘草（炙），各一两；熟地黄（制）、五味子、茯苓各七钱半；远志（炒.去心）半两。上锉为散，每服四大钱（12克），用水一盏半，加生姜三片，大枣二枚，煎至七分，去滓，空腹服。（亦可作汤剂，水煎服，用量酌减。）

附录 D
（资料性）
本文件形成情况简要介绍

本文件顾问组成员：林毅、陆德铭、唐汉钧

本文件主要起草人：刘晓雁、陈前军

本文件其他起草人（按姓氏拼音排名）：卞卫和、陈红风、黄梅、李静蔚、刘丽芳、刘胜、楼丽华、吕钢、孟旭莉、裴晓华、任黎萍、司徒红林、宋爱莉、吴大嵘、吴雪卿、夏仲元、谢小红、姚昶、张董晓、张士云、赵希、祝东升、卓睿

本文件工作组成员：赖米林、别凤杰、徐飚、朱华宇、王蕾、张旭、罗伟、刘畅、赖凤飞

本文件制定过程中，工作组成员共同参与：

（1）文献研究：进行文献检索、质量评价，撰写文献研究总结。

（2）专家咨询：撰写专家调查问卷，形成临床调研结论。

（3）组织专家共识会议：协助举办专家访谈及专家共识会议，

（4）共识修订：汇总专家论证意见并修改完善共识。

（5）协助开展全国范围内同行评议：开展全国范围内同行评议，收集同行反馈意见。

（6）协助参与后续宣贯等活动。

参 考 文 献

[1]KesslerE,WollochY.Granulomatousmastitis:a lesion clinically simulating carcinoma[J].Am J Clin Pathol,1972,58(6):642-646.

[2] Ozmen V etal. Breast Disease. Federation of Breast Diseases Society, Ankara: Güneş Medical Publishing,2012: 55-65.

[3]BaslaimMM,KhayatHA,Al-AmoudiSA.Idiopathic granulomatous mastitis: a heterogeneous disease with variable clinical presentation[J].World J Surg,2007, 31(8):1677-1681.

[4]Centers for Disease Control and Prevention(CDC).Idiopathic granulomatous mastitis in Hispanic women - Indiana, 2006-2008[J]. MMWR Morb Mortal Wkly Rep,2009, 58(47):1317-1321.

[5]PandeyTS,MackinnonJC,BresslerL,etal.Idiopathic granulomatous mastitis--a prospective study of 49 women and treatment outcomes with steroid therapy[J].Breast J,2014,20(3):258-266.

[6]AghajanzadehM,HassanzadehR,AlizadehSefatS,etal.Granulomatousmastitis: Presentations,diagnosis,treatment and outcome in 206 patients from the north of Iran[J].Breast,2015,24(4):456-460.

[7] 钟少文.林毅中医外治法治疗肉芽肿性乳腺炎[J].河北中医,2012(08):1128-1129

[8]崔仁忠,杨接辉等.肉芽肿性乳腺炎的6年发病情况及不同治疗方案的临床疗效观察[J].中国妇幼保健,2016,6(31):2271-2272.

[9]徐飚,王蕾等.肉芽肿性小叶性乳腺炎国内诊疗现况调查研究[J].新中医,2019,2(51):279-283.

[10] 于海静,王颀,何舟.218 例肉芽肿性乳腺炎的临床病理特征及分类诊疗.[J]中华乳腺病杂志(电子版),2018,12(2):84-92.

[11]FruchterR,CastillaC,NgE,etal.Erythema nodosum in association with idiopathic granulomatous mastitis:a case series and review of the literature[J]J EurAcad Dermatol Venereol.2017 Sep;31(9):e391-e393.

[12]Akın M, Karabacak H, EsendağlıG,et al. Coexistence of idiopathic granulomatous mastitis and erythemanodosum: successful treatment with corticosteroids. Turk J Med Sci.2017.47(5):1590-1592.

[13 Co M,VCC C,Wei J etal.Idiopathic granulomatous mastitis: a 10-year study from a multicentre clinical database [J].Pathology,2018.50(7):742-747.

[14] Barreto DS, Sedgwick EL, Nagi CS, BenvenisteAP.Granulomatous mastitis: etiology,imaging, pathology, treatment, and clinical findings.Breast Cancer Res Treat.2018.171(3):527-534.

[15] DururK,DururS,AkcayM,etal.Sonoelastography findings for idiopathic granulomatous mastitis.[J].Jpn J Radiol,2015,33:33-8.

[16] Arslan S,ÖncüF,Eryılmaz M, et al.Advantages of b-mode ultrasound combined with strain elastography in differentiation of idiopathic granulomatous mastitis from malignant breast lesions[J] .Turk J Med Sci,2018,48:16-23.

[17] Zhao Q, Xie T, Fu C, et al. Differentiation between idiopathic granulomatous mastitis and invasive breast carcinoma, both presenting with non-mass enhancement without rim-enhanced masses: The value of whole-lesion histogram and texture analysis using apparent diffusion coefficient.Eur J Radiol.2020. 123: 108782.

[18] Agarwal C, Singh K, Pujani M, Raychaudhuri S, Sharma N, Chauhan V. Are all Granulomatous Mastitis Cases Tuberculous?: A Study on the Role of Cytology in Evaluation of Granulomatous Mastitis. Turk Patoloji Derg.2019.35(2):128-133.

[19] 薛宁，阚秀．乳腺乳晕下脓肿(Zuska 病)[J]. 诊断病理学杂志,2011,18(01):63-64.

[20] 杨剑敏，王颀，张安秦等. 导管周围乳腺炎与肉芽肿性乳腺炎的临床鉴别与处理. 中华乳腺病杂志(电子版).2011.5(03):306-312.

[21] 向莉. 导管周围乳腺炎与肉芽肿性乳腺炎的临床鉴别与处理. 深圳中西医结合杂志.2015.25(05):42-43.

[22] Yaghan R, Hamouri S, Ayoub NM, Yaghan L, Mazahreh T.A Proposal of a Clinically Based Classification for Idiopathic Granulomatous Mastitis. Asian Pac J Cancer Prev.2019.20(3):929-934.

[23] 王瑞，等.清消法治疗 118 例肉芽肿性乳腺炎临床研究[J].辽宁中医药大学学报，2019,11(21):115-118.

[24] 刘津. 刘胜辨治肉芽肿性乳腺炎经验[J].上海中医药杂志.2018,52(5):18-23

[25] 黄维芳,刘丽芳.刘丽芳教授运用“消”法治疗粉刺性乳痈经验研究[J].陕西中医,2020, 3 (41):371-373.

[26] 张晓清.辨证分期内外合治肉芽肿性乳腺炎临证思路撷要[J].江苏中医药，2018,50（5）:43-45.

[27] 叶倩瑜，加减透脓散治疗非哺乳期乳腺炎的临床观察[J].心血管外科杂志(电子版),2019,9（8）：119-120.

[28] 候浩.加减透脓散治疗非哺乳期乳腺炎的临床观察[J].世界中西医结合杂志.2017,12(2):230-234.

[29] 林娜.托里消毒散合金黄散治疗肿块型肉芽肿性乳腺炎 24 例[J].江西中医药.2018,10（49）：51-52.

[30] 贺佳,胡金辉,杨杰等.胡金辉运用益气健脾法治疗肉芽肿性小叶性乳腺炎举要[J].中医药临床杂志,2020,32(01):27-30.

[31] 李松莲. 中药内外合治肉芽肿性小叶性乳腺炎 118 例疗效观察[J].湖南中医杂志.2018，6（34）：15-17.

[32] 司徒红林，陈前军．林毅乳腺病学术思想与经验心悟[M].人民卫生出版社，2013:119-124.

[33] 关若丹，司徒红林,林毅.林毅教授首创提脓祛腐综合疗法巧治肉芽肿性乳腺炎[J].辽宁中医药大学学报.2013,15(1):159-162.

[34] 马玲巧.中医综合疗法治疗肉芽肿性乳腺炎 40 例[J].中外医学研究，2012，10(10):64-65.

[35] 朱华宇,司徒红林等.肉芽肿性乳腺炎中医综合治疗与手术治疗的回顾性队列研究[J].时珍国医国药,2014，25(3):635-637.

[36] 谭金枝，何芝，唐情,等.乳意散结汤联合刺络拔罐治疗肉芽肿性乳腺炎临床观察[J]. 中国社区医师，2020(21)124-126.

[37]张颖.不同方法治疗难治性肉芽肿性乳腺炎临床效果比较[J].临床军医杂志,2020,48(07):828-829.

[38] Morrow M, Strom EA, Bassett LW, etal. Standard for breast conservation therapy in the management of invasive breast carcinoma[J].CA Cancer J Clin,2002,52(5):277-300.

[39] Altintoprak F, Kivilcim T, Ozkan OV. Aetiology of idiopathic granulomatous mastitis. World J Clin Cases.2014.2(12):852-858.