ICS 11.020
C 10

中华人民共和国国家标准

GB/T 23237—2009

腧穴定位人体测量方法

Methods of anthropometry for locating acupuncture points

2009-02-06 发布　　2009-08-01 实施

中华人民共和国国家质量监督检验检疫总局
中国国家标准化管理委员会　发布

目　　次

前言 …… Ⅲ
引言 …… Ⅳ
1　范围 …… 1
2　术语和定义 …… 1
2.1　基本术语 …… 1
2.2　体表标志点 …… 3
2.3　基准穴点 …… 8
3　测量条件及确定测量项目的原则 …… 12
3.1　测量条件 …… 12
3.2　确定测量项目的原则 …… 13
4　测量项目及方法 …… 13
4.1　手指同身寸测量项目及方法 …… 13
4.2　全身骨度测量项目及方法 …… 13
4.3　定位有分歧的腧穴测量项目及方法 …… 15
附录A（资料性附录）　骨度折量寸 …… 17
附录B（规范性附录）　确定测量点、测量项目的原则 …… 18
附录C（规范性附录）　腧穴定位人体测量项目示意图 …… 19
参考文献 …… 24

前　　言

本标准附录B、附录C为规范性附录，附录A为资料性附录。

本标准由国家中医药管理局提出。

本标准由中国针灸学会归口。

本标准起草单位：中国中医科学院针灸研究所。

本标准主要起草人：武晓冬、王雪苔、岗卫娟、王勇、尹远平、吴富东、胡玲、房緊恭、黄龙祥。

引　言

针灸腧穴定位方法分三种：① 体表解剖标志定位法；②“骨度”折量定位法；③“指寸”定位法。与此三种方法密切相关的传统体表标志之间的比例关系、骨度折量数值，以及部分腧穴定位分歧，均有待通过人体实际测量获得检验、补充和修正。腧穴定位人体测量可以使腧穴定位的依据更加充分、科学，可以为腧穴插图、挂图及模型的制作提供数据支撑。本标准借鉴现代解剖学和人体测量学的知识和方法，规定了用于腧穴定位的人体测量方法。

鉴于针灸腧穴定位方法中所使用的骨度折量“寸”、手指同身“寸”与国际单位制长度计量单位不同，1987 年世界卫生组织在韩国汉城召开国际会议，确定“寸”（cun）为经络和腧穴定位的标准测量单位。本标准的腧穴定位即采用这种计量单位。

腧穴定位人体测量方法

1 范围

本标准提供了针灸腧穴体表定位使用的人体测量方法。

本标准适用于针灸教学、科研、医疗中涉及的腧穴体表测量。

2 术语和定义

下列术语和定义适用于本标准。

2.1 基本术语

2.1.1

骨度折量 proportional bone measurement

以体表骨节为主要标志折量全身各部的长度和宽度，用于腧穴定位。全身常用骨度折量寸参见附录 A。

2.1.2

手指同身寸 finger-cun

以被测量者手指表面的特定距离作为度量单位，用于腧穴定位。

2.1.3

矢状面 saggital plane

人体前后方向的正中平面（正中矢状面）或平行于它的平面（侧矢状面）。

[GB/T 5703—1999，定义 2.2.25]

2.1.4

眼耳平面 frankfort plane

法兰克福平面

两耳屏点和右眼眶下点所构成的标准水平面。

[GB/T 5703—1999，定义 2.2.8]

2.1.5

内侧与外侧 medial and lateral

近于正中矢状面者为内，远于正中矢状面者为外。上肢的掌心一侧即屈侧称为“内侧”，手背一侧即伸侧称为“外侧”；下肢向正中线的一侧称为“内侧”，下肢远离正中线的一侧称为“外侧”。

2.1.6

上与下 superior and inferior

分别指靠近身体的上端与下端。

[GB/T 12346—2006，定义 2.2.2]

2.1.7

前与后 anterior and posterior

距身体腹面近者为前，距身体背面近者为后。

[GB/T 12346—2006，定义 2.2.3]

2.1.8

近侧[端]与远侧[端] proximal and distal

四肢部近躯干者为近侧[端]，远躯干者为远侧[端]。

2.1.9

前正中线　anterior median line

胸骨中线

通过胸骨正中所作的垂线。如图 1 所示。

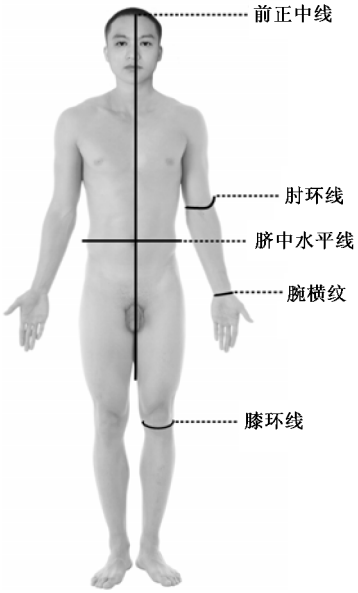

图 1

2.1.10

后正中线　posterior median line

通过背部正中所作的垂线。图 2 所示。

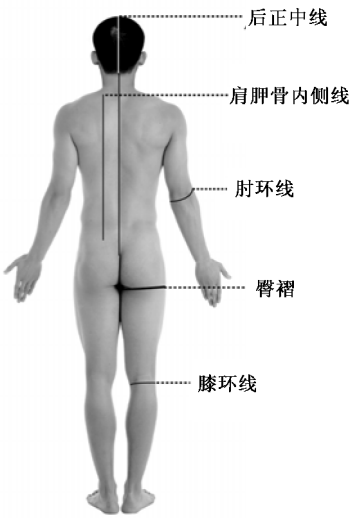

图 2

2.1.11

脐中水平线　horizontal line of umbilicus

经过脐点的水平线。图1所示。

2.1.12

肩胛骨内侧线　medial line of scapula

直立并两臂自然下垂时，通过肩胛冈内侧缘的垂线。图2所示。

2.1.13

肘环线　cubital crease

肘环纹

肘中过肘尖环线。其后为肘尖，两侧为肱骨内、外侧髁和肘横纹内、外侧纹头。图1、图2所示。

2.1.14

腕横纹　wrist crease

腕前区的2～3条横行的皮肤皱纹。图1所示。

2.1.15

膝环线　popliteal crease

髌尖腘横纹环线，即股胫关节间隙（股骨内侧髁与胫骨内侧髁之间、股骨外侧髁与胫骨外侧髁之间）。其前面为髌尖，两侧为腘横纹内外侧纹头。图1、图2所示。

2.1.16

臀褶　gluteal fold

臀横纹

臀部和大腿之间的皮肤皱褶中最长的一条。图2所示。

2.1.17

腋中线　midaxillary line

通过腋窝中点，即腋前、后皱襞之间中点所作的垂线。图3所示。

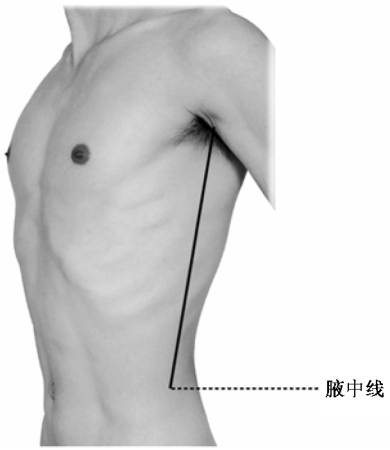

图3

2.2　体表标志点

体表标志点的定义见附录B中的B.1.1，确定体表标志点的原则见附录B中的B.1.2。

2.2.1

前发际正中　midpoint of anterior hairline

头部有发部位的前缘（形成明显头发边缘）正中。图4所示。

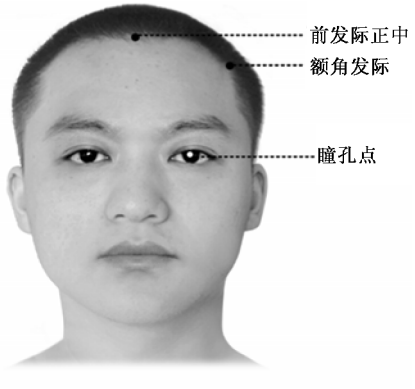

图 4

2.2.2

额角发际　anterior hairline at the corner of forehead

前发际与鬓角发际前缘所形成的交角处。图 4 所示。

2.2.3

瞳孔点　pupilla

瞳孔中心。图 4 所示。

2.2.4

后发际正中　midpoint of posterior hairline

头部有发部位的后缘(形成明显头发边缘)正中。图 5 所示。

2.2.5

完骨点　mastoid process

颞骨乳突的最突出点。图 5 所示。

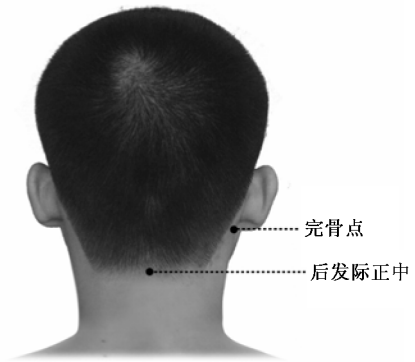

图 5

2.2.6

颈椎点　cervicale

第 7 颈椎棘突最突出点,颈后隆起最高且随头转动而活动。图 6 所示。

图 6

2.2.7

腋前纹头　anterior axillary fold

上肢自然下垂，腋窝皱襞前端。图 7 所示。

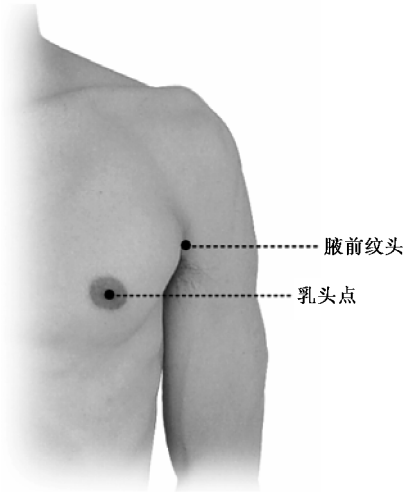

图 7

2.2.8

肘尖　tip of the elbow

尺骨鹰嘴的尖端。图 8 所示。

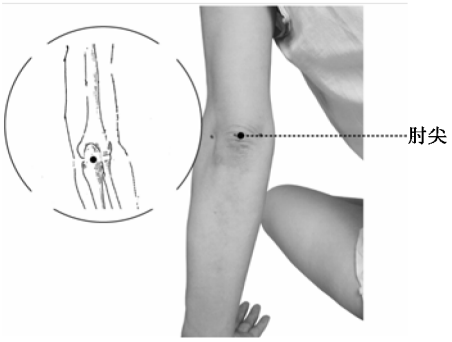

图 8

2.2.9

腋后纹头　posterior axillary fold

上肢自然下垂，腋窝皱襞后端。图 9 所示。

图 9

2.2.10

锁骨中点　midpoint of the clavicle

锁骨胸骨端与锁骨肩峰端连线的中点。图 10 所示。

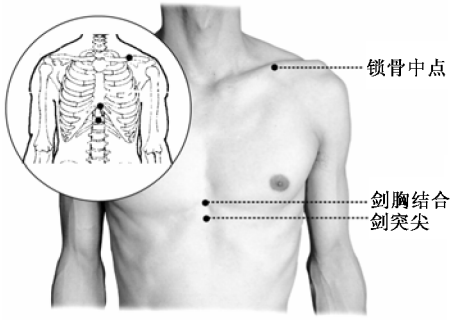

图 10

2.2.11

乳头点　thelion

乳头的中心。图 7 所示。

2.2.12

剑胸结合　xiphisternal synchondrosis

剑突基部与胸骨体下缘的连接处，在体表可摸到一横行的骨嵴。图 10 所示。

2.2.13

剑突尖　tip of the xiphoid process

剑突下部最尖点。图 10 所示。

2.2.14

脐点　omphalion

脐的中心点。图 11 所示。

2.2.15

耻骨联合点　symphysion

耻骨联合上缘与前正中线的交点。图 11 所示。

2.2.16

髂前上棘点　iliospinale anterius

髂前上棘向前下方最突出的点。图 11 所示。

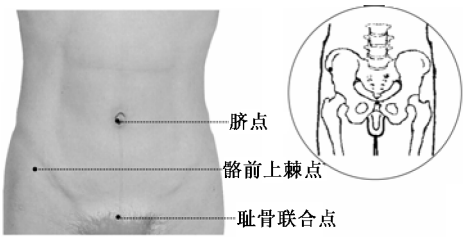

图 11

2.2.17

大转子点　trochanterion

股骨大转子的最高点。图 12 所示。

注：又称大转子高点。

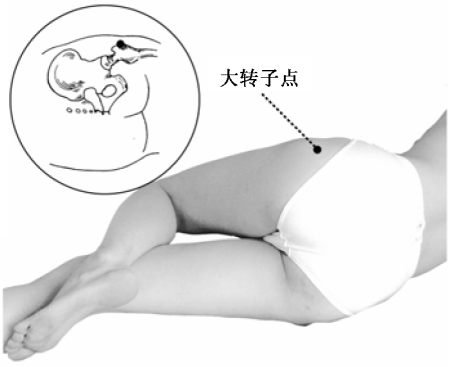

图 12

2.2.18

髌底　base of the patella

腿伸直，髌骨的上缘。图 13 所示。

2.2.19

髌尖　apex of the patella

腿伸直，髌骨的下缘尖端。图 13 所示。

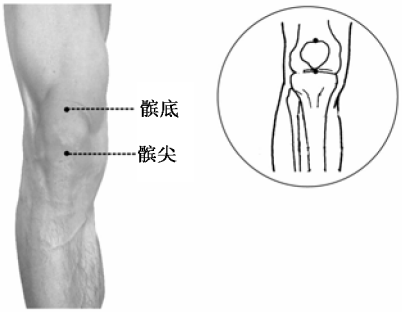

图 13

2.2.20

内踝高点　prominence of the medial malleolus

内踝最凸起处。图 14 所示。

2.2.21

足后跟点　pternion

足后跟部向后最突出的点。图 14 所示。

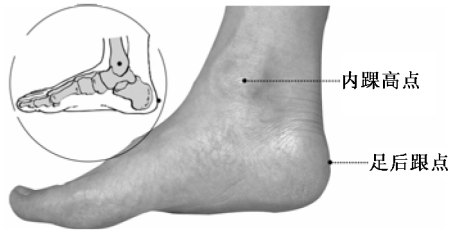

图 14

2.2.22

外踝高点　prominence of the lateral malleolus

外踝最凸起处。图 15 所示。

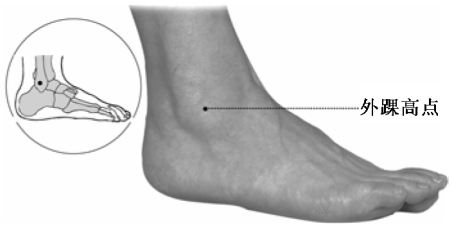

图 15

2.2.23

趾尖点　acropodion

足自然伸直时，距足后跟点最远的足趾端点。图 16 所示。

图 16

2.3　基准穴点

基准穴点的定义见附录 B 中的 B.1.1，确定基准穴点的原则见附录 B 中的 B.1.3。

2.3.1

神庭　Shéntíng(GV24)

在头部，前发际正中直上 0.5 寸。图 17 所示。

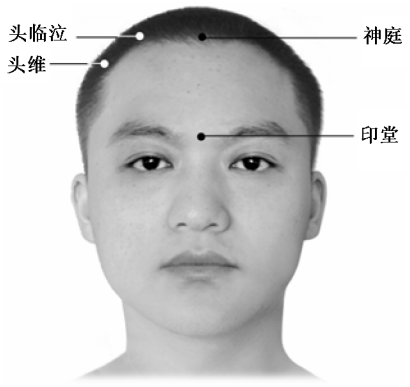

图 17

2.3.2

头临泣　Tóulínqì(GB15)

在头部,两目平视,瞳孔直上,前发际上 0.5 寸。图 17 所示。

2.3.3

头维　Tóuwéi(ST8)

在头部,额角发际直上 0.5 寸。图 17 所示。

2.3.4

印堂　Yìntáng(GV29)

在头部,两眉内侧端中间的凹陷中。图 17 所示。

2.3.5

脑户　Nǎohù(GV17)

在头部,枕外隆凸上缘的凹陷中。图 18 所示。

注:后正中线与枕外隆凸的上缘交点处的凹陷中。

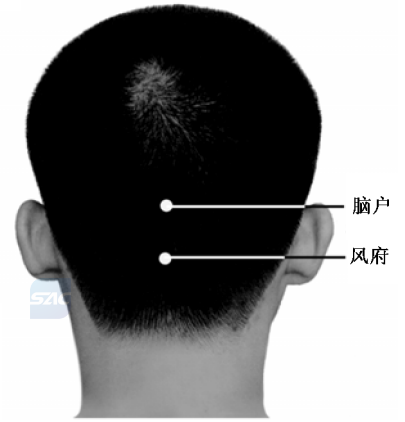

图 18

2.3.6

风府　Fēngfǔ(GV16)

在颈后区,枕外隆凸直下,颅骨下缘,两侧斜方肌之间凹陷中。图 18 所示。

2.3.7

肩髃　Jiānyú(LI15)

在三角肌区,肩峰外侧缘前端与肱骨大结节两骨间凹陷中。图 19 所示。

注:屈臂外展,肩峰外侧缘前后端呈现两个凹陷,前一较深凹陷即本穴,后一凹陷为肩髎。

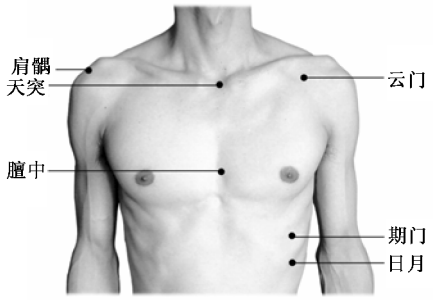

图 19

2.3.8

云门　Yúnmén(LU2)

在胸部,锁骨下窝凹陷处,肩胛骨喙突内缘。图 19 所示。

2.3.9

天突　Tiāntū(CV22)

在颈前区,胸骨上窝中央,前正中线上。图 19 所示。

注:在两侧锁骨中间凹陷中。

2.3.10

膻中　Dànzhōng(CV17)

在胸部,横平第 4 肋间隙中点,前正中线上。图 19 所示。

2.3.11

期门　Qīmén(LR14)

在胸部,第 6 肋间隙,乳头直下。图 19 所示。

2.3.12

日月　Rìyuè(GB24)

在胸部,第 7 肋间隙中,乳头直下。图 19 所示。

2.3.13

章门　Zhāngmén(LR13)

在腹外侧区,当第 11 肋游离端的下际。图 20 所示。

注:侧卧举臂,屈上足伸下足,先确认第 12 肋游离端,再沿着肋弓缘向前触摸到的浮肋即第 11 肋骨游离端,在其下际取穴。

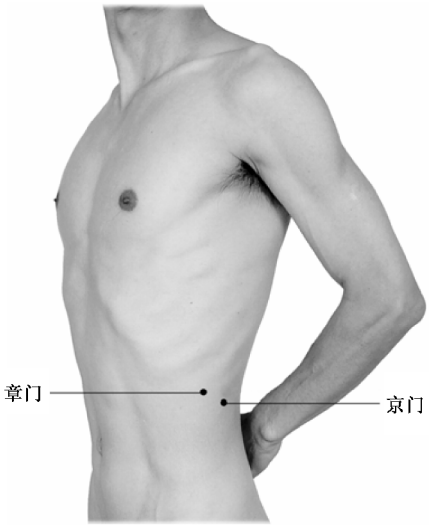

图 20

2.3.14

京门　Jīngmén(GB25)

在上腹部,第12肋骨游离端的下际。图20所示。

注:侧卧举臂,从腋后线的肋弓软骨缘下方向后触及第12肋骨游离端,在下方取穴。

2.3.15

冲门　Chōngmén(SP12)

在腹股沟区,腹股沟斜纹中,髂外动脉搏动处(仰卧位取穴)的外侧。图21所示。

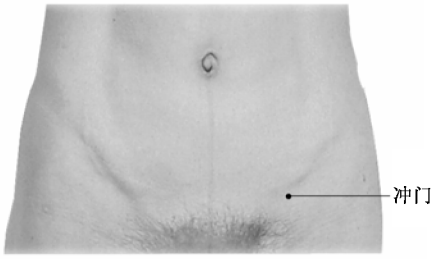

图 21

2.3.16

髀关　Bìguān(ST31)

在股前区,股直肌近端、缝匠肌与阔筋膜张肌3条肌肉之间凹陷中。图22所示。

注:跷足,稍屈膝,大腿稍外展外旋,绷紧肌肉,在股直肌近端显现出2条相交叉的肌肉(斜向内侧为缝匠肌,外侧为阔筋膜张肌),3条肌肉间围成一个三角形凹陷,其三角形顶角下凹陷中即为本穴。

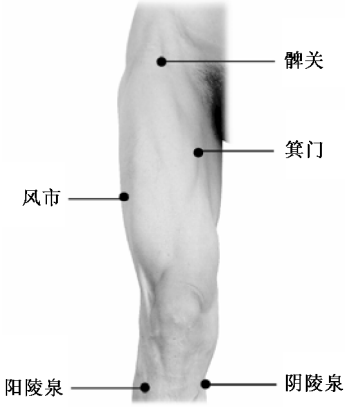

图 22

2.3.17

箕门　Jīmén(SP11)

在股前区,长收肌和缝匠肌交角的动脉搏动处。图22所示。

注:平卧或半卧,屈髋,屈膝,下肢外展,抗阻力内收时,在大腿内侧约上1/4区段显现一明显的三角形凹陷,其尖角处即是本穴。

2.3.18

风市　Fēngshì(GB31)

在股部,直立垂手,掌心贴于大腿时,中指尖所指凹陷中,髂胫束后缘。图22所示。

注:稍屈膝,大腿稍内收提起,可显露髂胫束。

2.3.19

阴陵泉　Yīnlíngquán(SP9)

在小腿内侧,胫骨内侧髁下缘与胫骨内侧缘之间的凹陷中。图22所示。

注：用拇指沿胫骨内缘由下往上推，至拇指抵膝关节下时，胫骨向内上弯曲的凹陷中即是本穴。

2.3.20

阳陵泉　Yánglíngquán（GB34）

在小腿外侧，腓骨头前下缘凹陷处。图 22 所示。

2.3.21

涌泉　Yǒngquán（KI1）

在足底，屈足卷趾时足心最凹陷处。图 23 所示。

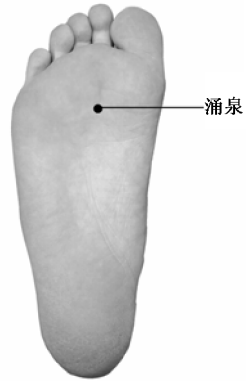

图 23

3　测量条件及确定测量项目的原则

3.1　测量条件

3.1.1　人群

年龄在 18 岁～60 岁的正常成年中国人，有明显谢顶、扁平足、残疾、畸形者除外。

3.1.2　测量基本姿势

3.1.2.1　立姿

被测者直立，头部以眼耳平面定位，眼睛平视前方，挺胸，肩部放松，上肢自然下垂，手伸直，掌心向前，自然伸直膝部，两足后跟并拢，前端分开约呈 45°夹角，体重均匀分布于两足。

3.1.2.2　坐姿

被测者挺胸坐在被调节到与腓骨头等高的平面上，头部以眼耳平面定位，眼睛平视前方，左、右大腿大致平行，屈膝约成直角，足平放在地面上，手轻放在大腿上，臀部、背部应同时抵靠在同一铅垂面上。

3.1.2.3　仰卧位

被测者仰卧，双臂平放在身体两侧，双腿自然伸直，又称平卧位。

3.1.3　被测者的衣着

测量时，被测者应裸体或尽可能少着装，且免冠赤脚。

3.1.4　支撑面

站立面（地面）、平台或坐面应平坦、水平且不变形。

3.1.5　测量工具

被推荐的标准测量工具是人体测高仪、游标卡尺、软卷尺、瞳距尺和直角钢尺。

3.1.5.1　人体测高仪

用来测量身体各点与标准参照面（如肘环线、膝环线）之间直线距离的专用工具。

3.1.5.2　圆杆直角规

由人体测高仪的第一、二节与二支直尺组成，用来测量身体各部位之间的宽度及参照点之间距离的工具。

3.1.5.3 游标卡尺

用来测量人体各部位参照点之间较短距离的工具。

3.1.5.4 软卷尺

用来测量身体围长或弧长(沿人体表面自然曲度的弧线长度)的工具。

3.1.5.5 瞳距尺

用来测量两瞳孔间距的专用工具。

3.1.5.6 直角钢尺

用来测量足部各参照点之间距离的工具。

测量足部项目时,应在足跟下垫一硬质平板。

3.1.6 测量值读数精度

测量值读数精度为 1 mm。

3.1.7 其他条件

无论何种测量姿势,身体应保持两侧对称。

应在被测者正常呼吸状态下进行胸部和其他受呼吸影响明显的部位的测量。

对于可以在身体左右两侧都能进行的测量项目,为测量方便,本标准均规定在右侧测量。

3.2 确定测量项目的原则

确定测量项目的原则见附录 B 第 B.2 章。

4 测量项目及方法

4.1 手指同身寸测量项目及方法

4.1.1 拇指同身寸

被测者取坐姿,手立放在一平面上,测量者站立在被测者的正前方,用游标卡尺测量拇指的指间关节的宽度。如图 C.1 所示。

4.1.2 中指同身寸

被测者取坐姿,测量者站立在被测者的正前方,用游标卡尺测量中指中节桡侧两端纹头(拇指、中指屈曲成环形)之间的距离。如图 C.2 所示。

4.1.3 横指同身寸

被测者取坐姿,手四指并拢,以中指中节近侧横纹为准,测量者站立在被测者的正前方,用游标卡尺测量其四指的宽度。如图 C.3 所示。

4.2 全身骨度测量项目及方法

4.2.1 头颈部测量项目及方法(如图 C.4 和图 C.5 所示)

4.2.1.1 头维间弧

被测者取坐姿,测量者站立在被测者的正前方,用软卷尺测量两侧头维之间的最短弧长。

4.2.1.2 印堂与前发际间弧

被测者取坐姿,测量者站立在被测者的右侧,用软卷尺在正中矢状面上测量印堂与前发际正中之间的弧长。

4.2.1.3 前发际与脑户间弧

被测者取坐姿,测量者站立在被测者的右侧,用软卷尺在正中矢状面上测量前发际正中与脑户之间的弧长。

4.2.1.4 脑户与风府间弧

被测者取坐姿,测量者站立在被测者的右侧,用软卷尺在正中矢状面上测量脑户与风府之间的弧长。

4.2.1.5 风府与后发际间弧

被测者取坐姿,测量者站立在被测者的右侧,用软卷尺在正中矢状面上测量风府与后发际正中之间

的弧长。被测者头部应保持直立位。

4.2.1.6 **后发际正中与颈椎点间弧**

被测者取坐姿，测量者站立在被测者的右侧，用软卷尺在正中矢状面上测量后发际正中与颈椎点之间的弧长。被测者头部应保持直立位。

4.2.1.7 **完骨间弧**

被测者取坐姿，测量者站立在被测者的正后方，用软卷尺测量左、右两颞骨乳突间（完骨点）最短弧长。

4.2.1.8 **瞳孔间距**

被测者取坐姿，测量者站立在被测者的正前方，右手持瞳距尺测量左、右瞳孔点之间的直线距离。

4.2.2 **胸腹部测量项目及方法**（如图 C.4 所示）

4.2.2.1 **两侧锁骨中点间距**

被测者取立姿，测量者站立在被测者的正前方，用圆杆直角规测量两侧锁骨中点之间的直线距离。

4.2.2.2 **两云门间距**

被测者取立姿，测量者站立在被测者的正前方，用圆杆直角规测量正常呼吸时两侧云门之间的直线距离。

4.2.2.3 **两乳头间距（男性）**

被测者取立姿，测量者站立在被测者的正前方，用圆杆直角规测量正常呼吸时两侧乳头点之间的直线距离。

4.2.2.4 **天突与膻中间距**

被测者取立姿，测量者站立在被测者的正前方，用圆杆直角规测量天突至膻中的直线距离。

4.2.2.5 **天突与剑胸结合处间距**

被测者取立姿，测量者站立在被测者的正前方，用圆杆直角规测量天突至剑胸结合处的直线距离。

4.2.2.6 **剑胸结合处与脐中间距**

被测者取立姿，测量者站立在被测者的正前方，用圆杆直角规测量剑胸结合处至脐点的直线距离。

4.2.2.7 **脐中与耻骨联合上缘间距**

被测者取立姿，测量者站立在被测者的正前方，用圆杆直角规测量脐点至耻骨联合点的直线距离。

4.2.3 **背部测量项目及方法**（如图 C.5 所示）

4.2.3.1 **肩胛骨内侧线与后正中线间距**

被测者取立姿，测量者站立在被测者的正后方，用圆杆直角规测量肩胛骨内侧线至后正中线之间的直线距离。

4.2.4 **上肢测量项目及方法**

4.2.4.1 **腋前纹头与肘环线间距**

被测者取立姿，测量者站立在被测者的右侧，用人体测高仪测量腋前纹头至肘环线之间的垂直距离。

4.2.4.2 **肩髃穴与肘环线间距**

被测者取立姿，测量者站立在被测者的右侧，用人体测高仪测量肩髃至肘环线之间的垂直距离。

4.2.4.3 **腋后纹头与肘环线间距**

被测者取立姿，测量者站立在被测者的右后侧，用人体测高仪测量腋后纹头至肘环线之间的垂直距离。

4.2.4.4 **肘环线与腕横纹间距**

被测者取立姿，测量者站立在被测者的右后侧，用人体测高仪测量肘环线至腕横纹之间的垂直距离。

4.2.4.5 腕横纹与中指尖间距

被测者取立姿，测量者站立在被测者的右后侧，用人体测高仪测量腕横纹至中指尖之间的垂直距离。

4.2.5 下肢测量项目及方法（如图 C.4 和图 C.5 所示）

4.2.5.1 髂前上棘与膝环线间距

被测者取立姿，测量者站立在被测者的右侧，用人体测高仪测量髂前上棘点至膝环线的垂直距离。

4.2.5.2 大转子点与膝环线间距

被测者取立姿，测量者站立在被测者的右侧，用人体测高仪测量大转子点至膝环线的垂直距离。

4.2.5.3 耻骨上缘与膝环线间距

被测者取立姿，测量者站立在被测者的正前方，用人体测高仪测量耻骨联合点至膝环线的垂直距离。

4.2.5.4 髌骨底与髌骨尖间距

被测者取立姿，测量者站立在被测者的正前方，用人体测高仪测量髌底至髌尖的垂直距离。

4.2.5.5 膝环线与阴陵泉间距

被测者取立姿，测量者站立在被测者的正前方，用人体测高仪测量膝环线至阴陵泉的垂直距离。

4.2.5.6 阴陵泉与内踝高点间距

被测者取立姿，测量者站立在被测者的正前方，用人体测高仪测量阴陵泉至内踝高点的垂直距离。

4.2.5.7 膝环线与阳陵泉间距

被测者取立姿，测量者站立在被测者的右侧，用人体测高仪测量膝环线至阳陵泉的垂直距离。

4.2.5.8 阳陵泉与外踝高点间距

被测者取立姿，测量者站立在被测者的右侧，用人体测高仪测量阳陵泉至外踝高点的垂直距离。

4.2.5.9 足长

被测者取仰卧位，测量者站立在被测者的下方，用直角钢尺测量趾尖点至足后跟点的最大距离。测量时应注意直角钢尺与足的纵轴平行。

4.2.5.10 2、3 趾缝纹头端与足跟间距

被测者取仰卧位，测量者站立在被测者的下方，用直角钢尺测量 2、3 趾趾缝纹头端至足跟的距离。

4.2.5.11 臀横纹与膝环线间距

被测者取立姿，测量者站立在被测者的正后方，用人体测高仪测量臀横纹至膝环线的垂直距离。

4.3 定位有分歧的腧穴测量项目及方法（如图 C.6 和图 C.7 所示）

4.3.1 期门与脐中水平线间距

被测者取立姿，测量者站立在被测者的正前方，用圆杆直角规测量期门至脐中水平线的直线距离。

4.3.2 日月与脐中水平线间距

被测者取立姿，测量者站立在被测者的正前方，用圆杆直角规测量日月至脐中水平线的直线距离。

4.3.3 章门与脐中水平线间距

被测者取立姿，测量者站立在被测者的右前方，用圆杆直角规测量章门至脐中水平线的直线距离。

4.3.4 章门与腋中线间距

被测者取立姿，测量者站立在被测者的右侧，用圆杆直脚规测量章门至腋中线的水平距离。

4.3.5 京门与脐中水平线间距

被测者取立姿，测量者站立在被测者的右前方，用圆杆直角规测量京门至脐中水平线的直线距离。

4.3.6 冲门与脐中水平线间距

被测者取立姿，测量者站立在被测者的正前方，用圆杆直角规测量冲门至脐中水平线的直线距离。

4.3.7 冲门与任脉间距

被测者取立姿，测量者站立在被测者的正前方，用圆杆直角规测量冲门至任脉的直线距离。

4.3.8 髀关与膝环线间距

被测者取立姿，测量者站立在被测者的右侧，用人体测高仪测量髀关至膝环线的垂直距离。

4.3.9 箕门与膝环线间距

被测者取立姿，测量者站立在被测者的正前方，用人体测高仪测量箕门至膝环线的垂直距离。

4.3.10 涌泉与足后跟点间距

被测者取仰卧位，测量者站立在被测者的下方，用直角钢尺测量涌泉穴至足跟的距离。

4.3.11 风市与膝环线间距

被测者取立姿，测量者站立在被测者的右侧，用人体测高仪测量风市穴至膝环线的垂直距离。

附　录　A
（资料性附录）
骨度折量寸

骨度折量寸，是指以体表骨节为主要标志折量全身各部的长度和宽度，定出分寸，用于腧穴定位。即以《灵枢·骨度》规定的人体各部的分寸为基础，并结合历代学者创用的折量分寸（将设定的两骨节点之间的长度折量为一定的等份，每1等份为1寸，10等份为1尺），作为定穴的依据。全身主要“骨度”折量寸见表A.1。

表A.1　骨度折量寸表

部　位	起　止　点	折量寸	度量法	说　　明
头面部	前发际正中→后发际正中	12	直寸	用于确定头部腧穴的纵向距离。
	眉间（印堂）→前发际正中	3	直寸	用于确定前或后发际及其头部腧穴的纵向距离。
	两额角发际（头维）之间	9	横寸	用于确定头前部腧穴的横向距离。
	耳后两乳突（完骨）之间	9	横寸	用于确定头后部腧穴的横向距离。
胸腹胁部	胸骨上窝（天突）→剑胸结合中点（歧骨）	9	直寸	用于确定胸部任脉穴的纵向距离。
	剑胸结合中点（歧骨）→脐中	8	直寸	用于确定上腹部腧穴的纵向距离。
	脐中→耻骨联合上缘（曲骨）	5	直寸	用于确定下腹部腧穴的纵向距离。
	两肩胛骨喙突内侧缘之间	12	横寸	用于确定胸部腧穴的横向距离。
	两乳头之间	8	横寸	用于确定胸腹部腧穴的横向距离。
背腰部	肩胛骨内侧缘→后正中线	3	横寸	用于确定背腰部腧穴的横向距离。
上肢部	腋前、后纹头→肘横纹（平尺骨鹰嘴）	9	直寸	用于确定上臂部腧穴的纵向距离。
	肘横纹（平尺骨鹰嘴）→腕掌（背）侧远端横纹	12	直寸	用于确定前臂部腧穴的纵向距离。
下肢部	耻骨联合上缘→髌底	18	直寸	用于确定大腿部腧穴的纵向距离。
	髌底→髌尖	2	直寸	
	髌尖（膝中）→内踝尖15寸（胫骨内侧髁下方阴陵泉→内踝尖为13寸）	15	直寸	用于确定小腿内侧部腧穴的纵向距离。
	股骨大转子→腘横纹（平髌尖）	19	直寸	用于确定大腿部前外侧部腧穴的纵向距离。
	臀沟→腘横纹	14	直寸	用于确定大腿后部腧穴的纵向距离。
	腘横纹（平髌尖）→外踝尖	16	直寸	用于确定小腿外侧部腧穴的纵向距离。
	内踝尖→足底	3	直寸	用于确定足内侧部腧穴的纵向距离。

附　录　B
（规范性附录）
确定测量点、测量项目的原则

B.1　确定测量点的原则

B.1.1　测量点的分类

本标准中的测量点分两种，一种是体表标志点，是与腧穴定位密切相关的体表解剖标志；另一种是基准穴点（某些腧穴的定位与骨度的起止点相合，或作为本标准中测量项目的起止点，则这部分腧穴在本标准中被定义为基准穴点）。

B.1.2　确定体表标志点的基本原则

确定体表标志点应遵循以下基本原则：

——应当考虑性别、体型、年龄、体位和姿势等因素：如乳头（在女性，尤其中老年肥胖者体表位置差异较大）、喉结（在女性及儿童体表难以触及）等；

——若体表活动标志和骨性标志之间有明确的对应关系，应说明之。如肘环线、腕横纹等；

——传统体表标准术语，如果有完全对应的解剖学术语，则直接采用，不必再进行定义。

B.1.3　确定基准穴点的基本原则

基准穴点的定位采用 GB/T 12346—2006 中的定位方法，但如果为测定该穴的骨度折量寸而设有测量项目时，则不完全采用 GB/T 12346—2006，而使用体表解剖标志定位法，如云门穴在 GB/T 12346—2006 中的定位为：在胸部，锁骨下窝凹陷中，肩胛骨喙突内缘，前正中线旁开 6 寸。在本标准中的定位为：在胸部，锁骨下窝凹陷中，肩胛骨喙突内缘。

B.2　确定测量项目的原则

确定测量项目应遵循以下原则：

——广泛使用的骨度尺寸；

——与腧穴定位密切相关的体表解剖标志之间的比例关系；

——制定国家标准和国际标准腧穴定位中存在定位分歧的腧穴。

附　录　C
（规范性附录）
腧穴定位人体测量项目示意图

C.1　手指同身寸测量项目示意图

手指同身寸测量项目示意图见图 C.1、图 C.2 和图 C.3。

图 C.1　拇指同身寸

图 C.2　中指同身寸

图 C.3　横指同身寸

C.2　全身骨度测量项目示意图（正面、背面及侧面）

全身骨度测量项目示意图见图 C.4 和图 C.5。

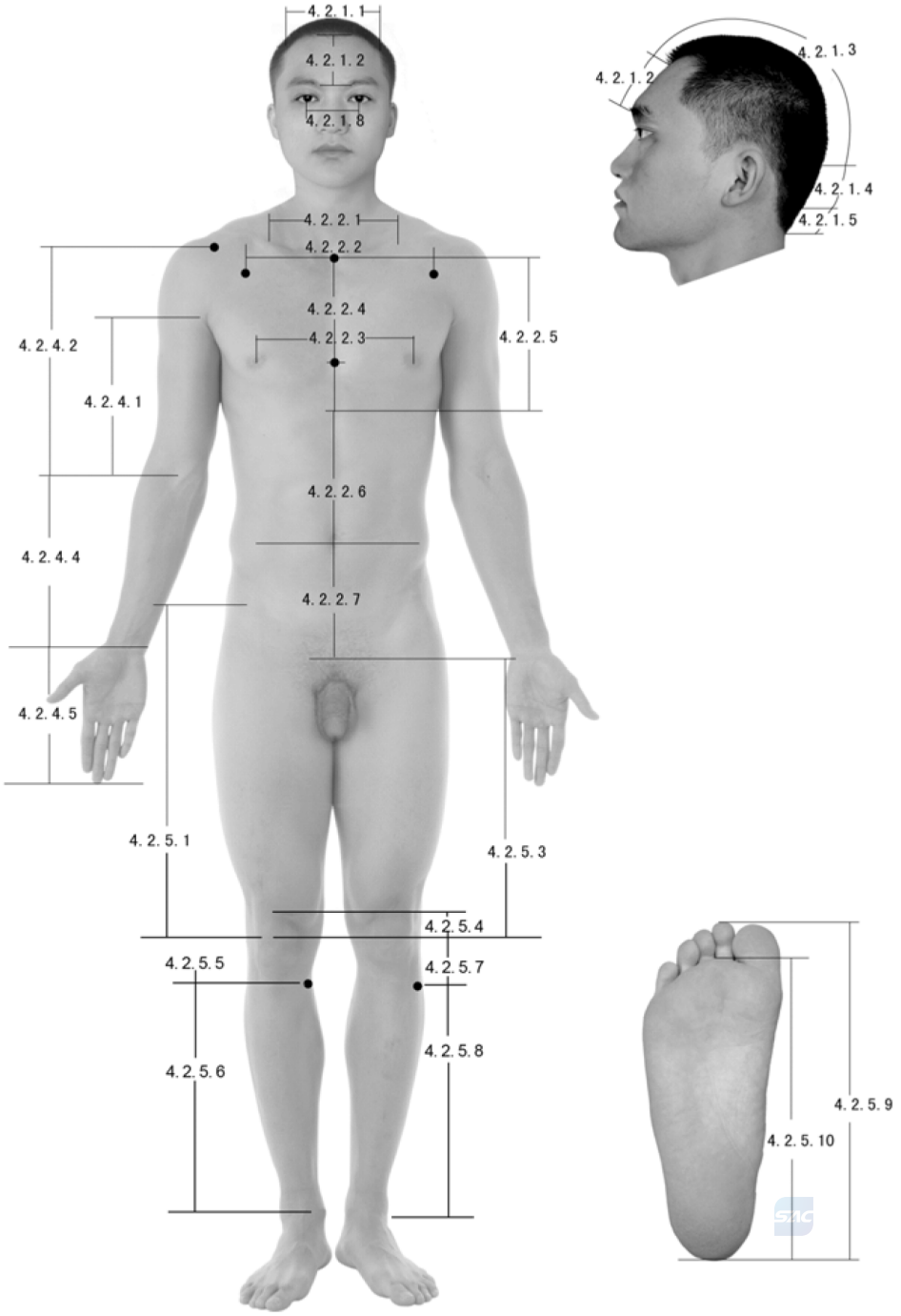

注：图中标号与“4.2　全身骨度测量项目及方法”的条款编号相对应。

图 C.4　全身骨度测量项目示意图(正面及侧面)

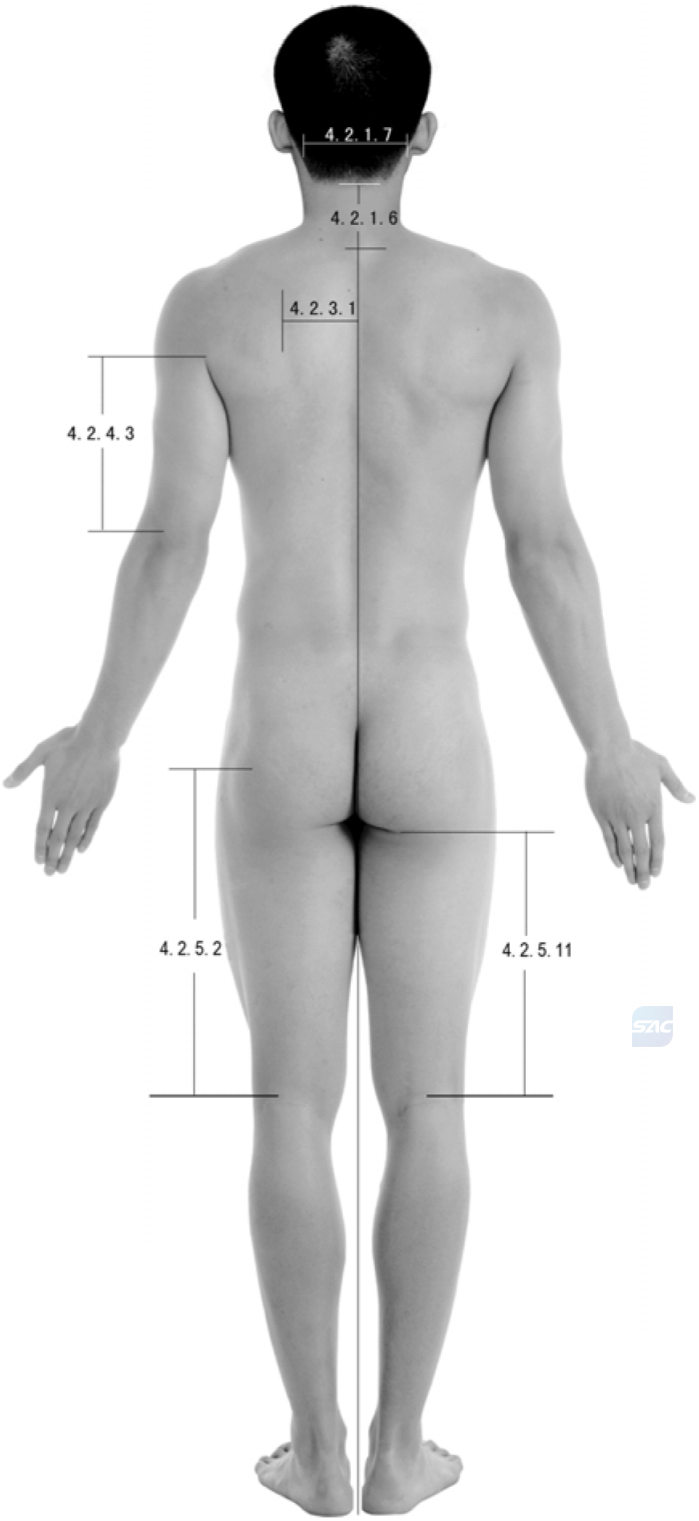

注：图中标号与“4.2　全身骨度测量项目及方法”的条款编号相对应。

图 C.5　全身骨度测量项目示意图(背面)

C.3 定位有分歧的腧穴测量项目示意图

定位有分歧的腧穴测量项目示意图见图 C.6 和图 C.7。

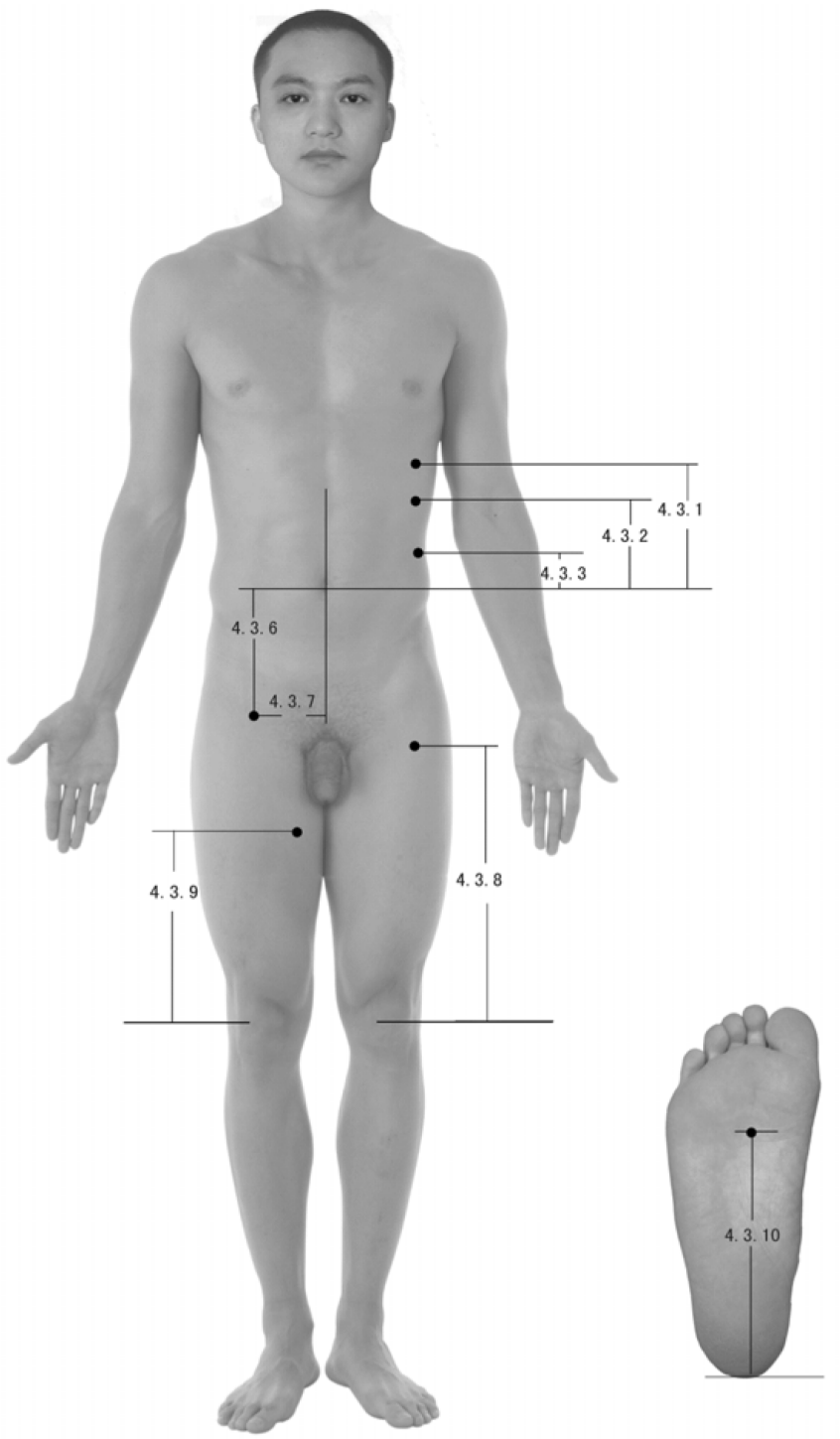

注：图中标号与“4.3 定位有分歧的腧穴测量项目及方法”的条款编号相对应。

图 C.6 定位有分歧的腧穴测量项目示意图(正面)

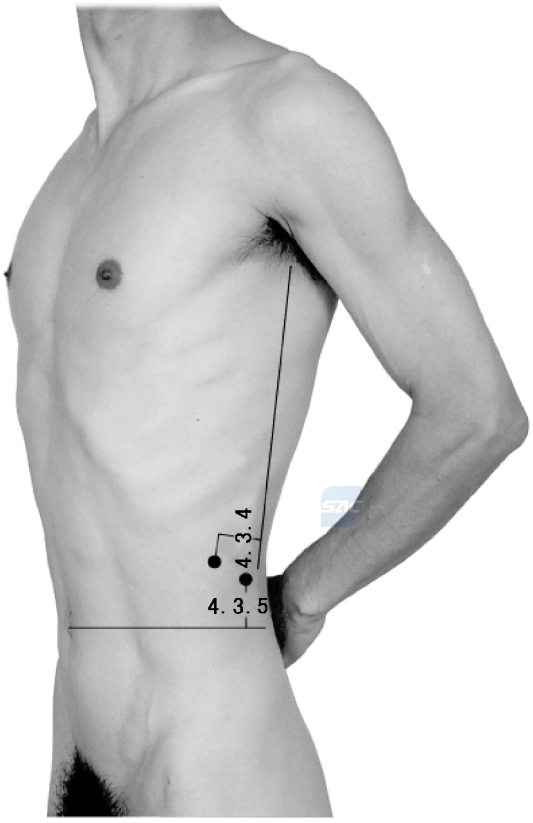

注：图中标号与“4.3　定位有分歧的腧穴测量项目及方法”的条款编号相对应。

图 C.7　定位有分歧的腧穴测量项目示意图(侧面)

参 考 文 献

[1] GB/T 5703—1999 用于技术设计的人体测量基础项目
[2] GB/T 12346—2006 腧穴名称与定位