· 规范与标准 ·

Expert consensus on the establishment and maintenance of central vascular access under electrocardiography Doppler ultrasound guidance

The group of the expert consensus on the establishment and maintenance of central vascular access under electrocardiography Doppler ultrasound guidance,
ZHANG Haijun[1*], *ZOU Yinghua*[2]
(1. *Institute of Interventional and Vascular Surgery*, *Tongji University*, *Shanghai* 200072, *China*;
2. *Department of Interventional Radiology and Vascular Surgery*, *Peking University First Hospital*, *Beijing* 100034, *China*)

[**Abstract**] Central vascular access is an important tool for patients with clinically severe condition, tumor, and long-term need for intravenous infusion. The placement and indwelling of vascular access in the appropriate vessels and the correct position of the catheter tip can maintain long-term patency and reduce complications such as infection, thrombosis and catheter displacement, etc. The application of ultrasound Doppler combined with electrocardiography to guide the operation and maintenance of vascular access, instead of the traditional blind venipuncture and chest X-ray post-procedural location, is able to avoid radiation exposure damage to patients, especially pregnant women, newborns and children. The device of ultrasound Doppler combined with electrocardiography is called electrocardiography Doppler ultrasound guiding (EDUG), which has been widely used in clinical practice and accepted a new method of minimally invasive surgery, interventional treatment, emergency rescue and nursing clinical operation of vascular access in China. The experts from Cardiovascular Equipment Technical Committee of China Medical Equipment Association, China Interventional Medical Industry Technology Innovation Alliance Percutaneous Vascular Access Innovation Center, Interventional Medical Engineering and Biotechnology Committee on Interventional Physician of Chinese Medical Association discussed the expert consensus together, combined with the clinical practice and scientific questions, which would be a reference for clinical physicians and nurses.

[**Keywords**] ultrasonography; electrocardiography; catheterization; central venous; consensus
DOI: 10.13929/j.issn.1672-8475.2020.04.001

多普勒超声腔内心电一体化引导建立和维护中心血管通路专家共识

《多普勒超声腔内心电一体化引导建立和维护中心血管通路专家共识》专家组,
张海军[1*],邹英华[2]
(1. 同济大学医学院介入血管研究所,上海 200072;2. 北京大学第一医院介入血管外科,北京 100034)

[摘 要] 中心血管通路装置是治疗临床重症、肿瘤、长期需要进行静脉输液患者的重要工具。选择适当的穿刺部位和血管,确保正确的导管头端位置,对维护其长期通畅率,降低感染、血栓形成、导管异位等并发症的发生率至关重要。应用

[基金项目] 山东省自主创新及成果转化专项(2013ZHZX2A0401)、心血管介入诊疗导管创新产品研发项目(2014BAI11B04)。
[第一作者] 张海军(1968—),男,山东聊城人,博士,教授。研究方向:生物医用材料改性及临床实践。
[通信作者] 张海军,同济大学医学院介入血管研究所,200072。E-mail: zhanghaijun@tongji.edu.cn
[收稿日期] 2019-12-18 [修回日期] 2020-01-04

(C)1994-2023 China Academic Journal Electronic Publishing House. All rights reserved. http://www.cnki.net

多普勒超声行血管评估与穿刺，结合腔内心电定位导管头端位置，替代传统盲目穿刺及置管术后 X 线定位，可避免孕妇、新生儿及儿童等患者射线暴露损伤。将多普勒超声与腔内心电定位技术有机结合的一体化设备称为多普勒超声腔内心电一体化引导（EDUG），现已广泛应用于临床，成为辅助临床微创手术、介入治疗、急诊抢救和临床护理操作的新方法。中国医学装备协会心血管装备技术专业委员会联合中国介入医学产业技术创新联盟经皮血管通路创新中心、中国医师协会介入医师分会介入医学工程与生物技术专业委员会有关专家，结合临床实践形成专家共识，为医护人员提供参考。

［关键词］　超声检查；心电图；导管插入术；中心静脉；共识

［中图分类号］　R445.1；R540.4　［文献标识码］　A　　［文章编号］　1672-8475(2020)04-0193-05

中心血管通路指为临床诊断和治疗需要，建立的导管头端位于中心静脉的通路装置，包括中心静脉导管（central venous catheter，CVC）、经外周置入中心静脉导管（peripherally inserted central catheters，PICC）、输液港（implantable venous access port，PORT）及血液透析导管（hemodialysis catheter，HC）等。中心静脉血管通路装置可减少患者反复静脉穿刺的痛苦，满足其输注高渗液体、肠外营养液和化学治疗（简称化疗）药物等需求，避免外周静脉输注高渗液体或化疗药物引起外渗所致血管及皮下组织损伤，适用于重症抢救、肿瘤化疗、肠外营养及长期输液和透析患者[1-2]。每年全球中心静脉血管通路装置置入量超过 1 000 万例，我国达 200 万例以上。中心静脉血管通路装置在临床使用过程中可发生感染、血栓、导管移位、堵管、断管、出血、渗液、静脉炎等相关并发症[3-4]。因此，如何降低导管相关并发症发生率已成为临床亟待解决的问题。

适当选择穿刺部位和血管，确保正确的导管头端位置是决定中心静脉通路装置置入成功及安全使用的关键因素[5]。通过多普勒超声评估穿刺部位及血管[6]，包括血管直径、血管深度、血流速度及合理避开静脉瓣等，以筛选合适的穿刺部位及出口部位是减少导管相关并发症的有效手段。目前的指南普遍推荐，导管头端位置应位于上腔静脉（superior vena cava，SVC）与右心房交界处[1,5-7]。导管头端位置过浅易致血栓、导管异位风险增加；导管头端位置过深进入右心房或右心室，易导致心房颤动及心包积液风险增加[8]。目前临床采用 X 线定位，存在系统误差，患者反复暴露于射线中，且 DSA 引导下进行置管和定位的成本较高。TEE 程序复杂耗时长。腔内心电图（electrocardiography，ECG）定位技术通过腔内心电 P 波变化以判断导管头端位置，操作便捷，且可避免患者的射线暴露[9-10]。

多普勒超声腔内心电一体化引导（electrocardiography Doppler ultrasound guiding，EDUG）是将多普勒超声和 ECG 定位技术有机结合为一体的专用数字诊疗设备。应用多普勒超声进行血管评估[11]，筛选直径较大、流速较快的静脉，替代传统的盲穿技术；体表与腔内 ECG 同时显示并判断导管头端位置，一机多用，避免了患者的射线暴露，安全性更高，现已广泛应用于临床[12-13]。中国医学装备协会心血管装备技术专业委员会联合中国介入医学产业技术创新联盟经皮血管通路创新中心、中国医师协会介入医师分会介入医学工程与生物技术专业委员会有关专家，并结合临床实践形成专家共识，以期为医护人员提供参考。

1　多普勒超声评估血管通路

选择穿刺部位前应对以下方面进行评估：患者的身体状况、年龄、临床诊断；穿刺部位血管条件、皮肤条件及周围情况；静脉穿刺和置管既往史；输液治疗所用药物性质、持续时间和患者意愿等[14]。采用 EDUG 多普勒超声模式评估及选择穿刺部位及静脉，可测量静脉直径、静脉深度及血流速度，并避开关节、皮肤感染、解剖变异、肿瘤浸润、放射治疗损伤及存在其他血管内装置（如已存在的血液透析导管）等部位。操作者在穿刺前必须评估患者所有的备选血管，综合评价后选择最理想的穿刺部位。首选上肢静脉通路置管，尽可能避免下肢静脉置管。

PICC 置管部位主要为贵要静脉、肱静脉、腋静脉等，推荐首选右侧贵要静脉，其次为肱静脉[4]。

CVC 及血液透析管路置管部位主要包括锁骨下静脉、颈内静脉，推荐首选右侧锁骨下静脉[15-16]。

PORT 置管部位主要包括锁骨下静脉、颈内静脉、贵要静脉等，推荐首选右侧锁骨下静脉，颈内静脉备选[17]。

2　穿刺和置管

在置管前对患者进行全面评估，包括病情、年龄、诊断、药物的理化性质、治疗持续时间、穿刺部位及血管情况等，根据评估结果筛选最佳穿刺部位和血管。置管过程参考现行操作指南[5-6,18-19]。

3　EDUG 置管应用

3.1　**技术原理**　基于 ECG 内 P 波电生理改变，应用

(C)1994-2023 China Academic Journal Electronic Publishing House. All rights reserved.　http://www.cnki.net

EDUG 设备，通过观察 ECG 的 P 波变化，以判断导管头端位置（图 1）。导管头端位于上腔静脉以上的静脉时，与体表 ECG 一致；导管头端进入上腔静脉时，逐步出现特征性高头 P 波；导管头端进入上腔静脉与右心房交界处时，P 波达最高峰（头端理想位置）；导管头端进入右心房后，开始出现负向 P 波。

对体表 ECG 无 P 波、罹患心血管疾病（心脏病、心房颤动、室上性心动过速及肺心病等）、起搏器植入及心脏手术史等患者，不推荐使用 EDUG。

3.2　诊疗常规及操作规范　置管前完善宣教工作，告知患者置管中配合要点及置管后注意事项，患者签署知情同意书。置管前分别于患者左锁骨中线下缘、右锁骨中线下缘、左锁骨中线第 6 肋间、右锁骨中线第 6 肋间粘贴电极片、连接导联线，获得体表 ECG。置管者在 EDUG 设备的血管评估界面评估并选择穿刺部位及静脉，在血管可视化下进行穿刺，穿刺成功后送入导管。术者将无菌导联线的鳄鱼夹一端夹于血管通路的导丝尾部，另一端交予助手夹于 EDUG 的导联线金属环，此时观察血管通路内导丝作为腔内电极引出的 ECG，依据送管过程中 ECG 显示 P 波变化来调整导管头端位置。确认导管头端到达预定位置后，断开导联线与血管通路导丝末端的连接。最后按规范流程冲洗及固定导管。

操作中应注意导管头端的导电性能及导丝与导管头端的相对位置，根据导管是否具有导电性能评估系统误差。

3.3　注意事项　①ECG 显示 P 波达最高峰时预示导管头端最接近窦房结位置，回撤导管至 P 波即将下降还未下降之处，以避免患者发生心律失常。②置管过程中如果患者 ECG 显示异常，但其基线 ECG 正常，除考虑心电导联连接松脱外，还应考虑血管解剖异常和导管置入过程中的异位，如误入颈内静脉、导管打折返回、导管漂移等。

3.4　特殊病例　在临床实际应用中稳定清晰的 ECG 是辅助中心血管通路导管头端定位的关键。既往文献[9-10]报道，临床约有 5%～8%的患者无法收集到变化的 P 波，影响 ECG 的临床应用。对于这部分患者，需要采用 X 线透视进行导管头端定位。

4　EDUG 在中心血管通路维护中的应用

4.1　EDUG 辅助诊断导管置入后并发症　血栓是中

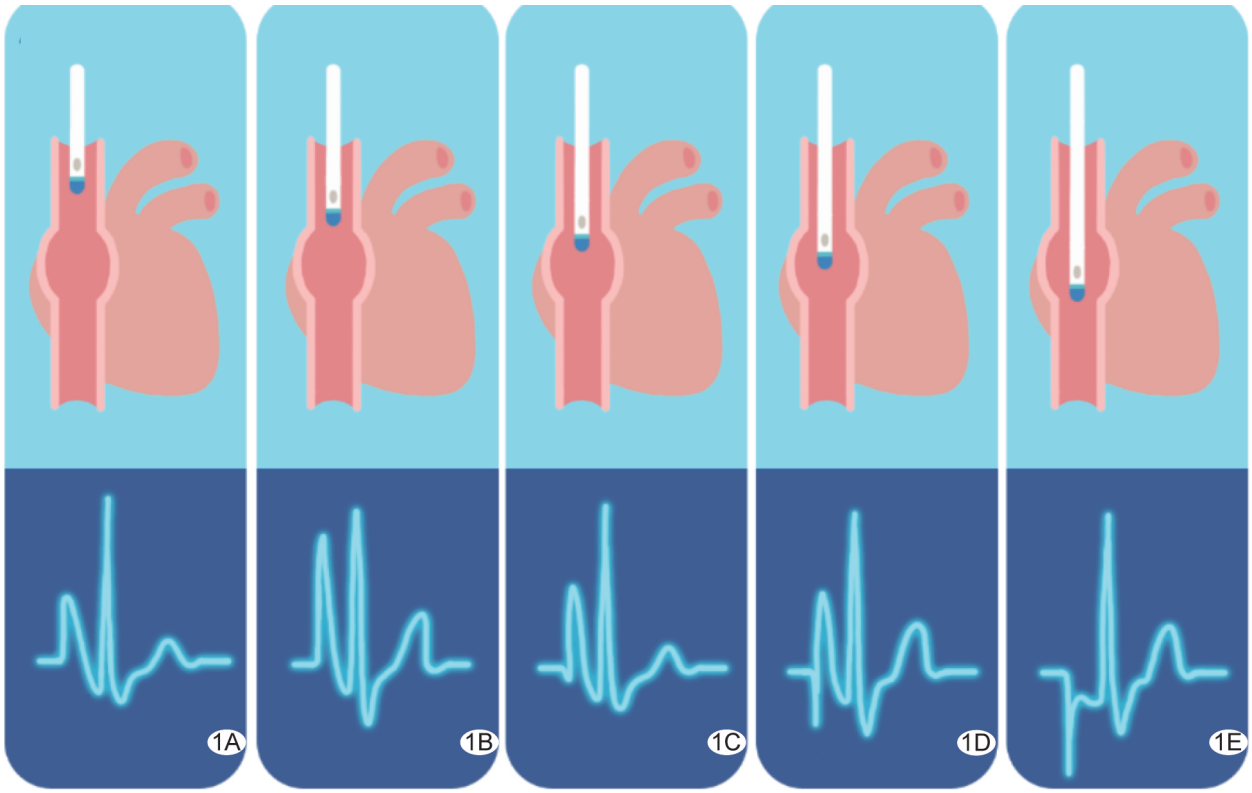

图 1　典型 P 波形态与导管头端位置对应图　A. 导管头端进入上腔静脉时，P 波逐渐增高；B. 导管头端到达上腔静脉与右心房交界处时，P 波正向最高；C. 导管头端进入右心房后，开始出现负向 P 波；D. 导管头端进入右心房中部，出现双向 P 波；E. 导管头端进入右心房下部，P 波倒置为负向 P 波

(C)1994-2023 China Academic Journal Electronic Publishing House. All rights reserved.　http://www.cnki.net

心血管通路置管术后的主要并发症，彩色多普勒超声可对该并发症进行及时有效监测，尽早发现血栓并给予治疗。对中心血管通路置管患者进行超声检查，自置管部位沿静脉走行向近心端扫描，观察有无回声、位置及走行变化。

如管腔内壁光滑，血管内血流通畅持续，则血管内无血栓形成；当静脉管腔增宽，内见疏松低回声，且手持探头对血管加压后管腔无法被压扁，彩色多普勒模式下血流充盈缺损或无血流，提示存在不同程度的血栓形成，应进行人工干预[20]。

4.2　EDUG 发现导管异位或移位　①置管过程中 ECG 定位避免导管异位：如送入导管超过预期长度，ECG 仍无变化，使用超声线阵探头查看同侧颈内静脉、对侧颈内静脉、同侧锁骨下静脉、对侧锁骨下静脉，以及时发现导管有无异位，并及时加以纠正。若发现导管未进入锁骨下静脉或颈内静脉，回撤导管，再次应用 ECG 定位、置管[21-22]。②ECG 排除置管后或导管维护期间导管移位：患者在导管留置期间，同样可用 ECG 初步排查导管是否移位[23-24]。对导管进行正常维护及消毒后，将其尾端与肝素帽相连，用注射器针头插入肝素帽内，将无菌导联线的鳄鱼夹一端夹于注射器针头处；另一端夹于 EDUG 的导联线金属环，可采用持续推注生理盐水的方法，通过观察 P 波变化以判断导管是否移位。

5　结语

应用 EDUG 可提高中心血管通路装置的穿刺成功率及导管到位率，将置管成功率由 86% 提高到 99.3%，诊断中心血管通路血栓形成的特异度达 100%[12]。EDUG 有助于提供安全有效的中心静脉血管通路，降低导管相关并发症的发生率，并使孕妇、新生儿、儿童等患者免于射线暴露，保证安全的同时节省临床操作时间[25]。该技术拥有我国自主知识产权，提升了我国在血管通路领域的国际地位，希望本专家共识的提出有助于推动 EDUG 的临床推广及应用。

［致谢：感谢中国科学院葛均波院士，中华护理学会吴新娟理事长及意大利天主教大学 MAURO Pittiruti 教授的支持和指导。

专家组成员（以姓氏拼音为序）：曹传武（同济大学附属第十人民医院），陈彩玲（中国人民解放军总医院第七医学中心），陈伟芬（青岛大学附属医院），程颢（陕西省肿瘤医院），崔琳（首都医科大学附属北京友谊医院），冯圣玉（山东大学），高艳玲（河南省肿瘤医院），高伟（山东大学齐鲁医院），侯文博（生物医用材料改性国家地方联合工程实验室），姜桂春（辽宁省肿瘤医院），康黎（同济大学附属第十人民医院），李爱敏（郑州大学第一附属医院），李茂全（同济大学附属第十人民医院），李旭英（湖南省肿瘤医院），鲁手涛（生物医用材料改性国家地方联合工程实验室），刘爱华（首都医科大学附属北京天坛医院），刘洋（北京大学人民医院），刘洋（辽宁省肿瘤医院），刘志敏（河北省肿瘤医院），陆箴琦（复旦大学肿瘤医院），乔爱珍（中国人民解放军空军总医院），邵珠美（山东省肿瘤医院），施如春（江苏省肿瘤医院），唐红霞（陕西省肿瘤医院），涂国红（中国人民解放军总医院第二医学中心），屠娟（南京大学），尹玉霞（生物医用材料改性国家地方联合工程实验室），袁忠（湖南省肿瘤医院），王灯旭（山东大学），吴治敏（陆军军医大学第一附属医院），邢红（上海市第一人民医院），张京慧（中南大学湘雅医院），赵军燕（山东省千佛山医院），赵文利（河南省人民医院），周超（生物医用材料改性国家地方联合工程实验室）］

［参考文献］

［1］ Nicholson J. Royal college of nursing's standards for infusion therapy: An overview[J]. Br J Nurs, 2018,27(2):S12-S14.

［2］ 钱丰，刘艳萍，王中，等. 彩色多普勒超声引导经外周穿刺置入中心静脉导管[J]. 中国医学影像技术，2010，26(2)：275-277.

［3］ 江宏. 中心静脉导管感染的研究进展[J]. 护理研究，2002，16(1)：14-16.

［4］ 都淑萍，王晓东，周承孝. 中心静脉穿刺置管并发症的相关研究进展[J]. 国际医药卫生导报，2019，25(9)：1509-1512.

［5］ PITTIRUTI M, HAMILTON H, BIFFI R, et al. ESPEN Guidelines on Parenteral Nutrition: Central venous catheters (access, care, diagnosis and therapy of complications)[J]. Clin Nutr, 2009,28(4):365-377.

［6］ 邱天，郭曙光，严枫，等. 超声引导下泡沫硬化治疗四肢血管瘤[J]. 中国介入影像与治疗学，2014，11(10)：668-671.

［7］ GORSKI L A. The 2016 infusion therapy standards of practice[J]. Home Healthcare Now, 2017,35(1):10-18.

［8］ BALDINELLI F, CAPOZZOLI G, PEDRAZZOLI R, et al. Evaluation of the correct position of peripherally inserted central catheters: Anatomical landmark vs. electrocardiographic technique[J]. J Vasc Access, 2015,16(5):394-398.

［9］ OLIVER G, JONES M. ECG-based PICC tip verification system: An evaluation 5 years on[J]. Br J Nurs, 2016,25(19):S4-S10.

［10］ PITTIRUTU M, LA GRECA A, SCOPPETTUOLO G. The electrocardiographic method for positioning the tip of central venous catheters[J]. J Vasc Access, 2011,12(4):280-291.

［11］ 顾鹏，敬华娥，张敏惠，等. 彩色多普勒超声在介入穿刺性血管损伤诊断中的价值[J]. 中国介入影像与治疗学，2006，3(5)：372-374.

(C)1994-2023 China Academic Journal Electronic Publishing House. All rights reserved.　http://www.cnki.net

[12] 熊华花,李泉水,许晓华,等.高频彩色多普勒超声在经外周静脉置入中心静脉导管置管术后随访中的应用[J].中国介入影像与治疗学,2012,9(5):343-345.

[13] YIN Y X, GAO W, Li X Y, et al. Insertion of peripherally inserted central catheters with intracavitary electrocardiogram guidance: A randomized multicenter study in China[J]. J Vasc Access, 2019,20(5):524-529.

[14] 李丽君,冯毕龙,欧阳艳琼.中心静脉通路装置穿刺部位选择的研究进展[J].护理学杂志,2013,28(4):91-95.

[15] 季大玺.中心静脉留置导管与血液净化血管通路[J].肾脏病与透析肾移植杂志,2002,11(4):347-348.

[16] 中国医院协会血液净化中心分会血管通路工作组.中国血液透析用血管通路专家共识(第 2 版)[J].中国血液净化,2019,18(6):365-381.

[17] 中国医师协会介入医师分会.植入式给药装置介入专家共识[J].中华医学杂志,2019,99(7):484-490.

[18] PITTIRUTI M, SCOPPETTUOLO G. The GAVeCeLT manual of PICC and midline: Indications, insertion, management[J]. Milano, Italy: Edra, 2017.

[19] GIORGIO B, STEFANO B, ROBERTO B, et al. GAVeCeLT consensus statement on the correct use of totally implantable venous access devices for diagnostic radiology procedures[J]. J Vasc Access, 2011,12(4):292-305.

[20] 郑晓玲,魏清风,汪华萍,等.腔内心电图联合超声探查在 PICC 头端定位中的应用研究[J].重庆医科大学学报,2015(12):1576-1581.

[21] HOSTETTER R, NAKASAWA N, TOMPKINS K, et al. Precision in central venous catheter tip placement: A review of the literature[J]. J Assoc Vasc Access, 2010,15(3):112-125.

[22] ORTIZ-MILUY G, SÁNCHEZ-GUERRA C. Intracavitary electrocardiogram during the insertion of peripherally inserted central catheters[J]. Enferm Clin, 2013,23(4):148-153.

[23] ELLI S, CANNIZZO L, MARINI A, et al. Evaluation of tip location reliability of intraprocedural ECG vs. chest X-rays in PICC placement[J]. Assist Inferm Ric, 2016,35(4):174-179.

[24] HAFENEDER M, SCHULZ-ST BNER S, TRAUTNER H, et al. Correct positioning of central venous catheters with ECG guidance in paediatric patients[J]. Eur J Anaesthesiol, 2016,33(7):550-552.

[25] OLIVER G, JONES M. Evaluation of an electrocardiograph-based PICC tip verification system[J]. Br J Nurs, 2013, 22(14):S24-S28.

2019 版中国科技期刊引证报告相关数据
——《中国介入影像与治疗学》

由中国科学技术信息研究所主持的“2018 中国科技论文统计结果发布会”于 2019 年 11 月 19 日在北京国际会议中心举行。《中国介入影像与治疗学》杂志在《2019 版中国科技期刊引证报告》(核心版)的相关数据为:

1 文献来源量:171 篇;

2 基金论文比:0.42;

3 核心总被引频次:792;

4 核心影响因子:0.853;

5 学科扩散指标:11.65;

6 学科影响指标:0.91;

7 综合评价总分:47.8。

(C)1994-2023 China Academic Journal Electronic Publishing House. All rights reserved. http://www.cnki.net