ICS **. ***. **
C**

团体标准

T/CACM ****—2024

桡骨远端骨折中西医结合诊疗指南

Guideline for the Diagnosis and Treatment of Distal Radius Fracture with Integrated Chinese and Western Medicine

（公示稿）

公示稿

2024-**-**发布 2024-**-**实施

中华中医药学会发布

目　次

前　言 III
引　言 IV
1.范围 1
2.规范性引用文件 1
3.术语和定义 1
4.诊断 2
4.1 疾病诊断 2
4.2 分型诊断 2
4.3 中医辨证分型 3
5. 治疗 3
5.1 治疗原则 3
5.2 无移位骨折 3
5.3 移位骨折 4
5.3.1 早期新鲜骨折 4
5.3.2 中后期陈旧骨折 6
5.4 药物治疗 6
5.4.1 西药治疗 6
5.4.2 中药治疗 6
5.5 康复. 8
5.5.1 康复原则 8
5.5.2 康复时机 8
5.5.3 康复方法 8
5.6 并发症及处理 9
5.6.1 常见并发症 9
5.6.2 并发症处置 9
6.诊疗流程图 9
附录 A（资料性）桡骨远端骨折 AO 分型 11
附录 B（规范性）桡骨远端骨折手法复位操作规范 12
附录 C（资料性）固定器械 19
附录 D（规范性）小夹板外固定术后护理 21
参考文献 23

公示稿

前　言

本文件参照 GB/T1.1—2020《标准化工作导则 第 1 部分:标准化文件的结构和起草规则》的有关规则起草。

本文件由中国中医科学院望京医院、中国中医科学院中医临床基础医学研究所提出。

本文件由中华中医药学会归口。

本文件起草单位：中国中医科学院望京医院、中国中医科学院中医临床基础医学研究所、山东省文登整骨医院、河南省洛阳正骨医院、北京中医药大学东直门医院、南阳市骨科医院、北京市第一中西医结合医院、河北省中医院、北京中医药大学第三附属医院、首都儿科研究所附属儿童医院、北京中医药大学东方医院、武汉大学、上海市第六人民医院、沈阳医学院附属中心医院、甘肃省中医院、天津医院、湖北六七二中西医结合骨科医院、首都医科大学、北京市宣武中医医院、西安市红会医院、北京积水潭医院、北京市丰盛中医骨伤专科医院、石家庄市第三医院、沧州中西医结合医院、日照市中医医院、上海交通大学医学院附属第九人民医院、泰州市中医医院、浙江中医药大学附属第二医院、广东省中医院、北京大学人民医院、首都医科大学附属北京康复医院、国家康复辅具研究中心附属康复医院。

本文件主要起草人：成永忠、王燕平、朱立国、聂伟志、曹向阳、刘峘、李多多。

本文件其他起草人【按拼音排序】：白金广、白志强、曹炜、曹艳霞、崔书国、崔书克、董继革、郭盛君、胡新永、华国栋、贾学勤、姜红江、姜俊杰、蒋科卫、靳英辉、康庆林、李培、李盛华、李绪贵、李永耀、刘志成、牛志军、乔锋、桑志成、沈潜、田文、佟云、万春友、王斌、王朝鲁、王江泳、王金国、王金武、王铠、王智勇、魏戌、温建民、吴连国、谢杰伟、徐海林、杨华清、于杰、张力、张雪华、赵建勇、赵勇、朱书朝。

公示稿

引　言

1. 背景信息

桡骨远端骨折（Distal Radius Fracture，DRF），又称桡骨下端骨折，是骨科急诊最常见的损伤之一，发病率约 17%[1]，治疗目标为取得良好的术后外观、取得无疼痛的功能活动及没有并发症的愈后。目前临床常用治疗方案为手法整复、切开复位内固定、骨外固定架及克氏针固定[2]。由于腕关节的特殊结构组成，桡骨在远端骨端结构膨大变化使其存有尺偏角（23.6±2.5°）和掌倾角（11.2±4.6°），骨折后容易出现角度偏离以及桡骨短缩。恢复这些解剖指标是取得良好治疗效果的关键。研究显示，桡骨关节面从 10°掌倾到 45°背伸的过程中，尺骨负荷将从 21%升至 67%[3]。将会引起三角纤维软骨及腕关节不适，造成桡腕关节旋转异常。一旦桡骨远端角度得不到有效纠正，将会导致患者功能锻炼时造成附加损伤，给患者功能锻炼增加难度。尤其 C 型桡骨远端骨折关节面粉碎严重，进一步增加了桡骨解剖角度恢复的难度，同时加大了功能锻炼时造成进一步损伤的可能。严重粉碎性骨折，即使切开复位内固定也很难保证骨折理想复位和稳定固定。

中西医结合骨科学者在本病的治疗上（正骨手法、固定器材）积累了丰富的经验，具有明显的特色和优势。前辈尚天裕小夹板和孟和外固定架治疗骨折取得了辉煌的成果。中西医结合外固定技术在遵循“制器以正之，用辅手法之所不逮”和“金针拨骨”古训及前辈正骨手法经验的基础上，应用中医“筋束骨”和现代外固定技术原理的新型治疗方法对传统骨折外固定手段进行继承和创新，应用小夹板以及在牵拉、折顶、扣挤等手法复位的基础上，结合骨针撬拨、推顶、牵拉，骨块复位，配合外固定架稳定骨块位置。在保证患者患肢功能的情况下，对桡骨远端掌倾角的恢复效果更优[4-15]。手法整复结合穿针环形外固定技术治疗桡骨远端骨折发挥中西医结合骨科正骨手法及器械的优势，闭合复位，微创穿针固定，免于开刀，术中出血量少，对骨膜及周围软组织破坏小，有助于骨折早期愈合。对于老年患者减少麻醉风险，手术操作简便，术中时间短，安全性高，术后可早期拆除外固定架行功能锻炼，减少失用性骨质疏松发生，远期功能恢复良好，满足老年人日常生活需求，提高其生活质量。外固定支架手术简便易学，对医疗设备要求不高。但因为缺少临床指南和规范影响了技术推广与应用。

中西医结合治疗桡骨远端骨折具有良好临床疗效和安全性，在全国近百名多学科专家基于循证、广泛共识，并系统、规范化的总结其操作规范后，形成本文件。其中西医结合特点体现在采用统一的疾病诊断，针对不同类型和人群患者分别推荐不同技术方案，宜中则中、宜西则西，或在伤病不同时期采用中西医结合技术治疗，同时结合中药内服、外用等方法，以争取临床疗效、安全性和经济性的最佳选择。整体内容突出中西医结合的特点：中医正骨复位技术、撬拨复位技术、中医小夹板结合现代医学影像诊断分型、手术内固定技术，形成了中西并重的诊疗方案。方案融合中西医优势接骨技术为一体。本文件旨在为临床医师应用中西医结合骨科技术治疗桡骨远端骨折提供指导，造福患者。

2. 确定并构建临床问题

指南工作组通过对桡骨远端骨折国内外最新中、西医指南与临床研究报告进行分析，结合专家访谈与临床医生问卷调查，围绕中西医结合环节，形成主要临床问题，通过德尔菲法和网络专家共识会议法评价临床问题和结局指标的重要性，最终确定临床问题清单。

公示稿

(1) 临床如何诊断桡骨远端骨折?

(2) 桡骨远端骨折是否需要分型诊断？

(3) 桡骨远端骨折如何进行证候诊断？

(4) 如何治疗无移位的桡骨远端骨折？

(5) 针对早期新鲜骨折，应如何治疗？

(6) C 型桡骨远端骨折，应如何治疗？

(7) 粉碎性桡骨远端骨折，应如何治疗？

(8) 对合并骨质疏松症的桡骨远端骨折患者，应采用哪种治疗方案？

(9) 老年人桡骨远端骨折，应采用哪种治疗方案？

(10) 儿童桡骨远端骨折应如何治疗？

(11) 对中后期陈旧性骨折应如何治疗？

(12) 手法复位固定基础上，应用中药辨证治疗是否可提高疗效？

(13) 中药熏洗是否有利于桡骨远端骨折的康复？

(14) 对桡骨远端骨折术后关节僵硬，应用中药熏洗治疗是否能提高疗效？

(15) 对桡骨远端骨折患者进行早期康复是否更有益？

3. 资金资助及利益冲突情况

本指南受中国中医科学院科技创新工程专项资金资助（NO.CI2021A02008）。

本指南项目组成员在项目正式启动前均签署了“利益冲突声明书”，且已存档。本文件制定过程中无利益冲突，不会成为本文件制定的偏倚来源，无需进一步处理，已在正式工作开始前在会议上公开了利益声明和评价结果，即所有参与本文件制定的成员均和药品、器械生产企业没有任何经济利益往来。

公示稿

桡骨远端骨折中西医结合诊疗指南

1. 范围

本文件规定了桡骨远端骨折的诊断、中西医结合治疗方案、以及手法复位操作方法。

本文件适用于各级医疗机构的有专业资质的执业医师，为其合理使用中西医结合骨科技术治疗桡骨远端骨折提供指导。

2. 规范性引用文件

下列文件中的内容通过文中的规范性引用而构成本文件必不可少的条款。其中，注日期的引用文件，仅该日期对应的版本适用于本文件；不注日期的引用文件，其最新版本(包括所有的修改单)适用于本文件。

ZYYXH/ T397-2012，中医骨伤科常见病诊疗指南·桡骨远端骨折[16]

3. 术语和定义

下列术语和定义适用于本指南。

3.1

桡骨远端骨折 Distal radius fracture, DRF

指距桡骨远端关节面3cm以内的骨折，国家标准中医临床名词术语骨伤科学（GB/T 42467·5-2023）使用术语“桡骨远端骨折”[17]；又称为“桡骨下端骨折”（ICD编码：NC32.5Z）[18]。

3.2

外固定技术 External fixation technology

通过外固定方法对骨折端进行复位和固定的治疗技术，包括夹板、石膏、支具、外固定架等技术手段。

3.3

手法复位 Fracture reduction

利用正骨手法实现移位骨折复位的一种治疗手段。

3.4

撬拨复位 Poking reduction

对手法不能整复的关节内骨折、关节邻近骨折，可用钢针穿过皮肤撬拨骨折块复位的技术。

3.5

新鲜骨折 Fresh fracture

公示稿

幼儿指一周内的骨折，儿童为两周的骨折，成人为受伤三周内的骨折。

3.6

陈旧骨折 Old fracture

幼儿指受伤超过一周的骨折，儿童为受伤超过两周的骨折，成人为受伤超过三周的骨折。

4. 诊断

4.1 疾病诊断

临床问题 1 临床如何诊断桡骨远端骨折？

共识建议：参照中华医学会制定的《临床诊疗指南：骨科分册》[19-20]的 DRF 诊断标准：

(1)有跌倒用手掌撑地的病史；或有腕关节掌屈着地而受伤病史。

(2)伤后有腕部肿胀，并出现“餐叉”畸形；也可由于骨折远端向掌侧及尺侧移位，腕关节畸形不显著。

(3)伸直型 X 线片上具有三大特征：①骨折远端向背侧及桡侧移位；②桡骨远端关节面改向背侧倾斜，向尺侧倾斜的角度也消失；③桡骨长度短缩，桡骨茎突与尺骨茎突处于同一平面。屈曲型桡骨骨折远端向掌侧移位。

4.2 分型诊断

临床问题2 桡骨远端骨折是否需要分型诊断？常见分型方法有哪些？

共识建议：分型诊断有利于明确骨折的位置、特点，利于确定治疗方案。分型方法有多种，临床常用的的AO分型和根据受伤机制进行分型[21]。

4.2.1 AO分型

按AO（Arbeitsgemeinschaftfür Osteosynthesefragen）骨折分类规则，桡/尺骨远端端（编号23）AO分类除“A1型——孤立的尺骨远端骨折”外都属于桡骨远端骨折。本分型将桡骨远端骨折分为关节外骨折（A型）、部分关节内骨折（B型）及复杂关节内骨折（C型）3种基本类型（详见附录A）。

A型，即关节外骨折，又可分为2类：A2，桡骨远端骨折，无粉碎、嵌插；A3，桡骨远端骨折、粉碎、嵌插。

B型，即简单或部分关节内骨折，又可分为3类：B1，桡骨远端矢状面骨折；B2，桡骨远端背侧缘骨折（背侧Barton 骨折）；B3，桡骨远端掌侧缘骨折（掌侧Barton 骨折）。

C型，即复杂关节内骨折，又可分为3类：C1，关节内简单骨折（2 块），无干骺端粉碎；C2，关节内简单骨折（2 块），合并干骺端粉碎；C3，粉碎的关节内骨折。

4.2.2 根据受伤机制分型

桡骨远端骨折，根据所遭受暴力作用的方向、受伤对患者的体位和骨折移位方向的不同，一般可分为伸直型(Colles 骨折)、屈曲型 (Smith 骨折)、背侧缘骨折 (Barton 骨折)和掌侧缘骨折(反Barton骨折)4种类型。

4.3 中医辨证分型

公示稿

临床问题 3 桡骨远端骨折如何进行证候诊断？

共识建议：桡骨远端骨折早期常见证候为血瘀气滞证，中期常见营血不调证，后期常见肝肾不足证[22]。

（1）血瘀气滞证：骨折早期，筋骨脉络损伤，血离经脉，瘀积不散，气血凝滞，经络受阻。症见：腕关节疼痛、肿胀明显或红肿、畸形、活动功能障碍，舌质暗、苔白，脉弦紧。

（2）营血不调证：骨折中期，肿胀逐渐消退，疼痛明显减轻，但瘀肿虽消而未尽，骨尚未连接。症见：腕关节肿胀、或畸形、活动功能障碍，可见舌质暗、苔白，脉弦细。

（3）肝肾不足证：骨折后期一般已有骨痂生长。症见：腕关节活动功能障碍，疼痛隐隐，可见舌质淡、苔白，脉沉细。

5. 治疗

5.1 治疗原则

（1）坚持中西并重，中西医优势技术结合原则。整体治疗坚持尚天裕教授提出的中西医结合治疗骨折——中国接骨学（Chinese Osteosynthesis, CO）的“动静结合，筋骨并重，内外兼治，医患配合”的十六字原则。

（2）桡骨远端骨折治疗遵从复位、固定、功能锻炼、药物治疗的基本原则。

早期新鲜骨折以传统正骨手法无创骨折整复、金针拨骨复位、小夹板及外固定支架固定为主，根据AO分型，根据外固定支架微创复位与固定优势同时结合内固定技术优势选择治疗方案。中、后期根据功能需要进行复位固定与矫正。

中期陈旧骨折移位时，治疗发挥金针拨骨与切开复位技术特点，进行复位与内、外固定治疗。

后期出现畸形、不愈合、疼痛、影响功能时，治疗发挥切开复位加植骨或配合微创截骨矫形复位、穿针外固定技术矫形治疗。

（3）中药辩证治疗遵循三期辨证论治的原则。

5.2 无移位骨折

临床问题4 如何治疗无移位的桡骨远端骨折？

共识建议：对无移位的桡骨远端骨折，早期应用中医小夹板、石膏或支具固定3-5周，同时应用活血化瘀、消肿止痛中药口服和外用促进消肿止痛。中期注意继续悬吊或固定，配合接骨续筋中药口服促进功能恢复。后期配合分期功能训练直至康复[16,20，23-24]，配合补益肝肾中药口服、应用中药熏洗促进功能恢复。

常用器械以及小夹板管理参见附录C、附录D。

5.3 移位骨折

5.3.1 早期新鲜骨折

公示稿

临床问题5 针对早期新鲜骨折，应如何治疗？

共识建议：早期新鲜桡骨远端骨折，根据骨折不同分型可采用中医正骨手法整复完成骨折复位后，应用中医小夹板外固定方案或者中医正骨手法整复完成骨折复位后穿针固定、配合小夹板或石膏、支具、各类支架和CO接骨架加强固定的中西医结合穿针外固定方案进行治疗。术前、术后可按照中医辨证论治应用中药口服、外用，消肿止痛，促进愈合。

（1）中医正骨手法整复小夹板外固定方案

早期桡骨远端骨折 A2、A3 型，以及部分 B 型、C 型骨折，适合急诊应用中医正骨手法技术完成移位骨折复位，再结合中医小夹板外固定，具体操作根据受伤机制采用不同的中医正骨手法，按照中华中医药学会 2012 年发布的中医骨伤科常见病诊疗指南桡骨远端骨折（ZYYXH/ T397-2012）[16]治疗见附录 B。术后观察局部肿胀、血运情况，定期复查，通过 X 片观察骨折对位对线情况，注意是否有异常，如果出现移位，要进行重新复位与固定，并可以适当调整小夹板的松紧度。告知患者小夹板固定必要时需要随时调整,小夹板管理问题见附录 D。手法复位后相对稳定，可以应用其它类型夹板、石膏或支具固定[9,25]。

（2）中西医结合穿针外固定方案

早期桡骨远端骨折 A2、A3 型小夹板或石膏、支具固定不稳者，B 型、C 型骨折手法复位未达到功能位者，采用中医正骨手法复位、中医金针拨骨复位或小切口撬拨骨折复位穿针固定方案，术后可以配合中医小夹板或者石膏、支具等固定。穿针固定不稳者，包括开放性骨折，建议采用单边和组合式外固定架固定治疗；采用穿针单边或组合式外固定架固定治疗方案，复位达不到功能位者或固定不稳者，采用 CO 环式（半环、三分之二环、全环）外固定架牵拉复位固定治疗，器械参见附录 C。中医手法整复 CO 环式外固定架固定技术，通过整体复位和局部复位恢复尺倾角、掌倾角、重建桡骨远端关节面的平整性后，器械牵拉维持复位条件下，可进一步进行金针拨骨撬拨复位术矫正残余移位，或增加骨针固定治疗。采用以上 CO 环式外固定架牵拉和撬拨复位达不到功能位时，可采用小切口撬拨骨折复位外固定或者切开复位内固定或内、外固定结合治疗[1-4,7-8]。具体操作见附录 B。

临床问题6 C型桡骨远端骨折，应如何治疗？

推荐意见：对于 C 型 DRF，建议骨折复位后应用中医或西医外固定架固定治疗。术前、术后可按照中医辨证论治应用中药口服、外用，消肿止痛，促进愈合。（B 级证据，强推荐）

证据概要：一项纳入28篇RCT的Meta分析，外固定架组1096例，钢板内固定组1096例，分析结果表明，与钢板内固定相比，外固定架治疗AO-C型桡骨远端骨折能够显著减少手术出血量（RR=-37.93，95%CI，[-48.54,-27.31],P＜0.00001）、手术时间（RR=-31.58，95%CI，[-48.96,-14.20],P=0.0004）、住院时间（RR=-4.58，95%CI，[-5.44,-3.71],P＜0.00001）和骨折愈合时间（RR=-0.88，95%CI，[-1.35,-0.41],P=0.0002）。对于影像学解剖指标、并发症发生率、腕关节活动度和腕关节功能评价，二者无统计学差异[26-34]。另一项Meta分析纳入7项研究，包括锁定钢板组162例和外固定组190例，锁定钢板、外固定治疗C型桡骨远端骨折在影像学评价方面差异很小，锁定钢板在保持复位方面具有一定优势[35]。

临床问题7 粉碎性桡骨远端骨折，应如何治疗？

推荐意见：建议根据患者具体病情及意愿，建议骨折复位后应用中医或西医外固定架固定或内固定治疗。（D 级证据，弱推荐）

公示稿

证据概要：一项系统评价研究共纳入 8 篇文献，粉碎性 DRF 患者总样本量 648 例，外固定支架组 328 例，钢板内固定组 320 例。研究结果显示，术后 3 个月，钢板内固定组在背伸（单位：度，下同）[MD=-4.94，95%CI(-8.21，-1.68)，P=0.003]、掌屈[MD=-5.16，95%CI(-6.59，-3.72)，P<0.00001]、旋后[MD=-3.97，95%CI(-6.13，-1.80)，P=0.0003]范围优于外固定支架组；术后 12 个月，钢板内固定组在握力（单位：Kg）[MD=-4.59，95%CI(-7.52，-1.65)，P=0.002]、掌倾角[MD=-1.50，95%CI(-2.07，-0.92)，P<0.00001]、掌屈[MD=-2.76，95%CI(-4.55，-0.97)，P=0.003]、旋前[MD=-1.45，95%CI(-2.85，0.04)，P=0.04]和旋后[MD=-2.80，95%CI(-4.67，-0.94)，P=0.003]优于外固定支架组；钢板内固定组的术后感染率低于外固定支架组[MD=4.04，95%CI(1.55，10.51)，P=0.004]，其余结局指标差异均无统计学意义。对于严重的粉碎性桡骨远端骨折、骨质较差、严重污染的开放性骨折以及软组织肿胀而无法进行切开手术的特殊患者，外固定支架是首选[36-43]。因此，应结合具体病情和患者意愿选择治疗方案。

临床问题 8　对合并骨质疏松症的桡骨远端骨折患者，应采用哪种治疗方案？

推荐意见：对于合并骨质疏松症的患者，建议根据患者具体病情和意愿，采用手法复位石膏或中医小夹板外固定或西医外固定架或中医外固定架固定治疗。术前，可应用活血化瘀消肿中药口服。术后口服补益肝肾、接骨续筋中药，促进骨折愈合。**（B 级证据，强推荐）**

证据概要：一项 Meta 分析纳入 7 篇合并骨质疏松症的 DRF 治疗文献，外固定组 274 例，内固定组 276 例。外固定组的干预方式为手法复位石膏或夹板复位或穿针外固定架，内固组为切开复位钢板螺钉内固定。研究显示，外固定组在临床症状的缓解方面优于内固定组，疼痛缓解时间（单位：d）[MD=-1.26(-3.86,1.35)，P=0.006]，腕部肿胀缓解时间[MD=-1.26(-3.86,1.35)，P=0.00001]，骨折愈合时间[MD=-18.51(-22.86,-8.74)，P=0.0002]外固定组均明显短于内固定组。腕部解剖学复位（尺偏角、掌倾角、桡骨高度），外固定组优于内固定组，差异无统计学意义（P＞0.05），腕关节功能方面，两组无显著性差异[44-46]。

临床问题 9 老年人桡骨远端骨折，应采用哪种治疗方案？

推荐意见：对老年人不稳定 DRF，手术内固定治疗的疗效明显优于石膏外固定，因此**推荐应用掌侧锁定钢板（VLP）内固定治疗。（A 级证据，弱推荐）**由于老年患者对功能要求较低，经手法复位石膏外固定保守治疗 DRF 大多可取得较为满意的临床效果，手术的选择应慎重，尊重患者的意愿要求。

证据概要：一项网络 Meta 分析纳入了 14 项 RCT（共 1376 例），以比较保守治疗、掌侧锁定钢板（VLP）、克氏针和外固定治疗 60 岁以上 DRF 患者的疗效和并发症。1 年及 2 年以上随访的握力值分别为(SMD; 0.28 [0.07 -0.48] 和 0.27 [0.02- 0.53])，VLP 优于保守治疗。VLP 在 1 年和至少 2 年的随访中产生了最佳的握力（SUCRA；分别为 89.8%和 86.7%）。在对 60-80 岁患者的亚组分析中，VLP 在 DASH 和患者自评腕关节功能（Patient-Rated Wrist Evaluation，PRWE）评分方面优于保守治疗(SMD, 0.33 [0.10, 0.56]和 0.23 [0.01, 0.45])。而且，VLP 并发症最少(SUCRA =84.3%)。聚类分析表明，VLP 和克氏针固定是更有效的治疗组[47]。另一项纳入 23 项 RCT（2020 名患者）的系统评价，将 VLP 与石膏固定进行疗效比较，PRWE 评分的平均差异为−4.45 分，握力为 6.11%（均 p<0.05）。VLP 的次要并发症的风险比（RR）低于背侧钢板固定术和桥接外固定术，具有较好的安全性[48]。

公示稿

临床问题 10 儿童桡骨远端骨折应如何治疗？

推荐意见：对儿童患者，建议手法复位后，应用西医石膏、支具或中医小夹板外固定；大龄、超重患者复位后不稳定者，建议采用克氏针内固定配合外固定治疗。（B 级证据，强推荐）

证据概要：一项荟萃分析包括 3 项随机对照试验和 3 项队列研究，研究对象为儿童 DRF 移位骨折，197 例单独使用石膏固定治疗，185 例配合克氏针内固定治疗。与单独石膏固定相比，加用克氏针内固定后骨折再移位需要再次复位固定的比例更低（3.8 对 45.7%；OR 0.07，95%CI 0.03－0.15）。单独石膏固定组中，59.8%的病例出现骨折再移位，进行了二次复位治疗。但克氏针内固定可能增加并发症发生率（包括感染和克氏针移位），两种治疗后关节活动范围无差异[49-50]。

另一项荟萃分析纳入 15 项研究，对 410 名患者进行了评估。接受非手术治疗的超重和肥胖患者中，有 43%的骨折再移位患者需要再次复位和固定，而正常体重组中有只有 14.1%的骨折再移位患者需要再次复位和固定。接受非手术治疗的超重和肥胖儿童患者的骨折再移率明显升高。DRF 后接受非手术治疗的超重和肥胖儿科患者的 LOR 总比值比（OR）为 4.1(95% CI: 2.36-7.26)。研究确定肥胖是 DRF 治疗失败的一个负面风险因素，应接受更密切的临床随访或更积极的治疗，如经皮穿针固定，以避免骨折再次移位[51]。

5.3.2 中后期陈旧骨折

临床问题 11 对中后期陈旧性骨折应如何治疗？

共识建议：中期桡骨远端骨折，因早期治疗失效者，不符合功能复位要求者，应用手法整复金针拨骨复位技术或小切口撬拨复位技术，复位成功后行穿针 CO 接骨架加强固定。行撬拨复位未能完成复位者，可行切开复位穿针 CO 接骨架加强固定或，采用西医内固定技术治疗。有骨缺损且有不愈合风险者，加用西医植骨术治疗[52-54]。

早中期失治，后期不符合功能复位标准或不愈合，有严重功能障碍者，采用切开复位或西医截骨矫形复位技术，或加自体骨或人工骨植骨术[55]。同时，结合 CO 接骨架外固定、内固定、或内外固定结合固定治疗，器械参见附录 C。

以上治疗术前，可应用活血化瘀消肿中药口服。术后口服补益肝肾、接骨续筋中药，促进骨折愈合。具体可参见 5.4.2 中药治疗。

5.4 药物治疗

5.4.1 西药治疗

酌情应用消肿、止痛药品，合并骨质疏松患者进行抗骨质疏松治疗，必要时根据抗生素使用原则应用抗生素。

5.4.2 中药治疗

5.4.2.1 中药内治

公示稿

临床问题12 手法复位固定基础上，应用中药辨证治疗是否可提高疗效？

推荐意见：手法复位固定基础上，应用中药辨证治疗可以提高疗效。中药内服联合手法复位小夹板外固定治疗 DRF 可以提高疗效，缩短骨折康复时间，应结合证候诊断辨证治疗。（C 级证据，弱推荐）

推荐方药如下：

（1）桡骨远端骨折早期患者，证候诊断为血瘀气滞证，治则：活血化瘀，消肿止痛。建议桃红四物汤（《医垒元戎》）加减治疗，药用：桃仁，红花，川芎，赤芍，丹皮，生地，当归，制香附，延胡索。如肿胀较甚可加五苓散等利水消肿，如大便秘结合大承气汤加减，如发热可加银花、生地等，口渴加沙参、花粉等，上肢加桑肢等。或药品说明书中具有相同适应症的中成药。**（共识建议）**

（2）桡骨远端骨折中期患者，证候诊断为营血不调证，治则：和营止痛，接骨续筋。建议和营止痛汤(《伤科补要》)合续骨活血汤（《中医伤科讲义》）加减。药用：当归尾，赤芍，川芎，陈皮，地鳖虫，乳香，没药，自然铜（醋煅），丹参，骨碎补，泽兰叶，延胡索，苏木，续断，桑枝，桃仁等。或药品说明书中具有相同适应症的中成药。**（共识建议）**

（3）桡骨远端骨折后期患者，证候诊断为肝肾不足证，治则：补益肝肾、疏经活络。建议左归丸/右归丸加减（《《景岳全书》》）或壮筋养血汤（《伤科补要》）。药用熟地，山萸肉，川芎，丹皮，当归，白芍，续断，威灵仙，牛膝，骨碎补，木瓜，花粉，黄芪，自然铜，杜仲等。或药品说明书中具有相同适应症的中成药。**（共识建议）**

证据概要：一项 Meta 分析纳入 16 篇 RCT，研究应用中药干预联合手法复位小夹板外固定治疗（n=1011 例）与单独复位固定治疗（n=1014）DRF 的疗效比较，分析结果显示有效率 OR=4.49，95%CI（3.19，6.32），合并效应量的检验，差异有统计学意义，中药干预治疗可缩短骨折愈合时间（均 P<0.00001），敏感性分析显示结果较稳定[56]。

临床问题13 对老年患者应用中药干预是否能够提高疗效？

推荐意见：对于老年患者，中医或者西医复位固定治疗基础上，推荐使用**口服补肾活血中药，促进腕关节功能康复、改善腕关节功能。（B 级证据，强推荐）**

证据概要：一项系统评价研究了口服补肾活血中药治疗老年桡骨远端骨折的临床疗效，共纳入 12 篇 RCT，闭合复位夹板固定或切开复位内固定术联合口服补肾活血中药（试验组）520 例，单纯闭合复位夹板固定或切开复位内固定术（对照组）519 例。Meta 分析结果显示，试验组骨折愈合时间短于对照组组［MD = -0.77，95% CI(-0.94，-0.59)］，Gartland－Werley 腕关节功能评分［MD =-2.21，95% CI(- 2.43，-1.98)］、腕关节患者自评量表评分［MD =-3.97，95% CI(-4.85，-3.10)］、桡骨骨折愈合评分系统（radius union scoring system，RUSS）评分组［MD = 0.53，95% CI(0.09，0.98),P=0.02］均优于对照组；亚组分析显示补肾活血汤高、低剂量组 RUSS 评分均高于对照组组［MD = 0.50，95% CI(0.41，0.59) ; MD = 1.03，95% CI(0.81，1.24) ］，其他补肾活血中药（非补肾活血汤）组 RUSS 评分高于对照组组［MD = 0.83，95% CI(0.74，0.93)；余均 P<0.00001 ］[57-58]。

5.4.2.2 中药外治

临床问题 14 中药熏洗是否有利于桡骨远端骨折的康复？

公示稿

推荐意见：中药熏洗有利于桡骨远端骨折的康复。中药熏洗能有效促进 DRF 后局部肿痛消退及腕关节功能康复。（B 级证据，弱推荐）

证据概要：作为中医外治法特色之一的中药熏洗，主要通过温热效应与药物渗透的方式促进血液循环和血水肿的吸收，有助于骨折愈合，减少并发症发生，提高临床疗效。中药熏蒸不良反应少、操作简单，易被患者接受。一项纳入 12 篇 RCT 的 Meta 分析，治疗组予以内外固定、手法整复、康复训练等常规治疗方法联合中药熏洗，对照组予以常规治疗方法，两组均 642 例。分析结果显示，中药熏洗能有效促进桡骨远端骨折后局部肿痛消退及骨折愈合。其中，治疗组总有效率［OR= 4. 51，95% CI(2.98，6.82)］、Cooney 疼痛评分［MD= 2. 57，95%CI(-3.15，8.28) ，P = 0.38］、背伸活动度评分［MD= 6. 68，95% CI(4.84，8.52) ］、掌屈活动度评分［MD = 5.63，95% CI (4.26，7.00) ］、腕关节总体活动度评分［MD = 3. 48，95% CI(1.48，5.48) ，P=0.0006］、Cooney 腕关节功能评分［MD= 5.18，95% CI (4.01，6.36)］、Cooney 肌力评分［MD = 3.99，95% CI (2.33，5.66)］、愈合时间［MD=-17. 38，95%CI(-24. 47，-10. 28)，注明外均 P＜0. 00001］均优于对照组差异均有统计学意义[59]。

临床问题 15 对桡骨远端骨折术后关节僵硬，应用中药熏洗治疗是否能提高疗效？

推荐意见：对术后关节僵硬的患者，建议在手法复位，中西医内、外固定基础上加用中药熏洗治疗，以消肿止痛，促进腕关节功能恢复。（B 级证据，强推荐）

证据概要：中医治疗 DRF 术后关节僵硬的方法主要有中药内服、中药熏洗、针灸治疗、按摩导引等[60]。一项 Meta 分析纳入 13 个研究，治疗组干预措施为中药熏洗+常规疗法，对照组为常规疗法，熏洗药剂组方多以活血化瘀通络、消肿止痛、祛风温经散寒为治疗原则，平均疗程 41 天。总样本量 1176 例，试验组 588 例，对照组 588 例。治疗组的临床总有效率高于对照组（RR=1.16，95%CI［1.02,1.31]，P=0.02），疗效优良率高于对照组（MD=1.25，95%CI［1.16,1.35］，P<0.00001），治疗组改善患者腕关节功能优于对照组（MD=7.74，95%CI［5.41,10.07］，P<0.00001），降低患者疼痛 VAS 评分亦优于对照组（MD=-1.01，95%CI[-1.59,-0.44]，P=0.0005）。中药熏洗疗法安全性良好，未见明显不良反应[61-67]。

5. 5 康复

5. 5. 1 康复原则

桡骨远端骨折康复训练应遵循个体化、渐进性、全面性的原则。早期可以进行手指关节、手掌关节的各个范围的活动，有利于腕关节部位的血液循环，有利于消肿。在中期可以逐渐活动腕关节，避免长时间没有活动导致腕关节粘连。后期根据骨折愈合情况，除了单纯的锻炼腕关节活动之外，可以进行部分的负重功能康复锻炼，加大腕关节活动范围的动作及前臂的旋转锻炼。

5. 5. 2 康复时机

临床问题 16 对桡骨远端骨折患者进行早期康复是否更有益？

推荐意见：DRF 经手法复位，中西医内、外固定后，腕关节需必要的制动。建议早期

公示稿

积极的中西医结合康复治疗及功能锻炼，充分考虑患者自身情况和骨折情况，循序渐进进行，切忌使用暴力，否则会有骨折移位、再次骨折等风险。（B 级证据，强推荐）

证据概要：早期康复治疗对桡骨远端骨折术后患者功能影响的 Meta 分析纳入 8 项研究，共 455 例患者，其中早期康复组 228 例，对照组 227 例。早期康复组的康复介入时间为 2 周内，对照组 6 周内开始治疗。随访时间在 3 个月~2 年。分析结果显示：早期康复组患者 6 周时的 DASH 评分(MD=-11.32，95%CI：-14.75~-7.89)、PRWE 评分(MD=-12.16，95%CI：-17.21~-7.11)、背伸(MD=14.80，95%CI：4.41~25.20)、屈曲(MD=-11.92，95%CI：1.97~21.87)、疼痛(MD=-1.16，95%CI：-2.24~-0.08)、握力(kg) (MD=0.48，95%CI：0.24~0.71) 6 项研究均明显优于对照组，差异均有统计学意义(P<0.05 或 0.01)；早期康复组患者 2 个月时的 DASH 评分(MD=-7.99，95%CI：-10.39~-5.58)、背伸(MD=3.98，95%CI：0.15~7.82)、屈曲(MD=5.54，95%CI：1.61~9.47) 3 项研究均优于对照组(P<0.05 或 0.01)；3 个月时早期康复组患者的 DASH 评分较对照组高(MD=-2.89，95%CI：-4.33~-1.45，P<0.05)。两组患者的并发症比较差异无统计学意义(P>0.05)。表明短时期内，早期康复治疗能够增加患侧上肢、腕关节活动度，减轻疼痛，缩短患者康复恢复时间，提高生活质量，利于标准化治疗患者[68]。

5.5.3 康复方法

共识建议：可以综合采用康复锻炼、外敷、熏洗、膏药、手法、理疗等治疗方法[69-71]。拆除外固定后，采用活血化瘀、理气通络、调补肝肾的中药熏洗加手法治疗可减轻疼痛、促进功能恢复[72-73]。中药熏洗一般每天1-2次，15d-30d为一疗程。

5.6 并发症及处理

5.6.1 常见并发症

常见并发症包括骨筋膜室综合征，骨折再移位，关节僵硬，创伤性关节炎，感染，神经血管损伤，肌腱损伤，再骨折。

5.6.2 并发症处置

骨折早期应注意观察患者临床症状，应用活血化瘀消肿止痛中药口服和外用促进消肿止痛，预防骨筋膜室综合征等并发症。发现骨筋膜室综合征后，应及时手术切开减张治疗，术后活血化瘀消肿止痛中药口服促进愈合。

骨折再移位发生关节面不平整，早期可以中医金针拨骨或切开复位，后期关节僵硬及创伤性关节炎等可以进行理疗康复或手术处理，配合中药熏洗促进功能恢复。

感染应用抗生素和（或）中药清热解毒治疗，定时换药。

神经损伤及肌腱损伤行消肿通络，必要时行神经探查、松解吻合术、肌腱缝合修补术。再骨折需进一步治疗，具体处理方法可参照相关临床实践指南，配合活血通络中药口服、中药熏洗促进功能恢复。

6. 诊疗流程图

公示稿

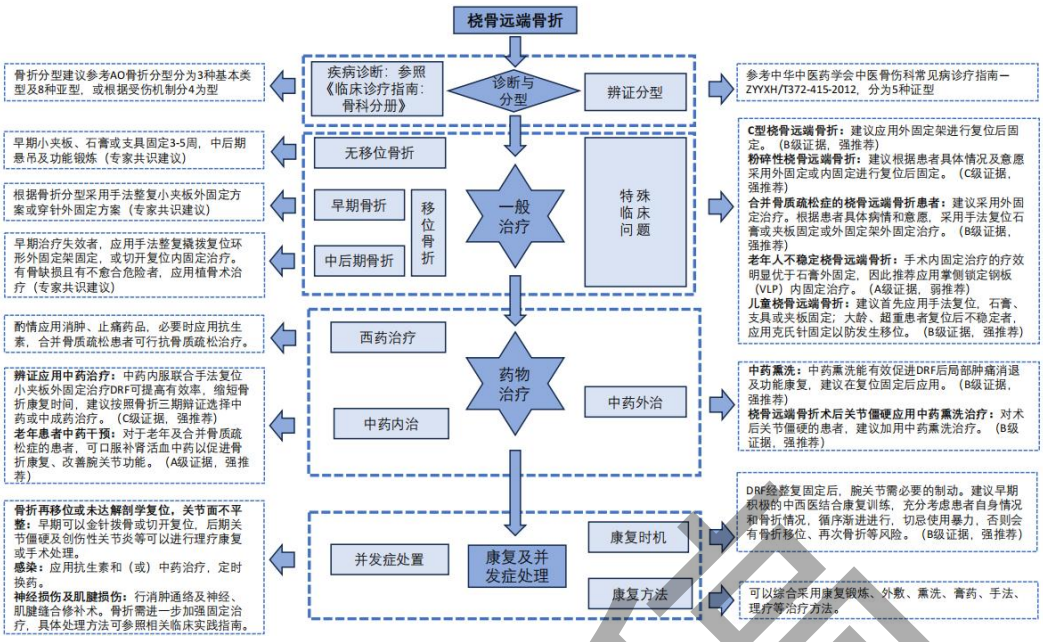
桡骨远端骨折
疾病诊断：参照《临床诊疗指南：骨科分册》
诊断与分型
辨证分型
骨折分型建议参考AO骨折分型分为3种基本类型及8种亚型，或根据受伤机制分4为型
参考中华中医药学会中医骨伤科常见病诊疗指南—ZYYXH/T372-415-2012，分为5种证型
无移位骨折
早期骨折
中后期骨折
移位骨折
一般治疗
特殊临床问题
早期小夹板、石膏或支具固定3-5周，中后期悬吊及功能锻炼（专家共识建议）
根据骨折分型采用手法整复小夹板外固定方案或穿针外固定方案（专家共识建议）
早期治疗失效者，应用手法整复撬拨复位环形外固定架固定，或切开复位内固定治疗。有骨缺损且有不愈合危险者，应用植骨术治疗（专家共识建议）
C型桡骨远端骨折：建议应用外固定架进行复位后固定。（B级证据，强推荐）
粉碎性桡骨远端骨折：建议根据患者具体情况及意愿采用外固定或内固定进行复位后固定。（C级证据，强推荐）
合并骨质疏松症的桡骨远端骨折患者：建议采用外固定治疗。根据患者具体病情和意愿，采用手法复位石膏或夹板固定或外固定架外固定治疗。（B级证据，强推荐）
老年人不稳定桡骨远端骨折：手术内固定治疗的疗效明显优于石膏外固定，因此推荐应用掌侧锁定钢板（VLP）内固定治疗。（A级证据，弱推荐）
儿童桡骨远端骨折：建议首先应用手法复位，石膏、支具或夹板固定；大龄、超重患者复位后不稳定者，应用克氏针固定以防发生移位。（B级证据，强推荐）
西药治疗
中药内治
药物治疗
中药外治
酌情应用消肿、止痛药品，必要时应用抗生素，合并骨质疏松患者可行抗骨质疏松治疗。
辨证应用中药治疗：中药内服联合手法复位小夹板外固定治疗DRF可提高有效率，缩短骨折康复时间，建议按照骨折三期辩证选择中药或中成药治疗。（C级证据，强推荐）
老年患者中药干预：对于老年及合并骨质疏松症的患者，可口服补肾活血中药以促进骨折康复、改善腕关节功能。（A级证据，强推荐）
中药熏洗：中药熏洗能有效促进DRF后局部肿痛消退及功能康复，建议在复位固定后应用。（B级证据，强推荐）
桡骨远端骨折术后关节僵硬应用中药熏洗治疗：对术后关节僵硬的患者，建议加用中药熏洗治疗。（B级证据，强推荐）
并发症处置
康复及并发症处理
康复时机
康复方法
骨折再移位或未达解剖学复位，关节面不平整：早期可以金针拨骨或切开复位，后期关节僵硬及创伤性关节炎等可以进行理疗康复或手术处理。
感染：应用抗生素和（或）中药治疗，定时换药。
神经损伤及肌腱损伤：行消肿通络及神经、肌腱缝合修补术。骨折需进一步加强固定治疗，具体处理方法可参照相关临床实践指南。
DRF经整复固定后，腕关节需必要的制动。建议早期积极的中西医结合康复训练，充分考虑患者自身情况和骨折情况，循序渐进进行，切忌使用暴力，否则会有骨折移位、再次骨折等风险。（B级证据，强推荐）
可以综合采用康复锻炼、外敷、熏洗、膏药、手法、理疗等治疗方法。

公示稿

附录 A
（资料性）
桡骨远端骨折 AO 分型

按AO（Arbeitsgemeinschaftfür Osteosynthesefragen）骨折分类规则，桡骨远端骨折分为关节外骨折（A型）、部分关节内骨折（B型）及复杂关节内骨折（C型）3种基本类型（见图1）。

A型，即关节外骨折，又可分为3类：A1，孤立的尺骨远端骨折；A2，桡骨远端骨折，无粉碎、嵌插；A3，桡骨远端骨折、粉碎、嵌插。

B型，即简单或部分关节内骨折，又可分为3类：B1，桡骨远端矢状面骨折；B2，桡骨远端背侧缘骨折（背侧Barton骨折）；B3，桡骨远端掌侧缘骨折（掌侧Barton骨折）。

C型，即复杂关节内骨折，又可分为3 类：C1，关节内简单骨折（2 块），无干骺端粉碎；C2，关节内简单骨折（2 块），合并干骺端粉碎；C3，粉碎的关节内骨折。

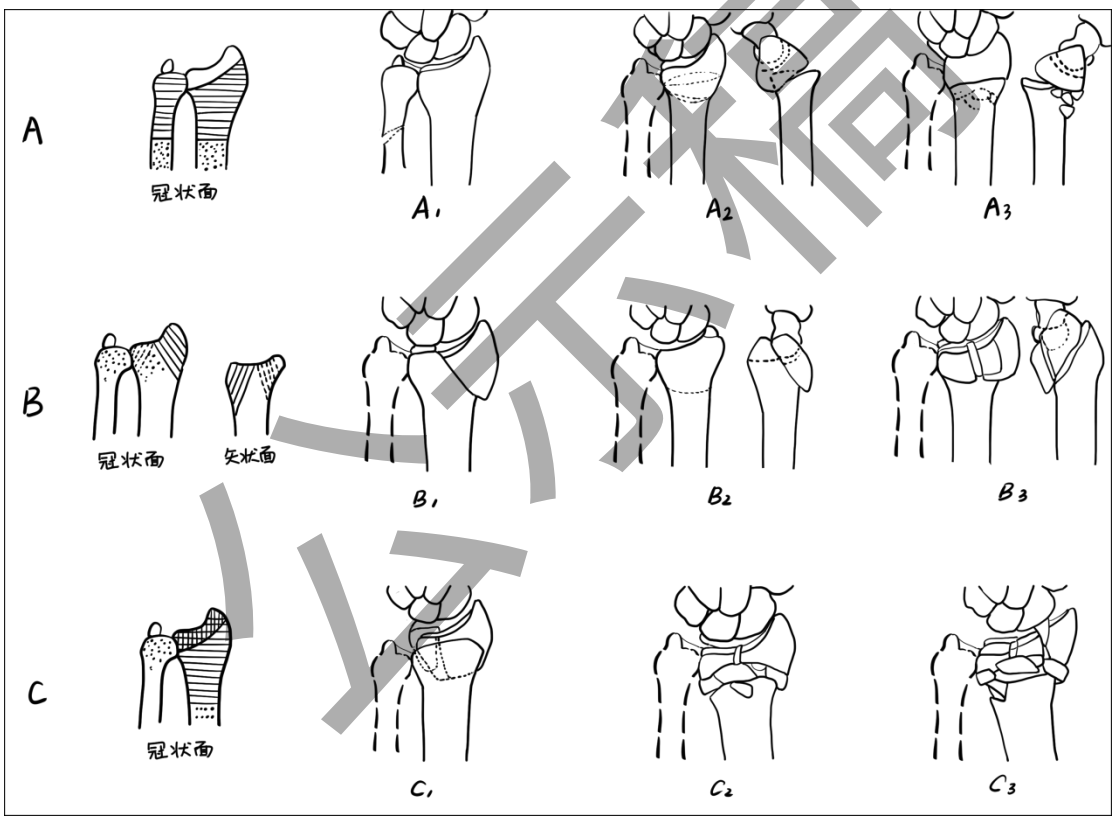

图 1　AO 分型

公示稿

附录B
（规范性）
桡骨远端骨折复位固定技术操作规范

B1 早期治疗

B1.1 手法整复小夹板外固定

B1.1.1 Colles骨折

一人整复法：患者取坐位，患肢前臂旋前，手掌向下，亦可将前 臂置于台上，患腕垫以软枕，骨折远端以下垂于台旁。术者一手握前臂下段，另一手握腕部，两手沿原来移位方向拔伸牵引，至嵌入或重叠移位矫正后，握前臂之拇指置于骨折远端的背侧向下按压，握腕部之手将患腕屈曲向下牵引，以矫正其向背侧移位。然后再略向尺侧牵引，同时握前臂之拇指改置 于骨折远端之桡侧，用力向尺侧按捺，以矫正其向桡侧移位。此法是用于嵌入或重叠移位不严重、肌肉不发达的患者。

牵抖复位法：患者取坐位，老年患者则取平卧位，患肢外展，肘部屈曲 90°，前臂中立位。助手握住患肢前臂上段，术者两手紧握手掌，两拇指并列置于骨折远端背侧，其余四指置于其腕掌部，扣紧大小鱼际，先顺势拔伸 2~3 分钟，待重叠移位完全矫正后，将前臂远段旋前，并利用牵引力，顺纵轴方向骤然猛抖，同时迅速尺偏掌屈，使之复位。此法适用于骨折线未进入关节，骨折端完整者。

提按复位法：患者取坐位或平卧位，肘关节屈曲 90°，前臂中立位，第一助手持握患手拇指及其 余四指，第二助手紧握患肢前臂上段，两助手行拔伸牵引，持续 2~3 分钟，使骨折断端的嵌入或重 叠移位得以矫正，旋转移位亦应注意矫正。术者立于患肢外侧，一手握住前臂下段，将骨折近端向桡侧推挤，另一手握掌腕部将骨折远端向尺侧推挤，握手部的助手同时向患腕、向尺侧屈，以矫正骨折 远端的桡侧移位。然后术者两手食、中、环三指重叠，置于近端的掌侧，向上端提，两拇指并列顶住远端的背侧，向掌侧挤按，握手部的助手同时将患腕掌屈，以矫正掌、背侧移位。待骨折移位完全矫正，腕部外形恢复正常后，术者一手拖住手腕，另一手拇指沿伸、屈肌腱由近端向远端推按，理顺肌腱，使之恢复正常位置。亦可先整复掌背侧移位，再整复桡侧移位。此法适用于老年患者，以及骨折线已进入关节，骨折粉碎者。

术后处理：分石膏固定和夹板固定两种。石膏用前后夹固定，近端从前臂中 上部 1/3 开始，远端止于掌指关节。夹板固定者，在维持牵引下，用 4 块夹板超腕关节固定。在骨折远端背侧和近端掌侧分别放一平垫。在骨折远端的背桡侧尚可先放一横档纸垫，一般长 6～7cm, 以能包绕前臂远段的背、桡两侧面为度，宽 1.5～2cm, 厚约 0.3cm。如放横档，则在背侧不用再放平垫。压垫放置妥当后，再放上夹板。夹板上端达前臂中、上 1/3,背侧夹板和桡侧夹板的下端应超过 腕关节，限制手腕的桡偏和背伸活动。掌侧夹板和尺侧夹板则不超过腕关节。将腕关节固定于轻度掌屈位，固定垫、夹板放妥后，扎上 3 条布带，绑带的松紧严格按照 1kg 重量上下移动 1cm 为宜。最后，将前臂置中立位，腕自然尺偏位。屈肘 90° 悬挂胸前，每天调整绑带的松紧。

B1.1.2 Smith骨折

一人复位法：患者取坐位，患肢前臂旋前，手掌向下。术者一手握前臂下段，另一手握腕部，两手先沿原来移位方向拔伸牵引，待嵌入或重叠移位矫正后，握前臂之拇指置于骨折远端桡侧向尺侧按捺，

公示稿

同时将腕关节尺偏，以矫正其向桡侧移位。然后双手食指置于骨折近端背侧用力向下按压，拇指置于骨折远端掌侧用力向上端提，同时将患腕背伸，使之复位。

三人复位法：患者取坐位，肘关节屈曲 90°，前臂中立位或旋后位。第一助手持握手指，第二助手握前臂上段，两助手拔伸牵引 2~3 分钟。待嵌入或重叠移位矫正后，术者用两手拇指由掌侧将骨折近端向背侧推挤，同时用食、中、环三指将骨折近端由背侧向掌侧按压，与此同时牵引手指的助手徐徐将腕关节背伸、尺偏，使之复位。

术后处理：分石膏固定和夹板固定两种。石膏用前后夹固定，近端从前臂中上部 1/3 开始，远端止于掌指关节。夹板固定者，在维持牵引下，用 4 块夹板超腕关节固定。在骨折远 端掌侧和近端背侧分别放一平垫。将腕关节固定于轻度背伸位，固定垫、夹板放妥后，扎上 3 条布带。余同Colles 骨折闭合复位外固定术。

B1.1.3 Barton 骨折

以掌侧缘劈裂为例，无麻醉或臂丛神经阻滞麻醉，患者坐位，伤肘屈曲 90°，前臂旋后位，手掌向上，第一助手握患侧近肘部，第二助手两手分别握住患手拇指和其余 4 指，徐徐拔伸牵引渐渐增力，术者立于患肢外侧，双手将桡骨远端掌侧骨折块用力向背侧推挤按 压，同时 4 指环抱骨折近端背侧向掌侧提拉，在拇指与 4 指之间形成捻搓力，同时嘱牵远端之助手在牵引下徐徐背伸桡腕关节，至术者手下有骨擦感，患腕外观恢复正常，局部稳定，透视证实骨折已复位，术者维持复位，远端之助手轻轻背伸、掌屈腕关节，并尺偏、桡偏活动数次，以使关节面进一步平整。

术后处理：分石膏固定和夹板固定两种。石膏用前后夹固定，近端从前臂中上部 1/3 开始，远端止于掌指关节。夹板固定者，在维持牵引下，用 4 块夹板超腕关节固定。在骨折远端背侧放一平垫。将腕关节固定于轻度掌屈位，固定垫、夹板放妥后，扎上 3 条布带。余同Colles 骨折闭合复位外固定术。

B1.2 闭合复位穿针固定术

B1.2.1手法整复

方法同上。

B1.2.2闭合穿针方法

B1.2.2.1 通用穿针技术

1) 桡骨茎突进针
2) 不固定下尺桡关节的经尺骨穿针固定术
3) 桡骨茎突+桡骨背侧进针
4) 桡骨茎突进针+贯通下尺桡关节
5) 多针贯通尺桡骨远端/下尺桡关节
6) 经骨折线穿针

B1.2.2.2 术后处理

穿针术后配合石膏外固定 4-6 周，根据影像学骨折愈合情况拆除外固定、拔除钢针。

B1.3 穿针单边外固定架固定术

B1.3.1手法复位

正骨手法是为外固定架固定术作准备。患者取仰卧位。局麻或臂丛神经阻滞成功后，使患肢肩外展90º，伸直型桡骨远端骨折者取前臂旋前位，反之则取前臂旋后位。此体位可使

公示稿

患肢软组织处于放松状态，利于徒手复位。术前骨折复位均为徒手复位，包括整体复位和局部复位两部分详见B1.1.1。

B1.3.2穿针外固定方法

B1.3.2.1整体穿针

第一枚螺钉位于第2掌骨基底部，在示指伸肌腱和第1骨间背侧肌之间，做一皮肤切口，用手术钳轻轻分开软组织，套筒保护软组织，置入1枚直径3mm的 Schanz螺钉。螺钉的方向与手掌平面呈45°，也可以与掌平面平行。通过导向器选取第二枚螺钉的位置。在第2掌骨置入第2枚直径3mm的螺钉。掌骨固定针的直径不要超过3mm，固定针位置位于近端1/3部，对于骨质疏松的患者，最近端的螺钉可以穿3层皮质（第2掌骨，第3掌骨半侧皮质），这样螺钉固定力臂长、固定扭矩大，增加固定针的稳定性。（见图2）

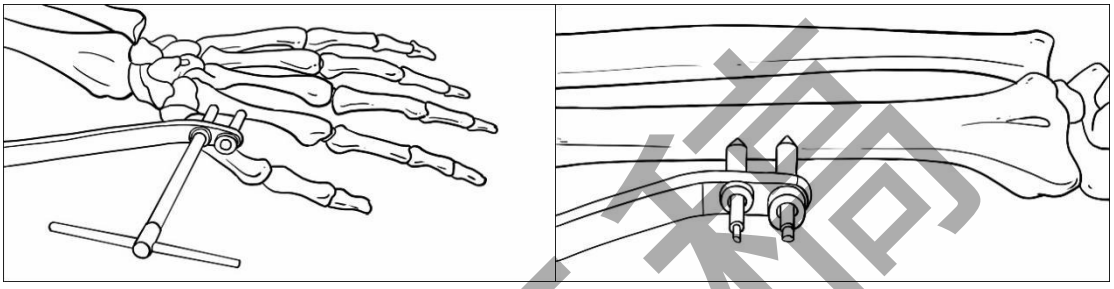

图2整体穿针

B1.3.2.2局部穿针

整体穿针后，骨折端不稳定时，可以局部穿针加强固定。（见图3）

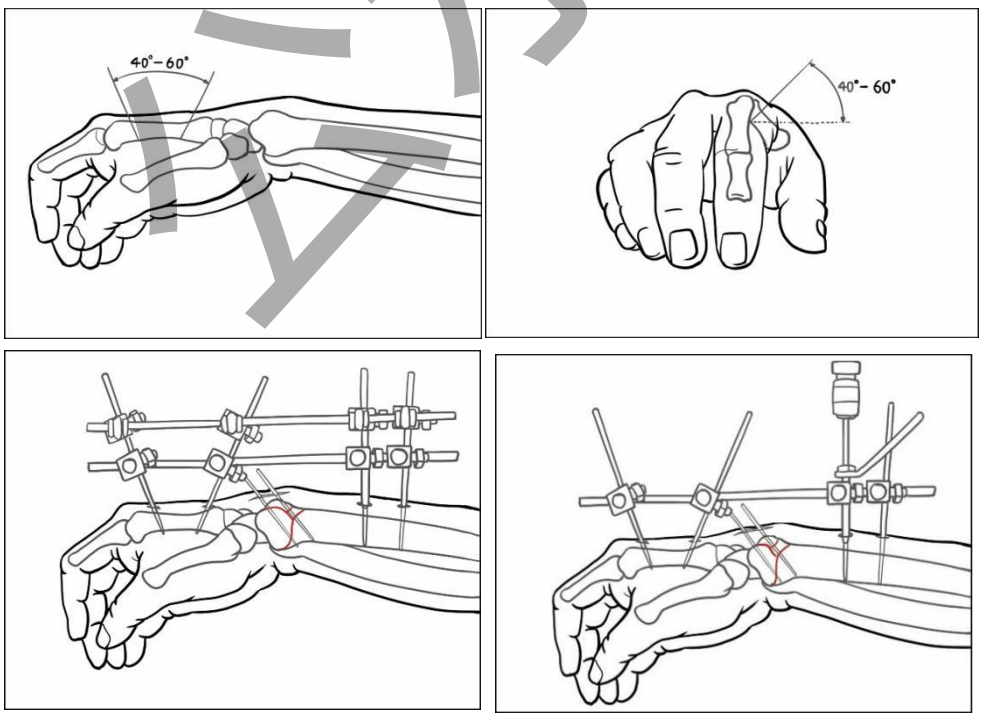

图 3 穿针与外固定示意图（可单排或加强双排支架固定）

公示稿

B1.4 手法整复半环式外固定架固定术

B1.4.1手法复位

B1.4.1.1术前准备

正骨手法是为外固定架固定术作准备。患者取仰卧位。臂丛神经阻滞或局麻成功后，使患肢肩外展置于手术台上。

B1.4.1.2整体复位

见B1.1.1。

B1.4.1.3局部复位

整体复位后骨折的掌倾角和尺偏角也会得到一定程度的纠正，但不完全，故局部复位主要是恢复掌倾角、尺倾角以及桡腕关节面的平整性。

B1.4.1.3.1恢复尺偏角

术者一手拇指置于远端骨折块的桡侧，另一拇指置于近侧骨折断端尺侧，施以桡、尺相向的横挤，同时极度尺偏患肢腕关节则侧方移位得以纠正。此过程术者另可用单手握住骨折处，通过手指和手掌的横向捏挤亦能达到预期效果。

B1.4.1.3.2恢复掌倾角

在桡骨长轴轴向牵引的同时，术者双手拇指置于骨折的远端，余指顶置于骨折近端，顺桡骨长轴方向猛抖折顶，使腕关节极度背伸或屈曲，同时施以掌、背侧相向的挤压，则骨折的掌背侧移位恢复正常。

B1.4.1.3.3重建桡骨远端关节面的平整性

注意骨折断端的轮廓，骨折掌背侧轻微突起的小骨块用手捋平即可，通过桡骨轴向的牵拉以及拇指的捏挤使关节面恢复平整，至少关节腔内无游离的骨块。术前的手法整复效果可通过C型臂X线机检验，复位结果不理想者可再次复位。

B1.4.2器械悬吊维持复位

消毒时，采用输液杆绷带悬吊方式固定患肢体位。消毒前臂悬吊时，对于不同类型的骨折采用不同悬吊方法，利用患肢自身重量维持牵引后复位，桡骨茎突短缩患者悬吊大拇指（图4），伸直型桡骨远端骨折者悬吊参考手法复位时用力方向（图5），为防止悬吊时引起手法复位的再次丢失悬吊于前臂旋前位，反之则悬吊于前臂旋后位。此体位可维持患肢复位后的效果，防止术中时候骨折块的再移位，给手术操作减少难度，节约手术时间。

图 4 桡骨短缩掌侧移位悬吊展示

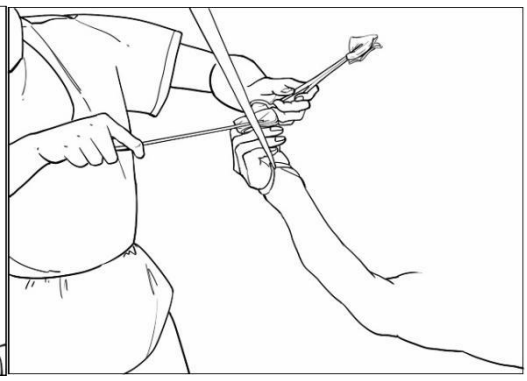

图 5 骨折背侧移位明显悬吊展示

公示稿

B1.4.3穿针外固定技术操作

B1.4.3.1中西医结合金针拨骨撬拨复位术

骨折远端穿针点：常规消毒铺巾下，助手控制患肢握拳位。主刀在掌骨基底部自尺侧向掌侧贯通第4到第2掌骨基底部置入一枚1.5mm或2.0mm橄榄针（图6）。

近端穿针点选择：用远端所穿橄榄针为参照标准，按照外固定架连接杆长度为标准，测量安装外固定架后近端螺纹所在大概位置，选择近端进针点后助手帮助在桡骨干中下1/3处偏远端穿入一枚直径2.0-2.5mm骨针（图7）。近端穿针点选在桡骨干中下1/3处偏远端部位，尖刀切开皮肤，找到指伸肌腱与拇长伸肌腱之间肌间隙，直钳推开软组织直达骨面，定位点在直钳触到骨间嵴时稍向后确定进针点在骨干体部，穿针过程可局麻加强麻醉或局麻下操作（图8）。穿针方向自桡骨的尺背侧向桡掌侧，避免损伤神经血管，此时患肢处于旋后位，有利于术后前臂旋后功能恢复。电钻采用点钻，以防连续钻使局部温度过高而导致骨组织坏死。

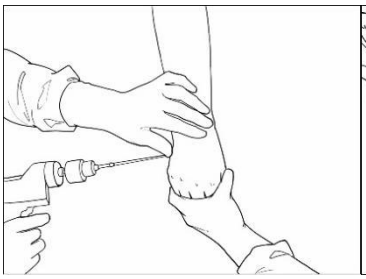

图 6 掌骨穿针

图 7 桡骨干穿针

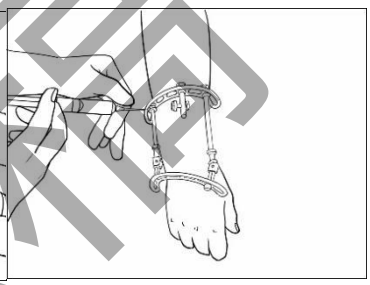

图 8 可局麻穿针

B1.4.3.2 安装半环式支架安装操作

远端先将半环与骨针锁定（注意不可拆卸螺母需配合棘轮扳手）同理近端锁定骨针与半环。（图 9）

安装带关节铰链连接杆，先安装桡侧连接杆后再安装尺侧连接杆，可以更优的保证维持复位效果。

前臂中立位，腕关节掌曲尺偏位锁紧外固定支架。C 臂透视确认骨折端固定牢固位置满意。

清洗外架，老虎钳剪短过长的骨针，无菌纱布包扎针孔、针尖断端。纱布缠绕包扎针孔袜套保护（图10）

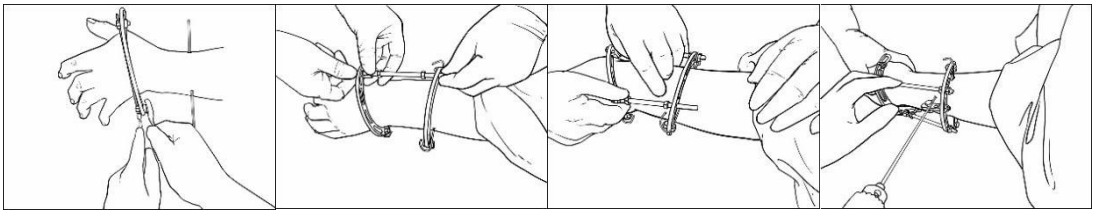

图9 锁定环针结构

公示稿

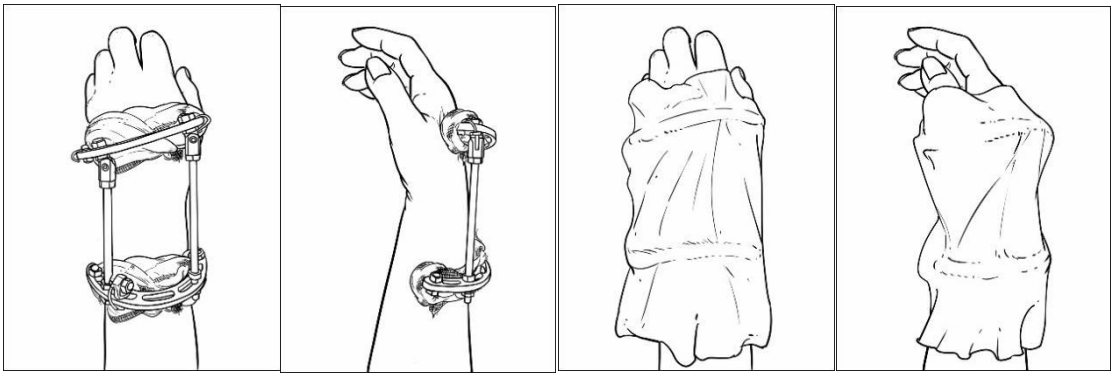

图 10 包扎与保护

B1.4.3.3金针撬拨复位固定技术操作

B1.4.3.3.1桡骨茎突穿针撬拨复位穿针操作技巧

桡骨远端需要容纳腕管内容物，茎突具有向掌侧倾斜且掌侧存在陷凹的特点，因此桡骨茎突穿针时当弯钳触碰到茎突顶点时稍向背侧移动，穿针角度选为自茎突与桡骨纵轴在矢状面成约45°角，同时在横断面上与桡骨纵轴垂线成约10°左右角度，穿针时需注意进针不要过深顶到对侧皮质，如针的尖端顶到对侧皮质可能导致骨针推顶对侧造成远端骨折端的进一步分离移位。此方法适用于A2、A3、B1、C1.2、C2.1、C2.3等后侧关节面骨折与矢状面关节骨折线。骨针穿入远端分离骨折块内或者因骨折块较小、骨折端较粉碎时骨针可穿入骨折间隙内利用骨针的杠杆原理进行撬拨。穿入骨折后需利用术中C臂机透视确定穿针角度及骨折复位情况，及时调整。

B1.4.3.3.2掌背侧穿针撬拨复位固定技巧

适用于A2 、A3 、B2、B3、C1.3、C2.2前关节面骨折或者是冠状面关节骨折线。采用两种穿针方法，视主骨折块偏背侧还是掌侧来决定，主要遵循原则为：逆骨折移位方向撬拨，如Colls骨折建议自背侧穿针向掌侧撬拨复位，Smith骨折建议从掌侧穿针向背侧撬拨复位，掌Barton、背Barton同理。遵循小骨折块寻找大骨折块原则。穿针点选在骨折远端，一般能形成有效的撬拨复位，除部分特殊类型的C3型骨折关节面过分粉碎，可选择穿针在骨折近端，最后靠外固定架的持续牵引来提供稳定固定，术中根据复位与稳定情况灵活调整。

掌侧进针操作方法：掌侧结构较复杂，软组织分层较多。但若是C3型骨折关节面与干骺端都较粉碎，此时可考虑将掌侧橄榄放置在骨折线近端，借助外固定架本身具有的掌屈复位力与橄榄针的背侧拉伸拮抗来达到复位稳定与固定的作用。（图11）

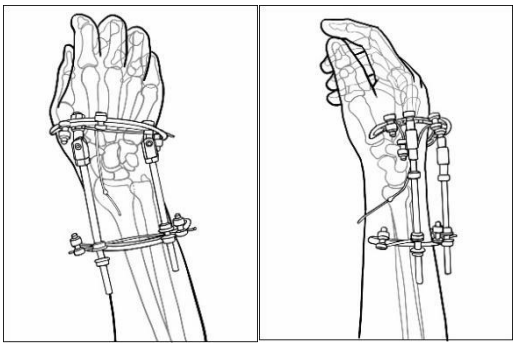

图11掌侧进针正侧位

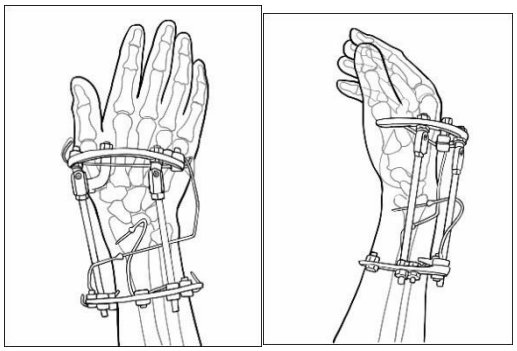

图12背侧进针正侧位

公示稿

背侧橄榄螺纹螺纹推顶撬拨复位操作方法：进针点选在Lister结节的桡侧时，在桡侧腕长短伸肌与拇长展肌与拇短伸肌腱之间。选在Lister结节的尺侧时，在拇长伸肌腱与指总伸肌与示指伸肌腱骨之间。（图12）

B2中期治疗

B2.1 金针拨骨撬拨复位术

参照附录B—B1.4.3.1操作基础上，复位困难时改用小切口暴露部分骨折块进行撬拨复位，或改成切开手术复位。

B2.2 环形外固定架牵拉辅助复位术

参照附录B-B1.4.3.2安装半环式支架安装操作,安装外固定架后，延长两侧螺纹杆，通过外固定架固定针，进一步牵拉复位辅助复位与固定。

B3 后期治疗

采用西医切开复位或截骨矫形复位后，参照附录B-B1.4.3.2安装半环式支架安装操作。安装外固定架后，延长两侧螺纹杆，通过外固定架固定针，进一步牵拉复位辅助复位与固定。

B4 外固定架治疗的术后护理

B4.1 换药

术后换药，检查针孔周围皮肤及伤口渗液情况、注意及时调整外架松紧度，存在针道切割问题时可予适当调整。无菌敷料包扎针孔，骨针留尾部分胶布缠绕或者橡胶套包扎防止划伤，袜套包裹外架防止误伤。

B4.2 外固定支架拆除

固定时间：X线平片示骨折线模糊，有连续性骨痂通过骨折线，骨折局部无疼痛及压痛，无纵轴叩击痛，即可拆除外固定器。固定时间3-8周。

术后3周到8周示X线情况拆除外架。外架提前拆除的，可予小夹板固定保护。

外固定支架提前拆除的可以小夹板或石膏支具再固定。

公示稿

附录 C

（资料性）

固定器械

C.1 小夹板

小夹板有不同规格，应根据具体情况选择（图 13）。

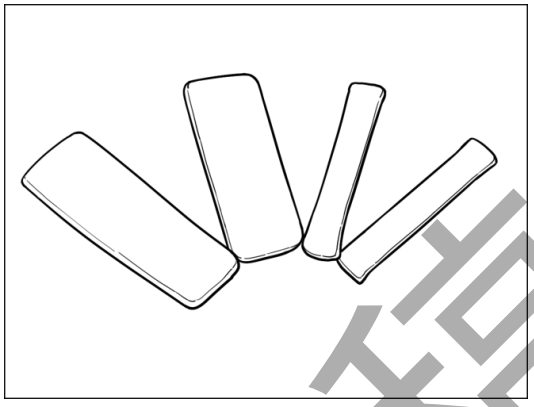

图 13 小夹板

C.2 骨针

C.2.1 橄榄螺纹针

橄榄螺纹针为在缩短橄榄针长度的基础上，将针的尖部的光滑杆结构更换为螺纹结构，增加了针在骨端的把持力，同时可提供推顶、撬拨、防旋转等作用。（图 14）

C.2.2 三角刃全螺纹钛针

此骨针是在光滑克氏针基础上添加螺纹结构，主要应用于外固定架整体结构穿针中的近端部分，将骨针打入桡骨干适当位置，螺纹使针与皮质之间加大了摩擦力，可以起到很好的防退针的作用，增加了外固定架的稳定性同时可以防止针道感染。(图 15)

C.2.3 橄榄针

橄榄针的作用体现在两点：①经研究者临床经验发现在半环形外固定架固定肢体与尺偏位置时伴随而来的并发症为远端的骨针会因固定的位置而出现松动和移位，这无疑加重了针道感染的几率。在远端穿针时将橄榄头放置于掌骨的尺侧可有效防止橄榄针松动和移位的发生。②在局部穿针中可利用橄榄针的橄榄头推顶及针本身的撬拨作用来进行局部骨折的复位。（图 16）

骨针常规采用直径 1.0mm，在达到固定所需要的拉张力的同时尽力使对患者的创伤达到最小。



图 14 橄榄螺纹针



图 15 三角刃钛螺纹针



图 16 橄榄针

公示稿

C.3CO 接骨外固定架

C.3.1 单边外固定架（可选组合式外固定架）

①零件：杆杆夹、针杆夹、连接杆。

②整体支架

由杆杆夹、针杆夹、连接杆连接组成。可以组合成一杆四夹，和两杆五夹两类结构（图17）。

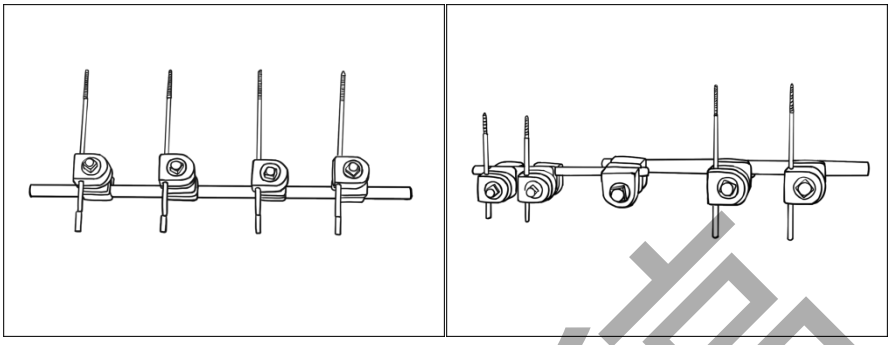

图 17 单边外固定架（可双排加强）

C.3.2 环型外固定架

主体结构见图 18（有圆孔环、半环、2/3 环、全环可选）。

C.3.2. 1 金属或碳纤维环

根据患肢大小选择型号。本环形外固定架采用孟和式桡骨远端外固定架改良结构，将笨重的不锈钢结构改良为轻便的碳纤维结构，减轻了外固定架本身的重量的同时也可达到固定所需的强度，同时可一定程度的避免外固定架本身重量加持在骨针上造成的二次骨针对皮肤的切割。

C.3.2. 2 带关节铰链连接杆

包括长杆 1 个，短杆 1 个。为了维持固定所需要的掌屈尺偏位置，设计了长短不一的两根连接杆，较短的连接杆安置在尺骨侧，较长的连接杆安装在桡骨侧，配合穿针角度及外固定架半环的安装位置可在外固定架安装后将患肢固定于所需要的掌屈尺偏位置。

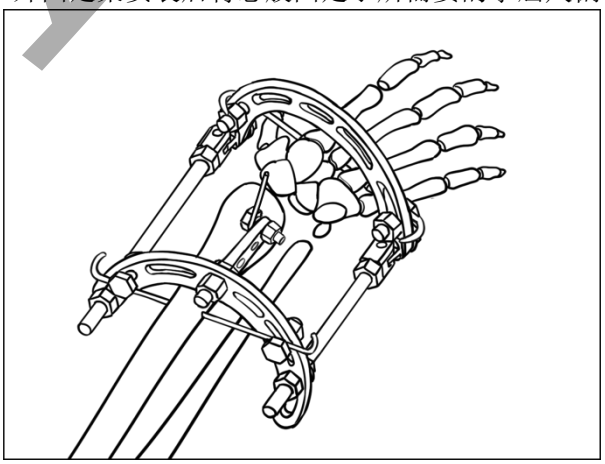

图 18 完整半环式腕架及穿针结构（带骨模型）示例（保证稳定情况下可不超关节固定）

公示稿

附录 D

（规范性）

小夹板外固定术后护理

D1.一般护理

D1.1 做好小夹板外固定的评估

(1)与患者做好有效沟通，帮助其树立战胜疾病的信心，使其主动配合治疗。

(2)检查患肢皮肤有无破损、溃疡等，如有给予相应的处理。

(3)患处血液循环，包括感觉、肿胀、皮肤温度、动脉搏动等情况。

(3)做好患肢的皮肤清洁。

(4)准备好操作用物，相应型号的小夹板、绑带、加压垫等。

D1.2 保持小夹板的有效固定

(1)小夹板绑带松紧适宜，以提起绑带上下能移动1cm为宜。

(2)3～5天患肢肿胀逐渐消退，应通知医生及时调整绑带松紧度；2周后肿胀基本消退，夹板内压力趋向平稳。

(3)患肢保持功能位，上肢固定后将肘关节屈曲90°，用三角巾或绷带悬吊于胸前，卧位时自然伸臂并将前臂抬高与心脏成水平位；并保持中立位，严禁过度旋转。

D2.并发症的预防及护理

D2.1压迫性溃疡

(1)要经常检查夹板两端关节处的皮肤是否受压、发红、发热，若患者反应上述部位或夹板压垫处持续疼痛提示压迫严重，应及时做减压处理。

(2)认真交接班，重视患者主诉，认真检查夹板固定的松紧度。一旦发生皮肤红肿、水疱形成、有表皮破溃的征象时，应针对病因妥善处理；对已经发生的压疮，应按压疮分期进行治疗与护理。

D2.2 神经损伤

(1) 检查压力垫和夹板两端是否压挤在神经通过的位置，如有上述情况及时与医生沟通，给予调整。

(2) 认真交接班，重视患者主诉，发现患者感觉肢体麻木，抬起、握拳无力，手指活动障碍，应及时通知医生给予检查。

(3) 了解受伤机制，骨折断端错位处是否邻近神经走向，一旦发现神经受损及时通知医生予以处理。

D2.3 血液循环障碍

(1)认真交接班，严密观察患肢远端血液循环情况，掌握病史，对车祸、塌方等压轧伤患者，应特别警惕骨筋膜室综合征的发生。

(2)调整肢体位置，抬高患肢略高于心脏水平。如供血不足者，肢体应保持与心脏水平位置，如位置过高，会加重缺血。

公示稿

(3)严密观察肢端有无剧烈疼痛、肿胀、麻木感，皮肤有无温度降低、苍白或青紫，发生以上情况说明肢端血液循环障碍，须立即查明原因，对症处理。

(4)及时调整绑带的松紧度。

(5)肢体高度肿胀采取以上措施仍不能缓解，要及时报告医生做手术彻底减张处理。

D2.4 骨筋膜室综合征

骨筋膜室综合征是小夹板外固定治疗中危害最严重、最易发生的并发症。

(1) 密切观察肢体末端皮肤色泽、肿胀程度和感觉。一旦肢体血运障碍，应及时松开绑带，并及时通知医生，如血运无好转，应立即配合医生彻底切开减压。

(2) 随时观察夹板包扎是否过紧。伤后肢体肿胀不断加重会影响肢体血液循环；骨折复位时反复的整复对组织也有一定的损伤，导致肢体继续肿胀，因此应密切观察夹板的松紧度。

D2.5 骨折端移位

(1) 小夹板固定松弛或肢体消肿后小夹板松动，压力垫放置不妥当，患肢体位摆放不当，功能锻炼不正确，去除夹板过早，未能按时复查，均可造成骨折端移位。

(2) 注意保护患肢，减少搬运患者。搬运时应注意患肢的摆放，不要使患肢垂直悬吊或磕碰撞击其他物品，以免发生骨折再移位。

(3) 小夹板包扎应松紧适度，以保证固定效果。患肢消肿时肢体变细，绑带松弛，使夹板失去固定骨折作用，应及时通知医生调整。

(4) 按照骨折愈合进度，合理安排、指导功能锻炼，以防发生骨折移位或二次骨折。

(5) 患者及家属除非再出现压疮危险、血运障碍危险时，不可擅自做主去除夹板，应由医生根据骨折愈合程度决定，以免发生骨折端移位等严重后果。

D3.健康教育

(1) 告知患者小夹板固定的目的及意义。

(2) 告知患者抬高患肢的意义，以及观察患肢的颜色、温度、感觉、肿胀及活动情况的要点。

(3) 注意观察夹板、压力垫是否移动或脱落，保持夹板的松紧度适宜，一般以两手提起绑带后可上下移动1cm为宜。

(4) 夹板固定后引起疼痛的原因较多，因此患者出现疼痛时应及时报告医生查明疼痛原因，给予对症处理。

(5) 注意保持夹板清洁，勿被大、小便或食物污染，以防污渍刺激皮肤或夹板变形，如不慎污染，应及时予以更换。

(6) 指导其循序渐进地进行功能锻炼。骨折一经复位固定后，即应进行正确的患肢及全身的功能锻炼，通过肌肉舒缩运动及固定关节以外关节的屈伸运动，促进血液循环及淋巴液回流，有利骨折愈合。

公示稿

参考文献

[1]许晶晶,成永忠,程灏,等.外固定架外固定弯针撬拨治疗粉碎性Colles骨折的临床研究[J].中医正骨,2019,31(10):12-16+20.
[2]贺达,成永忠,赵勇,等.半环式外固定架治疗C型桡骨远端骨折[J].中国矫形外科杂志,2019,27(08):682-686.
[3]贺达.正骨复位外固定治疗C型桡骨远端骨折的临床研究[D].中国中医科学院, 2019.
[4]陈彦飞,成永忠,,程灏,等.手法与改良Ilizarov外固定架治疗桡骨远端骨折中“筋束骨”作用[J].中国中医基础医学杂志,2013,19(10):1212-1214.
[5]李永耀,赵勇,程灏,等.夹板弹性固定桡骨远端FrykmanⅧ型骨折尺侧柱稳定性的有限元分析[J].中国组织工程研究,2020,24(30):4769-4774.
[6]李永耀,程灏,赵勇,等.夹板固定治疗尺骨茎突骨折的三维有限元分析[J].中国组织工程研究 2018,22(11)：1737-1742.
[7]李永耀,赵勇,程灏,等.桡骨远端FrykmanⅧ型骨折钢板固定有限元模型的建立及力学分析[J].中国组织工程研究,2020,24(27):4272-4277.
[8]成永忠,赵继阳,赵丽君,等.手法复位新型外固定架治疗C型桡骨远端骨折[J].中国医药导报，2012,16（9）:55-57.
[9]李永耀,赵勇,程灏,等.夹板固定治疗桡骨远端Frykman Ⅷ型骨折34例[J].中国中西医结合外科杂志，2018,24(01)：47-51.
[10]李金平,邓志勇,张崇彬.外固定架联合克氏针固定治疗桡骨远端骨折功能恢复情况及其影响因素分析[J].创伤外科杂志. 2020,22(08):605-609.
[11] Liu Y, Bai Y.Efficacy of non-bridging external fixation in treating distal radius fractures[J]. Orthopaedic surgery. 2020,12(3):776-783.
[12]王振继,杨兵,邱长茂.外固定架治疗不稳定性桡骨远端关节内骨折的疗效分析[J]. 实用骨科杂志. 2020,26(03):257-260.
[13]Cheng P,Wu F,Chen H, et al.Early hybrid nonbridging external fixation of unstable distal radius fractures in patients aged ≥50 years[J].The Journal of international medical research.2020,48(4):300060519879562.
[14]王子东,何承建,王威.手法复位一期外固定架固定治疗桡骨远端骨折[J].中国骨与关节损伤杂志.2019,34(09):996-998.
[15]Tantigate D,Salentijn D,Lin JD,et al.Sequential Radiographic Evaluation During Closed Treatment Of Distal Radius Fracture[J].J Orthop Trauma. 2020,34(1):e26-e30.
[16]ZYYXH/T397-2012，中医骨伤科常见病诊疗指南·桡骨远端骨折[S].
[17]GB/T 42467.5-2023，中医临床名词术语第五部分 骨伤科学[S].
[18]ICD11，国际疾病分类第11次修订本[S].
[19]中华医学会编著.临床诊疗指南:骨科分册[M].北京:人民卫生出版社,2009.1.
[20]中华医学会骨科学分会创伤骨科学组,中华医学会骨科学分会外固定与肢体重建学组.中国成人桡骨远端骨折诊疗指南（2023）[J].中华创伤骨科杂志, 2023;25(1):6-13.
[21]Meinberg EG, Agel J, Roberts CS, et al. Fracture and Dislocation Classification Compendium-2018. J Orthop Trauma. 2018;32 Suppl 1:S1-S170.
[22]余志勇,温建民,张云飞. 中医骨折三期辨证体系在现代骨科手术后的运用与挑战[J].中华中医药杂志, 2017, 32 (10): 4592-4594.
[23]文纪平.桡骨远端骨折中医治疗策略分析[J].陕西中医学院学报,2014,37(02):48-50.
[24]孙连录.桡骨远端骨折的治疗现状 [J].医学理论与实践,2013,26(03):311-312.
[25]崔鑫,梁龙,程灏,等.中医小夹板在桡骨远端骨折治疗中的应用进展 [J]. 世界中医药,2021, 16 (21): 3246-3249+3255.
[26]富玲,辛畅泰,王英博等.桡骨远端C型骨折行外固定支架与锁定钢板内固定的差异分析[J].现代生物医学进展,2017,17(33):6531-6535.

公示稿

[27]张国志,陆晓涛,邓永成.桡骨远端C型骨折行外固定支架与锁定钢板内固定治疗的差异[J].昆明医科大学学报,2018,39(10):84-89.
[28]卞荣鹏,杨洋,薛建华等.腕关节外固定支架与锁定钢板内固定治疗桡骨远端C型骨折的疗效对比[J].创伤外科杂志,2020,22(12):899-903.
[29]沙良宽,陈庆玉,孙灵通等.外固定支架与掌侧锁定钢板内固定治疗桡骨远端C型骨折的疗效比较[J].中国修复重建外科杂志,2015,29(06):683-687.
[30]马江卫.外固定支架与掌侧锁定钢板内固定治疗桡骨远端C型骨折的临床效果比较[J].中国医学前沿杂志(电子版),2015,7(08):75-77.
[31]骆峪潇,陆建民,方欣.不同手术方式治疗桡骨远端C型骨折的疗效分析[J].中华全科医学,2016,14(11):1838-1840+1872.
[32]周宇星.双柱双钢板内固定与外固定架治疗桡骨远端骨折患者的疗效比较[J].中国医药指南,2021,19(10):7-9.
[33]董迎春,杨忠义,华力勇等.外固定支架治疗老年性骨远端C型骨折的价值[J].中国中西医结合外科杂志,2017,23(05):496-498.
[34]杨林.锁定钢板与克氏针联合外固定支架对桡骨远端C1～3型骨折的疗效比较[J].广东医学,2019,40(13):1940-1943.
[35]Dong Wang,Lei Shan,Jun-Lin Zhou.Locking plate versus external fixation for type C distal radius fractures: A meta-analysis of randomized controlled trials[J].Chinese Journal of Traumatology, 2018;21 (2) 113-117.
[36]Roh Y H, Lee B K, Baek J R, et al. A randomized comparison of volar plate and external fixation for intra-articular distal radius fractures[J]. 2015,40(1):34-41.
[37]王国敬. 有限切开锁定加压钢板内固定与闭合复位外固定架治疗桡骨远端C2型骨折的疗效比较[D]. 河北医科大学, 2018.
[38]李建林, 吴文侠, 云丽媛. 万向锁定钢板内固定对老年C型桡骨远端粉碎性骨折的疗效分析[J]. 河北医药, 2019,41(12):1813-1816.
[39]仇建军, 邹翰林, 石文俊, 等. 背侧钢板内固定治疗桡骨远端背侧粉碎性骨折的疗效分析[J]. 国际骨科学杂志, 2020,41(6):376-381.
[40]Mishra R K, Sharma B P, Kumar A, et al. A comparative study of variable angle volar plate and bridging external fixator with K-wire augmentation in comminuted distal radius fractures[J]. 2021,24(5):301-305.
[41]Ludvigsen T, Matre K, Gudmundsdottir R S, et al. Surgical Treatment of Distal Radial Fractures with External Fixation Versus Volar Locking Plate: a Multicenter Randomized Controlled Trial[J]. 2021,103(5):405-414.
[42]蒋志余, 张波, 孙印明. 桡骨远端不稳定型骨折3种疗法的疗效比较[J]. 实用临床医药杂志, 2021,25(4):96-99.
[43]Mohamed M A, Abdel-Wanis M E, Said E, et al. Dorsal bridge plating versus bridging external fixation for management of complex distal radius fractures[J]. 2022,53(10):3344-3351.
[44]金剑飞, 金威宏.小夹板固定治疗骨质疏松型桡骨远端骨折效果[J].光明中医, 2020, 35(08): 1159-61.
[45]李同山.手法复位外固定与切开复位内固定在骨质疏松性桡骨远端骨折中的应用[J].医药论坛杂志, 2019, 40(09): 127-9.
[46]王鸿洲, 纪木强, 王宇胜, 等. 手法复位小夹板固定治疗骨质疏松型桡骨远端骨折效果观察[J].海南医学, 2017, 28(07): 1076-8.
[47]Oscar Shen, Chih-Ting Chen, Jesse B. Jupiter,et al.Functional outcomes and complications after treatment of distal radius fracture in patients sixty years and over: A systematic review and network meta-analysis[J].Injury, 2023;54: 110767.
[48]Héctor Gutiérrez-Espinoza, Felipe Araya-Quintanilla, Iván Cuyul-Vásquez,et al.Effectiveness and Safety of Different Treatment Modalities for Patients Older Than 60 Years with Distal Radius Fracture: A Network Meta-Analysis of Clinical

公示稿

Trials[J].Int.J.Environ.Res.Public Health 2023, 20, 3697. https://doi.org/10.3390/ijerph20043697.
[49]Alysia Sengab •Pieta Krijnen• Inger Birgitta Schipper.Risk factors for fracture redisplacement after reduction and cast immobilization of displaced distal radius fractures in children: a meta- analysis[J].European Journal of Trauma and Emergency Surgery (2020) 46:789–800 https://doi.org/10.1007/s00068-019-01227-w
[50]Alysia Sengab,Pieta Krijnen,Inger Birgitta Schipper.Displaced distal radius fractures in children,cast alone vs additional K-wire fxation: a meta-analysis[J]. European Journal of Trauma and Emergency Surgery (2019) 45:1003 - 1011 https://doi.org/10.1007/s00068-018-1011-y.
[51]Andrea VESCIO,Gianluca TESTA, Marco MONTEMAGNO,et al.Secondary displacement risk after reduction and cast immobilization of displaced distal radius fractures in overweight and obese children: a systematic review and meta-analysis[J].Minerva Orthopedics 2021;72(1):71-76. DOI: 10.23736/S2784-8469.20.04052-7
[52]孙中建,刘磊,宋飞霏,等.掌侧锁定钢板联合外固定架固定治疗陈旧性骨质疏松性桡骨远端骨折 [J].中国骨与关节损伤杂志, 2021, 36 (03): 310-312.
[53]段超,彭锐,陈思娜,等.中药熏洗配合钢板内固定治疗陈旧性桡骨远端骨折 24 例[J].中国中医骨伤科杂志, 2015, 23 (02): 58-60.
[54]李鉴,吴继昆,赵永祥. 掌侧锁定钢板加植骨治疗陈旧性桡骨远端骨折[J].中国中医骨伤科杂志, 2011,19 (11): 25-26.
[55]邓颖,王刚,王凤斌,等.关节外截骨术治疗桡骨远端骨折畸形愈合 16 例[J].中国中医骨伤科杂志,2023,31(05):64-69+75.
[56]梁国锐.中药干预联合手法复位小夹板外固定治疗桡骨远端骨折的 Meta 分析[J].世界最新医学信息文摘,2019,19(96):144-146.
[57]王用玉,陈博,许坤等. 口服补肾活血中药治疗老年桡骨远端骨折临床疗效的 Meta 分析[J].中医正骨,2021,33 (09):25-31.
[58]冯万立,王小明,陈广儒,等.补肾健骨汤联合夹板外固定治疗桡骨远端骨折的临床效果及对骨折愈合、骨代谢指标的影响[J].解放军医药杂志. 2020,32(11):94-97.
[59]王镇远,吴官保.中药熏洗治疗桡骨远端骨折临床疗效的系统评价[J].湖南中医杂志,2022,38(04):134-138+183.
[60]陈勇杰,方策.中西医治疗桡骨远端骨折后遗关节僵硬研究进展[J].河南中医,2023,43(05):804-810.
[61]李宗洲. 对桡骨下端骨折术后腕关节僵硬患者进行中药熏洗联合功能锻炼的效果研究[J]. 当代医药论丛,2015,15:29-30.
[62]杨柳明. 物理治疗配合中药熏洗治疗骨折术后关节僵硬 100 例观察[J]. 实用中医药杂志,2014,12:1083-1084.
[63]廖世亮,陈莉,杨熹. 中药熏洗联合功能锻炼预防桡骨远端骨折后腕关节僵硬临床观察[J]. 实用中医药杂志,2017,12:1369-1370.
[64]林吉良,高小萍.中药熏洗治疗桡骨远端骨折腕关节僵硬的临床疗效观察[J].世界中医药, 2016(B03):11-13.
[65]黄崇侠,黄熙谋. 中医治疗桡骨远端骨折后遗关节僵硬的临床效果分析[J]. 国际医药卫生导报,2012,15:2267-2268.
[66]徐麒,何强,王喆,李健宇. 舒筋通络方熏洗治疗桡骨远端骨折后腕关节功能障碍疗效观察[J]. 新中医,2015,09:122-124.
[67]卢洪宇.上肢洗伤方薰洗在桡骨远端骨折后期康复中的应用[J].中国中医急症,2014,03:492-493.
[68]颜文娟,罗旺林,杜国君,等.早期康复治疗对桡骨远端骨折术后患者功能影响的 Meta 分析[J].海南医学,2022,33(17):2288-2294.
[69]Guli6rrez-Espinoza H,Araya-Quintanilla F， Gutirrez-Monclus R,et al. The effectiveness of adding a scapular exercise programme to physical therapy

公示稿

treatmentents with distal radius fracture treatedin pationtrolled trial[J]. ClinRehabil,2019,33(12):1931-1939,
[70]吴展芳. 吴氏伤科“内外兼治,筋骨并重,动静结合”理念在桡骨远端骨折治疗中的应用[J].中医临床研究, 2019, 11 (16): 131-132.
[71]陶明振,李雪栋.早期康复治疗对桡骨远端骨折术后腕关节功能恢复的影响[J].上海医药,2023,44 (23): 72-74.
[72]杨宇.中药熏洗结合推拿手法及关节松动术对桡骨远端骨折患者腕关节功能康复的影响[J].中国医学创新, 2023, 20 (32): 76-80.
[73]王斌,毕荣修.活血止痛散熏洗对桡骨远端骨折后腕部功能的影响[J].光明中医, 2023, 38 (16): 3128-3130.

公示稿