·指南·规范·共识·

肺结节规范化诊治专家共识

云南省传染性疾病临床医学中心　云南省医院协会呼吸内科专业委员会
昆明市医学会肺结节早诊早治专业委员会

【摘要】 肺结节筛查计划推广及低剂量胸部 CT 日益普及，让更多肺结节患者得到早期诊断。但如何精准识别高危肺结节，让患者得到准确诊断和规范化诊疗，是目前肺结节诊疗的热点和难点。2015 年首部“肺结节诊治专家共识”发表后，各个地区结合当地实情相继完善了肺结节诊治与管理策略，参考国内外文献成果及现有的肺结节诊疗专家共识，结合筛查肺结节的临床诊疗经验，经过呼吸、感染、影像、病理等领域专家的多轮会议研讨，最终制定了这部肺结节诊治专家共识。通过阐述肺结节的诊治要点、治疗方法选择，旨在让呼吸学科及相关学科医师对肺结节规范诊疗有一个全面认识，也为各级医院开展肺结节规范诊治工作提供参考依据。

【关键词】 肺结节；　诊断；　治疗；　专家共识
doi：10.19983/j.issn.2096-8493.2024084
【中图分类号】 R563.9；　R734.2

Expert consensus on standardized diagnosis and treatment of pulmonary nodules

Yunnan Provincial Clinical Medical Center for Infectious Disease, Professional Committee of Respiratory Medicine of Yunnan Hospital Association, Professional Committee of Early Diagnosis and Treatment of Pulmonary Nodules of Kunming Medical Association
Corresponding author: Lu Nihong, Email: 602157606@qq.com

【Abstract】 With the promotion of pulmonary nodule screening program and the increasing popularity of low-dose chest CT, more patients with pulmonary nodules to get a preliminary diagnosis. However, the hot and difficult point of pulmonary nodule diagnosis and treatment is that how to accurately recognize high-risk pulmonary nodules, and enable patients get accurate and standardized diagnosis and treatment. After the publication of the first “Expert consensus on the diagnosis and treatment of pulmonary nodules” in 2015, various regions have successively improved the diagnosis and management strategies of pulmonary nodules based on local conditions. After several rounds of meetings and discussions held by experts in respiratory, infection, imaging, pathology and other fields, this expert consensus on the diagnosis and treatment of pulmonary nodules eventually has been formulated by referring to domestic and foreign literature results, expert consensus on diagnosis and treatment of pulmonary nodules as well as the clinical diagnosis and treatment experience of screening pulmonary nodules. By elaborating the diagnosis and treatment of pulmonary nodules, physicians of respiratory and related disciplines have a comprehensive understanding of the standardized diagnosis and treatment of pulmonary nodules, and it also provides reference for hospitals at all levels to carry out the plan of pulmonary nodules.

【Key words】 Pulmonary nodules;　Diagnosis;　Treatment;　Expert consensus
【Fund program】 Major Research and Development Plan of Yunnan Province-Social Development Project (202303AC100026);　Scientific Research Fund Project of Education Department of Yunnan Province (2023J0916)

肺结节检出率随着低剂量 CT 普及和人群健康意识提高而升高，然而，在肺结节的规范化诊治方面仍相对薄弱。为规范肺结节诊治流程、进一步指导临床诊疗工作，云南省传染性疾病临床医学中心、云南省医院协会呼吸内科专业委员会、昆明市医学会肺结节早诊早治专业委员会联合组织专家拟定《肺结节规范化诊治专家共识》。肺结节规范化诊治专家共识撰写组（以下简称“共识撰写组”）在参考国内外关于肺结节诊治的共识及指南的基础上，结合临床实践经验，对肺结节的定义及分类、病因、检测与评估手段、恶性结节的评估、随访管理及治疗方法等进行归纳总结；在临床循证医学原则指导下，共识撰

开放科学（资源服务）标识码（OSID）的开放科学计划以二维码为入口，提供丰富的线上扩展功能，包括作者对论文背景的语音介绍、该研究的附加说明、与读者的交互问答、拓展学术圈等。读者“扫一扫”此二维码即可获得上述增值服务。

基金项目：云南省重大研发计划-社会发展专项（202303AC100026）；云南省教育厅科学研究基金（2023J0916）

通信作者：陆霓虹，Email：602157606@qq.com

中国知网　https://www.cnki.net

写组采用文献分析法，重点纳入了荟萃分析、系统综述、随机对照研究、队列研究、病例系列研究等文献，经过多轮线上及线下会议，对共识内容进行了充分的讨论和研究，最终形成《肺结节规范化诊治专家共识》，以期推动肺结节规范化诊治进一步发展。

一、肺结节定义及分类

肺结节是指肺内直径≤3 cm 的圆形或类圆形病灶，影像学表现为密度增高的实性或亚实性肺部阴影，其边界清晰或呈磨玻璃影，可单发或多发，不伴肺不张、肺门淋巴结肿大及胸腔积液[1]。病灶直径>3 cm 者称为肿块，本共识不对其进行讨论。

肺结节根据密度可分为实性结节和亚实性结节：(1)实性肺结节(solid nodule)：病变密度足以掩盖其中走行的血管和支气管影的圆形或类圆形密度增高影；(2)亚实性肺结节(subsolid nodule)：含磨玻璃密度的肺结节。根据肺结节内部实性成分所占比例，亚实性结节进一步分为部分实性结节[也称混杂磨玻璃结节(mixed ground-glass nodule，mGGN)]和非实性结节[也称纯磨玻璃结节，pure ground-class nodule，pGGN)]。结节的密度不同，其恶性概率不同。部分实性结节的恶性概率最高，纯磨玻璃结节和实性结节次之。有家族性肿瘤病史、有肿瘤可能的高危患者(长期服用免疫抑制剂、接触有害气体及粉尘、陈旧性肺结核等)，实性结节直径>8 mm 时即可定义为高危结节；直径≥15 mm 或直径介于 8～15 mm 之间的影像学表现出分叶、毛刺、胸膜牵拉、小泡征、偏心厚壁空洞和含气细支气管征等恶性征象的实性结节也被定义为高危结节[2]。

根据肺结节病灶大小可分为：微小结节(<5 mm)，恶性概率<1%；小结节(5～10 mm)，恶性概率为 6%～28%；超过 10 mm 的结节恶性概率则为 33%～60%。

二、肺结节的病因

炎症为肺结节最常见的病因。孤立性肺结节的病理结果主要分为恶性和良性，最常见的恶性病因是原发的肺癌或其他肿瘤转移，如乳腺、头颈部、结肠、肾脏、皮肤(黑色素瘤)、骨或软组织(肉瘤)等转移到肺；常见的良性病因包括：感染(真菌、细菌或寄生虫等)导致的良性肺结节、囊肿、肺血管异常、类风湿性关节炎或结节病引起的肺部炎症、黏液嵌塞等，也以肺结节为主要表现[3]。

多发性肺结节的原因除了上述引起孤立性肺结节的情况外，还包括长期接触煤尘、矿物粉尘(二氧化硅或铍)和特殊感染、免疫功能低下。原发性肺癌肺内转移、其他部位的肿瘤转移到肺，也会出现形态各异的多发肺结节，临床可以通过影像学表现等方式进一步甄别。

三、肺结节筛查对象

参照美国国家肺癌筛查试验(National Lung Screening Trial，NLST)中低剂量计算机断层扫描(low-dose computed tomography，LDCT)的筛查对象，结合我国实情，将以下人群作为常规筛查对象[4]：(1)年龄 45～80 岁，男女不限；(2)具备下列条件之一：①吸烟史：吸烟≥20 包年(每天吸烟包数×吸烟年数)或被动吸烟 ≥20 年，若现在已戒烟，戒烟时间不超过 5 年；②有长期职业致癌物暴露史：长期接触氡、砷、铍、铬及其化合物，石棉，氯甲醚，二氧化硅，以及焦炉逸散物和煤烟等肺癌致癌物；③一级、二级亲属患肺癌，同时吸烟≥15 包年或者被动吸烟≥15 年；④某些高发地区(有重要的肺癌危险因素，例如：产煤、产锡矿等)，例如云南宣威地区、个旧地区的人群肺癌高发。

四、肺结节的检测与评估手段

(一)影像学检查

1. 胸部 X 线摄片：X 线平片检查的优点是价格便宜、简便易行，缺点是分辨率低，尤其对磨玻璃结节、较小的结节，以及纵隔、心包后等隐蔽部位的病灶检出率较低，目前发表的肺癌筛查指南或专家共识均不推荐胸部 X 线摄片用于肺癌的早期筛查。

2. 计算机断层扫描(computed tomography，CT)：常规胸部 CT 扫描能检测到直径>2 mm 的肺部结节，且成像快，分辨率高。低剂量 CT(low dose computed tomography，LDCT)扫描因为射线辐射小，扫描速度快，目前在全球发表的肺癌筛查指南或共识中，均推荐采用 LDCT 作为肺结节的筛查手段。胸部 CT 扫描能提供结节的大小、位置、形态特征及密度，可对结节的性质作出初步判断；性质难以判定者，可选择 CT 引导下肺穿刺活检进一步明确性质。有研究指出，胸部 CT 检查能在形态学特征基础上对比测量结节的最大径，利用三维成像中结节体积倍增速度来定量评估其恶性概率，可有效提高早期肺癌的诊断准确率[5]。

高分辨率 CT(high resolution computed tomography，HRCT)的出现使得肺结节的诊断准确率得到了提升。HRCT 采用超高分辨率靶扫描，通过薄层扫描、高分辨率算法重建获得容积扫描数据，能够

中国知网 https://www.cnki.net

筛查 0.65 mm 的微小结节。同时辅以表面重建、多平面重建、容积重建、最大密度投影等图像后处理技术，可提取肺结节的形态、灰度、边界特征，采用准确的影像分割算法进一步提升影像诊断的准确率[6]，已经成为发现早期肺癌的首选技术。当前，能谱 CT 低剂量扫描技术、CT 纹理分析技术等前沿的 CT 技术逐步进入临床试验阶段，有望进一步提高 CT 对恶性肺结节、早期肺癌的诊断率。

3. 磁共振成像（magnetic resonance imaging，MRI）：由于肺部质子密度低、T_2WI 信号衰减迅速、磁场不均匀，既往观点多认为 MRI 临床诊断肺结节的价值不高。近年来，3.0T 磁共振弥散加权成像逐渐应用于临床，通过从细胞数量、细胞外空间、毛细血管微灌注等方面评估组织内水分子的扩散，计算表观扩散系数并进行定量，提高了肺结节定性诊断的准确率[7]。有研究指出，恶性肿瘤的表观扩散系数较良性病变明显降低，弥散加权成像诊断最大径 3～5 mm 肺结节的敏感度为 43.8%，最大径 6～9 mm 肺结节为 66.4%，最大径超过 10 mm 的结节可达 97%[8]。磁共振弥散峰度成像则可定量评估组织成分导致的非高斯扩散特征，准确显示组织微观结构，肺结节平均弥散峰度的升高有助于准确评估恶性概率[9]。但对于磨玻璃结节而言，实性成分较少，周围磁场不均匀，磁共振信号弱导致成像效果差，MRI 及其相关新技术对其诊断效果尚不理想。

4. 正电子发射计算机断层显像（positron emission tomograph computed tomography，PET-CT）：作为一种可以进行功能代谢显像的分子影像学检查手段，PET-CT 能够精确反映肿瘤的异常代谢、蛋白质合成、DNA 复制、受体的分布情况等。美国胸科医师学会（ACCP）指南指出，FDG-PET 是区分恶性和良性孤立性肺结节的最敏感和特异的成像技术[10]。PET-CT 用于诊断＞1 cm 肺结节的准确率高达 93.5%，假阳性率仅为 6.5%[11]。PET-CT 能对肺结节进行功能成像，其诊断效能随结节实性成分的增加而增高，该技术能对直径＞8 mm 的实性结节进行定性，而对磨玻璃结节及实性成分≤8 mm 的肺结节的鉴别诊断无显著优势[12-13]；增殖性炎性结节、肉芽肿性结节、地方性真菌病等则由于摄取高，容易导致假阳性结果。

5. 影像组学：影像组学即放射组学，是通过获得可重复的定量成像特征，提取病灶内部异质性信息，非侵入性地预测肿瘤的行为；该技术通过构建疾病预测模型，影像组学在肺癌诊断、病理分型、基因预测及疗效评估等方面已经体现出巨大临床应用价值[14]。但影像组学是一类基于影像大数据的分析诊断方法，单中心数据集或样本选择偏倚易导致过拟合现象或诊断偏倚，因此需要建立标准化大数据库来优化影像组学模型，提升诊断效能。

（二）实验室检查

1. 肿瘤标志物检测：肿瘤标志物是肿瘤组织和细胞由于癌基因及其产物的表达而产生的抗原和其他生物活性物质。作为检测肿瘤的标志，这些指标在正常组织或良性疾病不产生或产生甚微，而可以在肿瘤患者的组织、体液及排泄物中检出。肿瘤标志物可为肺结节诊断和鉴别诊断提供参考依据[15]，主要包括以下指标：（1）胃泌素释放肽前体（pro-gastrin releasing peptide，Pro-GRP）：可作为小细胞肺癌的诊断和鉴别诊断的首选标志物；（2）神经特异性烯醇化酶（neurone specific enolase，NSE）：用于小细胞肺癌的诊断和治疗反应评估；（3）癌胚抗原（carcino-embryonic antigen，CEA）：主要用于监测肺腺癌治疗反应、复发、预后；（4）细胞角蛋白片段 19（cytokeratin fragment，CYFRA21-1）：主要用于诊断肺鳞癌；（5）鳞状细胞癌抗原（squamous cell carcinoma antigen，SCC）：用于监测肺鳞癌疗效及预后。然而，肿瘤标志物敏感度、特异度在临床诊断中效果并不理想，需结合高危因素、影像学资料等进行综合评估。若在随访过程中发现肿瘤标志物进行性升高，要警惕恶性结节的可能，尽早采取其他措施明确结节性质。

2. 液体活检：各种原癌基因、抑癌基因、信号通路成分和其他细胞，都参与了肺癌的分子发病机制。液体活检生物标志物可通过非侵入式的二代测序或其他富集技术，对外周血中循环肿瘤细胞及 DNA 进行检测。这类技术可以协助肺结节的诊断、预后评估和治疗选择[7, 16]。因为该技术具有无创、标本易获得且可重复获取、能够动态反映肿瘤基因谱全景等特点，在肺结节的辅助诊断中具有较好的应用前景。该技术的检测对象包括非编码 RNA，含长链非编码 RNA（long non-coding RNA，lncRNA）、微小 RNA（microRNA，miRNA）、DNA 甲基化、循环肿瘤 DNA（circulating tumor DNA，ctDNA）、循环肿瘤细胞（circulating tumor cells，CTCs）、肺癌相关自身抗体、肺癌相关外泌体、肺癌相关蛋白等[16]。

中国知网　https://www.cnki.net

但由于液体活检技术要求高，费用昂贵，目前在临床中的应用还受到一定限制。

（三）病理活检

1. 非手术活检：相较于常规影像学诊断技术，有创检查有着更高准确率，当影像学检查结果提示中等可能性的恶性肿瘤时，可进行非手术有创活检。《肺结节多学科微创诊疗中国专家共识》[17]中建议：对能接受穿刺的持续性肺结节患者，应在非外科手术之前进行组织活检；对病理活检困难或有危险的患者，建议至少由胸外科、影像介入科及呼吸介入科医生的多学科团队（multidisciplinary team，MDT）综合评估，并且由医生和患者共同决策，在没有最安全和最有效的方法时，可以在没有病理确诊的情况下继续治疗。（1）经支气管肺活检：气管镜检查是诊断肺癌最常用的方法，包括气管镜直视下刷检、活检或透视下经支气管镜肺活检（transbronchial lung biopsy，TBLB），以及支气管肺泡灌洗获取细胞学和组织学诊断。当性质不明确的肺结节位于肺叶内侧 1/3，距离肺门较近或邻近心脏大血管或被骨性结构遮挡导致 CT 引导下经皮肺穿刺活检操作困难时，可采用 TBLB，该技术取材方便、创伤较小、并发症发生率低。有文献报道，受肺结节大小和与肺门的距离影响，TBLB 对肺结节的检出率为 67%～73%[18]。为了提升检出率，手绘导航、虚拟支气管镜导航、X 线透视、锥形束 CT、超细支气管镜、机器人等引导技术纷纷应用于临床。Wang 等[19]发表的 Meta 分析显示，使用超声引导下支气管镜、电磁导航气管镜、虚拟支气管镜导航等检查技术对周围型肺部病变的总体诊断率为 70%，对直径≤20 mm 病灶的诊断率为 61%，对直径＞20 mm 病灶的诊断率则可达 82%。前瞻性多中心队列 NAVIGATE 研究对 X 线透视或超声支气管镜引导下活检诊断持续性肺结节的效能进行了评价，研究显示上述两种技术诊断肺癌的敏感度、特异度分别为 69%、100%，1 年后确认的诊断准确率为 73%；在并发症方面，气胸发生率为 4.3%，出血发生率为 2.5%[20]。在到达确认技术方面，现场快速细胞学评估、带导鞘径向探头支气管内超声、支气管镜下经肺实质结节隧道技术等提升了取材的合格性。（2）CT 引导下经皮肺穿刺活检术（percutaneous lung biopsy，PTLB）：PTLB 在肺结节微创取材中占据重要地位，并且尤其适用于外周型肺结节诊断。近年来，电磁导航辅助系统、超低剂量 CT 扫描、PET-CT 引导下活检及人工智能辅助诊断等新技术逐步在临床中推广应用，在保证活检取材质量的同时，还降低了患者及操作员的辐射负担，进一步提高了 PTLB 的穿刺准确性和安全性。一项 Meta 分析对过去 20 年的数据进行分析，结果表明 PTLB 诊断孤立性结节的总体敏感度、特异度、准确率分别为 92.52%±3.14%、97.98%±3.28%、92.28%±5.40%[21]。多发肺结节进行多针穿刺（一次操作不大于 3 个结节），对恶性肺结节的诊断具有较好的临床价值，且患者并发症较少，值得在临床进一步推广。

2. 手术活检：手术活检主要适用于无法通过非手术手段取得病理诊断的高危肺结节。（1）胸腔镜检查：对于部分最大直径＜10 mm 的微小肺结节，尤其是磨玻璃结节，PTLB 仍存在较高的假阴性率，即使联合多种导航技术，也不可完全避免气胸、出血、肿瘤播散等并发症。胸腔镜检查以其更微创、无气管插管及更精准 3 个方面弥补了 PTLB 的不足，成为无法经气管镜和 PTLB 等方法取得病理标本的肺结节重要诊断方法。对于肺部微小结节病变，可行胸腔镜下病灶切除以明确诊断，包括确诊后的根治性切除，通过单孔甚至 2 cm 单孔胸腔镜即可完成[22-23]。（2）纵隔镜检查：是目前临床评价肺癌患者纵隔淋巴结状态的金标准，既可确诊肺癌，又可以评估淋巴结分期，很好地弥补了超声支气管镜的不足。（3）外科手术：外科手术同时能达到明确诊断和根治的目的。

五、肺结节的恶性病变评估

（一）影像学评估

1. 结节大小：结节的大小是恶性判定及确定随访时间的关键因素。2007 年的 ACCP 指南就指出[24]，结节大小与恶性概率显著相关：直径≤5 mm 者，恶性概率＜1%；直径 5～10 mm 者，恶性概率为 6%～28%；直径≥20 mm 者，恶性概率高达 64%～82%。2013 年更新的指南也指出，在胸部 CT 筛查中，＜5 mm 的实性结节恶性概率低于 1%；5～9 mm 的实性结节恶性概率为 2.3%～6.0%[10]。有研究表明，直径大小为 5 mm、10 mm、15 mm、20 mm 的纯磨玻璃结节，病理是微浸润腺癌或浸润性腺癌的比例分别为 37.2%、59.3%、78.2%、89.8%，平均比例为 60.5%[25]。可见，肺结节的恶性概率随体积增大而增加，及早诊断和治疗，能为肺结节患者带来最大获益。

2. 结节外观及内部特征：结节的影像形态有助

中国知网 https://www.cnki.net

于肺结节良恶性判断。结节的形态可具体从以下几个方面进行评估[26-32]：(1)形态特征：大多数恶性结节为圆形或类圆形，其中恶性实性结节形态较为规则，而恶性亚实性结节不规则形态的比例较高。(2)边缘特征：影像学表现为分叶、毛刺、胸膜牵拉、胸膜附着、胸膜凹陷、胸膜尾征等征象的持续性结节恶性概率高。(3)交界面特征：肺结节与肺组织的交界面包括模糊、清楚光整及清楚毛糙 3 种特征。模糊交界面的病理基础多为炎症，少数为出血；良性肺结节边缘通常清楚整齐甚至光整。多数肺癌的瘤肺交界面清楚但毛糙；对于肺亚实性结节，清楚的毛糙交界面是诊断恶性结节的独立预测因子。(4)内部特征：有血管征(扭曲/扩张/僵硬)、空泡征及囊腔型等征象者恶性概率高；对于持续存在的亚实性结节，其中实性部分的占比越高，其侵袭性就越高。(5)邻近结构：主要包括胸膜凹陷征和血管集束征，胸膜凹陷征多见于周围型肺癌，肺癌的血管集束征则与结节内纤维化密切相关。(6)血供(强化程度)：恶性肺结节多为中度以上强化，可以均匀或不均匀。良性肺结节通常无强化或轻度强化，但硬化性肺泡细胞瘤、活动性炎性结节及血管性病变可呈明显强化。炎性肺结节的强化峰值多出现在动脉期，而恶性肺结节的强化峰值多出现在延迟期。详见表 1。

3. 体积倍增时间：体积倍增时间(volume double time, VDT)是评判持续性肺结节性质的重要参数之一，体积增大一倍相当于直径增加 26%。一般良性病变的 VDT 超过 800 d；实性肺癌的 VDT 大多在 100～400 d 之间。亚实性癌性结节常常是惰性生长，平均 VDT 大约是 3～5 年。

4. 结节位置：上肺叶是肺癌的好发位置，尤其好发于右肺。Tammemagi 等[33]研究结果显示，肺结节位于上叶为危险因素之一($OR=2.0$)；鳞癌较接近肺门，而腺癌和转移癌常分布在外周；叶间胸膜或胸膜下小实性结节常为肺内淋巴结。

(二)临床信息

年龄是评估肺结节性质的独立危险因素。Fleischner 学会研究数据显示，肺结节患者年龄每增加 10 岁，肺癌的发生率稳步上升[34]。吸烟是肺癌的主要危险因素，二手烟暴露也是其危险因素；此外，吸入致癌物石棉、铀、氯等，也被认定为肺癌危险因素[35]。有研究指出，种族也与肺结节良恶性相关，与白人相比，黑人男性即使吸烟率较低，肺癌的发病率也明显较高[36]。Tammemagi 等[33]研究发现，性别为女性也是一个独立的危险因素($OR=1.8$)。当然，这些临床信息都需要与影像学特征、实验室检查结果等进行综合评估，以确定肺结节的良恶性，单独采用某一指标来判定肺结节的良恶性并不充分。

(三)肺部结节恶性病变预测模型

目前已经开发了多种临床肺癌预测模型，截至 2020 年，肺癌风险预测模型共计 27 个[37]。然而，多数模型并未进行有效外部验证，其外推性及实用性有待商榷。在上述模型中，梅奥诊所研发的模型应用最为广泛。梅奥模型中共包含 6 种预测肺恶性肿瘤的独立预测因素，包含年龄、吸烟史(目前或既往吸烟)、结节发现前的胸腔恶性肿瘤史超过 5 年、位于上肺叶、结节直径及毛刺[38]。Gould 等[39]随后又在梅奥模型的基础上，构建了 VA 肺癌风险预测模型。但是，由于这些模型在建模过程中所使用的数据主要来源于西方人群，因此并不完全适用于我国。

2011 年，我国学者开发了北京大学模型(PKUPH 模型)[40]，该模型的受试者工作特征曲线下面积(AUC)为 0.888±0.054，准确性并不亚于梅奥模型

表 1　良、恶性肺结节外观及内部特征对比

项目	良性结节	恶性结节
形态特征	圆形、类圆形、三角形	圆形、类圆形
边缘特征	光滑、平整，长毛刺	分叶、短毛刺、胸膜牵拉、胸膜附着、胸膜凹陷、胸膜尾征
交界面特征	清楚、整齐，甚至光整	清楚但毛糙
内部特征	呈脂肪密度、钙化、低密度液化	血管征(扭曲/扩张/僵硬)、空泡征及囊腔型
邻近结构	周围血管分布走向正常或绕行	胸膜凹陷征、血管集束征
血供(强化程度)	无强化或轻度强化，硬化性肺泡细胞瘤、活动性炎性结节及血管性病变可呈明显强化，强化峰值多出现在动脉期	中度以上均匀或不均匀强化，强化峰值多出现在延迟期

中国知网　https://www.cnki.net

及 VA 模型。北京大学模型计算公式[40]：$T=e^x/(1+e^x)$，$X=-4.496+(0.07\times$年龄$)+(1.267\times$恶性肿瘤家族史$)+(0.676\times$直径$)+(0.736\times$毛刺$)-(1.615\times$钙化$)-(1.408\times$边界$)$。其中 e 为自然对数，年龄的单位为年，直径为术前 CT 测量的结节最大直径，单位为 cm，家族肿瘤史（1 为有，0 为无），钙化、毛刺、边界清楚均为影像学报告（1 为有，0 为无）。

另外，较为经典的还有 2013 年 Mcwilliams 等[41]利用加拿大肺癌早期检测研究和英国哥伦比亚癌症机构招募到化学预防试验中的实验者的 CT 资料，开发的 Brock 模型，临床应用也较为广泛。但是上述模型仅为临床预测，肺结节的准确诊断仍以病理检查结果为准。

六、随访管理

关于对肺结节的管理，ACCP 指南、Fleischner 学会、美国国立综合癌症网络（NCCN）等都进行了阐述，但各自针对的对象有所差异，本共识参照《中国肺癌低剂量 CT 筛查指南（2023 年版）》[4]中对 CT 检查阴性（阳性定义：①基线筛查时若实性结节或部分实性结节直径≥5 mm，或非实性结节直径≥8 mm，或发现气管和（或）支气管可疑病变，或 LDCT 诊断为肺癌的单发、多发结节或肺癌肿块，应当进入临床治疗程序，即定义为阳性；②年度筛查时，发现新的非钙化性结节或气道病变，或者发现原有的结节增大或实性成分增加，即定义为阳性）的肺结节管理策略进行阐述。

（一）基线筛查发现的结节

CT 检查阴性者，直径<5 mm 的实性结节或部分实性结节，以及直径<8 mm 的非实性结节：1 年后按计划进入下一年度复查。直径 5～14 mm 的实性结节或部分实性结节、直径 8～14 mm 非实性结节：筛查结束后半年进行复查。复查若提示结节增大，则由 MDT 团队会诊后决定是否进入临床 MDT 治疗；若结节无变化或缩小，则进入下一年度复查。对于直径≥15 mm 结节，目前有两种随访管理方案：一种是由临床 MDT 团队会诊以决定是否进入临床 MDT 治疗；另一种是抗炎治疗 2～3 周，休息 1 个月后复查。若复查提示病灶完全吸收，则进入下一年度复查；若结节无变化，则由临床 MDT 会诊，决定是否进入临床 MDT 治疗；若结节部分吸收，半年后进行 CT 复查；若结节增大，由临床 MDT 会诊以决定是否进入临床 MDT 治疗；若结节缩小或无变化，则进入下一年度复查。

LDCT 诊断为肺癌的肺部单发、多发结节，直径>8 mm，应当进入临床 MDT 诊疗。详见图 1。

（二）年度筛查结节的管理

对于年度复查胸部 CT 发现的新增的非钙化性结节，半年后进行复查，若复查结节增大，由临床 MDT 团队决定是否进入 MDT 治疗；若未增大，进入下一年度复查。年度复查时发现原有的肺部结节，明显增大或者实性成分明显增多时，应进入全程管理的临床 MDT 诊疗。

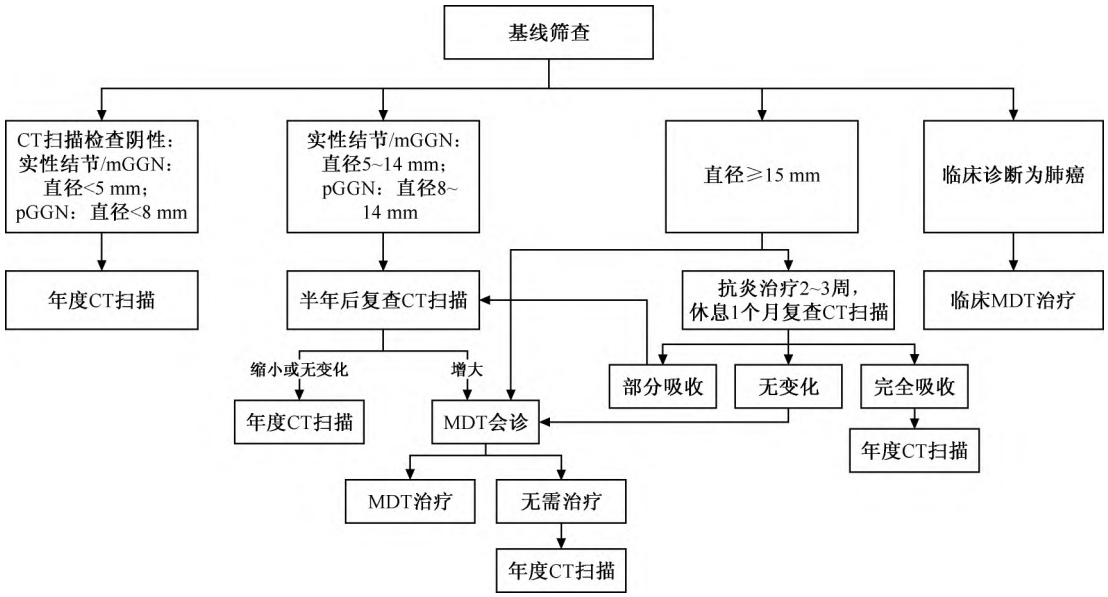

注　mGGN：部分实性结节；pGGN：非实性结节；CT：计算机断层扫描；MDT：多学科诊疗

图 1　基线筛查发现的肺结节随访策略

中国知网　https://www.cnki.net

七、治疗

（一）手术治疗

外科根治性切除手术是早期肺癌的优选局部治疗方式，适用于以下条件者[17]：(1)直径≥15 mm 的持续性纯磨玻璃结节，直径≥8 mm 的实性结节或实性成分≥5 mm 的持续性混杂磨玻璃结节，高度疑似恶性者；(2)影像学表现为毛刺、分叶、胸膜牵拉、胸膜皱缩、胸膜附着、胸膜凹陷、血管征（扭曲/扩张/僵硬）、空泡征、囊腔型等恶性征象者；(3)动态随访后最大径或实性成分最大径增长超过 2 mm 者。

手术切除范围通常由结节位置所决定，位于肺实质外侧 1/3 者先行肺楔形切除；病灶位置较深时，先行亚肺段、肺段或肺叶切除。具体手术方式最终由术中冰冻病理确定[42]。

1. 原位癌及微浸润癌：原位癌及微浸润腺癌在常规手术切除的基础上需要保证切除肺组织切缘距离病变边缘>2 cm，或切缘距离不小于肿瘤直径，如果快速病理检查显示切缘为阴性，术中无需进行淋巴结清扫或采样。

2. 浸润性肺癌：浸润性肺癌具有转移的潜在风险，需采取手术切除联合肺门及纵隔淋巴结的采样或清扫。病灶直径<2 cm 者，可考虑亚肺叶切除联合淋巴结采样/清扫；其他类型或直径≥2 cm 者，建议肺叶切除联合淋巴结采样/清扫；推荐清扫或采样至少包括第 7 组淋巴结的 3 组 6 个以上纵隔淋巴结。另外，一项国内的多中心前瞻性临床试验[43]验证了 cT1N0 浸润性非小细胞肺癌中在特定纵隔淋巴结转移中的模式。该研究认为，术中冰冻病理为贴壁为主型浸润性腺癌的患者无纵隔淋巴结转移，无需行纵隔淋巴结清扫。

3. 多发结节：多发结节的处理以主要病灶优先手术治疗为原则，手术切缘应遵从基本肿瘤学原则。手术治疗多个病灶主要取决于病灶的解剖位置、大小、数量，还取决于患者的年龄和肺功能。但是，同时切除多个磨玻璃结节还存在争议，目前还没有明确的标准来指导选择手术方式，也没有针对残留结节的后续处理原则。

（二）放射治疗

立体定向放射治疗（stereotactic body radiation therapy, SBRT）是不能或拒绝接受手术治疗的Ⅰ期非小细胞肺癌患者的首选治疗方法[44]。Miyazaki 等[45]的研究证明 SBRT 与早期肺癌手术切除的预后相似。Zhao 等[46]认为多发性肺结节患者采取立体定向放射治疗也可实现良好的局部控制，取得较好的长期生存率。对于因高龄、患有严重内科疾病而无法耐受手术或是拒绝接受手术的肺结节患者，在治疗前明确病理诊断的前提下，经肺癌 MDT 讨论确定治疗方案，征得患者及家属充分知情同意后，可以考虑 SBRT 治疗。

（三）热消融治疗

肿瘤消融（tumor ablation）是直接将化学物质或能量作用于肿瘤病灶从而达到根除或实质性损毁肿瘤目的的肺血管介入性疗法[47]。肺部肿瘤热消融主要在 CT 引导下完成，包括射频消融（radiofrequency ablation, RFA）、微波消融（microwave ablation, MWA）、冷冻消融（cryo ablation, Cryo-A）等。目前，作为经皮热消融术的补充，经支气管导航热消融受到了越来越多的关注[48-49]。

ACCP 指南和 NCCN 指南均已将热消融作为不能手术切除早期肺癌的补充治疗手段之一。美国介入放射学会（Society of Interventional Radiology, SIR）报道[50]，Ⅰa 期非小细胞肺癌热消融的 1 年、3 年、5 年局部控制率分别为 78.0%、55%、42%，总生存期则分别为 88.9%（78%～91%）、55.7%（36%～78.1%）和 34.8%（26%～67.8%）；最常见的并发症是气胸（18.7%～45.7%），肺内出血（6%～9.3%）、胸腔积液（2%～49.2%）、脓胸（1.8%～5.7%）发生率相对较低；神经损伤、空气栓塞等并发症更为少见，发生率低于 1%。

1. 热消融治疗的适应证和禁忌证：严格掌控每种消融技术的优缺点及消融治疗的适应证和禁忌证是提升治疗效果的关键。治愈性消融主要适用于[51]：(1)原发性周围型非小细胞肺癌：① Ⅰa 期，因心肺功能差或高龄等因素不能耐受手术切除或不能进行 SBRT；② Ⅰa 期，但患者拒绝手术切除或 SBRT；③早期非小细胞肺癌术后或放疗后出现局部复发或肺内单发转移（肿瘤最大直径≤3 cm，且无其他部位的转移病灶）；④单肺，各种原因导致一侧肺肿瘤最大直径≤3 cm，且无其他部位的转移病灶；⑤肿瘤最大直径≤3 cm，不适合手术切除或 SBRT 且无其他部位转移的多原发非小细胞肺癌。(2)某些生物学特征显示预后较好的肺内寡转移瘤，此类肿瘤在原发病能够得到有效治疗的前提下，可进行消融治疗，消融后继续进行必要的综合治疗。姑息性消融的主要目的是最大限度减轻肿瘤引起的症状，改善患者生活质量，尽可能延长生命，其适应证需由 MDT 讨

中国知网　https://www.cnki.net

论决定。消融治疗的绝对禁忌证是无法纠正的绝对凝血功能障碍。

2. 热消融术后处理及随访策略：热消融术后即刻评估可采取病理学评估及影像学评估。术区病理学即时表现可见细胞凝固性坏死、出血、渗出、充血，随后组织坏死吸收、肉芽组织增生、纤维化等改变；影像学即时表现可见低密度坏死区、低密度或高密度磨玻璃影，随后可能出现密度更高、范围更大的消融区，此后消融区大小逐渐趋于稳定或逐渐缩小。也有研究指出，热消融区肿瘤细胞的凋亡和坏死是循序渐进的过程，消融术后肿瘤细胞的形态特征至少保留 1 个月，所以在短暂消融后再活检既能降低并发症，又能明确病理诊断和基因检测，并且继续热消融可达到治疗持续性肺结节的目的[52-54]。在消融后随访方面，建议热消融后 1 个月复查胸部 CT 作为基线，3 个月后再次复查胸部 CT 或者再次活检，以观察局部病灶消融是否完全及是否有并发症等；以后每 6 个月复查胸部 CT 扫描以观察是否逐渐形成疤痕、局部病灶是否复发、肺内是否出现新发结节等，满 2 年后可改为年度复查胸部 CT 扫描。

综上，肺癌是一种发病率和病亡率都较高的肿瘤，及早发现高危肺结节对提高肺癌患者的生存率具有重要影响。低剂量 CT 扫描的普及和人群健康意识的提高，使得肺结节的早诊早治逐步成为现实。合理管理肺结节，及时诊断恶性结节及早期肺癌，对患者及社会具有极大的卫生效益和经济效益。希望本共识能够在肺结节的规范化诊治方面为临床医师提供一定参考，也为肺结节患者带来更好的诊疗效果和规范的诊疗方案。本共识为第一版肺结节规范化诊治专家共识，后续将伴随诊疗技术的进步及知识更新进行不断修正。

《肺结节规范化诊治专家共识》撰写组

组长：陆霓虹（云南省昆明市第三人民医院）、杜映荣（云南省昆明市第三人民医院）、夏雪山（昆明医科大学）

特邀专家：郭述良（重庆医科大学第一附属医院）、宋元林（复旦大学附属中山医院）、周云芝（北京应急总医院）

副组长：柴燕玲（昆明医科大学第二附属医院）、李海峰（云南省第三人民医院）、李梅华（云南省昆明市第一人民医院）、罗壮（昆明医科大学第一附属医院）、谢作舟（云南省昆明市第二人民医院）、邢西迁（云南大学附属医院）、赵生涛（中国人民解放军联勤保障部队第九二〇医院）、刘涛（云南省中医院）

秘书：林荣梅（云南省昆明市第三人民医院）

参与撰写专家：艾琼（云南省罗平县人民医院）、陈韦强（云南省昭通市第二人民医院）、陈杨君（云南省昆明市第三人民医院）、代汝芬（云南省大理白族自治州人民医院）、丁爱莲（云南省德宏州人民医院）、丁祥（云南省禄劝县人民医院）、房晶（云南省昆明广福老年病医院）、俸江美（云南省双江县人民医院）、高鸿（云南省玉溪市第三人民医院）、海冰（昆明医科大学第二附属医院）、何丽芬（云南省红河州第一人民医院）、何连福（大理大学第一附属医院）、何美燕（云南省西双版纳傣族自治州人民医院）、何芸（云南省楚雄州人民医院）、贺忠凯（云南省镇雄县人民医院）、金玉坤（云南省官渡区人民医院）、侯绍云（云南省楚雄州人民医院）、姜霞（云南省昆明市延安医院）、金志贤（云南省昆明市第一人民医院甘美医院）、李静（昆明医科大学）、李国慧（香格里拉州人民医院）、李江蕾（云南省楚雄州人民医院）、李少莹（中国人民解放军联勤保障部队第九二〇医院）、李卫莉（云南省元江哈尼族彝族傣族自治县人民医院）、李永霞（昆明医科大学第二附属医院）、刘国思（云南省文山市人民医院）、刘漪（云南省昆明市第二人民医院）、陆万竹（云南省文山壮族苗族自治州人民医院）、马万红（云南省大理白族自治州人民医院）、聂凡刚（云南省保山市人民医院）、普志萍（云南省新平彝族傣族自治县人民医院）、彭吉星（云南省姚安县人民医院）、沈凌筠（昆明市第三人民医院）、沈瑛（云南省建水县人民医院）、宋亮（云南省临沧市人民医院）、苏萍（云南省保山市人民医院）、邵丽琼（云南省通海县医院）、汪江（云南省昭通市第一人民医院）、王忠平（云南省昆明市延安医院）、夏成国（云南省楚雄市人民医院）、夏加伟（云南省昆明市第三人民医院）、肖泓（云南省中医院）、肖谊（云南省昆明市延安医院）、徐金柱（云南省玉溪市中医医院）、杨春艳（云南省昆明市中医医院）、杨城章（云南省昭通市中医院）、杨冬梅（云南省红河州第二人民医院）、杨艳（云南省昆明市第三人民医院）、杨艳平（云南省罗平县中医医院）、杨志勤（云南省丽江市人民医院）、矣永宁（云南省昆钢医院）、虞涛（云南省昆明市延安医院）、袁兵（云南省第一人民医院）、曾云燕（云南省保山市第二人民医院）、张承云（云南省曲靖市人民医院）、张云辉（云南省第一人民医院）、张继华（云南省玉溪市第一人民医院）、张清（云南省昆明市西山区人民医院）、赵敏（云南省昆明市盘龙区人民医院）、赵孝（云南省蒙自市人民医院）、赵都（云南省广南县中医院）、郑昌博（昆明医科大学）、周先斌（云南省广南县人民医院）、字晓梅（云南省临沧市第二人民医院）、邹英鹰（昆明医科大学）

利益冲突　所有作者均声明不存在利益冲突

参　考　文　献

[1] Mazzone PJ, Lam L. Evaluating the Patient With a Pulmonary Nodule: A Review. JAMA, 2022, 327(3): 264-273. doi: 10.1001/jama.2021.24287.

[2] 周清华，范亚光，王颖，等. 中国肺部结节分类、诊断与治疗指南（2016 年版）. 中国肺癌杂志，2016，19(12)：793-798. doi:10.3779/j.issn.1009-3419.2016.12.12.

[3] Walter K. Pulmonary Nodules. JAMA, 2021, 326(15):

中国知网　https://www.cnki.net

1544. doi:10.1001/jama.2021.12319.

[4] 中国肺癌早诊早治专家组，中国西部肺癌研究协作中心. 中国肺癌低剂量 CT 筛查指南(2023 年版). 中国肺癌杂志，2023，26(1)：1-9. doi:10.3779/j.issn.1009-3419.2023.102.10.

[5] 陈亚男，陈武飞，滑炎卿. 肺结节倍增时间的 CT 研究进展. 中华解剖与临床杂志，2017，22(6)：522-527. doi:10.3760/cma.j.issn.2095-7041.2017.06.016.

[6] 孟祥鹿，幸子健，卢山. 基于深度学习的肺结节分类分割算法及其在不同 CT 重建算法下的效能评估. 中华医学杂志，2021，101(7)：476-480. doi:10.3760/cma.j.cn112137-20201123-03171.

[7] 刘敬伟，张西宁. 肺结节诊断方法的最新进展. 中华外科杂志，2022，60(5)：498-503. doi:10.3760/cma.j.cn112139-20211123-00551.

[8] Zhou SC, Wang YJ, Ai T, et al. Diagnosis of solitary pulmonary lesions with intravoxel incoherent motion diffusion-weighted MRI and semi-quantitative dynamic contrast-enhanced MRI. Clin Radiol, 2019, 74(5): 409.e7-e16. doi:10.1016/j.crad.2018.12.022.

[9] 周舒畅，王玉锦，黄璐，等. 扩散峰度成像与扩散加权成像在难鉴别孤立性肺结节良恶性判定价值的比较研究. 中华放射学杂志，2019，53(3)：200-204. doi:3760/cma.j.issn.1005-1201.2019.03.008.

[10] Gould MK, Donington J, Lynch WR, et al. Evaluation of individuals with pulmonary nodules: when is it lung cancer? Diagnosis and management of lung cancer, 3rd ed: American College of Chest Physicians evidence-based clinical practice guidelines. Chest, 2013, 143(5 Suppl): e93S-e120S. doi:10.1378/chest.12-2351.

[11] Volpi S, Ali J M, Tasker A, et al. The role of positron emission tomography in the diagnosis, staging and response assessment of non-small cell lung cancer. Ann Transl Med, 2018, 6(5): 95. doi:10.21037/atm.2018.01.25.

[12] Chun EJ, Lee HJ, Kang WJ, et al. Differentiation between malignancy and inflammation in pulmonary ground-glass nodules: The feasibility of integrated (18)F-FDG PET/CT. Lung Cancer, 2009, 65(2): 180-186. doi:10.1016/j.lungcan.2008.11.015.

[13] Heyneman LE, Patz EF. PET imaging in patients with bronchioloalveolar cell carcinoma. Lung Cancer, 2002, 38(3): 261-266. doi:10.1016/s0169-5002(02)00221-0.

[14] 吴少虹，郭莉莉. 影像组学在肺癌中的应用. 放射学实践，2023，38(6)：778-782. doi:10.13609/j.cnki.1000-0313.2023.06.019.

[15] Yang DW, Zhang Y, Hong QY, et al. Role of a serum-based biomarker panel in the early diagnosis of lung cancer for a cohort of high-risk patients. Cancer, 2015, 121 Suppl 17: 3113-3121. doi:10.1002/cncr.29551.

[16] 孙硕，王锋，何立，等. 液体活检生物标志物及其联合影像学在肺癌早期诊断中应用的研究进展. 中国胸心血管外科临床杂志，2023，30(2)：313-319. doi:10.7507/1007-4848.202205044.

[17] 刘宝东，陈海泉，刘伦旭，等. 肺结节多学科微创诊疗中国专家共识. 中国胸心血管外科临床杂志，2023，30(8)：1061-1074. doi:10.7507/1007-4848.202306006.

[18] Han Y, Kim HJ, Kong KA, et al. Diagnosis of small pulmonary lesions by transbronchial lung biopsy with radial endobronchial ultrasound and virtual bronchoscopic navigation versus CT-guided transthoracic needle biopsy: A systematic review and meta-analysis. PLoS One, 2018, 13(1): e0191590. doi:10.1371/journal.pone.0191590.

[19] Wang Memoli JS, Nietert PJ, Silvestri GA. Meta-analysis of guided bronchoscopy for the evaluation of the pulmonary nodule. Chest, 2012, 142(2): 385-393. doi:10.1378/chest.11-1764.

[20] Folch EE, Pritchett MA, Nead MA, et al. Electromagnetic Navigation Bronchoscopy for Peripheral Pulmonary Lesions: One-Year Results of the Prospective, Multicenter NAVIGATE Study. J Thorac Oncol, 2019, 14(3): 445-458. doi:10.1016/j.jtho.2018.11.013.

[21] Deng CJ, Dai FQ, Qian K, et al. Clinical updates of approaches for biopsy of pulmonary lesions based on systematic review. BMC Pulm Med, 2018, 18(1): 146. doi:10.1186/s12890-018-0713-6.

[22] 刘冰，林钢，刘敬伟，等. 2 cm 单孔胸腔镜肺叶切除术的临床应用. 中国胸心血管外科临床杂志，2017，24(7)：566-568. doi:10.7507/1007-4848.201610035.

[23] Gonzalez-Rivas D, Paradela M, Fernandez R, et al. Uniportal video-assisted thoracoscopic lobectomy: two years of experience. Ann Thorac Surg, 2013, 95(2): 426-32. doi:10.1016/j.athoracsur.2012.10.070.

[24] Wahidi MM, Govert JA, Goudar RK, et al. Evidence for the treatment of patients with pulmonary nodules: when is it lung cancer?: ACCP evidence-based clinical practice guidelines (2nd edition). Chest, 2007, 132(3 Suppl): 94s-107s. doi:10.1378/chest.07-1352.

[25] Lee GD, Park CH, Park HS, et al. Lung Adenocarcinoma Invasiveness Risk in Pure Ground-Glass Opacity Lung Nodules Smaller than 2 cm. Thorac Cardiovasc Surg, 2019, 67(4): 321-328. doi:10.1055/s-0037-1612615.

[26] 范丽，望云，周秀秀，等. 孤立性肺结节的影像诊断思路及处理策略. 中华放射学杂志，2023，57(2)：235-238. doi:10.3760/cma.j.cn112149-20220708-00590.

[27] Gao F, Sun Y, Zhang G, et al. CT characterization of different pathological types of subcentimeter pulmonary ground-glass nodular lesions. Br J Radiol, 2019, 92(1094): 20180204. doi:10.1259/bjr.20180204.

[28] Liang J, Xu XQ, Xu H, et al. Using the CT features to differentiate invasive pulmonary adenocarcinoma from pre-invasive lesion appearing as pure or mixed ground-glass nodules. Br J Radiol, 2015, 88(1053): 20140811. doi:10.1259/bjr.20140811.

[29] Mets OM, De Jong PA, Scholten ET, et al. Subsolid pulmonary nodule morphology and associated patient characteristics in a routine clinical population. Eur Radiol, 2017, 27(2): 689-696. doi:10.1007/s00330-016-4429-9.

[30] Silva M, Sverzellati N, Manna C, et al. Long-term surveillance of ground-glass nodules: evidence from the MILD trial. J Thorac Oncol, 2012, 7(10): 1541-1546. doi:10.1097/JTO.0b013e3182641bba.

[31] Wu F, Tian SP, Jin X, et al. CT and histopathologic characteristics of lung adenocarcinoma with pure ground-glass nodules 10 mm or less in diameter. Eur Radiol, 2017, 27(10): 4037-4043. doi:10.1007/s00330-017-4829-5.

[32] Xiang W, Xing Y, Jiang S, et al. Morphological factors differentiating between early lung adenocarcinomas appearing as pure ground-glass nodules measuring ≤ 10 mm on thin-section computed tomography. Cancer Imaging, 2014, 14(1): 33. doi:10.1186/s40644-014-0033-x.

[33] Tammemagi MC, Schmidt H, Martel S, et al. Participant selection for lung cancer screening by risk modelling (the Pan-Canadian Early Detection of Lung Cancer [PanCan] study): a single-arm, prospective study. Lancet Oncol, 2017, 18(11): 1523-1531. doi:10.1016/S1470-2045(17)30597-1.

[34] Macmahon H, Naidich DP, Goo JM, et al. Guidelines for Management of Incidental Pulmonary Nodules Detected on CT Images: From the Fleischner Society 2017. Radiology, 2017, 284(1): 228-243. doi:10.1148/radiol.2017161659.

[35] Wood DE, Kazerooni EA, Aberle D, et al. NCCN Guidelines® Insights: Lung Cancer Screening, Version 1.2022. J Natl Compr Canc Netw, 2022, 20(7): 754-764. doi:10.6004/

中国知网 https://www.cnki.net

jnccn. 2022. 0036.

[36] Haiman CA, Stram DO, Wilkens LR, et al. Ethnic and racial differences in the smoking-related risk of lung cancer. N Engl J Med, 2006, 354(4): 333-342. doi:10. 1056/NEJMoa033250.

[37] 吕章艳, 谭锋维, 林春青, 等. 肺癌风险预测模型构建与验证的系统综述. 中华预防医学杂志, 2020, 54(4): 430-437. doi: 10. 3760/cma. j. cn112150-20190523-00415.

[38] Swensen SJ, Silverstein MD, Ilstrup DM, et al. The probability of malignancy in solitary pulmonary nodules. Application to small radiologically indeterminate nodules. Arch Intern Med, 1997, 157(8): 849-855.

[39] Gould MK, Ananth L, BarnetT PG. A clinical model to estimate the pretest probability of lung cancer in patients with solitary pulmonary nodules. Chest, 2007, 131(2): 383-388. oi: 10. 1378/chest. 06-1261.

[40] 李运, 陈克终, 隋锡朝, 等. 孤立性肺结节良恶性判断数学预测模型的建立. 北京大学学报(医学版), 2011, 43(3): 450-454. doi:10. 3969/j. issn. 1671-167X. 2011. 03. 027.

[41] Mcwilliams A, Tammemagi MC, Mayo JR, et al. Probability of cancer in pulmonary nodules detected on first screening CT. N Engl J Med, 2013, 369(10): 910-919. doi:10. 1056/NEJMoa1214726.

[42] 肺结节诊治西北地区专家共识专家组, 陕西省抗癌协会微创治疗专业委员会, 陕西省老年学和老年医学学会肺癌专业委员会. 肺结节诊治西北地区专家共识(2021 年版). 中国医药科学, 2021, 11(23): 16-22. doi:10. 3969/j. issn. 2095-0616. 2021. 23. 007.

[43] Zhang Y, Deng C, Zheng Q, et al. Selective Mediastinal Lymph Node Dissection Strategy for Clinical T1N0 Invasive Lung Cancer: A Prospective, Multicenter, Clinical Trial. J Thorac Oncol, 2023, 18(7): 931-939. doi:10. 1016/j. jtho. 2023. 02. 010.

[44] 中华医学会肿瘤学分会, 中华医学会杂志社. 中华医学会肺癌临床诊疗指南(2023 版). 中华肿瘤杂志, 2023, 45(7): 539-574. doi:10. 3760/cma. j. cn112152-20230510-00200.

[45] Miyazaki T, Yamazaki T, Sato S, et al. Surgery or stereotactic body radiotherapy for metachronous primary lung cancer? A propensity score matching analysis. Gen Thorac Cardiovasc Surg, 2020, 68(11): 1305-1311. doi: 10. 1007/s11748-020-01394-3.

[46] Zhao L, Liu C, Xie G, et al. Multiple Primary Lung Cancers: A New Challenge in the Era of Precision Medicine. Cancer Manag Res, 2020, 12: 10361-10374. doi: 10. 2147/CMAR. S268081.

[47] 郑加生, 叶欣. 中国肿瘤消融治疗的现状与未来. 中华医学杂志, 2017, 97(31): 2401-2403. doi: 10. 3760/cma. j. issn. 0376-2491. 2017. 31. 001.

[48] Koizumi T, Tsushima K, Tanabe T, et al. Bronchoscopy-Guided Cooled Radiofrequency Ablation as a Novel Intervention Therapy for Peripheral Lung Cancer. Respiration, 2015, 90(1): 47-55. doi:10. 1159/000430825.

[49] Xie F, Zheng X, Xiao B, et al. Navigation Bronchoscopy-Guided Radiofrequency Ablation for Nonsurgical Peripheral Pulmonary Tumors. Respiration, 2017, 94(3): 293-298. doi: 10. 1159/000477764.

[50] Genshaft SJ, Suh RD, Abtin F, et al. Society of Interventional Radiology Quality Improvement Standards on Percutaneous Ablation of Non-Small Cell Lung Cancer and Metastatic Disease to the Lungs. J Vasc Interv Radiol, 2021, 32(8): 1242. e1-1242. e10. doi:10. 1016/j. jvir. 2021. 04. 027.

[51] 中国临床肿瘤学会(CSCO)肿瘤消融治疗专家委员会, 中国医师协会肿瘤消融治疗技术专家组, 中国抗癌协会肿瘤消融治疗专业委员会, 等. 影像引导下热消融治疗原发性和转移性肺部肿瘤临床实践指南(2021 年版). 中华内科杂志, 2021, 60(12): 1088-1105. doi:10. 3760/cma. j. cn112138-20210814-00554.

[52] Hasegawa T, Kondo C, Sato Y, et al. Pathologic Diagnosis and Genetic Analysis of a Lung Tumor Needle Biopsy Specimen Obtained Immediately After Radiofrequency Ablation. Cardiovasc Intervent Radiol, 2018, 41(4): 594-602. doi: 10. 1007/s00270-017-1845-4.

[53] Wang J, Ni Y, Yang X, et al. Diagnostic ability of percutaneous core biopsy immediately after microwave ablation for lung ground-glass opacity. J Cancer Res Ther, 2019, 15(4): 755-759. doi:10. 4103/jcrt. JCRT_399_19.

[54] Chi J, Ding M, Wang Z, et al. Pathologic Diagnosis and Genetic Analysis of Sequential Biopsy Following Coaxial Low-Power Microwave Thermal Coagulation For Pulmonary Ground-Glass Opacity Nodules. Cardiovasc Intervent Radiol, 2021, 44(8): 1204-1213. doi:10. 1007/s00270-021-02782-9.

(收稿日期:2024-05-09;网络出版日期:2024-07-23)

(本文编辑:范永德)

中国知网 https://www.cnki.net