# La maladie de Marfan : A propos de 5 cas au CHU Sourô SANOU de Bobo-Dioulasso (Burkina Faso)

**Nom du présentateur : OUATTARA Ad Bafa Ibrahim**

Auteurs et coauteurs : OABI et al.

Affiliations : Université Lédéa Bernard OUEDRAOGO

# Plan

- Introduction
- Objectif
- Matériel et méthode(s)
- Résultats
- Conclusion

# Introduction

## La maladie de MARFAN (MDM):

Maladie de la matrice extracellulaire (tissu conjonctif)

Pathologie rare d'origine génétique et transmissible

Polymorphisme clinique

Méconnaissance dans notre contexte de travail

→ Présente étude

# Objectif

Objectif général

Etudier le syndrome de Marfan à partir de 5 cas observés au CHU-SS

# Matériel et méthode(s)

- **Cadre d'étude:** département pédiatrie+ Ophtalmologie CHU-SS
- **Type d'étude:** Etude de cas sous forme d'observation
- **Collecte de données:** registre d 'admission, carnet couple mère-enfant, dossier médical
- **Considérations éthiques:** autorisation administrative pour la collecte et consentement éclairé des parents

# Résultats 1/2

| Cas | Age/sexe | MC | ATCD | Clinique | Paraclinique |
|---|---|---|---|---|---|
| Cas 1 | 9ans<br>**Masculin** | BAV | Mère longiligne + myopie<br>Pas de consanguinité<br>Pas de cas similaire familial | Grande taille (140cm)<br>Dysmorphie faciale<br>Dolichosténomélie<br>Arachnodactylie<br>Signe du poignet/pouce positif<br>Ectopie bilatérale cristallins<br>Myopie forte -10 dioptries | **IM + HTAP + Dilatation aorte initiale** |
| Cas 2 | 11 ans<br>**Féminin** | BAV | Mère longiligne + malvoyance<br>Pas de consanguinité<br>Pas de cas similaire familial | Dysmorphie faciale<br>Dolichosténomélie<br>Arachnodactylie<br>Signe du poignet/pouce positif<br>Ectopie bilatérale cristallins | Echocoeur normale |

# Résultats 2/2

| Cas | Age/sexe | MC | ATCD | Clinique | Paraclinique |
|---|---|---|---|---|---|
| Cas 3 | 12 ans<br>**Masculin** | BAV | RAS | Grande taille (157cm)<br>Dysmorphie faciale<br>Signe du pouce positif<br>Ectopie bilatérale cristallins<br>Myopie forte -12 dioptries | **Echocoeur normale** |
| Cas 4 | 8 ans<br>**Masculin** | BAV | RAS | Grande taille (149cm)<br>Signe du pouce/poignet positif<br>Ectopie bilatérale cristallins<br>Myopie forte -10 dioptries | **Echocoeur normale** |
| Cas 5 | 10 ans<br>**Féminin** | BAV | RAS | Grande taille (135cm)<br>Signe du pouce/poignet positif<br>Ectopie bilatérale cristallins | **Echocoeur normale** |

# Iconographie 1/5

Figure 1: Photographie S.D montrant morphotype Marfan

Figure 2: Photographie N.S montrant morphotype Marfan

# Iconographie 2/5

Figure 3: Photographie S.D montrant l'ectopie cristallinienne supérieure bilatérale

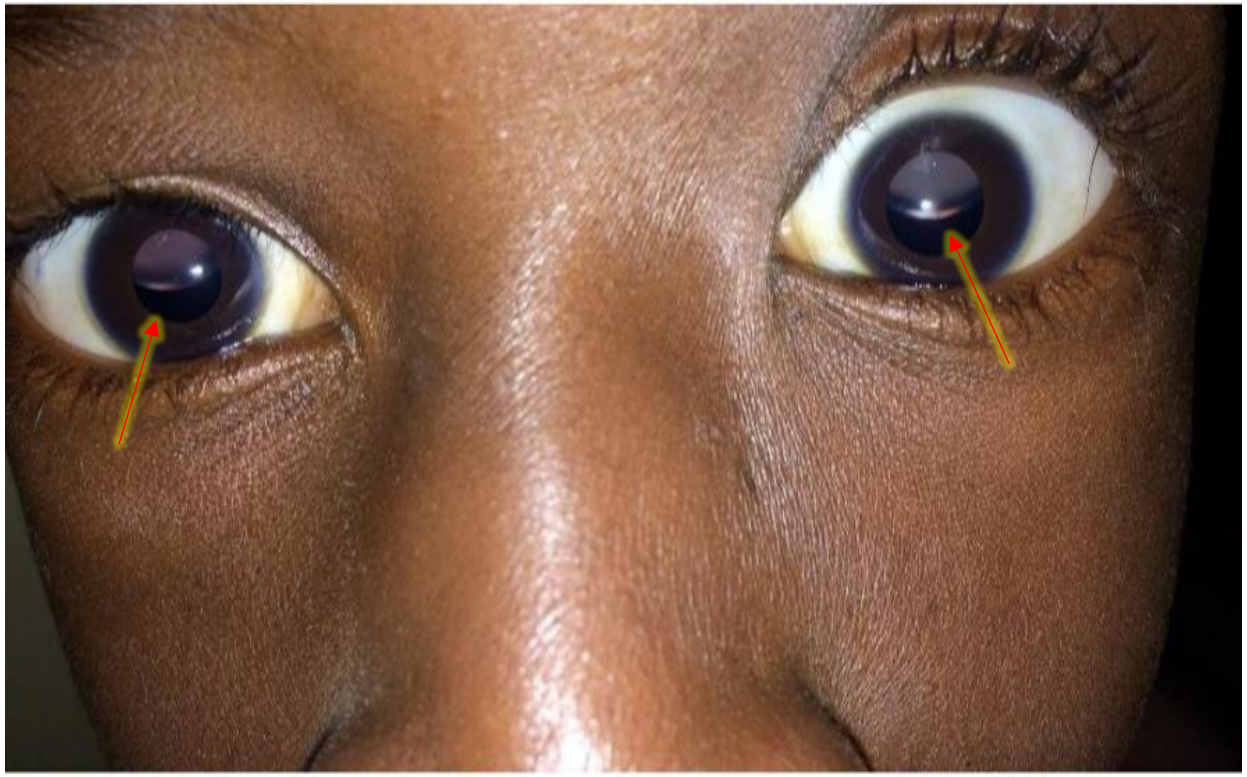

# Iconographie 3/5

Figure 4: Photographie S.S montrant le signe du pouce

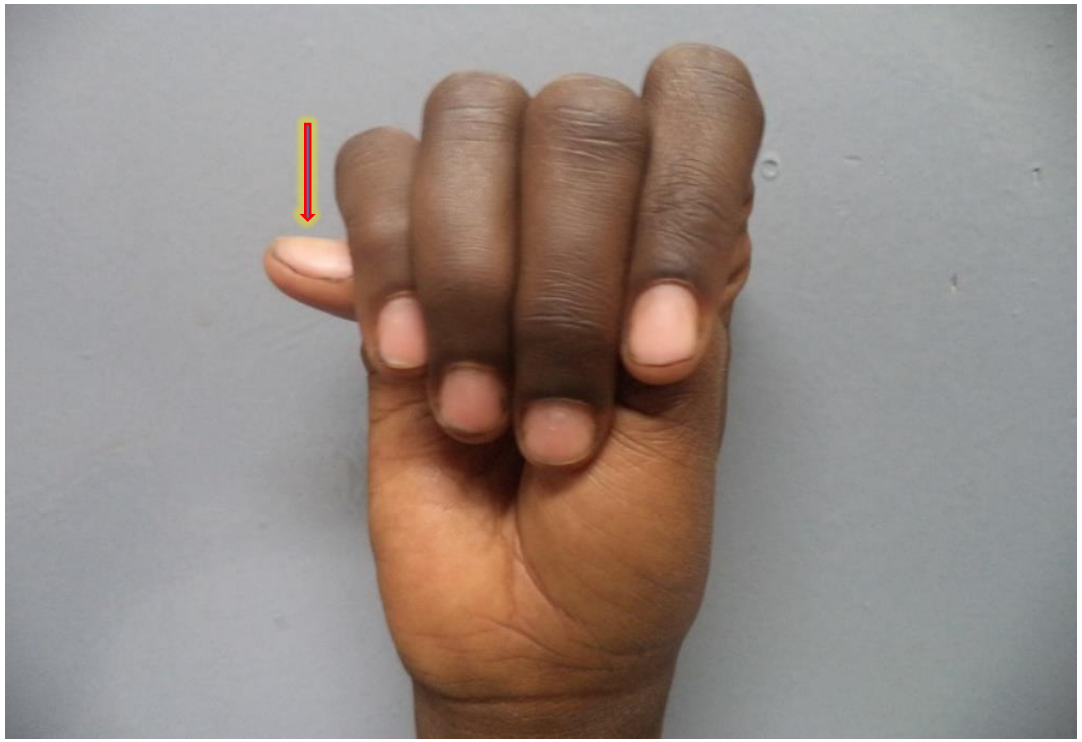

# Iconographie 4/5

Figure 5: Photographie S.A montrant le signe du poignet

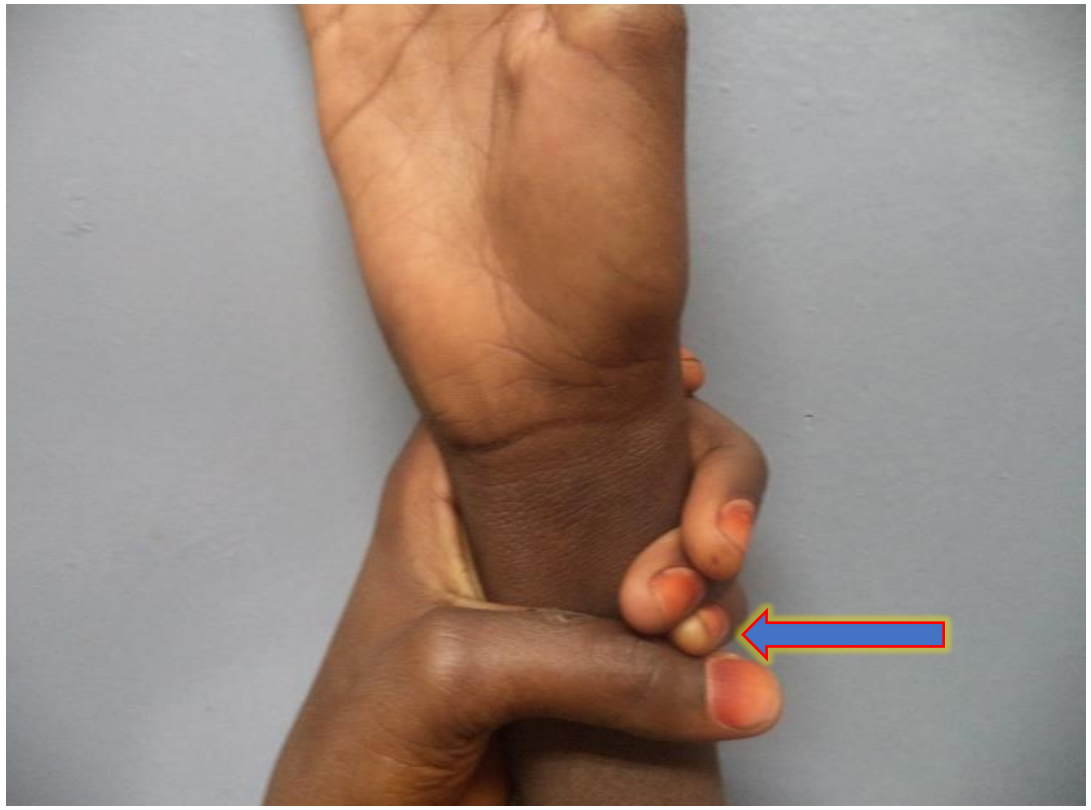

# Iconographie 5/5

Figure 6: Photographie S.D montrant l'arachnodactylie

# Conclusion

**La MDM:**

- Bien que rare existe dans nos contrées
- Son diagnostic et sa PEC demeurent un défi dans notre contexte de travail du fait du plateau technique limité

# Merci pour votre attention