Vomissements négligés du nouveau-né révélant une atrésie duodénale : A propos de 2 cas au CHUP CDG

Nom du présentateur : Aissata KABORE

: **A Kaboré/Ouédraogo[1]**, Y Kabré[2], L Togueyeni[1], S Kologho[1], J Gouba[1] M KAGONE[1], F Ouédraogo[3]

1. Service de pédiatrie médicale, CHU pédiatrique Charles de Gaulle
2. Service de réanimation, CHU pédiatrique Charles De gaulle
3. Service de Chirurgie au CHU pédiatrique Charles De gaulle

Plan

- Introduction
- Objectif
- Matériel et méthode(s)
- Résultats
- Conclusion

Introduction

- L'atrésie duodénale constitue une urgence chirurgicale néonatale
- Le principal symptôme étant les vomissements,
- Un diagnostic ou prise en charge tardifs entrainent une déshydratation et dénutrition sévère
- Voir décès en période néonatale

Objectif

Rapporter l'itinéraire thérapeutique de deux cas de vomissements du nouveau-né, reçus aux urgences médicales

Cas reçus entre le 1er et le 30 décembre 2024 dans le service de pédiatrie

RESULTATS

- **1er cas:** Nouveau -né, sexe masculin, reçu à **J9 de vie** pour **vomissements évoluant depuis la naissance**. Il est passé par deux centres médicaux de la ville avant d'être référé au CHUP CDG. A l'admission, le nouveau-né avait des vomissements bilieux, incoercibles.
- A l'examen physique, mauvaise impression générale, un poids1845g soit une perte pondérale de 19,78% par rapport au poids de naissance (2300g) une déshydratation.

RESULTATS

- **Radio de L'ASP:**

Image de la double bulle

RESULTATS

- Une échographie abdominale a objectivé une atrésie duodénale. Après admission réanimation, Il est opéré à 48H heures de l'amission. La laparotomie a révélé une atrésie duodénale grade I avec un diaphragme perforé. Les suites opératoires étaient favorables.
- Guérison avec reprise de l'alimentation et de la croissance

Résultats

- **2ème cas:** nouveau-né, sexe féminin reçue à **J22 de vie** pour **vomissements** évoluant **depuis naissance**. Vomissements post prandiaux tardifs, parfois bilieux. Il est passé par trois consultations ambulatoires avant référence. L'examen physique: mauvaise impression générale; poids de 1900g soit une perte pondérale de 36,6% par rapport au poids de naissance (3000g); une déshydratation sévère.

Résultats

- **Radio de l'ASP**: image de la double bulle

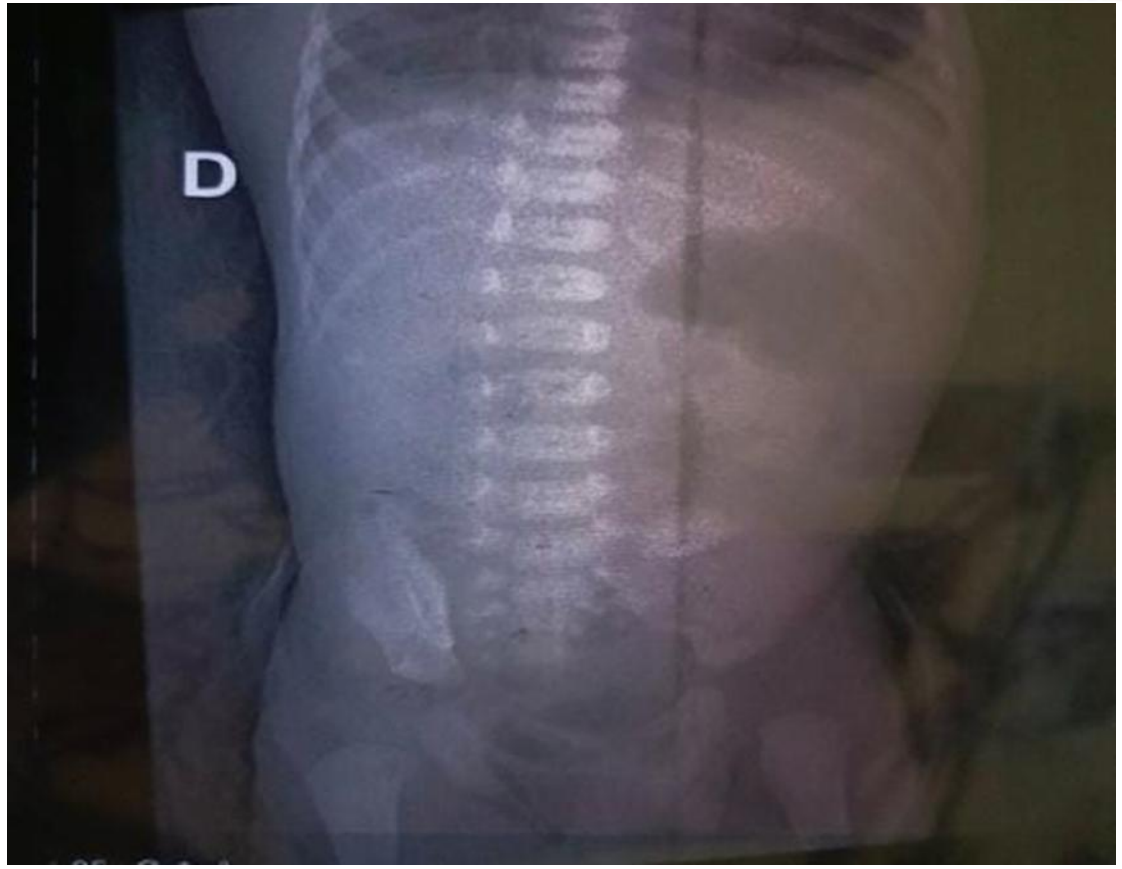

- Admission en réanimation

Résultats

- Le bilan biologique demandé était perturbé.
- L'échographie abdominale a révélé une sténose duodénale incomplète
- Le nouveau-né est opéré à J3 de son admission
- Les suites opératoires étaient défavorables avec le décès à J2 post-opératoire.

Conclusion

- Les vomissements précoces du nouveau-né doivent être surveillés
- **Vomissements persistants et surtout bilieux doivent faire évoquer une cause chirurgicale**
- Le **retard de diagnostic et de référence** dans un service spécialisé sont sources de **mauvais pronostic**

Merci pour votre attention