NŒUD ILIO-SIGMOIDIEN SUR GROSSESSE

Nom du présentateur : SANOU Jean de Dieu

Auteurs et coauteurs : *Keïta N., Sanou J.D.D., Yabre N., Belemlilga G.L.H, Zaré C., Somé D.A*

PLAN

- INTRODUCTION
- OBSERVATION
- DISCUSSION
- CONCLUSION

INTRODUCTION 1/2

- Douleurs abdomino-pelviennes aigues sur grossesse
  - Motifs fréquents de consultation en urgence.
  - Causes: urgences **obstétricales**, digestives (appendicite, OIA, rupture de rate), autres (vasculaires, urologiques ou traumatiques).
- Survenue d'un **nœud iléo-sigmoïdien** (NIS)
  - Evènement rare: 0,12% des causes d'OIA mécaniques,
  - OIA par double volvulus: cravatage par l'iléon du côlon sigmoïde et de son méso = boucle iléale qui s'enroule autour du pied de l'anse sigmoïdienne.

INTRODUCTION 2/2

- NIS : OIA par strangulation
  - Urgence chirurgicale digestive => nécrose intestinale
  - Mortalité élevée .
  - Pronostic: diagnostic précoce et PEC chirurgicale adaptée et rapide,
- **But**
  - Décrire notre CAT devant un tableau d'urgence chirurgicale viscérale sur une grossesse au 3ième trimestre et de faire une revue de la littérature

OBSERVATION 1/10

❖IDENTITE

✓Patiente de 30 ans, 4ième geste, 3ième parité et 3 enfants vivants.

✓Niveau socio-économique bas; FOF

✓Antécédent pathologique: aucun.

❖MOTIF D'ADMISSION

- Amenée aux urgences de la maternité du CHUSS
- Douleurs abdominales aiguës + d'une perte de connaissance , une chute de sa hauteur sur une **grossesse de 35 SA**.

OBSERVATION 2/10

❖EXAMEN GENERAL

▪Conscience claire; conjonctives colorées anictériques, absence d'OMI,

▪ Constantes hémodynamiques stables:

- TA : 110/70 mm Hg, Π: 90 ppm, FC: 90 bpm, FR: 20 c/mn ,T° : 37,2 °C.

❖EXAMEN PHYSIQUE

▪Abdomen augmenté de volume, météorisé, résistance élastique

▪Utérus gravide :HU à 32cm

▪Hypertonie utérine permanente

OBSERVATION 3/10

❖EXAMEN PHYSIQUE

- BDCF au cadrant supérieur droite à 100 Bpm.
- Vulve souillée de sang noirâtre, avec cicatrice d'excision du 2ième degré
- Spéculum: col et paroi vaginale normal, saignement noirâtre endo-utérin.
- TV: col centré, court, déhiscent, segment inferieur bien amplié

OBSERVATION 4/10

❖EXAMEN PARACLINIQUE

- Bilan biologique en urgence n'a pas objectivé d'anomalies.

❖HYPOTHESE DIAGNOSTIQUE

- HRP grade II de SHER sur une grossesse de 35 SA est retenu.

OBSERVATION 5/10

- CAT EN URGENCE

  - Mise en condition
  - Césarienne d'urgence sans recourir aux explorations radiologiques
  - Césarienne segmentaire transversale sous AG et IOT:

    Extraction d'un NN en état de mort apparente (score d'APGAR 3.0.0)

    Paramètres: PN (2700g); PC (32 cm); PT (31cm); T: (49 cm),

    PP(400g); LC (59 cm); **Caillot** (300g), **Cupule** 7 x 6 cm
  - Diagnostic per-opératoire: **HRP**

OBSERVATION 6/10

- CAT EN URGENCE
  - Mise en condition
  - Césarienne d'urgence sans recourir aux explorations radiologiques
  - Césarienne segmentaire transversale sous AG et IOT:

    Extraction d'un NN en état de mort apparente (score d'APGAR 3.0.0)

    Paramètres: PN (2700g); PC (32 cm); PT (31cm); T: (49 cm),

    PP(400g); LC (59 cm); **Caillot** (300g), **Cupule** 7 x 6 cm
  - Diagnostic per-opératoire: **HRP**

OBSERVATION 7/10

- Exploration de la cavité abdominale: une **nécrose intestinale**.
- **Appui du chirurgien viscéral**: mise en évidence un **double volvulus** iléale et du colon sigmoïde réalisant un **nœud iléo-sigmoïdien**.
- L'iléon participant à la boucle était nécrosée étendue sur 1,8 mètre,
- Tandis que le sigmoïde était sain.
- Par ailleurs: présence fausses membranes en sous mésocolique.

OBSERVATION 8/10

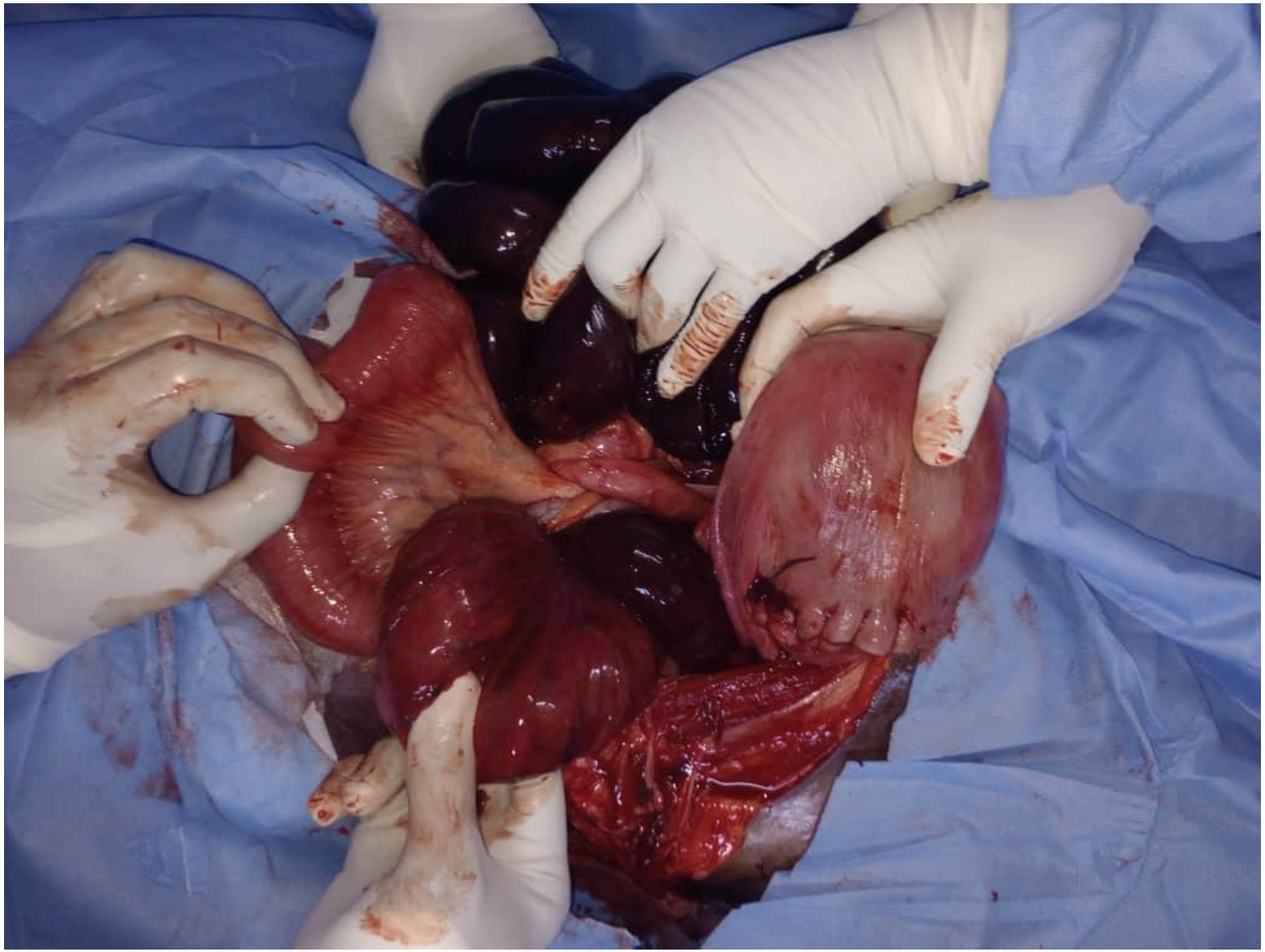

Aspect per opératoire du nœud iléo-sigmoïdien, avec une nécrose étendu de l’anse iléale.

OBSERVATION 9/10

❑Geste chirurgical:

- Double **résection-anastomose** idéale, **iléo-iléale** et **colo-rectale** ;
- Toilette péritonéale;
- Drainage du cul de sac de Douglas;
- Fermeture plan par plan.

OBSERVATION 10/10

❖**Suites opératoires**: favorables après un séjour en soins intensif,

- Reprise du transit au 3ième jour post-opératoire ,
- Reprise de l'alimentation liquide au 4ième jour
- Sortie de l'hôpital au 7ième jour.

DISCUSSION 1/11

❑Sur le plan épidémio-clinique

❖NIS:

- ✓Cause rare d'OIA mécanique par strangulation
- ✓Urgence chirurgicale: diagnostic précoce et PEC adaptée,
- ✓ Mortalité élevée
- ✓Associé à une grossesse: collaboration entre obstétricien, chirurgien digestif et néonatologie

DISCUSSION 2/11

❑Sur le plan clinique

❖NIS:

- Tableau d'extrême sévérité: pronostic vital maternel et fœtal engagé
- PEC centre spécialisé: soins obstétricaux, néonataux et chirurgicaux d'urgence
- Entité rare : **James** D. et al, au Niger en dix ans ont trouvé un taux d'incidence de 0,8 cas par an des OIA et 4,76% de l'ensemble des volvulus du colon sigmoïde et enfin 0,12% des urgences abdominales.

DISCUSSION 3/11

❖Survenue d'une OIA au cours d'une grossesse : rare (incidence 1/1500 à 1/66431 grossesses) .

❖Littérature: volvulus = > 2ième cause d'OIA /femme enceinte après les brides

❖Taux de mortalité maternel est < 5% et celui du risque fœtal est < 20% .

❖ Grossesse:

- Principal facteur favorisant la survenue des OIA par strangulation;
- Au 3ème trimestre : déplacement de l'intestin dû à une augmentation de la taille de l'utérus

DISCUSSION 4/11

❖Par ailleurs, autres facteurs intrinsèques favorisants:

- Dolichocôlon sigmoïde,
- L'hypermobilité de l'intestin grêle,
- Un méso trop long et une racine courte peut s'enrouler au pied du côlon sigmoïde.

DISCUSSION 5/11

- Tableau clinique d'un NIS isolé associe:
  - une douleur abdominale aiguë,
  - des vomissements précoces,
  - un arrêt de matières et gaz précoces avec un météorisme important.
- Particularité chez notre patiente est son terrain (grossesse à terme)
- Facteur de confusion rendant difficile l'évocation du diagnostic positif d'occlusion intestinale.

DISCUSSION 6/11

❖Pourtant le syndrome occlusif: présent dans 100% des cas.

❖ Douleur abdominale / grossesse à terme: W d'accouchement <=> douleur d'origine digestive.

❖Recherche étiologique: => causes des abdomens aigus chirurgicaux

❖ Dans la majorité des cas: l'exploration chirurgicale abdominale => l'occlusion intestinale mécanique avec sa cause et ses conséquences.

❖Ou bien, dans le post partum immédiat ou tardif : diagnostic évoqué devant la persistance du syndrome occlusif

DISCUSSION 7/11

❖**IRM abdominale**: examen d'imagerie le plus indiqué dans la recherche étiologique des douleurs abdominales aiguës non liées à la grossesse

❖ Réalisable au 3ième trimestre en tenant compte du bénéfice / risque .

❖ **Journé et al** ont décrit une **image caractéristique à la TDM abdominale injectée** d'un NIS,

- d'une part: distension du sigmoïde avec un aspect de volvulus, rotation des vaisseaux mésentériques inférieures et un défaut de rehaussement pariétal, signant une souffrance ischémique.

DISCUSSION 8/11

- D'autre part: distension d'anses grêles avec une zone transitionnelle aux pieds de l'anse sigmoïdienne et une seconde rotation de vaisseaux mésentériques supérieures attirés vers la ligne médiane, au-dessus du pied du volvulus sigmoïdien.

Sur le plan thérapeutique:

- ✓ Urgence chirurgicale encadrée par la réanimation.
- ✓ Laparotomie: constations peropératoires conditionnent l'acte chirurgicale.
- ✓ Nécrose iléale est très souvent observée

DISCUSSION 9/11

❑Sur le plan thérapeutique

➢Série de James Didier et col. : taux de 50% de nécrose iléale.

➢Nécrose intestinale non liée seulement à la durée d'évolution de la maladie, mais également au degré de striction de l'anse intestinale.

➢La résection du colon sigmoïde permet de prévenir les récidives.

➢Nécrose intestinale: résection du nœud en monobloc est recommandée.

DISCUSSION 10/11

❑Sur le plan thérapeutique

- Rétablissement de la continuité digestive: **idéalement**
  - Anastomose iléo-iléale termino-terminale,
  - Associée une anastomose colo-colique termino-terminale
- Sinon
  - Colostomie iliaque gauche est de mise ,
  - Détorsion et sigmoïdopexie recommandée si pas de nécrose sigmoïdienne

DISCUSSION 11/11

❑Sur le plan pronostic

❖NIS:

- Mortalité élevée nécessitant un diagnostic précoce, PEC chirurgicale adaptée et rapide
- Dans notre cas, il y a eu le décès fœtal et l'évolution chez la mère a été favorable.

Conclusion

- Douleurs abdomino-pelviennes / grossesse : motifs fréquents de consultation .
- Causes: urgences obstétricales; gastrointestinales telle que les OIA.
- Nœud iléo-sigmoïdien: OIA par strangulation, cause rare
- Diagnostic le plus souvent posé en per opératoire

Merci pour votre attention