QUESTÃO 1

Analise o caso clínico a seguir.

Paciente do sexo masculino, 52 anos de idade, diabético tipo II, evoluindo há dois anos com lesões assintomáticas na virilha. Foi examinado com a lâmpada de Wood, conforme as imagens a seguir.

Qual é o agente etiológico dessa dermatose?

A) C. minutissimum.

B) E. floccosum.

C) M. audouinii.

D) N. gypsea.

QUESTÃO 2

Analise o caso clínico a seguir.

Paciente do sexo masculino, 45 anos de idade, consultou-se por lesões na axila direita com cinco dias de evolução, conforme imagem a seguir.

Qual é o agente etiológico mais frequente dessa dermatose?

Figura 1 - Imagem clínica das lesões

A) Haemophilus influenzae.

B) Staphylococcus aureus.

C) Cutibacterium acnes.

D) Pseudomonas aeruginosa.

QUESTÃO 3

Analise o caso clínico e as imagens a seguir.

Paciente do sexo masculino, 8 anos de idade, apresenta lesão única no couro cabeludo. Foi realizado o exame pela lâmpada de Wood. O exame micológico direto revelou pelos com parasitismo do tipo ectotrix.

Qual é o agente etiológico dessa dermatose?

Figura 1 - Imagem clínica da lesão

Figura 2 - Imagem clínica examinada com lâmpada de Wood

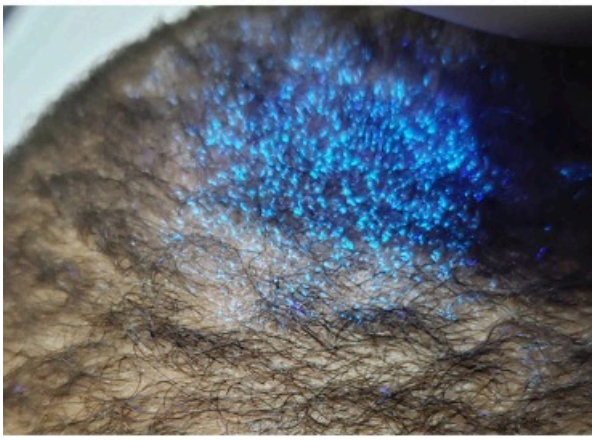

A) Trichophyton spp.

B) Epidermophyton spp.

C) Microsporum spp.

D) Malassezia spp.

QUESTÃO 4

Analise as imagens clínica e dermatoscópicas a seguir.

Nesse caso, qual é o diagnóstico?

Figura 1 - Imagem clínica da lesão

Figura 2 - Imagem dermatoscópica da lesão

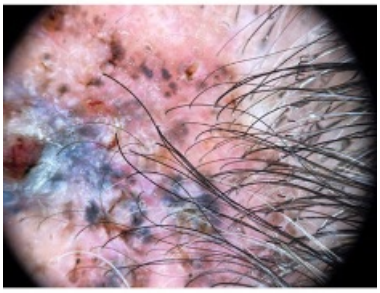

Figura 3 - Imagem dermatoscópica da lesão

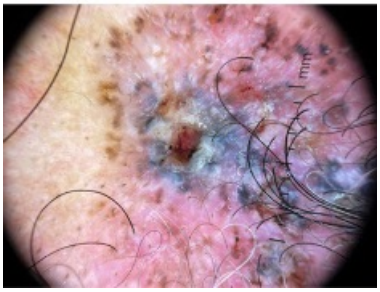

A) Carcinoma basocelular.

B) Carcinoma espinocelular.

C) Ceratose seborreica.

D) Melanoma maligno.

QUESTÃO 5

Analise o caso clínico e as imagens a seguir.

Paciente do sexo masculino, 75 anos de idade, apresentando lesão na região da orelha direita há cinco meses, com crescimento progressivo. A avaliação imuno-histoquímica mostrou células corando para CD31, CD34 e Fli-1.

Nesse caso, qual é o diagnóstico?

Figura 1 - Imagem clínica da lesão

Figura 2 - Imagem histopatológica

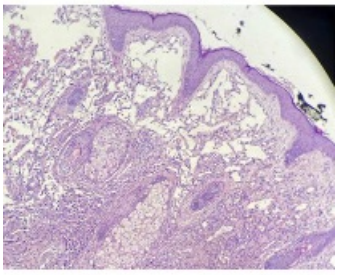

Figura 3 - Imagem histopatológica

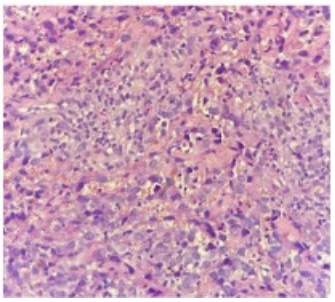

A) Angioma em tufos.

B) Angiossarcoma.

C) Hemangioendotelioma epitelioide.

D) Sarcoma de Kaposi.

QUESTÃO 6

Analise o caso clínico a seguir.

Paciente do sexo masculino, 55 anos de idade, apresentando lesão verrucosa na região supraclavicular esquerda, conforme as imagens a seguir.

Considerando as informações apresentadas, qual é o diagnóstico?

Figura 1 - Imagem clínica das lesões

Figura 2 - Imagem histopatológica

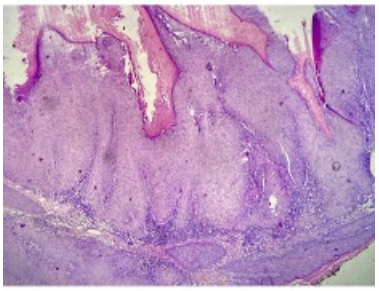

Figura 3 - Imagem histopatológica

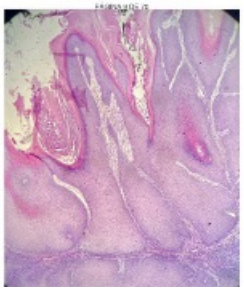

A) Carcinoma verrucoso.

B) Epitelioma sebáceo.

C) Cromoblastomicose.

D) Verruga vulgar.

QUESTÃO 7

Analise o caso clínico a seguir.

Paciente apresenta duas lesões na região nasal, conforme imagem a seguir. A lesão 01 corresponde a um epitelioma sebáceo, e a lesão 02, a um carcinoma de célula escamosas bem diferenciado. A avaliação imuno- histoquímica da lesão 01 apresentou ausência de expressão de MSH2 e MLH1.

Considerando a síndrome apresentada, qual é a neoplasia maligna interna mais frequentemente observada?

Figura 1 - Imagem clínica das lesões

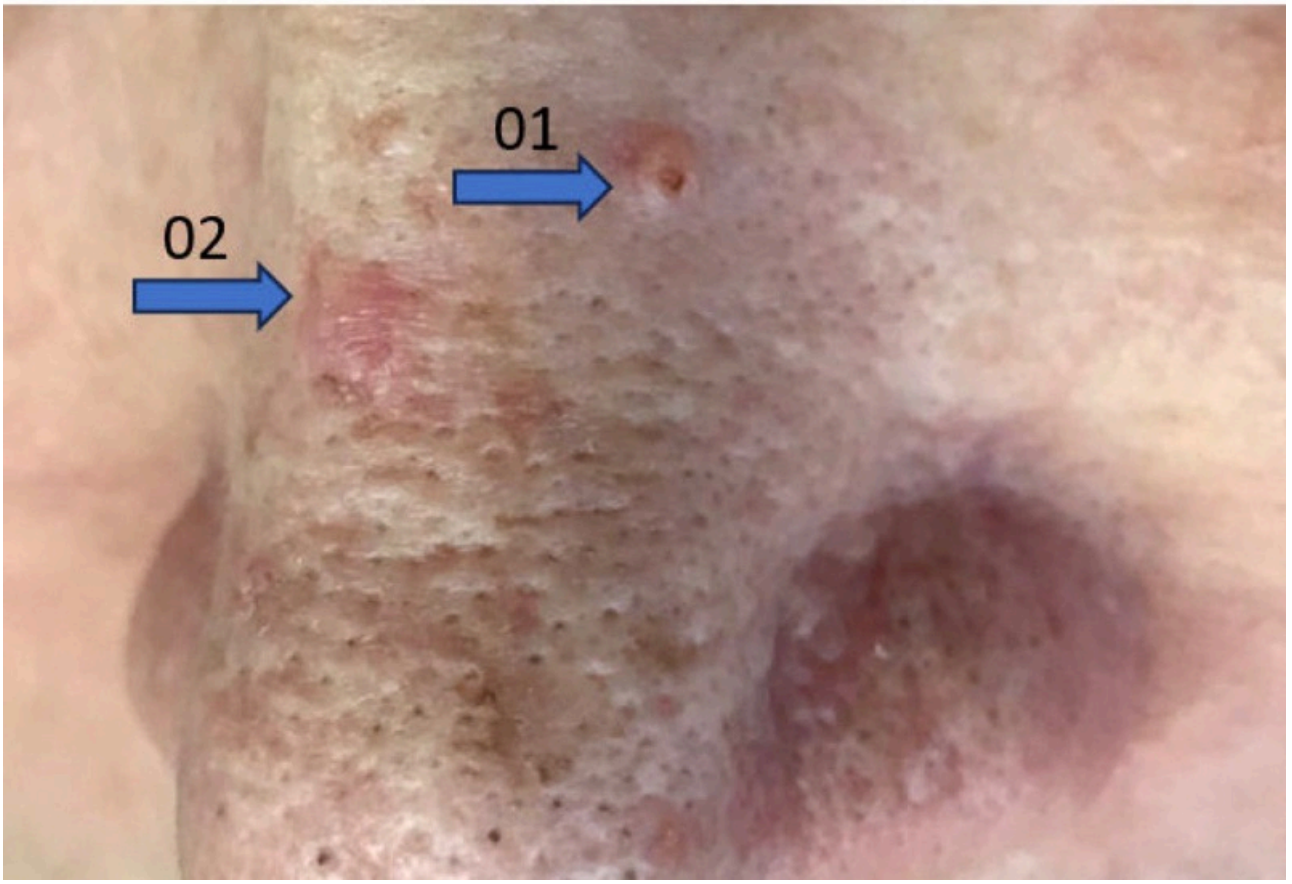

A) Colorretal.

B) Geniturinária.

C) Hematológica.

D) Mamária.

QUESTÃO 8

Analise, na imagem a seguir, o desenho de um retalho programado para correção de um futuro defeito da região frontal.

Com relação a esse caso, assinale a alternativa correta.

Figura 1 - Imagem clínica do retalho

A) O retalho é do tipo rotação.

B) O retalho dispensa a utilização de triângulos de Burow.

C) O retalho apresenta um movimento em linha reta.

D) O retalho apresenta suprimento vascular menos limitado se comparado ao retalho em "U".

QUESTÃO 9

Analise o caso clínico a seguir.

Paciente do sexo masculino, 52 anos de idade, apresenta essas lesões pruriginosas no dorso há 12 anos, conforme imagens a seguir.

Nesse caso, qual é o diagnóstico?

Figura 1 - Imagem clínica da lesão

Figura 2 - Imagem histopatológica

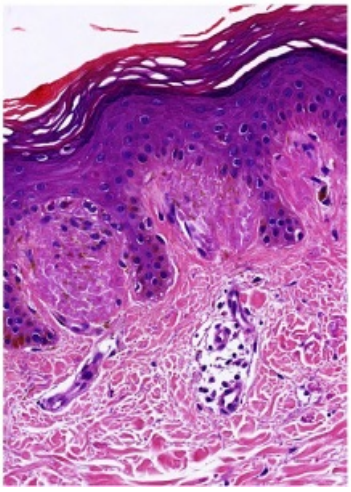

A) Amiloidose macular.

B) Atrofodermia de Pasini e Pierini.

C) Eritema pigmentar fixo.

D) Dermatose terra firme-forme.

QUESTÃO 10

Analise o caso clínico a seguir.

Paciente do sexo masculino, 19 anos de idade, há nove meses apresenta lesões recidivantes no tronco e membros, sem acometimento das mucosas, conforme imagens a seguir.

Com base no quadro clínico apresentado, no exame anatomopatológico e na imunofluorescência direta, qual é o diagnóstico?

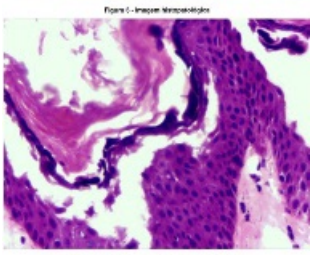

A) Doença da IgA linear.

B) Dermatite herpetiforme.

C) Pênfigo por IgA.

D) Pustulose subcórnea.

QUESTÃO 11

Analise o caso clínico a seguir.

Paciente do sexo feminino, 30 anos de idade, com diagnóstico de sífilis, apresenta essas lesões há cinco semanas, sem prurido, com leves sintomas como artralgia, conforme imagens a seguir.

Nessa paciente, qual seria o resultado esperado dos testes de investigação?

Figura 1 - Imagem clínica das lesões

Figura 2 - Imagem clínica das lesões

Figura 3 - Imagem clínica das lesões

A) VDRL negativo, TPHA negativo.

B) VDRL 1/4, TPHA positivo.

C) VDRL 1/8, TPHA negativo.

D) VDLR 1/64, TPHA positivo

QUESTÃO 12

Analise as imagens a seguir.

Com base nas imagens apresentadas, qual é o agente etiológico?

Figura 1 - Imagem do exame direto

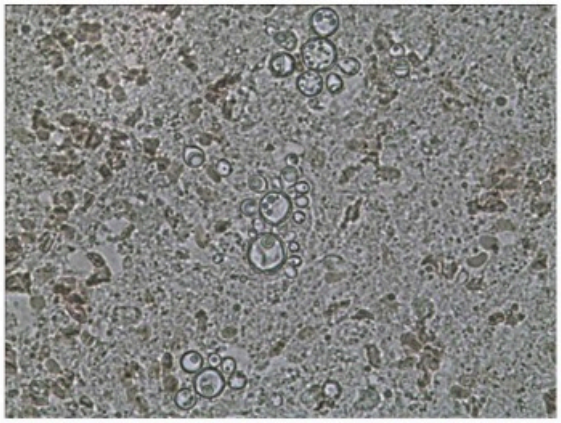

Figura 2 - Imagem da cultura em ágar Saboraud a 37 °C e a 25 °C, respectivamente



A) Candida spp.

B) Cryptococcus spp.

C) Histoplasma spp.

D) Paracoccidioides spp.

QUESTÃO 13

Analise as imagens a seguir.

Qual é o agente demonstrado?



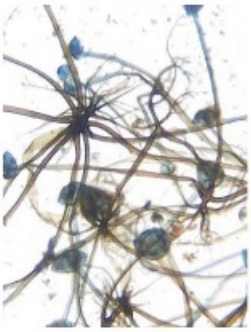

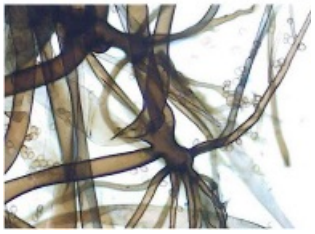

A) Rhizopus spp.

B) Phialophora spp.

C) Basidiobolus spp.

D) Actinomyces spp.

QUESTÃO 14

Analise as imagens a seguir.

Nesse caso, qual é o diagnóstico?

Figura 1 - Imagem histopatológica

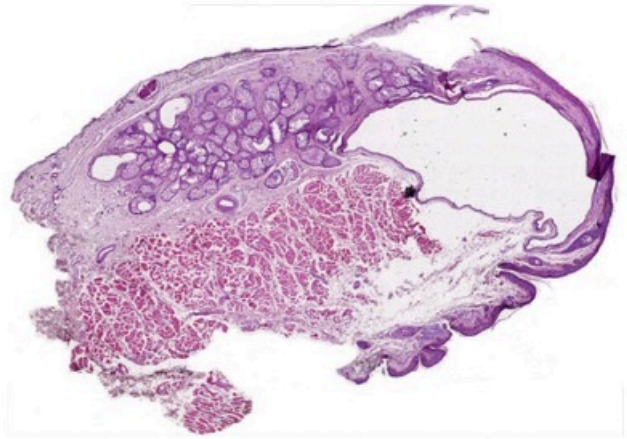

Figura 2 - Imagem histopatológica

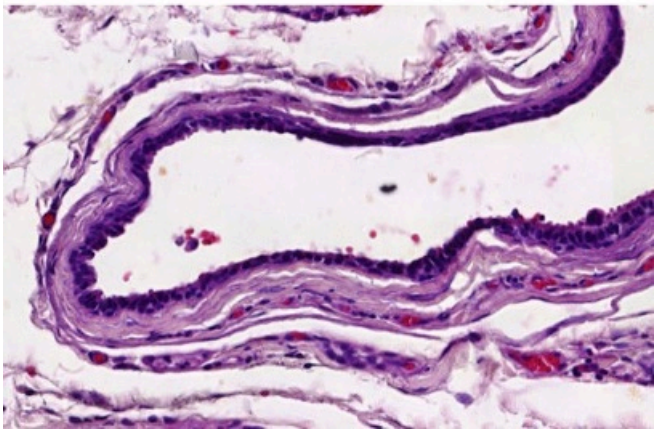

A) Cisto epidérmico.

B) Cisto triquilemal.

C) Sebocistoma.

D) Hidrocistoma.

QUESTÃO 15

Analise o caso clínico a seguir.

Paciente do sexo masculino, 46 anos de idade, com prurido cutâneo há um ano. Refere diagnóstico recente de tireoidite de Hashimoto com hipotireoidismo subclínico. Analise as imagens clínica e histopatológica a seguir.

Nesse caso, qual é o diagnóstico?

Figura 1 - Imagem clínica das lesões

Figura 2 - Imagem histopatológica

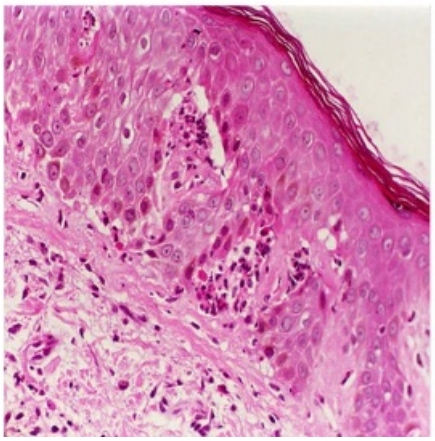

A) Psoríase.

B) Eczema de estase.

C) Dermatite herpetiforme.

D) Síndrome de Sweet.

QUESTÃO 16

Analise o caso clínico a seguir.

Paciente do sexo masculino, 17 anos de idade, refere que há 15 dias apresenta lesão pruriginosa e dolorosa no dorso do segundo dedo do pé direito e dolorimento nas pontas dos dedos dos pés, e com sensação disestésica (pinicação).

Relata que seus pais, moradores no mesmo domicílio, apresentaram sintomas gripais no período do inverno de 2020, cerca de cinco dias antes de o doente apresentar os sintomas cutâneos e as lesões nos pés. O paciente nega qualquer sintoma extracutâneo. Analise a imagem clínica a seguir.

Nesse caso, qual é o diagnóstico?

Figura 1 - Imagem clínica da lesão

A) Granuloma piogênico.

B) Eritema pérnio.

C) Acrocianose.

D) Granuloma eosinofílico.

QUESTÃO 17

Analise o caso clínico a seguir.

Paciente do sexo feminino, 30 anos de idade, apresenta pápulas eritematosas, persistentes, intensamente pruriginosas na região da mandíbula. Foi tratada com clindamicina tópica, sem melhora, e nega o uso de quaisquer produtos cosméticos ou emolientes nos últimos dois meses.

Após dois meses do surgimento das lesões cutâneas, desenvolveu lombalgia ao realizar levantamento de peso excessivo, sendo tratada, em pronto-socorro, com indometacina por 10 dias, havendo regressão das lesões da pele. Analise as imagens clínica e histopatológicas a seguir.

Nesse caso, qual é o diagnóstico?

Figura 1 - Imagem clínica das lesões

Figura 2 - Imagem histopatológica

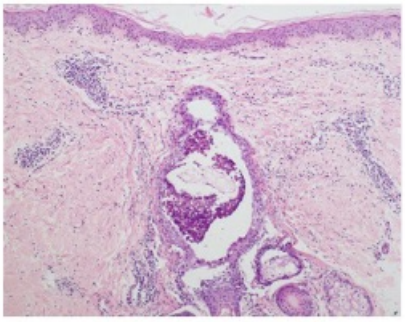

Figura 3 - Imagem histopatológica

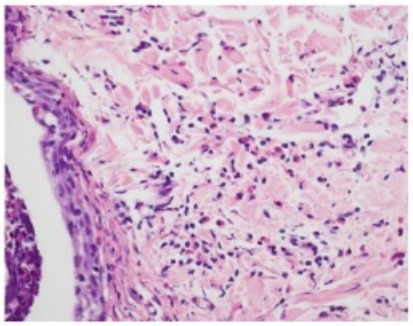

A) Acne da mulher adulta.

B) Foliculite pitirospórica.

C) Rosácea.

D) Foliculite eosinofílica.

QUESTÃO 18

Analise o caso clínico a seguir.

Paciente do sexo masculino, 60 anos de idade, refere rinorreia persistente e manchas na pele há vários anos.

Apresenta, há quatro meses, lesões sobrelevadas ora lenticulares, ora em placas coalescentes, com disestesia local, a qual não conseguia definir como prurido ou queimação, concomitantemente ao diagnóstico de pneumonia da comunidade, sendo tratado com levofloxacino.

As lesões cutâneas foram progredindo em tamanho e número nos meses subsequentes, tendo procurado atendimento em serviço de atenção primária. Refere que recebeu o diagnóstico clínico de urticária por médico não dermatologista.

O doente foi medicado com dexclorfeniramina e dapsona 100 mg ao dia. Cerca de 15 dias após o início dessas medicações, apresentou artralgias, dor testicular, adinamia, fadiga e febre de 38,5 °C. Analise as imagens clínica e histopatológicas a seguir.

Nesse caso, qual é o diagnóstico?

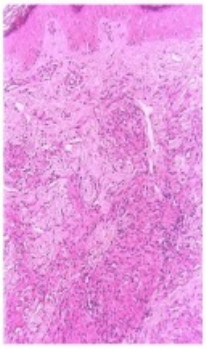

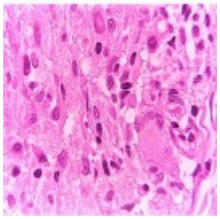

A) Reação hansênica tipo síndrome de Sweet.

B) Histoplasmose cutânea disseminada.

C) Celulite eosinofílica.

D) Eritema multiforme minor.

QUESTÃO 19

Analise o caso clínico a seguir. Paciente do sexo feminino, 35 anos de idade, agente comunitária de saúde em cidade litorânea do Sudeste brasileiro, apresentando, nos últimos quatro meses, lesões na face e nos membros superiores.

Relata ser hipertensa em uso de clortalidona e diabética em uso de metformina. Usou, durante 100 dias, terbinafina oral, devido à onicomicose por dermatófitos nas unhas dos pés. Analise as imagens clínicas e a imunofluorescência direta a seguir.

Nesse caso, qual é o diagnóstico?

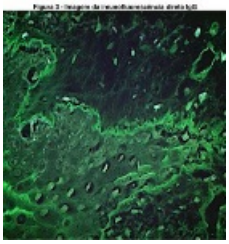

A) Penfigoide bolhoso atípico.

B) Pênfigo paraneoplásico.

C) Erupção liquenoide / líquen plano hipertrófico.

D) Lúpus eritematoso.

QUESTÃO 20

Analise o caso clínico a seguir. Paciente do sexo feminino, 35 anos de idade, agente comunitária de saúde em cidade litorânea do Sudeste brasileiro, apresentando, nos últimos quatro meses, lesões na face e nos membros superiores.

Relata ser hipertensa em uso de clortalidona e diabética em uso de metformina. Usou, durante 100 dias, terbinafina oral, devido à onicomicose por dermatófitos nas unhas dos pés. Analise as imagens clínicas e a imunofluorescência direta a seguir.
Nesse caso, qual é o diagnóstico?

Figura 1 - Imagem clínica da lesão

Figura 2 - Imagem dermatoscópica da lesão

A) Atrofodermia de Moulin.

B) Pitiríase rotunda.

C) Atrofodermia de Pasini e Pierini.

D) Líquen escleroso.

QUESTÃO 21

Analise as imagens clínicas e histopatológicas a seguir. Nesse caso, qual é o diagnóstico?

Figura 1 - Imagem clínica das lesões

Figura 2 - Imagem clínica da lesão

Figura 3 - Imagem histopatológica

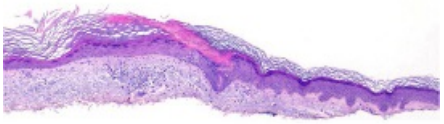

Figura 4 - Imagem histopatológica

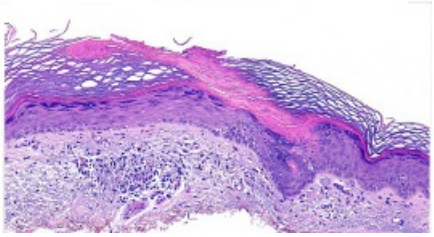

A) Psoríase gotada.

B) Poroqueratose actínica superficial disseminada.

C) Dermatite atópica.

D) Pitiríase liquenoide e variceliforme aguda (PLEVA).

QUESTÃO 22

Analise o caso clínico a seguir.

Paciente do sexo masculino, 22 anos de idade, apresenta lesões intensamente pruriginosas disseminadas pelos membros superiores e inferiores desde os 12 anos de idade. Analise as imagens clínica e histopatológica a seguir.

Nesse caso, qual é o imunobiológico indicado para tratamento do paciente?

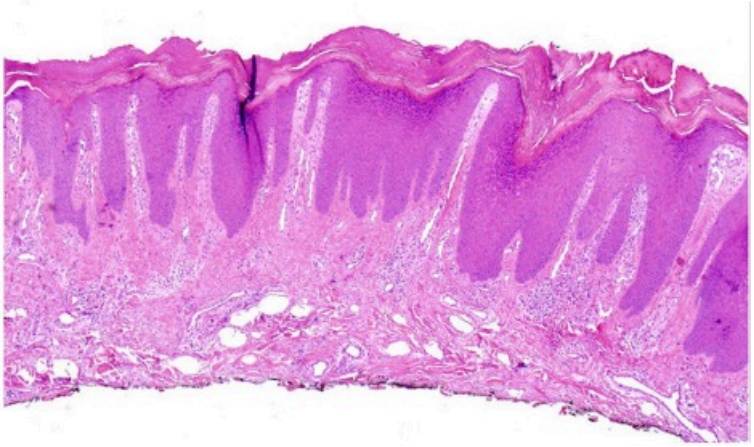

A) Dupilumabe.

B) Secuquinumabe.

C) Upadacitinibe.

D) Certolizumabe pegol.

QUESTÃO 23

Analise a imagem clínica a seguir.

Em relação ao diagnóstico, assinale a alternativa correta.

A) A presença de vesicobolhas rotas (a, b) exclui o diagnóstico de líquen escleroatrófico.

B) A doença pode ocorrer nos homens sob a forma de balanite xerótica obliterante.

C) O único tratamento conhecidamente eficaz é a testosterona por via oral.

D) É dez vezes mais comum em homens, e a localização preferencial é extragenital.

QUESTÃO 24

Analise o caso clínico e as imagens a seguir.

Paciente do sexo masculino, 75 anos de idade, com doença de Crohn, refere dor e eritema em ambas as orelhas, de início abrupto, não relacionados a trauma e associados a dores nas articulações metacarpofalangeanas e joelhos, há três meses.

Nos últimos dias, queixa-se de dor à palpação do pescoço e vem apresentando tosse não produtiva. Sem queixas oftalmológicas. Anticorpos anti-CCP, fator reumatoide e fator antinuclear negativos.

Nesse caso, qual é o diagnóstico?

Figura 1 - Imagem clínica das lesões

Figura 2 - Imagem clínica das lesões

A) Otite externa por pseudomonas.

B) Granulomatose de Wegener.

C) Síndrome de Cogan.

D) Policondrite recidivante.

QUESTÃO 25

Analise o retalho na imagem a seguir.

Em relação ao planejamento do retalho apresentado, o ângulo entre os lobos do retalho deve ser de

A) 15 graus.

B) 30 graus.

C) 45 graus.

D) 90 graus.

QUESTÃO 26

Analise o caso clínico e as imagens a seguir.

Paciente do sexo masculino, 50 anos de idade, refere lesões nas mãos há seis meses, com posterior acometimento dos membros inferiores. É transplantado renal há três anos.

Nesse caso, qual é o diagnóstico?

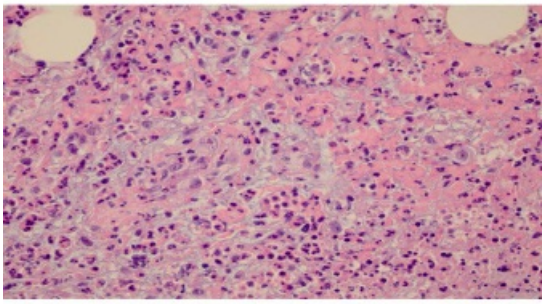

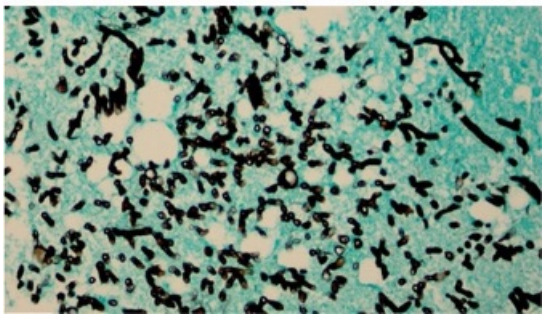

A) Aspergilose.

B) Hanseníase.

C) Sífilis terciária.

D) Leishmaniose cutânea.

QUESTÃO 27

Analise o caso clínico e as imagens a seguir.

Paciente do sexo masculino, 26 anos de idade, refere lesões na região cervical direita há seis meses.

O quadro se iniciou com nódulos que aumentaram progressivamente de tamanho e, após várias semanas, amoleceram e evoluíram para o quadro atual.

Está em tratamento com esquema de rifampicina, isoniazida, pirazinamida e etambutol há dois meses, com melhora parcial do quadro.

Em relação à forma clínica da doença desse paciente, assinale a alternativa correta.

A) A transmissão ocorre por inoculação traumática do agente etiológico.

B) O teste tuberculínico é o padrão-ouro para a definição diagnóstica.

C) Ela é a mais comum das formas cutâneas em países tropicais.

D) A terapêutica deve ser mantida por 12 meses.

QUESTÃO 28

Analise o caso clínico e as imagens a seguir.

Paciente do sexo feminino, 35 anos de idade, apresenta lesões dolorosas na nádega há um ano.

Tem diagnóstico de Aids e a última contagem de CD4+ foi de 40 células/mm3. Está em tratamento com aciclovir EV 5mg/Kg/dia com melhora.

Em relação à doença cutânea dessa paciente, assinale a alternativa correta.

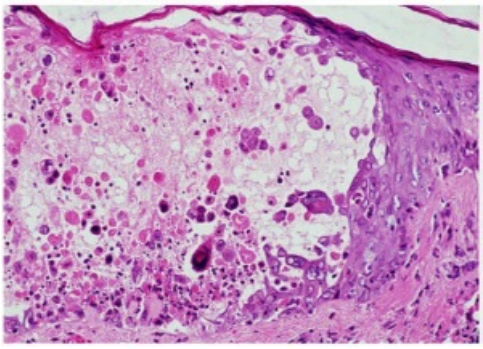

A) A doença cutânea é definida por lesões com duração superior a três meses.

B) Esse diagnóstico deve ser considerado em pacientes com Aids e CD4+ entre 200 e 350 células/mm3.

C) Essa suspeita clínica deve ser confirmada por imunofluorescência direta.

D) As formas ulcerativa e granulomatosa são formas de apresentação clínica.

QUESTÃO 29

Analise o caso clínico e a imagem a seguir.

Paciente do sexo feminino, 45 anos de idade, refere lesões dolorosas nas pernas há um ano. É usuária de crack e refere emagrecimento de cinco quilos no último ano.

Fez tratamentos com antibióticos sistêmicos com melhora e recidivas. As biópsias de pele mostraram: pesquisa direta e cultura para fungos negativas; pesquisa direta e cultura para micobactérias negativas; pesquisa direta e cultura para bactérias positivas; e histopatológico, hiperplasia pseudoepiteliomatosa com abcessos.

Nesse caso, qual é o diagnóstico e o possível agente etiológico?

A) Ectima gangrenoso – Staphylococcus aureus.

B) Nocardiose – Actinomyces israelii.

C) Pioderma blastomicose-símile – Pseudomonas aeruginosa.

D) Podoconiose – Streptococcus sp.

QUESTÃO 30

Analise o caso clínico e as imagens a seguir.

Paciente do sexo feminino, 55 anos de idade. Refere lesões pouco pruriginosas na região do tórax há quatro meses. Foi realizada cultura para fungos de raspado das lesões.

Nesse caso, qual é o diagnóstico?

A) Dermatofitose.

B) Lobomicose.

C) Candidíase.

D) Foliculite pitirospórica.

QUESTÃO 31

Analise o caso clínico e as imagens a seguir.

Paciente do sexo masculino, 42 anos de idade, com diagnóstico de hanseníase dimorfa-virchowiana e baciloscopia positiva do esfregaço dérmico (IB = 4,5). Ele foi tratado por 12 meses com poliquimioterapia multibacilar e encerrou o tratamento há um mês.

No mês seguinte, compareceu à consulta com queixa do surgimento de lesões dolorosas na pele, acompanhadas por artralgia e piora progressiva há uma semana. Detectou-se neurite aguda do nervo ulnar esquerdo.

O quadro cutâneo está demonstrado nas imagens a seguir.

Nesse caso, qual é o diagnóstico?

Figura 1 - Imagem clínica das lesões do membro superior

Figura 2 - Imagem clínica das lesões do dorso da mão

A) Fenômeno de Lúcio.

B) Reação tipo 2 (eritema polimorfo).

C) Reação tipo 1 (reação reversa).

D) Recidiva da hanseníase dimorfa.

QUESTÃO 32

Analise o caso clínico a seguir.

Paciente do sexo feminino, 49 anos de idade, com lesões palmares há seis meses, conforme imagem a seguir.

Essa doença está associada com:

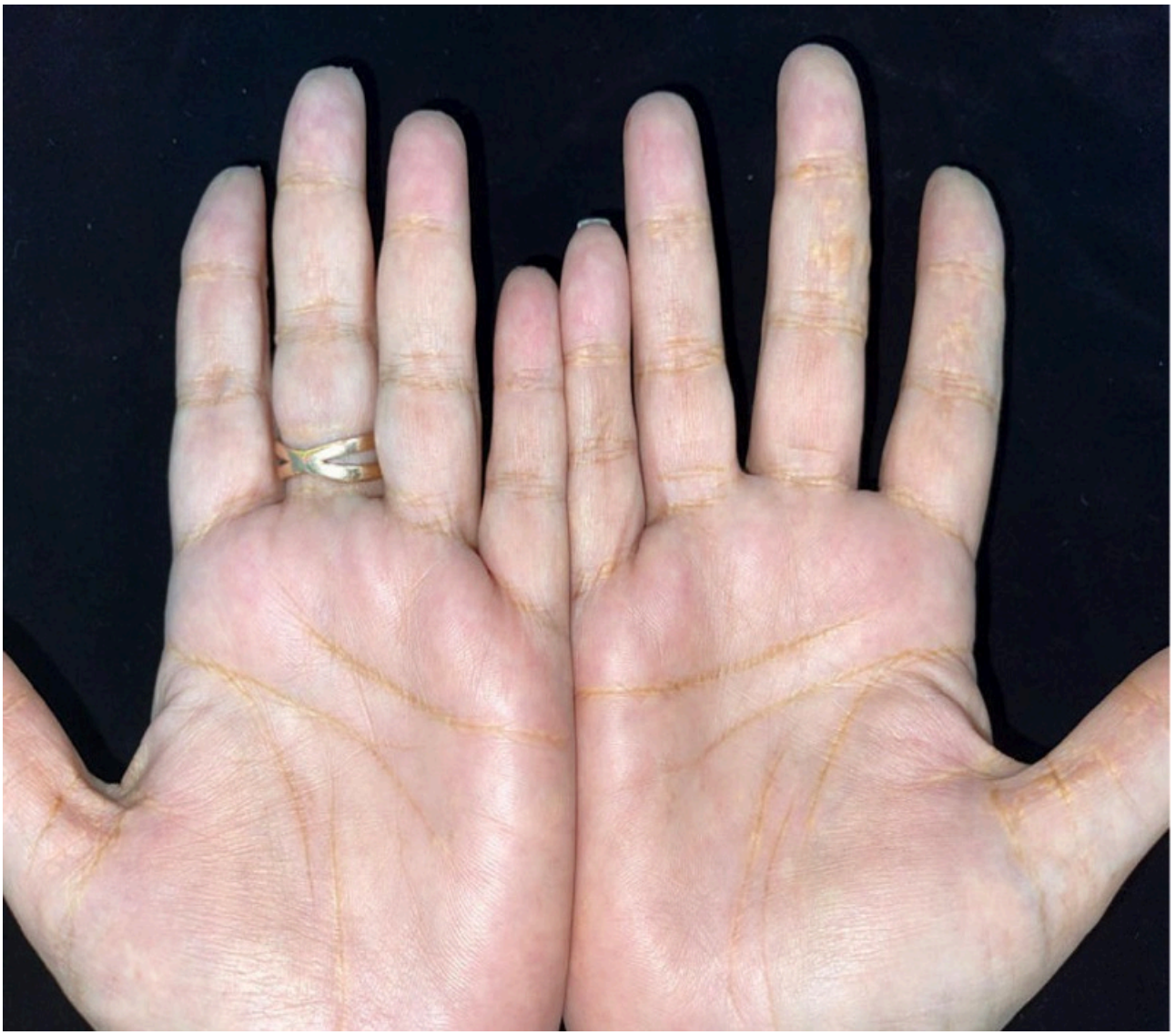

A) normolipidemia.

B) diminuição do colesterol total e aumento dos triglicerídeos.

C) aumento do colesterol total e aumento dos triglicerídeos.

D) aumento do colesterol total e diminuição dos triglicerídeos.

QUESTÃO 33

Analise o caso clínico e as imagens a seguir.

Paciente do sexo feminino, 45 anos de idade, há duas semanas com lesões levemente pruriginosas, localizadas no tronco e membros inferiores.

Nesse caso, qual é o diagnóstico?

Figura 1 - Imagem clínica das lesões

Figura 2 - Imagem histopatológica

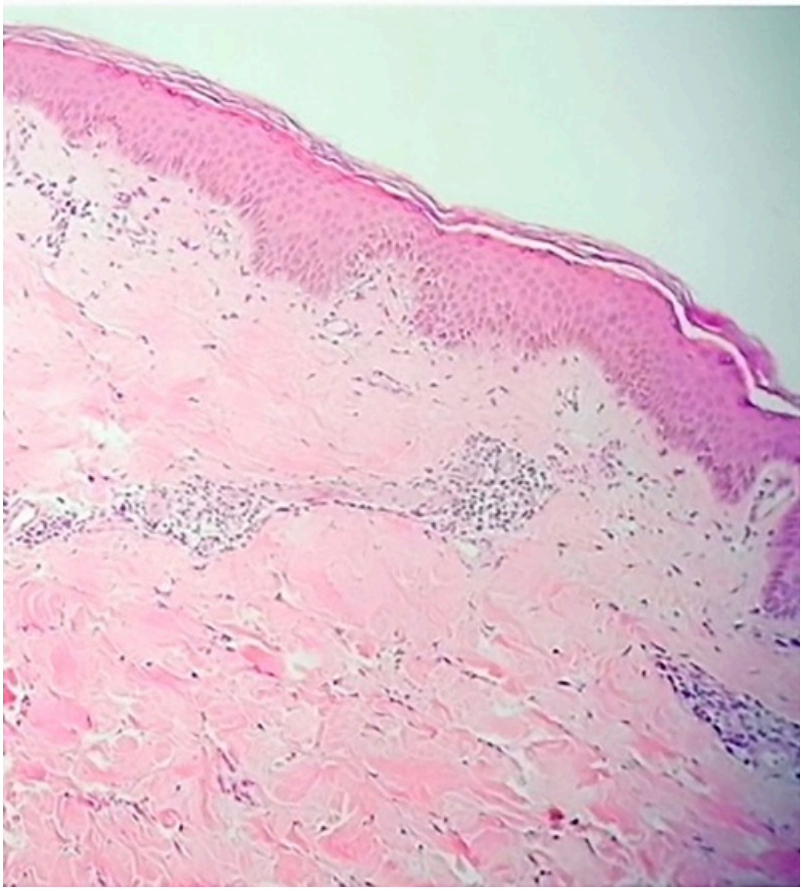

A) Tinea corporis.

B) Eritema anular.

C) Psoríase.

D) Lúpus subagudo.

QUESTÃO 34

Analise o quadro clínico a seguir.

Paciente do sexo masculino, 53 anos de idade, há três dias com febre e lesões dolorosas no tronco e membros, conforme imagem a seguir. Exame histológico revela infiltrado inflamatório rico em polimorfonucleares.

Nesse caso, qual é o diagnóstico?

A) Granuloma anular.

B) Síndrome de Sweet.

C) Urticária vasculite.

D) Herpes-zóster disseminado.

QUESTÃO 35

Analise o caso clínico e as imagens a seguir.

Paciente do sexo feminino, 27 anos de idade, evoluindo há três meses com lesão na face. No exame clínico da lesão, aumento da sensibilidade ao calor.

Nesse caso, qual é o diagnóstico?

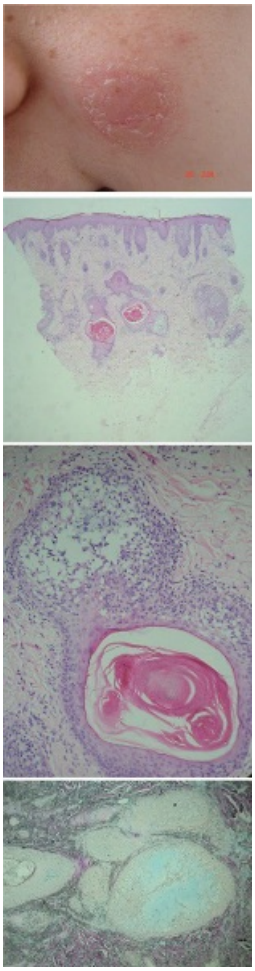

A) Hanseníase.

B) Mucinose.

C) Linfoma.

D) Reação a picada de inseto.

QUESTÃO 36

Analise o caso clínico a seguir.

Paciente do sexo masculino, 43 anos de idade, apresentando, há três anos, lesões no antebraço esquerdo, conforme imagens a seguir.

Nesse caso, qual é o diagnóstico?

Figura 1 - Imagem clínica das lesões

Figura 2 - Imagem histopatológica

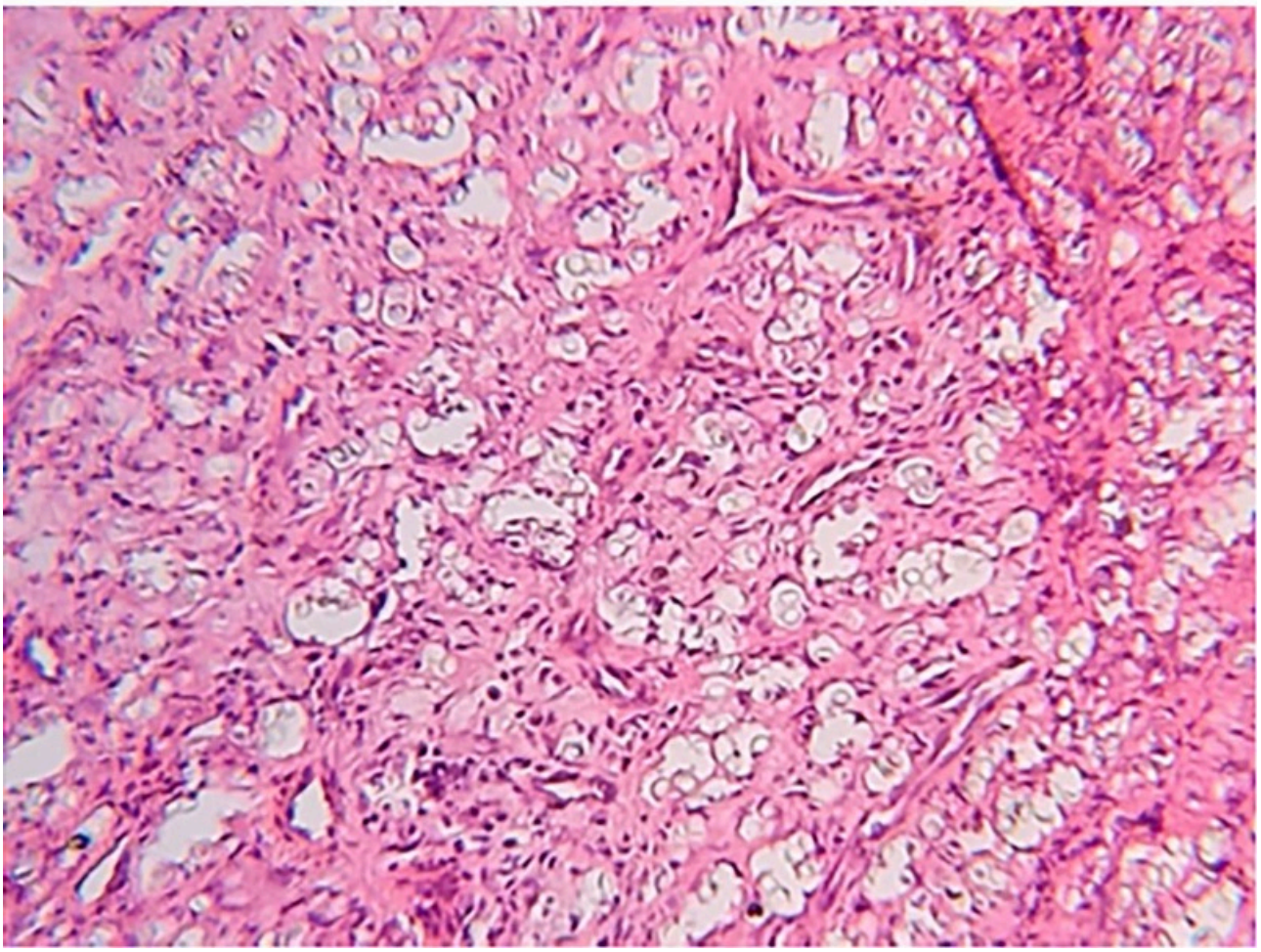

A) Doença de Rosai-Dorfman.

B) Dermatofibrossarcoma.

C) Lobomicose.

D) Cromomicose.

QUESTÃO 37

Analise o caso clínico a seguir.

Paciente do sexo feminino, 46 anos de idade, apresentando, há dois meses, lesões cutâneo-mucosas conforme imagens a seguir.

Nesse caso, qual é o diagnóstico?

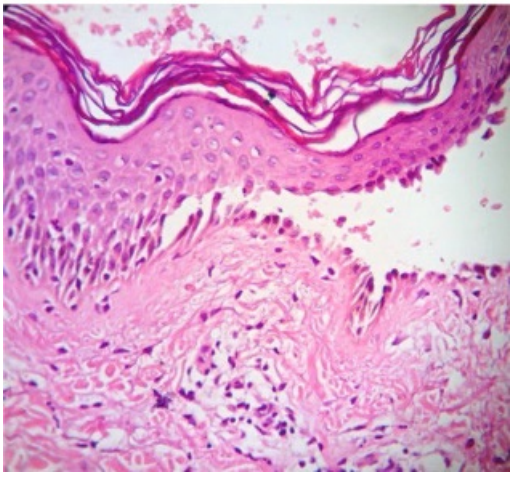

A) Dermatose por IgA linear.

B) Pênfigo vulgar.

C) Lúpus bolhoso.

D) Penfigoide bolhoso.

QUESTÃO 38

Analise o quadro clínico e as imagens a seguir.

Paciente do sexo feminino, 57 anos de idade, apresenta lesão com evolução há cinco anos.

Nesse caso, qual é o diagnóstico?

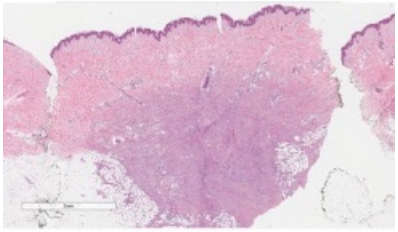

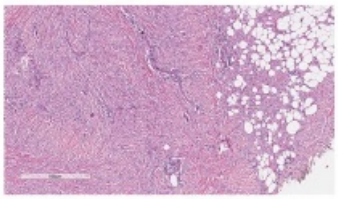

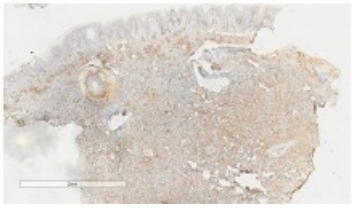

A) Carcinoma espinocelular verruciforme.

B) Dermatofibrosarcoma protuberans.

C) Queloide.

D) Melanoma amelanótico.

QUESTÃO 39

Analise as imagens clínica e histopatológicas da lesão a seguir. Nesse caso, qual é o diagnóstico?

Figura 1 - Imagem clínica das lesões

Figura 2 - Imagem histopatológica

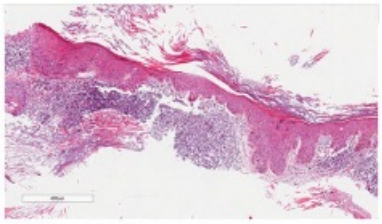

Figura 3 - Imagem histopatológica

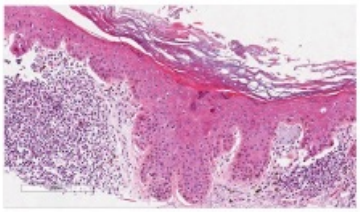

Figura 4 - Imagem histopatológica

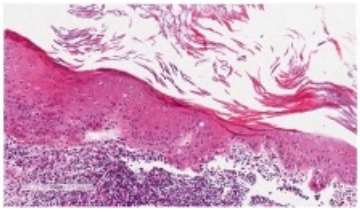

A) Ceratose seborreica hipocrômica.

B) Ceratose actínica.

C) Poroqueratose actínica superficial.

D) Doença de Bowen.

QUESTÃO 40

Analise o caso clínico e as imagens a seguir.

Paciente do sexo feminino, 50 anos de idade, com lesão na perna de evolução há seis meses.

Nesse caso, qual é o diagnóstico?

Figura 1 - Imagem clínica da lesão

Figura 2 - Imagem clínica da lesão

Figura 3 - Imagem histopatológica

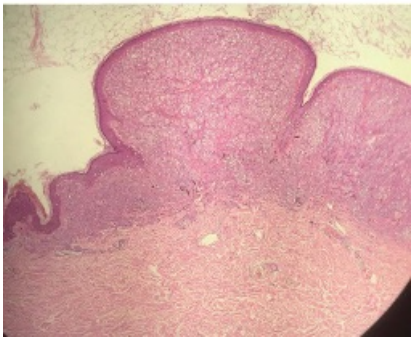

A) Melanoma lentigo maligno.

B) Melanoma nodular.

C) Melanoma extensivo superficial.

D) Nevo displásico.

GABARITO

1 A	**2** B	**3** C	**4** A	**5** B	**6** A	**7** A	**8** C	**9** A	**10** C	**11** D	**12** D	**13** A
14 D	**15** C	**16** B	**17** D	**18** X	**19** D	**20** B	**21** B	**22** A	**23** B	**24** D	**25** X	**26** A
27 C	**28** D	**29** C	**30** C	**31** B	**32** C	**33** B	**34** B	**35** B	**36** C	**37** B	**38** B	**39** B
40 B												

Cartão Resposta

1 A B C D	11 A B C D	21 A B C D	31 A B C D
2 A B C D	12 A B C D	22 A B C D	32 A B C D
3 A B C D	13 A B C D	23 A B C D	33 A B C D
4 A B C D	14 A B C D	24 A B C D	34 A B C D
5 A B C D	15 A B C D	25 A B C D	35 A B C D
6 A B C D	16 A B C D	26 A B C D	36 A B C D
7 A B C D	17 A B C D	27 A B C D	37 A B C D
8 A B C D	18 A B C D	28 A B C D	38 A B C D
9 A B C D	19 A B C D	29 A B C D	39 A B C D
10 A B C D	20 A B C D	30 A B C D	40 A B C D