血尿和蛋白尿检查的临床意义

肾内科 韩彬

浙江省西医发源地 · 中国首家三甲医院

The Needs of Patients and Customers Come First

教学目标：

01 知识目标：理解并掌握正确读取尿常规结果，掌握需要进一步做何检查明确蛋白尿血尿，掌握异常结果的临床意义。

02 技能目标：学生能够运用所学的基本理论、基本知识，正确的临床思维方法对蛋白尿血尿患者做出正确的诊断，并制定出完整的诊疗计划。

03 情感、价值观目标：以人为中心，严谨的科学态度，在临床实践中应根据患者病情需要和经济状况，体现以促进整体健康为方向的全科服务理念。

01

血尿 hematuria

Case 1

- 女性，27岁；
- 4天前健身房骑动感单车20分钟出现双侧大腿肌肉酸胀感，3天前感气促伴髋关节活动受限、无法行走，2天前尿色加深呈酒红色，无腰酸腰痛，无尿频尿急尿痛，无发热寒战，无恶心呕吐等不适，遂至我院门诊。轮椅入院。

Case 2

- 女性，61岁；
- 晨起发现尿色变红，无血丝血块，无尿频尿急尿痛，无腰酸发热，至我院门诊。昨晚进食红色火龙果。

诊断流程

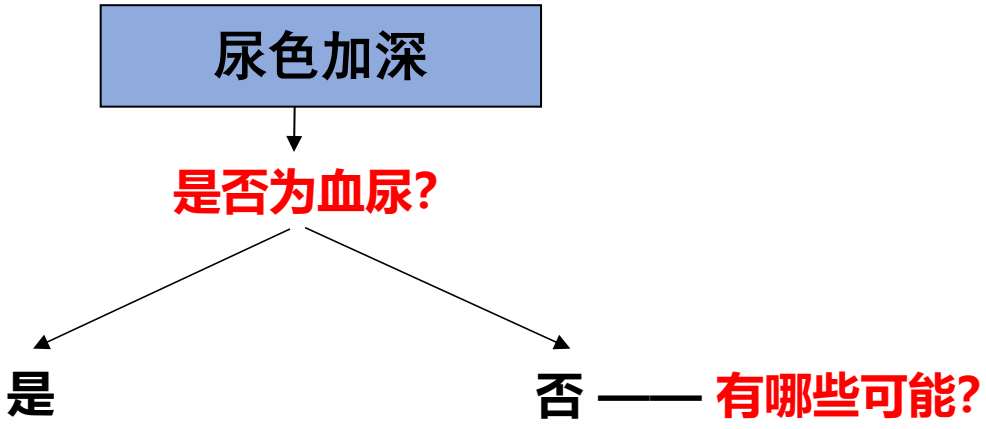

血尿(hematuria)

- 正常人尿液中无红细胞或偶见个别红细胞
- 血尿：新鲜清洁中段尿10ml，离心沉淀（1500 转/分，５min）取尿沉渣镜检。正常人红细胞仅0～2个/高倍视野，若≥3个/高倍视野，则称血尿。
- 镜下血尿（microscopic hematuria）：尿色正常，须经显微镜检查方能确定。
- 肉眼血尿（macroscopic hematuria）：尿呈洗肉水色或血色，每升尿液中出现1ml血液，即可导致肉眼血尿。

明确是否存在血尿：尿常规

Case 1

检验项目: 尿常规+有形成分定量	申请科室: 肾脏内科门诊-滨江	申请日期: 2021-12-25	开单医生: 胡颖

结果名称	反常标识	诊断结果	参考范围	单位	结果时间
尿液颜色		浅棕色	淡黄色		2021-12-25 10:29:29
浊度		微混	清		2021-12-25 10:29:29
尿亚硝酸盐		阴性	阴性		2021-12-25 10:29:29
尿葡萄糖		阴性	阴性	mmol/L	2021-12-25 10:29:29
尿蛋白	↑	1+	阴性	g/L	2021-12-25 10:29:29
尿比重		1.006	1.003-1.030		2021-12-25 10:29:29
尿胆红素		阴性	阴性	μmol/L	2021-12-25 10:29:29
尿酮体		阴性	阴性	mmol/L	2021-12-25 10:29:29
尿pH		7.0	4.5-8.0		2021-12-25 10:29:29
尿胆原		阴性	阴性	μmol/L	2021-12-25 10:29:29
尿潜血	↑	3+	阴性	mg/L	2021-12-25 10:29:29
尿白细胞酯酶	↑	2+	阴性	LEU/μL	2021-12-25 10:29:29
尿白细胞	↑	251	<23	/μL	2021-12-25 10:29:29
尿红细胞		17	<18	/μL	2021-12-25 10:29:29
结晶		0.0	<1.0	/μL	2021-12-25 10:29:29
管型		1	<2.4	/μL	2021-12-25 10:29:29
上皮细胞	↑	63.8	<45	%	2021-12-25 10:29:29
尿粘液丝		0	<7	/μL	2021-12-25 10:29:29
电导率		7.8	3.0-39.0	mS/cm	2021-12-25 10:29:29

Case 2

检验项目: 尿常规+有形成分定量	申请科室: 肾脏内科	申请日期: 2022-07-03	开单医生: 朱丽娜2

结果名称	反常标识	诊断结果	参考范围	单位	结果时间
尿液颜色		浅橙色	淡黄色		2022-07-03 10:02:10
浊度		清	清		2022-07-03 10:02:10
尿亚硝酸盐		阴性	阴性		2022-07-03 10:02:10
尿葡萄糖		阴性	阴性	mmol/L	2022-07-03 10:02:10
尿蛋白		阴性	阴性	g/L	2022-07-03 10:02:10
尿比重		1.023	1.003-1.030		2022-07-03 10:02:10
尿胆红素		阴性	阴性	μmol/L	2022-07-03 10:02:10
尿酮体		阴性	阴性	mmol/L	2022-07-03 10:02:10
尿pH		5.5	5.4-8.4		2022-07-03 10:02:10
尿胆原	↑	1+(50)	弱阳性	μmol/L	2022-07-03 10:02:10
尿潜血		阴性	阴性	mg/L	2022-07-03 10:02:10
尿白细胞酯酶	↑	250	<25	LEU/μL	2022-07-03 10:02:10
尿白细胞		12	<26	/μL	2022-07-03 10:02:10
尿红细胞		6	<24	/μL	2022-07-03 10:02:10
尿鳞状上皮细胞		10	<27	/μL	2022-07-03 10:02:10
尿粘液丝	↑	69	<28	/μL	2022-07-03 10:02:10
管型		<1	<1	/μL	2022-07-03 10:02:10

尿色加深原因？

- 血红蛋白/肌红蛋白尿
- 饮食、药物：甜菜(红色)、利福平(橘红色)、火龙果等

Case 1

横纹肌溶解，常见病因？

检验项目: 尿常规+有形成分定量	申请科室: 肾脏内科门诊-滨江	申请日期: 2021-12-25	开单医生: 胡颖

结果名称	反常标识	诊断结果	参考范围	单位	结果时间
尿液颜色		浅棕色	淡黄色		2021-12-25 10:29:29
浊度		微混	清		2021-12-25 10:29:29
尿亚硝酸盐		阴性	阴性		2021-12-25 10:29:29
尿葡萄糖		阴性	阴性	mmol/L	2021-12-25 10:29:29
尿蛋白	↑	1+	阴性	g/L	2021-12-25 10:29:29
尿比重		1.006	1.003-1.030		2021-12-25 10:29:29
尿胆红素		阴性	阴性	μmol/L	2021-12-25 10:29:29
尿酮体		阴性	阴性	mmol/L	2021-12-25 10:29:29
尿pH		7.0	4.5-8.0		2021-12-25 10:29:29
尿胆原		阴性	阴性	μmol/L	2021-12-25 10:29:29
尿潜血	↑	3+	阴性	mg/L	2021-12-25 10:29:29
尿白细胞酯酶	↑	2+	阴性	LEU/μL	2021-12-25 10:29:29
尿白细胞	↑	251	<23	/μL	2021-12-25 10:29:29
尿红细胞		17	<18	/μL	2021-12-25 10:29:29
结晶		0.0	<1.0	/μL	2021-12-25 10:29:29
管型		1	<2.4	/μL	2021-12-25 10:29:29
上皮细胞	↑	63.8	<45	%	2021-12-25 10:29:29
尿粘液丝		0	<7	/μL	2021-12-25 10:29:29
电导率		7.8	3.0-39.0	mS/cm	2021-12-25 10:29:29

Case 2

红心火龙果，含甜菜红素，体内不吸收、不代谢

检验项目: 尿常规+有形成分定量	申请科室: 肾脏内科	申请日期: 2022-07-03	开单医生: 朱丽娜2

结果名称	反常标识	诊断结果	参考范围	单位	结果时间
尿液颜色		浅橙色	淡黄色		2022-07-03 10:02:10
浊度		清	清		2022-07-03 10:02:10
尿亚硝酸盐		阴性	阴性		2022-07-03 10:02:10
尿葡萄糖		阴性	阴性	mmol/L	2022-07-03 10:02:10
尿蛋白		阴性	阴性	g/L	2022-07-03 10:02:10
尿比重		1.023	1.003-1.030		2022-07-03 10:02:10
尿胆红素		阴性	阴性	μmol/L	2022-07-03 10:02:10
尿酮体		阴性	阴性	mmol/L	2022-07-03 10:02:10
尿pH		5.5	5.4-8.4		2022-07-03 10:02:10
尿胆原	↑	1+(50)	弱阳性	μmol/L	2022-07-03 10:02:10
尿潜血		阴性	阴性	mg/L	2022-07-03 10:02:10
尿白细胞酯酶	↑	250	<25	LEU/μL	2022-07-03 10:02:10
尿白细胞		12	<26	/μL	2022-07-03 10:02:10
尿红细胞		6	<24	/μL	2022-07-03 10:02:10
尿鳞状上皮细胞		10	<27	/μL	2022-07-03 10:02:10
尿粘液丝	↑	69	<28	/μL	2022-07-03 10:02:10
管型		<1	<1	/μL	2022-07-03 10:02:10

诊断流程

排除假性血尿

- 留尿不标准
- 污染血尿：

  月经、便血等污染尿液
- 伪造血尿：

  某种动机人为制造血尿，故意将血混入尿中

尿常规留取注意事项

- 患者应处于安静状态，按平时生活饮食；
- 运动、性生活、妇科检查后、月经等均可影响某些检查的结果；
- 留取中段尿；
- 留取尿标本应及时送检。

诊断流程

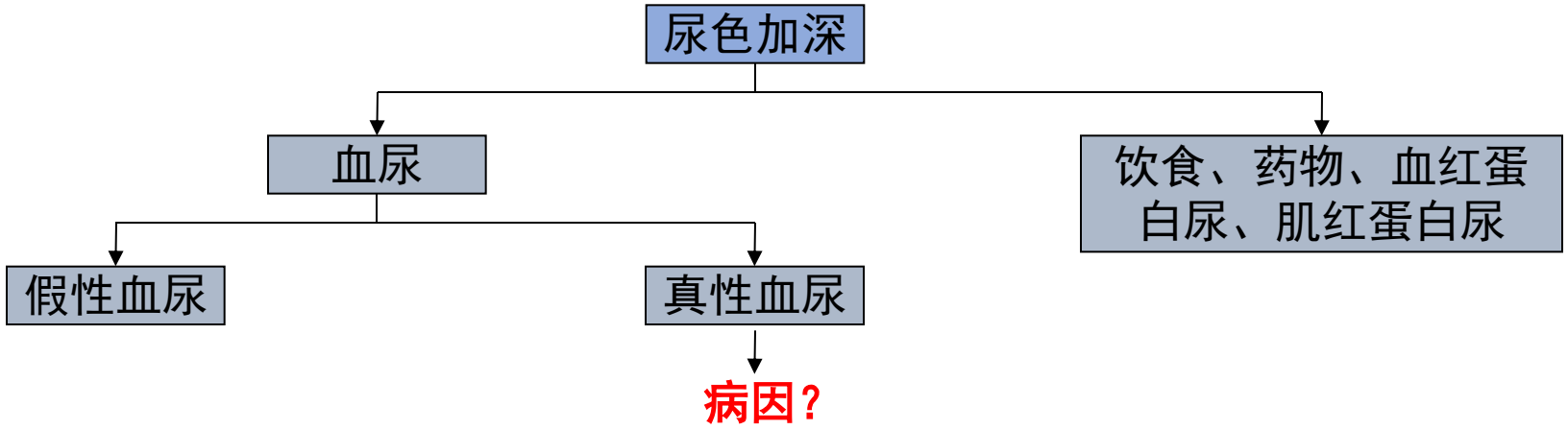

Case 3

- 男性，66岁；
- 3天前体检发现尿检异常，留尿规范。

浙江大学医学院附属第二医院检验报告单

解放院区（杭州市上城区解放路88号） 体液 202508536400

姓名 性别:男 年龄:66岁 病区:肾脏内科病房 床号:0502 病案号:11817774 临床诊断:

标本类型:尿液 样本号:20190723G0290158 检验目的: **尿常规** 等

项目名称	检测结果	参考范围	单位	试验方法
尿液颜色	浅黄色	淡黄色		arkray透过光法
浊度	清	清		arkray散色光法
尿亚硝酸盐	阴性	阴性		arkray干化学法
尿葡萄糖	阴性	阴性	mmol/L	arkray干化学法
尿蛋白	阴性	阴性	g/L	arkray干化学法
尿比重	1.009	1.003-1.030		arkray折射率法
尿胆红素	阴性	阴性	μmol/L	arkray干化学法
尿酮体	阴性	阴性	mmol/L	arkray干化学法
尿pH	7.5	5.4-8.4		arkray干化学法
尿胆原	弱阳性	弱阳性	μmol/L	arkray干化学法
尿潜血	3+(10.0) ↑	阴性	mg/L	arkray干化学法
尿白细胞酯酶	<25	<25		
尿白细胞	5	<12		
尿红细胞	269 ↑	<12		
尿鳞状上皮细胞	<1	<27		
尿粘液丝	<1	<28		
管型	<1	<1		

后续问诊查体?

诊断流程

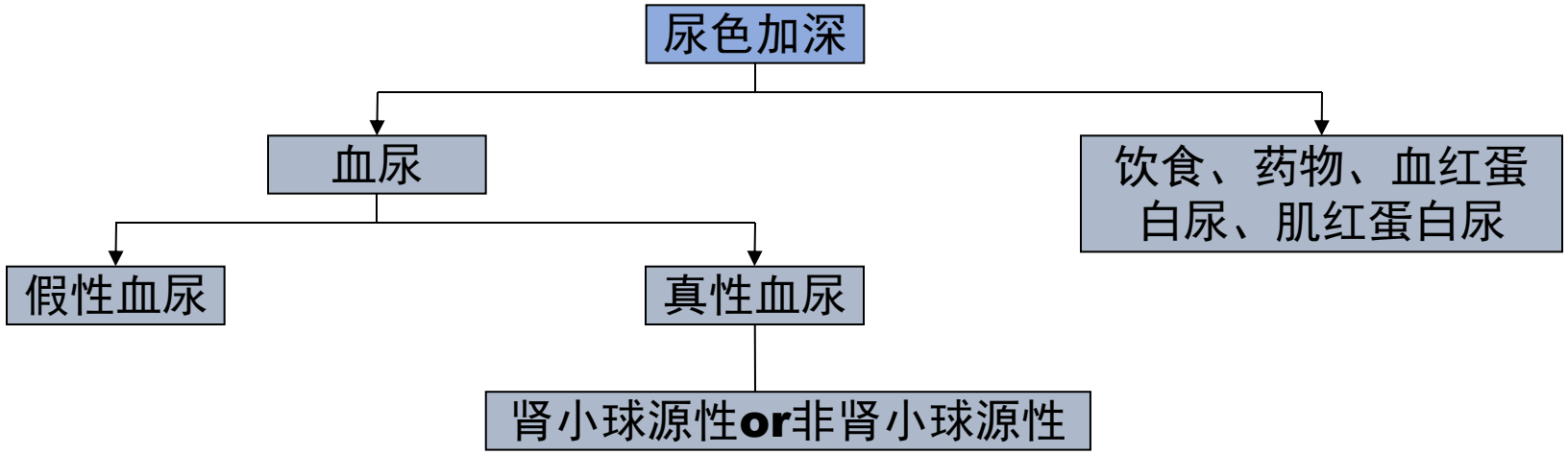

区别肾小球性及非肾小球性血尿

- 肾小球源性血尿：各种肾小球疾病（IgA肾病，Alport综合征等）；

- 非肾小球源性血尿：

  全身疾病引起的尿路出血：抗凝药物过量、血液病（凝血功能及血小板异常）等；

  泌尿系统疾病引起的尿路出血：结石、肿瘤、结核、尿路感染、多囊肾、血管畸形、出血性膀胱炎（环磷酰胺）；

  左肾静脉受压（胡桃夹现象）等

鉴别要点

- 是否**全程血尿**

  -肾小球源性血尿一定是**全程血尿**

  -非肾小球源性血尿则可能表现为初始血尿（病变在尿道）、终末血尿（病变在膀胱三角区）或全程血尿（出血部位可能位于肾脏或输尿管）

- **疼痛、血丝、血块**：绝大多数肾小球源性血尿**无疼痛，无血丝血块**
- 若尿沉渣镜检**红细胞管型**，则几乎可以肯定是肾小球源性血尿；
- **新鲜尿沉渣相差显微镜检查（尿红细胞形态检查）**

  -肾小球源性血尿多为**变形红细胞尿**，形态多样，细胞大小不等； 非肾小球源性血尿多为正常形态红细胞尿，红细胞呈圆形扁盘状、正常形态、大小均一。

- **肾病的其他表现**：肾小球源性血尿者可伴大量蛋白尿、水肿

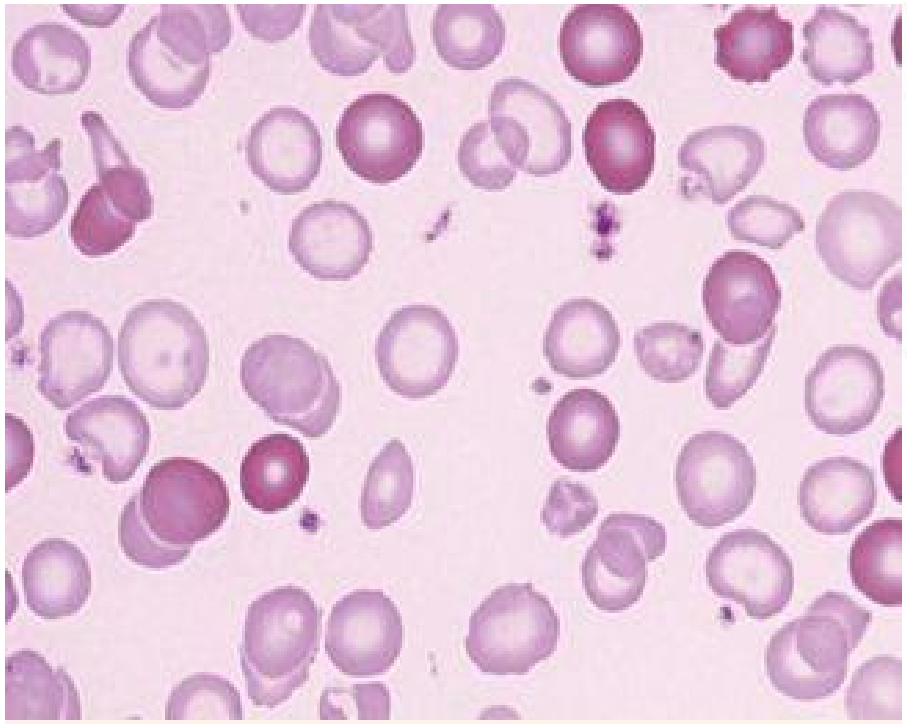

Dysmorphic red cells

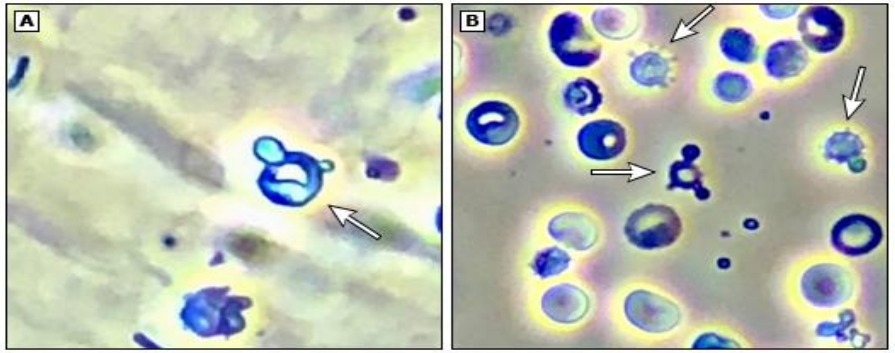

Phase-contrast micrograph

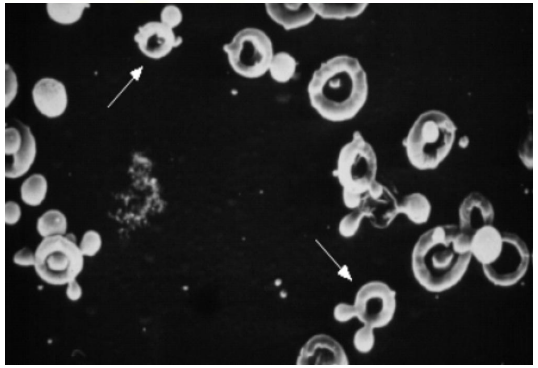

Scanning electron micrograph

Acanthocytes

尿中红细胞以变形红细胞为主或棘形红细胞＞5%，考虑肾小球源性血尿

诊断流程

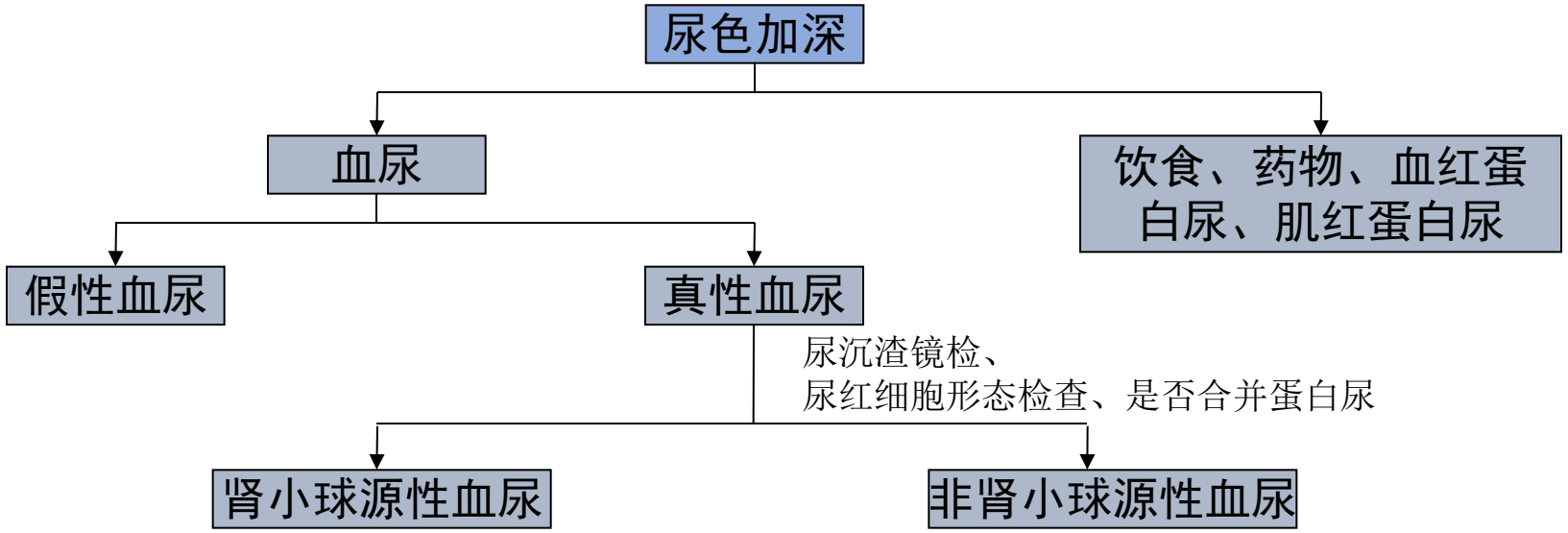
尿色加深
血尿
饮食、药物、血红蛋白尿、肌红蛋白尿
假性血尿
真性血尿
尿沉渣镜检、
尿红细胞形态检查、是否合并蛋白尿
肾小球源性血尿
非肾小球源性血尿

Case 4

- 患者，女性，16岁；
- 患者2年前发热后出现尿色加深，无血丝血块，无泡沫尿，无尿频尿急尿痛，无排尿困难，无眼睑下肢浮肿，无关节痛、光过敏等不适，当地医院就诊，血红蛋白111g/L、尿常规：红细胞89.6/ul，未予特殊治疗，嘱门诊随诊。10天前出现咽痛，次日（2021-07-13）出现肉眼血尿，当地医院复查血红蛋白110g/L、白蛋白38.2g/L，尿常规：尿潜血+++、尿蛋白++、尿红细胞1522/ul，自诉无腰痛，无尿频尿急尿痛，无排尿困难，无眼睑下肢浮肿等不适，遂至我院以求进一步诊治。
- 患者自起病以来，神志清，精神可，睡眠胃纳可，小便如上述，大便如常，体重近期无明显增减。

Case 4

查体：脉搏：79次/分，呼吸：18次/分，血压：114/68mmHg，体温：37.4 ℃。

神清，精神可。颜面部无明显水肿，皮肤巩膜未见明显黄染，颈静脉无怒张，双肺呼吸音清，未及明显干湿啰音，心律齐，腹软，无明显压痛、反跳痛，肝脾肋下未及，双肾区叩击痛阴性，移动性浊音阴性，双下肢未见水肿，病理征阴性。

既往史、个人史、月经史、家族史无殊。

Case 4

	项目名称	结果	定性	历史结果	参考值	单位
1	尿液颜色	浅黄色			淡黄色	
2	浊度	清			清	
3	尿亚硝酸盐	阴性			阴性	
4	尿葡萄糖	阴性			阴性	mmol/L
5	尿蛋白	1+(0.5)	↑		阴性	g/L
6	尿比重	1.020			1.003-1.030	
7	尿胆红素	阴性			阴性	μmol/L
8	尿酮体	阴性			阴性	mmol/L
9	尿pH	6.0			5.4-8.4	
10	尿胆原	弱阳性			弱阳性	μmol/L
11	尿潜血	3+(10.0)	↑		阴性	mg/L
12	尿白细胞酯酶	<25			<25	LEU/μL
13	尿白细胞	12		<1	<26	/μL
14	尿红细胞	118	↑	<1	<24	/μL
15	尿鳞状上皮细胞	<1		<1	<27	个/μL
16	尿粘液丝	14		<1	<28	/μL
17	管型	<1		<1	<1	/μL

结果信息(6项) 结果描述 报告单 图形图像(0) 申请项目

	项目名称	结果	定性	历史结果	参考值	单位
1	尿微量白蛋白	492.81	↑	331.22↑	<25.0	mg/g.Cr
2	尿免疫球蛋白G	46.04	↑	57.56↑	<12.0	mg/g.Cr
3	尿转铁蛋白	30.76	↑	28.54↑	<2.90	mg/g.Cr
4	尿α1微球蛋白	4.06		13.02	<15.0	mg/g.Cr
5	尿NAG酶	3.00		8.94	<20.0	U/g.Cr
6	尿Cr	2.78		2.05		g/L

15	蛋白含量	57.0	↑		1-14	mg/dL
16	尿蛋白定量(24h)	513.0	↑		28-141	mg/24h
17	24小时尿量	900			800-1800	ml/24h

结果信息(10项) 结果描述 报告单 图形图像(0) 申请项目

	项目名称	结果	定性	历史结果	参考值	单位
1	尿液颜色	浅黄色		浅黄色	淡黄色	
2	浊度	清		清	清	
3	尿蛋白	阴性		阴性	阴性	g/L
4	尿比重	1.013		1.017	1.003-1.030	
5	尿pH	5.5		5.5	5.4-8.4	
6	尿潜血	2+(5.0)	↑	3+↑	阴性	mg/L
7	尿红细胞	93	↑	142↑	<24	/μL
8	尿红细胞平均体积	65.00				fL
9	红细胞形态	以小细胞为主的变形红细胞			均一型	
10	约占红细胞总数	68.00				%

Case 4

- 诊断？
- 进一步检查？

抗链球菌溶血素0
免疫球蛋白、补体
结核感染T细胞检测
肝炎标志物系列
抗核抗体
抗肾小球基底膜抗体
抗中性粒细胞胞浆抗体
抗磷脂抗体
肾穿刺活检

浙江大学医学院附属第二医院

本报告单经过电子签名认证

金域医学 KingMed Diagnostics

肾活检病理检查报告书

病人姓名:		**性 别:**	女	**年 龄:**	16岁	**患者电话:**	13665833732
条形码:	0524362426	**病理号:**	SZ2103705	**接收时间:**	2021-07-15 19:47:06	**房/床号:**	411-走01
医 院:	浙江大学医学院附属第二医院-解放院区肾穿			**科 室:**	肾脏内科病房	**住院号:**	13436320
送检材料:	肾	**医院标识:**		**申请医生:**		**医生电话:**	666330
项目名称:	常规肾脏病理检测（荧光7+特染3）			**临床诊断:**	慢性肾炎综合征		

大体描述:

光镜：灰红色条索状组织1条，长1.4cm。（全取材）
荧光：灰红色条索状组织1条，长0.5cm。（全取材）
电镜：灰红色条索状组织1条，长0.3cm。（全取材）

免疫荧光: [√] **冰冻切片** [ ] **石蜡切片** **肾小球** 5 个 **荧光项** 17 项

IgG（阴性）；IgA（+++）；IgM（+/-）；C3（+++）；C1q（阴性）；Fib（阴性）；ALB（阴性）；C4c（阴性）；IgG1（阴性）；IgG2（阴性）；IgG3（阴性）；IgG4（阴性）；PLA2R（阴性）；THSD7A（阴性）；α1阳性对照正常；α3肾小球基底膜、肾小管基底膜表达正常；α5肾小球基底膜、包曼氏囊、肾小管基底膜表达正常

沉积部位及方式:

肾小球： 弥漫、球性系膜区及节段毛细血管袢呈团块和颗粒状

肾小管： ALB:肾小管上皮细胞可见重吸收小滴+ 间质： -

管型： - 血管： -

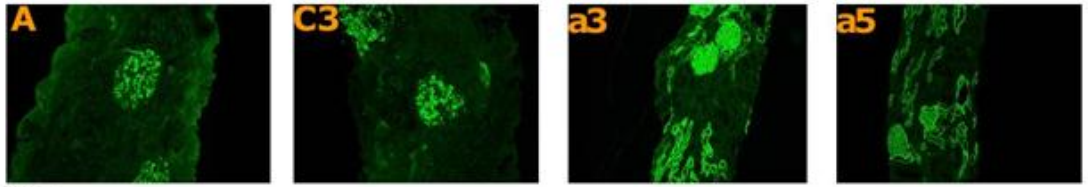

超微结构:

肾小球：电镜下未检测到肾小球。
肾小管-间质：肾小管上皮细胞空泡变性。肾间质无特殊病变。
肾间质血管：个别毛细血管管腔内见红细胞。



小结:

免疫荧光： IgA（+++）弥漫、球性系膜区及节段毛细血管袢呈团块和颗粒状沉积。

超微结果： 送检电镜标本未见肾小球。

浙江大学医学院附属第二医院

本报告单经过电子签名认证

金域医学 KingMed Diagnostics

肾活检病理检查报告书

病人姓名:		**性 别:**	女	**年 龄:**	16岁	**患者电话:**	13665833732
条形码:	0524362426	**病理号:**	SZ2103705	**接收时间:**	2021-07-15 19:47:06	**房/床号:**	411-走01
医 院:	浙江大学医学院附属第二医院-解放院区肾穿	**科 室:**	肾脏内科病房			**住院号:**	13436320
送检材料:	肾	**医院标识:**		**申请医生:**		**医生电话:**	666330
项目名称:	常规肾脏病理检测（荧光7+特染3）			**临床诊断:**	慢性肾炎综合征		

组织学检查：HE、特殊染色3项

送检肾穿刺组织常规做HE、PAS、PASM、Masson染色。

肾小球：光镜观察皮髓质肾组织，经多切，可见7个肾小球，未见肾小球球性硬化及节段性硬化。

肾小球细胞数约80-100个/球，多数肾小球毛细血管袢开放尚好，个别肾小球毛细血管袢开放欠佳、节段袢皱缩状，节段袢与囊壁粘连，偶见内皮细胞成对；肾小球系膜区系膜细胞和基质轻度增生；个别肾小球囊壁增厚，囊外纤维化，壁层细胞增生，可见1个小细胞纤维性新月体形成。PASM染色显示肾小球毛细血管袢基底膜无明显增厚，未见钉突样结构，未见双轨形成； Masson染色显示肾小球系膜区嗜复红物沉积，肾小球毛细血管袢基底膜上皮下、内皮下无明显嗜复红物沉积，未见纤维素样坏死，未见白金耳样结构。

肾小管-间质：肾小管上皮细胞空泡及颗粒变性，可见红细胞管型，少数肾小管管腔扩张，刷状缘消失，个别肾小管萎缩，间质散在炎症细胞浸润。

肾间质血管：小动脉管壁未见明显病变。

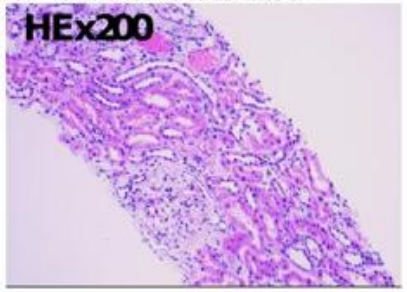

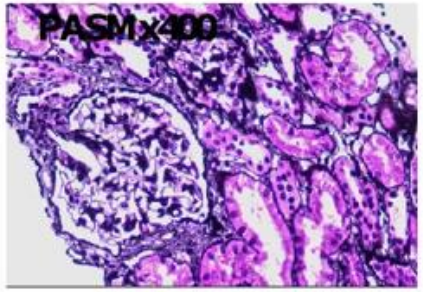

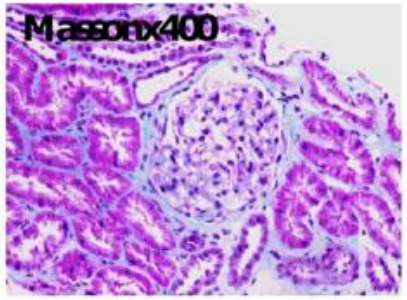

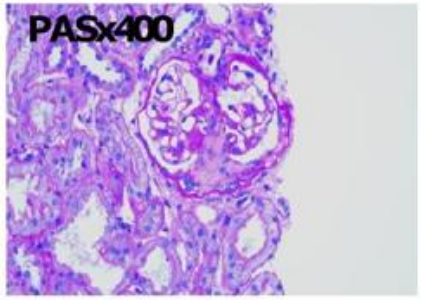

病理诊断:

符合IgA肾病，Lee分级：Ⅲ级。牛津分类：M1 E0 S1 T0 C1。光镜肾小球数较少，分级和分类供临床参考。

Case 5

- 患者，男性，31岁；
- 右侧腰痛3天，肉眼血尿1天。

结果信息(19项)　结果描述　报告单　图形图像(0)　申请项目

	项目名称	结果	定性	历史结果	参考值	单位	临
1	尿液颜色	浅黄色			淡黄色		
2	浊度	清			清		
3	尿亚硝酸盐	阴性			阴性		
4	尿葡萄糖	阴性			阴性	mmol/L	
5	尿蛋白	阴性			阴性	g/L	
6	尿比重	1.024			1.003-1.030		
7	尿胆红素	阴性			阴性	μmol/L	
8	尿酮体	阴性			阴性	mmol/L	
9	尿pH	7.5			4.5-8.0		
10	尿胆原	阴性			阴性	μmol/L	
11	尿潜血	1+	↑		阴性	mg/L	
12	尿白细胞酯酶	+-	↑		阴性	LEU/μL	
13	尿白细胞	24	↑		<23	/μL	
14	尿红细胞	48	↑		<18	/μL	
15	结晶	0			<1	/μL	
16	管型	0			<2.4	/μL	
17	上皮细胞	1.7			<45	%	
18	尿粘液丝	0			<7	/μL	
19	电导率	20.4			3.0-39.0	mS/cm	

检查项目：双侧肾输尿管膀胱前列腺彩超

检查所见：

右肾大小正常，包膜光整，实质回声均匀，皮髓质分界清晰，肾实质内未见明显占位性病变，集合系统分离约1.42cm，集合系统内未见异常回声。CDFI示血流充盈良好。右侧输尿管上段扩张约0.70cm，在输尿管末端见一个强光团，大小约1.12cm，后方伴声影。

左侧肾脏大小正常，形态规则，包膜光整，实质回声均匀，皮髓质分界清晰，肾实质内未见明显占位性病变，集合系统未见明显分离，CDFI示肾血流充盈良好。左侧输尿管未见明显扩张。膀胱充盈欠佳，所示部分未见异常回声。前列腺显示欠清。

提示：

1. 右侧输尿管上段结石伴右侧肾盂积水
2. 左肾、左侧输尿管未见明显异常

科　室　　滨江泌尿外科门诊　　检查项目 全腹部泌尿系CT平扫成像

影像所见 Image Findings

右输尿管上段结石，大小约7*6mm，结石以上尿路扩张积水。
左输尿管未见明显异常。
右肾体积增大，双肾内未见明显结石。
膀胱未充盈显示不佳，膀胱后壁下见点状高密度影。

诊断结果 Diagnosis

右输尿管上段结石，结石以上尿路扩张积水。
膀胱小结石可能。

Case 6

- 女性，80岁；
- 因“心悸、纳差、乏力一月”入院
- 既往类天疱疮和腮腺恶性肿瘤手术史
- 诊断 低钾，原发性醛固酮增多症
- 入院第三天出现肉眼血尿，无尿频尿急尿痛
- 皮肤瘀斑

（急诊）尿常规+比重	结果	正常参考值	单位
尿液颜色	浅橙色	淡黄色	
浊度	混浊	清	
尿亚硝酸盐	阴性	阴性	
尿葡萄糖	2+(8.3)	阴性	mmol/L
尿蛋白	1+(0.5)	阴性	g/L
尿比重(U-SG)	1.005	1.003-1.030	
尿胆红素	阴性	阴性	μmol/L
尿酮体	阴性	阴性	mmol/L
尿pH(U-pH)	7.5	5.4-8.4	
尿胆原	2+(100)	弱阳性	μmol/L
尿潜血	3+(OVER)	阴性	mg/L
尿白细胞	25(LEU)	阴性	个/μL
尿白细胞	189	<26	个/μL
尿红细胞	>1200	<24	个/μL
尿鳞状上皮细胞	4	<27	个/μL
尿非鳞状上皮细胞	2	<4	/μL
尿粘液丝	11	<28	个/μL
管型	<1	<1	个/μL

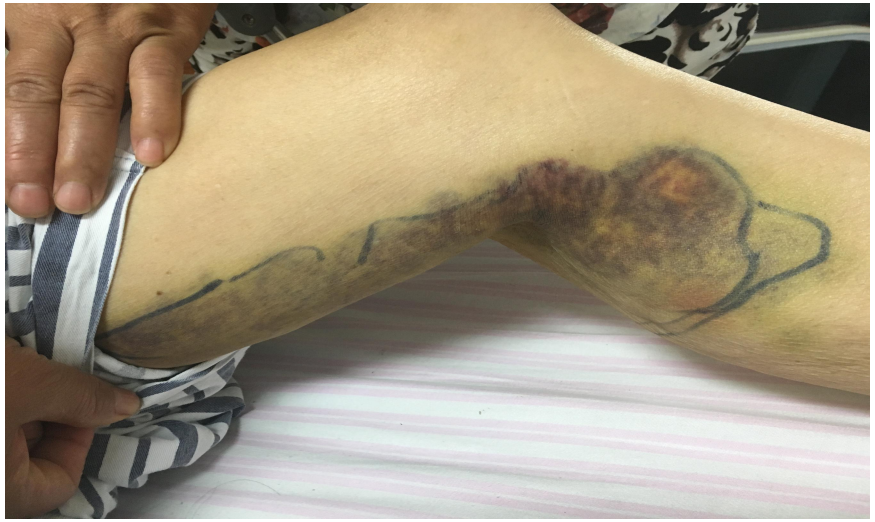

检验结果列表

（急诊）凝血谱	结果	正常参考值	单位
凝血酶原时间	13.8	12.0-14.0	秒
凝血酶原时间活动度	89.0	80.0-120.0	%
国际标准化比率	1.07	0.90-1.10	
部分凝血活酶时间	92.8	30.0-45.0	秒
凝血酶时间	16.7	13.0-18.0	秒
血浆纤维蛋白原	4.08	2.0-4.0	g/L
D-二聚体	740	<500	μg/L FEU

康圣环球 Kindstar Global
武汉高新大道666号光谷生物城B3-1
www.kindstar.com.cn
400-736-1666 800-810-0579

武汉康圣达医学检验所
武汉血液肿瘤分子特检技术研究中心

武汉康圣达医学检验所

检验报告单

条码号：B02002005022　标本类型：血浆　标本性状：标本未见异常　送检单位：浙江大学医学院附属第二医院
姓名：陈桂英　性别：女　年龄：80岁　送检医师：
门诊/住院号：　科别：　床号：　采样时间：2017-08-22 00:00
临床诊断：　接收时间：2017-08-24 23:43

项目	英文简写	结果	提示	参考值	单位
凝血因子Ⅷ活性	Ⅷ:C	0.10	↓	50-150	%
凝血因子Ⅸ活性	Ⅸ:C	95.20		65-150	%
凝血因子Ⅺ活性	Ⅺ:C	67.70		65-150	%
凝血因子Ⅻ活性	Ⅻ:C	56.60		50-150	%
凝血酶原时间	PT	13.20	↑	9.9-12.8	sec
活化部分凝血活酶时间	APTT	>100.0	↑	25.1-36.5	sec
国际标准化比值INR	INR	1.22			

康圣环球 Kindstar Global
武汉高新大道666号光谷生物城B3-1
www.kindstar.com.cn
400-736-1666 800-810-0579

武汉康圣达医学检验所
武汉血液肿瘤分子特检技术研究中心

武汉康圣达医学检验所

检验报告单

条码号：B02002005022　标本类型：血浆　标本性状：标本未见异常　送检单位：浙江大学医学院附属第二医院
姓名：陈桂英　性别：女　年龄：80岁　送检医师：
门诊/住院号：　科别：　床号：　采样时间：2017-08-22 00:00
临床诊断：　接收时间：2017-08-24 23:43

项目	英文简写	结果	提示	参考值	单位
Ⅷ因子抗体	*	21.20	↑	0-0.6	BU

获得性血友病

诊断流程

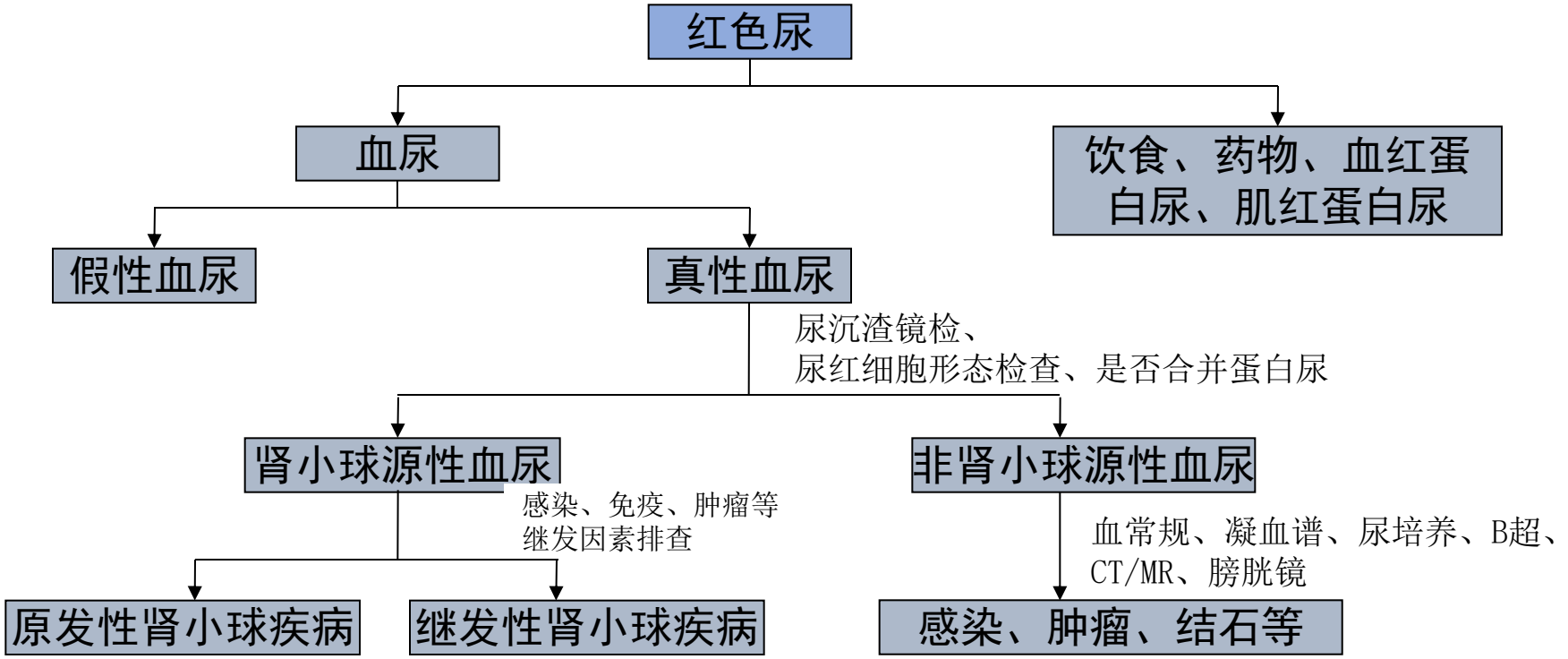
红色尿
血尿
饮食、药物、血红蛋白尿、肌红蛋白尿
假性血尿
真性血尿
尿沉渣镜检、
尿红细胞形态检查、是否合并蛋白尿
肾小球源性血尿
非肾小球源性血尿
感染、免疫、肿瘤等
继发因素排查
血常规、凝血谱、尿培养、B超、
CT/MR、膀胱镜
原发性肾小球疾病
继发性肾小球疾病
感染、肿瘤、结石等

询问病史，根据伴随症状

- **血尿伴疼痛**

  泌尿系结石、泌尿系统肿瘤、肾结核、肾盂肾炎

- **血尿伴膀胱刺激症状**

  急性膀胱炎、急性肾盂肾炎、急性前列腺炎、膀胱结核、肿瘤

- **血尿伴腹部肿块**

  肾肿瘤、多囊肾、肾下垂、异位肾

- **血尿伴出血倾向**

  血液疾患，如白血病、血友病、血小板减少性紫癜等

询问病史，根据伴随症状

- **血尿伴发热**

  急性肾盂肾炎、肾结核、流行性出血热、钩端螺旋体病、IgA肾病

- **血尿伴高血压水肿蛋白尿**

  肾小球肾炎

- **血尿伴乳糜尿**

  慢性肾盂肾炎、丝虫病

- **无症状性血尿**

  隐匿性肾炎、薄基底膜肾病、肾肿瘤、胡桃夹现象

血尿相关的影像学

- **超声：**

  肾脏大小：单侧萎缩，肾下垂，畸形

  占位病变：结石，囊肿（包括多囊肾），肿瘤，膀胱或前列腺病变

- **血管彩超：**胡桃夹现象

血尿相关的影像学检查

- **泌尿系CTU**
- **腹部平片、静脉肾盂造影**
- **膀胱镜检查**

膀胱内出血

输尿管开口　单侧出血—肾小球以外血尿

双侧出血—多为肾小球源性血尿

引起血尿的主要疾病

- 泌尿外科疾病
- 全身性疾病
- 肾内科疾病
- 尿路邻近器官的疾病

病因复杂多样，问诊查体及辅助检查结合，综合判断！

02

蛋白尿
proteinuria

蛋白尿定义

- 成人24小时尿蛋白定量＞150mg/d或尿蛋白/尿肌酐>200mg/g称为蛋白尿，儿童＞300mg/d。

蛋白尿产生原理

- 正常人无蛋白尿原因
  - 肾小球滤过屏障
    - 电荷屏障：肾小球基底膜带负电荷，血蛋白带负电荷
    - 机械屏障：肾小球基底膜为粗的滤过器，足突裂孔膜孔径最小，阻止中大分子蛋白通过，LMW（<20kD可自由滤过）
  - 近端肾小管重吸收
- 产生蛋白尿原因
  - 肾小球滤过屏障破坏
  - 近端肾小管重吸收功能受损超过重吸收能力

诊断蛋白尿注意事项

- 要正确留取尿样，清晨清洁中段尿
- 尿常规的试纸仅对白蛋白敏感，对Ig和轻链不敏感，若尿常规阴性或弱阳性，而24小时定量提示较大量蛋白尿，应警惕存在大量非白蛋白成分的蛋白尿
- 尿常规不够敏感，受浓度影响大，可测尿白蛋白与尿肌酐比值（ACR）
- 24小时尿蛋白定量容易受尿液收集准确与否、送检时尿液是否混匀、被检对象活动状态等因素影响，需交待清楚，可尿蛋白/尿肌酐或尿ACR代替（随访过程中）

区分真性或假性蛋白尿

- 女性–混入月经、白带；
- 男性–混入前列腺混合液；
- 尿中混入血液、脓液或肿瘤分泌物；
- 尿液长时间放置或冷却后；
- 淋巴尿。

区分生理性或病理性蛋白尿

1）**功能性蛋白尿：**剧烈运动、发热后出现的一过性蛋白尿，肾脏无器质性病变，24h尿蛋白不超过0.5g；

2）**直立性蛋白尿：**尿蛋白在直立时出现，平卧时消失，常见于青少年，一般尿蛋白定量＜1g/d。确定方法是24小时尿蛋白总量＞150mg，而夜间8小时卧位尿蛋白定量＜50mg。目前认为存在两组病因：左肾静脉受压或早期肾脏器质性病变。

病理性蛋白尿分类

- 肾小球性蛋白尿
- 肾小管性蛋白尿
- 溢出性蛋白尿
- 组织性蛋白尿

浙江大学医学院附属第二医院检验报告单

解放院区(杭州市上城区解放路88号)

204984077300

姓名: 性别:女 年龄:47岁 病区:肾脏内科病区- 床号:0401 **病案号: 13722264** 临床诊断:肾病综合征

标本类型:尿液 样本号:20220710G0252257 **检验目的: 尿肾功能系列**

项目名称	检验结果	参考范围	单位	试验方法
尿微量白蛋白	6038.46↑	<25.0	mg/g.Cr	西门子免疫比浊
尿免疫球蛋白G	1221.15↑	<12.0	mg/g.Cr	西门子免疫比浊
尿转铁蛋白	636.54↑	<2.90	mg/g.Cr	西门子免疫比浊
尿α1微球蛋白	98.27 ↑	<15.0	mg/g.Cr	西门子免疫比浊
尿NAG酶	46.15 ↑	<20.0	U/g.Cr	西门子免疫比浊
尿Cr	0.52		g/L	西门子免疫比浊

前三项反映肾小球功能，后两项反映近端肾小管功能

肾小球性蛋白尿特点

- 白蛋白等中大分子为主；
- 肾病水平蛋白尿常见；
- 见于多种肾小球疾病。

肾小球性蛋白尿机制

- 滤过屏障损害：

正常肾小球滤过膜允许分子量<20-40KD的蛋白质通过，各种肾小球性疾病导致滤过膜损害，使其通透性增加，大量的血浆蛋白滤过，并超过了肾小管的重吸收的能力。

- **血液动力改变：**

肾小球毛细血管内压增高或血浆流量减缓

蛋白尿的选择性作为判断肾小球损伤程度指标

- 选择性蛋白尿：尿IgG/转铁蛋白＜0.1，尿中主要为中分子量的白蛋白、转铁蛋白、β2微球蛋白等，提示肾小球滤过膜损害较轻，见于微小病变和早期糖尿病肾病。

- 非选择性蛋白尿：尿IgG/转铁蛋白＞0.2，尿中大分子量及中分子量的蛋白质同时存在，提示肾小球滤过膜受损严重，见于其他各种肾小球疾病。

病理性蛋白尿分类

- 肾小球性蛋白尿
- 肾小管性蛋白尿
- 溢出性蛋白尿
- 组织性蛋白尿

肾小管性蛋白尿特点

- 正常从肾小球滤过的小分子蛋白（如α1、β2微球蛋白等）增多为主，白蛋白正常或轻度增多；
- 单纯性肾小管性蛋白尿，一般其蛋白量低于2g/24h；
- 常见于肾盂肾炎、间质性肾炎、肾小管性酸中毒、肾移植术后等。

肾小管性蛋白尿机制

- 各种病因引起的近端肾小管对低分子量蛋白质的重吸收功能减退。

病理性蛋白尿分类

- 肾小球性蛋白尿
- 肾小管性蛋白尿
- 溢出性蛋白尿
- 组织性蛋白尿

溢出性蛋白尿机制

- 血循环中存在大量可以从正常肾小球滤过的小分子蛋白，超过肾小管正常的重吸收极限。
- 见于多发性骨髓瘤的轻重链尿，横纹肌溶解时的肌红蛋白尿，血管内溶血时的血红蛋白尿。

病理性蛋白尿分类

- 肾小球性蛋白尿
- 肾小管性蛋白尿
- 溢出性蛋白尿
- 组织性蛋白尿

组织性蛋白尿机制

- 肾组织破坏及分泌所产生的蛋白
- 主要为肾及泌尿道上皮细胞在炎症刺激下分泌的部分蛋白，如Tamn-Horsfall蛋白和IgA，还包括肾及尿路释放入尿中的各种结构蛋白
- 一般尿蛋白很少>1g。

种类	发生机制	主要特点	临床意义
肾小球性	分子屏障受损 电荷屏障受损 其它：血流动力学	非选择性蛋白尿 选择性蛋白尿 多 > 2g/24h	原发性或继发性肾小球疾病、肾循环障碍、缺氧等
肾小管性	重吸收↓	小分子,1-2g/24h	肾盂肾炎、间质性肾炎、重金属中毒、镇痛药、抗生素肾损害等
溢出性	血中异常蛋白↑	原发疾病(血红蛋白、肌红蛋白、本一周蛋白）	溶血性贫血、挤压综合症、多发性骨髓瘤、浆细胞病、轻链病
组织性	组织破坏、药物或炎症刺激肾小管分泌蛋白增多	T—H糖蛋白等0.5-1g/24h	炎症、创伤等

总结——蛋白尿的诊断思路

- 区分蛋白尿是真性/假性
- 区分蛋白尿是生理性/病理性
- 判断病理性蛋白尿来源，进一步诊断疾病。

诊断流程

- 蛋白尿
  - 分辨真性与假性蛋白尿
  - 判断蛋白尿是生理性或病理性
  - 确定蛋白尿的组成
  - 确定尿蛋白的选择性
  - 蛋白尿定量及病因的确定
  - 确定产生蛋白尿的疾病
  - 肾性蛋白尿的鉴别诊断

Case 1 尿常规尿蛋白阳性，一定有尿蛋白吗

浙江大学医学院附属第二医院检验报告单

解放院区（杭州市上城区解放路88号） 体液 202492436100

姓名： 性别：女 年龄：27岁 科别：肾脏内科 床号： 病案号：11595949 临床诊断：蛋白尿待查

标本类型：尿液 样本号：20190708G0291171 检验目的：**尿常规** 等

项目名称	检测结果	参考范围	单位	试验方法
尿液颜色	黄色	淡黄色		arkray透过光法
浊度	清	清		arkray散色光法
尿亚硝酸盐	阴性	阴性		arkray干化学法
尿葡萄糖	阴性	阴性	mmol/L	arkray干化学法
尿蛋白	+-(0.1) ↑	阴性	g/L	arkray干化学法
尿比重	1.026	1.003-1.030		arkray折射率法
尿胆红素	阴性	阴性	μmol/L	arkray干化学法
尿酮体	阴性	阴性	mmol/L	arkray干化学法
尿pH	5.5	5.4-8.4		arkray干化学法
尿胆原	弱阳性	弱阳性	μmol/L	arkray干化学法
尿潜血	阴性	阴性	mg/L	arkray干化学法
尿白细胞酯酶	<25	<25	LEU/μL	arkray干化学法
尿白细胞	6	<26	个/μL	IQ200流式图像法
尿红细胞	<1	<24	个/μL	IQ200流式图像法
尿鳞状上皮细胞	<1	<27	个/μL	IQ200流式图像法
尿粘液丝	52 ↑	<28	个/μL	IQ200流式图像法
管型	<1	<1	个/μL	IQ200流式图像法

Case 1

浙江大学医学院附属第二医院检验报告单

解放院区（杭州市上城区解放路88号） **免疫** **202492555300**

姓名：

性别：女 年龄：27岁 科别：肾脏内科 床号： 病案号：11595949 临床诊断：蛋白尿待查

标本类型：尿液 样本号：20190708G0252071 检验目的：**尿液肾功能系列**

项目名称	检测结果	参考范围	单位	试验方法
尿微量白蛋白	21.2	<25.0	mg/g.Cr	西门子免疫比浊
尿免疫球蛋白G	7.0	<12.0	mg/g.Cr	西门子免疫比浊
尿转铁蛋白	2.6	<2.90	mg/g.Cr	西门子免疫比浊
尿α1微球蛋白	11.6	<15.0	mg/g.Cr	西门子免疫比浊
尿NAG酶	2.0	<20.0	U/g.Cr	西门子免疫比浊
尿Cr	0.5		g/L	西门子免疫比浊

Case 2 尿常规、尿肾功能和24小时尿蛋白结果不匹配

- 男，50岁。腹胀、纳差半月余，乏力3天。血红蛋白55g/L，血肌酐1323.9 μmol/L↑，查体：贫血貌，下肢无明显水肿。

浙江大学医学院附属第二医院检验报告单

第1页/共1页

解放院区(杭州市上城区解放路88号)　204860264800

姓名:　性别:男　年龄:50岁　病区:消化内科一病区　床号:0204　**病案号: 14367855**　临床诊断:肾功能不全
标本类型:尿液　样本号:2022042OG0290256　**检验目的: 尿常规+有形成分定量**

项目名称	检验结果	参考范围	单位	试验方法
尿液颜色	无色	淡黄色		arkray透过光法
浊度	清	清		arkray散色光法
尿亚硝酸盐	阴性	阴性		arkray干化学法
尿葡萄糖	阴性	阴性	mmol/L	arkray干化学法
尿蛋白	+-(0.2)↑	阴性	g/L	arkray干化学法
尿比重	1.008	1.003-1.030		arkray折射率法
尿胆红素	阴性	阴性	μmol/L	arkray干化学法
尿酮体	阴性	阴性	mmol/L	arkray干化学法
尿pH	5.5	5.4-8.4		arkray干化学法
尿胆原	弱阳性	弱阳性	μmol/L	arkray干化学法
尿潜血	1+(0.6)↑	阴性	mg/L	arkray干化学法
尿白细胞酯酶	<25	<25	LEU/μL	arkray干化学法
尿白细胞	24 ↑	<12	/μL	IQ200流式图像法
尿红细胞	10	<12	/μL	IQ200流式图像法
尿鳞状上皮细胞	<1	<27	/μL	IQ200流式图像法
尿粘液丝	<1	<28	/μL	IQ200流式图像法
管型	<1	<1	/μL	IQ200流式图像法

浙江大学医学院附属第二医院检验报告单

第1页/共1页

解放院区(杭州市上城区解放路88号)　204860264600

姓名:　性别:男　年龄:50岁　病区:消化内科一病区　床号:0204　**病案号: 14367855**　临床诊断:肾功能不全
标本类型:尿液　样本号:2022042OG0252243　**检验目的: 尿肾功能系列**

项目名称	检验结果	参考范围	单位	试验方法
尿微量白蛋白	54.09 ↑	<25.0	mg/g.Cr	西门子免疫比浊
尿免疫球蛋白G	<12.00	<12.0	mg/g.Cr	西门子免疫比浊
尿转铁蛋白	<2.90	<2.90	mg/g.Cr	西门子免疫比浊
尿α1微球蛋白	52.73 ↑	<15.0	mg/g.Cr	西门子免疫比浊
尿NAG酶	14.70	<20.0	U/g.Cr	西门子免疫比浊
尿Cr	0.66		g/L	西门子免疫比浊

浙江大学医学院附属第二医院检验报告单

解放院区(杭州市上城区解放路88号)

204860264500

姓名: 性别:男 年龄:50岁 病区:消化内科一病区 床号:0204 **病案号: 14367855** 临床诊断:肾功能不全

标本类型:尿液 样本号:20220422G0248505 **检验目的: 24h尿蛋白**

项目名称	检验结果	参考范围	单位	试验方法
蛋白含量	146.0 ↑	1-14	mg/dL	利德曼直接法
尿蛋白定量(24h)	2774.0 ↑	28-141	mg/24h	计算法
24小时尿量	1900 ↑	800-1800	ml/24h	测量法

尿免疫固定电泳(UIF)

ELP（尿）	琼脂糖凝胶电泳法	**阳性（+）**	阴性（-）
IgG（尿）	琼脂糖凝胶电泳法	阴性（-）	阴性（-）
IgA（尿）	琼脂糖凝胶电泳法	**阳性（+）**	阴性（-）
IgM（尿）	琼脂糖凝胶电泳法	阴性（-）	阴性（-）
κ 轻链	琼脂糖凝胶电泳法	阴性（-）	阴性（-）
λ 轻链	琼脂糖凝胶电泳法	**阳性（+）**	阴性（-）

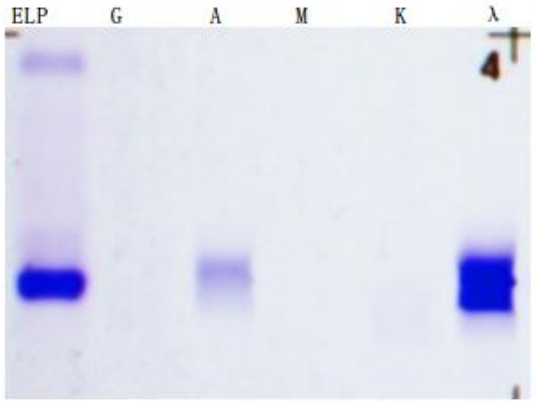

感謝