**Título del Documento:** [Órgano, Testículo]

Ficha técnica

- **Preparación**: Testículo
- **Tinción**: Hematoxilina-Eosina
- **Fijación**: Bouin
- **Especie**: Humano
- **Magnificación**: 40x
- **Código interno**: #RS001

Descripción

Los testículos son las gónadas masculinas cuyas funciones principales son la síntesis de andrógenos y la producción de las gametas. Cada testículo está rodeado de una cápsula gruesa de tejido fibromuscular, la túnica albugínea (que *no se observa en este preparado*), desde la cual se proyectan tabiques que lo dividen en lobulillos.

En el tejido testicular humano del adulto, cada lobulillo está compuesto por:

- Túbulos seminíferos. Son estructuras tubulares formadas por un epitelio estratificado especial, el epitelio seminífero, compuesto por:
- Las células germinales. Desde la lámina basal hacia la luz tubular:
    - Las espermatogonias A claras y A oscuras son células con forma de cúpula que se distinguen por la coloración diferencial de sus núcleos. Las A claras con núcleo redondeado, cromatina finamente granulada y nucléolos unidos a la carioteca. Las A oscuras se distinguen por una zona de rarefacción de la cromatina ubicada en el centro del núcleo.
        - Las espermatogonias B se despegaron de la lámina basal y se distinguen por sus núcleos redondos con cromatina heterogénea y nucléolos que no están adosados a la carioteca.
        - Los espermatocitos primarios en paquinema -que corresponde al subestadio más largo de la primera profase meiótica-, se distinguen fácilmente por ser células con un gran núcleo central y cromatina filamentosa.

        - Los espermatocitos secundarios son más pequeños que los primarios y se identifican por su núcleo esférico con cromatina granular pálida.
        - Las espermátides inmaduras o tempranas son más pequeñas que el espermatocito secundario y redondas, con núcleo esférico y cromatina granular pálida.
        - Las espermátides maduras o tardías son células con núcleo ahusado y cromatina muy condensada, que atraviesan una serie de transformaciones celulares dando lugar a los espermatozoides.
    - Las células de Sertoli o sustentaculares son células epiteliales columnares que se extienden desde la lámina basal hasta la luz tubular. Tienen un gran núcleo central (suele ubicarse en la segunda hilera de núcleos del túbulo) y pliegues en la carioteca, cromatina laxa y nucléolo evidente.

La lámina basal del epitelio, las células peritubulares o mioides (células alargadas con características de miofibroblastos) y las fibras colágenas constituyen la pared tubular.

- Alrededor de los túbulos seminíferos, el intersticio testicular está constituido por:
- Un estroma de tejido conectivo laxo.
    - Células de Leydig o intersticiales, células poliédricas grandes que se encuentran agrupadas, con núcleo central, cromatina laxa, nucléolo evidente, citoplasma acidófilo con inclusiones lipídicas.

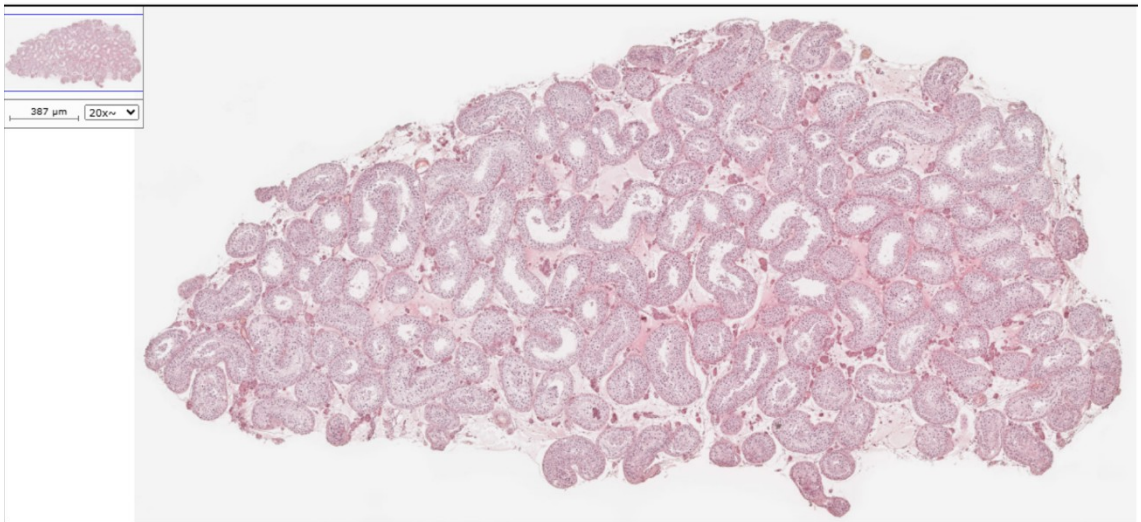


Imagen 10

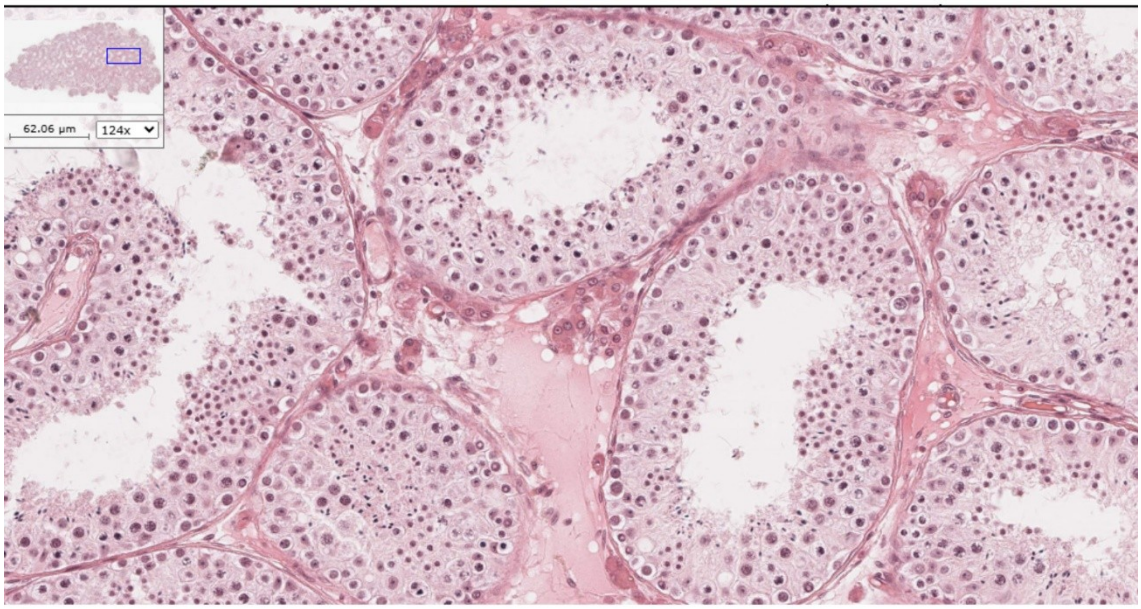


Imagen 11

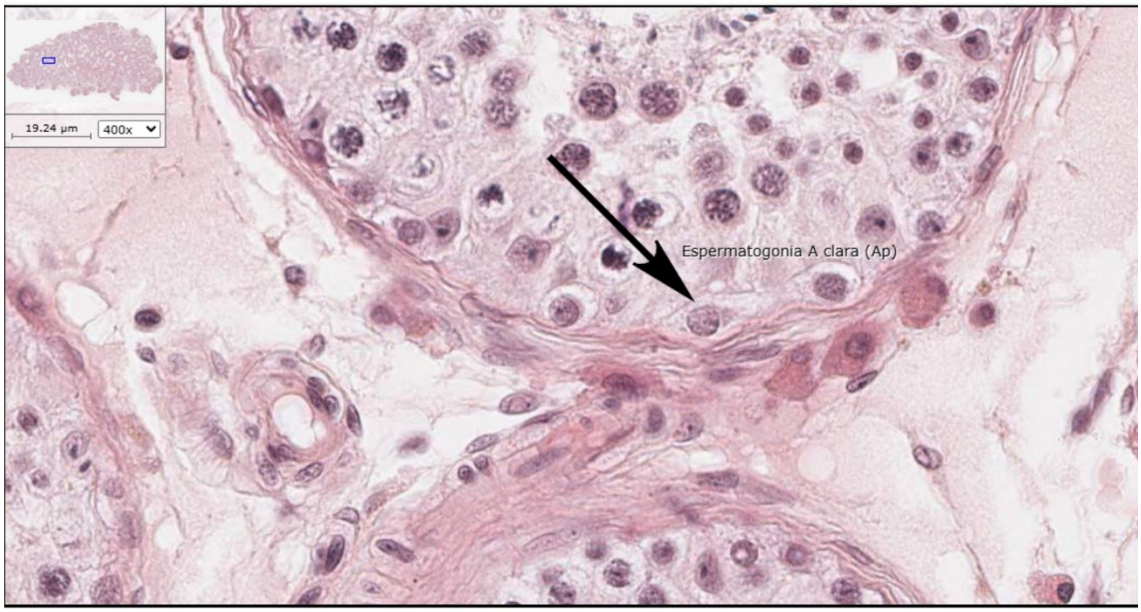


Imagen 12: Espermatogonia A clara

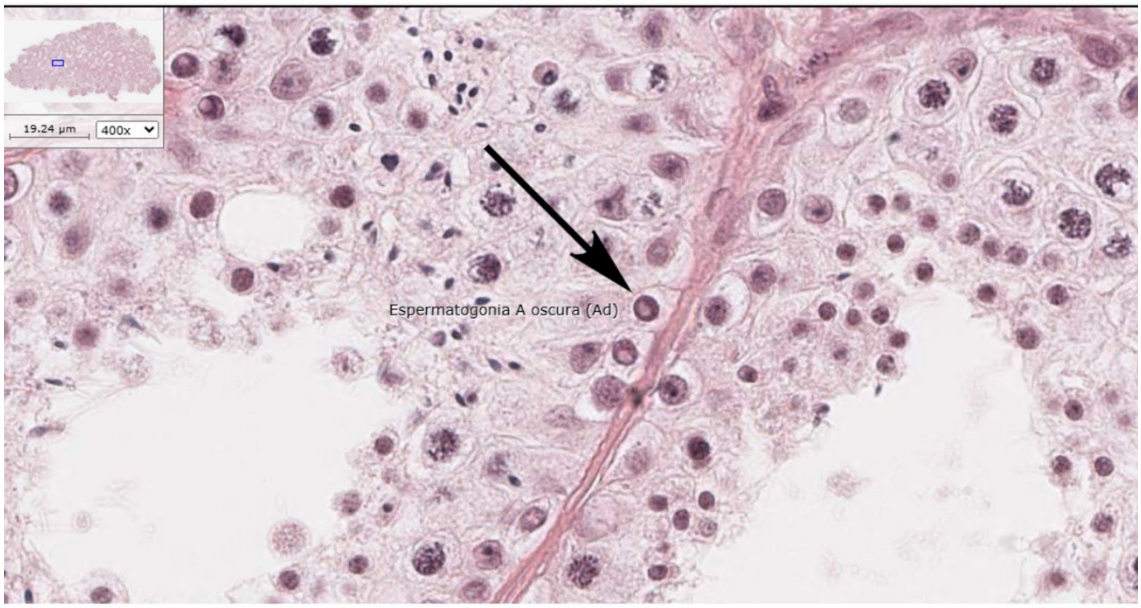


Imagen 13: Espermatogonia A Oscura

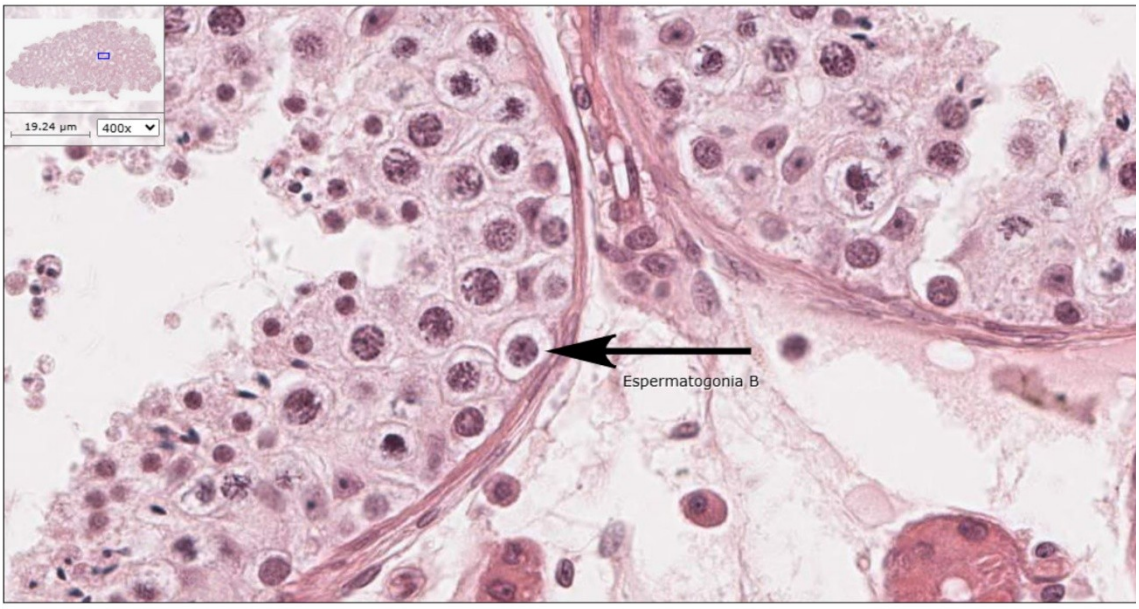


Imagen 14: Espermatogonia B

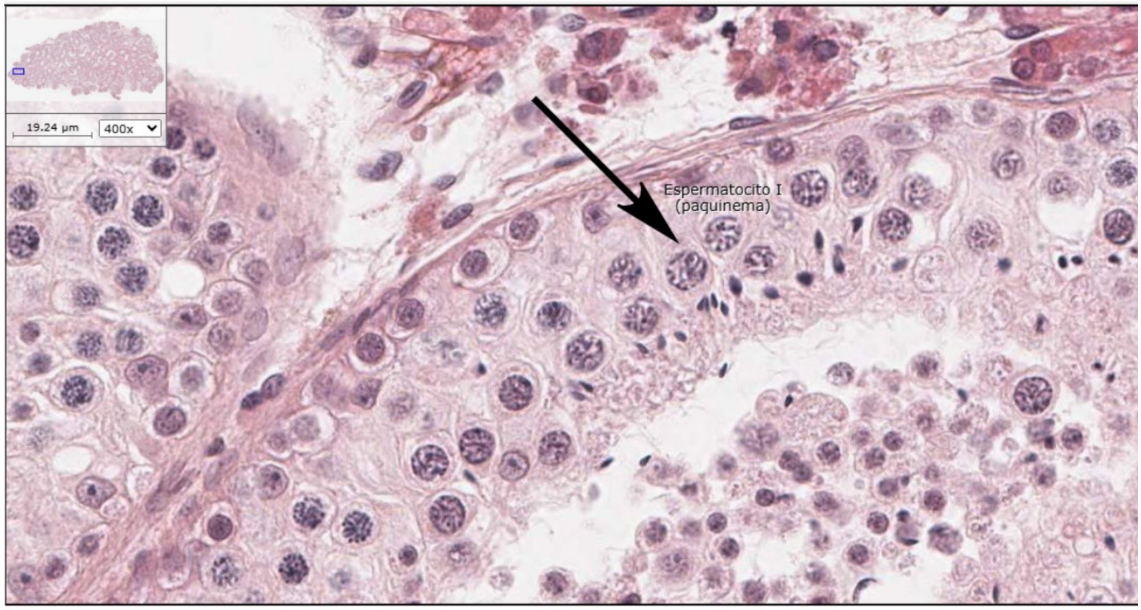


Imagen 15: Espermatocito

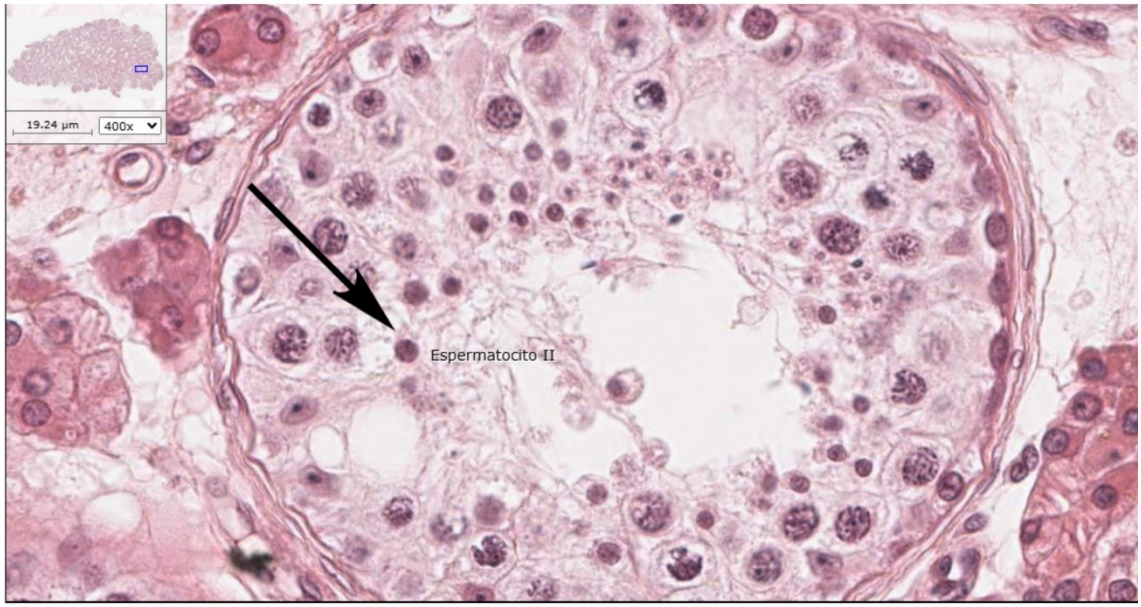


Imagen 16: Epermatocito 41

Imagen 17: Espermatide temprana

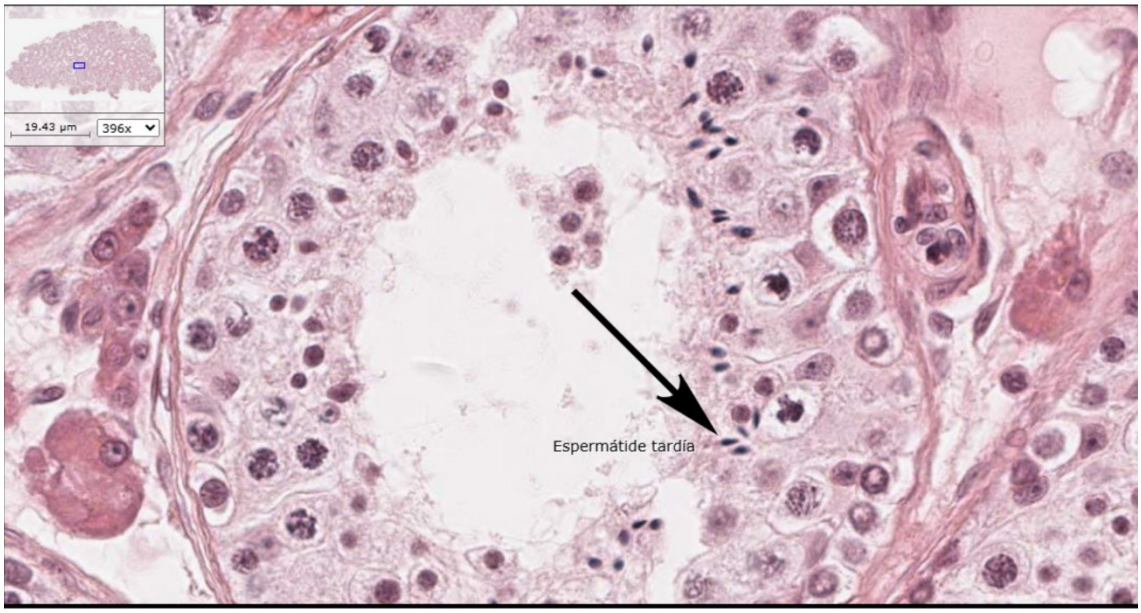


Imagen 18: Espermatide tardía

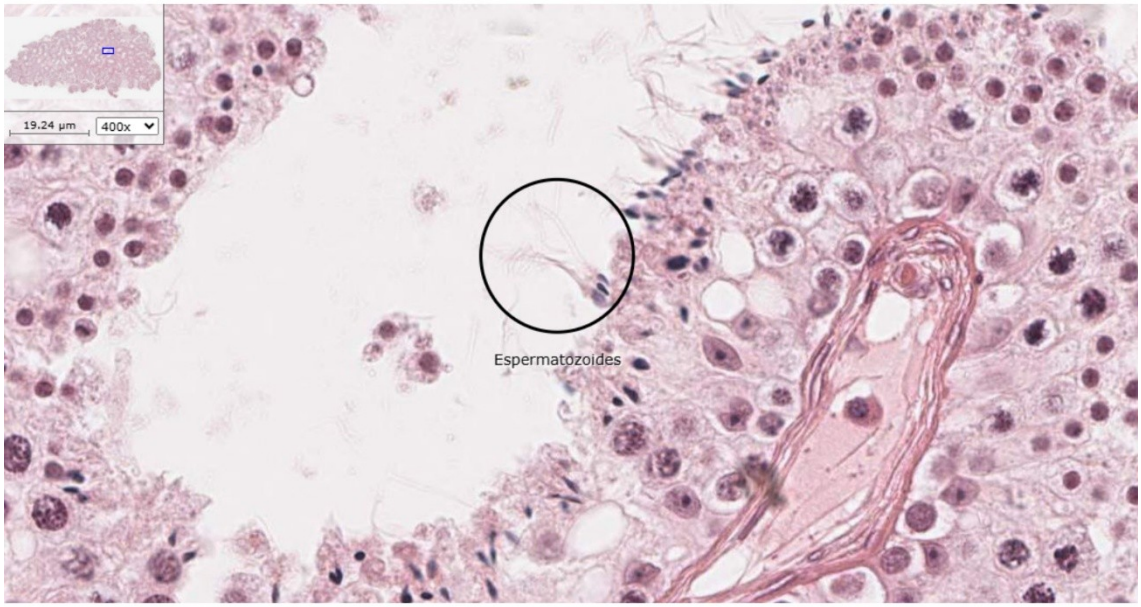


Iamgen 19: Espermatozoides

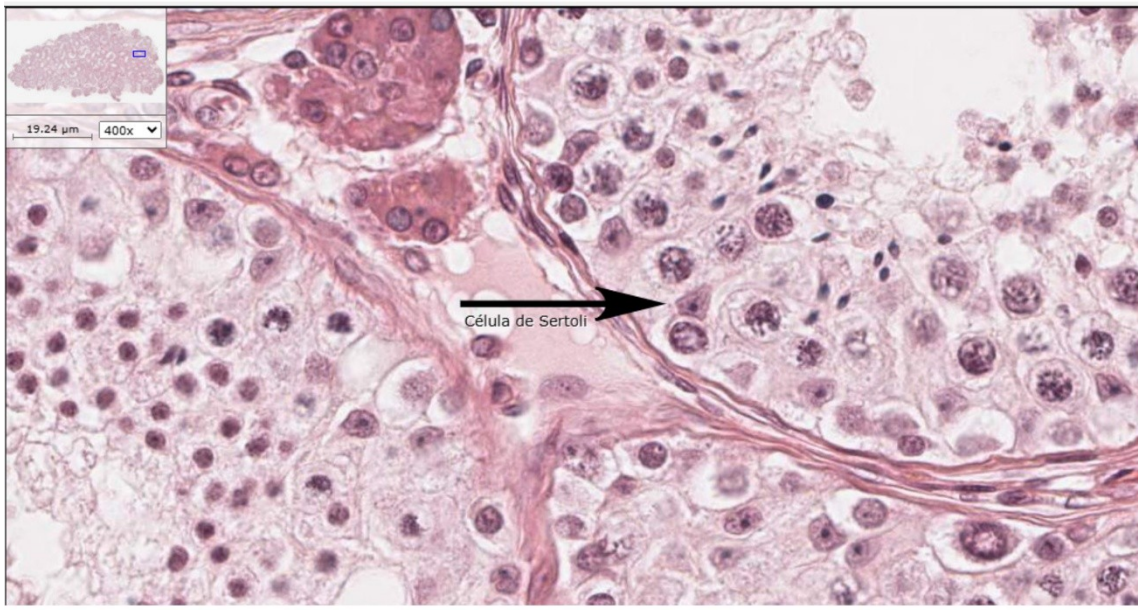


Imagen 20: Célula de Sertoli

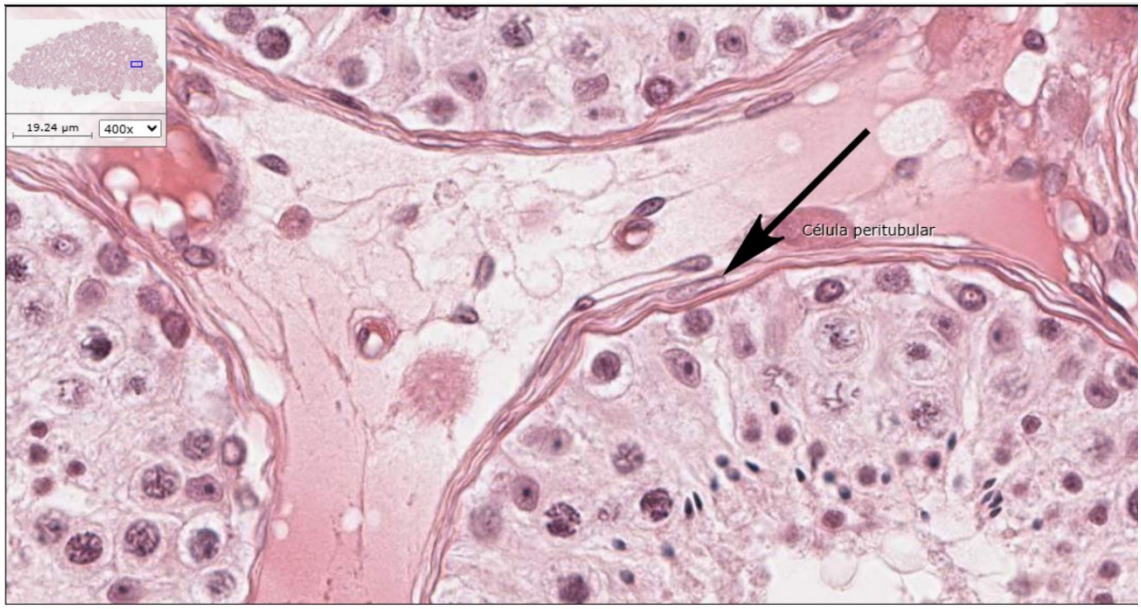


Imagen 21: Célula peritubular

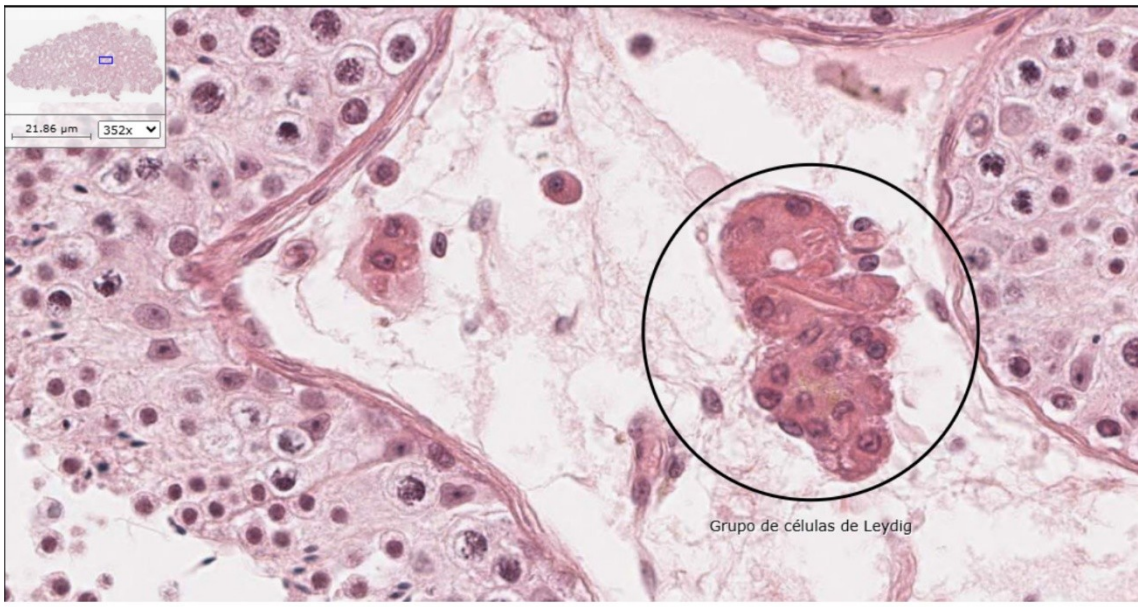


Imagen 22: Grupo de células de Leydig