Servicios: Corriente eléctrica.

Procedimiento.
El alumno observará las preparaciones histológicas en el microscopio con la supervisión del profesor, identificando lo siguiente:

a) *Pericondrio:* capa fibrosa (fibroblastos, fibras de colágena), capa condrógena (células condrógenas, condroblastos).
b) *Cartílago elástico*: fibras elásticas.
- Nidos (nichos o grupos isógenos), condrocitos, condroblastos.
- Matriz territorial e Interterritorial.

c) Cartílago Hialino:
- Nidos (nichos o grupos isógenos), condrocitos, condroblastos.
- Matriz territorial e Interterritorial.

d) *Cartílago de crecimiento, cartílago metafisiario*.
e) Cartílago fibroso:
- Condrocitos ordenados en hileras.
- Fibras de colágena dispuestas regularmente.

Resultados.
De acuerdo con lo observado durante la realización de la práctica, registre sus resultados.

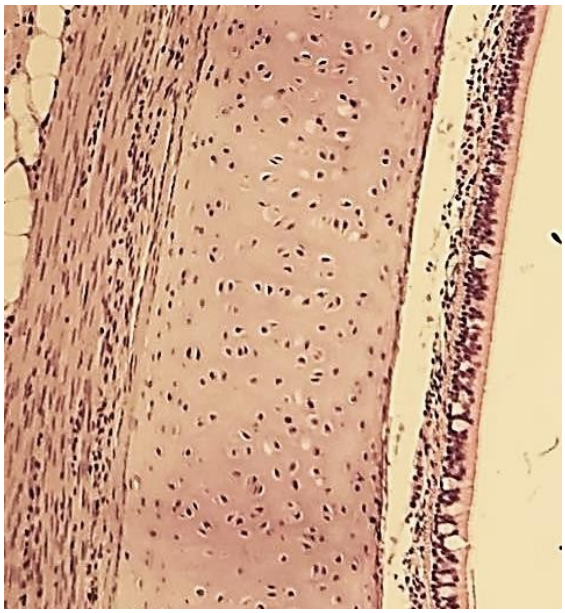

Imagen 11.1. Tejido Conectivo Especializado, Cartílago Hialino.

Laminilla No:	Tejido:	Variedad:	Estructura señalada:
Tráquea 44 E. S.	Conectivo Especializado	Cartilaginoso: Hialino	Pericondrio: capa fibrosa (fibroblastos, fibras de colágena dispuestas regularmente) y capa condrógena (condroblastos y células condrógenas)

Imagen 11.2. Tejido Conectivo Especializado, Cartílago Hialino Hialino.

Laminilla No:	Tejido:	Variedad:	Estructura señalada:
Laringe 43	Conectivo Especializado	Cartilaginoso: Hialino	Nidos, condrocitos, matriz territorial e interterritorial

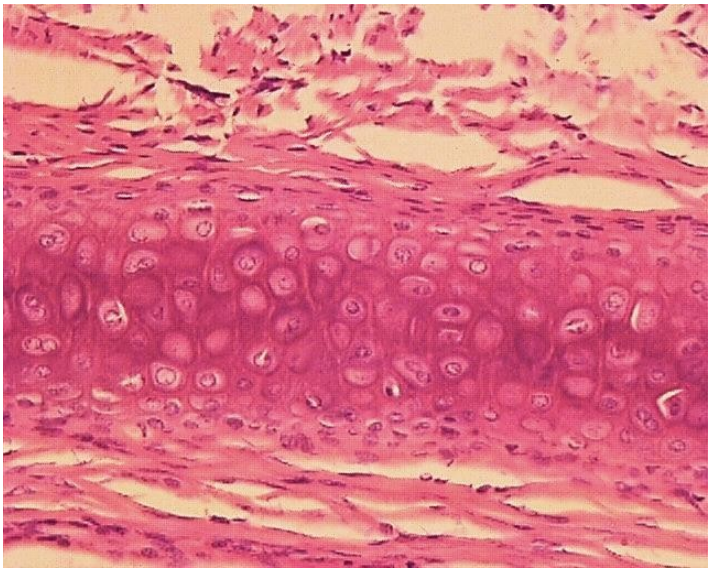

Imagen 11.3. Tejido Conectivo Especializado, Cartílago Elástico.

Laminilla No: Piel de Oreja de ratón 85a	Tejido: Conectivo Especializado	Variedad: Cartílago Elástico	Estructura señalada: Fibras elásticas, nidos, condrocitos, condroblastos, matriz territorial e interterritorial

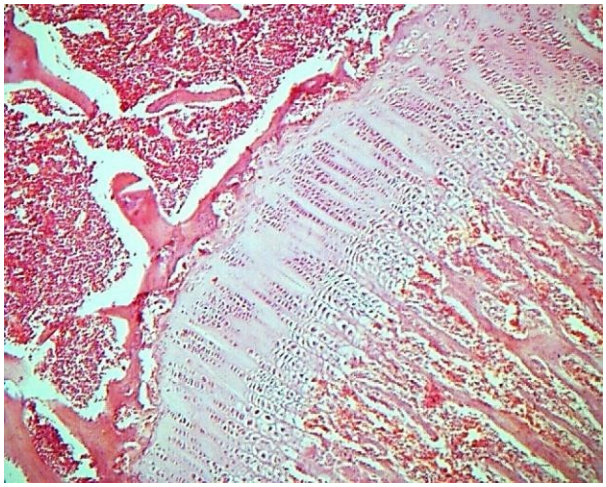

Imagen 11.4. Tejido Conectivo Especializado, Cartílago Hialino del Disco de Crecimiento.

Laminilla No:	Tejido:	Variedad:	Estructura señalada:
Hueso fracturado 79. c.	Conectivo Especializado	Cartílago Hialino del Disco de Crecimiento	Hileras de condrocitos.

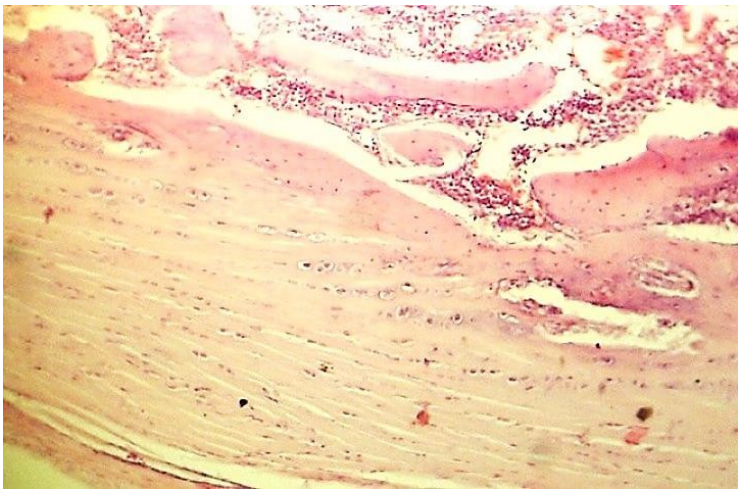

Imagen 11.5. Tejido Conectivo Especializado, Cartílago Fibroso.

Laminilla No:	Tejido:	Variedad:	Estructura señalada:
Hueso fractu-rado 79. c.	Conectivo Especializado	Cartílago Fibroso	Hileras de condrocitos, fibras de colágena dispuestas regularmente

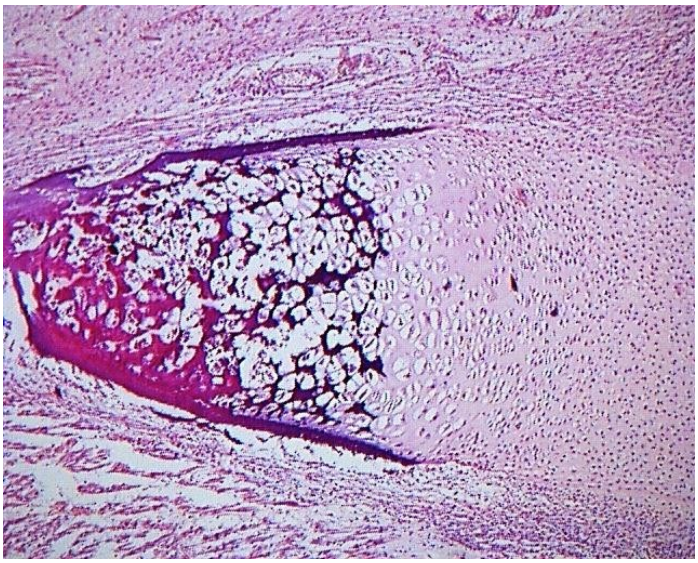

Imagen 11.6. Tejido Conectivo Especializado, Cartílago embrionario.

Laminilla No:	Tejido:	Variedad:	Estructura señalada:
Pie de feto 84	Conectivo Especializado	Cartílago Hialino embrionario	Condrocitos, pericondrio

Bibliografía.

1. Gartner, L. P., Nava, A. S., Isabel, G. P. M., Ángel, H. E. M., & Roig, G. F. (2018). *Histología: Atlas en color y texto*. (7a. Ed.). Wolters Kluwer.
2. I. F. van der G. T. (2017). *Histología y Biología Celular*. (3a. Ed.) McGraw Hill.
3. Junqueira, L. C., Carneiro, J., & Isabel, G. P. M. (2022). *Histología Básica: Texto y atlas*. (13a. Ed.) Panamericana.
4. Lowe, J. S., Anderson, P. G., & Anderson, S. I. (2020). *Histología Humana*. (5a. Ed.). Elsevier.
5. Pawlina, W., & Ross, M. H. (2020). *Ross histologia: Texto y atlas: Correlación con biología molecular y celula*r. (8a. Ed.). Wolters Klumer.
6. Welsch, U., Sobotta, J., & Deller, T. (2016). *Sobotta, Histología*. (3a. Ed.) Panamericana.

Práctica 12. HISTOLOGÍA DE TEJIDO CONECTIVO ESPECIAL ÓSEO

Objetivos.

Diferenciar las características que distingan histológicamente al tejido óseo.

Desarrollar destrezas para distinguir las características morfológicas de las células que conformen el tejido óseo.

Diferenciar las estructurales que conforman el hueso compacto y el hueso esponjoso.

Fundamento teórico.

El tejido óseo representa la principal parte del esqueleto, se deriva del griego *skeleton* que significa materia seca, su principal función es la de formar parte de órganos de sostén y locomoción, además de dar protección a órganos como el encéfalo, la medula espinal y órganos del abdomen y tórax, contiene el 99 % del calcio del organismo por tal razón forma parte de la homeostasis del calcio.

Es un tejido que está altamente vascularizado, cubierto por su superficie externa por una túnica fibrosa llamada periostio que consiste en una capa de tejido conectivo denso, y la cavidad medular que se encuentra localizada en la parte central del hueso, está recubierto por otra capa, el endostio.

Histológicamente es un tejido conectivo especializado por lo que está constituido por células y matriz extracelular la cual está formada por fibras y sustancia fundamental amorfa. Se organiza en hueso compacto o denso formado por láminas óseas paralelas o concéntricas y hueso esponjoso o trabecular localizado dentro del hueso.

Por ser parte del tejido conectivo especializado está constituido por

Hueso compacto:
Células.

Osteoprogenitoras.

- Están localizadas en la cubierta interna del periostio y en el endostio.
- Son derivados del mesénquima.
- Son fusiformes y poseen un núcleo oval y se diferencian en osteoblastos.

*Osteoblasto*s.

- Son responsables de la formación de la matriz ósea.
- Se localiza sobre la superficie del hueso, son células cuboideas, con núcleo grande y excéntrico con citoplasma muy basófilo.

Osteocitos.

- Células óseas maduras derivadas de los osteoblastos que se encuentran albergadas en lagunas óseas.
- Son células elípticas y emiten numerosas prolongaciones que se extienden por los canalículos.

Osteoclastos.

- Son células gigantes de 20 a 100 micras multinucleadas.
- Se encuentran en las lagunas de Howship.
- Su función es la reabsorción.

Materiales.

Laminillas:

a) Hueso Lijado 81.
b) Hueso largo 79, c.g.
c) Hueso Fracturado 79.c., H.E.

Modelo Plástico y Real.

Equipo.

- Microscopio(s) óptico(s) por mesa de laboratorio.
- Computadora personal (opcional).
- Cañón.

Servicios: Corriente eléctrica

Procedimiento.

El alumno observará las preparaciones histológicas en el microscopio con la supervisión del profesor, identificando lo siguiente:

Osteona.
Endostio.
Periostio:
Capa fibrosa: fibroblasto, fibras de colágena.
Capa osteogena: células osteógenas, osteoblastos.
Osteocitos.
Osteoclastos.
Hueso compacto.
Hueso trabecular o hueso esponjoso.
Conducto de Havers.
Conducto de Volckmann.

Resultados.

De acuerdo con lo observado durante la realización de la práctica, registre sus resultados.

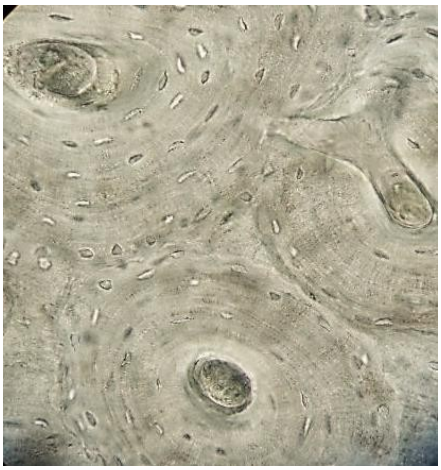

Imagen 12.1. Tejido Conectivo Especializado, Óseo.

Laminilla No:	Tejido:	Variedad:	Estructura señalada:
Hueso Lijado 81	Conectivo Especializado	Óseo	Osteona

Imagen 12.2. Tejido Conectivo Especializado, Óseo.

Laminilla No:	Tejido:	Variedad:	Estructura señalada:
Hueso largo 79, c.g.	Conectivo Especializado.	Óseo	Endostio

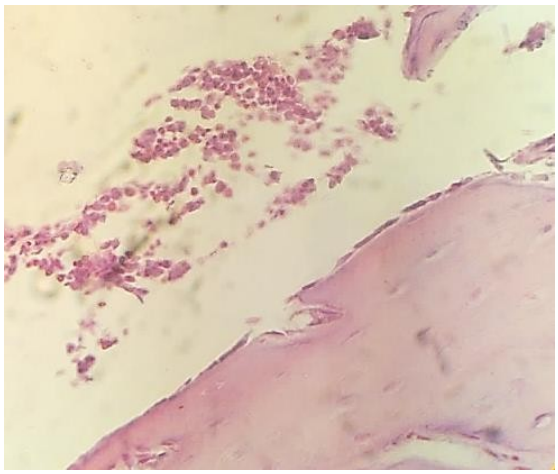

Imagen 12.3. Tejido Conectivo Especializado, Óseo.

Laminilla No: Hueso Fracturado 79.c., H.E.	Tejido: Conectivo Especializado	Variedad: Óseo	Estructura señalada: Osteoblastos

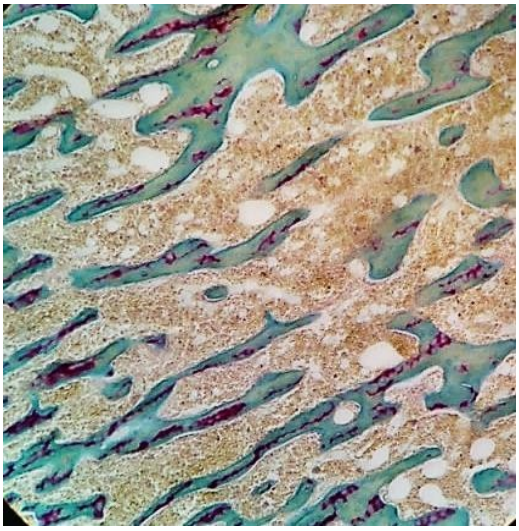

Imagen 12.4. Tejido Conectivo Especializado, Óseo.

Laminilla No: Hueso Fracturado 79 c.g.	Tejido: Conectivo Especializado	Variedad: Óseo	Estructura señalada: Hueso esponjoso

Imagen 12.5. Hueso compacto, hueso óseo (material de laboratorio).

Modelo de huesos reales	Tejido: Conectivo Especializado	Variedad: Óseo	Estructura señalada: Hueso compacto y esponjoso



Imagen 12.6. Hueso compacto (Modelos del laboratorio).

Modelo de hueso compacto	Tejido: Conectivo Especializado	Variedad: Óseo	Estructura señalada: Hueso compacto

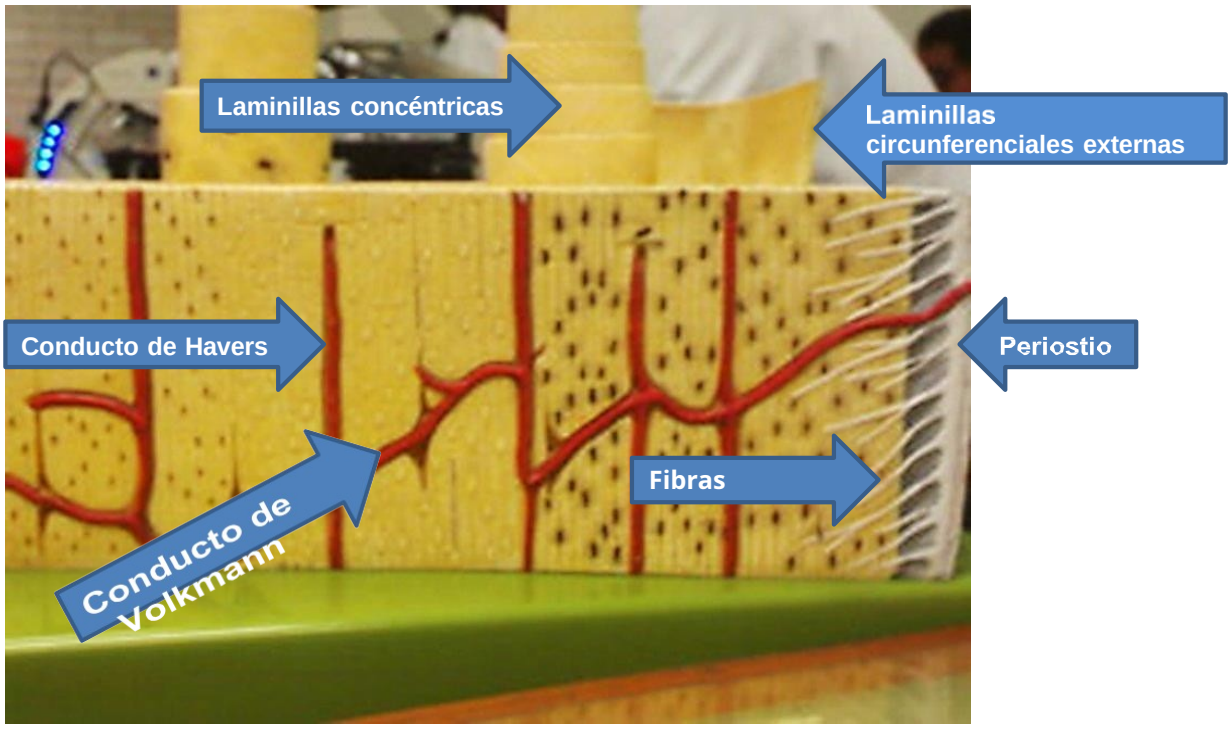

Imagen 12.7. Hueso compacto (Modelos del laboratorio).

Modelo de hueso compacto	Tejido: Conectivo Especializado	Variedad: Óseo	Estructura señalada: Hueso compacto (conductode Havers, conducto de Volckmann)

Bibliografía.

1. Gartner, L. P., Nava, A. S., Isabel, G. P. M., Ángel, H. E. M., & Roig, G. F. (2018). *Histología: Atlas en color y texto*. (7a. Ed.). Wolters Kluwer.
2. I. F. van der G. T. (2017). *Histología y Biología Celular*. (3a. Ed.) McGraw Hill.
3. Junqueira, L. C., Carneiro, J., & Isabel, G. P. M. (2022). *Histología Básica: Texto y atlas*. (13a. Ed.) Panamericana.
4. Lowe, J. S., Anderson, P. G., & Anderson, S. I. (2020). *Histología Humana*. (5a. Ed.). Elsevier.
5. Pawlina, W., & Ross, M. H. (2020). *Ross histologia: Texto y atlas: Correlación con biología molecular y celular*. (8a. Ed.). Wolters Klumer.
6. Welsch, U., Sobotta, J., & Deller, T. (2016). *Sobotta, Histología*. (3a. Ed.) Panamericana.

Práctica 13. HISTOLOGÍA DE TEJIDO MUSCULAR Y SARCÓMERA

Objetivos.
Identificar las características histológicas del tejido muscular y sarcómera.

Identificar las características histológicas de los tipos de tejido muscular y las características microscopias de microscopia electrónica de la sarcómera.

Fundamento teórico.
El tejido muscular es de origen mesodérmico y está formado por células llamadas miocitos. Existen tres tipos de tejido muscular: el estriado voluntario también llamado esquelético, el estriado involuntario también llamado cardiaco y el liso involuntario también llamado visceral.

Tejido muscular estriado voluntario o esquelético.
Este tejido está formado por células llamado miocitos que tienen forma cilíndrica con núcleos aplanados a la periferia. Su membrana celular llamada sarcolerma se invagina formando los túbulos T. En su citoplasma llamado sarcoplasma encontramos mitocondrias llamadas sarcosomas productoras de energía, retículo endoplásmico liso llamado retículo sarcoplasmico el cual tiene como función almacenar calcio para la contracción muscular. Existen dos cisternas del retículo sarcoplasmico en relación con un túbulo T a lo cual llamamos triada.

En el sarcoplasma también encontramos microfilamentos que forman filamentos gruesos y delgados que conforman la sarcomera. Los filamentos delgados están hechos de proteínas como la actina fibrilar, la actina lobular, la troponina la tropomiocina, la titina, la nebulina, la amorsina, la capz, y la distrofina. Los filamentos gruesos están formados por proteínas como la meromiocina pesada, meromiocina ligera, la miomecina, la proteína C, y la proteína X.

Los filamentos gruesos y delgados se encuentran organizados de tal manera que forman bandas obscuras llamadas bandas A y bandas claras llamadas bandas I, dentro de la banda A se observa una zona clara llamada banda H y al centro de la banda H se observa una línea llamada línea M. Al centro de la banda clara (I) se encuentra una línea llamada Z. El espacio que existe entre línea Z y línea Z se llama sarcómera. Este tejido se localiza en todos los músculos de nuestro cuerpo que podemos mover a voluntad.

Tejido muscular estriado involuntario.
Este tejido se forma por células llamadas miocitos que tienen una forma apantalonada, están unidos por discos intercalares. Presentan un solo núcleo esférico en uno de los extremos. La membrana celular del miocito cardiaco también se llama sarcolema y presenta invaginaciones llamadas túbulos T que se ponen en contacto con solo una cisterna del retículo sarcopásmico formando las diadas. También se encuentran mitocondrias llamadas sarcosomas se les encuentra en la capa media del corazón llamada miocardio.

En el corazón se encuentran miocitos especializados para generar y conducir impulsos nerviosos formando al sistema de conducción del corazón formado por el nodo sinoauricular, el nodo auriculoventricular, el ramo derecho e izquierdo del Haz de Hiss y las fibras de Purkije.

Tejido muscular liso involuntario o visceral.
Se forma por células llamadas miocitos viscerales, los cuales tienen una forma fusiforme con núcleos aplanados al centro, no presentan túbulos T, ni triadas, ni diadas y los microfilamentos no se ordenan formando sarcómera. Se localizan en las vísceras u órganos del aparato digestivo, respiratorio, genitourinario y en los vasos sanguíneos.

Materiales.

Laminillas:

- Lengua H.E. tricrómica.
- Corazón H.E.
- Estómago H.E.

Equipo.

- Microscopio(s) óptico(s) por mesa de laboratorio.
- Computadora personal (opcional).
- Cañón.

Servicios: Corriente eléctrica.

Procedimiento.
El alumno observará las preparaciones histológicas en el microscopio y las microfotografías de sarcómera con la supervisión del profesor, identificando lo siguiente:

a) Características histológicas del tejido muscular estriado voluntario.

b) Características histológicas del tejido muscular estriado involuntario.

c) Características histológicas del tejido muscular liso involuntario.

d) Características de microscopia electrónica de la sarcómera en las microfotografías.

Resultados.
De acuerdo con lo observado durante la realización de la práctica, registre sus resultados.

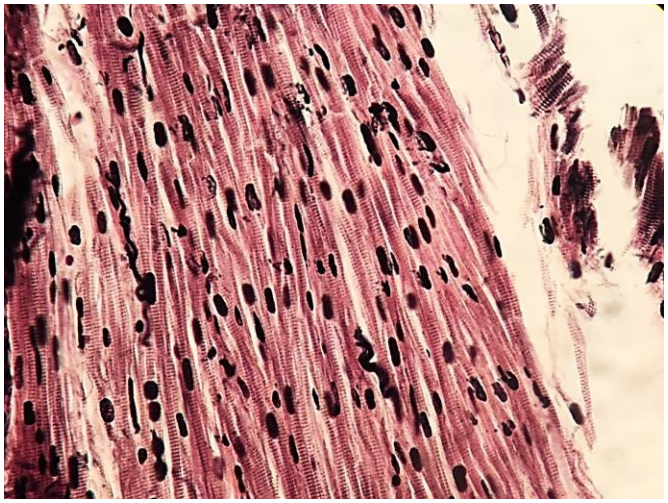

Imagen 13.1. Tejido Muscular Estriado Voluntario.

Laminilla No: Lengua H.E. tricrómica	Tejido: Muscular	Variedad: Estriado Voluntario	Estructura señalada: Corte longitudinal y transversal de miocitos estriados voluntarios.

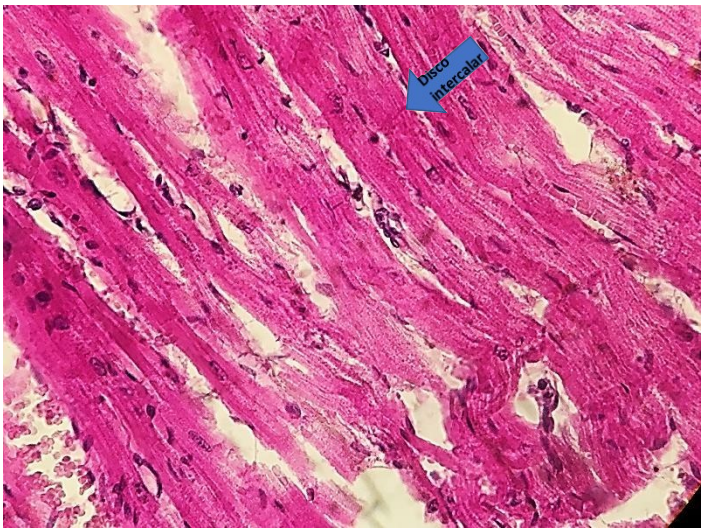

Imagen 13.2. Tejido Muscular estriado involuntario.

Laminilla No:Corazón H.E.	Tejido: Muscular	Variedad: estriado involuntario	Estructura señalada: Miocitos cardiacos con disco intercalar

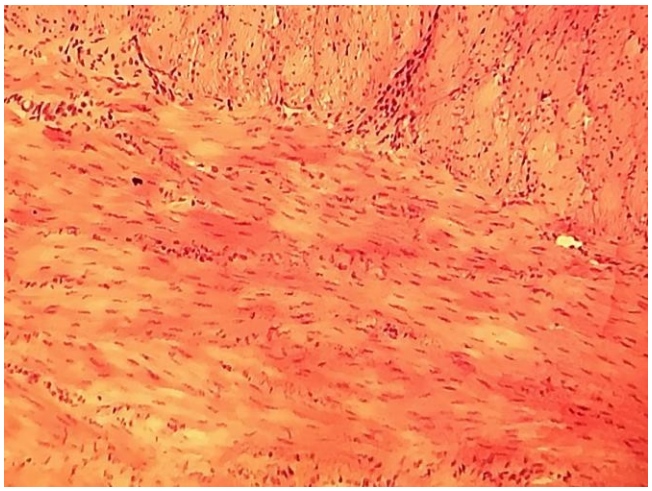

Imagen 13.3. Tejido Muscular Liso Involuntario.

Laminilla No:	Tejido:	Variedad:	Estructura señalada:
Estómago H.E.	Muscular	Liso Involuntario	Miocitos lisos involuntarios

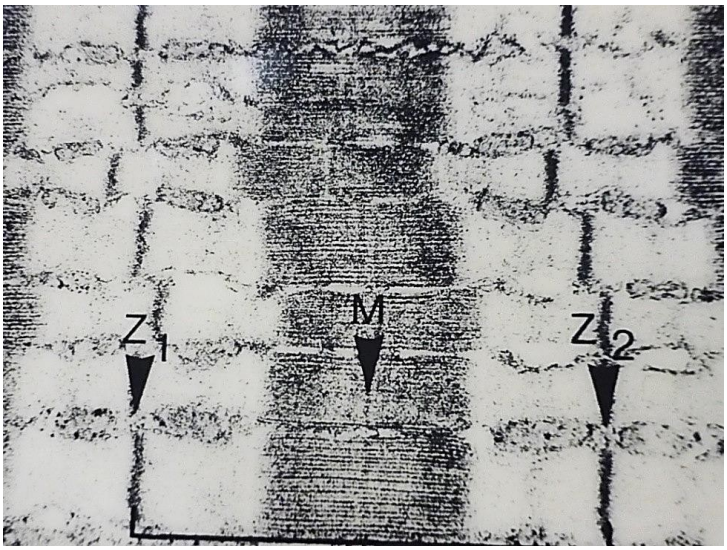

Imagen 13. 4. Sarcómera.

Microfotografía Sarcómera	Tejido: Muscular	Variedad: Estriado voluntario	Estructura señalada: Banda A, Banda I, Banda H, Línea M, Línea Z

Bibliografía.

1. Gartner, L. P., Nava, A. S., Isabel, G. P. M., Ángel, H. E. M., & Roig, G. F. (2018). *Histología: Atlas en color y texto*. (7a. Ed.). Wolters Kluwer.
2. I. F. van der G. T. (2017). *Histología y Biología Celular*. (3a. Ed.) McGraw Hill.
3. Junqueira, L. C., Carneiro, J., & Isabel, G. P. M. (2022). *Histología Básica: Texto y atlas*. (13a. Ed.) Panamericana.
4. Lowe, J. S., Anderson, P. G., & Anderson, S. I. (2020). *Histología Humana*. (5a. Ed.). Elsevier.
5. Pawlina, W., & Ross, M. H. (2020). *Ross histologia: Texto y atlas: Correlación con biología molecular y celula*r. (8a. Ed.). Wolters Klumer.
6. Welsch, U., Sobotta, J., & Deller, T. (2016). *Sobotta, Histología*. (3a. Ed.) Panamericana.

Práctica 14. HISTOLOGÍA DE TEJIDO NERVIOSO NEURONA

Objetivos.
Identificar las características histológicas del tejido nervioso, diferenciando cada una de las células por su forma y tamaño, por el número de sus dendritas y tamaño de su axón.

Ubicar cada una de las neuronas, correlacionándolas con sus funciones.

Fundamento teórico.
El sistema nervioso se divide en sistema nervioso central y en sistema nervioso periférico, el sistema nervioso es un tejido formado por neuronas y sus células de sostén qué es la neuroglia.

Las neuronas tienen la capacidad de transmitir información entre ella o a otras células, tienen un cuerpo o soma y es donde se localiza el núcleo que es redondo y grande, el nucléolo puede ser observado en el microscopio óptico, el pericarion es el citoplasma que rodea al núcleo, y contiene todos los organelos celulares: de los cuales podemos destacar a los filamentos intermedios se les conoce como neurofilamentos y su retículo endoplásmico rugoso se conoce como cuerpos de Nissl. Alrededor del cuerpo las neuronas tienen prolongaciones citoplasmáticas llamadas dendritas las cuales pueden estar cubiertas por pequeñas prolongaciones denominadas espinas; además de las dendritas las neuronas tienen una prolongación generalmente más larga denominada axón la zona de unión del soma con el axón es el cono axónico.

Las neuronas se clasifican por la forma del soma en: piramidales, estrelladas, en grano, fusiformes y piriformes.

Por el número de prolongaciones pueden ser: unipolares, bipolares, pseudounipolares y multipolares.

Por el tamaño del axón: se clasifican en Golgi I de axón largo, Golgi II axón corto;

Dependiendo de la función se denominan: sensitivas, motoras e interneuronas;

Por el tipo de sinapsis que es el contacto entre las neuronas pueden ser: axoaxónicas, axodendríticas, y axosomáticas.

Materiales.

Laminillas:

- Corteza cerebral 62 H.E, Golgi
- Medula espinal 57 H.E., Kluber.
- Corteza cerebelosa 61 H.E., Kluber Barrera

Equipo.

- Microscopio(s) óptico(s) por mesa de laboratorio.
- Computadora personal (opcional).
- Cañón.

Servicios: Corriente eléctrica.

Procedimiento.

El alumno observará las preparaciones histológicas en el microscopio, con la supervisión del profesor, identificando lo siguiente:

a) Neuronas piriformes y neuronas en grano: se observan en la corteza cerebelosa.
b) Neuronas estrelladas se encuentran formando parte del tejido de la medula espinal.
c) Neuronas piramidales y en grano que tiene el tejido de la corteza cerebral.

Resultados.

De acuerdo con lo observado durante la realización de la práctica, registre sus resultados.

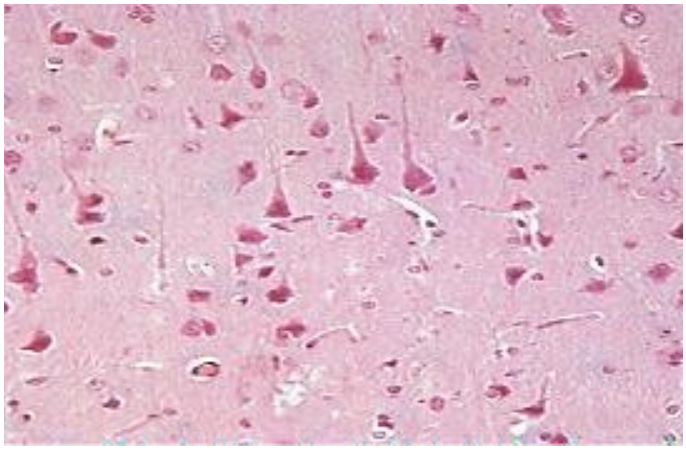

Imagen 14.1. Tejido nervioso, corteza cerebral.

Laminilla No:	Tejido:	Variedad:	Estructura señalada:
Corteza cerebral 62 H. E.	Nervioso	Neurona	Neuronas piramidales

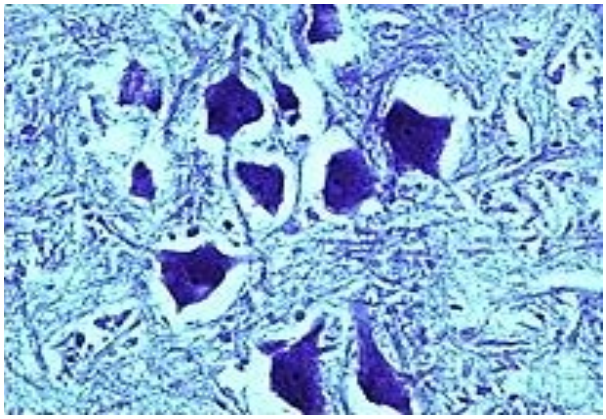

Imagen 14.2. Tejido nervioso neuronas estrelladas.

Laminilla No:	Tejido:	Variedad:	Estructura señalada:
Medula espinal 57 H.E., Kluber	Nervioso	neurona	Neuronas estrelladas

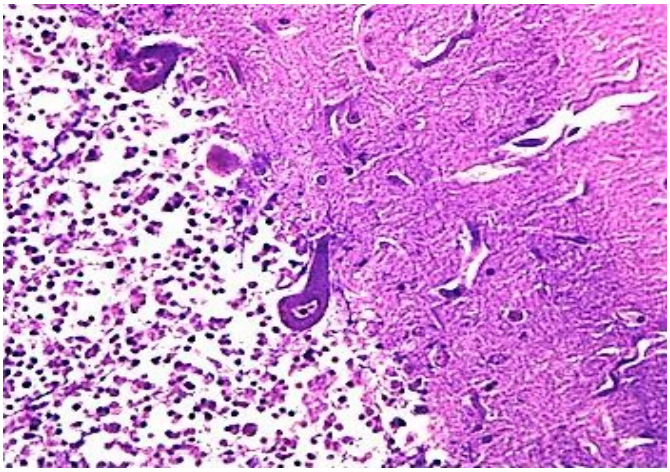

Imagen 14.3. Tejido nervioso corteza cerebelosa.

Laminilla No:	Tejido:	Variedad:	Estructura señalada:
Corteza cerebelosa 61 H.E.	Nervioso	Neurona	Neuronas piriformes y neuronas en grano

Bibliografía.

1. Gartner, L. P., Nava, A. S., Isabel, G. P. M., Ángel, H. E. M., & Roig, G. F. (2018). *Histología: Atlas en color y texto*. (7a. Ed.). Wolters Kluwer.
2. I. F. van der G. T. (2017). *Histología y Biología Celular*. (3a. Ed.) McGraw Hill.
3. Junqueira, L. C., Carneiro, J., & Isabel, G. P. M. (2022). *Histología Básica: Texto y atlas*. (13a. Ed.) Panamericana.
4. Lowe, J. S., Anderson, P. G., & Anderson, S. I. (2020). *Histología Humana*. (5a. Ed.). Elsevier.
5. Pawlina, W., & Ross, M. H. (2020). *Ross histologia: Texto y atlas: Correlación con biología molecular y celul*ar. (8a. Ed.). Wolters Klumer.
6. Welsch, U., Sobotta, J., & Deller, T. (2016). *Sobotta, Histología*. (3a. Ed.) Panamericana.

Práctica 15. HISTOLOGÍA DE TEJIDO NERVIOSO NEUROGLIA.

Objetivos.

Identificar las características histológicas del Tejido nervioso en la parte de la neuroglia.

Ubicar histológicamente de cada una de las estructuras de las células de la neuroglia, correlacionándolas con sus funciones.

Fundamento teórico.

El sistema nervioso está integrado fundamentalmente por dos grandes grupos de células cada uno con numerosas variantes, uno de esos grupos son las neuronas que se calculan enmás de diez a la onceava potencia y la neuroglia que supera en número a las primeras calculado en más de diez a la doceava potencia en el cerebro humano.

La neuroglia incluye a los astrocitos protoplasmáticos, los astrocitos fibrosos, los oligodendrocitos, células ependimarias, células satélites, células de Schwann, tanicitos y a la microglía.

De origen ectodérmico en su mayoría, las células de glía completan su diferenciación una vez que se establecen en el lugar donde residirán, las células de la glía radial dan origen a los astrocitos y a los oligodendrocitos del sistema nervioso central, las células de Schwann se originan de las crestas neurales troncales y acompañan a las neuritas del sistema nervioso periférico durante su crecimiento. La microglía son células fagocíticas y efectoras del sistema inmunológico que se derivan del mesodermo de células mieloides independientes de la línea celular monocítica.

La neuroglia en el tejido nervioso son las células que tienen como función el sostén de nutrición y de participación de los potenciales de acción de las neuronas.

Los astrocitos son células que se encargan de nutrir a las neuronas, regular la composición iónica y el pH así como generar diferentes sustancias neuroactivas y de formar la glía limitante que es un recubrimiento de la superficie interna de la pía madre que rodea el encéfaloy la médula espinal, la variante protoplasmática de los astrocitos la encontramos en la sustancia gris y son células muy ramificadas, agrupadas de forma densa, los astrocitos fibrosos los encontramos en sustancia blanca con prolongaciones delgadas y largas no tan ramificadas como la otra variedad. Los astrocitos poseen prolongaciones que se relacionan íntimamente con las paredes de los vasos sanguíneos adyacentes (pie chupador).

Los oligodendrocitos, son células de pequeño tamaño, cuerpo esférico y con escasas y delgadas prolongaciones noduladas, en sustancia gris se denominan oligodendrocitos satélites y en la sustancia blanca fasciculares, estas células forman la vaina de mielina que de forma concéntrica rodea las prolongaciones neuronales.

En el SNP todos los axones están rodeados por células muy especializadas denominadas células de Schwann que proveen a las neuronas de sostén estructural y metabólico, forman la vaina de mielina que hace que el impulso nervioso viaje muchas veces más rápido debidoa que el impulso “salta” a cada unión de las vainas, punto denominado nodo de Ranvier, de esta forma el impulso eléctrico neuronal no tiene que recorrer toda la superficie de la membrana celular.

Las células ependimarias son células que revisten la superficie del sistema acueductal del encéfalo y el conducto central de la médula espinal, son células de forma cúbica unidad entre sí por desmosomas con microvellosidades y cilios hacia la luz del sistema ventricular, durante el proceso embrionario algunas células ependimarias son llevadas por los vasos sanguíneos hacia el interior de los ventrículos formando parte de los plexos coroideos, una variante especializada son los tanicitos que son células de cuerpo alargado con microvellosidades a veces ramificadas que termina haciendo contacto con vasos sanguíneos sobre todo notables en la región hipotalámica.

La microglía es la estirpe celular que se encarga de la respuesta inmune en el SN, poseen núcleos alargados e irregulares y citoplasma escaso con numerosas prolongaciones.

Materiales.

Laminillas:

- 53 Golgi.
- 62 Golgi.
- 55 Río Ortega.
- 57 Kluber barrera.

Equipo.

- Microscopio(s) óptico(s) por mesa de laboratorio.
- Computadora personal (opcional).
- Cañón.

Servicios: Corriente eléctrica.

Procedimiento.

El alumno observará las preparaciones histológicas en el microscopio con la supervisión del profesor, identificando las siguientes células:

Astrocito protoplasmático.
Célula ovoide con prolongaciones cortas y gruesas muy ramificadas. Se localiza en la sustancia gris del tejido nervioso participa en el sostén, nutrición y en los potenciales de acción de los cuerpos o somas de las neuronas.

Astrocito Fibroso.

Célula ovoide con prolongaciones largas y delgadas, poco ramificadas. Se localiza en la sustancia blanca del tejido nervioso, participa en el sostén, nutrición y en los potenciales de acción de los axones y dendritas de las neuronas.

Oligodendrocitos.
Son células pequeñas ovoides con pocas ramificaciones participan en la formación de la mielina para la protección de los axones en el sistema nervioso central.

Microglía.
Célula de origen mesodérmico, su función es la de macrófago del sistema nervioso, tiene la forma fusiforme y con ramificaciones largas y poco ramificadas.

Células ependimarias. Revisten el canal ependimario, son células cubicas o cilíndricas.

Resultados.
De acuerdo con lo observado durante la realización de la práctica, registre sus resultados.

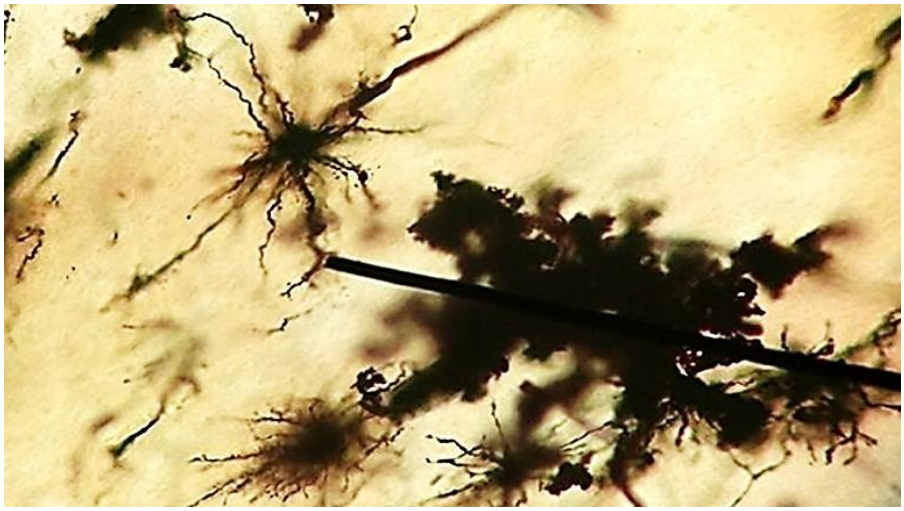

Imagen 15.1. Tejido nervioso neuroglia.

Laminilla No:	Tejido:	Variedad:	Estructura señalada:
53 Golgi	Nervioso	Neuroglía	Astrocito protoplasmático y fibroso

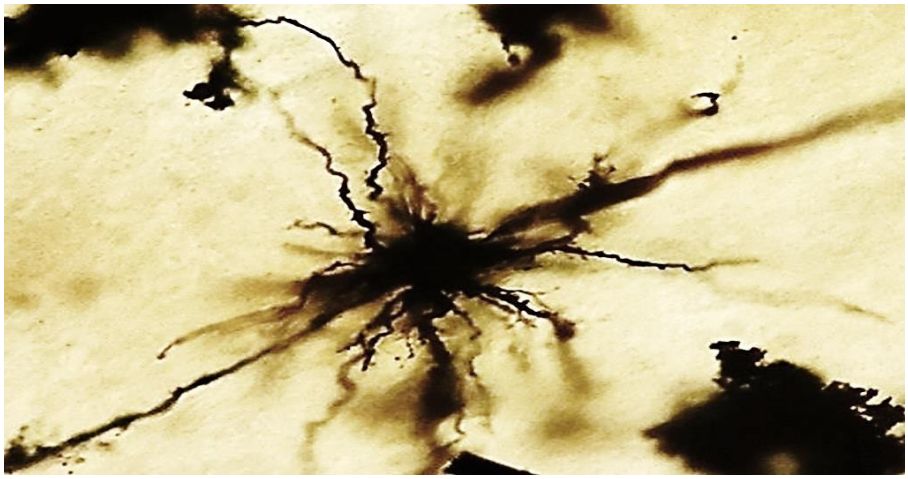

Imagen 15.2. Tejido nervioso neuroglia.

Laminilla No:	Tejido:	Variedad:	Estructura señalada
62 Golgi	nervioso	Neuroglia	Astrocito fibroso

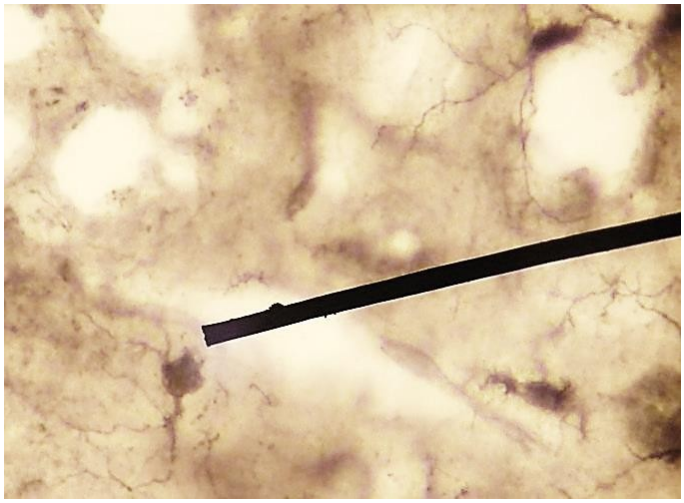

Imagen 15.3. Tejido nervioso neuroglia.

Laminilla No:	Tejido:	Variedad:	Estructura señalada:
55 Rio Ortega	Nervioso	Neuroglia	Oligodendrocito

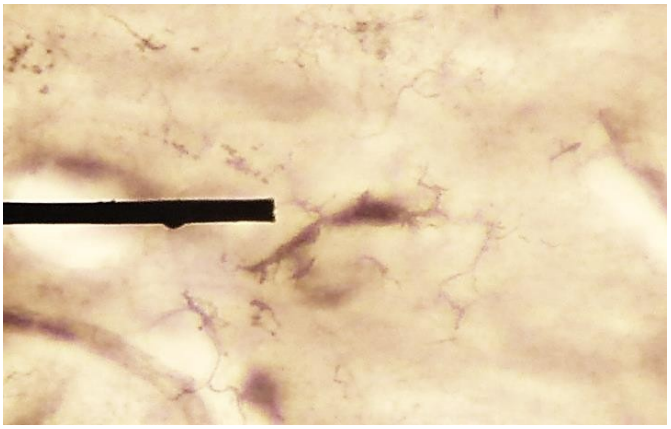

Imagen 15.4. Tejido Conectivo Especializado, Cartílago Elástico.

Laminilla No:	Tejido:	Variedad:	Estructura señalada:
55 rio Ortega	Nervioso	Neuroglia	microglía

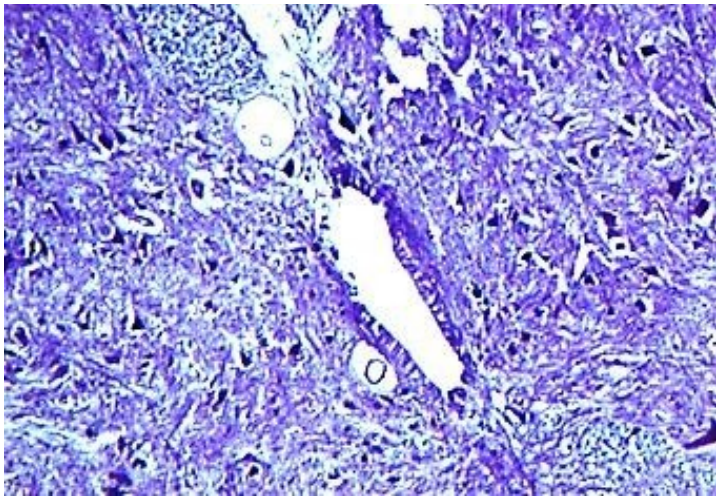

Imagen 15.5. Tejido nervioso células ependimarias.

Laminilla No:	Tejido:	Variedad:	Estructura señalada:
57 Kluber barrera	Nervioso	Medula espinal	Células ependimarias