BÀI GIẢNG

TAI MŨI HỌNG

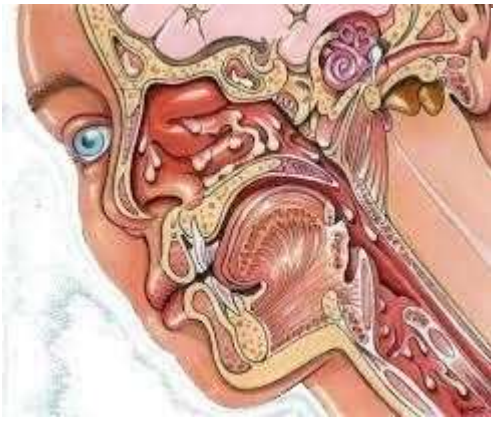

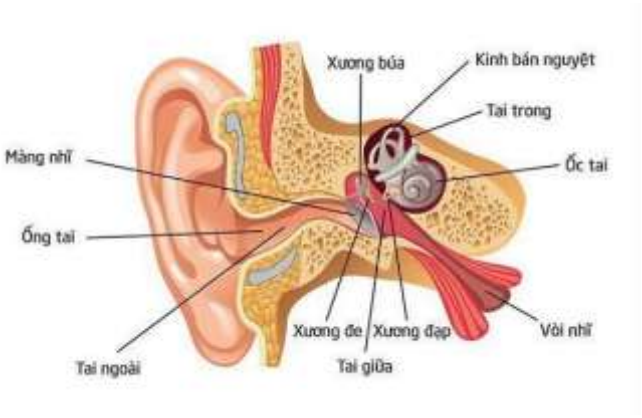

DrB

VMU TestExam

MỤC LỤC

Lời giới thiệu 3

Lời nói đầu 5

Bài 1. Nội dung, phạm vi hoạt động và liên quan tai mũi họng với các chuyên khoa 7
PGS.TS Phạm Khánh Hoà

Bài 2. Các hội chứng lớn về tai — *PGS.TS. Nguyễn Tấn Phong* 16

Bài 3. Viêm tai giữa cấp tính — *PGS.TS. Nguyễn Tấn Phong* 22

Bài 4. Viêm tai giữa mạn tính mủ nhày — *PGS.TS. Nguyễn Tấn Phong* 26

Bài 5. Viêm tai giữa mạn tính nguy hiểm — *PGS.TS. Nguyễn Tấn Phong* 29

Bài 6. Viêm tai xương chũm cấp tính — *PGS.TS. Nguyễn Tấn Phong* 34

Bài 7. Viêm tai xương chũm mạn tính hồi viêm — *GS.TS. Ngô Ngọc Liễn* 38

Bài 8. Biến chứng nội sọ do tai — *GS.TS. Ngô Ngọc Liễn* 44

Bài 9. Triệu chứng học về mũi xoang — *TS. Nguyễn Đình Phúc* 51

Bài 10. Viêm mũi cấp — *BSCKII. Nguyễn Kim Nghĩa* 57

Bài 11. Viêm mũi mạn tính — *BSCKII. Nguyễn Kim Nghĩa* 61

Bài 12. Viêm xoang — *BSCKII. Nguyễn Kim Nghĩa* 64

Bài 13. Chảy máu mũi — *TS. Phạm Trần Anh* 74

Bài 14. Viêm mũi xoang dị ứng — *PGS.TS. Nguyễn Thị Ngọc Dinh* 82
TS. Nguyễn Đình Phúc

Bài 15. Các hội chứng lớn về họng và thanh quản — *GS.TS. Phạm Khánh Hoà* 89

Bài 16. Viêm họng — *TS. Lương Minh Hương* 95

Bài 17. Viêm V.A — *PGS.TS. Nguyễn Hoàng Sơn* 102

Bài 18. Viêm amidan — *PGS.TS. Nguyễn Hoàng Sơn* 108

Bài 19. Viêm thanh quản — *TS. Lương Minh Hương* 115

Bài 20. Khó thở thanh quản — *PGS.TS. Phạm Khánh Hoà* 123

Bài 21. Dị vật thực quản — *TS. Lương Minh Hương* 128

Bài 22. Dị vật đường thở — *TS. Lương Minh Hương* 135

Bài 23. Chấn thương tai mũi họng — *PGS.TS. Phạm Khánh Hoà* 143

Bài 24. Ung thư vòm mũi họng — *TS. Nguyễn Đình Phúc* 152

Bài 25. Ung thư thanh quản — *TS. Nguyễn Đình Phúc* 161

Bài 26. Ung thư hạ họng — *TS. Nguyễn Đình Phúc* 167

Bài 1

NỘI DUNG, PHẠM VI HOẠT ĐỘNG VÀ LIÊN QUAN TAI MŨI HỌNG VỚI CÁC CHUYÊN KHOA

Mục tiêu:

1. Kể được nội dung, phạm vi hoạt động của chuyên ngành tai mũi họng.
2. Kể được sự liên quan của tai mũi họng với các chuyên khoa nôi, ngoại, sản, nhi,...
3. Phân loại và gửi bệnh nhân đến đúng chuyên khoa tai mũi họng
4. Phòng bệnh và tư vấn đúng một số bệnh tai mũi họng cho cộng đồng.

1. ĐẠI CƯƠNG

Tai mũi họng là những hốc nằm sâu trong vùng đầu cổ. Các hốc này được bao bọc ngoài bởi xương như các xoang mặt, mũi, tai và xương chũm, bởi sụn như thanh quản, bởi cơ màng như họng. Bên trong được lót một lớp niêm mạc, phần lớn là niêm mạc trụ có lông chuyển (niêm mạc đường hô hấp) như mũi xoang, tai và các tế bào xương chũm, trừ họng và phần tiền đình thanh quản là lát tầng. Lớp niêm mạc này được chi phối bởi hệ thống mạch máu và thần kinh rất phong phú, do đặc điểm cấu trúc như vậy nên bệnh lý của tai mũi họng chủ yếu là bệnh lý của hệ niêm mạc. Đặc điểm bệnh lý của niêm mạc là dễ bị tái phát, nhất là ở những cơ địa dị ứng, thể tạng bạch huyết, trẻ em...

Các cơ quan tai mũi họng lại thông với nhau như các xoang thông với mũi, mũi họng thông với tai, xương chũm qua vòi nhĩ và thông với thanh quản, qua đó liên quan trực tiếp với khí, phế quản, phổi. Hạ họng nằm ở hai bên thanh quản qua đó liên quan đến thực quản và đường tiêu hoá. Bởi vậy khi khám tai mũi họng cần phải khám đầy đủ và phải tôn trọng mối liên quan này.

Tai mũi họng đảm nhận những chức năng quan trọng của cơ thể như:

– Thở, ăn là những chức năng sống.

– Nghe, nói, ngửi, nếm, phản xạ, thăng bằng... đảm bảo chức năng giao tiếp với bên ngoài xã hội...

Nếu các chức năng này bị tổn thương sẽ ảnh hưởng đến đời sống, sự phát triển trí tuệ, tâm lý và chất lượng cuộc sống nói chung.

Tai mũi họng là cửa ngõ của đường ăn và đường thở nên nó luôn luôn tiếp xúc với không khí và thức ăn ô nhiễm, nên thường là nơi đầu tiên bị nhiễm khuẩn, rồi từ đó lan đi nơi khác. Vì vậy, xung quanh vùng họng được cấu trúc bởi một hệ thống tổ chức lympho gọi là vòng bạch huyết Waldeyer (gồm: amiđan vòm (Luschka), amiđan vòi (Gerlach), amiđan khẩu cái và amiđan lưỡi) (hình 1), làm nhiệm vụ bảo vệ cơ thể, chống lại các vi khuẩn, virus xâm nhập vào cơ thể. Hệ thống này tham gia tích cực vào quá trình miễn dịch của cơ thể.

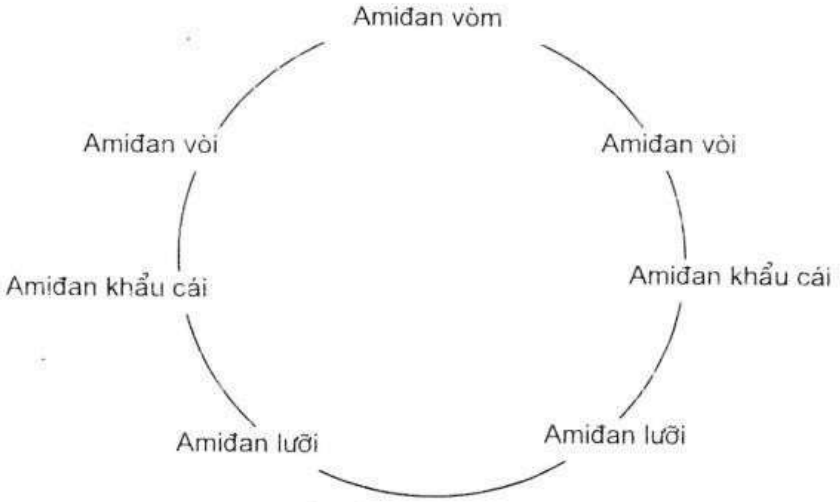

Hình 1. Sơ đồ cấu trúc Vòng bạch huyết Waldeyer

2. PHẠM VI CHUYÊN KHOA

Tai mũi họng phụ trách trong nhiều lĩnh vực như vậy, nên phạm vi hoạt động của chuyên ngành tai mũi họng ngày càng rộng rãi và càng đi sâu vào trong đời sống con người. Bệnh lý tai mũi họng cũng ngày càng trở thành phổ biến.

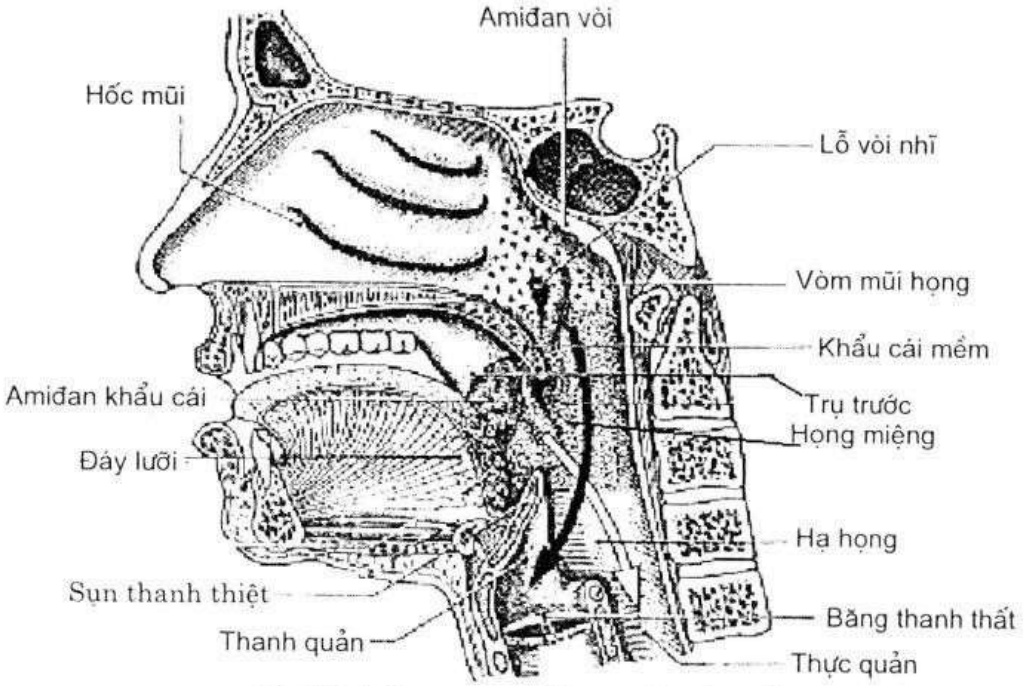

Hình 2. Liên quan mũi họng thanh quản

2.1. Chuyên khoa tai

Theo thống kê của Tổ chức Y tế Thế giới viêm tai giữa chiếm tới 2–5% dân số. Theo tỷ lệ đó nước ta hiện có 82 triệu dân (2004) thì ước tính có hơn 4 triệu người viêm tai giữa. (Ngành tai mũi họng chưa có một thống kê đầy đủ và chính xác về viêm tai giữa ở Việt Nam). Theo dõi, điều trị tích cực cho số người này, chúng ta ngăn chặn được hai vấn đề lớn là:

– Biến chứng: viêm màng não, áp xe não, viêm tắc tĩnh mạch, hoại tử xương, xuất ngoại, liệt thần kinh VII, viêm tai trong... Hiện nay những biến chứng này ở nước ta còn cao.

– Suy giảm về thính lực gây điếc, ảnh hưởng lớn đến giao tiếp và phát triển trí tuệ, nhất là ở trẻ em.

2.2. Chuyên ngành tai – thần kinh (Oto – Neurology)

Ở các nước phát triển chuyên ngành này đã có từ hơn 100 năm nay. Có nước phân khoa này thuộc về khoa Tai, có nước tách riêng vì nó có đặc thù riêng biệt.

Nó nghiên cứu về chức năng thăng bằng. Nhiều bệnh lý tai mũi họng gây chóng mặt, nhiều bệnh lý thần kinh – nội khoa cũng có thể gây chóng mặt.

Trong giao thông vận tải tốc độ cao: tàu siêu tốc, máy bay, tàu biển, phi công vũ trụ... đều ảnh hưởng đến thăng bằng và định hướng trong không gian.

Vấn đề điều trị, tập luyện phục hồi chức năng tiền đình cho người chóng mặt, cũng như rèn luyện cho người khoẻ mạnh thích nghi với điều kiện hoạt động đặc biệt ấy đòi hỏi phải đầu tư, đào tạo cán bộ để đáp ứng yêu cầu trên.

2.3. Chuyên ngành thính học (Audiology)

Đây là chuyên ngành đầy triển vọng, chúng ta phải tận dụng và khai thác sâu trong lĩnh vực này vì nó đóng góp cho nhiều ngành khoa học trong y học; Thính học góp phần quan trọng cho chuyên khoa tai bằng các thử nghiệm đơn giản, đo sức nghe đơn âm, thính lực lời, đo trên ngưỡng, điện thân não, phản hồi thính giác...

Thính học ở người già, máy trợ thính, y tế lao động, nghe kém do tiếng ồn trong công nghiệp nói chung, vấn đề điếc – câm ở trẻ em...

2.4. Tai mũi họng trẻ em

Là lĩnh vực bệnh lý phức tạp, đòi hỏi phải có kiến thức chắc chắn về tai mũi họng chung, những đặc điểm riêng biệt của tai mũi họng trẻ em, các bệnh bẩm sinh, di truyền, dị ứng trẻ em, địa tạng,... và cả điều trị cũng có đặc điểm riêng.

2.5. Khoa u bướu (Oncology)

Có nhiều loại khối u trong vùng tai mũi họng và đầu cổ. Ung thư vòm là loại ung thư đứng đầu trong các loại ung thư vùng đầu cổ. Sau đó là ung thư thanh quản và hạ họng, ung thư sàng hàm, ung thư tai, u quanh họng, các khối u tuyến mang tai, tuyến giáp, các khối u lành tính và ác tính khác vùng đầu, cổ. Vấn đề tái tạo lại cấu trúc giải phẫu sau cắt bỏ khối u, nạo vét hạch, điều trị hoá chất và tia xạ, quản lý những bệnh nhân bị khối u, phục hồi chức năng sau mổ khối u..., phẫu thuật thẩm mỹ, kỹ thuật mổ cho từng loại khối u... đều có đặc điểm riêng ở vùng đầu cổ và liên quan với nhiều chuyên khoa khám.

2.6. Khoa thanh học

Huấn luyện giọng nói, chỉnh giọng, các bệnh ảnh hưởng đến giọng nói, các loại viêm thanh quản, u lành tính dây thanh, phục hồi chức năng giọng nói, săn sóc theo dõi những bệnh nhân sử dụng giọng nói như ca sĩ, giáo viên, tuyên truyền viên và phát thanh viên.

2.7. Tai mũi họng nghề nghiệp

Các loại lao động có tiếng ồn, trong công nghiệp, đô thị, chế độ độc hại cho người lao động, giám định sức khoẻ, bệnh nghề nghiệp v.v...

2.8. Chẩn đoán hình ảnh trong tai mũi họng

Có những tư thế chụp đặc thù riêng cho tai mũi họng, và siêu âm cũng đóng một vai trò quan trọng trong chẩn đoán.

2.9. Khứu giác học (Olfactology)

Ở nước ta chuyên ngành này chưa được phát triển và chú trọng đúng mức. Nhiều ngành khoa học phát triển dựa vào môn này. Chúng ta phải đầu tư để có một phân môn riêng giúp cho chẩn đoán và điều trị để nâng cao chất lượng cuộc sống.

2.10. Phản xạ trị liệu và các điều trị lý liệu trong tai mũi họng

Đây là lĩnh vực cần thiết cho chuyên ngành tai mũi họng và có những đặc điểm riêng của vùng này.

2.11. Cấp cứu tai mũi họng

Nó liên quan đến hồi sức cấp cứu chung và có những đặc điểm riêng như mổ cấp cứu trong áp xe não và các biến chứng nội sọ do tai, chảy máu mũi, cấp cứu khó thở, điếc đột ngột, chóng mặt, dị vật đường ăn, đường thở và biến chứng, phù nề dị ứng cấp, chảy máu cấp ở vùng tai mũi họng v.v...

3. LIÊN QUAN TAI MŨI HỌNG VỚI CÁC CHUYÊN KHOA

3.1. Liên quan với ngoại khoa

Bản thân ngành tai mũi họng được xếp vào hệ ngoại khoa. Vì vậy, trong chương trình đào tạo chuyên khoa nội trú bệnh viện phải có giải phẫu ứng dụng và ngoại khoa cơ bản. Tai mũi họng và phẫu thuật đầu cổ (oforhinolaryugology head and neck surgery) hiện nay được hầu hết các nước trên thế giới dùng. Nó giải quyết phần lớn các phẫu thuật vùng đầu cổ như: áp xe não, ung thư thanh quản, hạ họng, ung thư sàng hàm, rò bẩm sinh vùng cổ, mặt, tai, các u vùng cổ, tuyến nước bọt, tuyến giáp, chấn thương vùng mặt, cổ... Soi nội khí quản để chẩn đoán khối u vùng phế quản, thực quản ở trung thất. Tai mũi họng cũng cần hệ ngoại khoa hỗ trợ: như mở thông dạ dày, nối thực quản – ngực, mở lồng ngực lấy dị vật...

Bản thân người thầy thuốc tai mũi họng là một phẫu thuật viên thông thạo trong lĩnh vực của mình và là người tuân thủ nghiêm ngặt các quy tắc ngoại khoa.

3.2. Liên quan với nội khoa

Tai mũi họng điều trị bệnh lý của niêm mạc, một bệnh lý điều trị bảo tồn là chính. Chính vì vậy, người thầy thuốc tai mũi họng phải là một bác sĩ am hiểu về nội khoa trong điều trị, kê đơn, dược lý học và các nguyên tắc cơ bản của điều trị nội khoa, đồng thời biết được mối liên quan giữa tai mũi họng đối với các lĩnh vực nội khoa.

3.2.1. Đối với phổi, phế quản

Viêm phế quản mạn tính do xoang, viêm giãn phế quản do viêm xoang mạn tính (hội chứng Mouniere Kuhn), viêm xoang, đảo ngược phủ tạng (hội chứng Kartagener).

Dị vật đường thở để lâu gây viêm phế quản mạn tính, áp xe phổi. Dị vật có dầu đường thở gây viêm phổi do dầu...

3.2.2. Thuyết lò viêm (focal infection)

Những ổ viêm mạn tính (có chứa vi khuẩn) như viêm amiđan, viêm xoang, sâu răng... thông qua cơ chế kháng nguyên, kháng thể gây ra tổn thương ở tim, ở khớp, ở thận, gây nên thấp khớp cấp, viêm nội tâm mạc, viêm cầu thận cấp. Những bệnh nhân này cần phải cắt amiđan, hoặc mổ xoang, sau khi đã điều trị ổn định về bệnh để đề phòng bệnh trên tái phát. Hơn nữa trong chương trình phòng thấp để đề phòng những biến chứng của nó không thể không giải quyết các bệnh tai mũi họng nói trên.

3.2.3. Trong viêm mũi xoang dị ứng

Viêm mũi xoang dị ứng là biểu hiện tại mũi xoang trên cơ địa dị ứng toàn thân nói chung, phải kết hợp điều trị viêm mũi xoang dị ứng với cơ địa dị ứng, với đủ các thử nghiệm dị ứng. Trái lại, những bệnh tại vùng tai mũi họng như gai vách ngăn có thể gây hen, viêm mũi nhiễm trùng có thể gây dị ứng nhiễm trùng...

Người có cơ địa dị ứng có khi chỉ ngửi thấy phấn hoa hoặc hơi của thuốc cũng có thể gây dị ứng ở mũi hay toàn thân có khi gây ra sốc phản vệ thực sự.

3.2.4. Chảy máu mũi trong tai mũi họng

Có thể do tổn thương tại chỗ nhưng cũng có thể do nguyên nhân toàn thân như: bệnh về máu, cao huyết áp, cảm cúm, suy gan, thận, sốt cao... bệnh của thành mạch máu ở họng, ở mũi. Khi bệnh nhân nôn ra máu ta phải chú ý bệnh của mũi họng nhưng cũng cần lưu ý đến chảy máu do giãn tĩnh mạch thực quản, chảy máu từ dạ dày.

3.2.5. Ho ra máu

Ngoài các nguyên nhân gây ho ra máu từ phổi, còn phải chú ý đến bệnh về tai mũi họng: u máu ở thanh quản, viêm xoang, giãn tĩnh mạch đáy lưỡi – hạ họng, dị vật sống như con đỉa suối ký sinh ở thanh quản gây chảy máu từng đợt...

3.2.6. Viêm, loét ở họng

Có thể do ung thư máu, bệnh mất bạch cầu đa nhân (Agranulocytose), tăng bạch cầu đơn nhân (mononucleosis – infectiouse) hoặc bệnh lý toàn thân nào đó, thiếu vitamin C, vitamin PP... tất cả những bệnh này, đều phải điều trị toàn thân. Những bệnh nấm họng, loét họng, có thể là những nhiễm trùng cơ hội của HIV/AIDS gây nên, hay những Sarcome Kaposi ở miệng do virus...

3.2.6. Nhức đầu

Là một hội chứng do nhiều nguyên nhân gây ra, có thể liên quan đến tai mũi họng như viêm xoang, hoặc mắt, nội khoa, răng hàm mặt, thần kinh. Cần phải thăm khám kỹ và phối hợp các xét nghiệm mới chẩn đoán được.

3.2.7. Chóng mặt

Ngoài nguyên nhân của tai trong và thần kinh VIII ra còn liên quan nhiều đến thần kinh, nội khoa như cao huyết áp, tăng và giảm đường huyết, nội tiết, bệnh về gan mật, bệnh về mắt, bệnh tuần hoàn chung... Đây là lĩnh vực vô cùng phức tạp.

3.3. Liên quan với nhi khoa

3.3.1. Đối với amidan và VA (sùi vòm: Végétation Adénoides) là viêm nhiễm phổ biến và đóng vai trò quan trọng trong nhiễm khuẩn đường hô hấp trên ở trẻ em.

3.3.2. Viêm tai – sào bào hài nhi

3.3.3. Vấn đề điếc – câm ở trẻ em

Đây là một vấn đề rất lớn của cả xã hội. Có thể do bẩm sinh từ bé, hoặc trong quá trình điều trị một số thuốc gây điếc cho trẻ (hay gặp là nhóm aminozit, salycilat, thuốc sốt rét) đã làm điếc trẻ. Từ điếc dẫn tới câm, ảnh hưởng rất lớn đến sự phát triển về ngôn ngữ, trí tuệ của trẻ.

Dạy cho trẻ nghe được, nói được, học được để trẻ lớn lên tự làm nuôi sống mình là điều cực kỳ gian khổ của nhiều ngành như: y tế, xã hội, giáo dục...

3.3.4. Khó thở ở trẻ nhỏ

Do nhiều nguyên nhân gây ra và dễ đưa tới tử vong của trẻ. Việc tạo hình sứt môi – hở hàm ếch, rồi tập nói cho trẻ, các hội chứng phối hợp Pière Robin, bệnh tiết dịch nhày (Mucovisidose) và nhiều hội chứng phối hợp khác như hội chứng "trào ngược" hay gặp ở trẻ em cần phải giải quyết.

3.4. Liên quan với sản khoa

3.4.1. Những dị dạng không nguy hiểm

Tắc cửa mũi trước hoặc sau bẩm sinh

Sứt môi, hở hàm ếch

Hội chứng Franchestti: dị dạng tai ngoài, teo xương hàm dưới, thiểu năng trí tuệ, mắt xếch, lưỡi to, răng lộn xộn. Những trẻ này có thể sống được đến lớn.

3.4.2. Những dị dạng nguy hiểm đến tính mạng

Rò thực quản với khí quản bẩm sinh: mỗi khi ăn sữa trào vào khí quản làm cho trẻ ho sặc sụa, tím tái, có thể ngừng thở nếu không mổ kịp thời trẻ sẽ tử vong.

Xẻ bẩm sinh mép sau thanh quản.

Màng bịt gần hết thanh môn.

3.5. Liên quan với mắt

Ba phía của ổ mắt là các xoang, đỉnh ổ mắt liên quan đến các tế bào sàng sau và xoang bướm, các viêm xoang đều ảnh hưởng đến mắt.

U nhày xoang sàng, trán đều ảnh hưởng đến mắt, ung thư sàng hàm lan vào ổ mắt, chấn thương xoang phối hợp với chấn thương mắt...

Viêm tai xương chũm trẻ em gây ra xuất ngoại thể thái dương mỏm tiếp liên quan tới mắt (phù nề mi mắt trên).

3.6. Liên quan với răng hàm mặt

Sâu răng gây viêm xoang, u nang răng sinh hoặc u nang chân răng đều lấn vào xoang. Đau thần kinh tam thoa gây đau răng, răng lạc chỗ vào mũi xoang

Chấn thương liên quan nhiều đến các xoang, khớp cắn lệch...

Hội chứng Costen của răng hàm mặt gây đau đầu, ù tai, chóng mặt, nghe kém (khớp thái dương – hàm).

Ung thư vùng mũi xoang, họng miêng, khối u vùng đáy sọ, vòm họng... đều có liên quan đến răng hàm mặt.

3.7. Liên quan với tâm thần

Hoang tưởng mắc bệnh ung thư...

Tăng trương lực cơ đầu cổ sau một thất bại (stress) nào đó

Histeria gây mất tiếng, chóng mặt...

3.8. Liên quan với da liễu

Phong, giang mai, lậu đều thể hiện ở cơ quan tai mũi họng. Eczema tai, Pemphigus (nổi bọng ở họng)... cũng có thể gặp.

3.9. Liên quan với lao và bệnh phổi

Lao thanh quản, giãn phế quản, giả lao trong viêm xoang

3.10. Liên quan với vệ sinh công nghiệp

Tiếng ồn, bụi, hơi độc, ô nhiễm, thay đổi về áp lực đều ảnh hưởng đến tai mũi họng.

Kết luận: chuyên khoa tai mũi họng hoạt động rộng rãi và liên quan với nhiều chuyên khoa trong y học mà các bác sĩ đa khoa cần phải nắm chắc.

- **Là bệnh lý niêm mạc**
- **Vòng Waldeyer**
- **Phạm vi chuyên khoa**
- **Liên quan với các chuyên khoa khác.**

Bài 2

CÁC HỘI CHỨNG LỚN VỀ TAI

MỤC TIÊU:

1. Trình bày các nguyên nhân gây ra ù tai, nghe kém, chóng mặt.
2. Trình bày hướng điều trị ù tai, nghe kém, chóng mặt

1. HỘI CHỨNG Ù TAI

Là chứng phụ thuộc vào chủ quan người bệnh. Có nhiều nguyên nhân gây ù tai. Bệnh tích ở tai ngoài, tai giữa, tai trong... đều có thể gây ra ù tai.

1.1. Ù tiếng trầm: thường kèm theo nghe kém truyền âm do

1.1.1. Bệnh tích ở tai ngoài

Ráy tai, dị vật, nhọt, gờ xương

Viêm ống tai ngoài

1.1.2. Bệnh tích ở tai giữa

Viêm tai cấp

Viêm tai thanh dịch

Viêm tai giữa mạn tính.

Viêm xương chũm

Viêm, tắc vòi nhĩ (Eustachi)

1.1.3. Bệnh tích của màng nhĩ

Viêm tai thanh dịch

Xơ nhĩ

1.1.4. Không có bệnh tích màng nhĩ: xốp xơ tai

1.2. Ù tiếng cao: thường liên quan đến bệnh lý của tai trong

1.2.1. Dây thần kinh số VIII: có kèm theo nghe kém tiếp âm

Rối loạn vận mạch ở mê nhĩ.

Viêm mê nhĩ hoặc nhiễm độc mê nhĩ.

U dây thần kinh số VIII.

1.2.2. Bệnh tích ở các cơ quan khác

Bệnh tim mạch: tăng huyết áp, xơ cứng mạch...

Phình động mạch cảnh (ù tai khách quan).

Do suy nhược, thiếu máu.

Bệnh thần kinh: viêm màng não...

Bệnh nội khoa: rối loạn tiêu hoá, xơ gan, suy thận.

Rối loạn tuyến giáp trạng.

Thời kỳ mạn kinh.

1.3. Hướng xử trí

1.3.1. Điều trị căn nguyên: tuỳ theo nguyên nhân

1.3.1.1. Bệnh tích ở tai ngoài

Lấy bỏ dị vật

Lấy bỏ u, gờ xương

1.3.1.2. Bệnh tích ở tai giữa

Thông hơi vòi nhĩ (Eustachi)

Viêm tai giữa có thủng màng nhĩ: vá nhĩ

Viêm tai thanh dịch: điều trị, đặt ống thông khí màng nhĩ

1.3.1.3. Bệnh tích ở cơ quan khác: tuỳ theo nguyên nhân để điều trị.

1.3.2. Điều trị triệu chứng

Vitamin: nhóm B, A liều cao.

Điều chỉnh vận mạch, áp lực nội dịch: phải theo dõi, thăm dò.

Châm cứu, lý liệu pháp, luyện tập.

Bồi dưỡng nâng cao thể lực.

2. HỘI CHỨNG NGHE KÉM

Bệnh nhân đến khám bệnh vì điếc. Tuỳ theo những triệu chứng phối hợp chúng ta nghĩ đến những bệnh khác nhau.

2.1. Nghe kém thể truyền âm

2.1.1. Bệnh tích tai ngoài

Ráy tai, dị vật ở tai: nghe kém nhẹ, tăng lên khi thấm nước vào tai.

Hẹp tắc ống tai ngoài bẩm sinh hoặc thứ phát.

Nhọt ống tai ngoài, viêm ống tai ngoài.

2.1.2. Bệnh tích ở tai giữa

Viêm tai thanh dịch.

Viêm vòi tai Eustachi: nghe kém tiếng trầm.

Viêm tai giữa cấp.

Viêm tai giữa mạn tính.

Viêm tai xương chũm.

2.1.3. Viêm tai khô

Bệnh lý vòm mũi họng: u làm tắc vòi Eustachi.

Xơ nhĩ.

Xốp xơ tai.

2.2. Nghe kém thể tiếp âm

2.2.1. Bệnh tích ở loa đạo: nếu là điếc tai trong, màng nhĩ bình thường nên nghĩ đến.

Điếc do rối loạn mạch máu (rối loạn vận mạch, chảy máu mê nhĩ), dị ứng, xơ cứng động mạch...

Viêm mê đạo đặc hiệu: giang mai, quai bị, sốt rét, viêm màng não – não tuỷ.

Nhiễm độc mê đạo: nguyên nhân ngoại lai (quynin, streptomycin, salicylat natri) hoặc nội sinh (tăng urê, tăng đường huyết, acid uric máu).

Di truyền

2.2.2. Bệnh tích ở dây thần kinh

U dây thần kinh số VIII.

Viêm dây thần kinh số VIII do virus (Zona, quai bị...), do nhiễm khuẩn (giang mai...).

2.2.3. Bệnh tích ở thần kinh trung ương

Viêm màng não.

U, áp xe não thuỳ thái dương.

2.3. Hướng xử trí

2.3.1. Điều trị triệu chứng: khi bệnh tích ở tai trong, thần kinh.

Vitamin A,D và nhóm B liều cao.

Thuốc giãn mạch: papaverin, divascon.. (cần theo dõi sát).

Thay đổi áp lực nội dịch: huyết thanh ngọt ưu trương (thăm dò).

Châm cứu, lý liệu pháp.

2.3.2. Điều trị căn nguyên

a) Bệnh tích ở tai ngoài

Lấy bỏ dị vật.

Lấy u, gờ xương.

b) Bệnh tích ở tai giữa

Thông hơi vòi Eustachi.

Phẫu thuật chỉnh hình tai giữa.

2.3.3. Dùng máy trợ thính: với các trường hợp không điều trị được như

Điếc người già.

Điếc nghề nghiệp.

Nghe kém bẩm sinh.

3. HỘI CHỨNG CHÓNG MẶT

Chóng mặt là do thương tổn mê nhĩ, hoặc rối loạn chức năng tiền đình. Sự rối loạn này có nhiều nguyên nhân: cục bộ, thần kinh, toàn thân.

3.1. Rối loạn tiền đình ngoại vi

3.1.1. Do tiền đình

Chấn thương gây chấn động mê nhĩ.

Nhiễm độc mê nhĩ: do rượu, khí CO_2, CO.

Viêm: do xương chũm, virus.

Vận mạch: do rối loạn tại chỗ hay toàn thân.

Hội chứng ménière.

Hội chứng cổ, suy động mạch cột sống thân nền.

Viêm mê nhĩ.

3.1.2. Gần tiền đình

Bệnh tích ống tai ngoài: bị bít tắc do dị vật, nút ráy...

Bệnh tích tai giữa, xương chũm: viêm cấp, mạn hay hồi viêm.

Có kèm theo viêm mủ tai giữa:

Viêm mê nhĩ thanh dịch

Viêm mê nhĩ mủ

Có kèm theo điếc và xơ màng nhĩ:

Viêm tai do mũi họng

Viêm tai khô do thể địa

3.1.3. Do rễ ngoại vi

U: u dây VIII mới bắt đầu, u màng não.

Viêm: thần kinh loa đạo do giang mai hay do virus.

Viêm màng nhện.

3.2. Rối loạn tiền đình trung ương

U góc cầu tiểu não.

U hố não sau.

U hoặc áp xe tiểu não.

U vùng hành não – cầu não.

Xơ cột bên teo cơ của Charcot.

Rỗng hành não.

Xơ từng mảng.

3.3. Hướng xử trí

3.3.1. Điều trị triệu chứng (trong cơn chóng mặt)

Tiêm atropin 1/4mg dưới da, 1–3 ống/ngày.

Uống belladon: cồn 10% từ 30 – 60 giọt/ngày, sirô 5% từ 15 – 30ml/ngày.

An thần: seduxen, meprobamat...

Thuốc ngủ gacdenan...

3.3.2. Điều trị nguyên nhân

– Thay đổi nội dịch tai trong:

Huyết thanh ngọt ưu trương 30%, 20 – 40 ml/T.M

Hoặc nước cất 20 – 40%/ T.M

Hoặc sulfat magie 15% 10ml/ T.M

– Vận mạch:

Papaverin 0,04g, 2–4 viên/ngày

Divascol 0,025g, 1–3 viên/ngày

Hoặc acetylcholin 0,20, 1–2 ống/ T.M

– Thần kinh thực vật:

Hydergin: 15–45 giọt/ngày

Bellagamin 1–3 viên/ngày

– Phong bế thần kinh giao cảm cảnh bằng novocain 1%.

- **Hội chứng ù tai (tiếng trầm và tiếng cao)**
- **Hội chứng nghe kém (truyền âm, tiếp âm)**
- **Hội chứng chóng mặt (tiền đình ngoại biên, trung ương)**

Bài 3

VIÊM TAI GIỮA CẤP TÍNH

MỤC TIÊU:

1. Trình bày được các nguyên nhân gây ra viêm tai giữa cấp.
2. Trình bày được các đặc điểm tổn thương viêm tai giữa cấp.
3. Trình bày được các triệu chứng của ba giai đoạn viêm tai giữa cấp.
4. Trình bày được nguyên tắc điều trị với ba giai đoạn viêm tai giữa cấp.

1. ĐẠI CƯƠNG

Viêm tai giữa cấp tính mủ là tình trạng mưng mủ trong hòm nhĩ

Bệnh thường gặp ở trẻ em 1–2 tuổi

Đường xâm nhập vào hòm nhĩ thông qua con đường loa vòi nhĩ.

2. ĐẶC ĐIỂM TỔN THƯƠNG

Bệnh tích chính là viêm niêm mạc hòm nhĩ: niêm mạc trở nên dày đỏ, chứa nhiều bạch cầu và tiết ra dịch rỉ viêm. Đồng thời niêm mạc của vòi Eustachie cũng bị viêm và nề làm cho sự thông thương của loa vòi bị hạn chế. Niêm mạc của sào bào và các tế bào chũm cũng tham gia vào quá trình viêm. Trong sào bào cũng có thể có mủ nhưng tổn thương chỉ ở niêm mạc.

Tính chất mủ cũng thay đổi theo giai đoạn của bệnh. Lúc đầu lỏng như thanh dịch, đôi khi có lẫn máu, sau biến thành màu vàng loãng, rồi đặc trong thời kỳ toàn phát và cuối cùng trở nên trong sánh và keo thành sợi như tiết nhày khi viêm sắp hết.

3. NGUYÊN NHÂN

Nguyên nhân của viêm tai giữa cấp là do viêm mũi họng.

VA là nguyên nhân quan trọng nhất ở trẻ em.

Các bệnh nhiễm trùng toàn thân như cúm, sởi...

Các bệnh lý kế cận như viêm xoang, u vòm mũi họng.

4. TRIỆU CHỨNG

4.1. Triệu chứng lâm sàng: chia làm 3 giai đoạn

4.1.1. Giai đoạn xung huyết

a) Toàn thân

Hội chứng nhiễm trùng.

Hội chứng của viêm nhiễm đường hô hấp trên cấp.

b) Cơ năng

Đau tai mức độ vừa.

Có thể kèm theo ù tai và nghe kém.

c) Thực thể: khám màng nhĩ thấy xung huyết đỏ vùng rìa, có mạch máu chạy dọc theo cán búa và màng trùng.

4.1.2. Giai đoạn ứ mủ

a) Toàn thân

HC nhiễm trùng biểu hiện rõ rệt hơn với sốt cao, co giật.

Viêm mũi họng.

Rối loạn tiêu hoá, ỉa chảy.

b) Cơ năng

Đau tai càng ngày càng tăng, đau nhiều, đau sâu trong tai. Lan ra sau hoặc lên thái dương.

Nghe kém là triệu chứng quan trọng và thường xuyên xuất hiện, kiểu dẫn truyền.

Ù tai, chóng mặt có thể xuất hiện.

c) Thực thể

Khám màng nhĩ thấy toàn bộ màng nhĩ nề và đỏ, mất nón sáng. Màng nhĩ phồng lên hình mặt kính đồng hồ. Màng nhĩ màu vàng nhạt, hoặc trắng bệch.

Điểm đau sào bào (+)

4.1.3. Giai đoạn vỡ mủ

Các triệu chứng toàn thân và cơ năng giảm hẳn khi mủ được tháo ra ngoài.

Thực thể: ống tai ngoài có mủ chảy ra màu vàng nhạt, màng nhĩ có lỗ thủng

5. CHẨN ĐOÁN

5.1. Chẩn đoán xác định: dựa vào triệu chứng cơ năng, thực thể và soi tai

5.1.1. Giai đoạn xung huyết: màng nhĩ hồng, xung huyết, có mạch máu chạy dọc theo cán búa và màng trùng.

5.1.2. Giai đoạn ứ mủ: toàn bộ màng nhĩ nề, mất nón sáng, màng nhĩ phồng lên hình mặt kính đồng hồ màu vàng nhạt hoặc trắng bệch.

5.1.3. Giai đoạn vỡ mủ: màng nhĩ có lỗ thủng, ống tai ngoài có mủ chảy ra màu vàng nhạt.

5.2. Chẩn đoán phân biệt

Giai đoạn vỡ mủ với nhọt ống tai: thấy ống tai chít hẹp, hút sạch mủ thấy màng nhĩ vẫn còn nguyên vẹn.

5.3. Chẩn đoán nguyên nhân

Soi mũi họng tìm nguyên nhân.

Chủ yếu là do viêm VA, viêm mũi họng.

6. HƯỚNG ĐIỀU TRỊ: phụ thuộc vào giai đoạn

6.1. Giai đoạn xung huyết: điều trị viêm nhiễm ở vùng mũi họng (VA)

6.2. Giai đoạn ứ mủ: chích rạch màng nhĩ dẫn lưu mủ ở vị trí góc trước dưới.

6.3. Giai đoạn vỡ mủ

6.3.1. Làm thuốc tai

Dẫn lưu mủ

Làm sạch mủ

6.3.2. Nạo VA sau khi tai khô được hai tuần

7. PHÒNG BỆNH

Không xì mũi bằng cách bịt cả hai lỗ mũi

Điều trị triệt để viêm mũi họng, viêm xoang, V.A

Khám màng nhĩ bắt buộc khi có viêm mũi họng, V.A

Vệ sinh mũi họng: nhỏ thuốc mũi, xúc họng...

- **Viêm V.A, mũi họng**
- **Giai đoạn xung huyết**
- **Giai đoạn ứ mủ**
- **Giai đoạn vỡ mủ**

Bài 4

VIÊM TAI GIỮA MẠN TÍNH MỦ NHÀY

MỤC TIÊU

1. Trình bày các nguyên nhân gây viêm tai giữa mạn tính mủ nhày.

2. Trình bày đặc điểm tổn thương.

3. Trình bày các triệu chứng lâm sàng và cận lâm sàng.

4. Trình bày các nguyên tắc điều trị.

1. ĐẠI CƯƠNG

Định nghĩa:

Đây là viêm tai không nguy hiểm. Bệnh tích chỉ khu trú ở niêm mạc.

Viêm tai giữa mạn tính mủ nhày là tình trạng chảy mủ ở tai kéo dài trên ba tháng.

2. NGUYÊN NHÂN

Nguyên nhân của viêm tai giữa mạn tính mủ nhày là do viêm nhiễm ở vùng mũi họng như: viêm xoang, đặc biệt do viêm VA.

3. ĐẶC ĐIỂM TỔN THƯƠNG

Bệnh tích khu trú ở niêm mạc vòi nhĩ (Eustachi), hòm nhĩ, sào bào và sào đạo.

Ở vòi nhĩ niêm mạc bị viêm mạn tính xuất tiết.

Hòm nhĩ: niêm mạc bị thâm nhiễm bạch cầu, phù nề, dày lên nhất là thượng nhĩ.

Màng nhĩ có lỗ thủng ở góc phần tư trước dưới. Lỗ thủng bờ nhẵn, không sát xương.

Niêm mạc ở sào bào và các tế bào chũm cũng có thể viêm làm cho sự phát triển thông bào của xương chũm ngừng trệ. Thông bào thu hẹp.

4. TRIỆU CHỨNG

4.1. Triệu chứng lâm sàng

4.1.2. Cơ năng

Điếc dẫn truyền nhẹ

Chảy tai mủ nhày đục kéo thành sợi, không tan trong nước, không thối. Giống như tiết nhày ở mũi. Chảy tai tăng lên khi viêm mũi, sổ mũi.

4.1.2. Thực thể

Khám màng nhĩ thấy lỗ thủng ở góc phần tư trước dưới hình tròn hoặc bầu dục.

Bờ lỗ thủng nhẵn không sát xương.

Đáy hòm nhĩ hồng nhẵn sạch.

4.2. Triệu chứng cận lâm sàng

X quang: thấy hình ảnh xương chũm kém thông bào, nhưng không có hình ảnh viêm xương (ổ tiêu xương...).

Thính lực đồ: có hình ảnh điếc dẫn truyền nhẹ.

5. HƯỚNG ĐIỀU TRỊ

5.1. Điều trị tại chỗ: làm thuốc tai theo hai bước

Dẫn lưu và làm sạch mủ: oxy già, nước muối sinh lý.

Làm khô săn niêm mạc: cortiphenicol, otopha.

5.2. Điều trị nguyên nhân: điều trị viêm mũi, viêm xoang, vẹo vách ngăn, quá phát cuốn, nạo VA.

5.3. Điều trị bằng phẫu thuật: mở sào bào thượng nhĩ nếu tình trạng chảy tai kéo dài.

6. PHÒNG BỆNH

Giữ gìn vệ sinh mũi họng.

Loại bỏ các nguyên nhân gây bệnh.

- **Là loại viêm tai giữa không nguy hiểm**
- **Mủ nhày như sổ mũi**
- **Lỗ thủng gọn nhỏ không sát xương**
- **Không có tiêu xương**
- **Nạo V.A**

Bài 5

VIÊM TAI GIỮA MẠN TÍNH NGUY HIỂM

MỤC TIÊU

1. *Viết được các nguyên nhân gây viêm tai giữa mạn tính nguy hiểm.*
2. *Kể được bản chất tổn thương bệnh lý tai giữa mạn tính nguy hiểm.*
3. *Viết được các triệu chứng ở màng nhĩ và tính chất mủ giúp cho chẩn đoán.*
4. *Trình bày được những biến chứng có thể xảy ra.*

1. ĐẠI CƯƠNG

1.1. Định nghĩa: là bệnh lý của tai giữa gây tổn thương cả hai phần:

Niêm mạc hòm tai, sào đạo, sào bào

Xương ở hòm nhĩ và xương chũm

Có thể hình thành khối cholesteatoma.

1.2. Dịch tễ học

Chảy mủ tai hiện còn là một bệnh khá phổ biến ở Việt Nam.

Bệnh có thể gặp ở mọi lứa tuổi, giới.

1.3. Tính chất nguy hiểm: quá trình viêm phá huỷ xương có thể lan rộng và lan nhanh khi có mặt của cholesteatome gây các biến chứng nguy hiểm, nhất là trong đợt hồi viêm.

2. NGUYÊN NHÂN

2.1. Do viêm tai giữa cấp mủ chuyển thành

Không được phát hiện để điều trị.

Điều trị không đúng cách: không chích rạch màng nhĩ, lỗ chích rạch quá nhỏ không đủ dẫn lưu mủ, làm thuốc tai không đảm bảo vô trùng, cho kháng sinh không đúng liều lượng.

Có hoại tử xương ngay trong giai đoạn viêm tai cấp tính: viêm tai do sởi, cúm, bạch hầu...

Sức đề kháng của bệnh nhân giảm sút: lao, đái tháo đường.

2.2. Viêm tai giữa mạn tính ngay từ đầu: không đi qua giai đoạn cấp tính (không đau tai, sốt hay có triệu chứng toàn thân).

3. ĐẶC ĐIỂM TỔN THƯƠNG

3.1. Bệnh tích: chủ yếu khu trú phần thượng nhĩ và sào bào. Một số trường hợp có lan đến phần dưới hòm nhĩ.

3.2. Niêm mạc: sần sùi, nụ hạt, có thể có polyp.

3.3. Xương: viêm ở vách hòm nhĩ, tiểu cốt, có thể lan vào phá huỷ các cấu trúc lân cận.

3.4. Cholesteatome: khối u bọc mềm vô định hình, dạng biểu bì, tính chất phá huỷ xương rất mạnh do tiết ra các enzym ly giải protein, đặc biệt là acid phosphatase, collagenase. Cấu tạo gồm:

Bên trong chứa các tế bào biểu mô lẫn chất mỡ và cholesterin.

Bên ngoài bọc bởi một khuôn là biểu mô lát, dính sát vào tổ chức liên kết mỏng, lớp vỏ bọc có màu trắng óng ánh như xà cừ.

4. TRIỆU CHỨNG

4.1. Cơ năng

4.1.1. Chảy mủ tai

Mủ đặc hoặc loãng, có vón cục

Màu vàng hoặc xanh, có thể lẫn máu

Cholesteatome: trắng óng ánh váng mỡ, rửa tai có vảy trắng như xà cừ.

Mùi thối khẳn

4.1.2. Nghe kém tăng dần: giai đoạn đầu kiểu truyền âm, sau là kiểu hỗn hợp.

4.1.3. Ù tai, có thể chóng mặt, đau đầu

4.1.4. Đau tai không rõ rệt

4.2. Thực thể

4.2.1. Ấn điểm sào bào không rõ, chỉ đau giai đoạn hồi viêm

4.2.2. Khám tai

Mủ thối, tan trong nước. Có thể có mảnh trắng cholesteatoma hay polyp nhẵn mọng che lấp lỗ thủng hay toàn bộ ống tai.

Lỗ thủng màng nhĩ: có thể gặp các hình thái.

Góc sau trên ngoạm vào khung xương.

Lỗ thủng ở màng trùng (Schrapnel).

Thủng rộng toàn bộ phần màng căng, bờ nham nhở, ngoạm vào khung xương, cụt cán búa.

Qua lỗ thủng thấy niêm mạc hòm tai sần sùi hoặc thoái hoá polyp hay có chất hoại tử bã đậu.

4.3. Cận lâm sàng

4.3.1. Phim Schüller: hình ảnh xương chũm viêm mạn tính

Mất thông bào.

Xương đặc ngà.

Ổ tiêu xương.

Hình hốc rỗng, bờ đa vòng, trong lởn vởn mây nếu có cholesteatoma

4.3.2. Phim Chausse III có thể thấy

Tiêu huỷ xương con

Rò ống bàn khuyên ngoài

Mất cựa sau trên nhĩ

4.3.3. Thính lực đồ

Điếc dẫn truyền, khoảng cách giữa đường khí và đường xương trên 30 dB nếu có kèm tiêu huỷ xương con.

Điếc hỗn hợp hoặc điếc tiếp nhận.

4.3.4. Xét nghiệm tìm sự hiện diện của cholesteatoma

Hoá học: cholesteatoma phản ứng với aldehyd acetic có màu xanh lục.

Tế bào: nhuộm procamin, soi dưới kính hiển vi thấy màng matrix là vỏ bọc có màu đỏ, vàng do các tế bào biểu mô bị bong ra và xếp thành những lá mỏng là các hạt cholesterin.

5. CHẨN ĐOÁN XÁC ĐỊNH: dựa vào

5.1. Lâm sàng

Tính chất của mủ.

Đặc điểm lỗ thủng màng nhĩ.

5.2. Cận lâm sàng

Thính lực đánh giá mức độ điếc.

Phim XQ đánh giá tổn thương xương.

6. BIẾN CHỨNG

6.1. Biến chứng nội sọ

Viêm màng não.

Áp xe đại não, tiểu não.

6.2. Biến chứng mạch máu

Viêm tắc tĩnh mạch bên.

Viêm tắc tĩnh mạch xoang hang.

Viêm tắc TM cảnh trong.

6.3. Biến chứng thần kinh

Liệt thần kinh mặt (VII).

Viêm mê nhĩ.

6.4. Biến chứng xuất ngoại: sau tai, thái dương mỏm tiếp (xem thêm bài Viêm tai xương chũm mạn tính hồi viêm).

6.5. Cốt tuỷ viêm xương

Xương đá.

Xương thái dương.

Xương hàm trên.

7. HƯỚNG ĐIỀU TRỊ

Ngoại khoa: là cơ bản.

7.1. Nguyên tắc

Lấy sạch bệnh tích.

Dẫn lưu, làm thông thoáng hốc mổ.

7.2. Kỹ thuật

Mổ khoét chũm tiệt căn cổ điển hay cải biên.

7.3. Mở sào bào – thượng nhĩ nếu tổn thương khu trú

- **Là loại viêm tai giữa nguy hiểm cholesteatoma**
- **Mủ thối, lỗ thủng rộng**
- **Nghe kém, ù tai**
- **Điếc dẫn truyền**
- **Phim Schüller**

Bài 6

VIÊM TAI XƯƠNG CHŨM CẤP TÍNH

MỤC TIÊU

1. *Trình bày các nguyên nhân gây viêm tai xương chũm cấp tính.*
2. *Trình bày bản chất và vị trí tổn thương.*
3. *Viết triệu chứng lâm sàng và cận lâm sàng.*
4. *Trình bày nguyên tắc xử trí.*

1. ĐẠI CƯƠNG

Định nghĩa: viêm xương chũm cấp tính là viêm tổ chức xương xung quanh sào bào có kèm theo những triệu chứng viêm rõ rệt. Quá trình viêm xương không quá ba tháng.

2. NGUYÊN NHÂN

Nguyên nhân của viêm tai xương chũm cấp tính là viêm tai giữa. Viêm tai giữa có thể tiềm tàng hoặc biểu hiện rõ rệt, và có thể gây viêm xương chũm cấp do những yếu tố thuận lợi sau.

2.1. Sai lầm về điều trị

Không chích rạch màng nhĩ kịp thời.

Lỗ thủng không dẫn lưu được mủ.

Khi rửa tai bơm nước quá mạnh.

2.2. Bệnh nhiễm trùng nặng làm mất sức đề kháng như: sởi, cúm...

2.3. Vi trùng độc tính cao

2.4. Cấu tạo xương chũm: xương chũm nhiều thông bào dễ bị viêm cấp hơn.

2.5. Thể địa suy yếu: trẻ em ốm yếu suy dinh dưỡng.

3. ĐẶC ĐIỂM TỔN THƯƠNG

Bệnh tích thường lan rộng khắp tế bào chũm, trước tiên là các tế bào chung quanh sào bào, rồi đến nhóm tế bào nằm giữa dây VII và xoang tĩnh mạch, nhóm

tế bào mỏm chũm, nhóm tế bào trên xoang tĩnh mạch, nhóm tế bào sau xoang tĩnh mạch, nhóm tế bào giữa cơ nhị thân và tĩnh mạch cảnh trong, nhóm tế bào mỏm tiếp.

Niêm mạc tế bào chũm gồm có lớp biểu mô mỏng cấu tạo bởi tế bào dẹt và lớp đệm trong đó không có tổ chức lympho, không có tổ chức tuyến. Khi bị viêm thì niêm mạc rỉ mủ, còn lớp dưới niêm mạc sinh nụ hạt.

Bệnh tích xương chủ yếu là viêm loãng xương và viêm tắc mạch máu xương. Các vách ngăn bị phá vỡ dần, các ổ mủ tập trung lại thành túi mủ. Đôi khi xương chết từng khối tạo thành khối xương mục. Lớp vỏ ngoài của xương cũng bị thủng và mủ xuất ngoại dưới cốt mạc hoặc dưới da. Mủ cũng có thể ăn mòn lớp vỏ trong của xương chũm và đổ vào nội sọ, ít thấy hiện tượng phản ứng xương hình thành một lớp dày đặc bao quanh ổ mủ.

4. TRIỆU CHỨNG

4.1. Giai đoạn đầu

Trên nền viêm tai giữa cấp tính đang giảm dần thấy xuất hiện những triệu chứng sau:

Cơ năng: đau tai theo nhịp đập, đau xương chũm lan xuống cổ, lan ra nửa bên đầu.

Toàn thân: nhiệt độ tăng lên trở lại nhất là về chiều, ở trẻ em thường có triệu chứng màng não như nôn, co giật, cứng gáy...

Thực thể: mủ đặc trở lại, ngày càng nhiều thêm.

Đau khi ấn vào xương chũm.

Khám màng nhĩ: trên nền màng nhĩ bị viêm tai giữa thấy màng nhĩ xung huyết trở lại.

4.2. Giai đoạn toàn phát: viêm nội bộ xương chũm

4.2.1. Cơ năng: đau là triệu chứng chính, đau ngày càng tăng. Đau sâu trong ống tai hoặc sau tai, lan ra vùng thái dương đỉnh. Nghe kém theo kiểu dẫn truyền.

4.2.2. Thực thể

Mủ đặc nhiều, màu vàng kem, không thối khi chưa có bội nhiễm

Màng nhĩ phù nề, đỏ và dày. Lỗ thủng nhỏ, vị trí cao hoặc màng trùng không dẫn lưu được mủ. Hoặc có túi co kéo trên màng nhĩ.

Thành sau trên ống tai bị sụp làm cho góc sau màng nhĩ bị xoá mờ.

Điểm đau sào bào (+). Da vùng xương chũm nề, hơi nóng, ấn vào bờ sau và mỏm chũm thấy đau.

4.3. Giai đoạn xuất ngoại

Do quá trình viêm lan dần từ sào bào ra lớp vỏ xương chũm và ăn thủng lớp vỏ này.

4.3.1. Các triệu chứng cơ năng: vẫn như trước hoặc có giảm chút ít.

4.3.2. Thực thể

Xuất ngoại ở sau tai: góc sau tai bị dày, góc nhị diện giữa vành tai và xương chũm bị mờ hoặc mất hẳn.

Da xương chũm nề đỏ và đau. Khối sưng sau tai lớn dần, đẩy dồn vành tai về phía trước, ổ viêm biến thành áp xe dưới da và cuối cùng vỡ mủ.

Khám tai thấy sụp thành sau trên ống ngoài.

Xuất ngoại ở thái dương – mỏm tiếp. Bệnh nhân bị sưng vùng thái dương, vùng trán, có kèm theo phù nề mi mắt.

Xuất ngoại ở cổ: phần trên của cơ ức đòn chũm sưng phồng.

Xuất ngoại vùng cảnh – nhị thân. Gây áp xe cạnh họng. Mủ có thể lan tràn vào lỗ rách sau, gây liệt các dây thần kinh sọ não số IX, X, XI.

5. CHẨN ĐOÁN

5.1. Chẩn đoán xác định dựa vào chụp X quang xương chũm

Phim Schüller, xem phim thấy toàn bộ xương chũm mờ đều, vách ngăn của các tế bào bị mòn, một số tế bào nhỏ ăn thông với nhau hoặc biến thành những đám mờ.

5.2. Chẩn đoán phân loại

Viêm tai giữa cấp tính mủ.

Viêm tai xương chũm mạn tính hồi viêm.

Viêm hạch sau tai.

6. ĐIỀU TRỊ

6.1. Nội khoa

Kháng sinh.

Chống viêm steroid, non steroid.

Hạ sốt giảm đau.

6.2. Ngoại khoa

Khoét chũm tiệt căn.

Phẫu thuật mở sào bào thượng nhĩ.

7. PHÒNG BỆNH

Tránh bị viêm tai, nếu viêm thì phải điều trị triệt để, đúng quy trình.

- **Điều trị viêm tai giữa cấp không đúng.**
- **Sốt nhiễm trùng, đau tai, chảy mủ trở lại sau khi bị viêm tai giữa cấp.**
- **Xuất ngoại.**
- **Viêm tai xương chũm.**

Bài 7

VIÊM TAI XƯƠNG CHŨM MẠN TÍNH HỒI VIÊM

MỤC TIÊU

1. *Trình bày được các nguyên nhân và dịch tễ học của viêm tai xương chũm mạn tính hồi viêm.*
2. *Chẩn đoán được viêm tai xương chũm mạn tính hồi viêm*
3. *Chẩn đoán được các thể của viêm tai xương chũm xuất ngoại*
4. *Phát hiện được các biến chứng thường gặp do viêm tai xương chũm mạn tính hồi viêm*
5. *Trình bày được hướng xử trí đúng với viêm tai xương chũm mạn tính hồi viêm*

1. ĐẠI CƯƠNG

Viêm tai xương chũm mạn tính hồi viêm là thể bội viêm cấp tính của chảy mủ tai thối kéo dài của viêm tai xương chũm mạn tính thường, và đe doạ đưa tới các biến chứng nguy hiểm, do đó phải coi là một cấp cứu.

2. NGUYÊN NHÂN

2.1. Do viêm tai giữa nguy hiểm, viêm tai xương chũm mạn tính, đặc biệt khi có bệnh tích cholesteatoma.

2.2. Các yếu tố có ảnh hưởng

Cấu trúc giải phẫu của xương chũm, xương chũm có thông bào nhiều, to dễ đưa tới hồi viêm.

Tùy theo sự phát triển của nhóm thông bào xương chũm sẽ đưa tới thể hồi viêm xuất ngoại theo vị trí tương ứng.

Vi khuẩn gây bệnh cũng có vai trò nhất định, thường là tụ cầu.

Thể trạng suy yếu, sau các bệnh nhiễm trùng, bệnh tiểu đường, HIV/AID dễ đưa tới hồi viêm.

3. DỊCH TỄ HỌC

Bệnh gặp ở mọi lứa tuổi, hay gặp ở trẻ em hơn

Gặp ở nam và nữ tương đương

Gặp trên 70% ở người bị chảy mủ tai có cholesteatoma.

Ở nhũ nhi và trẻ nhỏ hay gặp thể xuất ngoại vùng thái dương

Là nguyên nhân chính (đến 90%) đưa tới các biến chứng nội sọ, liệt mặt ngoại biên và viêm mê nhĩ.

4. TRIỆU CHỨNG

Trên bệnh nhân bị chảy mủ tai từ lâu: mủ thối, thường có cholesteatoma, có nghe kém thấy xuất hiện các triệu chứng.

4.1. Toàn thân

Sốt cao, kéo dài, dùng thuốc hạ nhiệt không hết.

Thể trạng nhiễm trùng, mệt mỏi, với trẻ nhỏ quấy khóc nhiều, kém ngủ, kém ăn.

4.2. Cơ năng

Đau tai là triệu chứng chính, đau rất rõ rệt vùng tai, xương chũm. Đau lan đến vùng thái dương.

Nghe kém tăng nhanh, trở nên rõ rệt, tuy nhiên với trẻ nhỏ, chỉ nghe kém bên tai đau, chảy mủ nên có thể không biết đến.

Thường gặp chóng mặt, ù tai rõ.

4.3. Thực thể

4.3.1. Chảy mủ ở tai: nhiều lần, mủ thối cũng thấy rõ hơn, cũng có thể gặp chảy mủ tai ít đi nhưng mùi thối rõ, đặc hơn.

4.3.2. Nhìn: thấy da vùng chũm sau tai nề, dày lên, có thể thấy nóng, đỏ.

4.3.3. Ấn trên mặt xương chũm sau tai bằng ngón tay: thấy có phản ứng đau rõ. Đây là dấu hiệu rất quan trọng, cần ấn vùng chũm cả hai bên để so sánh, nhận định phản ứng đau nhưng ngược lại khi ấn nắp tai hay kéo vành tai không gây đau.

4.3.4. Soi tai

Trong ống tai, thùng tai nhiều mủ thối, có váng óng ánh khi có cholesteatoma.

Màng tai thủng rộng, bờ lỗ thủng sát thành xương, không đều.

Có thể thấy dấu hiệu điển hình, sập thành sau trên ống tai do da thành sau trên ống tai bị bong ra khỏi thành xương che lấp một phần màng tai.

X quang: chụp tư thế Schüller cho thấy xương chũm lộ niêm mạc với dấu hiệu mờ đặc, tiêu xương hay hình ảnh cholesteatoma.

Công thức máu: bạch cầu tăng cao.

Với người già, người lớn cần thử đường huyết.

4.4. Cận lâm sàng

4.4.1. Phim Schüller: hình ảnh xương chũm viêm mạn tính.

Mất thông bào.

Ổ tiêu xương.

Có thể thấy hình hốc rỗng, bờ đa vòng, trong lởn vởn mây nếu có cholesteatoma.

4.4.2. Phim Chausse III có thể thấy

Tiêu huỷ xương con.

Rò ống bàn khuyên ngoài.

Mất cựa sau trên nhĩ.

4.4.3. Thính lực đồ

Điếc dẫn truyền, khoảng cách giữa đường khí và đường xương trên 30 dB nếu có kèm tiêu huỷ xương con.

Điếc hỗn hợp hoặc điếc tiếp nhận.

4.4.4. Xét nghiệm tìm sự hiện diện của cholesteatoma

Hoá học: cholesteatome phản ứng với aldehyd acetic có màu xanh lục.

5. CHẨN ĐOÁN

5.1. Chẩn đoán xác định: chủ yếu phát hiện

Đã bị viêm tai giữa nguy hiểm, viêm tai xương chũm mạn, đặc biệt khi có cholesteatoma.

Có sốt cao, thể trạng nhiễm trùng.

Đau tai, vùng chũm rõ rệt, chảy mủ nhiều, thối hơn, nghe kém rõ.

Ấn vùng chũm gây phản ứng đau rõ.

Chụp phim tư thế Schüller xác định tổn thương.

5.2. Chẩn đoán phân biệt

5.2.1. Viêm tai xương chũm cấp: cũng có các dấu hiệu: sốt cao, đau tai, ấn vùng chũm gây đau, chảy mủ tai nhưng thời gian chảy mủ chỉ 2 – 4 tuần.

5.2.2. Nhọt ống tai, viêm tấy ống tai ngoài: sốt nhẹ, đau tai rõ nhưng không nhức đầu, có thể không chảy mủ tai, ấn vùng chũm không đau, ngược lại ấn ở nắp tai, kéo vành tai gây đau rõ.

5.2.3. Viêm tấy hạch hay tổ chức sau tai: ấn vùng chũm gây đau, có sưng,

nề, nóng đỏ vùng chũm, nhưng không gây nhức đầu, không đau lan toả, có thể không chảy mủ tai, không nghe kém.

6. TIẾN TRIỂN VÀ BIẾN CHỨNG

Viêm tai xương chũm mạn tính hồi viêm nếu không được xử trí sớm, đúng sẽ đưa tới viêm tai xương chũm xuất ngoại và các biến chứng.

6.1. Viêm tai xương chũm xuất ngoại: trên người bệnh bị viêm tai xương chũm mạn hồi viêm có thể xuất hiện ngay các dấu hiệu thực thể do mủ thoát ra ngoài xương chũm gây nên các thể xuất ngoại nên cũng được coi như một thể của viêm tai xương chũm mạn hồi viêm.

Tuỳ theo vị trí của xương chũm bị phá huỷ tạo đường rò cho mủ thoát ra ngoài xương chũm tạo thành các thể viêm tai xương chũm xuất ngoại khác nhau.

6.1.1. Xuất ngoại thể sau tai: thường gặp nhất, do mủ phá vỡ thành ngoài của sào bào thành một lỗ rò xương gây ra.

Sưng phồng vùng chũm sau tai làm vành tai bị đẩy vểnh ra phía trước.

Nếp rãnh sau tai bị đẩy phồng lên, mất đi, gọi là dấu hiệu Jacques.

6.1.2. Xuất ngoại thể mỏm chũm còn gọi là thể Bézold; mủ thoát ra ở mỏm xương chũm gây ra:

Sưng tấy vùng cổ bên dưới chũm, cơ ức đón chũm bị đẩy phồng lên.

Cổ nghẹo sang bên đau, quay cổ hạn chế do đau.

6.1.3. Xuất ngoại thể thái dương: thường gặp ở trẻ nhỏ dưới 1 tuổi do mủ thoát ra từ nhóm thông bào vùng thái dương gây:

Sưng tấy vùng thái dương có thể cả hõm thái dương tới mỏm tiếp.

Vành tai bị đẩy xuống dưới và ra ngoài.

6.1.4. Xuất ngoại thể ống tai hay thể Gellé: mủ tạo thành đường rò từ sào bào tới thành xương sau ống tai gây ra:

Lỗ rò chảy mủ thành sau ống tai, thăm dò có chạm xương.

Dễ gây liệt mặt ngoại biên vì đây là tường xương của dây thần kinh số VII.

6.2. Biến chứng ngoại sọ

6.2.1. Viêm mê nhĩ: rất thường gặp với các dấu hiệu:

Ù tai, chóng mặt rõ rệt.

Nghe kém tăng nhanh, có thể đưa tới điếc tiếp âm.

Có các dấu hiệu mất thăng bằng, rung giật nhãn cầu tự phát là đường đưa tới các biến chứng nội sọ.

6.2.2. Liệt mặt ngoại biên: do bệnh tích phá huỷ cầu xương Fallope gây tổn

thương dây VII, với hai dấu hiệu chính: liệt mi nên không khép, nhắm được mắt; méo miệng rõ khi cười, nói; gây trào nước, thức ăn khi uống, ăn.

6.3. Biến chứng nội sọ

Luôn nhớ viêm tai xương chũm mạn tính hồi viêm đưa tới các biến chứng nội sọ, các biến chứng này rất hiểm nghèo, cần được phát hiện sớm để tránh tử vong.

Các biến chứng nội sọ thường là các triệu chứng không rõ, không đầy đủ nên cần đặc biệt lưu ý trên các trường hợp viêm tai xương chũm mạn tính hồi viêm, ngược lại khi phát hiện biến chứng nội sọ xuất hiện trên người bị chảy mủ tai thối cần xác định thể hồi viêm, xuất ngoại của viêm xương chũm.

7. HƯỚNG XỬ TRÍ

7.1. Xử trí ban đầu: cơ bản là phát hiện sớm và đúng

Trên bệnh nhân chảy mủ tai, xuất hiện sốt, đau tai, nhức đầu cần ấn vùng chũm nếu có phản ứng đau rõ cần nghĩ tới viêm tai xương chũm mạn tính hồi viêm.

Khi thấy sưng sau tai, vểnh tai ra trước hay sưng dưới chũm, vùng thái dương ở trẻ nhỏ cần nghĩ tới viêm tai xương chũm xuất ngoại.

Khi nghĩ tới viêm tai xương chũm hồi viêm hay xuất ngoại cần tìm thêm các dấu hiệu của biến chứng ngoại và nội sọ.

Chuyển bệnh nhân cấp cứu đến cơ sở tai mũi họng để phẫu thuật, không giữ lại điều trị kháng sinh làm lu mờ các dấu hiệu của hồi viêm, biến chứng.

7.2. Xử trí chuyên môn: tại các cơ sở tai mũi họng có điều kiện

7.2.1. Phẫu thuật là cơ bản: cần làm sớm, cấp cứu nhằm lấy hết bệnh tích xương chũm.

7.2.2. Xử trí các biến chứng nếu có

7.2.3. Nội khoa: sau phẫu thuật cần điều trị

Kháng sinh

Kháng viêm tích cực

Thay băng đảm bảo hốc mổ được dẫn lưu tốt, không bị nhiễm khuẩn.

7.2.4. Theo dõi sát nhằm phát hiện sớm các biến chứng có thể xảy ra, nhất là các biến chứng nội sọ.

8. PHÒNG TRÁNH

Với các viêm tai giữa nguy hiểm, nhất là khi có cholesteatoma cần điều trị, phẫu thuật sớm để phòng tránh đưa tới hồi viêm, xuất ngoại.

Khi đã phát hiện viêm tai xương chũm mạn hồi viêm hay xuất ngoại cần được phẫu thuật cấp để phòng tránh đưa tới biến chứng.

• **Cholesteatoma** • **Đau tai lan lên vùng thái dương** • **Phản ứng đau vùng chũm (+).** • **Màng nhĩ thủng rộng sát xương.**	• **Bạch cầu tăng cao.** • **Đã, đang và sẽ có biến chứng.** • **Phẫu thuật triệt căn.**

Bài 8

BIẾN CHỨNG NỘI SỌ DO TAI

MỤC TIÊU

1. *Trình bày đầy đủ các đặc điểm dịch tễ học và nguyên nhân của biến chứng nội sọ do tai.*
2. *Phát hiện sớm các biến chứng nội sọ do tai.*
3. *Chẩn đoán viêm màng não, viêm tĩnh mạch bên, áp xe não do tai.*
4. *Trình bày các tai biến thường xuyên gặp của biến chứng nội sọ do tai.*
5. *Trình bày hướng xử trí đúng và kịp thời các biến chứng nội sọ do tai.*

1. ĐẠI CƯƠNG

Viêm tai giữa nguy hiểm, đặc biệt viêm tai xương chũm mạn tính hồi viêm có cholestéatoma dễ đưa tới các biến chứng hiểm nghèo được gọi là biến chứng nội sọ do tai, các biến chứng nội sọ thường gặp là: viêm màng não, viêm tĩnh mạch bên và áp xe não do tai.

2. ĐẶC ĐIỂM DỊCH TỄ HỌC

Biến chứng nội sọ do tai ở nước ta hiện nay gặp khoảng 15 – 20% trong các viêm tai giữa nguy hiểm; 70 – 90% do viêm tai xương chũm mạn tính hồi viêm đặc biệt khi có bệnh tích cholestéatoma.

Gặp ở mọi lứa tuổi, không khác biệt giữa nam và nữ, lứa tuổi thường gặp nhất 7 – 15.

Biến chứng thường gặp nhất là viêm màng não, hơn 30% gặp phối hợp 2 hoặc cả 3 biến chứng.

Dễ đưa tới tử vong nếu không được phát hiện sớm, xử trí đúng.

3. NGUYÊN NHÂN – BỆNH SINH

Có thể gặp trong mọi trường hợp viêm tai giữa, ở nước ta chủ yếu do viêm tai giữa mạn, có bệnh tích cholestéatoma. Với biến chứng viêm màng não có thể gặp ở trẻ nhỏ do viêm tai giữa cấp.

Biến chứng nội sọ do tai gặp do nhiều đường đưa bệnh tích từ tai giữa, xương chũm vào, chủ yếu theo.

– Đường kế cận: bệnh tích lan tới mặt nội sọ của xương chũm, thường gặp cholestéatoma.

– Đường viêm mê nhĩ mủ theo nội dịch tới màng não, não: gặp trong viêm tai xương chũm mạn tính hồi viêm.

– Đường máu: đường tĩnh mạch tới tĩnh mạch bên, động mạch tới động mạch màng não qua đó gây viêm tắc mạch não.

– Đường tự nhiên: khe khớp trai đá mở rộng, chưa liền kín thường gặp ở trẻ nhỏ.

4. CHẨN ĐOÁN

4.1. Phát hiện: với biến chứng nội sọ do tai phát hiện sớm có tầm quan trọng đặc biệt trong chẩn đoán và xử trí.

Để phát hiện sớm cần dựa vào đặc điểm dịch tễ học của biến chứng nội sọ do tai và đặc biệt phải chẩn đoán được các trường hợp viêm tai xương chũm mạn tính hồi viêm, có bệnh tích cholestéatoma và các trường hợp viêm tai xương chũm cấp ở trẻ nhỏ.

Cần lưu ý khi có viêm tai xương chũm mạn tính hồi viêm phải luôn nghĩ tới đã hay sẽ có biến chứng nội sọ.

Mặt khác khi gặp các trường hợp viêm màng não, nhiễm trùng huyết hay áp xe não phải phát hiện chảy mủ tai, nếu có cần tìm thêm các dấu hiệu hồi viêm, cấp hay cholestéatoma của xương chũm để phát hiện được các bệnh trên là biến chứng nội sọ do tai để có hướng xử trí đúng và kịp thời.

4.2. Triệu chứng

4.2.1. Triệu chứng chung

a) Toàn thân

Luôn có tình trạng nhiễm khuẩn, mệt mỏi rõ.

Sốt bao giờ cũng có, có thể sốt cao, có rét run, có thể sốt không rõ rệt, kéo dài; các thuốc hạ nhiệt thông thường ít có tác dụng.

b) Tai xương chũm

Có chảy mủ tai: nếu chảy từ lâu thấy mủ thối hay thối khẳn (nghi có cholestéatoma).

Ấn vùng chũm có phản ứng đau rõ.

Có thể thấy dấu hiệu sưng nề hay xuất ngoại của xương chũm.

Nghe kém thường tăng rõ.

4.2.2. Viêm màng não do tai

Trong viêm màng não do tai các triệu chứng viêm màng não thường không đầy đủ và không rõ – trên các trường hợp do chảy mủ tai cấp – các triệu chứng thường gặp là:

– Nôn hoặc buồn nôn

– Đau đầu kéo dài

– Dấu hiệu cứng gáy (Kernig) thường không rõ

– Chọc dò tuỷ sống, áp lực nước não tuỷ tăng, thành phần thay đổi: albumin tăng, đường giảm.

Nếu các dấu hiệu màng não rõ, đủ, nước não tuỷ có số lượng tế bào tăng cao rõ cần nghĩ tới có biến chứng áp xe não kết hợp.

Nếu nước não tuỷ trong, áp lực tăng nhưng thành phần không thay đổi là viêm màng não thể sũng nước.

Nếu nước não tuỷ đục, có liệt nhẹ nửa người hay 1, 2 dây thần kinh sọ não (thường gặp V, VI) cần nghĩ tới viêm màng não mủ thể khu trú.

Trong trường hợp ở trẻ nhỏ, các dấu hiệu màng não đầy đủ, rầm rộ cần nghĩ tới viêm màng não tối cấp dễ đưa tới phù não rất nguy hiểm.

4.2.3. Viêm tĩnh mạch bên do tai

Trong VTMB do tai các dấu hiệu thường không đầy đủ và không rõ, đặc biệt do việc sử dụng kháng sinh mạnh, tuỳ tiện làm cho các triệu chứng bị mờ, giảm tạm thời, các triệu chứng thường gặp là:

– Sốt cao thường trên 40^0C, kéo dài, dùng thuốc hạ nhiệt không hết hẳn. Có thể gặp sốt cao dao động, biểu đồ thân nhiệt có dạng ngọn núi.

– Rét run: nếu điển hình có cơn rét run kèm sau sốt cao, ngày nhiều lần, có thể chỉ có cảm giác ớn lạnh không thành cơn rõ rệt.

Số lượng các tế bào máu không suy giảm cho chẩn đoán phân biệt với người bị sốt rét do ký sinh trùng.

Cấy máu thường ít khi có kết quả dương tính.

Nếu chọc dò tuỷ sống làm nghiệm pháp Quyckenstead – Stockey áp lực không thay đổi khi ấn vùng máng cảnh nghĩ tới viêm tắc tĩnh mạch bên.

Nếu có sưng, nề, đau vùng máng cảnh nghĩ tới viêm tắc đã lan tới tĩnh mạch cảnh.

Trong trường hợp có nôn, nhức đầu, có dấu hiệu tăng áp lực nội sọ cần nghĩ tới có biến chứng phối hợp viêm màng não, áp xe não hay cả hai.

4.2.4. Áp xe não do tai

Về dịch tễ học áp xe não do tai luôn chiếm tới 50% trong các áp xe não nói chung.

Về lâm sàng: tập chứng Bergmann ngày càng ít có giá trị vì các hội chứng không xuất hiện cùng lúc, trong từng hội chứng các triệu chứng luôn không đầy đủ.

a) Hội chứng tăng áp lực nội sọ: thường gặp nhất và xuất hiện sớm với

Nhức đầu: thành cơn, khu trú ở một vùng nhất định, nếu đau dữ dội, các thuốc giảm đau thường không tác dụng nên được coi là triệu chứng có giá trị nhất trong chẩn đoán.

Kèm theo một hoặc hai triệu chứng như: nôn, điển hình gặp nôn vọt, dễ dàng, nhiều lần, tinh thần trí tuệ giảm, giao tiếp chậm, mờ mắt một bên, mạch chậm từng lúc, không tương ứng với thân nhiệt.

b) Hội chứng thần kinh khu trú: tuy có giá trị trong chẩn đoán vị trí của áp xe não nhưng thường xuất hiện muộn.

Áp xe đại não: có triệu chứng liệt nửa người hoặc liệt mặt thể trung ương; mù, câm, mất ngôn ngữ....

Áp xe tiểu não: có triệu chứng chóng mặt, mất thăng bằng, rung giật nhãn cầu tự phát; mất phối hợp động tác: rối tầm, quá tầm, gầy sút nhanh...

c) Hội chứng nhiễm khuẩn: đặc biệt sốt kéo dài, không cao, có dấu hiệu viêm màng não.

4.2.5. Cận lâm sàng

– Chụp CT. scan: rất có giá trị trong chẩn đoán. Với áp xe não xác định được: ổ áp xe, vị trí, kích thước, khối lượng... cũng cho biết các tai biến như rò, vỡ áp xe vào não thất, phù não...

– Chọc dò tuỷ sống: khi không có tăng áp lực nội sọ cho thấy số lượng tế bào bạch cầu đa nhân thoái hoá tăng trong áp xe não.

– Soi đáy mắt phát hiện phù nề gai thị một bên: có áp xe đại não, phù nề gai thị hai bên trong viêm màng não + phù não; lưu ý trong áp xe tiểu não không có phù nề gai thị.

4.3. Chẩn đoán

Chẩn đoán biến chứng nội sọ do tai cần lưu ý

4.3.1. Về lâm sàng

Các triệu chứng thường không đầy đủ và không rõ ràng. Trên bệnh nhân bị viêm tai xương chũm mạn hồi viêm có một vài dấu hiệu cần khai thác, theo dõi kỹ để có chẩn đoán biến chứng nội sọ do tai đúng và kịp thời.

Hiện nay, do việc sử dụng kháng sinh tuỳ tiện, liều cao, loại mạnh làm cho các triệu chứng lu mờ, giảm tạm thời cần được tìm hiểu kỹ.

Các biến chứng nội sọ do tai thường là biến chứng phối hợp như viêm màng não + áp xe não, viêm tĩnh mạch bên + viêm màng não + áp xe não làm cho khi gặp một biến chứng phải khai thác kỹ để không bỏ qua các biến chứng phối hợp.

4.3.2. Về cận lâm sàng: do CT. scan, MRI hiện chưa phổ cập rộng rãi nên vẫn cần thực hiện.

Chọc dò tuỷ sống: để chẩn đoán xác định, phát hiện biến chứng phối hợp, theo dõi tiến triển và các tai biến.

Lưu ý: chỉ được thực hiện chọc dò tuỷ sống khi không có các triệu chứng của tăng áp lực nội sọ; thận trọng, chuẩn bị chu đáo khi chọc dò tuỷ sống.

X quang xương chũm: tư thế Schüller để xác định có viêm tai xương chũm hoặc có cholestéatoma.

X quang sọ não: CT. scan, vi tính cắt lớp hay MRI cộng hưởng từ có giá trị xác định cho chẩn đoán và hướng phẫu thuật, trong theo dõi diễn biến và xác định các biến chứng phối hợp.

5. TAI BIẾN VÀ BIẾN CHỨNG

5.1. Biến chứng nội sọ do tai tiến triển nhanh, không xử trí kịp thời, đúng sẽ đưa tới tử vong, các tai biến và biến chứng phối hợp.

5.2. Các biến chứng phối hợp

Nội sọ

Phù não, viêm não thường gặp viêm màng não.

Sũng nước não thất thường gặp với áp xe não.

Ngoại sọ

Áp xe phổi

Áp xe các nội tạng như: gan, thận, lách... thường gặp với viêm tĩnh mạch bên.

5.3. Các tai biến. Biến chứng nội sọ dễ đưa tới các tai biến hiểm nghèo tử vong nhanh.

Tụt kẹt hạch nhân tiểu não thường gặp với áp xe tiểu não gây cơn co giật, tăng trương lực cơ, ngừng thở, ngừng tim.

Vỡ áp xe vào não thất thường gặp với áp xe đại não gây sốt cao, co giật, tử vong.

6. HƯỚNG XỬ TRÍ

6.1. Xử trí ban đầu

Cơ bản là phát hiện sớm khi

Trước viêm tai xương chũm mạn tính hồi viêm cần đặc biệt lưu ý phát hiện các dấu hiệu của biến chứng nội sọ.

Trước các bệnh viêm màng não, viêm tĩnh mạch bên, áp xe não... cần hỏi tiền sử chảy mủ tai, phát hiện các dấu hiệu viêm tai xương chũm hồi viêm, cấp tính.

Chuyển ngay đến cơ sở chuyên khoa tai mũi họng không đợi có các dấu hiệu đầy đủ, rõ rệt để phẫu thuật cấp.

Cần chụp CT. scan nếu có điều kiện để xác định áp xe não.

6.2. Xử trí chuyên khoa: tại các cơ sở tai mũi họng có điều kiện.

Phẫu thuật là cơ bản: cần làm sớm, cấp cứu nhằm

– Loại bỏ bệnh tích ở tai, xương chũm

– Bộc lộ vùng màng não, tĩnh mạch bên đến đoạn lành.

– Dẫn lưu ổ áp xe não

Nội khoa: sau phẫu thuật phải điều trị tích cực với kháng sinh phối hợp, phổ rộng, liều cao, theo nhiều đường; lưu ý dùng kháng sinh chống kỵ khí trong áp xe não.

Chống phù não, nâng cao thể trạng.

Theo dõi sát sao nhằm phát hiện các tai biến, biến chứng phối hợp; lưu ý các biến chứng ngoại sọ.

7. PHÒNG TRÁNH

Vệ sinh mũi họng, phòng tránh nhiễm khuẩn đường hô hấp trên để phòng chảy mủ tai.

Nếu bị chảy mủ tai cần điều trị triệt để tránh thành viêm tai giữa nguy hiểm.

Với các trường hợp viêm tai giữa nguy hiểm điều trị, phẫu thuật sớm, nhất là khi có cholestéatoma.

Phát hiện và xử trí kịp thời các viêm tai xương chũm hồi viêm, xuất ngoại, cấp.

Phát hiện sớm các biến chứng nội sọ do tai, chuyển phẫu thuật cấp cứu để tránh tai biến, biến chứng phối hợp.

- **Viêm tai xương chũm mạn hồi viêm có cholesteatoma**
- **Hội chứng nhiễm khuẩn**
- **Tiền sử chảy mủ tai**
- **Hội chứng màng não**
- **Hội chứng tăng áp lực nội sọ**
- **Hội chứng thần kinh khu trú.**
- **Hội chứng nhiễm trùng huyết**
- **Phẫu thuật cấp cứu sớm.**

Bài 9

TRIỆU CHỨNG HỌC VỀ MŨI XOANG

MỤC TIÊU

1. *Viết ra được các đặc điểm cơ bản về giải phẫu và sinh lý ứng dụng trong triệu chứng học của mũi xoang*
2. *Kể được các đặc điểm và nguyên nhân của các hội chứng chính trong bệnh học mũi xoang*
3. *Kể được các hướng xử trí của một số hội chứng trong bệnh học mũi xoang*
4. *Tư vấn và phòng bệnh cho cộng đồng về một số bệnh thuộc mũi xoang.*

1. ĐẠI CƯƠNG

1.1. Tầm quan trọng của bệnh học mũi xoang

Bệnh lý mũi xoang rất thường gặp trong tai mũi họng.

Hệ niêm mạc của mũi xoang cũng là biểu mô đường hô hấp, nên các nhiễm trùng vùng mũi xoang có thể xảy ra đồng thời, hoặc dễ gây biến chứng xuống thanh khí phế quản.

1.2. Một số đặc điểm giải phẫu và sinh lý

Hốc mũi có ba cuốn mũi (xoăn mũi), được phân chia làm hai tầng thở và ngửi.

Hệ xoang mặt gồm có 5 đôi xoang được chia làm hai hệ xoang trước (có lỗ dẫn lưu đổ vào khe mũi giữa) và xoang sau (đổ vào khe mũi trên).

Mũi xoang liên quan chặt chẽ với mắt, đáy sọ, răng hàm mặt, đường hô hấp trên.

Mũi xoang là bộ phận đầu tiên của đường thở đảm bảo cho các chức năng chính là thở (có sưởi ấm, lọc sạch bão hoà độ ẩm) và ngửi. Mũi xoang còn tham gia vào phát âm. Sự xuất tiết và dẫn lưu của mũi xoang còn tham gia vào bảo vệ đường thở.

2. MỘT SỐ ĐẶC ĐIỂM DỊCH TỄ HỌC CỦA BỆNH HỌC VÙNG MŨI XOANG

Các bệnh lý nhiễm trùng mũi xoang thường liên quan tới điều kiện vi khí hậu xảy ra theo mùa, khi thay đổi thời tiết.

Liên quan nhiều tới điều kiện sống, dinh dưỡng, yếu tố cơ địa dị ứng và thể tạng bạch huyết (tân) của trẻ em và của cộng đồng.

Các yếu tố nguy cơ và nguyên nhân của nhiễm trùng mũi xoang mang đặc tính của các nhiễm khuẩn hô hấp trên.

Các biến chứng của vùng mũi xoang thường xẩy ra và thường gặp ở vùng tai mũi họng và đường hô hấp trên và dưới.

Vệ sinh phòng bệnh nhiễm khuẩn của mũi xoang vừa mang tính cá nhân, môi trường, cộng đồng.

3. BA HỘI CHỨNG CHÍNH CỦA BỆNH HỌC MŨI XOANG

3.1. Hội chứng ngạt tắc mũi

3.1.1. Triệu chứng

Ngạt tắc mũi là hiện tượng không khí không đi qua hốc mũi một phần (ngạt) hay hoàn toàn (tắc).

Đây là một dấu hiệu chủ quan của người bệnh nhưng có thể đo được khách quan qua thăm khám mũi và gương glatzen, hay đo trở kháng mũi.

Ngạt tắc ở một bên hoặc cả hai bên.

Ngạt, tắc, xảy ra thường xuyên, liên tục hoặc từng lúc.

Phải thở bằng miệng: thở ngáy khi ngủ.

3.1.2. Ảnh hưởng và các biến chứng của ngạt tắc mũi

Đối với miệng: khô rát họng, tăng tiết nhày phải đằng hắng luôn.

Không khí thở qua miệng không được lọc bụi, sưởi ấm và làm ẩm thường gây ra viêm họng, viêm thanh quản, khí phế quản...

Người bệnh nói giọng mũi kín nếu tắc mũi hoàn toàn, các phụ âm m đọc thành b, n đọc thành c.

Khi ngạt, tắc sẽ bị giảm hoặc không ngửi được.

Đối với chức năng nghe: do giảm thông khí của vòi nhĩ bệnh nhân sẽ bị ù tai, nghễnh ngãng.

Tắc mũi lâu, kéo dài làm cho trẻ em kém linh hoạt, chậm chạp, lười biếng, ngủ hay giật mình hoặc mê sảng, có cơn ác mộng và khóc thét. Người lớn cũng bị nhức đầu, không tập trung tư tưởng và mệt mỏi.

3.1.3. Các nguyên nhân

a) Ở trẻ sơ sinh

- Tịt lỗ mũi bẩm sinh

- Viêm mũi đặc hiệu sau đẻ, viêm mũi thông thường
- Viêm quá phát V.A

b) Ở trẻ em

- Viêm VA
- Dị vật mũi
- Viêm mũi xoang, polyp mũi.
- U xơ vòm mũi họng

c) Ở người lớn

- Viêm mũi xoang, polyp mũi.
- Chấn thương mũi xoang, hàm mặt.
- Các khối u lành, ác tính của mũi xoang.

3.2. Hội chứng chảy mũi

Bình thường có thể xì mũi nhày ở mũi trước. Khi bị bệnh có thể chảy nước mũi trong, nhày mũi, mũi mủ hoặc chảy máu mũi.

3.2.1. Chảy mũi trong

Chảy loãng, trong như nước lã, không làm hoen ố khăn tay. Cần phân biệt với chảy nước não tuỷ sau chấn thương vùng mũi xoang.

Do các nguyên nhân: viêm mũi xoang dị ứng, viêm mũi cấp do cảm mạo thông thường

3.2.2. Chảy mũi nhày

Nước mũi chảy ra trong, nhờn, sánh như lòng trắng trứng gà hoặc trắng đục.

Do các nguyên nhân viêm mũi xoang mạn tính, viêm VA, viêm mũi cấp, cảm mạo ở giai đoạn cuối.

3.2.3. Chảy mũi mủ

Xì mủ ra mũi trước, mũi sau hoặc khịt xuống họng, mủ xanh, vàng, trắng đục, tanh, hôi hoặc thối, làm hoen ố khăn tay.

Do các nguyên nhân: viêm xoang cấp, mạn tính, viêm mũi xoang đặc hiệu (lao, giang mai) do nấm, bạch hầu mũi, viêm mũi teo, dị vật mũi.

3.2.4. Chảy máu mũi

Có thể chảy ra mũi trước, mũi sau xuống họng chảy rỉ ít một khi xì, khịt khạc. Có thể bị chảy nhiều phải cấp cứu vì có thể bị tụt huyết áp...

Do các nguyên nhân như các khối u lành, ác tính của mũi xoang, vách ngăn mũi, vòm họng, chấn thương, và các bệnh lý toàn thân.

3.3. Rối loạn ngửi

3.3.1. Ngửi kém

Thường do tắc mũi không hoàn toàn khi viêm mũi, V.A, lệch vách ngăn, quá phát cuốn mũi, polyp mũi, khối u còn nhỏ trong hốc mũi.

3.3.2. Mất ngửi

Hoàn toàn không ngửi được mùi vị gì, thường do tổn thương dây thần kinh khứu giác số I do cúm, dị ứng, chấn thương, polyp mũi, khối u và viêm mũi cấp.

3.3.3. Rối loạn về ngửi

Xảy ra khi bị u não, bệnh tâm thần: Bệnh nhân có ảo giác mùi thối ở trong mũi.

3.4. Các dị tật và biến dạng vùng mũi xoang

Vùng mũi xoang tạo hình thể cân xứng, đẹp và khác nhau ở từng cá thể, từng dân tộc, từng khu vực, từng châu lục.

Các dị tật bẩm sinh của hốc mũi, môi, vòm khẩu cái... làm rối loạn hình thể và chức năng của mũi.

Các bệnh lý khối u mũi xoang ở giai đoạn muộn sẽ làm biến dạng vùng mũi xoang, hàm mặt, ổ mắt.

Các chấn thương của mũi xoang, hàm mặt cũng để lại dị chứng biến dạng của vùng này.

4. MỘT SỐ THĂM KHÁM LÂM SÀNG VÀ CẬN LÂM SÀNG CHO BỆNH LÝ MŨI XOANG

4.1. Thăm khám lâm sàng

Soi mũi trước bằng đèn Clar và soi mũi (spéculum).

Soi mũi sau gián tiếp bằng gương.

Nội soi mũi bằng optic phóng đại.

Tìm các điểm đau xoang.

Tìm sự biến dạng vùng mũi xoang.

Đo sự thông khí của mũi bằng gương Glatzen, đo trở kháng của mũi.

4.2. Thăm khám cận lâm sàng

Xét nghiệm chẩn đoán nấm vi khuẩn trong mủ mũi và xoang.

Xét nghiệm chẩn đoán dị ứng mũi xoang.

Các phương pháp chẩn đoán hình ảnh: phim Blondeaux, Hirtz, sọ nghiêng, xương chính mũi, phim CT. scan, MRI.

Xét nghiệm chẩn đoán giải phẫu bệnh học để phát hiện nấm, lao, khối u.

Tìm hiểu mức độ thông khí của mũi và mức độ rối loạn về ngửi mùi.

5. HƯỚNG ĐIỀU TRỊ CỦA CÁC BỆNH MŨI XOANG

5.1. Một số phương pháp cơ bản điều trị ngoại trú

5.1.1. Nguyên tắc

Chống phù nề.

Chống viêm.

Chống, giảm xuất tiết.

Chống nhiễm trùng.

Đảm bảo thông khí và dẫn lưu mũi xoang.

5.1.2. Một số phương pháp

Hướng dẫn cách xì mũi.

Hướng dẫn cách nhỏ mũi.

Cách rửa mũi.

Cách xông hơi tinh dầu.

Khí dung mũi xoang.

5.1.3. Một số thuốc nhỏ mũi

Thuốc co mạch.

Thuốc sát trùng.

Thuốc săn khô.

5.2. Một số phương pháp điều trị theo tuyến chuyên khoa

Hút dịch mủ trong xoang theo phương pháp đối thế (Proetz).

Chọc rửa xoang hàm.

Điều trị viêm mũi xoang dị ứng bằng phương pháp giảm mẫn cảm.

Phẫu thuật nội soi chức năng mũi xoang.

Phẫu thuật xoang cổ điển (mổ tiệt căn): mổ xoang hàm theo kiểu Cadwell – Luc, nạo sàng hàm, phẫu thuật Delima (mở tất cả các xoang).

Các phương pháp nhét mèche, Gelasponde, Mérocel trong cầm máu mũi.

Nội soi đông điện cầm máu mũi.

Các phẫu thuật thắt động mạch cầm máu mũi.

Các phẫu thuật mổ ung thư vùng mũi xoang.

Kết hợp phẫu thuật với điều trị tia xạ, hoá chất trong điều trị ung thư mũi xoang.

6. PHÒNG BỆNH VÀ TƯ VẤN Ở CỘNG ĐỒNG

Vệ sinh, cải thiện môi trường, điều kiện sống.

Loại trừ các yếu tố nguy cơ.

Nâng cao sức đề kháng, dinh dưỡng, thể lực.

Vấn đề bảo hộ lao động trong môi trường độc hại bụi, khói...

Điều trị triệt để các ổ viêm kế cận như viêm VA, viêm amiđan...

Vệ sinh răng miệng: xúc miệng họng, đánh răng...

Hướng dẫn sử dụng thuốc cho đúng.

Vacxin phòng các bệnh nhiễm khuẩn đường hô hấp trên.

Thông báo khi có các dịch của đường hô hấp.

Chuyển bệnh nhân lên tuyến chuyên khoa kịp thời.

- **Hội chứng ngạt tắc mũi**
- **Hội chứng chảy mũi**
- **Rối loạn về ngửi**
- **Viêm mũi xoang thuộc về nhiễm khuẩn hô hấp trên**

Bài 10

VIÊM MŨI CẤP

MỤC TIÊU

1. *Nêu được các nguyên nhân thường gặp của bệnh viêm mũi cấp tính thông thường.*
2. *Mô tả được các triệu chứng lâm sàng của bệnh viêm mũi cấp tính.*
3. *Trình bày đúng hướng xử trí trước một bệnh nhân bị viêm mũi cấp tính.*
4. *Nêu lên được một số nguyên tắc về phòng bệnh và chăm sóc sức khoẻ ban đầu đối với bệnh nhân viêm mũi cấp tính.*

1. ĐẠI CƯƠNG

Viêm mũi cấp tính là một bệnh rất thường gặp ở nước ta, bệnh có thể gặp ở mọi lứa tuổi, chủ yếu là gặp ở trẻ em từ 6 tháng đến 8 tuổi, rất hay gặp khi thời tiết thay đổi hay mùa lạnh.

Viêm mũi cấp tính bao gồm: viêm mũi cấp tính thông thường, viêm mũi cấp tính trong các bệnh nhiễm trùng lây và viêm mũi cấp tính ở hài nhi.

– Viêm mũi cấp tính thông thường, nguyên nhân hay gặp là do virus, bệnh tiến triển nhanh 5 – 7 ngày rồi tự khỏi nên còn được gọi là viêm mũi cấp lành tính.

– Viêm mũi cấp tính trong các bệnh nhiễm trùng lây thường hay gây biến chứng. Vì vậy, trong điều trị cần điều trị bệnh nhiễm trùng lây là chủ yếu và kết hợp nhỏ mũi.

– Viêm mũi cấp tính ở hài nhi có thể dẫn đến tử vong do sặc, ngạt thở hoặc viêm phổi nhất là ở trẻ bị suy dinh dưỡng.

2. VIÊM MŨI CẤP TÍNH THÔNG THƯỜNG

2.1. Nguyên nhân

Do virus là nguyên nhân hay gặp và thường gặp nhiều loại, chủ yếu là Adenovirus, loại virus này cũng thường gây viêm họng.

Do vi khuẩn: viêm họng, viêm amiđan, viêm VA

Do các chất kích thích hay chất dễ gây dị ứng (dị nguyên).

Do thời tiết thay đổi: lạnh, ẩm kéo dài...

Các yếu tố thuận lợi: cơ thể suy yếu, kém dinh dưỡng, nhiễm lạnh đột ngột.

2.2. Triệu chứng lâm sàng

2.2.1. Triệu chứng toàn thân

Người bệnh thường có cảm giác người mệt mỏi, sốt nhẹ hoặc gai rét, ớn lạnh, nhức đầu và ăn, ngủ kém.

2.2.2. Triệu chứng cơ năng

Cảm giác nóng, cay hoặc ngứa mũi

Ngạt tắc mũi, thường ngạt tắc hai bên, có khi chỉ có một bên, ngạt tăng nhiều về ban đêm, bệnh nhân phải thở bằng miệng.

Chảy nước mũi: thường là chảy hai bên, lúc đầu dịch trong, sau trở thành dịch nhày, có thể thành mủ. Nếu xì mạnh thường có lẫn ít máu tươi.

Ngửi kém hoặc mất ngửi do ngạt tắc mũi gây ra. Khi bệnh nhân thở thông, chức năng ngửi lại trở nên bình thường.

2.2.3. Triệu chứng thực thể

Soi mũi trước thấy niêm mạc hốc mũi xung huyết, đỏ sau thành nề sũng.

Sàn mũi và khe dưới có dịch nhày hay mủ ứ đọng, khe giữa không có mủ.

Cuốn mũi dưới hai bên thường bị sưng nề, đỏ, che kín cửa mũi trước, nếu đặt thuốc co mạch, cuốn dưới co hồi tốt và bệnh nhân lại thở thông.

2.3. Diễn biến

Bệnh thường diễn biến từ 5 – 7 ngày rồi lui dần và tự khỏi. Tuy nhiên nếu cơ thể bị suy nhược, vi khuẩn bội nhiễm, quá trình viêm có thể kéo dài và lan ra đường hô hấp, gây nên các biến chứng nặng nề hơn như: viêm thanh quản, viêm phế quản hoặc viêm xoang hàm, viêm tai giữa.

2.4. Xử lý

Nghỉ ngơi, giữ ấm và nâng cao thể trạng là chủ yếu.

Chống ngạt tắc mũi bằng cách xì mũi hay hút, rửa mũi để làm sạch các chất dịch tiết và mủ, nhỏ các thuốc co mạch như: ephedrin 1 – 3%, naphazolin 0,5 – 1‰ hay các dung dịch khác như sulfarin, oxy methazolin, NaCl 9‰...

Nhỏ các thuốc sát trùng nhẹ: các dung dịch kháng sinh, argyrol 1 – 3%...

Xông hơi bằng các thuốc có tinh dầu như tinh dầu bạc hà, khuynh diệp...

Khí dung mũi: bằng các dung dịch kháng sinh, phối hợp với corticoid...

Dùng các thuốc điều trị triệu chứng khác như chống đau đầu, giảm ho...

Chỉ dùng kháng sinh khi có bội nhiễm hoặc biến chứng.

2.5. Phòng bệnh

- Tránh bị lạnh hay ẩm đột ngột hoặc kéo dài.

• Giữ gìn vệ sinh mũi họng tốt, nhỏ mũi bằng các dung dịch NaCl 9‰ hàng ngày, đeo khẩu trang khi tiếp xúc với bụi, xúc họng bằng các dung dịch kiềm.

• Tránh tiếp xúc với các yếu tố gây kích thích: cay, nồng, hơi kiềm mạnh, bụi và khí acid...

• Điều trị tốt các ổ viêm nhiễm ở mũi họng: viêm amiđan, viêm VA...

3. VIÊM MŨI CẤP TRONG CÁC BỆNH NHIỄM TRÙNG LÂY

Các bệnh nhiễm trùng lây như: cúm, sởi, bạch hầu, thương hàn... thường hay kèm theo viêm mũi, nhất là ở trẻ em, ở người lớn, triệu chứng viêm mũi thường không rõ rệt.

3.1. Triệu chứng lâm sàng

3.1.1. Viêm mũi cấp do cúm

Các triệu chứng ở mũi thường có sớm như: ngứa mũi, cay trong mũi, hắt hơi, ngạt tắc mũi tăng dần, chảy nước mũi loãng và trong, có thể lẫn ít máu khi xì mạnh. Quá trình viêm lan rộng xuống họng, thanh quản gây ra ho từng cơn, khàn tiếng.

Các triệu chứng toàn thân thường rõ rệt như: sốt cao, đau mình mẩy, mệt mỏi, nhức đầu... ở hài nhi có thể biểu hiện hội chứng nhiễm độc thần kinh, nôn mửa, ỉa chảy và dễ dẫn đến tử vong trong vòng 48 giờ.

Viêm mũi do cúm thường tràn lan rất nhanh và gây thành dịch.

Bệnh tiến triển trong vài ba ngày rồi tự lui dần nhưng cũng có thể gây ra các biến chứng như: viêm thanh quản phù nề hạ thanh môn, viêm tai xương chũm, viêm não, viêm xoang...

Để chẩn đoán bệnh cúm, cần dựa vào phản ứng ức chế ngưng kết hình cầu của Hirst: virus cúm làm ngưng kết hồng cầu gà, nếu cho huyết thanh bệnh nhân có kháng thể cúm vào môi trường có virus cúm và hồng cầu gà thì hồng cầu gà không bị ngưng kết, phản ứng dương tính.

3.1.2. Viêm mũi cấp do sởi

Cũng như bệnh cúm, bệnh sởi thường có biểu hiện sớm ở mũi: hắt hơi, chảy mũi, ngạt tắc mũi tăng dần...

Các triệu chứng kèm theo: sốt, chảy nước mắt, màng tiếp hợp đỏ, phù nề mi mắt.

Khám họng có thể thấy triệu chứng đặc hiệu Koplix: niêm mạc má đỏ bầm, xung quanh lỗ Stenon có những chấm trắng nhỏ.

Bệnh có thể lan tràn thành dịch. Khi sởi bay thì các triệu chứng ở mũi cũng tự khỏi, nhưng cũng có thể gây ra biến chứng: viêm mũi mạn tính, viêm loét vùng cửa mũi gây xơ và sẹo, các biến chứng của đường hô hấp trên và dưới.

3.1.3. Viêm mũi do bạch hầu: thường xuất hiện sau bạch hầu họng

Triệu chứng ở mũi thường là: ngạt tắc mũi cả hai bên, chảy nước mũi nhày, dính và có lẫn máu, quệt dịch mũi xét nghiệm có thể tìm thấy trực khuẩn Loeffler.

Triệu chứng nhiễm trùng và nhiễm độc rất rõ ràng: sốt không cao, da xanh tái, môi nhợt nhạt, người mệt lả.

Nếu bạch hầu lan xuống thanh quản có thể gây nên khó thở thanh quản hay ngạt thở, rồi dẫn đến tử vong.

3.2. Xử trí

Đảm bảo mũi thông thoáng bằng cách: hút dịch, xì mũi, rửa mũi...

Nhỏ thuốc co mạch, sát trùng... hoặc khí dung bằng dung dịch kháng sinh phối hợp với corticoids.

Điều trị bệnh nhiễm trùng lây là chủ yếu.

Nâng cao sức đề kháng cho bệnh nhân.

3.3. Phòng bệnh

Tiêm phòng đầy đủ.

Cách ly sớm không để lây thành dịch.

Nhỏ mũi hằng ngày bằng các dung dịch NaCl 9‰ hay các thuốc sát trùng.

Phát hiện sớm và điều trị kịp thời các biến chứng.

- **Adenovirus, vi khuẩn, dị nguyên và môi trường thời tiết.**
- **Viêm mũi cấp thông thường.**
- **Viêm mũi cúm, sởi, bạch hầu.**
- **Thông báo khi có dịch lây.**

Bài 11

VIÊM MŨI MẠN TÍNH

MỤC TIÊU

1. *Nêu được các nguyên nhân thường gặp của bệnh viêm mũi mạn tính.*
2. *Mô tả được các triệu chứng lâm sàng của bệnh viêm mũi mạn tính*
3. *Trình bày đúng hướng xử trí trước một bệnh nhân bị viêm mũi mạn tính*
4. *Nêu được một số nguyên tắc về phòng bệnh và chăm sóc sức khoẻ ban đầu đối với bệnh nhân viêm mũi mạn tính ở cộng đồng.*

1. ĐẠI CƯƠNG

Viêm mũi mạn tính là một bệnh rất thường gặp ở nước ta. Bệnh có thể gặp ở cả người lớn và cả ở trẻ em.

Viêm mũi mạn tính thường do các nguyên nhân sau gây ra: viêm mũi cấp kéo dài hoặc bị đi bị lại nhiều lần. Bệnh cũng có thể do những viêm nhiễm ở vùng kế cận: viêm VA, viêm amiđan, viêm xoang... hoặc do tiếp xúc thường xuyên với bụi, hoá chất hay do những lệch hình ở mũi gây nên.

Viêm mũi mạn tính có rất nhiều thể lâm sàng khác nhau: viêm mũi xuất tiết, viêm mũi quá phát, viêm mũi teo... Trong phạm vi của bài này chúng tôi xin trình bày hai thể chính thường gặp là: viêm mũi xuất tiết và viêm mũi quá phát.

2. VIÊM MŨI XUẤT TIẾT

Thường gặp ở trẻ em, do viêm VA hoặc viêm mũi cấp tái diễn nhiều lần. Bệnh tích chủ yếu là ở niêm mạc: niêm mạc mũi: nhợt nhạt, phù nề, các tuyến tiết nhày phát triển và tăng tiết quá mức.

2.1. Triệu chứng lâm sàng

Triệu chứng chính là chảy mũi nhày trong hoặc đục cả hai bên và kéo dài.

Ngạt tắc mũi, ngạt tăng lên khi có thay đổi thời tiết hoặc cơ thể suy yếu.

Có thể có ho kéo dài hoặc khàn tiếng do mũi nhày chảy xuống họng và thanh quản và ngạt mũi nên phải thở bằng miệng.

Khám mũi: da ở cửa mũi nề đỏ, có vết nứt, niêm mạc hốc mũi nề, cuốn dưới to, sàn mũi và khe dưới nhiều tiết nhày.

2.2. Tiến triển: nếu không được điều trị sẽ dẫn đến: viêm mũi quá phát, viêm xoang mạn tính, viêm họng mạn tính, viêm tai giữa hoặc viêm thanh, khí phế quản.

2.3. Điều trị

Tại chỗ: làm sạch và thông thoáng mũi, nhỏ mũi bằng các thuốc co mạch, sát trùng hay làm săn niêm mạc argyrol 1 – 3%, khí dung mũi bằng dung dịch corticoid.

Điều trị toàn thân: tăng cường vitamin, uống dầu cá, xiro canxi, viên sắt...

3. VIÊM MŨI QUÁ PHÁT

Là hậu quả của viêm mũi xuất tiết kéo dài, những cơn xung huyết tái diễn thường xuyên.

3.1. Tổn thương bệnh học

Giai đoạn đầu: niêm mạc viêm mạn tính, tăng tiết của tuyến tiết nhày. Tổ chức cương ở cuốn dưới giãn và nở to.

Giai đoạn sau: tổ chức liên kết dưới niêm mạc phát triển mạnh, các tuyến tiết nhày nở to, niêm mạc trở nên xám nhạt, cuốn dưới quá phát to ra, đặt thuốc co mạch co hồi ít hoặc không co.

3.2. Triệu chứng lâm sàng

Ngạt tắc mũi: là triệu chứng chính, lúc đầu ngạt nhiều về đêm, khi thay đổi thời tiết, lúc bên này lúc bên kia. Về sau ngạt cũng tăng dần, rồi đến tắc hoàn toàn.

Ngủi kém hoặc mất ngủi do ngạt tắc mũi và tình trạng viêm kéo dài gây nên. Đêm ngủ thường ngáy to, sáng dậy hay bị khô và rát họng, ho hoặc khạc tiết nhày, nói giọng mũi kín.

Khám mũi: có thể thấy bệnh tiến triển qua hai giai đoạn

– Giai đoạn xung huyết: niêm mạc nề đỏ, cuốn dưới nề to làm hẹp đường thở, nhưng đặt thuốc co mạch, cuốn dưới co hồi tốt.

– Giai đoạn quá phát: cuốn dưới to, sát vào vách ngăn, làm lấp đường thở mặt thường gồ ghề, màu sắc xám nhạt, trắng đục, đặt thuốc co mạch co hồi chậm và hạn chế hoặc không co hồi. Cuốn giữa cũng có thể bị quá phát ở đầu cuốn.

Nếu đầu xương cuốn giữa quá phát, sẽ có xu hướng phình to và tạo thành xoang hơi làm cho đầu cuốn tỳ vào củ vách ngăn gây ra nhức đầu.

Soi mũi sau: duôi cuốn dưới quá phát làm che lấp cửa mũi sau, màu tím bầm, mặt gồ ghề. Đuôi vách ngăn quá phát trông giống như hai khối hình thoi ở hai bên bờ sau vách ngăn.

3.3. Xử trí

3.3.1. Tại chỗ

Giai đoạn xung huyết: tiêm vào cuốn dưới corticoid hoặc chất gây xơ.

Giai đoạn quá phát

– Đốt cuốn dưới: đông điện, nitơ lỏng.

– Phẫu thuật chỉnh hình cuốn dưới.

3.3.2. Toàn thân: chống cơ địa dị ứng, tạng tân, ức chế giao cảm.

3.3.3. Điều trị nguyên nhân: nạo VA, cắt amiđan, viêm xoang mạn tính, chỉnh hình vách ngăn.

3.4. Phòng bệnh

Phòng tránh bụi, chất kích thích, giá lạnh... bằng đeo khẩu trang.

Nhỏ thuốc mũi hằng ngày.

Giải quyết sớm các nguyên nhân gây bệnh.

- **Giai đoạn xung huyết**
- **Giai đoạn xuất tiết.**
- **Giai đoạn quá phát.**

Bài 12

VIÊM XOANG

MỤC TIÊU

1. *Mô tả được các đặc điểm chính về dịch tễ học của bệnh viêm xoang.*
2. *Nêu được các nguyên nhân gây bệnh viêm xoang.*
3. *Trình bày triệu chứng lâm sàng và cận lâm sàng của bệnh viêm xoang cấp, mạn tính.*
4. *Kể tên các biện pháp chẩn đoán xác định viêm xoang cấp và mạn tính.*
5. *Nêu lên được các biến chứng thường gặp do viêm xoang.*
6. *Trình bày được những nguyên tắc chính trong điều trị viêm xoang cấp và mạn tính.*

1. ĐẠI CƯƠNG

Xoang là những hốc xương rỗng nằm trong khối xương sọ mặt, ở xung quanh hốc mũi và thông với hốc mũi. Các hốc xương này được lót bởi lớp niêm mạc giống như hốc mũi, đó là niêm mạc đường hô hấp. Ở người trưởng thành, có năm đôi xoang, được chia làm hai nhóm. Nhóm xoang trước gồm có: xoang sàng trước, xoang trán, xoang hàm, các xoang này được dẫn lưu qua khe giữa của hốc mũi. Nhóm xoang sau gồm có: xoang sàng sau, xoang bướm, các xoang này được dẫn lưu qua khe trên của hốc mũi.

Xoang sàng có cấu trúc giải phẫu phức tạp nhất, bao gồm tế bào sàng có kích thước không đều nhau, nằm ở hai khối bên xương sàng, được ngăn cách với nhau bởi các vách ngăn. Mặt khác, sự dẫn lưu của các tế bào sàng cũng hạn chế và rất khác nhau. Vì vậy, mỗi khi xoang sàng bị viêm nó là một ổ chứa vi trùng và mủ ít khi dẫn lưu được ra ngoài. Điều này có nghĩa là: bệnh lý của viêm xoang nói chung chủ yếu là tập trung ở xoang sàng và trong điều trị nếu không giải quyết tốt xoang sàng thì khó mà điều trị tận gốc vấn đề viêm xoang mặt.

Sinh lý của xoang dựa vào sự thông khí và dẫn lưu xoang. Hai chức năng này thực hiện được là nhờ các lỗ thông của xoang. Nếu lỗ thông xoang bị tắc sẽ dẫn đến viêm xoang.

Sự vận chuyển niêm dịch của mũi xoang bao gồm hai quá trình: trong xoang và ngoài xoang. Tất cả các niêm dịch của mũi xoang đều được vận chuyển tới cửa mũi sau, rồi xuống họng.

2. DỊCH TỄ HỌC CỦA VIÊM XOANG

Viêm xoang là một bệnh rất thường gặp ở nước ta, chiếm tỷ lệ khoảng từ 2 – 5% dân số, có xu hướng ngày một tăng lên.

Bệnh có thể gặp ở mọi lứa tuổi.

Không phân biệt về giới.

Xoang bị viêm sớm nhất, ngay từ lúc mới sinh, là xoang sàng. Xoang hàm thường bị viêm từ lúc 4 – 5 tuổi. Các xoang khác thường bị viêm muộn hơn.

Các yếu tố nguy cơ gây bệnh viêm xoang có rất nhiều: môi trường ô nhiễm, thời tiết thay đổi, điều kiện ăn ở, nơi làm việc, hoá chất độc hại, khói, bụi, nghề nghiệp...

Thường phối hợp với viêm mũi, ít gặp viêm xoang đơn độc.

3. NGUYÊN NHÂN GÂY VIÊM XOANG

Có rất nhiều nguyên nhân gây viêm xoang, các nguyên nhân này được xếp thành các nhóm chính sau đây.

3.1. Do viêm nhiễm

3.1.1. Do vi khuẩn

Nhiễm khuẩn vùng mũi họng: là nguyên nhân hay gặp nhất, như viêm họng, viêm amidan, viêm VA ở trẻ em và viêm mũi.

Do răng: các bệnh lý ở răng lợi như: viêm lợi, sâu răng, viêm tuỷ... đều có thể gây viêm xoang hàm, thường gặp là bệnh lý của răng hàm trên từ răng số 4 đến số 6.

3.1.2. Do virus: rất hay gặp

3.2. Do dị ứng: có thể là nguyên phát hoặc thứ phát, cơ địa dị ứng mũi xoang dễ dưa tới viêm xoang mạn tính.

3.3. Do chấn thương

Các chấn thương cơ học, do hoả khí làm vỡ xoang hay tụ máu trong xoang đều có thể gây viêm xoang. Ngoài ra, các chấn thương về áp lực có thể xuất huyết, phù nề niêm mạc, rồi gây ra viêm xoang.

3.4. Các nguyên nhân cơ học

Dị hình ở vách ngăn, khe giữa, ở xoang. Các khối u trong xoang và hốc mũi,

hoặc nhét bấc mũi lâu ngày... Tất cả đều làm cản trở sự dẫn lưu và thông khí của xoang, cuối cùng là gây ra viêm xoang.

3.5. Hội chứng trào ngược dạ dày – thực quản (GERD: Gastro Esophageal Reflux Disease)

Do dịch vị acid ở dạ dày trào ngược lên thực quản, họng, thanh quản, gây ra viêm nhiễm vùng mũi họng trong đó có viêm xoang.

3.6. Do cơ địa

Ở những người bị suy nhược toàn thân, rối loạn nội tiết như: tiểu đường, rối loạn về vận mạch, rối loạn về nước và điện giải thường dễ bị viêm xoang.

4. TRIỆU CHỨNG LÂM SÀNG

4.1. Viêm xoang cấp tính

Viêm xoang cấp tính là viêm niêm mạc xoang lần đầu mà trước đó niêm mạc xoang hoàn toàn bình thường.

Hay gặp hơn là nhóm xoang trước nhất là xoang hàm vì nó tiếp xúc lần đầu tiên với các tác nhân gây bệnh. Các xoang sau ít gặp hơn.

Có thể viêm một xoang đơn độc: viêm xoang hàm cấp do răng. Nhưng thường gặp là viêm nhiều xoang vì các xoang đều thông với nhau qua hốc mũi.

4.1.1. Triệu chứng toàn thân

Thường có biểu hiện một thể trạng nhiễm trùng: mệt mỏi, sốt nhẹ hoặc gai sốt, kém ăn, bạch cầu trong máu tăng. Ở trẻ em thường có biểu hiện một hội chứng nhiễm trùng rõ rệt và sốt cao.

4.1.2. Triệu chứng cơ năng

Đau nhức vùng mặt: là triệu chứng chính, thường đau về sáng, đau thành từng cơn, vùng má, trán, thái dương hai bên hoặc lan xuống răng hay lên nửa đầu, đau tăng lên về sáng do ban đêm dịch tiết và mủ bị ứ đọng. Ngoài cơn chỉ thấy nặng đầu.

Chảy mũi: một hoặc hai bên, thường gặp là chảy mũi hai bên, lúc đầu chảy dịch loãng, sau đặc dần, màu xanh hoặc màu vàng, mùi tanh và nồng, làm hoen ố khăn tay. Bệnh nhân thường xì mũi ra trước hoặc chảy xuống họng.

Ngạt tắc mũi: một hoặc hai bên, thường gặp là ngạt mũi hai bên. Tuỳ theo tình trạng viêm, ngạt mũi được biểu hiện ở mức độ khác nhau như vừa, nhẹ, từng lúc hoặc liên tục dẫn đến ngửi kém. Trong viêm xoang cấp hay gặp ngạt tắc mũi từng lúc và trong khi ngạt mũi thường kèm theo ngửi kém.

4.1.3. Triệu chứng thực thể

Nhìn ngoài có thể thấy dấu hiệu sưng nề vùng má hai bên hoặc sưng nề nửa mặt.

Ấn vùng xoang viêm: có phản ứng đau rõ.

– Điểm hố nanh: gặp trong viêm xoang hàm.

– Điểm Grunwald: bờ trong và trên ở mắt, viêm xoang sàng.

– Điểm Ewing: đầu trong và trên cung lông mày, viêm xoang trán.

Soi mũi trước

– Toàn bộ niêm mạc hốc mũi nề và đỏ.

– Các cuốn mũi, rõ nhất là cuốn dưới nề, đỏ và sưng to, đặt thuốc co mạch co hồi tốt.

– Khe giữa hai bên: có tiết nhày hoặc mủ. Đây là triệu chứng rất có giá trị trong chẩn đoán viêm xoang trước cấp.

– Có thể thấy dị hình ở vách ngăn, khe giữa, cuốn giữa hai bên.

Soi mũi sau: tiết nhày hoặc mủ từ khe trên chảy xuống cửa mũi, hoặc cửa mũi sau có đọng mủ hoặc tiết nhày bám. Đuôi cuốn mũi cũng nề đỏ và sưng to.

4.2. Viêm xoang mạn tính

Viêm xoang mạn tính là do viêm xoang cấp tính tái diễn nhiều lần, không được điều trị hoặc điều trị không đúng.

Viêm xoang mạn tính thường gặp ở nhóm xoang sau hơn là nhóm xoang trước, ít khi gặp một xoang đơn thuần mà thường là viêm nhiều xoang một lúc, người ta gọi đó là viêm đa xoang.

4.2.1. Triệu chứng toàn thân

Viêm xoang mạn tính ít ảnh hưởng đến toàn trạng, không có biểu hiện nhiễm trùng, trừ những đợt hồi viêm. Triệu chứng toàn thân thường không rõ rệt, ngoài những biểu hiện: mệt mỏi, cơ thể suy nhược hoặc những rối loạn ở đường hô hấp hay đường tiêu hoá do mủ xoang gây nên, nếu viêm xoang kéo dài.

4.2.2. Triệu chứng cơ năng

Chảy mũi: là triệu chứng chính, thường xuyên có, chảy một hoặc hai bên nhưng thường là hai bên. Lúc đầu chảy mủ nhày trắng, sau chảy đặc xanh hoặc vàng, mùi tanh hoặc hôi thối do bội nhiễm. Mủ thường chảy ra cửa mũi sau xuống họng hoặc xì ra cửa mũi trước.

Ngạt tắc mũi: tăng dần và ngày càng rõ rệt dẫn đến tắc hoàn toàn do mủ ứ đọng, niêm mạc phù nề, cuốn giữa thoái hoá, cuốn dưới quá phát, hoặc do polyp thường ngạt cả hai bên, nhưng có thể một bên nếu viêm xoang do răng.

Rối loạn về ngửi: ngửi kém từng lúc, tăng dần hoặc mất ngửi hoàn toàn

Nhức đầu: âm ỉ hay thành cơn ở vùng trán, má hai bên, hoặc đau nhức xung quanh ổ mắt, sâu trong ổ mắt, đau vùng chẩm phía sau nếu là viêm xoang sau.

Nhức đầu thường xảy ra vào buổi trưa và chiều làm cho bệnh nhân thường mệt mỏi, lười suy nghĩ...

Ngoài ra, bệnh nhân thường có biểu hiện viêm mũi họng mạn tính hay viêm đường hô hấp như: ho khan, ngứa họng, đắng họng hoặc khạc nhổ liên tục.

4.2.3. Triệu chứng thực thể

Nhìn ngoài: thường không có biểu hiện sưng nề

Ấn vùng xoang viêm: không có phản ứng đau (ấn mặt trước xoang viêm tương ứng không có phản ứng đau rõ).

Soi mũi trước

– Niêm mạc hốc mũi nhạt màu, phù nề hoặc thoái hoá thành gờ Kaufmann ở khe giữa, polyp khe giữa do niêm mạc xoang hàm thoái hoá tạo thành hoặc do niêm mạc của mỏm móc, khe giữa thoái hoá.

Khe giữa hai bên: thường có mủ đặc ứ đọng hoặc chảy từ khe giữa qua lưng cuốn dưới tới sàn mũi. Khe giữa có polyp.

Cuốn mũi: cuốn dưới hai bên thường quá phát, nhạt màu, đặt thuốc co mạch co hồi kém. Cuốn giữa hai bên thường thoái hoá niêm mạc, màu trắng hoặc mọng và trông giống polyp.

Dị hình ở vách ngăn như mào vách ngăn, vẹo vách ngăn, gai vách ngăn... hoặc ở khe giữa như mỏm móc quá phát, đảo chiều, xoang hơi ở cuốn giữa (concha bullosa), cuốn dưới...

Soi mũi sau

– Mủ đọng ở cửa mũi sau hoặc chảy từ khe trên xuống cửa mũi sau, xuống họng.

– Các đuôi cuốn thường quá phát và đổi màu, niêm mạc vách ngăn cùng dày lên.

– Polyp che khuất cửa mũi sau.

5. CHẨN ĐOÁN XÁC ĐỊNH VIÊM XOANG

5.1. Chẩn đoán xác định viêm xoang

Dựa vào các tiêu chuẩn sau đây

5.1.1. Triệu trứng lâm sàng

Là tiêu chuẩn chính, trong đó những tổn thương thực thể ở khe giữa có vai trò quyết định trong chẩn đoán viêm xoang.

5.1.2. Triệu chứng X quang

Phim tiêu chuẩn: Blondeau và Hirtz. Chụp Blondeau có giá trị chẩn đoán viêm

xoang hàm và xoang trán. Chụp phim Hirtz có giá trị chẩn đoán viêm xoang sàng và xoang bướm.

Chụp CT Scan: rất có giá trị trong chẩn đoán khu trú viêm xoang và trong điều trị viêm xoang.

Cần nhớ: triệu chứng X quang chỉ có giá trị bổ sung cho chẩn đoán mà không giữ vai trò quyết định trong chẩn đoán viêm xoang, vì nhiều trường hợp xoang rất mờ trên phim, nhưng bệnh tích trong xoang lại rất nghèo nàn, ngược lại trên phim xoang rất sáng, nhưng bệnh tích trong xoang lại có khá nhiều.

5.1.3. Nội soi chẩn đoán

Đây là biện pháp rất có giá trị trong chẩn đoán viêm xoang hiện nay, nó cho phép chẩn đoán chính xác các tổn thương ở khe giữa, khe trên mà bằng phương pháp khám thông thường không thể thấy được.

5.1.4. Chọc dò xoang

Chỉ áp dụng với viêm xoang mạn tính, chống chỉ định với viêm xoang cấp hay đợt cấp của viêm xoang mạn tính. Thường được áp dụng đối với xoang hàm và xoang trán. Nếu chọc dò có mủ chẩn đoán chắc chắn có viêm xoang. Nếu không có mủ, chưa thể kết luận là không có viêm xoang.

5.2. Chẩn đoán phân biệt

5.2.1. Viêm xoang cấp: cần phân biệt với các bệnh sau

Sưng vùng hố nanh do răng: khám răng và X quang cho phép phân loại hai bệnh này.

Viêm túi lệ: dễ nhầm với viêm xoang sàng cấp xuất ngoại. Trong viêm túi lệ, nặn túi lệ có mủ trào ra.

Đau dây thần kinh hoặc vẹo vách ngăn: bệnh nhân cũng có triệu chứng nhức đầu, ngạt tắc mũi, chụp X quang giúp ta phân biệt bệnh.

5.2.2. Viêm xoang mạn tính

U nhú (Papilloma) mũi, phân biệt nhờ giải phẫu bệnh lý.

Ung thư sàng hàm: rất hay nhầm với ung thư sàng hàm ở giai đoạn đầu. Cần nhớ: ở người lớn tuổi viêm xoang một bên, chảy mũi lẫn máu, phải nghĩ tới ung thư sàng hàm.

U nang do răng: chụp X quang giúp cho chẩn đoán phân biệt.

Bệnh polypose: rất hay tái phát, chụp X quang và sinh thiết giúp cho chẩn đoán phân biệt.

5.3. Chẩn đoán thể lâm sàng

Có rất nhiều thể lâm sàng khác nhau, tùy theo cách sắp xếp mà có những thể lâm sàng khác nhau.

5.3.1. Theo vị trí

– Viêm xoang trước: xì ra mũi trước mủ hoặc tiết nhày, đau nhức vùng trước mặt, trán, thái dương, gò má hai bên, khám thấy mủ hoặc tiết nhày ở khe giữa.

– Viêm xoang sau: chảy mũi qua khe trên, xuống họng là chủ yếu, đau nhức sâu ở mắt và vùng chẩm. Soi mũi sau thấy mủ hoặc tiết nhày chảy từ khe trên xuống cửa mũi sau.

5.3.2. Theo tiến triển lâm sàng

– Viêm xoang cấp tính.

– Viêm xoang mạn tính.

5.3.3. Theo tổn thương

– Viêm xoang thể túi mủ: trong xoang có nhiều túi mủ, rất đau do mủ không dẫn lưu ra mũi được.

– Viêm xoang thể bã đậu: đau nhiều, trong xoang chứa mủ đặc có lẫn tổ chức giống bã đậu.

– Viêm xoang thể giả lao: mệt mỏi, da xanh, gầy sút, sốt về chiều, ho ra máu, bệnh cảnh giống như một lao phổi.

5.3.4. Theo lứa tuổi

Viêm xoang ở trẻ em và trẻ sơ sinh, hay gây phá huỷ xương xuất ngoại, dẫn tới những biến chứng nguy hiểm như biến chứng nội sọ.

5.3.5. Viêm xoang do răng

Thường bị một bên, mủ rất thối, có tiền sử bệnh lý về răng lợi từ răng số 4 đến số 6 hàm trên.

5.3.6. Viêm xoang long tiết

Thường gặp sau cảm mạo thông thường, nguyên nhân thường là do virus, thường chảy nước vàng mà không có mủ. Tiên lượng tốt, đôi khi không cần điều trị bệnh cũng khỏi.

5.3.7. Viêm xoang dị ứng

Sẽ trình bày kỹ hơn ở một bài riêng

6. TIẾN TRIỂN VÀ BIẾN CHỨNG

6.1. Tiến triển

Viêm xoang cấp có thể điều trị khỏi được nếu được loại trừ nguyên nhân và dẫn lưu xoang tốt, tránh ứ đọng trong xoang. Bệnh cũng có thể chuyển thành viêm xoang mạn tính và hay tái phát nếu không được điều trị tốt.

Viêm xoang mạn tính tuy không ảnh hưởng đến tính mạng nhưng kéo dài sẽ gây ảnh hưởng đến sức khoẻ, sinh hoạt và khả năng lao động.

Viêm xoang nếu không được điều trị tốt có khả năng dẫn đến các biến chứng ở các cơ quan lân cận, đôi khi gây ra những biến chứng nguy hiểm.

6.2. Những biến chứng của viêm xoang

Biến chứng mũi họng: viêm mũi họng mạn tính, rất hay gặp do viêm xoang mạn tính gây nên.

Biến chứng đường hô hấp: viêm thanh quản, viêm phế quản, hội chứng Munier Kuhn: viêm xoang mạn tính, giãn phế quản.

Biến chứng tai: viêm tai giữa cấp

Biến chứng mắt: viêm kết mạc, viêm bờ mi, viêm túi lệ, viêm tấy hoặc áp xe ổ mắt, viêm thị thần kinh hậu nhãn cầu...

Biến chứng xương: hay gặp ở trẻ em như cốt tuỷ viêm xương hàm trên, xương thái dương.

Biến chứng nội sọ: viêm tắc tĩnh mạch xoang hang, viêm màng não, áp xe não... các biến chứng này ngày nay rất hiếm gặp.

Viêm thận, viêm khớp...

7. ĐIỀU TRỊ VIÊM XOANG

7.1. Nguyên tắc chung: đảm bảo dẫn lưu và thông khí xoang tốt.

7.2. Điều trị viêm xoang cấp tính: chủ yếu là điều trị nội khoa

7.2.1. Tại chỗ

Làm sạch và thông thoáng hốc mũi: xì mũi, rửa mũi, hút dịch và mủ, đặt thuốc co mạch...

Nhỏ thuốc: cần phối hợp các loại thuốc co mạch, sát khuẩn và chống phù nề, liệu pháp corticoid tại chỗ kéo dài rất có tác dụng.

Xông hơi nước nóng: các loại thuốc có tinh dầu, bay hơi được.

Khí dung mũi xoang: thuốc kháng sinh kết hợp với corticoid.

7.2.2. Toàn thân

Liệu pháp kháng sinh trong 2 tuần có hiệu quả tốt đối với viêm xoang, nên lựa chọn kháng sinh dựa trên kháng sinh đồ.

Thuốc chống viêm và giảm phù nề.

Thuốc giảm đau.

Thuốc hạ sốt.

Thuốc nâng cao thể trạng.

7.3. Điều trị viêm xoang mạn tính: kết hợp điều trị nội khoa và ngoại khoa

7.3.1. Điều trị nội khoa: thường điều trị trong các đợt hồi viêm, điều trị nội khoa được tiến hành trước và sau khi phẫu thuật.

Tại chỗ và toàn thân: giống như trong điều trị viêm xoang cấp

Điều trị cơ địa: thuốc có iod, canxi, phospho, vitamin A, D, thuốc kháng histamin với cơ địa dị ứng hay rối loạn vận mạch.

7.3.2. Điều trị ngoại khoa

Chọc rửa xoang: thường áp dụng với viêm xoang hàm, xoang trán mạn tính.

Phương pháp đổi chế Proetz: thường áp dụng với viêm xoang sau mạn tính.

Phẫu thuật xoang

– Phẫu thuật xoang khi điều trị nội khoa thất bại hoặc có sự bít tắc đường dẫn lưu tự nhiên của xoang.

– Hai phương pháp phẫu thuật: phẫu thuật tiệt căn và nội soi chức năng. Hiện nay phương pháp phẫu thuật nội soi chức năng xoang ngày càng được áp dụng rộng rãi ở nước ta, kết quả điều trị cao hơn so với phẫu thuật tiệt căn xoang cổ điển.

8. PHÒNG BỆNH

Đeo khẩu trang khi tiếp xúc với lạnh, bụi, hoá chất độc hại...

Điều trị tốt các ổ viêm nhiễm ở mũi họng, răng miệng.

Điều trị tốt các bệnh viêm đường hô hấp, hội chứng GERD.

Nâng cao thể trạng, tăng cường sức chống đỡ của niêm mạc mũi xoang.

- **Xoang sàng có sớm nhất**
- **Viêm xoang cấp**
- **Các điểm đau xoang**
- **Viêm xoang mạn**
- **Gờ Kaufmann và polyp**
- **Đảm bảo dẫn lưu và thông khí.**
- **Phẫu thuật nội soi chức năng mũi xoang.**

Bài 13

CHẢY MÁU MŨI

MỤC TIÊU

1. *Nêu được những đặc điểm chính về dịch tễ học của chảy máu mũi.*
2. *Mô tả ba mức độ của chảy máu mũi.*
3. *Trình bày các bước cầm máu mũi.*
4. *Nêu lên các nguyên nhân chính gây chảy máu mũi.*

1. ĐẠI CƯƠNG

Khoảng 60% trên tổng số người trưởng thành có ít nhất là một lần chảy máu mũi, nhưng chỉ khoảng 6% là đến bác sĩ. Hay chảy nhất là mùa khô, do độ ẩm không khí giảm, có ảnh hưởng đến sinh lý niêm mạc mũi.

Chảy máu mũi hay gặp ở trẻ em và thanh niên. Khoảng một nửa số bệnh nhân cấp cứu trên 60 tuổi. Nam giới bị nhiều gấp đôi phụ nữ .

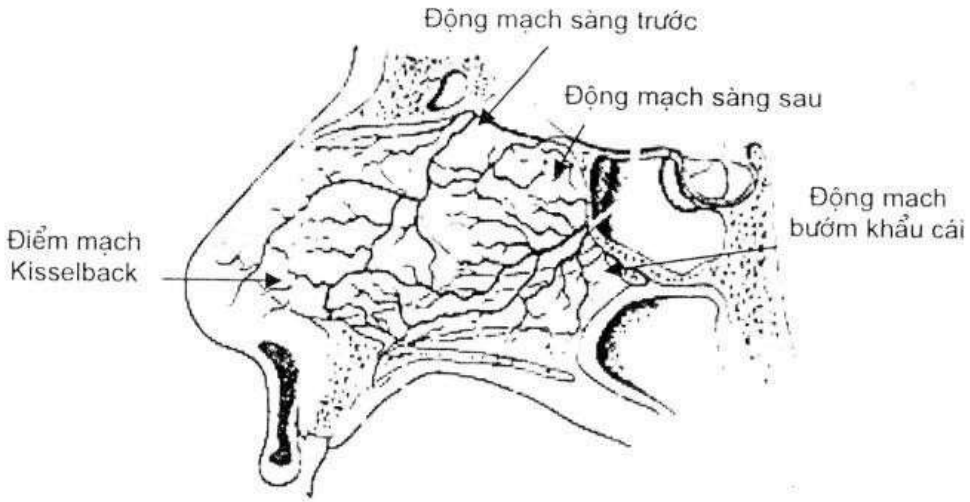

Hình 3. Hệ thống tưới máu cho mũi

Mạch máu chủ yếu cho hốc mũi là động mạch bướm–khẩu cái, một nhánh cuối của động mạch hàm trong thuộc về hệ tuần hoàn của động mạch cảnh ngoài.

Động mạch này đi qua rãnh bướm khẩu cái chui qua lỗ bướm khẩu cái vào hốc mũi và chia thành động mạch mũi sau giữa đi đến vách ngăn mũi sau bên đi đến mũi bên.

Các nhánh của động mạch cảnh trong tưới máu cho phần trên của hốc mũi. Các động mạch sàng trước và sàng sau xuất phát từ động mạch mắt và đi qua các rãnh nhỏ xương sàng vào hốc mũi.

Các hệ tuần hoàn dày đặc của vách ngăn có một vùng nối đặc biệt giữa các nhánh của động mạch cảnh trong và cảnh ngoài nằm ở hai bên vách ngăn được gọi là điểm mạch Kisselback (điểm mạch này rất dễ chảy máu).

2. NGUYÊN NHÂN

Nguyên nhân chảy máu mũi rất phức tạp. Trên nguyên tắc vừa phải điều trị cầm máu mũi vừa đi tìm nguyên nhân.

Có thể chia các nguyên nhân thành ba nhóm như sau:

2.1. Nguyên nhân tại chỗ

2.1.1. Do viêm nhiễm tại chỗ: viêm mũi cấp, viêm xoang cấp, do viêm loét ở mũi, do dị vật mũi.

2.1.2. Do khối u

– U lành tính: u máu, polyp chảy máu, u xơ vòm mũi họng.

– U ác tính: ung thư mũi, ung thư sàng hàm, ung thư vòm mũi họng (NPC)

2.1.3. Do chấn thương

– Thò tay ngoáy, cạy mũi.

– Bị ngã, va đập mạnh vào mũi.

– Những chấn thương lớn do tai nạn.

2.2. Nguyên nhân toàn thân

2.2.1. Bệnh về máu và thành mạch

– Bệnh bạch cầu cấp, mạn tính.

– Bệnh giảm tiểu cầu.

– Bệnh ưa chảy máu.

– Suy tuỷ.

– Rối loạn các yếu tố đông máu.

– Cao huyết áp, xơ vữa mạch máu.

2.2.2. Các bệnh toàn thân khác

– Sốt xuất huyết.

– Bệnh Denker.

– Các bệnh suy gan, thận mạn tính.

2.3. Vô căn

Theo tài liệu nghiên cứu tại Việt Nam, khoảng 70% số bệnh nhân chảy máu mũi là vô căn (không tìm thấy nguyên nhân).

3. PHÂN LOẠI CHẢY MÁU MŨI

3.1. Dựa vào mức độ chảy máu

Chảy máu mũi nhẹ: lượng chảy thường ít, chảy nhỏ giọt và có xu hướng tự cầm. Thường là chảy máu ở điểm mạch.

Chảy máu mũi vừa: thành dòng đỏ tươi, tràn ra mũi trước hay xuống họng, có xu hướng kéo dài. Thể trạng toàn thân ít ảnh hưởng.

Chảy máu mũi nặng: thường do vỡ các mạch lớn, mức độ mất máu nhiều, chảy kéo dài, tái diễn nhiều lần. Toàn trạng ảnh hưởng rõ: mạch nhanh, huyết áp hạ, vã mồ hôi, mặt tái nhợt.

3.2. Dựa vào vị trí chảy máu

Chảy máu qua mũi trước: bệnh nhân ngồi dậy, nhổ hết máu trong miệng, sau 1 đến 2 phút, máu vẫn chảy ra lỗ mũi trước. Khi đó cần xác định chính xác hơn vị trí chảy máu:

– Chảy máu ở điểm mạch Kisselback: dễ thấy nhất, hay gặp

– Chảy ở cuốn dưới

– Chảy ở khe giữa

Chảy máu mũi sau: cũng để bệnh nhân ở tư thế trên và quan sát thấy máu không chảy qua lỗ mũi trước mà bệnh nhân lại nhổ ra máu.

Xét nghiệm

– Công thức máu, máu chảy, máu đông

– Đông máu toàn bộ

– Công thức tiểu cầu

– Chức năng gan

– Huyết đồ – tuỷ đồ

4. ĐIỀU TRỊ

4.1. Chảy máu nhẹ: thường ở điểm mạch hay động mạch nhỏ (như động mạch mũi–khẩu cái).

Dùng 2 ngón tay bóp nhẹ cánh mũi làm cho điểm mạch Kisselback bị đè ép

Dùng bấc thấm tẩm thromboplastin, adrenalin 1/1000 hoặc antipyrin 20% đặt vào hốc mũi

Dùng gelaspon nhét vào hốc mũi

Đốt bằng hạt trai nitrat bạc hoặc đốt điện điểm mạch.

Nếu chảy nhiều và vừa thì nhét bấc mũi trước

4.1.1. Dụng cụ: kìm Lubert –Barbon 1 chiếc, cặp khuỷu 1 chiếc, đè lưỡi 1 chiếc, ống soi mũi 1 chiếc, một đoạn bấc dài 40 đến 50 cm có thấm dầu kháng sinh.

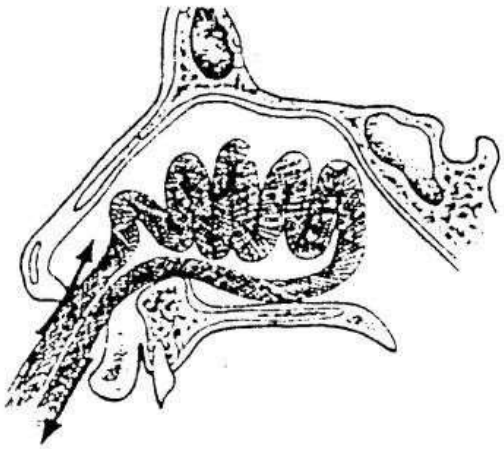

Hình 4. Cách nhét bấc mũi trước

4.1.2. Cách làm

Tiến hành: bệnh nhân nằm ngửa, thầy thuốc đứng bên phải bệnh nhân đầu đeo đèn Clar, đặt một đoạn bấc thấm thuốc gây tê có pha adrenalin 1/1000 vào mũi chảy máu, sau 3 phút thì lấy ra. Lấy bấc tẩm dầu kháng sinh nhét vào mũi theo hình võng, đáy võng cách bờ tự do của lỗ mũi 10 – 14 cm, dùng kìm Lubert – Barbon nhét lần lượt vào mũi theo cách làm võng qua ống soi mũi. Cứ lần lượt nhét từ sau ra trước như hình đàn sếp.

Dùng đè lưỡi kiểm tra xem có máu chảy xuống thành họng hay không, nếu không thấy chảy xuống là tốt.

Bấc để 24 đến 48 giờ sau phải rút.

Ngày nay người ta có thể đặt vào trong hốc mũi một miếng Merocell rồi bơm nước vào để chất liệu này nở ra, làm cho niêm mạc được giữ nguyên và giảm đau cho bệnh nhân, hoặc nhét bằng gelaspon.

Tiêm thuốc transamin và vitamin K cho bệnh nhân. Tuỳ theo lượng mất máu mà đặt ra chỉ định truyền máu hay không.

4.2. Chảy máu nặng

Nếu nhét bấc mũi trước mà không cầm, chúng ta phải nhét bấc mũi sau

4.2.1. Dụng cụ

Bộ dụng cụ nhét bấc mũi trước

Ống thông cao su cỡ 20: 1 cái

Một cuộn gạc hình trụ có chiều cao 2,5 cm đường kính 2 cm có buộc dây ở giữa, mỗi đầu dài 30 cm

Một cuộn gạc thứ 2 nhỏ, (bấc) 40 đến 50 cm.

4.2.2. Tiến hành

Bệnh nhân nằm ngửa trên giường, thầy thuốc đứng bên phải bệnh nhân.

Đặt ống thông cao su qua hốc mũi chảy máu, đồng thời bảo bệnh nhân há mồm, khi ống thông lòi ra họng thì dùng kìm Kocher cặp ống thông lôi ra phía mồm. Buộc đầu sợi chỉ ở cục gạc lớn vào đầu ống thông cao su ở mồm, kéo ngược ống thông cao su quay về hốc mũi, cục gạc sẽ theo sợi dây vào miệng, vào vòm và ôm lấp cửa mũi sau.

Dùng ngón tay trỏ đưa hướng cục gạc qua eo họng đẩy lên vòm họng.

Đưa sợi chỉ kéo căng cho người phụ giữ. Thầy thuốc tiếp tục nhét bấc mũi trước như kỹ thuật đã nêu ở trên.

Buộc chặt cục gạc nhỏ vào sợi chỉ đang kéo căng ở cửa mũi trước .

Dán sợi chỉ qua miệng vào má của bệnh nhân

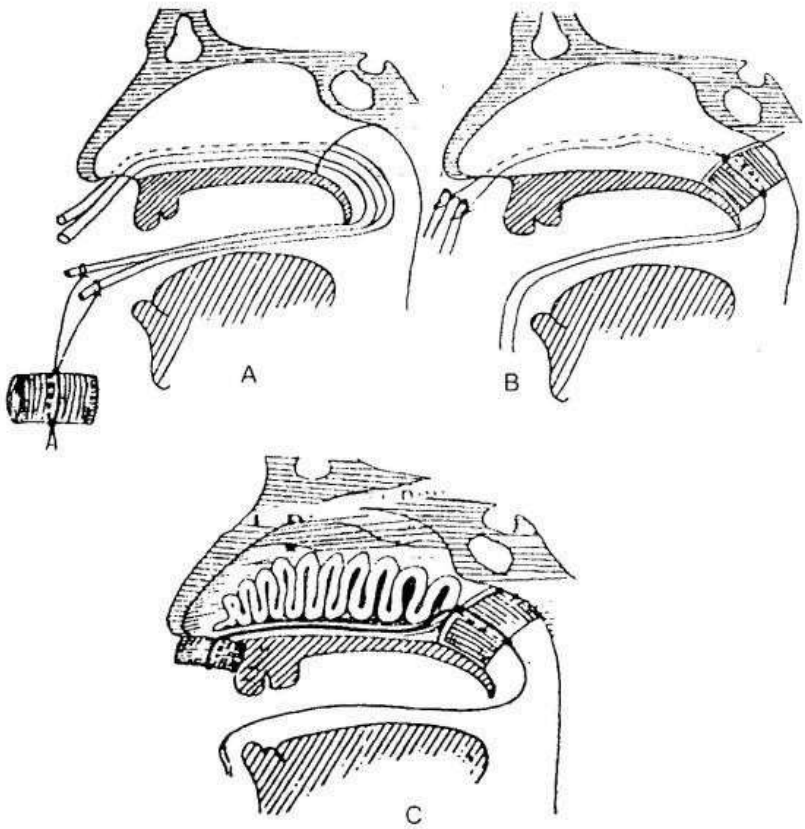

Hình 5. Nhét bấc mũi sau

Đè họng kiểm tra, nếu còn chảy máu thì phải nhét lại.

24 giờ sau phải rút bấc mũi sau.

Tiêm Transamin cho bệnh nhân 6 giờ một ống. Có thể phải truyền máu trước khi cầm, nếu như bị tụt huyết áp do mất máu nhiều.

Hiện nay trên thế giới người ta có thể dùng dụng cụ cầm máu bằng bóng nước (Ballon) bằng chất dẻo có 2 van khác nhau. Dụng cụ này được đưa vào mũi qua cửa mũi trước, qua hốc mũi đến cửa mũi sau. Bóng nước số 1 được bơm căng và kéo ra trước chèn kín cửa mũi sau. Sau đó bóng nước số 2 được bơm đầy chèn kín hốc mũi trước.

4.2.3. Khi chúng ta đã nhét mét mũi sau mà chưa cầm được máu, chúng ta phải nghĩ đến các lý do sau đây

Vách ngăn bị vẹo nặng nên mét không chặt.

Động mạch bướm–khẩu cái bị rách dài.

Có hiện tượng phình mạch.

4.2.4. Nếu không cầm chúng ta có thể thắt các động mạch

Động mạch cảnh ngoài.

Động mạch hàm trong.

Động mạch sàng trước.

Ngày nay dùng đông điện dưới sự hướng dẫn của nội soi để cầm máu đã được áp dụng rộng rãi.

Các động mạch có thể gây tắc mạch qua thông mạch chọn lọc đem lại kết quả tốt.

Các bạn có thể so sánh và làm việc với các bảng kiểm sau đây:

Bảng kiểm 1. Nhét bấc mũi trước

TT	Các bước kỹ năng	Ý nghĩa	Tiêu chuẩn phải đạt
1	Chuẩn bị dụng cụ và thuốc men	Tạo sự khởi đầu hoàn hảo, làm thầy thuốc và bệnh nhân yên tâm	Nhanh gọn, đầy đủ (tẩm sẵn dầu, bột kháng sinh vào bấc mũi)
2	Soi mũi trước, tìm khe giữa, đặt võng của bấc phía sau trên hốc mũi	Đặt võng của bấc đúng chỗ sẽ tránh tụt bấc	Bấc mũi không lỏng, không tụt xuống họng
3	Tiếp tục nhét bấc	Sẽ nhét bấc chặt, tránh khoảng trống	Bấc chặt, kín, nhét theo hình đèn xếp từ trên – dưới, sau – trước
4	Kiểm tra họng, đặt một cục gạc cuộn tròn (như điếu thuốc) trước cửa mũi, dán băng dính.	Bảo đảm không còn chảy máu	Không thấy máu chảy ra mũi trước và xuống họng
5	Dặn dò, hướng dẫn bệnh nhân	Làm bệnh nhân yên tâm	Tạo sự tin cậy

Bảng kiểm 2. Nhét bấc mũi sau

TT	Các bước kỹ năng	Ý nghĩa	Tiêu chuẩn phải đạt
1	Chuẩn bị dụng cụ	Tạo sự khởi đầu hoàn hảo, làm thầy thuốc và bệnh nhân yên tâm	Đầy đủ nhanh gọn (như bộ nhét bấc trước + 1 sonde nelaton, 1 cục gạc tròn to)
2	Đút ống thông nelaton qua mũi (bên chảy máu) xuống họng, buộc một sợi chỉ có nối một cục gạc lớn, rút ngược lên, kéo căng sợi chỉ giữ cục gạc	Chèn chặt cửa mũi sau, tránh cho máu chảy xuống họng.	Họng sạch, máu không chảy từ mũi xuống
3	Tiếp tục nhét mét mũi trước theo hình đèn xếp, đẩy ra mũi trước	Chặt, tránh khoảng trống	Bấc mũi trước chặt kín
4	Kiểm tra họng, cố định dây giữ cục gạc	Bảo đảm không còn chảy máu	Không thấy máu chảy xuống mũi trước và xuống họng
5	Dặn dò hướng dẫn bệnh nhân	Làm bệnh nhân yên tâm	Tạo sự tin cậy

Sơ đồ xử trí khi gặp bệnh nhân chảy máu mũi

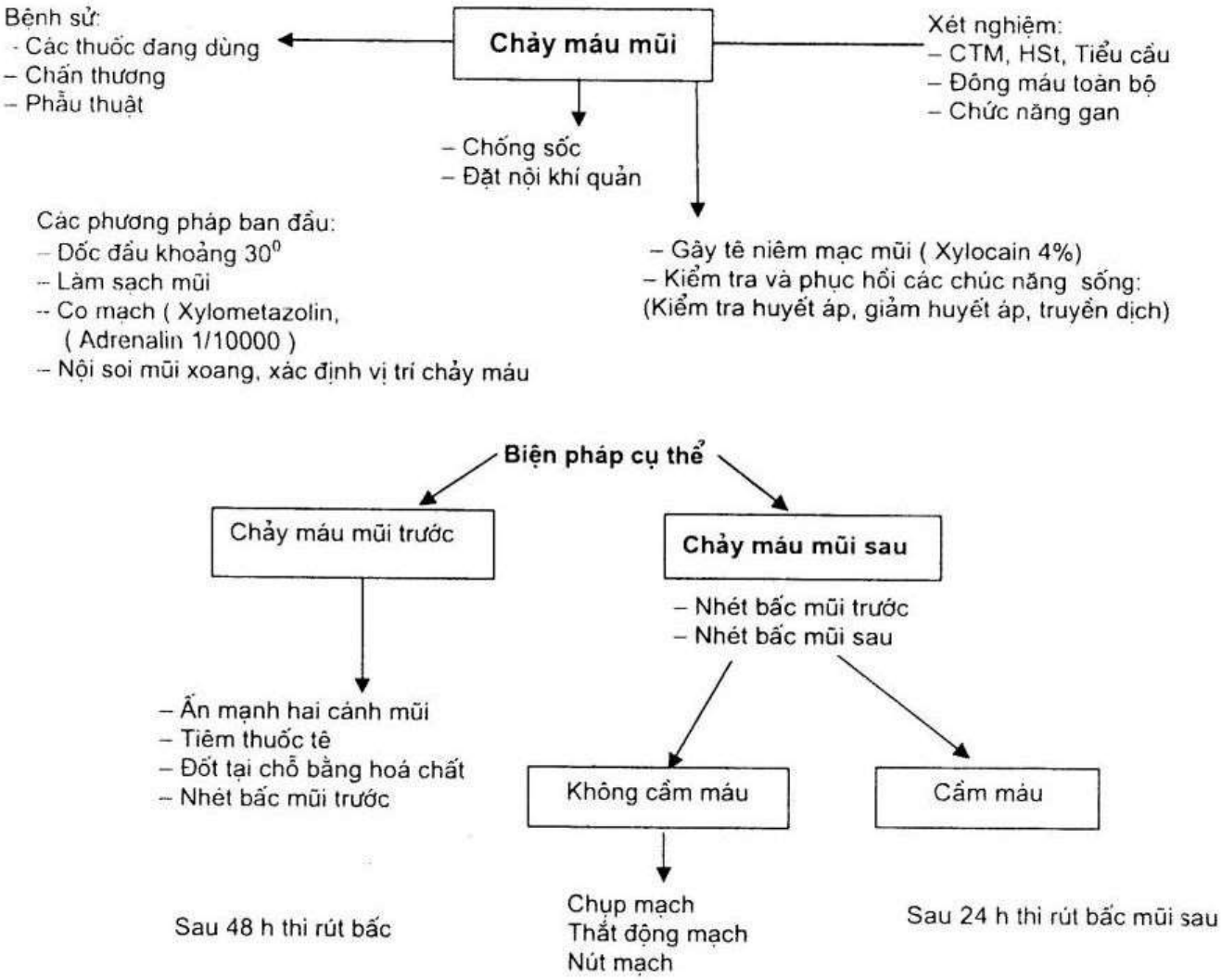

5. PHÒNG BỆNH

Muốn xử trí cầm máu đúng phải biết đánh giá mức độ chảy máu.

Nhét bấc đúng kỹ thuật là biện pháp hữu hiệu có thể kiểm soát hầu hết mọi trường hợp chảy máu mũi.

Cần tuyên truyền giáo dục mọi người biết phương pháp sơ cứu đơn giản để cấp cứu các trường hợp chảy máu mũi nhẹ và vừa có hiểu quả. Đó là ngồi nghiêng về phía trước khoảng 30 độ, dùng ngón tay ép chặt cánh mũi vào vách ngăn độ 10 phút. Cách này thường hiệu quả tốt với những chảy máu điểm Kisselback.

- **Nguyên nhân tại chỗ và toàn thân**
- **Chảy máu nhẹ**
- **Điểm mạch Kisselback**
- **Chảy máu vừa**
- **Chảy máu nặng.**
- **Nhét bấc mũi trước.**
- **Nhét bấc mũi sau.**

Bài 14

VIÊM MŨI XOANG DỊ ỨNG

MỤC TIÊU

1. *Viết được các yếu tố liên quan đến viêm mũi dị ứng.*
2. *Trình bày được các triệu chứng của viêm mũi dị ứng.*
3. *Kể ra các biến chứng của viêm mũi dị ứng.*
4. *Nêu lên các nguyên tắc điều trị viêm mũi dị ứng.*
5. *Kể ra các biện pháp phòng bệnh viêm mũi dị ứng.*

1. ĐẠI CƯƠNG

Viêm xoang dị ứng là biểu hiện tại chỗ của niêm mạc mũi và xoang trong khung cảnh bệnh dị ứng toàn thân, khi niêm mạc mũi được tiếp xúc với các nguyên nhân gây bệnh (được gọi là dị nguyên).

Viêm mũi xoang dị ứng không gây nguy hiểm đến tính mạng người bệnh nhưng thường xuất hiện nhiều lần trong tháng, trong năm, làm giảm khả năng lao động, giảm chất lượng cuộc sống và chi phí khám chữa bệnh tăng cao, tốn kém.

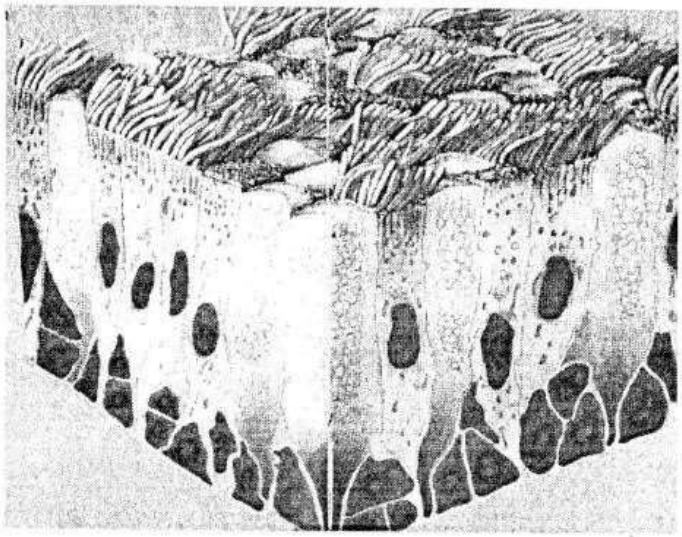

Hình 6. Cấu tạo niêm mạc mũi

Tỷ lệ bệnh viêm mũi xoang dị ứng ngày càng có xu hướng tăng cao ở các nước đang phát triển, công nghiệp hoá, vào khoảng 6 – 15%, thực tế có tới 80% biểu hiện của những rối loạn vận mạch ở mũi xoang có liên quan tới nguồn gốc dị ứng và rất thường gặp ở trẻ em và người trẻ.

2. DỊCH TỄ HỌC

Viêm mũi xoang dị ứng có thể gặp ở mọi lứa tuổi, nhưng nhiều hơn cả vẫn là ở trẻ em và người trẻ.

Bệnh liên quan nhiều tới yếu tố thời tiết, vi khí hậu, môi trường, cơ địa, tiền sử gia đình.

Có thể có các dị nguyên đặc hiệu hoặc không tìm được các dị nguyên đặc hiệu.

Tỷ lệ viêm mũi xoang dị ứng xuất hiện ngày càng nhiều chiếm vào khoảng 6 – 15% dân số.

Theo một số tác giả của Pháp có tới 80% những biểu hiện rối loạn vận mạch ở mũi xoang là do dị ứng.

3. NGUYÊN NHÂN, BỆNH SINH

3.1. Viêm mũi xoang dị ứng biểu hiện khi có các dị nguyên (Allergène) xung đột với các kháng thể (Anticorps), mang tính dị ứng – miễn dịch. Các dị nguyên có thể gặp là:

– Bụi nhà, lông vũ, phấn hoa, nấm mốc, côn trùng, khói thuốc lá, thuốc lào, các loại hoá chất, các loại mỹ phẩm, các loại sơn, vôi, ve. v.v...

– Các thuốc trong điều trị y học, gây tê, gây mê, kháng sinh, v.v...

– Các thức ăn theo đường tiêu hoá (đồ biển, tôm, cua, cá, sữa...)

Cần đặc biệt chú ý đến các dị nguyên thường gặp ở Việt Nam là bụi nhà, con bọ Dermatophagoides Pteronyssinus.

3.2. Yếu tố môi trường khí hậu

Khi thay đổi thời tiết, vi khí hậu đột ngột, khi chuyển mùa, mưa bão, gió mùa đông bắc...

3.3. Các yếu tố nhiễm trùng

Đó là các độc tố của vi khuẩn, nấm do các nhiễm trùng mạn tính (lò viêm) ở mũi xoang, amidan, VA, răng, lợi miệng...

3.4. Các yếu tố thuận lợi

Các dị hình của mũi, vách ngăn như: vẹo, gai, mào vách ngăn...

3.5. Cơ địa nhạy cảm (cơ địa dị ứng) và tiền sử gia đình

Gia đình có người bị hen, nổi mày đay, những cá nhân bị dị ứng dễ nhạy cảm kích thích với các yếu tố ngoại lai, dị nguyên.

Trong phả hệ gia đình có ông bà, bố mẹ, anh chị em ruột cũng hay bị dị ứng. Các bà mẹ bị dị ứng thì con cái cũng bị dị ứng theo chuẩn tới 65%.

Gần đây nhiều tài liệu nước ngoài đề cập tới: dị ứng thường xuất hiện trên các cơ thể có rối loạn chuyển hoá, các rối loạn của gan, rối loạn thần kinh thực vật, rối loạn nội tiết, rối loạn tâm lý, tâm thần. Và kể cả các sản phẩm cao cấp của xã hội hiện đại cũng mang tính dị ứng như vải ni lông, sợi tổng hợp, bụi công nghiệp, khí ga, mỹ phẩm...



Hình 7. Con bọ nhà.



Hình 8. Các dị nguyên

3.6. Về bệnh sinh

Theo phân loại của Gell và Coombs thì viêm mũi xoang dị ứng thuộc về Type I (là dị ứng nhanh). Khi có các dị nguyên xâm nhập vào cơ thể, đã tác động vào các đại thực bào (Marcophage), làm chuyển dạng các tế bào lympho B thành các plastmocyte – đó là nguồn gốc của sự sản sinh ra nhiều IgE. Các loại tế bào có hiệu lực như Mastocyts và Basophiles có các dấu ấn tiếp nhận đặc hiệu ở trên màng tế bào với IgE cho phép gắn chặt IgE với các dị nguyên. Từ đó các chất hoá học trung gian được giải phóng như histamin, serotonin... và biểu hiện của dị ứng xuất hiện.

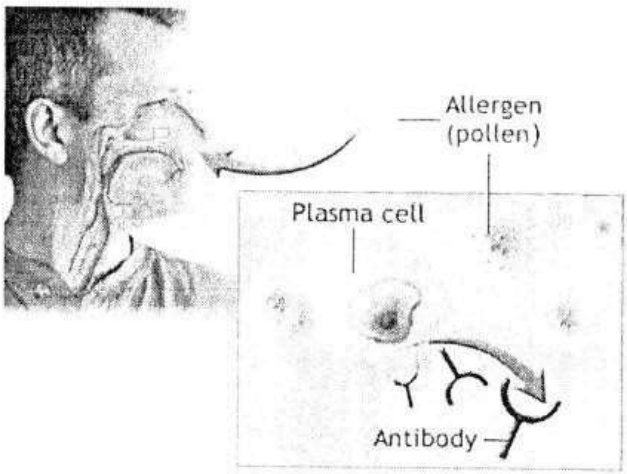

Hình 9. Bệnh sinh viêm mũi dị ứng

4. TỔN THƯƠNG GIẢI PHẪU BỆNH HỌC

Phản ứng dị ứng đã gây ra tăng tính thấm của các mao mạch, làm phù nề và co thắt các cơ trơn.

Nên về vi thể thấy tổ chức đệm dưới niêm mạc bị phù nề nhiều, thâm nhiễm các bạch cầu ưa acid, lớp biểu mô bị dày phù nề quá sản. Lâu dần gây thoái hoá niêm mạc tạo nên các các polyp ở khe giữa, cuốn giữa, xoang hàm, xoang sàng. Các polyp nhạt màu giống như những "bong bóng cá" (Vessie de poisson).

5. TRIỆU CHỨNG LÂM SÀNG

Viêm mũi dị ứng thường bắt đầu đột ngột, đó là các cơn dị ứng mũi xoang điển hình (*hay hội chứng dị ứng mũi xoang*).

Đó là các biểu hiện

5.1. Ngứa mũi

Cơn ngứa mũi thường xuất hiện sớm, nhất là ở trẻ em. Đôi khi ngứa cả mũi, mắt, họng, hoặc cả ngoài da vùng cổ, da ống tai ngoài.

5.2. Hắt hơi

Hắt hơi gần như là rất điển hình cho biểu hiện của dị ứng vùng mũi xoang. Mang tính chất cấp diễn, đột ngột, hắt hơi nhiều, hàng tràng dài gồm nhiều cái, hắt hơn liên tục, tới trên 5, 7 lần hoặc nhiều hơn nữa, kéo dài nhiều phút và thường xuyên tái phát trong đợt dị ứng.

5.3. Chảy mũi

Chảy mũi thường đi kèm với hắt hơi hoặc sau hắt hơi, chảy mũi nhiều thường là nước trong, có khi ra nhiều giọt "tong tỏng" làm ướt đẫm khăn tay. Về sau có thể chảy ra mũi nhày trong. Vài ngày sau, nếu kèm bội nhiễm thì mới chảy mũi nhày dục.

5.4. Tắc ngạt mũi

Do chảy nhiều nước mũi và sự phù nề của niêm mạc làm cho ngạt mũi ở cả hai bên, có khi ngạt hoàn toàn cả hai bên mũi. Người bệnh phải thở bằng miệng và ở trẻ em có thể gây ra cảm giác ngạt thở.

5.5. Đau

Ngoài cảm giác đầy trong mũi, ngạt cứng trong mũi, vì thiếu thở nên người bệnh có cảm giác nhức đầu, mệt mỏi, uể oải làm giảm khả năng lao động tay chân và trí não.

Một số biểu hiện của đau ở vùng mũi, vùng xoang mặt và kèm cả rối loạn

vận mạch da vùng mặt như trong hội chứng charlin (đau dây thần kinh V_2 cảm giác của mũi – hàm trên) hoặc như hội chứng sluder (đau dây V ở hạch bướm khẩu cái).

5.6. Thăm khám

Trong cơn dị ứng mũi xoang thường kèm theo dị ứng cả vùng mặt, ổ mắt nên màng tiếp hợp bị đỏ, chảy nhiều nước mắt, ngứa mắt đi kèm với ngứa mũi và hắt hơi.

Trong cơn dị ứng khám thấy trong mũi chảy nhiều dịch trong, niêm mạc mũi phù nề – nhợt nhạt phủ nhiều chất nhày, cuốn mũi dưới, giữa phù nề hoặc cương tụ.

Ngoài cơn dị ứng hay giữa các cơn có thể thấy niêm mạc có vẻ bình thường. Nhưng qua nhiều đợt bị dị ứng, sẽ thấy niêm mạc bị biến đổi trở nên nhợt màu, hoặc đã xuất hiện thoái hoá niêm mạc khe giữa như gờ Kauffmann, hoặc có polyp ở khe giữa thành chùm như những "bong bóng cá".

6. CHẨN ĐOÁN

6.1. Chẩn đoán dương tính dựa vào

Tiền sử cá nhân bị dị ứng (*cơ địa dị ứng*)

Tiền sử phả hệ gia đình có biểu hiện dị ứng.

Dựa vào các cơn dị ứng xuất hiện, cần tìm hiểu hoàn cảnh xuất hiện dị ứng *(để có thể xác định dị nguyên, nguyên nhân)*.

Dựa vào tổn thương của niêm mạc mũi xoang

Có thể chụp thêm phim Blondeau, Hirtz tìm thêm hình ảnh tổn thương niêm mạc xoang trong dị ứng như dày niêm mạc xoang hàm (*hình ảnh cùi dừa*) dày niêm mạc xoang sàng, có polyp trong xoang hàm (*hình ảnh mặt trời mọc*) v.v.

Các xét nghiệm cho thấy tăng bạch cầu ái toan, tăng IgE toàn phần và đặc hiệu. Các xét nghiệm test nội bì tìm phản ứng với các dị nguyên...

6.2. Chẩn đoán phân biệt

Với cơn dị ứng điển hình của mũi xoang – không cần phải đặt vấn đề chẩn đoán phân biệt. mà chủ yếu cần phát hiện và kiểm tra xem có kèm theo dị ứng của đường hô hấp như hen phổi hay không và nhất là ở trẻ em sẽ làm quá trình bệnh nặng lên nhiều hơn.

6.3. Chẩn đoán thể lâm sàng

6.3.1. Viêm mũi xoang dị ứng có chu kỳ *(còn được gọi là chảy mũi theo mùa hay chảy mũi co thắt = Coryza spasmodique – periodique).*

Bệnh thường xảy ra vào một mùa nào đó trong năm, nhất là về mùa lạnh. Thường đi kèm với chàm dị ứng, sẩn ngứa dị ứng, phù Quincke.

6.3.2. Viêm mũi xoang dị ứng không chu kỳ (quanh năm)

Bệnh dị ứng mũi xoang xảy ra nhiều lần, quanh năm, không rõ mùa nào cố định, tái phát nhiều lần, dai dẳng kéo dài không dứt.

6.3.3 Dị ứng mũi xoang đi kèm cả dị ứng đường thở

Dị ứng mũi xoang thường phối hợp với phế quản hay toàn bộ đường hô hấp. Cơn dị ứng mũi xoang đi kèm với cả co thắt phế quản (*thường gặp ở trẻ em*) hay hen phế quản điển hình. Bệnh cảnh của thể này thường làm giãn phế quản (*Hội chứng hen dị ứng*).

6.3.4. Dị ứng mũi xoang ở trẻ em

Cơn dị ứng thường xảy ra nhanh, kéo dài

Ngay cả khi loại bỏ một số ổ viêm nhiễm mạn tính như cắt amiđan, nạo V.A rồi mà dị ứng mũi xoang không thuyên giảm, cá biệt một số trẻ em sau phẫu thuật lại xuất hiện thêm co thắt, hen phế quản.

7. TIẾN TRIỂN VÀ BIẾN CHỨNG

Khi bệnh dị ứng mũi xoang kéo dài, thường làm bội nhiễm vi trùng làm cho bệnh cảnh dị ứng phối hợp với viêm xoang mủ, hay viêm phế quản mạn tính, giãn phế quản.

8. ĐIỀU TRỊ

8.1. Trong cơn dị ứng cấp tính

Làm sạch và thông thoáng mũi với các thuốc co mạch dễ thở, sát trùng.

Dự phòng viêm, bội nhiễm nếu có.

Xông, khí dung các thuốc chống viêm *(corticoid)*.

8.2. Điều trị cơ địa dị ứng

Cần chú ý điều chỉnh các rối loạn chuyển hoá, rối loạn thần kinh vận mạch, thiếu hụt vitamin, hormon...

8.3. Điều trị vào cơ chế dị ứng

Các thuốc kháng histamin.

Corticoid.

8.4. Tác động vào quá trình tổng hợp kháng thể

Điều trị giảm mẫn cảm đặc hiệu (*Desensibilisation Specifique*) hay làm giảm tình trạng quá mẫn cảm dị ứng.

8.5. Tác động vào dị nguyên

Đó chính là loại bỏ dị nguyên trong môi trường sinh sống của người bệnh: loại bỏ, tránh tiếp xúc với bụi nhà, phấn hoa, lông vũ...

8.6. Điều trị ngoại khoa

Khi xuất hiện có polyp mũi cần phải cắt bỏ hoặc điều trị nội khoa bằng corticoid.

Với những dị dạng vách ngăn (*lệch, gai, mào*) cần phải mổ chỉnh hình.

Có thể loại bỏ các ổ viêm (*lò viêm*) thuộc vùng tai mũi họng như amiđan, V.A

9. PHÒNG BỆNH VÀ TƯ VẤN

Tư vấn cho cộng đồng về viêm mũi xoang dị ứng và bệnh dị ứng toàn thân.

Cần phải tránh tiếp xúc khi phát hiện được các loại dị nguyên đặc hiệu.

Cần phải đề phòng và điều trị sớm các cơn dị ứng cấp tính để tránh các biến chứng.

Cần phải giữ vệ sinh sạch sẽ mũi họng và vùng miệng họng. Và đề phòng các yếu tố thuận lợi cho cơn dị ứng xuất hiện như khi thay đổi thời tiết.

- **Dị nguyên IgE các chất hoá học trung gian**
- **Dị ứng mũi xoang có chu kỳ, quanh năm**
- **Dị ứng mũi xoang và hen phế quản**
- **Điều trị giảm mẫn cảm**
- **Loại bỏ dị nguyên khỏi môi trường sống**

Bài 15

CÁC HỘI CHỨNG LỚN VỀ HỌNG VÀ THANH QUẢN

MỤC TIÊU

1. *Trình bày giải phẫu, sinh lý ứng dụng riêng biệt của họng và thanh quản.*
2. *Mô tả được các triệu chứng thường gặp về họng và thanh quản.*
3. *Trình bày sự phân bố và tầm quan trọng của các triệu chứng thường gặp.*
4. *Kể một số bệnh hay gặp có các triệu chứng nêu trên.*
5. *Trình bày được hướng xử trí ban đầu một số bệnh thường gặp ở họng, thanh quản.*

1. SƠ LƯỢC VỀ GIẢI PHẪU HỌNG – THANH QUẢN

1.1. Giải phẫu họng

Họng được chia ra làm ba phần: họng mũi, họng miệng và hạ họng.

1.1.1. Họng mũi: từ nóc vòm đến ngang tầm với lưỡi gà. Phần này bao gồm:

Phần trên và sau có amiđan Luschka mà sau này nếu bị bệnh thành V.A (Végétations Adenoides) liên tiếp là mảnh nền xương chẩm và đốt sống cổ.

Hai bên có hai lỗ của loa vòi, xung quanh nó là tổ chức tân gọi là amiđan vòi: qua đó liên quan tới tai giữa.

Phía trước là hai cửa của lỗ mũi sau.

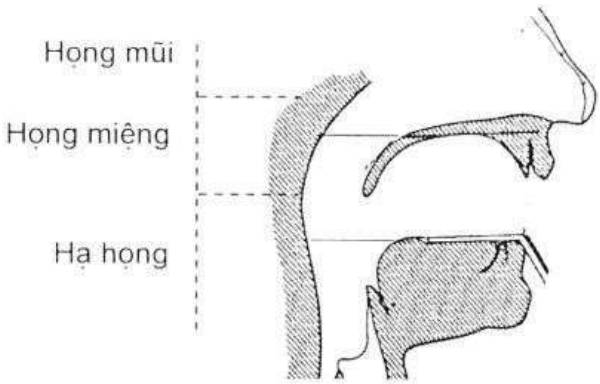

Hình 10. Sơ đồ phân đoạn họng

1.1.2. Họng miệng

Là phần liên tiếp với họng mũi cho tới mặt phẳng ngang qua đáy lưỡi.

– Phía trước liên quan đến đáy lưỡi và khoang miệng, đáy lưỡi có tổ chức amidan.

– Hai bên có hai khối tổ chức tân là amidan khẩu cái, là tổ chức tân to nhất trong vòng bạch huyết Waldeyer.

– Phía sau là thành sau họng qua khoảng này liên quan tới cột sống cổ. Trong khoảng này có nhiều hạch bạch huyết tụ tập thành những đám hạch Gillette, khi bị viêm hóa mủ trở thành áp xe thành sau họng, nhất là trẻ từ 1 – 3 tuổi.

1.1.3. Hạ họng

Tiếp phần họng miệng đến miệng thực quản.

– Phía trước liên quan hố lưỡi, thanh nhiệt, đáy lưỡi, sụn thanh thiệt, một phần cấu trúc thanh quản.

– Phía sau liên tiếp với khoang sau họng.

– Hai bên là xoang lê chạy vào miệng thực quản.

1.1.4. Thần kinh chi phối

– Cảm giác: thần kinh V, một phần thần kinh IX, X

– Vận động: nhánh vận động thần kinh IX, X.

1.2. Giải phẫu thanh quản

Gồm hai phần:

– Phần sụn: sụn giáp, sụn nhẫn, sụn phễu, sụn thanh thiệt.

– Các sụn liên kết với nhau bởi các dây chằng, cân, cơ.

Phía trong thanh quản được lót bởi lớp niêm mạc, dưới niêm mạc là tổ chức liên kết lỏng lẻo, đàn hồi, rất dễ bị phù nề khi viêm.

2. NHỮNG CHỨC NĂNG CHỦ YẾU CỦA HỌNG – THANH QUẢN

2.1. Chức năng nuốt

Cơ chế của nuốt rất phức tạp do nhiều bộ phận tham gia vào như các cơ xiết họng, màn hầu và lưỡi gà, đáy lưỡi, băng thanh thất khép lại, hai dây thanh đóng lại. Sự điều hòa hoạt động của nuốt nhịp nhàng nhờ có sự phối hợp của thần kinh IX, X, XI, XII có sự điều hòa của tiểu não.

2.2. Chức năng thở

Không khí qua mũi, thanh quản ở thanh môn là chỗ hẹp nhất của thanh quản. Những bệnh lý làm tổn thương vùng này gây hẹp đường thở, dẫn tới khó thở.

2.3. Chức năng phát âm

Đây là cơ sở cho việc hình thành tiếng nói. Có nhiều bộ phận tham gia vào quá trình phát âm như nơi chứa hơi là phổi, luồng không khí phát ra làm rung hai dây thanh, khoang cộng hưởng họng, miệng, mũi – xoang, bộ phận phân tiết phát âm gồm lưỡi, môi, răng... thì mới hình thành được tiếng nói như bình thường.

2.4. Chức năng nghe

Vòi nhĩ tham gia vào cơ chế nghe, đóng vai trò điều hòa không khí giữa tai ngoài và tai giữa, làm cho màng nhĩ luôn ở tư thế dễ rung nhất, nên sự chuyển tải rung động của âm thanh từ tai ngoài – màng nhĩ – cửa sổ được dễ dàng.

Mỗi khi nuốt nước bọt, loa vòi lại mở ra, không khí lại lên tai.

2.5. Chức năng bảo vệ

Vòng bạch huyết Waldeyer tham gia vào cơ chế miễn dịch tạo kháng thể. bảo vệ cơ thể.

Nhờ có ho mà các chất xuất tiết ở phế quản và phổi được tống ra ngoài.

Nhờ thanh quản co thắt cùng các bộ phận làm ho mạnh nhằm tống dị vật ra bên ngoài...

3. CÁC RỐI LOẠN CHỨC NĂNG CỦA HỌNG VÀ THANH QUẢN

3.1. Các rối loạn về nuốt

3.1.1. Nuốt đau

a) Vị trí đau một phần nào gợi ý cho những tổn thương

– Đau hai bên góc hàm gợi ý cho viêm amiđan cấp, áp xe quanh amiđan.

– Đau sâu phía sau: áp xe thành sau họng.

– Đau ở một vị trí nhất định: dị vật họng.

– Đau ở ngực lan ra hai vai: tổn thương ở thực quản do dị vật, bỏng thực quản do bệnh trào ngược.

– Đau từ từ tăng dần kèm theo nuốt nghẹn có thể do khối u, viêm loét.

b) Vị trí đau cũng có khi không tương xứng với tổn thương, khi tổn thương ở vùng mà cùng chung thần kinh chi phối như tổn thương ở hạ họng đau nhói lên tai.

3.1.2. Nuốt sặc

Sặc lên mũi có thể do liệt màn hầu, hoặc hở hàm ếch.

Sặc vào thanh quản do tổn thương thanh quản, liệt thanh quản, giảm cảm giác do tổn thương thần kinh thanh quản trên, hay liệt hồi quy.

3.1.3. Nuốt vướng

Cấp tính: do dị vật, do chấn thương

Từ từ do sẹo hẹp đường ăn

Vướng từng lúc: do co thắt thực quản.

3.1.4. Nuốt nghẹn

Nguyên nhân thực thể như khối u, chấn thương, liệt thần kinh IX, X.

Có thể đây là cảm giác chủ quan, vẫn ăn uống bình thường nhưng nuốt nước bọt nghẹn hay gặp trong tuổi già, do nhược giáp. Mặc dù vậy vẫn cần phải khám kỹ trước khi nghĩ đến đây là dấu hiệu cơ năng.

3.2. Những rối loạn về thở

3.2.1. Do họng

Do viêm nhiễm ở họng như áp xe thành sau họng, áp xe quanh amiđan nhất là thể trụ sau.

– Amiđan quá phát khó thở khi nằm

– Các khối u họng miệng hay hạ họng

– Dị tật bẩm sinh trong hội chứng Pière Robin.

3.2.2. Do thanh quản

Ở tai mũi họng khó thở thanh quản là quan trọng nhất. Phải phân loại đúng và xử trí kịp thời. Đó là loại khó thở chậm, khó thở thì thở vào, có tiếng rít, có hiện tượng co kéo các cơ hô hấp và có các động tác phụ như há miệng, nhăn mặt, ngửa đầu ra sau cố để mà thở. Tuy vậy, tùy từng mức độ mà các biểu hiện có khác nhau.

- Do viêm thanh quản cấp phù nề hạ thanh môn.
- Khó thở do dị vật, do chấn thương thanh quản.

3.3. Những rối loạn về phát âm

3.3.1. Do mũi

Tắc mũi:

Nói giọng mũi kín như ta bịt mũi rồi nói, do V.A.

Nói giọng mũi hở, khi phát âm chữ "Kê" nói thành "Hê" do liệt màn hầu, hở hàm ếch.

3.3.2. Do họng miệng hoặc hạ họng

Khối u làm cho nói giọng ngậm hạt thị...

3.3.3. Do thanh quản

Viêm thanh quản: khàn tiếng, mất tiếng

Do liệt thanh quản một bên: nói giọng đôi

Tiếng phều phào do lao thanh quản.

Tiếng khàn, cứng như gõ gỗ do ung thư thanh quản.

Khàn tiếng, kéo dài do papilloma, u máu, polyp, hạt xơ dây thanh, bạch sản thanh quản.

- **Họng mũi, họng miệng, hạ họng**
- **Thở, nuốt, phát âm, bảo vệ.**
- **Các rối loạn về nuốt**
- **Các rối loạn về phát âm.**
- **Khó thở thanh quản.**

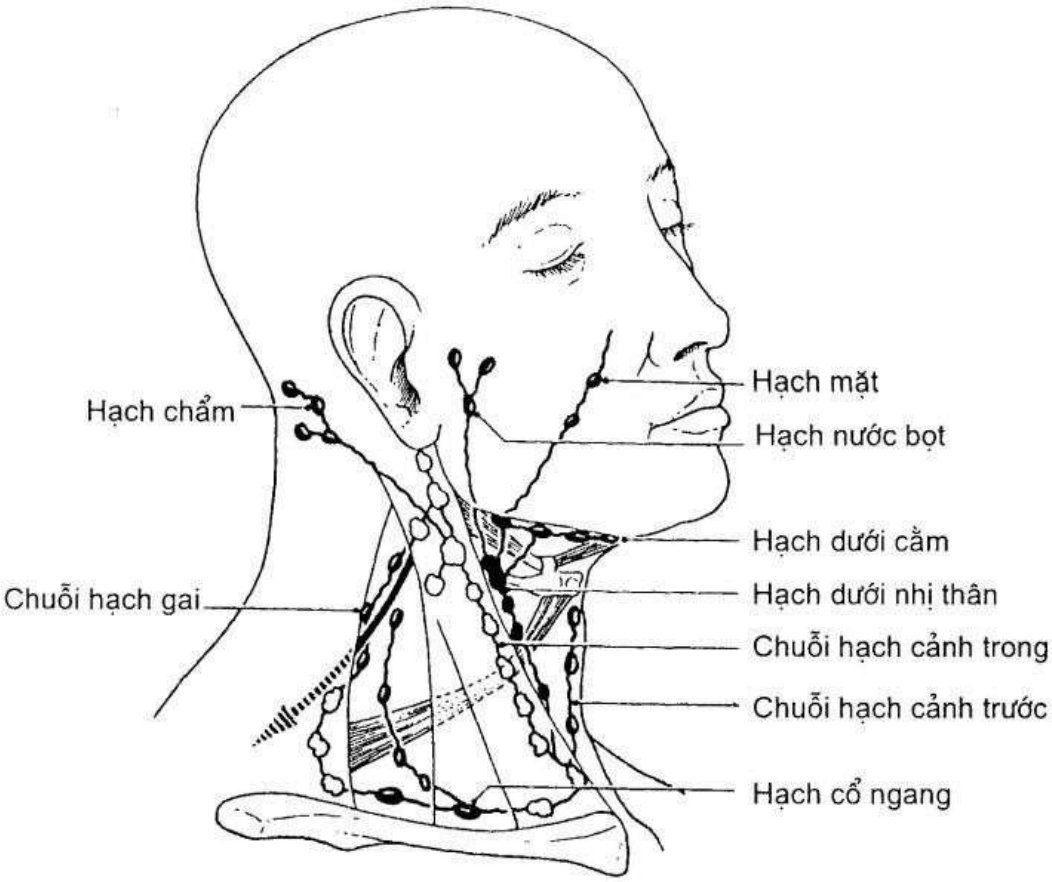

Hình 11. Sơ đồ các nhóm hạch chính ở vùng cổ

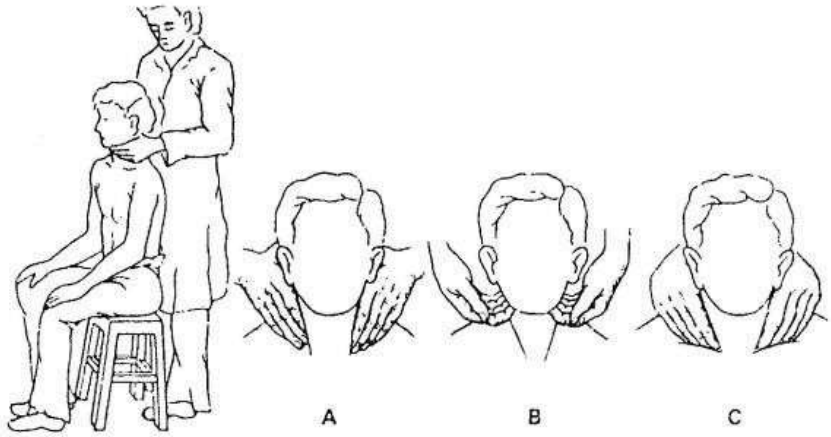

Hình 12. Cách khám hạch cổ

A. Khám hạch cảnh trong; B. Khám hạch dưới cằm; C. Khám hạch trên đòn

Bài 16

VIÊM HỌNG

MỤC TIÊU

1. *Trình bày được các nguyên nhân gây viêm họng*
2. *Kể được các triệu chứng của viêm họng đỏ cấp thông thường và viêm họng mạn tính.*
3. *Kể được các thể lâm sàng của viêm họng cấp và viêm họng mạn tính.*
4. *Phát hiện được các thể viêm họng cấp nguy hiểm và xử trí được các trường hợp viêm họng do liên cầu tan huyết nhóm A.*
5. *Tư vấn được một số bệnh viêm họng nguy hiểm cho cộng đồng.*

1. ĐẠI CƯƠNG

Viêm họng là tình trạng viêm nhiễm niêm mạc của họng. Vì họng là cửa ngõ của đường ăn và đường thở nên rất dễ bị nhiễm khuẩn. Đây là vùng có nhiều loại thần kinh (vận động, cảm giác, thực vật) nên rất dễ gây ra các phản xạ thần kinh nội tiết ở cả các vùng xa của cơ thể. Mặt khác, họng rất giàu tổ chức liên kết và bạch huyết như VA, amidan, lưỡi và khẩu cái, tạo thành vòng Waldeyer. Tổ chức bạch huyết chứa một lượng lớn tế bào lympho T và B. Những Ig xuất tiết bởi tương bào, những cấu trúc bạch huyết làm quen với kháng nguyên khu trú ở vùng nang, rãnh, sự tiếp xúc này là nguồn gốc của quá trình miễn dịch tế bào và dịch thể.

Viêm họng có nhiều hình thái biểu hiện khác nhau, tuỳ theo tiến triển của bệnh hoặc đặc trưng của các tác nhân gây bệnh và lứa tuổi. Viêm họng đỏ thông thường có thể gặp ở mọi lứa tuổi nhưng viêm VA thường chỉ gặp ở trẻ dưới 3 tuổi, còn viêm amidan thì gặp ở tuổi lớn hơn từ 6 – 15 tuổi, cũng có thể gặp ở trung niên và người lớn.

2. NGUYÊN NHÂN

Các nguyên nhân viêm họng rất phức tạp, được chia ra viêm họng do virus (chiếm từ 60 – 80% trường hợp) hay viêm họng do vi khuẩn (thường do bội nhiễm sau bị nhiễm virus). Một số loại vi khuẩn thường gặp gây bệnh ở họng là

– Liên cầu β tan huyết nhóm A (khoảng 20%).

– Phế cầu và hemophilus inluenza.

– Tụ cầu vàng (hiếm gặp hơn).

Các nguyên nhân trên có thể gây ra các thể viêm họng đỏ, viêm họng mủ trắng, viêm loét họng, viêm họng có giả mạc, viêm họng trong các bệnh máu...

3. VIÊM HỌNG CẤP THÔNG THƯỜNG

Đây là thể viêm họng điển hình, rất hay gặp.

3.1. Nguyên nhân: thường là do virus, sau đó bội nhiễm các loại vi khuẩn như liên cầu và phế cầu. Bệnh rất dễ lây bằng đường nước bọt và dịch mũi, họng. Hay gặp trong mùa lạnh.

3.2. Triệu chứng

3.2.1. Triệu chứng toàn thân

Cảm giác khó chịu, gai rét có thể kèm đau người. Sốt vừa hoặc sốt cao.

3.2.2. Triệu chứng cơ năng

Đau họng, đôi khi rất đau.

Đau họng lan lên tai.

Nuốt đau.

3.2.3 Triệu chứng thực thể

a) Khám họng sẽ thấy toàn bộ niêm mạc họng đỏ, tăng xuất tiết, họng rất bóng. Đôi khi thấy có chất bẩn như bã dậu màu trắng hoặc màu vàng xám ở trên bề mặt amidan.

b) Những yếu tố nghĩ tới viêm họng do liên cầu β tan huyết nhóm A

Khởi phát đột ngột.

Sốt cao 39 – 40°C.

Có hạch dưới hàm cả hai bên.

Khám họng thấy có mủ trắng bẩn ở khe, hốc amiđan hai bên.

Xét nghiệm máu thấy bạch cầu đa nhân trung tính tăng cao.

Định lượng ASLO thấy tăng chậm và không liên tục.

3.2.4. Các xét nghiệm cận lâm sàng: xét nghiệm công thức máu

Giai đoạn đầu bạch cầu trong máu không tăng, nhưng nếu có bội nhiễm vi khuẩn bạch cầu đa nhân trung tính tăng cao.

3.3. Chẩn đoán

3.3.1. Chẩn đoán xác định

Dựa vào triệu chứng lâm sàng.

Dựa vào triệu chứng cận lâm sàng: quệt dịch họng nuôi cấy vi khuẩn sẽ định loại được nguyên nhân gây bệnh.

3.3.2. Chẩn đoán thể lâm sàng

a) Viêm họng mủ trắng thông thường

Nguyên nhân chủ yếu là do vi trùng, bao gồm viêm họng do liên cầu và các loại khác như tụ cầu, phế cầu, Friedlander, Pfeiffer... Bệnh có thể xuất hiện trong bất kỳ thời tiết nào và lây truyền qua đường nước bọt...

Triệu chứng

– Triệu chứng toàn thân: có cảm giác ớn lạnh, đau mình mẩy, sốt 38 – 39°C.

– Triệu chứng cơ năng:

+ Đau rát họng, đôi khi rất đau.

+ Đau họng lan lên tai.

+ Nuốt đau.

+ Khàn tiếng nhẹ.

Triệu chứng thực thể

– Khám họng sẽ thấy toàn bộ niêm mạc họng đỏ, hai amiđan sưng to, các khe giãn, có lớp mủ màu trắng phủ ở miệng khe. Lớp mủ lúc đầu màu trắng, sau có màu vàng xám. Lớp mủ này chỉ khu trú ở amiđan, không bám vào niêm mạc, có thể chùi mủ bằng bông dễ dàng không gây chảy máu. Đôi khi thấy có chất bẩn như bã đậu màu trắng hoặc màu ghi xám ở trên bề mặt amiđan.

– Trụ trước, trụ sau, lưỡi gà và màn hầu đều xung huyết nhưng không sưng nề, ở thành sau họng có các đảo tổ chức lympho bị viêm và có mủ trắng.

– Amidan lưỡi đôi khi cũng bị viêm và có mủ trắng.

– Các hạch ở vùng sau góc hàm luôn bị sưng to và đau.

Cận lâm sàng: xét nghiệm thấy bạch cầu đa nhân trung tính trong máu tăng cao từ 10.000 – 12.000/ml.

b) Viêm họng có màng giả

Viêm họng do bạch hầu:

– Khi thấy viêm họng có màng giả trước tiên bao giờ cũng nghĩ tới viêm họng do bạch hầu.

– Triệu chứng toàn thân và cơ năng: sốt và nuốt đau ngày càng tăng dần.

– Triệu chứng thực thể: khám họng thấy màng giả dày, bám chắc vào bề mặt

amidan, trụ trước có khi toả lan ở cả họng, màn hầu, có hạch cổ và hạch dưới hàm hai bên sưng to, đau.

– Triệu chứng cận lâm sàng: cần phải quệt giả mạc tìm được khuẩn bạch hầu qua soi tươi, nuôi cấy.

Điều trị:

– Liệu pháp huyết thanh: tiêm sâu dưới da 30 – 50.000 đơn vị cho người lớn, trẻ em 10 – 20.000 đơn vị

– Kháng sinh penicillin hoặc macrolid.

c) Viêm họng loét

Viêm họng Vincent

Thường gặp ở người trẻ hoặc tuổi vị thành niên. Thường kết hợp trong bệnh cảnh của xoắn khuẩn vincent và spirochetes.

Viêm họng ở một bên với các vết loét đau, chủ yếu khu trú ở amidan, không cứng. Amidan được phủ bởi một lớp màng giả màu vàng xám, không dính dễ lấy bỏ.

Bệnh nhân có thể sốt hoặc không sốt, nhưng cơ thể rất mệt mỏi. Điều trị chủ yếu là penicillin hoặc flagyl

Loét họng do giang mai: ngày nay hiếm gặp, thứ phát do giang mai sinh dục. Chẩn đoán xác định bằng: sinh thiết bệnh phẩm, chẩn đoán huyết thanh. Điều trị bằng penicillin chậm.

d) Viêm họng trong các bệnh về máu

Các bệnh về máu thường hay có biểu hiện ở họng như bệnh tăng bạch cầu đơn nhân, các bệnh rối loạn về đông máu, chảy máu, suy tuỷ xương, lymphomalin... Vì vậy, cần phải nghĩ tới các bệnh về máu khi viêm họng có kèm với:

– Chảy máu

– Kết hợp với viêm lợi chảy máu

– Quan trọng nhất là cần phải làm các xét nghiệm về máu, huyết tuỷ đồ, sinh thiết tuỷ.

3.4. Các biến chứng

Các hội chứng sau nhiễm liên cầu.

Viêm tấy quanh amidan.

Thường sau một viêm họng thông thường, các dấu hiệu khu trú ở một bên, tình trạng toàn thân nặng thêm như sốt 40°C, đau tai và nuốt rất đau. Khám thực thể thấy có ba dấu hiệu chủ yếu: đẩy màn hầu ra trước, khít hàm, phù nề lưỡi gà.

3.5. Điều trị

Đối với viêm họng do vi khuẩn, dùng kháng sinh nhóm β–lactam có hiệu quả

nhất, nếu dị ứng có thể dùng nhóm macrolid. Viêm họng do virus không nên điều trị bằng kháng sinh.

Các thuốc giảm viêm, giảm đau.

Súc họng bằng các thuốc kiềm hoá họng như nước muối sinh lý 0,9%, natribicacbonat, BBM ...

4. VIÊM HỌNG MẠN TÍNH

4.1. Đại cương

Viêm họng mạn tính là tình trạng viêm họng kéo dài, thể hiện dưới ba hình thức chính là xuất tiết, quá phát và teo. Các bệnh tích có thể toả lan hoặc khu trú. Thể điển hình của viêm họng mạn tính là viêm họng mạn tính toả lan, viêm họng mạn tính khu trú gồm có viêm V.A mạn tính và viêm amiđan mạn tính (có bài riêng)

4.2. Nguyên nhân

Do viêm mũi xoang mạn tính, đặc biệt là viêm xoang sau.

Viêm amiđan mạn tính.

Tắc mũi mạn tính do vẹo vách ngăn, quá phát cuốn, polyp mũi.

Do tiếp xúc với khói bụi, các chất kích thích như: hơi hoá học, bụi vôi, bụi xi măng, thuốc lá, rượu...

Cơ địa: dị ứng, tạng khớp, tạng tân...

4.3. Triệu chứng

4.3.1. Triệu chứng toàn thân: thường không có gì đặc biệt.

4.3.2. Triệu chứng cơ năng: điển hình nhất là viêm họng mạn tính toả lan. Cảm giác thường gặp nhất là khô họng, cay họng, ngứa và vướng họng. Những cảm giác này rất rõ rệt về buổi sáng lúc mới thức dậy. Bệnh nhân cố ho khạc, đằng hắng để làm long đờm.

Nuốt có cảm giác vướng và đau. Tiếng có thể khàn nhẹ hoặc bình thường. Những bệnh nhân uống rượu, hút thuốc lá, hoặc nói nhiều thì các triệu chứng trên lại tăng thêm.

4.3.3. Triệu chứng thực thể

Tuỳ theo thể bệnh mà khám họng sẽ thấy các tổn thương khác nhau.

Viêm họng long tiết: niêm mạc họng đỏ, ướt, có những hạt ở thành sau họng. Tiết nhày dọc theo vách họng.

Viêm họng quá phát: niêm mạc họng dày và đỏ. Có khi các cơ họng cũng quá

phát. Bên cạnh mỗi trụ sau có một cái nẹp giả do niêm mạc bị quá phát. Bệnh nhân rất hay buồn nôn và tăng phản xạ họng. Thành sau họng có những mảng quá sản dày, bóng và đỏ. Màn hầu và lưỡi gà dày, eo họng bị hẹp. Mép sau của thanh quản cũng bị dày, nên bệnh nhân hay ho khan và khàn tiếng.

Viêm họng teo: sau giai đoạn viêm quá phát sẽ chuyển sang thể teo. Các tuyến nhày và nang tổ chức tân xơ hoá. Hai trụ giả phía sau hai amiđan mất đi. Các hạt ở thành sau họng cũng biến mất. Màn hầu và lưỡi gà mỏng đi. Niêm mạc họng trở nên nhẵn, mỏng, trắng và có mạch máu nhỏ. Eo họng doãng rộng, ít tiết nhày và họng trở nên khô.

4.4. Chẩn đoán

4.4.1. Chẩn đoán xác định

Các triệu chứng cơ năng như khô họng, cay họng, ngứa và vướng họng. Hay ho khạc, đằng hắng.

Nuốt có cảm giác vướng và đau. Tiếng có thể khàn nhẹ hoặc bình thường.

Triệu chứng thực thể:

Niêm mạc họng đỏ, ướt, có những hạt ở thành sau họng. Tiết nhày dọc theo vách họng. Hoặc niêm mạc họng dày và đỏ, có nẹp giả ở sau trụ sau. Đến giai đoạn viêm họng teo thì thấy niêm mạc họng trở nên nhẵn, mỏng, trắng và có mạch máu nhỏ.

4.4.2. Thể lâm sàng

a) Viêm họng xung huyết: bệnh nhân có cảm giác nóng cay trong họng kèm theo ngứa, ho cơn. Cơn ho thường xuất hiện lúc bắt đầu đi ngủ. Nếu nằm nghiêng bên nào thì tắc mũi ở bên đó. Thường gặp ở những người suy gan, rối loạn dạ dày ruột, rối loạn nội tiết.

b) Viêm họng vận mạch: có biểu hiện viêm mũi họng co thắt. Bệnh nhân có cảm giác họng bị sưng và khô, sau 5 – 10 phút cảm giác đó mất đi và thấy xuất tiết nhày rất nhiều ở vùng vòm mũi họng, bệnh nhân có cảm giác ù tai, chóng mặt, nhức đầu, đau sau gáy.

c) Viêm họng trong các bệnh thể tạng

– Bệnh tiểu đường: họng đỏ và khô.

– Tạng khớp: niêm mạc họng đỏ quá phát.

– Trĩ mũi: niêm mạc họng teo, nhẵn khô và có vảy thối.

4.5. Điều trị

4.5.1. Điều trị nguyên nhân

Giải quyết các ổ viêm ở mũi xoang, amiđan. Giải quyết sự lưu thông của mũi.

4.5.2. Điều trị tại chỗ

– Giai đoạn long tiết: xúc họng bằng các dung dịch BBM, nước muối sinh lý 0,9%, chấm họng bằng SMC, khí dung họng bằng tinh dầu hoặc các thuốc giảm viêm.

– Giai đoạn quá phát: đốt các hạt lympho ở trụ sau bằng côte điện hoặc nitơ lỏng, lase...

– Giai đoạn teo: khí dung nước biển từng đợt, kéo dài. Uống vitamin C và vitamin A để tăng sức đề kháng niêm mạc.

4.6. Phòng bệnh

Kiêng rượu, bia, thuốc lá.

Ăn uống điều độ, tránh khói bụi, hơi độc. Khi bị viêm họng cấp cần điều trị dứt điểm, không để kéo dài trở thành mạn tính.

Đối với viêm họng mạn tính khu trú như viêm V.A, viêm Amiđan nếu điều trị đúng mà tái phát nhiều lần (> 5 lần/năm) thì chỉ định nạo V.A hoặc cắt amiđan sớm để tránh các biến chứng.

- **Liên cầu trùng tan huyết β nhóm A.**
- **Viêm họng cấp đỏ.**
- **Viêm họng mủ trắng.**
- **Viêm họng giả mạc bạch hầu.**
- **Viêm họng loét Vincent.**
- **Viêm họng trong các bệnh máu.**
- **Penicillin, macrolid.**

Bài 17

VIÊM V.A

MỤC TIÊU

1. *Trình bày vị trí và vai trò của VA.*
2. *Nêu các triệu chứng lâm sàng của VA.*
3. *Kể các biến chứng của VA.*
4. *Kể các chỉ định và chống chỉ định nạo VA.*
5. *Trình bày các biện pháp phòng tránh viêm VA và biến chứng.*

1. ĐẠI CƯƠNG

VA là viết tắt của chữ "Végétations Adénoides" nằm trong vòng Waldeyer sản xuất các bạch cầu đơn nhân, một số tế bào đơn nhân chui qua lớp biểu mô và rơi vào trong các khe của VA.

Viêm VA là nhóm bệnh đứng hàng đầu trong các bệnh tai mũi họng ở trẻ em (chiếm khoảng trên dưới 10% số trẻ dưới 10 tuổi), bản thân VA có thể bị viêm nhiễm, tái phát nhiều lần và trở thành ổ vi khuẩn rồi từ đó phát sinh ra các đợt viêm nhiễm có thể gây ra biến chứng.

VA là tổ chức lympho. VA gồm có VA vòm hay còn gọi là (Amiđan Luschka), VA vòi hay còn gọi là (amiđan Gerlach).

Việc chẩn đoán đã đi vào kinh điển tuy nhiên cũng còn nhiều vấn đề cần nghiên cứu.

Giải phẫu bệnh học

Bình thường ở nóc và thành sau vòm họng có đám mô lympho dày khoảng vài mm, có nhiều khe rãnh hướng trước sau phân thành nhiều múi giống như các mô lympho khác ở họng, nó có vai trò chức năng miễn dịch, sản xuất ra các kháng thể để bảo vệ cơ thể. Do tiếp xúc với không khí thở vào, các phân tử kháng nguyên của vi khuẩn và virus.... qua biểu mô, được đưa tới các trung tâm sinh sản và ở đó sinh ra kháng thể.

Quá trình viêm cứ tái diễn gây ra các nang lympho tăng thêm về khối lượng và số lượng và hình thành VA.

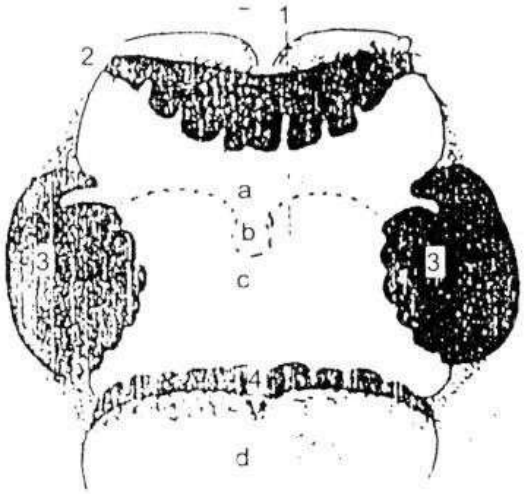

Hình13. Vòng Waldeyer

Vòng Waldeyer gồm có: một VA vòm (1); hai VA vòi (2); hai amiđan khẩu cái (3) và một amiđan đáy lưỡi (4). a: khẩu cái mềm; b: lưỡi gà; c: thành sau họng; d: lưỡi (Nguồn BMJ)

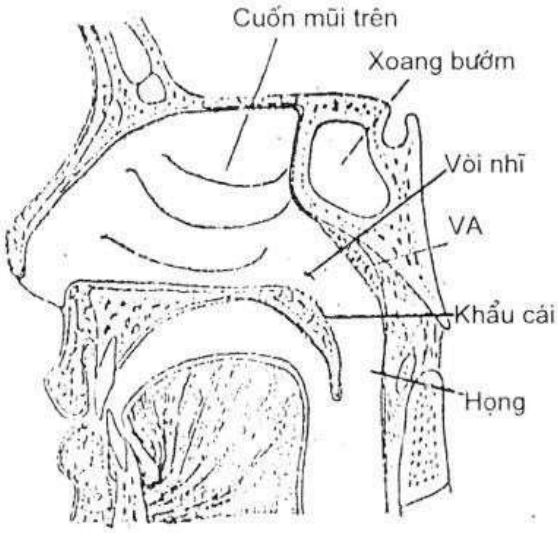

Hình 14. Vị trí VA

Vị trí VA (Nguồn J.Bain)

Bình thường VA của tất cả trẻ em đều tăng trưởng về khối lượng trong quá trình tăng trưởng về miễn dịch, thời gian từ tuổi nhỏ đến khoảng 8 – 10 tuổi, rồi giảm dần đến khoảng 15 tuổi thì thoái triển dần và đến tuổi thành niên thì thành họng đã trơn nhẵn. Trong một số trường hợp, khối lượng VA tăng trưởng đến mức gây ra tắc nghẽn đường thở và một số biến chứng khác. Theo Luschka, khi đạt tới độ dày 5 – 7mm trở lên thì có thể gọi là VA. Các đợt thăm khám cho trẻ em ở nhiều nơi cho thấy có khoảng trên dưới 10% trẻ ở lứa tuổi nhà trẻ, mẫu giáo có VA.

2. NGUYÊN NHÂN

Nguyên nhân gây viêm VA hay gặp nhất là do virus như: adenovirus, rhinovirus, virus cúm, virus á cúm, virus hợp bào đường thở...

Loại vi trùng ít gặp hơn nhưng lại nguy hiểm: hemophilus influenzae, phế cầu (S.pneumonie); đặc biệt nguy hiểm là liên cầu khuẩn tan huyết bêta nhóm A.

Ngoài ra VA còn có rất nhiều yếu tố nguy cơ ảnh hưởng đó là yếu tố nội tạng như cơ địa, tạng tân và những yếu tố ngoại lai như thời tiết nóng ẩm, bụi, khói thuốc...

3. TRIỆU CHỨNG LÂM SÀNG

Người ta chia viêm VA cấp tính và viêm VA mạn tính.

3.1. Viêm VA cấp tính

Viêm VA cấp tính là bệnh hay gặp ở trẻ 6 tháng tuổi và 3 – 4 tuổi.

3.1.1. Triệu chứng toàn thân rất rõ rệt đó là trẻ thường sốt cao 38^0–39^0C Có khi tới 40^0C. Trẻ quấy khóc bỏ bú, biếng ăn, ít khi có ỉa chảy hoặc nôn trớ.

3.1.2. Triệu chứng cơ năng: rất rõ rệt là.

Chảy mũi nhày hoặc mũi mủ chảy ra cả mũi trước và mũi sau

Ngạt mũi có khi ngạt một bên có khi ngạt hai bên làm cho trẻ bú khó khăn, thở khó khăn, trẻ quấy khóc vật vã phải há mồm để thở.

Ho, có thể do mũi chảy xuống họng hoặc thanh quản.

3.1.3. Triệu chứng thực thể: soi mũi trước thấy hốc mũi hai bên đầy mủ, nhày, rất khó nhìn trực tiếp được VA vì hốc mũi trẻ em rất nhỏ. Khám họng thấy niêm mạc họng đỏ, có thể thấy mủ hoặc lớp dịch nhày như nước cháo chảy từ vòm họng xuống họng. Trong đợt cấp không nên sờ vòm họng. Khám tai có thể thấy màng nhĩ mất bóng sáng, hơi lõm do tắc màng nhĩ. Khám hạch góc hàm thường có hạch rãnh cảnh và sau cơ ức đòn chũm.

3.2. Viêm VA mạn

Hiện nay nhiều người quen nói trẻ có VA có nghĩa là viêm VA mạn tính.

Đó là hiện tượng viêm quá phát, xơ hoá tổ chức VA sau nhiều lần viêm cấp tính. Bình thường tổ chức lympho vòm chỉ dày khoảng vài mm. Khi bị viêm mạn tính có thể dày tới 5 – 7mm. Viêm VA mạn tính thường gặp ở trẻ từ 1 đến 6 – 7 tuổi. Trẻ em lứa tuổi vườn trẻ, mẫu giáo có khoảng 5 – 10% có VA. Do vị trí của VA nên việc thăm khám rất khó khăn, chủ yếu dựa vào các triệu chứng gián tiếp.

3.2.1. Triệu chứng toàn thân: trẻ không có sốt, cơ thể phát triển chậm so với trẻ cùng lứa tuổi, kém nhanh nhẹn, hay sốt vặt, ốm vặt. Người gầy mảnh khảnh, đêm ngủ không yên giấc, hay giật mình hoảng sợ, ngủ ngáy to, hay đái dầm, trẻ đãng trí, kém tập trung tư tưởng do nghẽnh ngãng và do thiếu oxy não kéo dài.

3.2.2. Triệu chứng cơ năng: triệu chứng chính và khởi đầu là ngạt mũi, ngạt cả hai bên mũi, ngày càng tăng có khi làm cho trẻ phải há mồm để thở do tiết nhày, chảy mũi kéo dài hàng tháng (thò lò mũi xanh) gây viêm mũi, có khi viêm loét tiền đình mũi.

3.2.3. Triệu chứng thực thể: soi mũi trước thấy hốc mũi đầy mủ nhày, niêm mạc mũi phù nề. Nếu hút hết mủ mũi, làm co niêm mạc mũi, có thể nhìn qua hốc mũi thấy tổ chức VA. Khám họng có thể thấy mủ từ vòm chảy xuống thành sau họng. Soi mũi sau chỉ tiến hành được ở trẻ lớn, thấy tổ chức VA lùi sùi như quả dâu. Sờ vòm thấy vòm họng hẹp. Khám tai thấy màng nhĩ bị lõm vào hoặc có sẹo. Bộ mặt VA: trán dô, mũi tẹt, răng vẩu, môi dày, cằm lẹm, ngực lép, vẹo xương sống, chân tay khẳng khiu. Hiện nay hiếm gặp bộ mặt VA, vả lại bộ mặt VA có thể do các nguyên nhân khác làm bít tắc hốc mũi gây nên.

Người ta có thể tìm thêm các dấu hiệu cận lâm sàng như xét nghiệm máu, tìm bạch cầu trong đợt viêm cấp, làm máu lắng, hoặc dùng phương pháp nội soi để phát hiện VA quá phát.

4. CHẨN ĐOÁN

Do vị trí của VA, việc thăm khám ở trẻ em có nhiều khó khăn, soi mũi sau không rõ ràng, sờ vòm họng, mũi thì không chính xác và hơi thô bạo, khó coi. Soi mũi trước, khám họng, soi tai chỉ cho thấy các dấu hiệu gián tiếp.

– Chảy mũi hai bên kéo dài

– Thò lò mũi xanh

– Hay ngạt mũi, phải thở bằng mồm

– Hay bị sốt vặt và ho

– Ngủ ngáy to, hay giật mình, không yên giấc, đái dầm.

– Có thể có bộ mặt VA.

– Nếu có sốt và các triệu chứng trên rõ rệt, rầm rộ hơn thì đó là viêm VA cấp tính.

– Khám thành sau họng có mủ hoặc chất dịch nhày chảy từ vòm xuống.

– Có thể tiến hành nội soi cho chẩn đoán chắc chắn.

5. TIẾN TRIỂN VÀ BIẾN CHỨNG

VA ở trẻ em càng lớn tuổi càng teo dần đến tuổi trưởng thành gần như hết hẳn. Tuy nhiên, ở trẻ em dưới 7 tuổi khi viêm VA có thể có các biến chứng sau:

5.1. Biến chứng viêm nhiễm

Viêm thanh khí phế quản: trẻ ho dai dẳng, sốt vặt, viêm tái phát nhiều lần hoặc dai dẳng. Có thể gây những đợt viêm thanh quản rít làm xuất hiện những cơn khó thở đột ngột về đêm.

Viêm tai giữa cũng là biến chứng hay gặp và làm cho việc điều trị trở nên khó khăn nếu không giải quyết tốt vấn đề VA, chảy tai liên quan với các đợt viêm VA, viêm mũi.

Viêm mũi xoang do mủ thường xuyên chảy vào hốc mũi.

Viêm đường tiêu hoá, trẻ hay đau bụng đi ngoài.

Viêm hạch, đặc biệt là viêm hạch Gillette gây áp xe thành sau họng, thường thấy ở trẻ dưới 2 tuổi. Rất nguy hiểm nếu không phát hiện kịp thời và xử trí đúng đắn. Trẻ có thể chết do ngạt thở, do truy mạch hoặc ổ áp xe vỡ mủ tràn vào đường thở.

Viêm thận.

Viêm màng tiếp hợp, viêm mí mắt, ổ mắt.

5.2. Những biến chứng về sự phát triển thể xác và tinh thần

Trẻ phát triển về thể xác kém hơn các trẻ cùng lứa tuổi, thường gầy yếu, xanh xao, còi cọc, nếu có béo thường là béo bệu. Có thể có bộ mặt VA.

Trẻ kém thông minh, không tập trung tư tưởng, hay buồn ngủ, học tập kém là do trẻ nghe kém, thở kém và thiếu oxy não mạn tính.

6. ĐIỀU TRỊ

Có hai phương pháp là nội khoa và ngoại khoa

6.1. Điều trị viêm VA cấp: như một viêm mũi cấp, phần lớn do virus nên việc sử dụng kháng sinh thường không cần thiết, trừ khi có bội nhiễm hoặc đe doạ biến chứng.

Nhỏ mũi thuốc sát trùng nhẹ: argyrol 1%, ephedrin 1%, adrenalin 0,1%. Hạ nhiệt, an thần nếu có sốt cao.

6.2. Điều trị viêm VA mạn tính

Điều trị thuốc ít kết quả, tiến hành điều trị ngoại khoa là chính.

6.2.1. Chỉ định

Quá phát gây cản trở đường thở (mặc dù hốc mũi không bị bít tắc); nếu trẻ lớn có thể soi mũi sau nhìn thấy được qua gương, với trẻ nhỏ có thể thấy được qua sờ vòm.

VA hay bị viêm thể hiện: sốt, ngạt mũi, chảy mũi, ho,...

Gây viêm kế cận như viêm mũi, xoang, viêm tai giữa, đặc biệt viêm tai giữa mủ nhày (còn gọi là viêm tai giữa vòi), viêm thanh quản (chú ý thanh quản co thắt).

Về tuổi: không có giới hạn nhưng thường chỉ định nạo cho trẻ trên một tuổi. Với trẻ có VA quá phát rõ có thể tiến hành nạo sớm hơn.

6.2.2. Chống chỉ định

Trừ các bệnh về máu, các chống chỉ định chỉ là tạm thời

– Các bệnh về máu, lưu ý các bệnh ưa chảy máu, khó đông máu chưa được phát hiện ở trẻ nhỏ.

– Khi đang có viêm, nhiễm khuẩn cấp tính.

– Khi có viêm mạn chưa ổn định, đặc biệt lưu ý lao sơ nhiễm.

– Trẻ có hở hàm ếch.

– Khi địa phương đang có dịch lây đường hô hấp.

– Trẻ đang uống hay đang tiêm phòng dịch, lưu ý với BCG trong thời gian 6 tháng.

7. PHÒNG TRÁNH

Vệ sinh mũi họng, trong các dịch sởi, cúm có thể nhỏ mũi đồng loạt bằng nước muối sinh lý (NaCl 0,9%) hoặc argyrol 1%.

Giữ ấm cổ ngực đặc biệt khi mùa đông hoặc thời tiết thay đổi.

Tăng cường sức đề kháng của trẻ.

Tiêm chủng mở rộng đầy đủ.

- **VA là một trong những bệnh hay gặp nhất ở trẻ em.**
- **Dấu hiệu quan trọng là chảy mũi, ngạt mũi, ho.**
- **VA gây ra nhiều biến chứng: viêm tai giữa, viêm phế quản, viêm mũi xoang.**
- **VA cấp tính điều trị nội khoa, mạn tính kéo dài có thể nạo VA.**

Bài 18

VIÊM AMIĐAN

MỤC TIÊU

1. *Kể được cấu trúc và chức năng của amiđan.*
2. *Kể được các dấu hiệu lâm sàng của amiđan.*
3. *Kể được các biến chứng của amiđan.*
4. *Kể được các chỉ định và chống chỉ định của cắt amiđan.*
5. *Trình bày được các biện pháp phòng tránh viêm amiđan và biến chứng.*

1. ĐẠI CƯƠNG

1.1. Amiđan hay đúng hơn phải gọi là amiđan khẩu cái nằm ở họng miệng thuộc hệ thống vòng Waldayer, nó là tổ chức tân lớn nhất ở họng, nằm giữa trụ trước (cơ màn hầu lưỡi) và trụ sau (cơ màn hầu họng).

Mô học của amiđan: giống như cấu trúc của hạch bạch huyết nghĩa là gồm nhiều múi, chia ngăn, bởi tổ chức liên kết lưới – nội mô, chứa đựng nhiều nang lympho, gồm những tập hợp tế bào lympho, mỗi nang có một trung tâm sinh sản (để phản ứng với kháng nguyên, nang để sản sinh ra lympho bào), khác với hạch bạch huyết.

Ở nông, ngay dưới niêm mạc.

Có nhiều khe, hốc, niêm mạc luồn sâu vào trong amiđan.

Không có bạch mạch vào – không có xoang bạch mạch trong lòng amiđan. Bạch mạch ra của amiđan khẩu cái đổ vào hạch cảnh nhị thân ở dưới góc hàm.

Các bạch mạch khác đổ vào chuỗi hạch cổ trên.

Amiđan có chức năng sau:

– Miễn dịch

– Tạo ra lympho bào

– "Lọc": hàng rào bảo vệ, loại trừ độc tố.

– Tổng hợp kháng thể

– Thực bào vì mô lympho có chứa đựng tế bào lưới của hệ lưới nội mô.

1.2. Viêm amiđan là nhóm bệnh rất hay gặp đứng hàng đầu trong các bệnh lý

của họng. Bệnh có thể tiến triển cấp, có thể mạn tính. Tuy nhiên hay bị tái phát và trong những đợt tái phát thường hay gây những biến chứng nguy hiểm. Tỷ lệ viêm amiđan trung bình khoảng 10% dân số.

2. NGUYÊN NHÂN

Nguyên nhân gây bệnh chủ yếu là do virus: Adenovirus, Rhinovirus, virus cúm, virus á cúm, virus hợp bào đường thở. Các loại vi khuẩn thường gặp là liên cầu, Hemophilus Influenzae, phế cầu. Đặc biệt đáng lưu ý là liên cầu khuẩn bêta tan huyết nhóm A, vì loại này thường gây biến chứng thấp khớp, thấp tim.

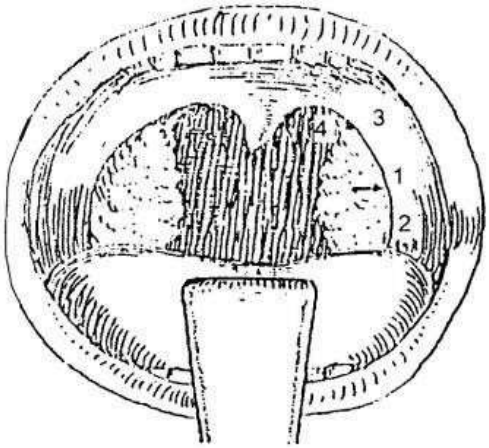

Hình 15. Amiđan khẩu cái

1. Hốc Amiđan; 2. Cuống Amđan; 3. Trụ trước; 4. Trụ sau

Một tác nhân gây bệnh có thể gây ra nhiều bệnh cảnh lâm sàng, lại có thể do nhiều tác nhân gây ra. Bệnh thường bắt đầu bằng nhiễm virus rồi sau đó lại bội nhiễm vi khuẩn. Do vậy để có phương hướng điều trị đúng đắn, phù hợp ở từng vùng, từng thời gian cần làm xét nghiệm vi khuẩn và làm kháng sinh đồ.

Ngoài ra viêm amiđan có rất nhiều các yếu tố nguy cơ như cơ địa, đặc biệt cơ địa tạng tân, các yếu tố thời tiết nóng ẩm, bụi, khói thuốc, sức đề kháng của cơ thể bị giảm sút, kém dinh dưỡng...

3. TRIỆU CHỨNG LÂM SÀNG

Viêm amiđan gồm hai thể

3.1. Viêm amiđan cấp tính

Thực chất đây là một viêm họng khu trú thường gặp ở trẻ em.

3.1.1. Triệu chứng toàn thân

Bệnh bắt đầu đột ngột với cảm giác gai rét rồi sốt nóng 39^{0}C có khi 40^{0}C, đau họng, khó nuốt, người mệt mỏi, nhức đầu, chán ăn.

3.1.2. Triệu chứng cơ năng

Nóng rát trong họng ở vị trí amiđan sau đó trở thành đau rõ rệt, nuốt đau nhói lên tai, đau tăng lên nhiều khi nuốt, thở hơi khò khè, đờm dãi tiết nhiều, viêm nhiễm có thể lan xuống dưới hạ họng, thanh khí quản gây ho từng cơn kèm khản tiếng.

3.1.3. Triệu chứng thực thể

Dùng đè lưỡi ấn lưỡi ta thấy toàn bộ niêm mạc họng đỏ rực, amiđan sưng to và đỏ. Phần lớn thể này do virus, nếu có kèm theo đau mắt đỏ càng nghĩ đến virus. Nếu do nhiễm khuẩn ta thấy trên bề mặt amiđan có nhiều chấm mủ hoặc màng mủ như váng cháo.

Hạch góc hàm sưng to và đau. Thường thể này do vi khuẩn cần phân biệt với bạch hầu nên nhất thiết phải lấy giả mạc thử vi khuẩn (soi tươi hoặc nuôi cấy).

Đặc biệt cần lưu ý amiđan do liên cầu khẩn bêta tan huyết nhóm A vì thể bệnh này không có biểu hiện gì đặc biệt, có rất nhiều kiểu thể hiện có thể từ nhẹ đến nặng nhưng có thể gây biến chứng thấp khớp, thấp tim.

3.2. Viêm amiđan mạn tính

Khi bị viêm amiđan cấp điều trị không đúng cách, kháng sinh không đủ liều, không đúng cách, một số vi khuẩn còn tồn tại phần lớn đã kháng thuốc đến một thời gian nào đó bệnh trong tình trạng nhẹ thỉnh thoảng lên cơn bộc phát đó là viêm amiđan mạn tính.

3.2.1. Những triệu chứng toàn thân

Không có gì đặc biệt, chỉ có biểu hiện hay ốm vặt, ho vặt, chậm phát triển, hay đau rát họng...

3.2.2. Triệu chứng cơ năng

Rất thay đổi tuỳ thuộc rất nhiều vào từng người bệnh, nói cho chính xác thì không có biểu hiện cụ thể nào làm chuẩn.

Thường thì bệnh nhân phàn nàn là đau rát họng, nuốt vướng, đau lên tai, hơi thở hôi, có khi giọng bị khàn...

3.2.3. Triệu chứng thực thể

Khám họng là việc làm cực kỳ quan trọng có thể:

Hình khối: có các dạng quá phát nghĩa là amiđan to vượt khỏi các trụ của nó, có loại chìm, xơ, teo. Hình khối không nói được mức độ nặng nhẹ của bệnh.

Hình thái: có hốc, xơ, teo.

Và hình ảnh có thể pha trộn trong cùng một trường hợp, triệu chứng không tương ứng với thực tế khi thăm khám.

Nói cho thật chính xác thì không có biểu hiện cụ thể nào thật chuẩn làm cơ sở cho việc chẩn đoán viêm amiđan mạn tính, vì vậy việc chẩn đoán dựa chủ yếu vào lịch sử của nhiều đợt viêm amiđan cấp tái phát. Nếu có kèm thêm hạch góc hàm sưng to, amiđan và trụ trước xung huyết mà không do một bệnh nào khác của đường hô hấp trên gây ra thì đó là cơ sở để chẩn đoán viêm amiđan mạn tính.

4. CHẨN ĐOÁN

Để giúp cho chẩn đoán chắc chắn người ta dựa vào

4.1. Viêm amiđan cấp

4.1.1. Lâm sàng

Sốt nhẹ (do virus). Sốt vừa hoặc cao (khả năng do vi khuẩn)

Mệt mỏi

Rát họng, đau họng, nuốt đau, khó nuốt.

Hạch góc hàm to và đau.

Khám họng thấy amiđan đỏ, trên mặt amiđan có nhiều chấm mủ hoặc nang mủ.

4.1.2. Cận lâm sàng

Xét nghiệm máu bạch cầu tăng nhất là bạch cầu đa nhân trung tính, lắng máu có thể tăng. Có thể quệt mủ trên mặt amiđan tìm vi khuẩn.

4.2. Viêm amiđan mạn tính

Khám lâm sàng:

– Bệnh sử có nhiều đợt viêm cấp, tái phát.

– Hay đau rát họng, nuốt vướng như có dị vật, hơi thở hôi.

– Khám có thể thấy amiđan to, vừa hoặc nhỏ, trên mặt amiđan có chấm mủ như bã đậu.

– Hạch góc hàm to, cứng có khi đau.

4.3. Chẩn đoán phân biệt

Bạch hầu họng thường gặp ở thanh thiếu niên: trên bệnh nhân có hội chứng nhiễm trùng, nhiễm độc.

Khám họng thấy một bên amiđan đầy giả mạc (màng giả), màng giả này dai, dính, khó bóc thường chảy máu và cho vào nước không tan. Cần lấy giả mạc xét nghiệm, soi tươi và nuôi cấy vi trùng.

Viêm họng Vincent: là bệnh do xoắn trùng vincent hay gặp ở người có tuổi, có sâu răng. Bệnh nhân có đau họng, khám họng có giả mạc nông, dễ bóc, không chảy máu.

5. BIẾN CHỨNG

Viêm amiđan cấp hoặc mạn tính có thể gây ra các biến chứng tại chỗ, biến chứng gần hoặc biến chứng xa:

5.1. Viêm cấp: như viêm tấy áp xe quanh amiđan, thường gặp là viêm tấy áp xe amiđan thể trước; thể sau hiếm gặp hơn.

5.2. Biến chứng gần: như viêm mũi, viêm xoang, viêm tai giữa, viêm hạch, viêm thanh khí phế quản.

5.3. Biến chứng xa: như viêm nội tâm mạc, viêm khớp, viêm thận. Chủ yếu do viêm họng, viêm amiđan nhiễm khuẩn liên cầu bêta tan huyết nhóm A. Tuổi thường xẩy ra thấp tim là tuổi học sinh (5 – 6 tuổi). Biến chứng thường xẩy ra sau đợt viêm amiđan, viêm họng cấp tính khoảng 10 – 30 ngày.

Chẩn đoán căn cứ vào tiêu chuẩn Jones:

Có năm tiêu chuẩn chính:

– Viêm tim.

– Viêm khớp.

– Múa vờn.

– Nốt Meynét.

– Ban đỏ vòng.

Có sáu triệu chứng phụ:

– Đau khớp.

– Sốt.

– Điện tâm đồ: PQ kéo dài.

– Tốc độ lắng máu cao (trên 60mm).

– Tiền sử gia đình.

– Vừa mới bị nhiễm khuẩn liên cầu.

Chẩn đoán chắc chắn khi có

– Hai tiêu chuẩn chính hoặc 1 tiêu chuẩn chính với 2 tiêu chuẩn phụ.

– Chẩn đoán nghi ngờ khi có 2 – 3 tiêu chuẩn phụ.

6. Điều trị

Người ta áp dụng hai phương pháp điều trị

6.1. Viêm amiđan cấp tính

Nghỉ ngơi, ăn nhẹ, giảm đau, an thần, hạ nhiệt.

Dùng kháng sinh trong các trường hợp nghi ngờ do vi khuẩn đặc biệt là liên

cầu khuẩn như dùng penicillin, rovamicin... Có thể uống hoặc tiêm. Nhất thiết dùng đủ liều và đủ thời gian để phòng biến chứng.

Xúc họng bằng dung dịch kiềm nhẹ

6.2. Viêm amiđan mạn tính

6.2.1. Chỉ định

Điều trị kháng sinh ít kết quả người ta có thể tiến hành cắt amiđan trong các trường hợp sau:

– Có nhiều đợt viêm A cấp: 3 – 5 đợt trong năm, trong 2 năm liên tiếp.

– Viêm A mạn tính, lưu ý hơi thở hôi thường do có vi khuẩn yếu khí Weillon.

– Có biến chứng tại chỗ: áp xe, viêm tấy mủ toả lan quanh amiđan

– Gây biến chứng kế cận: viêm họng, thanh quản, mũi, xoang, tai giữa...

– Gây biến chứng xa: viêm cầu thận, viêm khớp, viêm cơ, màng tim...

– Amiđan quá to ảnh hưởng tới chức năng: thở, ăn, nói....

6.2.2. Chống chỉ định

Chống chỉ định tạm thời

– Đang viêm cấp, có biến chứng tại chỗ của amiđan.

– Đang có nhiễm khuẩn cục bộ hay toàn thân.

– Có bệnh mạn tính chưa ổn định.

– Đang trong vụ dịch (nhiễm khuẩn đường hô hấp) ở địa phương (cúm, sởi, viêm não...).

– Phụ nữ đang trong thời gian có thai, kinh nguyệt.

– Những người nhiều tuổi hoặc quá nhỏ (tuỳ theo trình độ phẫu thuật viên).

Chống chỉ định tuyệt đối

– Các bệnh về máu.

– Các bệnh suy tim, tâm phế mạn.

– Các bệnh thận gây suy thận mạn tính.

– Các bệnh cao huyết áp.

– Chú ý với các bệnh dị ứng.

7. PHÒNG BỆNH

Chú ý vệ sinh răng, miệng, họng bằng cách súc họng đối với trẻ lớn, sát trùng mũi họng đối với trẻ nhỏ trong các vụ dịch.

Chú ý giữ ấm vùng cổ ngực trong mùa lạnh đặc biệt khi thời tiết thay đổi.

Nâng cao sức đề kháng của cơ thể bằng chế độ ăn uống, nghỉ ngơi.

Với trẻ, chú ý tiêm chủng mở rộng đầy đủ.

Người lớn tránh bụi, ô nhiễm môi trường đặc biệt ở người lớn hạn chế thuốc lá, rượu, bia.

- **Amiđan là bệnh hay gặp nhất có hai thể chủ yếu là amiđan cấp và mạn tính**
- **Viêm amiđan cấp triệu chứng rầm rộ: sốt, nuốt đau, ho, khám họng amiđan sưng to, đỏ có thể có chấm mủ.**
- **Viêm amiđan mạn dấu hiệu không đặc biệt, thường dựa vào viêm cấp tái phát nhiều lần trong năm. Amiđan có khe, hốc...**
- **Viêm amiđan gây ra nhiều biến chứng: biến chứng tại chỗ, biến chứng gần, biến chứng xa. Đặc biệt chú ý biến chứng thấp tim.**
- **Điều trị amiđan cấp: điều trị nội khoa (kháng sinh), amiđan mạn tính có thể cắt amiđan theo chỉ định.**

Bài 19

VIÊM THANH QUẢN

MỤC TIÊU

1. *Kể các triệu chứng của viêm thanh quản cấp và mạn tính.*
2. *Phát hiện các trường hợp viêm thanh quản cấp có khó thở thanh quản.*
3. *Xử trí các trường hợp viêm thanh quản hạ thanh môn.*
4. *Kể các thể lâm sàng của viêm thanh quản cấp và mạn tính.*
5. *Tư vấn và tuyên truyền được các biện pháp phòng bệnh cho cộng đồng.*

1. ĐẠI CƯƠNG

Viêm thanh quản (VTQ) nói chung là tình trạng bệnh lý ở thanh quản do các loại vi sinh gây ra, bao gồm: VTQ do virus, VTQ do vi khuẩn và VTQ do ký sinh trùng.

Bệnh thường xảy ra khi thay đổi thời tiết, hay gặp trong mùa lạnh, trong và sau các đợt cảm cúm hoặc viêm mũi, họng cấp.

Viêm thanh quản cấp thường gặp ở trẻ em đặc biệt là ở trẻ nhỏ dưới 6 tuổi, ngược lại viêm thanh quản mạn thường gặp ở người lớn, ít gặp ở trẻ em

Viêm thanh quản có thể tiến triển trong thời gian ngắn (dưới 3 tuần) được gọi là viêm thanh quản cấp. Viêm thanh quản có thể diễn biến kéo dài (trên 3 tuần) gọi là viêm thanh quản mạn tính.

Viêm thanh quản cấp có biểu hiện lâm sàng khác nhau theo lứa tuổi mắc bệnh nên được chia ra: viêm thanh quản cấp ở trẻ em và viêm thanh quản cấp ở người lớn.

Viêm thanh quản mạn tính được chia ra: viêm thanh quản mạn tính xuất tiết thông thường, viêm thanh quản quá phát, viêm thanh quản nghề nghiệp và viêm thanh quản đặc hiệu...

2. VIÊM THANH QUẢN CẤP

Viêm thanh quản cấp là tình trạng viêm niêm mạc của thanh quản. Viêm thanh quản cấp có rất nhiều nguyên nhân khác nhau và biểu hiện lâm sàng

cũng rất khác nhau tuỳ theo từng loại nguyên nhân, thường được chia ra: viêm thanh quản cấp ở trẻ em và viêm thanh quản cấp ở người lớn. Nhưng thông thường hay gặp viêm thanh quản cấp ở trẻ em, hiếm gặp viêm thanh quản cấp ở người lớn.

2.1. Viêm thanh quản cấp ở trẻ em

Thường gặp ở trẻ từ 1–6 tuổi, xảy ra khi thay đổi thời tiết hoặc ở mùa lạnh.

2.1.1. Nguyên nhân

Hay gặp các nguyên nhân nhiễm khuẩn, một hay nhiều loại. Ngày nay, các nguyên nhân do vius ngày càng gặp nhiều hơn. Các loại virus thường gặp như là: influenza, virus A.P.C, v.v.

Niêm mạc thanh quản trẻ em rất dễ phù nề đặc biệt là vùng dưới niêm mạc, ở trẻ dưới 1 tuổi, nếu niêm mạc thanh quản phù nề 1mm thì đường kính của thanh quản bị hẹp còn một nửa, nên khó thở thanh quản hay gặp trong viêm thanh quản cấp ở trẻ nhỏ.

2.1.2. Triệu chứng

Triệu chứng cơ năng: thể điển hình là viêm thanh quản cấp đơn thuần: thường gặp do cúm với các triệu chứng cơ năng như khàn tiếng, ho nhưng không có khó thở. Không có triệu chứng toàn thân.

Triệu chứng thực thể: khám thanh quản thường thấy viêm phù nề đỏ ở vùng thượng thanh môn. Tiền đình thanh quản và hai dây thanh xung huyết đỏ.

2.1.3. Chẩn đoán

a) Chẩn đoán xác định: khàn tiếng đi kèm với các triệu chứng của cảm cúm như hắt hơi, chảy mũi, đau họng. Soi thanh quản thấy xung huyết phù nề ở thượng thanh môn, tiền đình thanh quản và dây thanh.

b) Các thể lâm sàng

Viêm thanh quản cấp tính ngạt thở: biểu hiện theo nhiều bệnh cảnh khác nhau, thường gặp nhất là viêm thanh quản hạ thanh môn.

Viêm thanh quản hạ thanh môn

Viêm thanh quản hạ thanh môn là bệnh lý gặp ngày càng tăng, chủ yếu ở trẻ nhỏ 1 – 3 tuổi.

Là một cấp cứu trong tai mũi họng vì hay gây ra khó thở thanh quản, dễ đưa tới biến chứng viêm đường hô hấp dưới. Bệnh thường xuất hiện trong hoặc sau quá trình viêm nhiễm ở mũi họng hoặc cũng có thể không có tiền triệu.

Nguyên nhân thường do virus: Myxovirus, virus á cúm (parainfluenza)... Cũng có trường hợp do vi khuẩn như liên cầu β tan huyết nhóm A, tụ cầu vàng, phế cầu và Hemophylus influenzae, thường tiến triển rất nặng.

Thể điển hình: viêm thanh quản hạ thanh môn thường phát hiện vào ban đêm, trên một trẻ nhỏ đang bị viêm mũi họng thông thường, tiến triển từ từ và đột nhiên xuất hiện khó thở thanh quản: khó thở chậm, khó thở vào, có tiếng rít và co kéo cơ hô hấp. Tiếng ho cứng và ông ổng, giọng nói gần như bình thường nhưng sau đó trở nên trầm và cứng hơn.

Trẻ có sốt vừa 38 – 38,5°C. Chẩn đoán xác định rất khó trong trường hợp này vì không soi được thanh quản trực tiếp, không biểu hiện trên phim chụp phổi.

Xử lý:

Liệu pháp corticoid: solumedrol 0,5 mg/kg/ngày hoặc depersolon 1mg/kg/ngày.

Cho thở không khí ấm và ẩm.

Kháng sinh phòng bội nhiễm.

Tránh khám và vận động trẻ nhiều dẫn đến tình trạng khó thở nặng hơn phải mở khí quản.

Không được dùng thuốc an thần.

Phải theo dõi sát tình trạng khó thở.

Nếu tình trạng khó thở giảm thì tiếp tục điều trị kháng sinh, corticoid đường uống.

Hạ sốt nếu cần thiết.

Điều trị viêm mũi họng bằng nhỏ mũi.

Những thể không đáp ứng với corticoid, thường là do vi khuẩn, bệnh nhân phải được nằm viện và theo dõi chặt chẽ, nếu khó thở tiến triển theo chiều hướng nặng thêm phải đặt nội khí quản theo đường mũi hoặc tốt nhất là mở khí quản.

Viêm thanh quản co thắt hoặc viêm thanh quản giả bạch hầu

Viêm và phù nề khu trú ở vùng hạ họng. Co thắt thanh quản gây ra các cơn khó thở, thường xảy ra nửa đêm về sáng, cơn khó thở và ngạt thở, thở rít, giọng khàn, ho ông ổng, co kéo cơ hô hấp và các cơ liên sườn, cơn khó thở có thể qua đi trong nửa giờ nhưng cũng có thể tái diễn cơn khó thở khác. Không sốt, không có dấu hiệu toàn thân khác.

Viêm thanh quản thượng thanh môn (viêm thanh thiệt)

Thanh thiệt bị sưng nề, bệnh nhân có nuốt đau, khó thở, tăng tiết nhiều nước bọt, cổ ngả về phía trước, khó thở tăng khi nằm ngửa.

Viêm thanh quản bạch hầu

Viêm thanh quản bạch hầu ngày càng hiếm gặp nhờ chương trình tiêm chủng mở rộng.

Nguyên nhân do vi khuẩn Loeffler xâm nhập vào thanh quản gây phù nề và loét có màng giả. Bệnh thường thứ phát sau bạch hầu họng, bạch hầu thanh quản nguyên phát rất hiếm.

Triệu chứng: trẻ bị bạch hầu họng thông thường có sốt nhẹ, đau họng, có hạch cổ, da mặt tái xanh, sau đó xuất hiện khàn tiếng.

Giai đoạn đầu: trẻ ho khan, tiếng ho trong, tiếng nói khàn. Khó thở khi gắng sức (khó thở thanh quản độ I).

Giai đoạn thứ 2: trẻ mất tiếng hoàn toàn và tiếng ho rè, bệnh nhân khó thở thanh quản độ 2 điển hình (khó thở chậm, khó thở vào và có tiếng rít thanh quản rõ). Khó thở thường kèm theo những cơn co thắt làm cho bệnh nhân ngạt thở, trợn mắt, tím tái người.

Giai đoạn thứ 3: ngoài triệu chứng khó thở bệnh nhân còn có triệu chứng nhiễm độc và suy nhược các trung tâm hô hấp. Bệnh nhân nằm lả người, thở nhanh và nông, không còn tiếng rít, co lõm cũng giảm. Toàn thân trẻ xanh nhợt, đầu ngón tay chân đều tím và lạnh, mạch nhanh nhỏ, khó bắt, khó thở cấp 3 và nhiễm độc.

Tiên lượng rất nặng, nếu không được điều trị bệnh bạch hầu sẽ đưa tới tử vong vì ngạt thở, vì truỵ tim mạch do nhiễm độc và phế quản phế viêm.

2.2. Viêm thanh quản cấp ở người lớn (Thể điển hình là viêm thanh quản cấp xuất tiết thông thường)

2.2.1. Đại cương: bệnh hay gặp về mùa rét. Bệnh tích thường lan từ mũi họng xuống thanh quản hoặc ngược lại. Nguyên nhân chủ yếu là do virus, gặp ở nam nhiều hơn nữ.

2.2.2. Triệu chứng

a) Toàn thân: thường bắt đầu bằng cảm giác ớn lạnh, gai rét, đau người giống như triệu chứng của cúm. Hiếm khi gặp sốt thực sự.

b) Cơ năng: bắt đầu là cảm giác khô họng, nuốt rát. Tiếng nói trở nên khàn và có khi mất hoàn toàn. Kèm theo đó bệnh nhân có ho, lúc đầu ho khan không có đờm, sau ho có ít đờm trắng trong. Nếu có kèm theo viêm khí phế quản thì sẽ có nhiều đờm, có màu vàng hoặc xanh.

c) Triệu chứng thực thể

– Niêm mạc xung huyết: thanh thiệt, băng thanh thất và dây thanh hai bên đỏ, xung huyết.

– Thanh thiệt, sụn phễu, khe liên phễu phù nề làm cho dây thanh hai bên không khép kín khi phát âm.

– Tăng xuất tiết ở thanh quản, có nhiều dịch ở mép sau, mặt trên hai dây thanh.

Nếu không điều trị bệnh có thể giảm dần sau 3 – 4 ngày, sau 1 tuần hoặc 10 ngày giọng có thể trong trở lại, nhưng có khi bệnh không tự khỏi mà dẫn tới viêm khí quản, viêm phế quản.

2.2.3. Chẩn đoán

a) Chẩn đoán xác định: triệu chứng cơ năng quan trọng nhất là khàn tiếng kèm theo ho, chảy mũi, đau họng. Khám thanh quản thấy niêm mạc xung huyết, phù nề, tăng xuất tiết ở thanh quản.

b) Chẩn đoán phân biệt

Viêm mũi họng cấp: bệnh nhân có ngạt, chảy mũi, ho có thể có khàn tiếng do ho nhiều, khi soi thanh quản không thấy hiện tượng xung huyết, phù nề ở thượng thanh môn mà chỉ thấy phù nề nhẹ ở dây thanh hai bên.

2.2.4. Thể lâm sàng

Viêm thanh quản cúm

Là viêm thanh quản do virus cúm đơn thuần hoặc virus cúm phối hợp với vi khuẩn. Bệnh ít khi khu trú ở thanh quản mà thường lan tràn đến khí quản và phế quản.

Triệu chứng: viêm thanh quản do cúm tiến triển thất thường tuỳ theo các loại vi khuẩn phối hợp gây bệnh và tuỳ theo sức đề kháng của từng cá thể.

– Thể xuất tiết: triệu chứng giống viêm thanh quản xuất tiết thông thường, nhưng thường bệnh nhân có sốt, mệt mỏi kéo dài. Khám thanh quản đôi khi thấy có các điểm xuất huyết dưới niêm mạc. Đó là dấu hiệu đặc hiệu của viêm thanh quản cúm.

– Thể phù nề: đó là giai đoạn tiếp theo của xuất tiết. Phù nề thường khu trú ở thanh thiệt và mặt sau sụn phễu. Bệnh nhân nuốt rất đau và đôi khi có khó thở, tiếng nói ít thay đổi.

– Thể loét: soi thanh quản sẽ thấy có những vết loét nông, bờ đỏ, sụn phễu và sụn thanh thiệt bị phù nề.

– Thể viêm tấy:

+ Triệu chứng toàn thân nặng: sốt cao, mạch nhanh, mặt hốc hác.

+ Triệu chứng cơ năng rõ rệt, khó nuốt, đau họng nhói lên tai, giọng khàn đặc hoặc mất hẳn, khó thở thanh quản.

+ Triệu chứng thực thể: vùng trước thanh quản viêm tấy, sưng to, ấn đau. Sau khi hết viêm, bệnh để lại di chứng sẹo hẹp thanh quản.

– Thể hoại tử: màng sụn bị viêm và bị hoại tử. Các tổ chức liên kết lỏng lẻo, ở cổ bị viêm tấy cứng hoặc viêm tấy mủ. Thanh quản bị sưng to và có màng giả che phủ. Bệnh nhân khó nói, nuốt đau và khó thở. Triệu chứng toàn thân rầm rộ: sốt cao, mạch nhanh, yếu, thở nhanh nông, huyết áp thấp, nước tiểu có protein. Tiên lượng rất xấu, bệnh nhân thường tử vong do phế quản phế viêm, truỵ tim mạch.

2.2.5. Điều trị

Quan trọng nhất là kiêng nói. Tránh lạnh.

Khí dung mũi họng bằng các loại tinh dầu, kháng sinh kết hợp hydrocortison...

Bơm thuốc thanh quản bằng các thuốc giảm viêm như hydrocortison, α–chymotrypsin...

Thuốc toàn thân: các thuốc giảm ho, đặc biệt là kháng histamin thế hệ I, II.

Vitamin, hoa quả tươi để nâng cao sức đề kháng.

3. VIÊM THANH QUẢN MẠN TÍNH

3.1. Đại cương: viêm thanh quản mạn tính là tình trạng viêm nhiễm thông thường ở thanh quản tiến triển kéo dài, quá trình viêm này có thể dẫn tới quá sản, loạn sản hoặc teo niêm mạc thanh quản.

3.2. Nguyên nhân

Là một bệnh thường gặp do rất nhiều yếu tố thuận lợi.

3.2.1. Do phát âm: sử dụng giọng không đúng, quá lạm dụng sử dụng giọng (nghề giáo viên, ca sĩ, bán hàng...).

3.2.2. Do bệnh lý của đường hô hấp: như viêm mũi xoang, viêm họng, viêm amiđan...

– Hít phải khí độc như khói thuốc lá, hoá chất.

– Khí hậu ẩm ướt, thay đổi quá nhiều nhiệt độ trong ngày, một số nghề nghiệp làm việc ngoài trời, nghề nấu ăn, làm thuỷ tinh...

3.2.3. Do các bệnh toàn thân như: bệnh gut, bệnh gan, tiểu đường, béo phì...

3.3. Tổn thương mô bệnh học

Trong giai đoạn đầu niêm mạc bị xung huyết, các tế bào trụ mất lông chuyển và biến thành dạng tế bào dẹt.

Sang giai đoạn sau, biểu mô bị thoái hoá, trở nên dẹt ở nơi bị che kín và dày ở những nơi bình thường có biểu mô lát.

3.4. TRIỆU CHỨNG

3.4.1. Triệu chứng toàn thân: nhìn chung không có dấu hiệu toàn thân.

3.4.2. Triệu chứng cơ năng: đầu tiên tiếng nói không vang, làm cho bệnh nhân phải cố gắng nhiều mới nói to được. Về sau tiếng nói bị rè, khàn và yếu. Nhìn chung khàn tiếng là dấu hiệu quan trọng nhất, khàn tiếng kéo dài lúc tăng lúc giảm kèm theo ho, đôi khi có kèm cảm giác nói đau. Bệnh nhân luôn phải đằng hắng cho giọng nói được trong, nhiều khi bệnh nhân có ho khan vào buổi sáng

do chất nhày xuất tiết bám ở thanh quản. Ngoài ra, còn có cảm giác ngứa, cay và khô rát ở thanh quản.

3.4.3. Triệu chứng thực thể

Tiết nhày: chất nhày hay đọng lại ở một điểm cố định, điểm giữa phần ba trước và phần ba giữa của dây thanh, đó chính là vị trí hình thành nên hạt xơ nếu quá trình viêm nhiễm tiếp tục kéo dài. Khi bệnh nhân ho thì chất nhày trên mất đi, nhìn thấy tổn thương xung huyết ở vị trí trên.

Dây thanh cũng bị thương tổn ở mức độ nhẹ, niêm mạc dây thanh bị xung huyết đỏ, mạch máu dưới niêm mạc bị giãn làm toàn bộ dây thanh bị đỏ, có khi nhìn thấy những tia đỏ. Ở mức độ nặng, dây thanh bị quá sản và tròn như sợi dây thừng, niêm mạc hồng, đỏ, mất bóng. Băng thanh thất cũng quá phát to và che kín dây thanh khi phát âm.

Trong trường hợp viêm thanh quản lâu ngày có thể thấy được đường vằn hoặc kẻ dọc trên mặt thanh đai.

Nếu viêm thanh quản do tiểu đường, thấy niêm mạc ở màn hầu và họng cũng dày và xuất tiết.

3.5. Chẩn đoán

3.5.1. Chẩn đoán xác định: triệu chứng cơ năng quan trọng nhất là khàn tiếng. Soi thanh quản thấy có dịch nhày quánh ở giữa 1/3 trước và 2/3 sau của dây thanh, niêm mạc dây thanh xung huyết đỏ, phù nề. Cũng có thể thấy niêm mạc dây thanh dày lên, hoặc tạo thành hạt xơ.

3.5.2. Chẩn đoán phân biệt

Khối u ở thanh quản: u nang, polyp, u nhú, ung thư thanh quản. Thường khàn tiếng từ từ tăng dần, mức độ khàn nặng hơn, soi thanh quản và sinh thiết khối u cho chẩn đoán chắc chắn.

Liệt thần kinh hồi quy: xuất hiện đột ngột hoặc từ từ, sặc các chất lỏng vào phổi, mức độ khàn tiếng nặng, mất tiếng.

3.5.3. Thể lâm sàng: viêm thanh quản nghề nghiệp

Những người sử dụng giọng nhiều như ca sĩ, giáo viên, bán hàng thường bị viêm thanh quản nghề nghiệp do sử dụng giọng quá sức, hoặc những người làm việc ở những nơi nhiều bụi, nhiều khói, nhiều gió, hoặc hát không hợp với lĩnh vực âm của mình.

Trong giai đoạn đầu, cường độ của tiếng nói giảm, bệnh nhân không nói to được. Nếu bệnh nhân gắng sức nói to thì giọng sẽ bị lạc, đau ở vùng thanh quản khi nói.

Soi thanh quản thấy niêm mạc đỏ, rung động niêm mạc bị hạn chế, nếu

nghỉ giọng trong thời gian ngắn, thanh quản hết viêm đỏ, giọng bệnh nhân trở lại bình thường. Nếu không nghỉ giọng, không học cách hát đúng lĩnh vực âm của mình, bệnh diễn biến thành viêm thanh quản mạn tính tái phát hoặc phát triển thành hạt xơ dây thanh.

Hạt xơ là loại u nhỏ bằng hạt tấm nhỏ (đường kính khoảng bằng hoặc nhỏ hơn 1mm) mọc ở bờ tự do của dây thanh, thường hay ở vị trí giữa 1/3 trước và 1/3 giữa của hai dây thanh. Khi phát âm hai hạt xơ ở hai bên dây thanh sẽ tiếp xúc với nhau, làm cho dây thanh ở phía trước và phía sau không tiếp xúc được với nhau gây ra khàn tiếng.

3.6. Điều trị

Trước tiên là điều trị các ổ viêm mũi họng, viêm xoang. Điều trị tại chỗ là chủ yếu: khí dung hoặc bơm thuốc vào thanh quản như các thuốc giảm viêm, giảm phù nề như corticoid, α–chymotrypsin...

Điều trị toàn thân bằng thuốc giảm viêm. giảm phù nề đường uống như corticoid, serratiopeptidase....

3.7. Phòng bệnh

Khi bị viêm thanh quản cấp, cần điều trị triệt để.

Điều trị các viêm nhiễm ở họng, ở mũi, ở xoang.

Tránh tiếp xúc các hơi khí, hoá chất độc, sử dụng giọng hợp lý, nghỉ giọng khi có viêm nhiễm mũi họng và viêm đợt cấp.

- **Viêm thanh quản cấp hạ thanh môn**
- **Khó thở thanh quản.**
- **Viêm thanh quản mạn tính.**
- **Khàn tiếng kéo dài.**
- **Viêm thanh quản nghề nghiệp**

Bài 20

KHÓ THỞ THANH QUẢN

MỤC TIÊU

1. *Trình bày được đầy đủ các triệu chứng của khó thở thanh quản.*
2. *Chẩn đoán định hướng, đánh giá được các mức độ của khó thở thanh quản.*
3. *Kể được những nguyên nhân thường gặp của khó thở thanh quản.*
4. *Nêu lên được những nguyên tắc xử trí khó thở thanh quản.*

1. ĐẠI CƯƠNG

Bài này chỉ nêu những khó thở do bít tắc ở hạ họng và thanh quản gây nên. Đây là khó thở chậm, khó thở vào, có tiếng rít, có hiện tượng co kéo các cơ hô hấp như thượng đòn, thượng ức và cơ liên sườn, cũng có thể kèm theo nhăn mặt, há miệng và ngửa đầu ra sau cố để mà thở. Đó là loại khó thở điển hình của thanh quản.

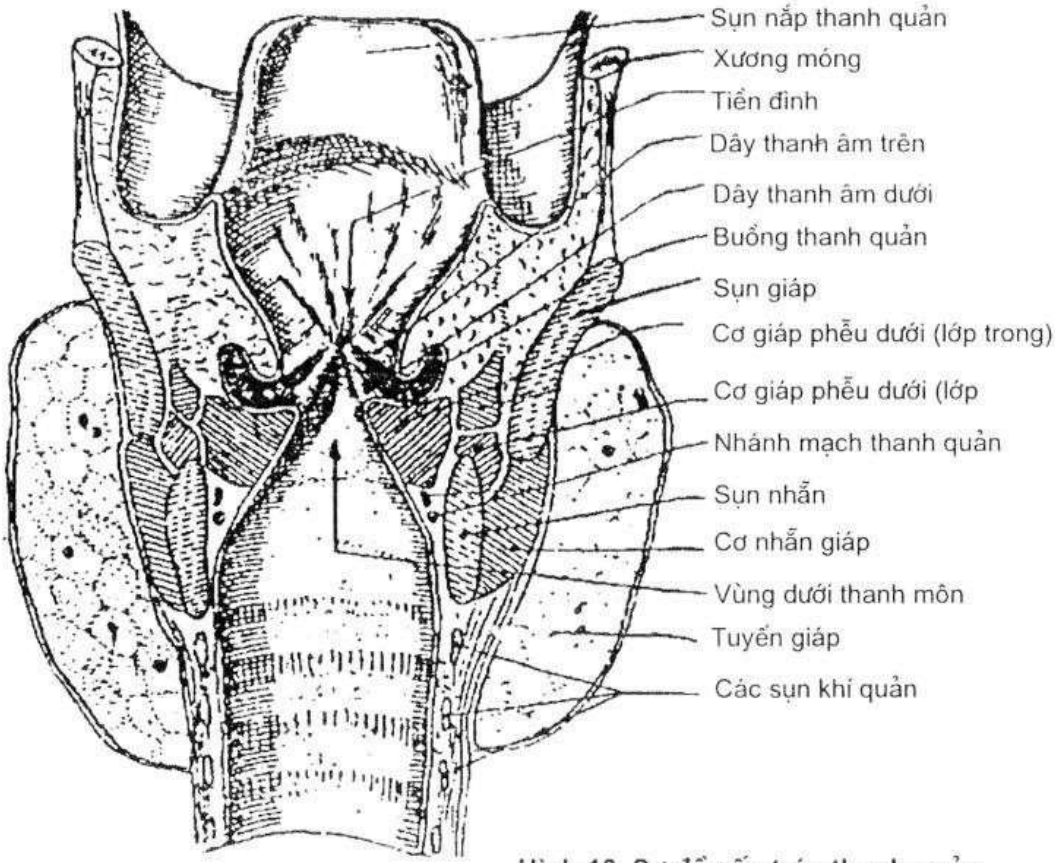

Hình 16. Sơ đồ cấu trúc thanh quản

Có nhiều nguyên nhân gây khó thở thanh quản. Trước tiên ta nhắc lại tóm tắt về giải phẫu thanh quản và liên quan.

Như vậy thanh môn là chỗ hẹp nhất của thanh quản và cũng là chỗ hẹp nhất của đường hô hấp trên. Những khối nằm ở hạ họng và đáy lưỡi cũng gây ra những triệu chứng giống như khó thở thanh quản. Tổ chức dưới niêm mạc thanh quản hết sức lỏng lẻo, nhất là ở trẻ em.

2. NGUYÊN NHÂN GÂY KHÓ THỞ THANH QUẢN

2.1. Do viêm

Viêm thanh quản cấp tính phù nề.

Viêm thanh quản phù nề hạ thanh môn ở trẻ em.

Viêm phù nề thanh thiệt.

Phù nề do dị ứng.

2.2. Do khối u

2.2.1. U lành tính thanh quản

Polyp quá to ở thanh quản.

U máu ở thanh quản, u máu hạ thanh môn ở trẻ em.

U nhú thanh quản.

U hơi thanh quản.

U bã đậu vùng tiền đình thanh quản.

U nang đáy lưỡi, hố lưỡi thanh thiệt, tiền đình thanh quản.

Lao thanh quản.

2.2.2. U ác tính thanh quản

Ung thư thanh quản.

Ung thư hạ họng thanh quản.

Các khối u ác tính vùng cổ chèn ép vào thanh quản và khí quản: K hạch, ung thư tuyến giáp...

Ung thư khí quản.

Ung thư trung thất chèn ép vào khí quản.

2.3. Do chấn thương

Chấn thương thanh quản kín: gây vỡ sụn, rách niêm mạc, tụ máu.

Chấn thương thanh quản hở: tổ chức rách nát, vỡ sụn, trật khớp sụn phễu.

Chảy máu thành khối tụ máu chèn ép vào thanh khí quản.

Sẹo hẹp thanh – khí quản.

2.4. Do dị vật

Dị vật to gây tắc thở

Dị vật mắc dọc theo chiều trước sau như mang cá, xương cá gây phù nề, khó thở.

Dị vật sống ký sinh ở thanh quản, hút no máu, thỉnh thoảng bật lên lại gây khó thở.

Dị vật khí quản gây khó thở từng cơn, do di động của dị vật gây những cơn co thắt làm khó thở.

2.5. Do liệt nhóm cơ mở thanh quản

Gây khó thở thanh quản nhưng không khàn tiếng, chúng ta gặp sau mổ tuyến giáp, sau mổ các khối u vùng cổ nói chung.

Liệt cơ mở do virus hoặc tổn thương ở trung ương (hội chứng Gerhard)

2.6. Một số dị tật ở thanh quản gây khó thở

Mềm sụn ở trẻ em, màng dính ở thanh quản ở trẻ em, hội chứng Pière Robin: tụt lưỡi ra sau, xương hàm kém phát triển, kèm theo dị tật ở một số cơ quan khác.

2.7. Một số bệnh toàn thân

Gây co thắt thanh quản bất thường như Tetanie, uốn ván...

3. TRIỆU CHỨNG

Khó thở thanh quản có nhiều nguyên nhân rất phức tạp. Nhưng trước một khó thở thanh quản ta phải tìm các triệu chứng để có thể phân loại được các mức độ khó thở thanh quản từ đó có cách xử trí đúng mức trong cấp cứu, nhằm cứu sống bệnh nhân rồi tìm nguyên nhân sau. Thông thường ta chia khó thở thanh quản ra làm 3 mức độ:

3.1. Khó thở độ I (khó thở cấp I)

3.1.1. Toàn thân: chưa có biến đổi gì đặc biệt

3.1.2. Cơ năng: bệnh nhân có khó thở nhẹ, khó thở thì thở vào, chưa có tiếng rít. Nhưng khi gắng sức như cười đùa, khóc, chạy nhảy ở trẻ lớn, lên cầu thang ở người lớn... thì khó thở tăng lên có tiếng rít rõ ràng.

3.1.3. Khám thực thể: khó thở không rõ rệt, nhưng khi bé khóc hay sau khi bị tiêm trẻ khóc thì thấy khó thở rõ, tiếng rít rõ, co lõm cơ liên sườn và thượng vị, thượng ức.

3.2. Khó thở độ II (khó thở cấp II)

3.2.1. Toàn thân: bệnh nhân vẻ mặt hốt hoảng, vật vã, sợ sệt, môi tím, vã mồ hôi.

3.2.2. Cơ năng: khó thở thanh quản rõ rệt, điển hình của khó thở thanh quản là khó thở chậm, khó thở thì thở vào, có tiếng rít, có hiện tượng co kéo các cơ hô hấp.

3.2.3. Thực thể: khó thở thường ở thì thở vào, nghe có tiếng rít, đếm nhịp 10 – 15 lần trong một phút, quan sát thấy co kéo các cơ liên sườn, thượng ức, thượng vị.

3.3. Khó thở độ III (khó thở cấp III)

3.3.1. Toàn thân: bệnh nhân lịm dần đi, vẻ mặt bơ phờ, đờ đẫn, tái nhợt.

3.3.2. Cơ năng: khó thở nhanh, nông, nhịp thở không đều, khó thở cả 2 thì, không thấy tiếng rít.

3.3.3. Thực thể: quan sát thấy vẻ mặt tái nhợt, mạch hỗn loạn, mạch nhanh khó bắt, huyết áp hạ.

4. CHẨN ĐOÁN

Dựa vào mức độ khó thở

- Có thể thấy ngay được một số nguyên nhân
- Đo PO_2 và PCO_2 trong máu để đánh giá.

Chẩn đoán phân biệt:

Khó thở phổi: nghe phổi, chụp X quang phổi.

5. ĐIỀU TRỊ

Về nguyên tắc cần điều trị nguyên nhân. Nhưng trước khi tìm thấy nguyên nhân, phải xử trí ngay khó thở.

5.1. Khó thở độ I

Cho kháng sinh

Chống phù nề bằng corticoid: Solu Medrol

Cho thuốc an thần.

5.2. Khó thở độ II

Thở oxy

Mở khí quản cấp cứu

Cho kháng sinh và các thuốc chống phù nề

Tuyệt đối không được cho thuốc an thần.

5.3. Khó thở độ III

Mở khí quản tối khẩn, tìm mọi cách khai thông đường thở, cho thở oxy dưới áp lực.

Cho các thuốc chống phù nề tĩnh mạch: Solu Medrol

Kháng sinh

Trợ tim mạch, truyền dịch chống toan hoá máu

- **Khó thở châm thì thở vào, có tiếng rít, co kéo.**
- **Độ I điều trị nội khoa và nguyên nhân.**
- **Độ II mở khí quản và điều trị nguyên nhân.**
- **Độ III mở khí quản tối khẩn và hồi sức, điều trị nguyên nhân.**

Bài 21

DỊ VẬT THỰC QUẢN

MỤC TIÊU

1. *Chẩn đoán được các giai đoạn của dị vật thực quản.*
2. *Đề xuất được xử trí ban đầu các trường hợp biến chứng dị vật thực quản.*
3. *Nêu được các biện pháp phòng bệnh cho y tế cộng đồng, y tế tuyến cơ sở và tuyến không chuyên khoa.*

1. ĐẠI CƯƠNG

Dị vật thực quản là những vật mắc lại trên thực quản, từ miệng thực quản xuống tới tâm vị, gây đình trệ quá trình nuốt và sau đó gây ra các biến chứng nguy hiểm.

Là một cấp cứu rất thường gặp trong chuyên khoa tai mũi họng ở nước ta.

Dị vật đường ăn ít khi gây nên tình trạng cấp cứu khẩn cấp, nhưng nếu được phát hiện sớm, chẩn đoán đúng, xử trí đơn giản, ít gặp nguy hiểm và không tốn kém nhiều. Nếu phát hiện muộn thì việc xử trí trở nên rất phức tạp, điều trị mất nhiều thời gian, rất tốn kém và có thể nguy hiểm tới tính mạng bệnh nhân.

Khác với dị vật đường thở, dị vật đường ăn chủ yếu gặp ở người lớn và trẻ lớn, trước đây tỷ lệ nữ gặp nhiều hơn nam, nhưng các thống kê gần đây cho thấy tỷ lệ nam gặp nhiều hơn nữ.

Dị vật thực quản thường gặp chủ yếu là các loại xương động vật như xương cá, xương gà, vịt, lợn... các loại dị vật này rất ô nhiễm nên khi mắc lại trên đường ăn gây viêm nhiễm rất sớm. Cũng có thể gặp các loại dị vật khác như thịt hoặc các loại quả, hạt như hạt vải, hạt hồng xiêm, hạt nhót... Các dị vật có nguồn gốc vô cơ thường gặp các loại đồ chơi, vật dụng như đồng xu, khuy áo, răng giả, kim băng...

2. NGUYÊN NHÂN

Do thói quen chế biến các loại thức ăn dễ gây hóc như: bún cá, canh dưa cá, canh sườn lợn...

Do vừa ăn vừa nói chuyện, cười đùa.

Do uống rượu say nhắm đồ ăn lẫn xương.

Trẻ em, người già không đủ răng, phản xạ họng không hoàn chỉnh.

3. TỔN THƯƠNG GIẢI PHẪU BỆNH LÝ

Bình thường thực quản có năm chỗ hẹp tự nhiên là miệng thực quản, chỗ quai động mạch chủ bắt chéo qua thành trước thực quản, phế quản trái bắt chéo qua thực quản, chỗ chui qua cơ hoành và tâm vị. Thực quản được chia thành ba đoạn là đoạn thực quản cổ, thực quản ngực và thực quản bụng, thông thường dị vật hay mắc lại ở đoạn thực quản cổ, sau đó là thực quản ngực, hiếm khi gặp dị vật ở đoạn thực quản bụng.

Khi dị vật mắc lại ở thực quản sẽ gây ra những biến đổi ở thực quản. Nếu dị vật tròn nhẵn, không gây rách, xước niêm mạc thì chỉ gây xung huyết, phù nề niêm mạc. Những dị vật sắc nhọn sẽ gây rách, xước niêm mạc thực quản dẫn tới viêm niêm mạc, viêm tấy toả lan hoặc áp xe dưới niêm mạc. Khi ổ viêm còn khu trú ở niêm mạc và lớp cơ thực quản, chưa phá vỡ lá thành bao quanh cơ thực quản thì gọi là viêm tấy hoặc áp xe thành thực quản.

Nếu dị vật gây thủng thực quản xuyên qua lớp cơ gây viêm tấy toả lan hoặc áp xe quanh thực quản, có thể ở vùng thực quản cổ hoặc thực quản ngực, nếu ở thực quản ngực là viêm tấy hoặc áp xe trung thất, dễ dẫn tới tử vong.

Dị vật sắc nhọn có thể làm thủng động mạch như động mạch cảnh gốc, thân động mạch cánh tay đầu hoặc động mạch chủ, nếu không có điều kiện cấp cứu đúng và kịp thời bệnh nhân sẽ bị tử vong nhanh chóng.

Đôi khi cũng có thể gây vỡ thành mạch thứ phát do hiện tượng viêm lan rộng tới thành động mạch, gây hoại tử thành động mạch, làm vỡ mạch máu lớn gây suy tuần hoàn cấp.

4. TRIỆU CHỨNG

4.1. Giai đoạn đầu

Toàn thân: không sốt

Cơ năng: bệnh nhân có cảm giác nuốt vướng, nuốt đau, nuốt khó làm cho không ăn uống được. Tăng xuất tiết nước bọt, khi dị vật to bệnh nhân không nuốt được nước bọt, phải luôn nhổ nước bọt ra ngoài.

Thực thể: khám máng cảnh có thể thấy điểm đau khu trú ở vùng máng cảnh, hay gặp bên trái nhiều hơn bên phải do ở đoạn này thực quản hơi lệch về bên trái. Lọc cọc thanh quản cột sống giảm hoặc mất. Nếu dị vật ở họng hoặc hạ họng thì khám họng, soi thanh quản gián tiếp có thể thấy dị vật ở vùng này.

Xét nghiệm

Xét nghiệm máu có thể thấy bạch cầu đa nhân trung tính tăng nhẹ khi có nhiễm trùng.

Chụp X quang: chụp phim cổ nghiêng có thể thấy hình ảnh dị vật ở đoạn thực quản cổ nếu cản quang, dày phần mềm trước cột sống cổ.

Chụp phim phổi thẳng: có thể nhìn thấy dị vật kim loại ở đoạn thực quản ngực.

4.2. Giai đoạn biến chứng

4.2.1. Viêm tấy hoặc áp xe thành thực quản

Xuất hiện 24 – 48 giờ sau mắc dị vật.

a) Toàn thân: hội chứng nhiễm trùng toàn thân, sốt cao 39 – 40°C, môi khô lưỡi bẩn, hơi thở hôi. Có thể thấy tình trạng suy kiệt do không ăn uống được.

b) Cơ năng: nuốt đau, nuốt vướng ở vị trí nhất định ngày càng tăng dần, tăng xuất tiết nước bọt.

c) Thực thể: ấn máng cảnh thấy đau chói, vùng máng cảnh sưng nề, dấu hiệu lọc cọc thanh quản cột sống giảm hoặc mất.

d) Cận lâm sàng

Xét nghiệm máu: bạch cầu trong máu tăng cao, chủ yếu là tỷ lệ bạch cầu đa nhân trung tính.

X quang: chụp phim cổ nghiêng thấy khoảng phần mềm trước cột sống dày hơn bình thường, mất độ cong sinh lý của cột sống, có thể thấy được hình ảnh dị vật nếu cản quang.

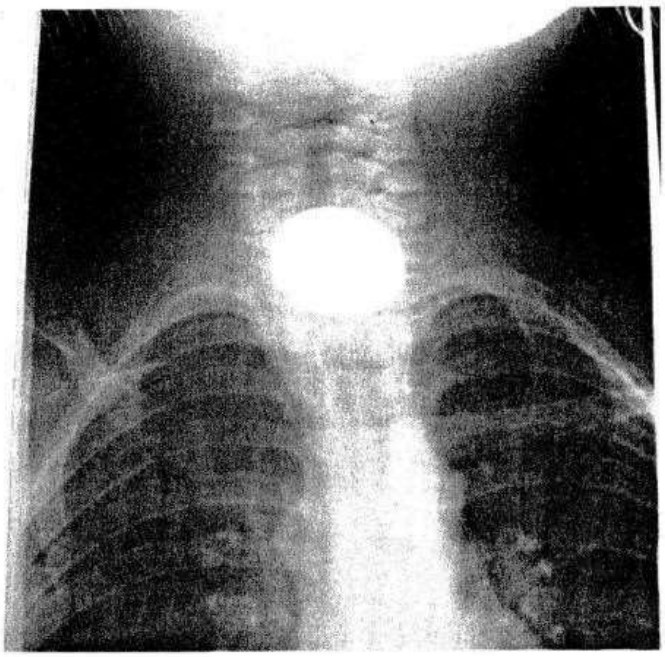

Hình 17. Dị vật đồng xu kim loại ở trẻ 2 tuổi

e) Hướng xử trí

Nội soi thực quản gắp dị vật, có thể hút mủ đồng thời.

Đặt ống thông thực quản dạ dày để nuôi dưỡng bệnh nhân, chống viêm toả lan.

Chống nhiễm trùng bằng kháng sinh, bao gồm các kháng sinh chống vi khuẩn Gram dương và Gram âm và chống kỵ khí, kết hợp với các thuốc chống viêm corticoid, hoặc không corticoid.

4.2.2. Viêm tấy hoặc áp xe quanh thực quản

a) Toàn thân: dấu hiệu nhiễm trùng nặng, có thể có choáng do suy kiệt, nhiễm trùng.

b) Cơ năng: nuốt đau, nuốt vướng không ăn uống được.

Không quay cổ được, cằm luôn cúi xuống, không ngửa đầu được hoặc dáng đi lom khom.

Đau khi thở sâu, có thể có nói khàn hoặc khó thở thanh quản.

c) Thực thể

Nếu dị vật ở đoạn thực quản cổ: sưng vùng máng cảnh, ấn máng cảnh rất đau, mất lọc cọc thanh quản cột sống. Có thể thấy viêm tấy toả lan ở vùng cổ, hoặc thấy tràn khí dưới da, sờ vùng cổ thấy lép bép khí.

Nếu dị vật ở vùng thực quản ngực: bệnh nhân cảm thấy đau khi hít sâu, dáng đi lom khom.

Hình 18. Hình ảnh dị vật cản quang và dày phần mềm trước cột sống cổ

d) Cận lâm sàng

Xét nghiệm máu, nước tiểu: thấy bạch cầu đa nhân trung tính tăng rất cao, có thể thấy hiện tượng cô đặc máu, có protein niệu.

Chụp X quang

– Trên phim cổ nghiêng: thấy dày phần mềm trước cột sống cổ, hình ảnh mức nước mức hơi ở vùng thực quản cổ, tràn khí vùng cổ–ngực, tràn khí ở vùng trước cột sống cổ, có thể thấy hình ảnh dị vật nếu cản quang.

– Trên phim phổi thẳng: thấy hình ảnh trung thất giãn rộng, có hình ống khói, không thấy được hình ảnh dị vật trừ khi là kim loại.

5. CHẨN ĐOÁN

5.1. Chẩn đoán xác định

Có tiền sử hóc hoặc ăn thức ăn có xương.

Nuốt đau, nuốt vướng không ăn uống được, tăng tiết nước bọt.

Sốt, sưng đau vùng cổ, hoặc đau vùng ngực.

Có hình ảnh dị vật cản quang trên phim cổ nghiêng hoặc phổi thẳng. Có thể thấy dày phần mềm trước cột sống cổ, hình ảnh mức nước mức hơi ở vùng cổ hoặc hình ảnh viêm tấy, áp xe trung thất.

Nội soi thấy có dị vật ở đường ăn, hoặc lấy được dị vật qua đường phẫu thuật.

5.2. Chẩn đoán phân biệt

– Hóc giả: bệnh nhân có cảm giác nuốt đau, nuốt vướng nhưng không sốt, vẫn ăn uống bình thường, chụp phim không thấy hình ảnh dị vật, cũng không thấy hình ảnh dày phần mềm trước cột sống cổ.

– Dị vật đã trôi đi: thực chất bệnh nhân có bị hóc xương, nhưng xương đã trôi đi, để lại vết loét nên bệnh nhân ăn uống cảm thấy đau. Vết loét có thể tự lành nhưng có khi nhiễm trùng tạo thành ổ viêm tấy hoặc áp xe, chụp phim không thấy hình ảnh dị vật nhưng có thể thấy hình ảnh dày phần mềm trước cột sống cổ hoặc ổ áp xe.

– Khối u thực quản: cảm giác chủ yếu là nuốt vướng, nuốt nghẹn, không có sốt nhưng thể trạng gày sút.

6. ĐIỀU TRỊ

6.1. Giai đoạn đầu

Nội soi thực quản gắp dị vật.

Chống nhiễm trùng bằng kháng sinh, chống viêm.

Phòng biến chứng.

6.2. Giai đoạn biến chứng

6.2.1. Viêm tấy hoặc áp xe thành thực quản

Nội soi thực quản gắp dị vật và đồng thời hút mủ ổ viêm trong lòng thực quản.

Đặt sond mũi dạ dày để nuôi dưỡng bệnh nhân.

Chống viêm bằng các loại kháng sinh chống vi khuẩn Gram âm, Gram dương và chống kỵ khí.

Theo dõi bệnh nhân nếu ổ nhiễm trùng không giảm phải tiến hành mở dẫn lưu ổ áp xe.

Phòng các biến chứng.

6.2.2. Viêm tấy hoặc áp xe quanh thực quản

Đối với viêm tấy hoặc áp xe vùng thực quản cổ: mở cạnh cổ dẫn lưu ổ áp xe, lấy dị vật qua đường mổ hoặc đường nội soi.

Mở lồng ngực dẫn lưu ổ áp xe trung thất và lấy dị vật hoặc lấy dị vật qua nội soi (thực hiện tại khoa phẫu thuật lồng ngực). Mở thông dạ dày để nuôi dưỡng bệnh nhân.

Hồi sức tốt, chống choáng, bồi phụ nước điện giải.

Chống nhiễm trùng bằng kháng sinh đường tiêm truyền, đồng thời với các thuốc giảm viêm, giảm phù nề.

Nâng cao thể trạng, nuôi dưỡng bằng ống thông mũi – thực quản dạ dày đối với áp xe quanh thực quản cổ hoặc qua ống thông mở thông dạ dày đối với áp xe trung thất.

6.2.3. Các thể lâm sàng đặc biệt

Dị vật xuyên ra ngoài thành thực quản: rất nguy hiểm nếu xuyên vào động mạch hoặc phủ tạng. Thường gây viêm nhiễm sớm và rất nặng. Cần phải lấy dị vật bằng phẫu thuật.

Dị vật trên bệnh nhân hẹp thực quản: những bệnh nhân có hẹp thực quản từ trước như sẹo hẹp do bỏng hoá chất, hẹp miệng nối sau phẫu thuật teo thực quản bẩm sinh, khối u thực quản... Soi lấy dị vật sau đó phải điều trị sẹo hẹp.

6.2.4. Biến chứng

Viêm tấy mô liên kết lỏng lẻo ở cổ: viêm tấy xuất hiện rất sớm, trong vòng 24 giờ, gây bạnh cổ, mặt, đôi khi lan tới vùng ngực. Sờ vùng cổ ngực thấy sưng nóng, lép bép khí. Xử trí ngay bằng lấy bỏ dị vật, điều trị kháng sinh liều cao và chống yếm khí, theo dõi nếu sưng tấy không thuyên giảm phải phẫu thuật dẫn lưu.

Viêm trung thất: lấy dị vật, hồi sức, điều trị kháng sinh và chống viêm tích cực, nuôi dưỡng bằng ống thông đường mở thông dạ dày.

Viêm màng phổi mủ: ổ viêm ở trung thất lan vào màng phổi gây viêm màng phổi mủ. Sau lấy bỏ dị vật, dẫn lưu mủ màng phổi, kháng sinh liều cao phối hợp.

Thủng động mạch lớn: thủng động mạch cảnh do dị vật đâm xuyên thành động mạch hoặc do ổ viêm lân cận gây viêm tấy sau đó làm hoại tử thành động mạch cảnh. Phải mổ thắt động mạch cảnh, điều trị ổ viêm do dị vật. Thủng động mạch chủ: phẫu thuật lồng ngực khâu lỗ thủng động mạch (ít kết quả).

7. PHÒNG BỆNH

7.1. Tuyên truyền trong cộng đồng

Không nên ăn uống vội vàng.

Không nói chuyện và cười đùa trong khi ăn, cẩn thận khi ăn uống.

Không nên uống rượu say nhắm đồ ăn có lẫn xương.

Đối với trẻ em và người già: cần loại bỏ xương trước khi ăn.

Khi bị hóc không nên chữa mẹo.

7.2. Đối với y tế tuyến cơ sở

Cần hỏi kỹ tiền sử hóc xương

Nên khai thác kỹ các triệu chứng chính, phân biệt được hóc thật và hóc giả để gửi đi kịp thời.

Xác định được giai đoạn, phát hiện được các bệnh nhân có choáng để hồi sức kịp thời trước khi chuyển bệnh nhân.

7.3. Đối với y tế tuyến chuyên khoa

Cần tiến hành soi gắp dị vật sớm, tránh các biến chứng.

Mở dẫn lưu áp xe kết hợp với lấy dị vật ở thực quản cổ.

Mở dẫn lưu áp xe trung thất và lấy dị vật, có thể kết hợp với kíp phẫu thuật lồng ngực.

Tiên lượng được các biến chứng tiến triển bất thường, có thái độ xử trí đúng kịp thời tránh gây tử vong.

- **Đau, mất lọc cọc thanh quản cột sống**
- **Phim cổ nghiêng**
- **Áp xe thanh thực quản**
- **Áp xe quanh thực quản**
- **Soi gắp dị vật, ống thông dạ dày**

Bài 22

DỊ VẬT ĐƯỜNG THỞ

MỤC TIÊU

1. *Trình bày được dịch tễ học của dị vật đường thở hiện nay ở Việt Nam.*
2. *Mô tả được hội chứng xâm nhập và nhận biết được khi khai thác bệnh sử.*
3. *Chẩn đoán được vị trí dị vật và nêu hướng xử trí đúng, kịp thời.*
4. *Tuyên truyền được các biện pháp phòng dị vật đường thở trong cộng đồng.*

1. ĐẠI CƯƠNG

Dị vật đường thở là những vật mắc lại trên đường thở từ thanh quản xuống tới phế quản phân thuỳ.

Là cấp cứu thường gặp trong chuyên ngành tai mũi họng nếu không được chẩn đoán sớm, xử trí đúng, dễ dẫn tới các biến chứng nặng nề và có thể tử vong nhanh chóng.

Dị vật đường thở gặp ở trẻ em nhiều hơn người lớn (75% gặp ở trẻ dưới 4 tuổi), do trẻ em thường có thói quen cho các đồ vật vào miệng. Tuy nhiên, đây là một tai nạn sinh hoạt có thể xảy ra ở mọi lứa tuổi, trong mọi điều kiện, hoàn cảnh. Trước kia do thiếu trang thiết bị, thầy thuốc tai mũi họng còn ít và chưa có nhiều kinh nghiệm, tỷ lệ tử vong và các biến chứng do dị vật gặp rất cao. Ngày nay, nhờ đội ngũ thầy thuốc tai mũi họng rộng khắp, có nhiều kinh nghiệm hơn, trang thiết bị tương đối đầy đủ và hiện đại, đã làm giảm đáng kể tỷ lệ biến chứng và tử vong do dị vật đường thở.

2. NGUYÊN NHÂN

Các nguyên nhân chính dẫn đến dị vật đường thở thường gặp là:

– Do khóc, do cười đùa trong khi ăn.

– Do thói quen ngậm đồ vật trong khi chơi, khi làm việc.

– Do rối loạn phản xạ họng, thanh quản ở trẻ em và người già, có thể do bệnh nhân bị hôn mê, gây mê hoặc điên dại...

– Do thói quen uống nước suối con tắc te (con tắc) chui vào đường thở và sống ký sinh trong đường thở.

Về bản chất: tất cả các vật nhỏ cho vào miệng được đều có thể rơi vào đường thở, có thể gặp các dị vật hữu cơ như: hạt lạc, hạt na, hạt hồng xiêm, cùi táo, bã mía... có thể gặp các loại xương thịt động vật như đầu tôm, mang cá, càng cua, xương gà vịt... con tắc te. Cũng có thể gặp các dị vật vô cơ như viên bi, mảnh đạn, đuôi bút bi, mảnh nhựa...

3. TỔN THƯƠNG GIẢI PHẪU BỆNH LÝ

Những dị vật tròn, nhẵn, trơ, hoặc các vật bằng kim khí nhẵn ít gây ra viêm nhiễm và niêm mạc đường hô hấp có thể chịu được thời gian dài mà không gây ra các phản ứng rõ rệt.

Ngược lại những vật sắc nhọn hoặc những vật thảo mộc có dầu (hạt lạc), những vật có vị chua có acid (cùi táo, ô mai...), các vật có đường (bã mía, kẹo...) thường gây ra các tổn thương niêm mạc sớm và nặng tuỳ theo vị trí dị vật mắc lại.

Ở thanh quản: niêm mạc bị phù nề hoặc loét, xung huyết nặng.

Ở khí quản: bệnh tích không rõ rệt, niêm mạc đỏ và tăng xuất tiết vì dị vật luôn di động theo luồng không khí.

Ở phế quản: dị vật thường hay dừng lại ở phế quản gốc, đôi khi dị vật xuống thấp hơn tới phế quản trung gian hoặc xuống thuỳ dưới và gây ra những bệnh tích quan trọng.

Nếu là dị vật ô nhiễm niêm mạc xung quanh sẽ bị phù nề và ôm chặt lấy dị vật làm tắc phế quản. Dịch tiết bị ứ đọng, phế nang bị xẹp, ổ viêm kín hình thành và lan dần xuống các phế quản nhỏ, xâm nhập vào mô, gây ra áp xe phổi, có thể vỡ vào màng phổi (viêm màng phổi mủ) hay vào phế quản gây ộc mủ ra miệng.

Nếu là dị vật ít bị ô nhiễm và không làm tắc ống phế quản nó có thể ở lâu trong phế quản và chỉ gây ra những thương tổn mạn tính như viêm phế quản mạn tính.

4. TRIỆU CHỨNG LÂM SÀNG

4.1. Hội chứng xâm nhập

Hội chứng này có thể khai thác được ở 93% số bệnh nhân, còn 7% không khai thác được hội chứng xâm nhập là những trường hợp dị vật sống như con tắc te, bệnh nhân bị hôn mê, trẻ còn nhỏ chưa tự kể được và không có người chứng kiến hoặc do người chứng kiến cố tình dấu diếm.

Cơ chế của hội chứng xâm nhập là nhờ chức năng bảo vệ đường hô hấp dưới của thanh quản, bao gồm hai phản xạ xảy ra đồng thời, đó là phản xạ co thắt

chặt thanh quản ngăn không cho dị vật xuống dưới và phản xạ ho liên tiếp để tống dị vật ra ngoài. Trên lâm sàng biểu hiện bằng cơn ho sặc sụa, tím tái, vã mồ hôi, trợn mắt mũi, đôi khi đại tiểu tiện không tự chủ, cơn kéo dài khoảng 3 – 5 phút, sau đó có 3 khả năng có thể xảy ra:

– Dị vật được tống ra ngoài nhờ phản xạ bảo vệ của thanh quả.

– Dị vật quá to chèn ép kín tiền đình thanh quản làm cho bệnh nhân ngạt thở, tử vong trước khi đến được bệnh viện.

– Dị vật mắc lại trên đường thở, ở thanh quản, khí quản hoặc phế quản. Tuỳ theo vị trí dị vật mắc lại mà trên lâm sàng có các biểu hiện khác nhau.

4.2. Triệu chứng toàn thân

Khó thở: trong giai đoạn đầu khi chưa có nhiễm khuẩn, các triệu chứng nổi trội là tình trạng khó thở. Nếu dị vật mắc lại ở thanh quản, bệnh nhân có khó thở thanh quản các mức độ khác nhau tuỳ theo kích thước của dị vật và thời gian dị vật mắc lại trên đường thở lâu hay chóng. Nếu kích thước dị vật to có thể gây ra khó thở thanh quản độ 2, 3 hoặc có thể bị ngạt thở, nếu dị vật nhỏ hơn có thể không gây ra khó thở hoặc khó thở thanh quản ở mức độ nhẹ.

Cũng có thể gặp khó thở hỗn hợp cả hai thì do dị vật nằm ở khí quản đoạn thấp hoặc ở phế quản. bệnh nhân thường có các cơn ho và khó thở xảy ra khi gắng sức hoặc ngay cả khi nghỉ ngơi.

Sốt: thường gặp sau một vài ngày sau khi có nhiễm khuẩn do các dị vật ô nhiễm như các loại xương, thịt, hạt lạc, bã mía... đặc biệt là các loại quả hạt có acid như cùi táo, mơ, mận... có thể gặp sốt vừa 38 – 39°C, hoặc sốt cao 40 – 41°C thường gặp ở trẻ nhỏ.

4.3. Triệu chứng cơ năng và thực thể

Tuỳ theo vị trí dị vật mắc lại mà trên lâm sàng thấy có các dấu hiệu khác nhau

4.3.1. Dị vật ở thanh quản

Các vật mắc lại ở thanh quản thường là các vật dẹt, sắc nhọn, sù sì... như là vỏ trứng, đầu tôm, xương cá...

Cơ năng: thường gặp khàn tiếng, mất tiếng, mức độ nặng hoặc nhẹ tuỳ theo kích thước dị vật và thời gian dị vật mắc lại ở thanh quản.

Khó thở thanh quản: ở các mức độ khác nhau tuỳ theo kích thước dị vật và tuỳ theo thời gian dị vật mắc lại ở thanh quản. Nếu dị vật to có thể gây bít tắc gần hoàn toàn thanh quản làm cho bệnh nhân khó thở thanh quản nặng có khi ngạt thở cấp. Cũng có thể không có khó thở hoặc khó thở ở mức độ nhẹ. Khó thở thanh quản có đặc điểm là khó thở chậm, khó thở vào và có tiếng rít thanh quản, ngoài ra còn thấy co lõm hõm ức, co các cơ hô hấp và cơ liên sườn.

Ho: thường gặp ho khan không có đờm, ho từng cơn dài do kích thích thanh quản càng làm cho thanh quản phù nề, làm cho bệnh nhân khó thở ngày càng tăng.

Thực thể chủ yếu là nghe phổi: nghe phổi có thể thấy hoàn toàn bình thường nhưng cũng có thể nghe thấy tiếng ran rít ở cả hai bên phổi, lan từ trên xuống, cũng có khi thấy rì rào phế nang giảm ở cả hai bên phổi.

4.3.2. Dị vật ở khí quản

Thường gặp các vật tròn nhẵn, trơn tru... kích thước khá to so với khẩu kính của khí phế quản bệnh nhân.

Cơ năng: hay xảy ra các cơn ho rũ rượi, sặc sụa tím tái do dị vật di động trong lòng khí quản, đôi khi di động lên thanh quản gây ra các cơn ho, đây là trường hợp nguy hiểm nhất vì nếu dị vật di động bắn lên thanh quản và kẹt ở thanh môn làm cho bệnh nhân ngạt thở, nếu không được xử trí đúng, kịp thời thì bệnh nhân sẽ tử vong nhanh chóng trong vòng 5 tới 7 phút. Đôi khi bệnh nhân có biểu hiện khó thở cả hai thì nếu dị vật nằm ở đoạn thấp của khí quản.

Thực thể: nghe phổi có thể thấy ran rít, ran ngáy cả hai bên phổi, dị vật to có thể thấy rì rào phế nang giảm cả hai bên phổi, nếu nghe thấy tiếng lật phật cờ bay là đặc hiệu dị vật ở khí quản.

4.3.3. Dị vật ở phế quản

Cơ năng: khó thở hỗn hợp cả hai thì thường chỉ gặp khi là dị vật to bít lấp phế quản gốc một bên, hay gặp ở phế quản phải nhiều hơn phế quản trái. Những ngày sau thường có hiện tượng viêm nhiễm gây ra các biến chứng ở phế quản, phổi nên hay có sốt, có thể gặp sốt vừa hoặc sốt cao. Tỷ lệ khó thở gặp nhiều hơn khi có viêm nhiễm ở phế quản – phổi, khó thở cả hai thì ở các mức độ khác nhau tuỳ theo kích thước dị vật và mức độ viêm nhiễm ở phổi.

Triệu chứng thực thể

Nghe phổi có thể thấy rì rào phế nang giảm hoặc mất một bên, có thể kèm theo ran rít, ran ngáy, cũng có thể có ran ẩm, ran nổ...

Gõ ngực: tiếng đục khi có áp xe hoặc xẹp phổi một bên; gõ trong, vang khi có tràn khí màng phổi.

5. TRIỆU CHỨNG CẬN LÂM SÀNG

Các xét nghiệm máu ít có giá trị trong chẩn đoán dị vật, chỉ có thể cho biết tình trạng viêm nhiễm khi có tỷ lệ bạch cầu đa nhân trung tính tăng cao.

Chụp X quang cổ nghiêng hoặc phổi thẳng có thể cho phép chẩn đoán dị vật đường thở. Tuy nhiên, chỉ thấy hình ảnh dị vật trên phim X quang nếu dị vật là

kim loại, còn các loại khác ít có biểu hiện trên phim, chủ yếu là hình ảnh các biến chứng do dị vật gây ra như viêm phế quản, phế quản phế viêm, áp xe một bên hoặc một phần thuỳ phổi, xẹp một bên hoặc một phần thuỳ phổi, khí phế thũng, tràn khí màng phổi, tràn khí trung thất, tràn dịch màng phổi... Nhưng các hình ảnh này chỉ có ở khoảng 46% số bệnh nhân có dị vật, còn có tới 54% số bệnh nhân có dị vật trong đường thở nhưng phim X quang hoàn toàn bình thường, vì vậy không nên chỉ dựa vào hình ảnh X quang để chẩn đoán dị vật đường thở, mà phải kết hợp với các dấu hiệu khác để chẩn đoán dị vật đường thở.

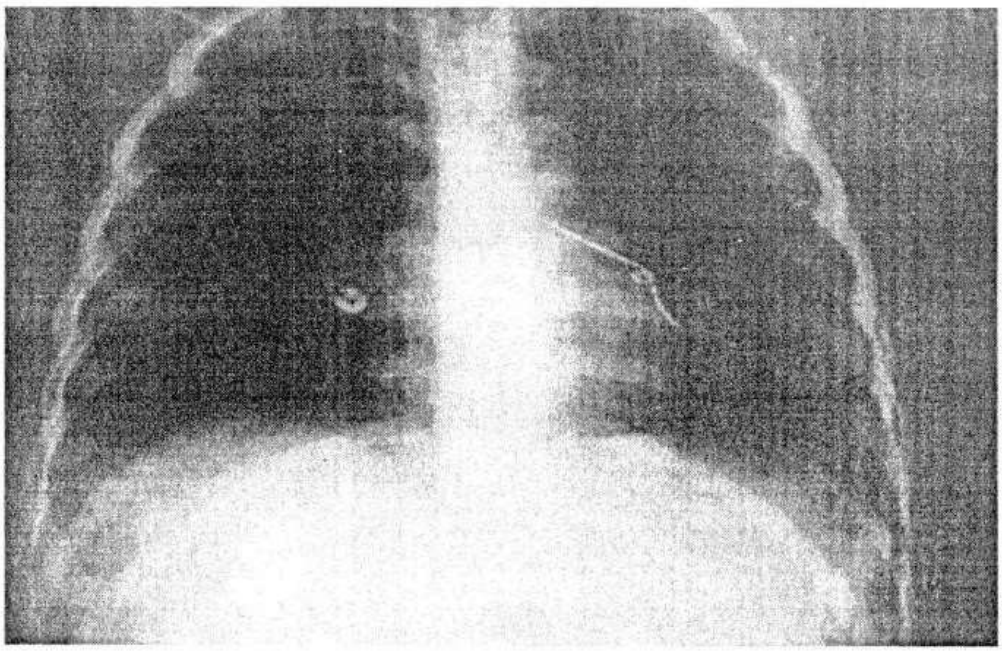

Hình 19. Hình ảnh dị vật kim băng bị gãy rơi vào phế quản gốc hai bên

6. CHẨN ĐOÁN

6.1. Chẩn đoán xác định

Trước tiên hội chứng xâm nhập là dấu hiệu gợi ý

Khám thực thể: đánh giá tình trạng và kiểu khó thở cũng có thể hướng tới chẩn đoán và định khu được dị vật.

Nếu có khàn tiếng và khó thở thanh quản thì dị vật ở thanh quản.

Nếu khó thở cả hai thì và ho từng cơn dữ dội, thường dị vật nằm ở khí quản...

Nghe phổi cho biết được mức độ viêm nhiễm ở phổi và vị trí của dị vật:

– Dị vật ở thanh quản sẽ thấy tiếng rít, ngáy lan từ trên xuống ở cả hai bên phổi, đôi khi thấy rì rào phế nang giảm ở cả hai phổi do tình trạng kém thông khí.

– Dị vật ở khí quản: nghe thấy tiếng rít ở cả hai phổi, nghe có tiếng lật phật cờ bay là điển hình dị vật ở khí quản.

– Dị vật ở phế quản: nghe thấy rì rào phế nang giảm hoặc mất một bên, cũng có thể nghe thấy ran ẩm, ran nổ nếu đã có tình trạng viêm nhiễm.

Chẩn đoán xác định dựa vào nội soi thanh, khí, phế quản, nếu thấy dị vật là chẩn đoán xác định.

6.2. Chẩn đoán phân biệt

– Viêm phổi: khi viêm phổi bệnh nhân thường ho từng cơn, nghe phổi có ran ẩm, trên phim phổi có hình ảnh viêm nhiễm. Chẩn đoán xác định dựa vào nội soi thanh khí phế quản.

– Áp xe phổi: những viêm nhiễm khu trú ở một bên phổi thường hay gợi ý nghĩ đến dị vật đường thở. Chẩn đoán xác định dựa vào nội soi.

– Xẹp phổi: các nguyên nhân gây xẹp phổi như khối u, viêm nhiễm. Cần phải chẩn đoán phân biệt bằng nội soi.

7. ĐIỀU TRỊ

7.1. Điều trị cấp cứu

Khi bệnh nhân có khó thở: khó thở thanh quản độ II trở lên phải mở khí quản cấp cứu.

Dị vật ở khí quản: mở khí quản cấp cứu trước khi chuyển bệnh nhân lên tuyến trên.

Dị vật ở phế quản gây suy hô hấp cấp: cho thở oxy qua masque, có thể bóp bóng hỗ trợ nếu có rối loạn nhịp thở.

7.2. Soi gắp dị vật

Trong mọi trường hợp dị vật đường thở cần phải soi thanh khí phế quản sớm để gắp dị vật vì sẽ ít nguy hiểm và tai biến, nhất là khi chưa có các biến chứng như áp xe phổi, xẹp phổi và viêm phổi...

Dị vật ở thanh quản: trong điều kiện hiện nay ở Việt Nam chỉ nên soi gắp dị vật gây tê, không được gây mê. Trường hợp dị vật ở lâu trong thanh quản gây ra tổ chức sùi thì phải cắt hết tổ chức sùi, để phục hồi khả năng phát âm và đề phòng khó thở khi tổ chức sùi phát triển làm hẹp thanh môn.

Dị vật ở khí quản: có thể soi thanh khí quản gây mê giãn cơ gắp dị vật, nhưng lưu ý dị vật ở khí quản là những vật tròn, nhẵn, trơn nên rất dễ bị tuột hoặc kẹt khi kéo qua thanh môn gây ngạt thở cấp, nên cần chuẩn bị sẵn dụng cụ mở khí quản để kịp thời mở khí quản nếu tai biến xảy ra.

Cũng có thể gây tê soi thanh quản, để gắp dị vật khí quản, lợi dụng tính chất di động của dị vật khí quản, luồn pince xuống khí quản, kích thích để bệnh

nhân ho, dị vật bắn lên chạm vào pince, gắp mò dị vật. Phương pháp này thực hiện đơn giản, ít gây nguy hiểm và tốn kém cho bệnh nhân, nhưng yêu cầu người thực hiện phải thành thạo, nắm vững giải phẫu và sinh lý của thanh khí quản để thao tác.

Dị vật ở phế quản: nên soi thanh khí phế quản dưới gây mê giãn cơ, vì dị vật ở phế quản thường gây viêm nhiễm có mủ ở phế quản, nếu soi gây tê khi soi gắp dị vật bệnh nhân vẫn còn phản xạ ho, khi vừa lấy dị vật ra, bệnh nhân ho sẽ đẩy mủ và các chất xuất tiết từ bên phế quản có dị vật sang bên lành dễ gây ra suy hô hấp cấp. Nếu soi gây mê sau khi lấy dị vật bệnh nhân không có phản xạ ho, mủ từ bên bệnh không bị đẩy sang bên lành, có thể tiến hành soi tiếp để hút mủ ở phế quản, tránh được tai biến gây suy thở cấp.

Trong nhiều trường hợp, sau khi soi gắp dị vật cần tiến hành soi hút mủ hoặc soi rửa phế quản, bơm thuốc kháng sinh, giảm viêm vào phế quản.

8. PHÒNG BỆNH

8.1. Cần tuyên truyền trong cộng đồng

Không nên cười đùa trong khi ăn, không cưỡng bức trẻ em ăn khi đang khóc.

Không ngậm đồ vật khi chơi, khi làm việc.

Để các vật, các quả hạt nhỏ có thể đưa vào miệng xa tầm tay của trẻ nhỏ.

Không nên uống nước suối để phòng dị vật sống đường thở.

8.2. Đối với y tế tuyến cơ sở

Nên chú ý khai thác hội chứng xâm nhập khi bệnh nhân có bệnh lý về hô hấp để phát hiện dị vật đường thở.

Nên hội chẩn với chuyên khoa tai mũi họng các trường hợp viêm phổi kéo dài, tái phát nhiều lần, viêm phổi một bên...

Nắm vững các biện pháp xử trí ban đầu đối với dị vật đường thở và biết cách chuyển an toàn bệnh nhân dị vật đường thở.

8.3. Đối với chuyên khoa tai mũi họng

Chẩn đoán đúng, tiên lượng được các bệnh nhân dị vật đường thở.

Xử trí cấp cứu đúng, kịp thời tránh gây tử vong.

Soi gắp thành công dị vật đường thở không gây tai biến, biến chứng.

Theo dõi sát, tỷ mỷ bệnh nhân sau soi gắp dị vật tránh tai biến và biến chứng sau soi.

- Hội chứng xâm nhập
- Dị vật thanh quản (khàn tiếng và khó thở thanh quản).
- Dị vật khí quản (lật phật cờ bay và cơn ho rũ rượi khó thở).
- Dị vật phế quản (khó thở hỗn hợp, xẹp phổi).
- Dị vật hữu cơ: hạt lạc.

Bài 23

CHẤN THƯƠNG TAI MŨI HỌNG

MỤC TIÊU

1. *Trình bày được đặc điểm của những chấn thương tai mũi họng.*
2. *Mô tả được triệu chứng gãy xương chính mũi.*
3. *Mô tả được vỡ xoang hàm kín và hở.*
4. *Trình bày được chấn thương phối hợp của tầng mặt giữa.*
5. *Chẩn đoán định hướng các kiểu gãy Lefort.*
6. *Mô tả được triệu chứng của các kiểu vỡ xoang trán.*
7. *Trình bày được các chấn thương phối hợp với sọ não (tầng sọ trên)*
8. *Kể ra các kiểu vỡ xương đá.*
9. *Kể ra hướng điều trị các chấn thương tai mũi họng*

ĐẠI CƯƠNG

Các cơ quan tai mũi họng dễ bị chấn thương, có thể chấn thương nhẹ như gãy xương chính mũi, nhưng cũng có loại chấn thương nặng, phối hợp với chấn thương sọ não như vỡ các xoang mặt gây choáng nặng phối hợp với chấn thương mắt, sọ não có thể dẫn tới tử vong. Cũng như vậy chấn thương họng thanh quản dẫn đến tử vong do khó thở, chảy máu. Trong phạm vi bài này chúng tôi trình bày lần lượt các loại chấn thương trên và trình tự xử lý, nhất là những xử trí ban đầu khi các thầy thuốc gặp phải.

1. CHẤN THƯƠNG GÃY XƯƠNG CHÍNH MŨI

1.1. Đại cương

Xương chính mũi là xương nhô ra cao nhất của vùng mặt, nên dễ bị gãy và thường phối hợp với vỡ và rập vách ngăn mũi, dễ bị biến dạng khuôn mặt.

1.2. Nguyên nhân

Do ngã, đánh nhau, tai nạn giao thông, tai nạn lao động, thể thao, quyền anh hay do hỏa khí.

Xương chính mũi gãy nếu không xử trí kịp thời sẽ liền nhanh và làm tháp mũi biến dạng.

1.3. Triệu chứng

1.3.1. Toàn thân: có thể có choáng nhẹ hoặc sây sẩm mặt mày.

1.3.2. Cơ năng

Chảy máu mũi là triệu chứng thường gặp, thường chảy ra trước mũi, nhưng có khi chảy cả ra sau mũi xuống họng.

Đau

1.3.3. Thực thể

Tràn khí dưới da có thể có

Biến dạng tháp mũi

Ấn rễ mũi bệnh nhân đau, thấy lõm, có tiếng lạo xạo của xương gãy.

Soi mũi thấy một bên hoặc hai bên hốc mũi hẹp, vách ngăn phình ra, có thể thấy rách niêm mạc mũi, chảy máu, hoặc tụ máu vách ngăn...

1.3.4. X quang: chụp sọ nghiêng tia mềm sẽ cho thấy xương chính của mũi bị tổn thương. Chụp tư thế thẳng thấy vách ngăn bị lệch.

1.4. Chẩn đoán

Chẩn đoán gãy xương chính mũi: mới gãy dễ dàng, nhưng khi đã phù nề rồi, đôi khi khó hơn. Dựa vào lâm sàng và X quang. Cần phải chẩn đoán được cả những tổn thương phối hợp.

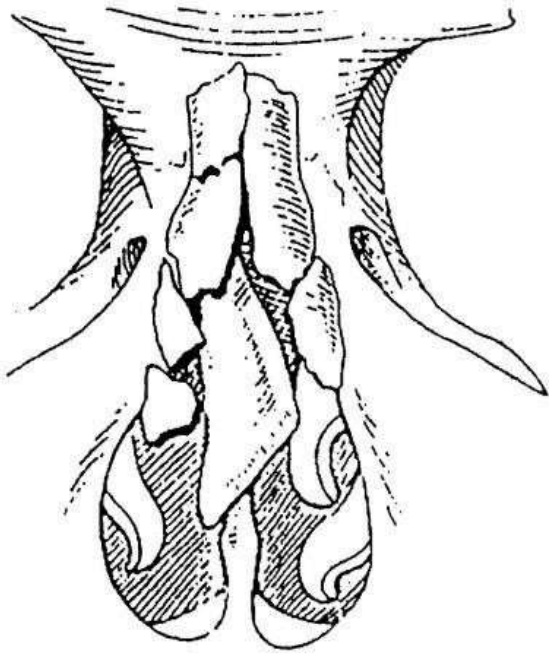

Hình 20. Vỡ xương chính mũi.

1.5. Điều trị

Nếu vết thương gãy xương, tổn thương phần mềm nát nhiều, rửa vết thương sạch, nhặt hết bẩn bám, những xương gãy rời ra, cố gắng giữ những mảnh xương còn dính tổ chức, cốt mạc, xếp sắp lại vào vị trí cũ. Khâu phục hồi, chú ý lỗ mũi, nếu có nguy cơ hẹp ta đặt ống nong nhựa.

- Nếu gãy kín:

Gây tê niêm mạc bằng lidocain 6%. Dùng bay luồn vào hố mũi đẩy nhẹ nhàng cho xương gãy về vị trí cũ cho phẳng, sau đó ta nhét một bấc vào mũi, đệm cho xương không rập xuống, 48 giờ sau rút bấc.

• Trong trường hợp vách ngăn bị vỡ ta dùng bay nhẹ nhàng đưa về vị trí cũ rồi chèn gạc hai bên mũi, 48 giờ sau rút bấc.

• Cho kháng sinh uống, tiêm S.A.T nếu gãy hở.

• Dùng giảm đau...

2. CHẤN THƯƠNG VỠ XƯƠNG HÀM TRÊN

2.1. Đại cương

Xoang hàm nằm trong khối xương hàm trên, những chấn thương vỡ xương hàm trên, nhất là chấn thương tầng giữa mặt, đều ảnh hưởng đến xoang hàm. Đây là loại chấn thương hay gặp.

2.2. Nguyên nhân

Do tai nạn: tai nạn giao thông, ngã, ngựa đá, búa đập, đá ném...

Do hỏa khí: mảnh đạn, mảnh bom mìn, dao đâm...

Những chấn thương do hỏa khí, tai nạn giao thông thường gây mất chất rộng, không những xoang hàm vỡ, xương gò má bị vỡ, di lệch nhiều.

Vỡ nền sọ, ổ mắt... thường gây sốc nặng.

2.3. Tổn thương

Về đại cương người ta chia khối xương mặt ra làm 3 tầng: tầng trên, tầng giữa, tầng dưới. Một số tác giả còn chia mỗi tầng ra nhiều lớp tổn thương ở giữa hay ngoài.

Các đường vỡ cũng được chia làm nhiều tổn thương khác nhau (hình 21).

Vỡ xoang hàm nằm trong vỡ tầng giữa mặt.

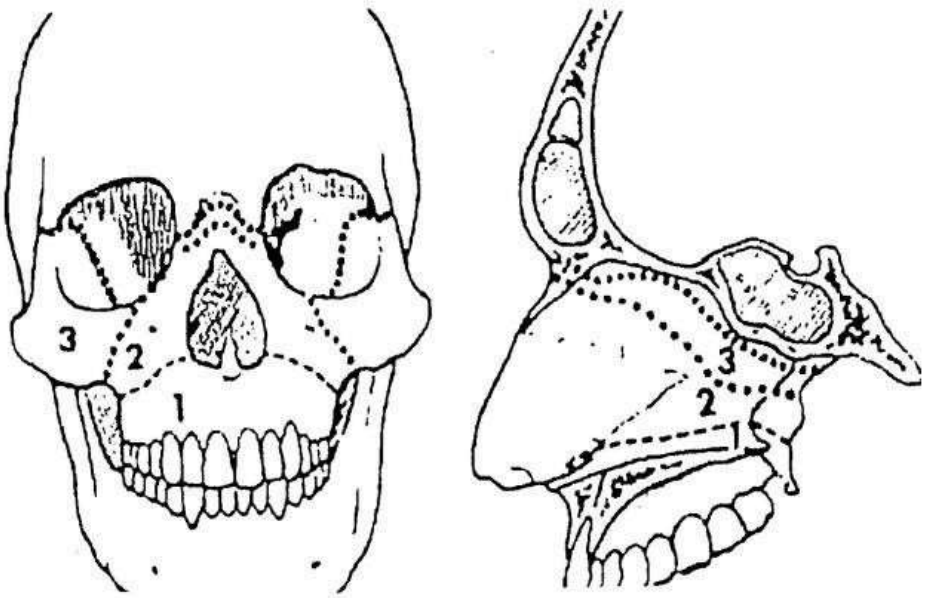

Hình 21. Các đường gãy Lefort

2.4. Triệu chứng

2.4.1. Vỡ xoang hàm đơn thuần

Là một tổn thương khu trú ở thành xoang hàm, các bộ phận khác không bị ảnh hưởng. Vỡ xoang hàm bao gồm:

– Thủng xoang hàm do các que nhọn chọc thủng hoặc do đạn nhỏ xuyên gọn. Trong trường hợp này ta thấy chảy máu mũi và vùng thủng tương ứng của xoang, má sưng. Cần chụp X quang xem có dị vật trong xoang không. Cần chụp cả 3 chiều của không gian để xác định vị trí của dị vật.

– Xoang hàm bị vỡ nát: bầm tím ở gò má, hai gò má không cân đối nhau (bên gồ lên, bên lõm xuống) góc phía ngoài ổ mắt bị sập. Bệnh nhân có chảy máu mũi và tràn khí dưới da.

Chụp X quang thông thường thấy xoang hàm mờ đục, thành xoang có nét vỡ, có di lệch hoặc không có di lệch.

Chụp CT.Scan cả hai tư thế axial và coronal sẽ đánh giá đầy đủ tổn thương.

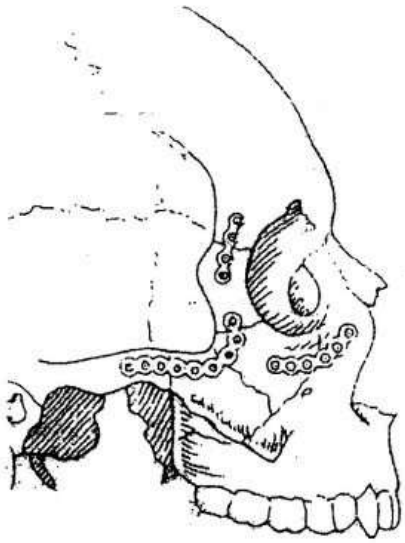

Hình 22. Đặt 3 nẹp vít cố định cung Zygoma gò má và bờ ngoài ổ mắt

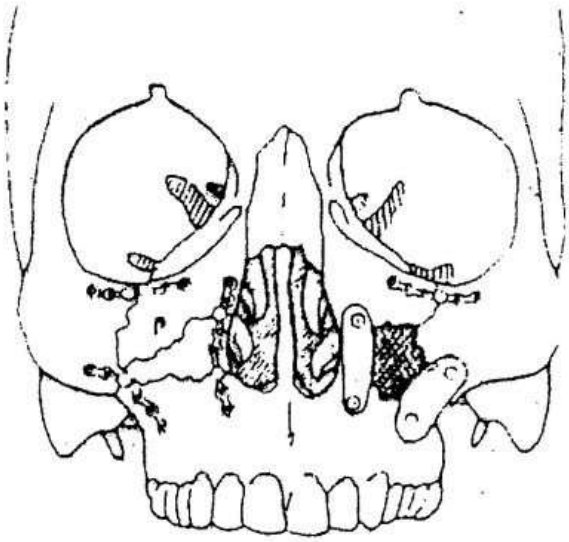

Hình 23. Cố định bằng nẹp vít theo 2 trục đứng dọc song song bờ hố lê và 2 trục ngang nối giữa xương hàm và xương khẩu cái.

2.4.2. Vỡ xoang hàm kèm theo vỡ khối xương mặt

Toàn thân

– Bệnh nhân bị ngất hoặc sốc nặng

– Đây là chấn thương phối hợp. Khối xương mặt bị vỡ có thể một bên, có thể vỡ theo đường nét của Lefort I, II, III.

Cơ năng

– Bệnh nhân bị chảy máu từ mũi, miệng. Nếu là vết thương hở chảy máu khá nhiều.

– Bầm tím ở mặt, màng tiếp hợp, hàm ếch hay thành sau họng.

Hình 24. Chấn thương tầng giữa khối xương mặt hai bên

Thực thể

Quan sát thấy tổn thương có thể làm mất mũi, di lệch xương gò má khi sờ nắn. Khớp cắn có di lệch, có khi vỡ nhãn cầu.

X quang

Chụp X quang thông thường thấy xoang bị mờ, có đường vỡ bờ xương, chụp CT.Scan thấy rõ các tổn thương.

2.5. Điều trị

a) Đối với thủng xoang: nếu không có dị vật trong xoang, không cần mổ, điều trị nội khoa là chính. Dùng kháng sinh toàn thân, rỏ mũi bằng argyrol (3%).

Nếu có dị vật trong xoang thì phải mổ xoang theo phẫu thuật Caldwell – Luc để lấy dị vật, nếu niêm mạc tổn thương nhiều thì lấy bỏ và mở lỗ thông dẫn lưu ở khe dưới. Nếu tổn thương ít, không lấy bỏ niêm mạc. Ngày nay nhờ sự tiến bộ của phẫu thuật nội soi chức năng mũi xoang, thì sau này xoang có viêm ta mổ nội soi (FESS).

b) Nếu vỡ mặt trước xoang hàm: tạo thành nhiều mảnh ta phải rạch niêm mạc tiền đình môi – lợi, hút hết máu đọng trong xoang, dùng nẹp vít cố định các xương vỡ chỉnh lại thành xoang.

Dùng kháng sinh toàn thân. Nếu vỡ rộng gãy xương hàm dưới kèm theo, cần cố định xương bằng nẹp vít. Theo dõi và xử lý.

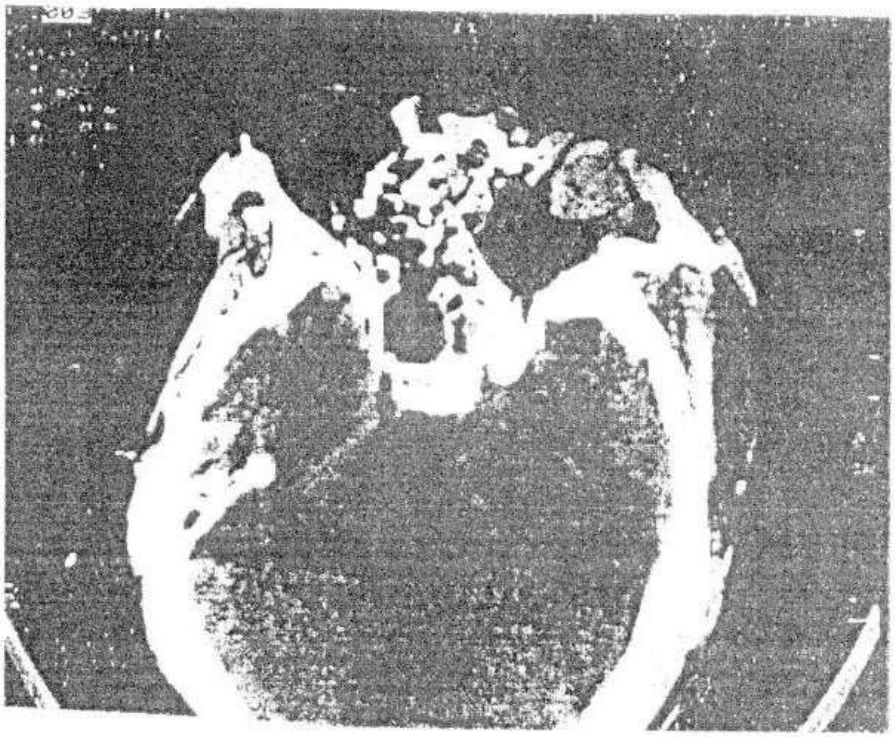

Hình 25. CT.Scan chấn thương vỡ khối mũi – sàng

Chảy máu

Chống khó thở do tụt lưỡi ra sau

Chống sốc và trợ tim mạch

c) Nếu có chấn thương sọ não kèm theo phải chống choáng và ưu tiên giải quyết phẫu thuật thần kinh trước. Nếu có tổn thương rộng mà có liên quan tới răng hàm mặt và mắt cần phối hợp với các chuyên khoa để giải quyết chấn thương sau khi đã xử trí ngoại khoa.

Theo dõi mạch, nhiệt độ, huyết áp... để hồi phục kịp thời, khối lượng tuần hoàn. Chấn thương hở cần được tiêm S.A.T.

3. CHẤN THƯƠNG VỠ XOANG TRÁN

3.1. Đại cương

Là loại chấn thương hay gặp – chấn thương xoang trán thường đi kèm với chấn thương sọ não, cho nên cần phải được đánh giá đúng mức và có cách xử lý kịp thời, thích hợp.

Chấn thương xoang trán có thể đơn thuần hay phối hợp.

3.2. Nguyên nhân

Có thể do tai nạn giao thông, tai nạn lao động, thể thao, hoặc tai nạn do búa đập, đá ném...

3.3. Tổn thương

Đường vỡ có thể đi từ xương trán xuống xoang trán hoặc đi từ khối xương mặt làm gãy ngành lên xương hàm trên, lún khối mũi – sàng cộng với vỡ xoang trán. Các loại tổn thương trên hay bị phối hợp với tổn thương sọ não hoặc mắt.

3.4. Triệu chứng

Ở đây chúng tôi mô tả những tổn thương xoang trán kín và hở.

3.4.1. Vỡ xoang trán kín

a) Toàn thân

Có thể có triệu chứng sốc do chấn thương quá mạnh hoặc có kèm theo chấn thương sọ não, cần phải phát hiện sớm để ưu tiên xử trí chấn thương sọ não trước.

b) Cơ năng

Đến sớm, thấy vùng trán bị lõm, ấn đau.

Chảy máu mũi.

Có thể có tràn khí vùng trán và bầm tím.

Nếu màng não bị rách thấy nước não tuỷ chảy ra ở mũi.

Mất ngửi.

c) Thực thể

Ấn vùng trán thấy lõm và đau.

Tràn khí dưới da khi khám.

Khi soi mũi thấy máu ở khe giữa chảy ra.

d) Chụp X quang

Thông thường chụp Blondeau, sọ nghiêng thấy vỡ thành xoang, có thể cả thành trước và sau.

Chụp CT.Scan thấy tổn thương rõ hơn ở cả hai tư thế là coronal và axial, có mở cửa sổ xương.

3.4.2. Vỡ xoang trán hở

a) Toàn thân: có thể có choáng, cần đánh giá tổn thương phối hợp.

b) Cơ năng

Chảy máu vùng da rách, chảy máu mũi.

Có thể chảy nước não tuỷ qua mũi.

c) Thực thể

Vết rách rộng, có thể thấy ngay vỡ xương.

Soi mũi thấy có máu chảy ở khe giữa.

Qua chỗ thủng kiểm tra có rách màng não không, thành sau xoang có tổn thương không.

3.4. Điều trị

3.4.1. Chống choáng, cầm máu

3.4.2. Điều trị ngoại khoa: nếu sọ não không bị tổn thương

Nếu rách màng não khâu kín lại

Nhặt hết niêm mạc bị tổn thương, đặt ống dẫn lưu mũi – trán.

Tạo hình lại xoang trán bằng nẹp vít

Khâu da, ống dẫn lưu mũi – trán để 2 – 3 tháng mới rút.

Nếu chấn thương kín: rạch da theo đường Jacques và kiểm tra.

3.4.3. Điều trị nội khoa

Kháng sinh toàn thân, liều cao, giảm đau, chống viêm

Tiêm SAT

4. VỠ XƯƠNG ĐÁ

4.1. Đại cương

Vỡ xương đá là loại chấn thương hiếm gặp, thường đi kèm chấn thương sọ não, vỡ nền sọ, chấn thương vỡ xương chũm.

Đây là loại chấn thương kín.

4.2. Nguyên nhân: do tai nạn giao thông, tai nạn lao động

4.3. Tổn thương

Đây là loại vỡ đặc biệt, vết vỡ không bao giờ liền được. Nếu tai giữa bị viêm thì bất kỳ lúc nào cũng có thể viêm màng não được, có 3 đường vỡ kinh điển là vỡ ngang, vỡ chéo, vỡ đi theo trục xương đá (vỡ dọc).

4.4. Triệu chứng

4.4.1. Toàn thân: choáng, phải xác định có tổn thương não kèm theo không?

4.4.2. Cơ năng

Chảy máu tai, chảy nhiều, kéo dài trong vài ngày.

Chảy nước não tuỷ vào ngày thứ 2, kéo dài trong nhiều ngày.

Nếu đường vỡ đi qua khối mê nhĩ có triệu chứng chóng mặt ù tai và điếc.

Nếu đường vỡ đi qua ống Fallope có liệt mặt ngoại biên.

4.4.3. Thực thể

Khi khám thấy:

– Nếu màng nhĩ không rách, máu đọng trong hòm tai màu xanh.

– Da ống tai ngoài có thể rách.

– Da vùng xương chũm bầm tím, ấn vào rất đau.

Chọc dò nước não tuỷ có thể có máu.

4.4.4. Chụp điện quang

– Chụp Stenvers và Chaussé III có thể thấy đường vỡ.

– Chụp CT.Scan hoặc cộng hưởng từ thấy đường vỡ rõ rệt (với độ phân giải cao).

4.5. Điều trị

Chống choáng ngay cho bệnh nhân.

Nếu có chấn thương sọ não gửi phẫu thuật thần kinh điều trị.

Dùng kháng sinh liều cao và phối hợp để đề phòng viêm màng não.

Nếu liệt thần kinh VII, sau khi đã ổn định thần kinh rồi, ta mổ bộc lộ dây VII giải phóng những chèn ép nếu có, phủ lên trên TK VII cân cơ thái dương để bảo vệ.

Ngày nay có nhiều loại kháng sinh phổ rộng, bệnh nhân được theo dõi tốt và xử lý kịp thời tiên lượng vỡ xương đá đã tốt hơn nhiều so với trước đây.

- **Tai nạn giao thông, sinh hoạt ngày càng tăng.**
- **Vỡ xương chính mũi.**
- **Vỡ xương hàm.**
- **Vỡ xoang trán.**
- **Vỡ xương đá.**
- **Xử trí shocke, điều trị kết hợp xương.**

Bài 24

UNG THƯ VÒM MŨI HỌNG

MỤC TIÊU

1. *Chẩn đoán định hướng, ung thư vòm mũi họng dựa vào lâm sàng.*
2. *Hướng điều trị ung thư vòm mũi họng.*
3. *Trình bày được dịch tễ học và nguyên nhân của ung thư vòm mũi họng.*
4. *Tư vấn về phòng bệnh, điều trị và phát hiện sớm ung thư vòm và tâm lý lo sợ về ung thư ở cộng đồng.*

1. ĐẠI CƯƠNG

1.1. Nhắc lại giải phẫu của họng mũi

Vòm họng còn gọi là họng mũi (naso – pharynx) nằm ở dưới đáy sọ, trước cột sống cổ và sau hốc mũi. Nó được coi như một hộp có 6 thành:

– Thành trước là hai lỗ mũi sau thông với hốc mũi

– Thành sau trên: hai thành trên và sau liên tiếp với nhau tạo nên như một thành – còn được gọi là vòm họng (cavum).

– Hai thành bên: có hai loa vòi nhĩ (Eustachie) nối thông từ họng lên tai giữa. Loa vòi có hai nẹp trước và nẹp sau loa vòi. Sau nẹp sau loa vòi là một hố lõm kẹp giữa thành bên và thành sau là hố Rosenmuler.

– Thành dưới thông thương với họng miệng, là đường ngang đi qua bờ sau vòm khẩu cái xương tới bờ dưới của đốt sống cổ 1.

Bạch mạch của vùng họng mũi rất phong phú, đổ vào dãy hạch cảnh trên.

Vùng họng mũi liên quan chặt chẽ về giải phẫu với đáy sọ, khoảng bên hàm họng (nơi xuất phát và đường đi của các dây thần kinh sọ não). Liên quan với tai giữa qua vòi nhĩ – với mũi qua cửa mũi sau.

1.2. Định nghĩa về ung thư vòm mũi họng

Ung thư vòm mũi họng là khối u ác tính xuất phát từ lớp biểu mô phủ của vùng họng mũi. Với danh pháp quốc tế là N.P.C: Naso – Pharyngeal – Carcinoma.

Nó là một loại ung thư rất thường gặp ở Việt Nam.

2. ĐẶC ĐIỂM DỊCH TỄ HỌC

2.1. Trên thế giới: có ba vùng mắc bệnh này với các tỷ lệ khác nhau.

Vùng có tần số mắc cao nhất là vùng Đông Nam Á, Trung Quốc, Hồng Kông, Việt Nam, Philipine, Singapore; và ở vùng Đông, Bắc Châu Phi.

Hàng năm có khoảng 15 – 30 người bệnh mới mắc trên 100.000 dân. Nó chiếm khoảng 1/5 các khối u ác tính của toàn cơ thể và chiếm khoảng 3/4 so với các ung thư của đường tiêu hoá và hô hấp trên.

Vùng có tần số mắc trung gian: như ở Hy Lạp, Thổ Nhĩ Kỳ, vùng bán đảo Alaska, Groenland.

Hàng năm có khoảng dưới 5 người mới mắc trên 100.000 dân. Có tỷ lệ vào khoảng từ 3 – 5% so với các ung thư toàn cơ thể.

Vùng có tần số mắc thấp nhất vào khoảng 0,25% như ở châu Âu – châu Mỹ (EMC 1992).

2.2. Ở Việt Nam

Ung thư vòm mũi họng là một trong năm loại ung thư hay gặp nhất (phế quản, dạ dày, vú, tử cung và vòm họng).

Tỷ lệ mắc vào khoảng 10% so với ung thư toàn cơ thể (Phạm Thuỵ Liên – Hội nghị Ung thư vòm Việt – Pháp).

Là loại ung thư hay gặp nhất trong vùng Tai Mũi Họng thuộc đường tiêu hoá và hô hấp trên.

Về giới gặp ở nam nhiều hơn nữ. Với tỷ lệ khoảng 3/1.

Tuổi: thường gặp là từ 45 – 55. Tuổi thấp nhất đã gặp là 4 và cao nhất là 84.

Bệnh đã gặp ở mọi tỉnh thành, mọi miền, ở tất cả các vùng và các dân tộc.

3. CÁC GIẢ THUYẾT NGUYÊN NHÂN

3.1. Do virus Epstein – Barr (V.E.B – E.B.V)

E.B.V thuộc nhóm virus Herpest, gây bệnh M.I – Mononucleosis infectious ở Châu Mỹ, bệnh L.B – Lymphome Burkitt ở châu Phi và N.P.C – Ung thư vòm mũi họng ở vùng Đông Nam Á.

Người ta đã phát hiện được gen (AND) của E.B.V ở trong tế bào, tổ chức ung thư vòm, qua phản ứng tổng hợp chuỗi P.C.R, và phản ứng miễn dịch dương tính với các kháng nguyên của E.B.V (IgA,M/VCA – kháng nguyên vỏ; IgA,G/EA – kháng nguyên sớm, IgA,G/EBNA – kháng nguyên nhân).

3.2. Do gen di truyền

N.P.C gặp nhiều ở những cá thể gốc Đông Nam Á, dù di cư sang châu Âu,

Mỹ, Úc cũng vẫn gặp với tỷ lệ cao hơn cả dân bản địa. Hiện nay đã tìm thấy sự rối loạn cấu trúc của nhiễm sắc thể và các đoạn gen đặc trưng trên hệ H.L.A.

3.3. Các yếu tố nguy cơ liên quan như

Các nhiễm trùng tai mũi họng mạn tính dai dẳng.

Điều kiện kinh tế, mức sống thấp.

Người sống ở vùng có nguy cơ mắc N.P.C cao.

Làm nghề cao su, nhựa tổng hợp.

Dùng nhiều các loại thực vật, tinh dầu, các cây thuốc dân tộc cổ truyền.

Các sản phẩm đốt cháy: khói, hơi carbon, dầu hoả, hương trầm, hương chống muỗi.

Đặc biệt là ăn thường xuyên các thức ăn bị lên men chua, ôi, thiu. Trong đó có nhiều nitrosamin như cá muối, thịt kho, thịt hun khói, nước mắm...

4. TỔN THƯƠNG GIẢI PHẪU BỆNH LÝ

4.1. Vị trí thường gặp N.P.C

Thành bên, hố Rosenmuler.

Thành trên sau (trần vòm).

4.2. Tổn thương đại thể

Thể sùi hay gặp.

Thể thâm nhiễm: khó chẩn đoán.

Kèm loét, hoại tử.

4.3. Tổn thương vi thể

Theo phân loại của Tổ chức Y tế Thế giới (WHO) có ba nhóm:

– Ung thư biểu mô biệt hoá có cầu sừng.

– Ung thư biểu mô biệt hoá không sừng hoá.

– Ung thư biểu mô không biệt hoá (UCNT).

Trong ung thư vòm hay gặp nhất type III chiếm hơn 90%. Loại này liên quan nhiều với E.B.V và dương tính cao với các kháng nguyên E.B.V.

5. TRIỆU CHỨNG

5.1. Đặc điểm triệu chứng học

Có hai đặc điểm: là các triệu chứng mượn của tai, mũi, hạch cổ và thần kinh. Bệnh thể hiện thường ở một bên.

5.2. Các dấu hiệu về mũi

Tắc ngạt mũi một bên tăng dần.

Xì ra mũi nhày lẫn máu, thi thoảng, kéo dài.

Khịt khạc nhày lẫn máu.

5.3. Các dấu hiệu về tai

Ù tai tiếng trầm một bên.

Nghe kém ở một bên.

Viêm tai thanh dịch.

Chảy tai nhày.

5.4. Hạch cổ to

Thường xuất hiện cùng bên với khối u.

Có thể xuất hiện sớm nhất trước cả các dấu hiệu về tai, mũi và khối u vòm.

Vị trí hạch thuộc về dãy cảnh trên, hạch dưới cơ nhị thân – Kutner.

Ở giai đoạn muộn, có thể có nhiều hạch, ở cả hai bên, kích thước hạch to dần, cứng, dính, cố định.

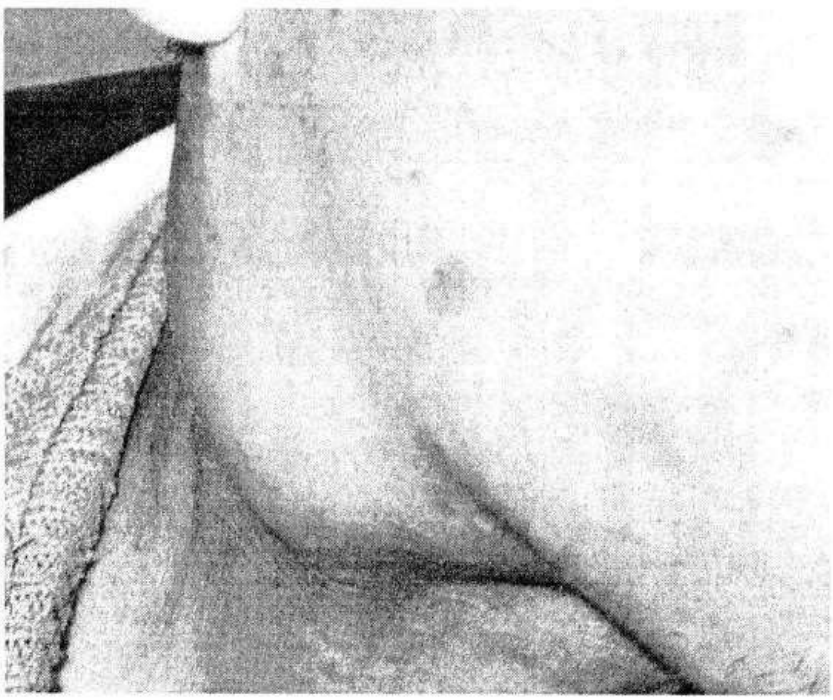

Hình 26. Hạch cổ trong ung thư vòm mũi họng (Hạch Kutner)

5.5. Các dấu hiệu về thần kinh

Đau đầu: xuất hiện sớm, ở một nửa bên cùng bên khối u, đau âm ỉ, lúc đầu còn chịu tác dụng của thuốc giảm đau. Ở giai đoạn muộn, có các cơn đau dữ dội, ít chịu tác dụng của thuốc giảm đau.

Liệt các dây thần kinh sọ não.

Các dây thường bị liệt hay gặp và sớm là dây V, VI.

Sau đó là III, IV, IX, X, XI, XII.

Có thể bị liệt cả 12 dây sọ ở một bên.

Thăm khám lâm sàng

Soi gián tiếp vòm họng.

Nội soi vòm họng.

Phát hiện tổn thương thực thể ở vòm họng: u sùi, loét, thâm nhiễm...

Khám tìm hạch cổ to.

Khám tìm liệt các dây thần kinh sọ não.

Thăm khám toàn thân: giai đoạn muộn có bị ảnh hưởng bởi sự nhiễm độc của ung thư.

Hình 27. Dấu hiệu sụp mi trong NPC

Thăm khám tìm sự lan tràn của ung thư vòm tới mũi xoang, tai, họng miệng...

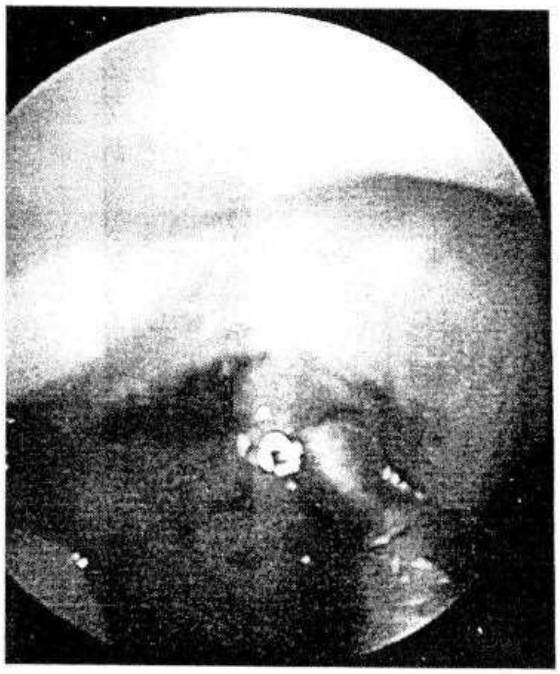

Hình 28. Ảnh nội soi vòm họng và bấm sinh thiết dưới nội soi

6. CHẨN ĐOÁN

6.1. Chẩn đoán dương tính

6.1.1. Dựa vào lâm sàng

6.1.2. Dựa vào dịch tễ học lâm sàng

Tuổi, giới, tiền sử gia đình, nghề nghiệp, địa dư...

6.1.3. Dựa vào giải phẫu bệnh lý

Mọi bệnh lý chẩn đoán lâm sàng là ung thư vòm đều phải khẳng định bởi chẩn đoán tổ chức học qua các cúp giải phẫu bệnh của khối u.

Hạch đồ: chọc hạch để chẩn đoán tế bào học có di căn của ung thư biểu mô.

Sinh thiết hạch cổ to (hoặc qua mổ lấy hạch cổ, nạo vét hạch cổ) để chẩn đoán tổ chức học: thấy di căn của ung thư biểu mô đến hạch.

Sinh thiết khối u vòm họng: để có chẩn đoán dương tính của tổ chức học sẽ cho biết ung thư biểu mô loại biệt hoá hoặc không biệt hoá...

Có trường hợp phải sinh thiết nhiều lần mới có chẩn đoán G.P.B (+).

6.1.4. Các xét nghiệm phối hợp giúp chẩn đoán, theo dõi, tiên lượng

X quang: phát hiện tổn thương lan tràn rộng, phá huỷ xương nền sọ: film Hirtz, sọ nghiêng, CT. scan.

Chẩn đoán huyết thanh miễn dịch: IgA/VCA; IgA/EA; IgA/EBNA phản ứng dương tính cao gợi ý về khả năng mắc N.P.C. Nó còn giúp cho theo dõi, tiên lượng và khi cần phát hiện, điều tra một số lượng lớn cá thể ở cộng đồng. Trong quá trình điều tra về N.P.C.

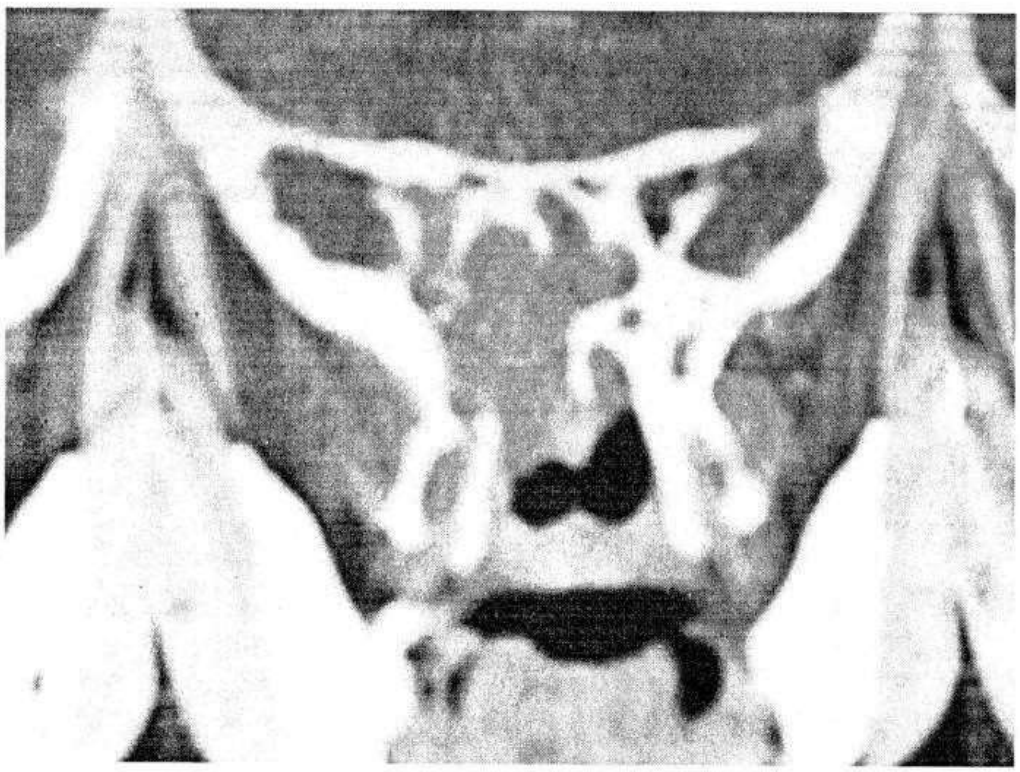

Hình 29. CT lát cắt Coronal thấy u ở vòm mũi họng xâm lấn vào xoang bướm (P).

Lấy tổ chức u vòm họng tìm gen virus Epstein Barr qua phản ứng P.C.R giúp cho chẩn đoán dương tính và chẩn đoán nguyên nhân và nghiên cứu khoa học.

6.2. Chẩn đoán giai đoạn

6.2.1. Theo phân loại quốc tế T.N.M

6.2.2. Theo giai đoạn lâm sàng

Giai đoạn đầu: toàn thân chưa bị ảnh hưởng.

Giai đoạn toàn phát: có nhiều nhóm triệu chứng đã xuất hiện, toàn thân đã bị ảnh hưởng, nhưng chưa có biểu hiện của nhiễm độc ung thư, chưa có di căn xa.

Giai đoạn muộn: toàn thân đã bị nhiễm độc với ung thư, hoặc có di căn xa (phổi, gan, xương, hạch) không còn khả năng điều trị khỏi.

6.3. Chẩn đoán thể lâm sàng

Dựa vào các dấu hiệu xuất hiện sớm có thể phân ra các thể sau: thể tai, thể mũi, thể hạch, thể thần kinh.

6.4. Chẩn đoán phân biệt

Với lao hạch: với hạch cổ to xuất hiện trước, có thể nhầm và điều trị như lao hạch.

Cần phải có chẩn đoán tế bào, hoặc tổ chức học của hạch và phải thăm khám, theo dõi về vòm họng.

Các bệnh lý liệt thần kinh vận nhãn ở chuyên khoa mắt

Các bệnh lý liệt thần kinh sọ não, u thân não.

Giai đoạn sớm khi có biểu hiện ở tai dễ bị nhầm lẫn viêm tai thanh dịch mà quên đi do N.P.C.

7. HƯỚNG ĐIỀU TRỊ VÀ TIÊN LƯỢNG

7.1. Điều trị

7.1.1. Tia xạ

Là phương pháp điều trị chủ yếu để làm tiêu khối u và hạch cổ.

7.1.2. Hoá chất

Được áp dụng cho các giai đoạn muộn hoặc đã có di căn xa.

Được kết hợp với điều trị tia xạ.

7.1.3. Miễn dịch trị liệu

Nhằm nâng cao sức đề kháng chung và khả năng miễn dịch của người bệnh.

7.1.4. Phẫu thuật

Hiện nay chỉ áp dụng cho mổ lấy hạch, hoặc nạo vét hạch cổ.

7.2. Tiên lượng

Phụ thuộc vào giai đoạn của bệnh.

Phụ thuộc vào phương pháp điều trị đúng và triệt để.

Tiên lượng tốt hơn từ khi có phương pháp điều trị tia xạ gia tốc, tia ba chiều và kết hợp với điều trị hoá chất.

8. TIẾN TRIỂN

8.1. Các hướng lan của ung thư vòm họng

Ra trước: vào hốc mũi, xoang ổ mắt.

Lên trên: vào nền sọ và nội sọ.

Xuống dưới: thập thò ở họng miệng.

Ra sau: vào đốt sống cổ.

Sang hai bên: lên tai giữa, đáy sọ.

8.2. Di căn xa: hạch, phổi, gan xương, sọ não.

9. PHÒNG BỆNH VÀ PHÁT HIỆN SỚM N.P.C

Loại bỏ các yếu tố nguy cơ.

Loại bỏ, điều trị tốt các nhiễm trùng mạn tính ở vùng tai mũi họng, răng miệng.

Phát hiện sớm các bệnh ung thư vẫn là biện pháp tích cực nhất để tăng tỷ lệ sống sau điều trị.

Thăm khám định kỳ bệnh nhân sau điều trị theo quy định chung về bệnh ung thư.

9.1. Các dấu hiệu gợi ý sớm về N.P.C

Hạch Kutner mới xuất hiện, to dần.

Ù tai, viêm tai thanh dịch ở một bên.

Ngạt tắc mũi một bên kèm xì nhày lẫn máu, khịt khạc nhày máu.

Đau đầu âm ỉ, dai dẳng cùng bên hạch cổ to.

9.2. Chăm sóc sức khoẻ ban đầu và tư vấn

Tuyên truyền, tư vấn cho cộng đồng về phát hiện sớm ung thư. Ung thư chỉ có tiên lượng xấu khi đã muộn.

Quan niệm không đúng về bệnh ung thư, sợ hãi khi bị ung thư cần được tuyên truyền, giải đáp đúng mức.

Phát hiện và giúp cộng đồng loại bỏ các tập quán, thói quen ăn uống, sử dụng các sản phẩm có nguy cơ gây ung thư.

- Dịch tễ học.
- Các dấu hiệu mượn tai, mũi, hạch cổ, thần kinh sọ não...
- Triệu chứng xuất hiện ở một bên.
- Gặp nhiều nhất trong các ung thư tai mũi họng.

Bài 25

UNG THƯ THANH QUẢN

MỤC TIÊU

1. Trình bày được các yếu tố nguy cơ của ung thư thanh quản.

2. Nêu chẩn đoán định hướng ung thư thanh quản.

3. Trình bày được về hướng điều trị và chăm sóc, theo dõi định kỳ ung thư thanh quản.

4. Tư vấn được các kiến thức liên quan đến ung thư thanh quản cho cộng đồng.

1. ĐẠI CƯƠNG

1.1. Nhắc lại giải phẫu, sinh lý

1.1.1. Thanh quản được chia làm ba tầng

Tầng thanh môn: vùng 2 dây thanh

Tầng thượng thanh môn: gồm buồng thanh thất morgagnie, băng thanh thất, sụn thanh thiệt.

Tầng hạ thanh môn: vùng mặt dưới dây thanh tới ngấn sụn khí quản thứ nhất.

Vùng bờ thành thanh quản gồm bờ sụn thanh thiệt, nẹp phễu thanh thiệt, sụn phễu.

1.1.2. Thanh quản có các chức năng phát âm, thở và bảo vệ đường thở

1.2. Định nghĩa

Ung thư thanh quản là các khối u ác tính xuất phát từ nội thanh quản (gồm 3 tầng) hoặc ở vùng bờ thành của thanh quản.

Khi khối u lan rộng vào hạ họng thì còn được gọi là ung thư thanh quản hạ họng.

1.3. Dịch tễ học

Ung thư thanh quản thuộc vùng đường hô hấp – tiêu hóa trên (V.A.D.S)

Gặp nhiều ở các nước công nghiệp phát triển (Âu – Mỹ). Trung bình chiếm khoảng 10% so với ung thư toàn thân.

Ở Việt Nam ngày càng gặp nhiều thể ung thư thanh quản đơn thuần hơn

là ung thư hạ họng. Hàng năm tại bệnh viện tai mũi họng trung ương (Hà Nội) thường khám và điều trị cho khoảng hơn 100 bệnh nhân ung thư vùng thanh quản, đứng hàng thứ hai sau ung thư vòm mũi họng trong chuyên khoa tai mũi họng.

Giới: nam gặp nhiều hơn nữ khoảng 4 : 1

Tuổi thường gặp từ 40 – 69.

2. NGUYÊN NHÂN VÀ YẾU TỐ NGUY CƠ

Thuốc lá

Rượu, sự phối hợp giữa rượu – thuốc lá có nguy cơ cao hơn.

Yếu tố nghề nghiệp: làm việc trong nhà máy hóa chất, mỏ có nikel, amiante, chrome...

Đã bị tia xạ vùng trước cổ.

Nhiễm trùng vùng răng miệng, tai mũi họng dai dẳng, thiếu dinh dưỡng, vitamin.

Viêm thanh quản mạn tính

Tình trạng sừng hóa (kératore), bạch sản (leucoplasie), u nhú (papillome) của dây thanh được coi là tình trạng tiền ung thư.

3. GIẢI PHẪU BỆNH LÝ

3.1. Vị trí: thường gặp ở dây thanh

3.2. Đại thể: thường gặp thể sùi, có thể là loét, bạch sản.

3.3. Vi thể: chủ yếu là ung thư tế bào vẩy (Squamous Cells), ung thư tổ chức liên kết (Sarcoma) rất hiếm gặp.

4. TRIỆU CHỨNG

Mô tả theo thể điển hình là ung thư dây thanh.

4.1. Rối loạn giọng nói: giọng khàn, cứng, dai dẳng kéo dài và tăng dần. Điều trị nội khoa không đỡ, cứ tăng dần tới mức độ nói rất khàn, rè, nói mệt và kèm các dấu hiệu khác nữa.

4.2. Các dấu hiện xuất hiện muộn

Ho khan, rồi ho khạc đờm nhày lẫn máu.

Đau vùng cổ, trước thanh quản, có thể đau lan lên tai.

Khó chịu ở họng, cảm giác như có dị vật.

Khó thở thanh quản: khi khối u lan rộng che lấp lòng thanh quản.

Rối loạn về nuốt: có khi khối u lan ra ngoài thanh quản đến hạ họng gây ra nuốt vướng nghẹn, đau, nuốt tắc.

4.3. Hạch cổ: thường xuất hiện muộn, chủ yếu là nhóm cảnh gữa.

4.4. Thăm khám lâm sàng

Soi thanh quản gián tiếp bằng gương soi thanh quản.

Soi thanh quản bằng ống mềm qua đường mũi.

Soi thanh quản gián tiếp phóng đại kèm video, chụp ảnh, ghi hình động.

Soi thanh quản trực tiếp dưới kính hiển vi tìm u sùi, loét, thâm nhiễm, bạch sản, sừng hoá trắng, u nhú...

Nhìn, sờ vùng trước thanh quản, sụn giáp ở giai đoạn lan rộng ra trước thấy cứng như mai rùa và mất lọc cọc thanh quản cột sống.

Khám toàn thân tìm tình trạng nhiễm độc của ung thư hay có kèm khối u thứ 2.

Thăm khám thanh quản chú ý các tổn thương sùi, loét hay thâm nhiễm sừng hoá, bạch sản trắng của dây thanh và sự di động của sụn phễu. Khi khối u lan rộng ra hạ họng – được gọi là ung thư thanh quản hạ họng.

5. CHẨN ĐOÁN

5.1. Chẩn đoán dương tính

5.1.1. Dựa vào lâm sàng

5.1.2. Dựa vào chẩn đoán hình ảnh

Chụp phim cổ nghiêng.

Chụp tomo thanh quản.

Chụp CT. scan.

Phát hiện độ mờ, độ lan rộng, phá huỷ của u.

Siêu âm vùng cổ để phát hiện hạch cổ to, dính, thâm nhiễm xung quanh.

5.1.3. Chẩn đoán quyết định bởi giải phẫu bệnh lý (GFBL)

Phải sinh thiết tổ chức u để chẩn đoán GFBL.

Làm hạch đồ xác định tế bào học.

5.2. Chẩn đoán giai đoạn. Theo phân loại quốc tế TNM, cần chú ý:

T1. Khi u ở một dây thanh.

T2. Khối u ở hai dây thanh

T3. Khối u làm cố định sụn phễu, dây thanh.

T4. Khối u lan rộng ra ngoài thanh quản.

5.3. Chẩn đoán phân biệt

Lao thanh quản: thường xuất hiện sau lao phổi. Phải có xác định của chẩn đoán giải phẫu bệnh lý và vi trùng (BK).

U lành tính của thanh quản: như u nhú (papilloma), polyp, hạt xơ...

Viêm thanh quản mạn tính.

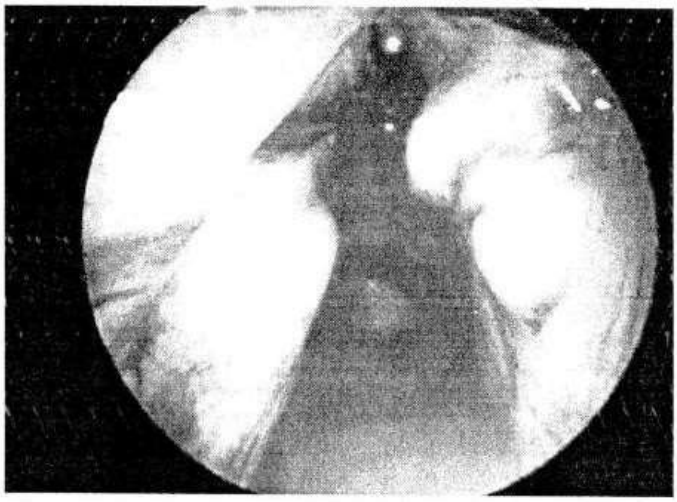

Hình 30. Ung thư dây thanh phải



Hình 31. Bệnh phẩm cắt thanh quản toàn phần: ung thư lan rộng ba tầng thanh quản ở hai bên

6. HƯỚNG ĐIỀU TRỊ VÀ TIÊN LƯỢNG

6.1. Điều trị

6.1.1. Giai đoạn sớm: cắt dây thanh.

6.1.2. Giai đoạn muộn: cắt thanh quản bán phần hoặc cắt thanh quản toàn phần.

Phẫu thuật nạo vét hạch cổ kèm theo.

Tia xạ hậu phẫu.

Điều trị hoá chất phối hợp.

Chú ý nâng cao thể trạng và tình trạng miễn dịch chung.

6.1.3. Phục hồi giọng nói sau cắt bỏ thanh quản toàn phần có ba phương pháp

Lắp van phát âm khí thực quản.

Tập nói giọng thực quản.

Dùng dụng cụ thanh quản điện.

6.2. Tiên lượng

Phụ thuộc vào giai đoạn của bệnh.

Phụ thuộc vào chọn lựa phương pháp điều trị đúng và triệt để.

Là một trong các bệnh lý ung thư vùng tai mũi họng có thể mổ cắt bỏ được triệt để và có thể phục hồi phát âm tốt.

Tiên lượng sống sau 5 năm đạt trên 70%.

Tiên lượng xấu khi xuất hiện ung thư thứ 2.

7. TIẾN TRIỂN

7.1. Các hướng lan rộng của ung thư dây thanh

Lên băng thanh thất qua buồng Morgagnie.

Lên cao hơn: xâm lấn vào sụn nắp thanh thiệt, đáy lưỡi.

Xuống hạ thanh môn, khí quản.

Sang bên đối diện (thường gặp lan qua mép trước)

Ra ngoài: vào xoang lê, máng họng thanh quản – hạ họng.

Ra sau: vào miệng thực quản.

Ra ngoài da...

7.2. Ở giai đoạn muộn: bệnh nhân có thể bị suy kiệt, nhiễm độc bởi ung thư

7.3. Di căn xa: phổi, gan, thận, xương...

8. CHĂM SÓC, PHÒNG BỆNH, TƯ VẤN

Chăm sóc sau mổ: theo dõi vấn đề thở, ăn và thể trạng.

Tư vấn ở cộng đồng: cần đi khám phát hiện sớm khi có các dấu hiệu gợi ý: khàn tiếng kéo dài.

Cần chú ý tâm lý người dân sợ ung thư nên có khi lẩn tránh không đi khám sớm hoặc từ chối các phương pháp điều trị.

Thăm khám định kỳ theo quy định chung của bệnh lý ung thư:

– Khám lại mỗi tháng 1 lần trong 3 tháng đầu sau mổ.

– Sau đó 3 tháng khám lại 1 lần trong năm đầu tiên (không tính 3 tháng đầu).

– Tiếp theo 6 tháng khám 1 lần trong 2 năm.

– Cuối cùng là mỗi năm khám lại 1 lần cho đến khi đủ 5 năm sau điều trị.

- **Dịch tễ học.**
- **Khàn tiếng kéo dài, từ từ tăng dần.**
- **Khó thở, rối loạn về nuốt, hạch cổ xuất hiện muộn.**
- **Có thể phẫu thuật cắt bỏ triệt để nhất và huấn luyện giọng nói.**

Bài 26

UNG THƯ HẠ HỌNG

MỤC TIÊU

1. *Trình bày được các yếu tố nguy cơ liên quan đến ung thư hạ họng.*
2. *Nêu chẩn đoán định hướng ung thư hạ họng.*
3. *Trình bày được hướng điều trị và chăm sóc, theo dõi định kỳ.*
4. *Tư vấn được các kiến thức liên quan đến ung thư ở vùng này cho cộng đồng.*

1. ĐẠI CƯƠNG

1.1. Nhắc lại giải phẫu sinh lý

Hạ họng thuộc về đường ăn, bao quanh thanh quản. Gồm ba phần:

– Vùng sau sụn nhẫn phễu, tiếp giáp với miệng thực quản.

Thành sau hạ họng, đối chiếu với vùng tiền đình thanh quản.

Xoang lê và máng họng thanh quản, liên tiếp với hai thành bên của họng miệng thẳng xuống, bao ở hai bên ngoài của thanh quản.

Hạ họng liên tiếp với thực quản qua miệng thực quản, có chức năng nuốt.

1.2. Định nghĩa: ung thư hạ họng là khối u ác tính xuất phát từ biểu mô phủ vùng hạ họng, hay gặp nhất ở xoang lê và máng họng thanh quản, thành sau họng. Khi khối u lan rộng ra ngoài hạ họng vào thanh quản thì được gọi là ung thư hạ họng – thanh quản.

1.3. Dịch tễ học

Ung thư hạ họng cũng là một loại ung thư hay gặp ở vùng tai mũi họng. Ung thư hạ họng và ung thư thanh quản đứng hàng thứ hai sau ung thư vòm mũi họng.

Ở các nước Âu Mỹ thì tỷ lệ của ung thư hạ họng gặp ít hơn thanh quản.

Ở Việt Nam do phát hiện bệnh muộn nên khối u lan rộng toàn bộ vùng hạ họng và vào thanh quản được gọi là ung thư hạ họng – thanh quản. Ngược lại khối u xuất phát từ thanh quản lan ra hạ họng được gọi là ung thư thanh quản – hạ họng.

Tỷ lệ mắc bệnh ở nam nhiều hơn nữ (3/1).

Tuổi gặp trung bình là 40 – 60 tuổi.

2. NGUYÊN NHÂN VÀ YẾU TỐ NGUY CƠ

Rượu, thuốc lá: vừa dùng cả rượu, thuốc lá có nguy cơ ung thư tăng gấp ba lần.

Yếu tố nghề nghiệp: liên quan đến amiant, nikel, chrome, chất dẻo.

Yếu tố tiền ung thư: viêm nhiễm mạn tính, thoái hóa niêm mạc, dị sản biểu mô tỏa lan.

3. GIẢI PHẪU BỆNH LÝ

3.1. Vị trí: thường gặp ở xoang lê

3.2. Đại thể: thường là thể sùi, bị loét và hoại tử sớm

3.3. Vi thể: thường gặp là ung thư tế bào vảy (Squamous cell Carcinoma).

4. TRIỆU CHỨNG

4.1. Rối loạn về nuốt ở một bên: cảm giác nuốt vướng ở hạ họng như có dị vật, mắc xương cá, kéo dài và tăng dần đến nuốt nghẹn, khó và nuốt tắc.

4.2. Đau khi nuốt, đau lan lên tai ở cùng với bên nuốt vướng.

4.3. Hạch cổ: xuất hiện sớm vùng máng cảnh, ngang tầm vùng sụn thanh quản (nhóm cảnh giữa) to dần, cứng và đi đến cố định.

4.4. Khi đã lan tràn rộng vào thanh quản sẽ kèm theo nói khàn và khó thở.

4.5. Thăm khám

4.5.1. Tìm hạch cổ to

4.5.2. Soi thanh quản hạ họng bằng các phương pháp

Soi hạ họng gián tiếp bằng gương soi thanh quản.

Soi hạ họng bằng ống mềm qua đường mũi.

Soi hạ họng gián tiếp phóng đại kèm video, chụp ảnh, ghi hình động.

Soi hạ họng trực tiếp dưới kính hiển vi tìm u sùi ở xoang lê, loét, thâm nhiễm và mức độ lan tràn của nó.

4.5.3. Sờ nắn vùng máng cảnh, sau cánh sụn giáp đau, có thể đầy, cứng do lan rộng và mất lọc cọc thanh quản cột sống.

4.5.4. Khám toàn thân tìm tình trạng nhiễm độc ung thư hay kèm theo ung thư thứ hai.

5. CHẨN ĐOÁN

5.1. Chẩn đoán dương tính

5.1.1. Dựa vào lâm sàng

5.1.2. Dựa vào chẩn đoán hình ảnh

Chụp phim cổ nghiêng

Tomo thanh quản hạ họng

Chụp hạ họng có uống thuốc cản quang

CT. Scanner.

Phát hiện độ mở, sự lan rộng, phá huỷ của u.

Siêu âm vùng cổ để tìm hạch.

5.1.3. Chẩn đoán quyết định bởi giải phẫu bệnh lý

Phải bấm sinh thiết khối u để có chẩn đoán tổ chức học.

Phải làm hạch đồ để chẩn đoán tế bào học.

5.2. Chẩn đoán phân biệt

Loạn cảm họng do viêm họng hạt mạn tính, viêm xoang sau, rối loạn nội tiết, thoái hóa đốt sống cổ gây ra nuốt vướng, khi nuốt nước bọt còn ăn uống vẫn bình thường, bệnh kéo dài nhiều tháng, nhiều năm.

Hình 32. Bệnh phẩm cắt thanh quản toàn phần: ung thư hạ họng (xoang lê phải)

6. HƯỚNG ĐIỀU TRỊ VÀ TIÊN LƯỢNG

6.1. Điều trị

Chủ yếu là mổ cắt bỏ hạ họng thanh quản toàn phần kèm phẫu thuật nạo vét hạch cổ.

Tia xạ hậu phẫu.

Có thể phối hợp với hóa chất.

Chú ý nâng cao thể trạng và miễn dịch chung.

6.2. Tiên lượng

Tiên lượng của ung thư hạ họng xấu hơn ung thư thanh quản.

7. TIẾN TRIỂN

Ung thư hạ họng thường xuất phát từ xoang lê.

Khi ung thư lan dọc theo máng họng thanh quản lên cao đến họng miệng, lan ra thành sau họng, lan ra miệng thực quản, thực quản.

Lan vào thanh quản.

Di căn xa: hạch trung thất, phổi, gan, xương, não.

8. CHĂM SÓC, PHÒNG BỆNH VÀ TƯ VẤN

Chăm sóc vấn đề ăn, thở và thể trạng.

Tất cả mọi nam giới có uống rượu, hút thuốc lá xuất hiện nuốt vướng hay khàn tiếng dai dẳng sau 15 ngày không khỏi đều phải kiểm tra kỹ tại chuyên khoa tai mũi họng nhằm phát hiện bệnh sớm.

Thăm khám định kỳ sau điều trị (xem ở bài ung thư thanh quản)

- **Dịch tễ học**
- **Nuốt vướng, đau dai dẳng, đau lan lên tai ở một bên.**
- **Rối loạn về nuốt tăng dần, nặng dần**
- **Hạch cổ xuất hiện sớm.**
- **Khàn tiếng, khó thở thanh quản.**