🔴#MASTECTOMIE DROITE .
Scoliose .

🟡#RIGHT MASTECTOMY

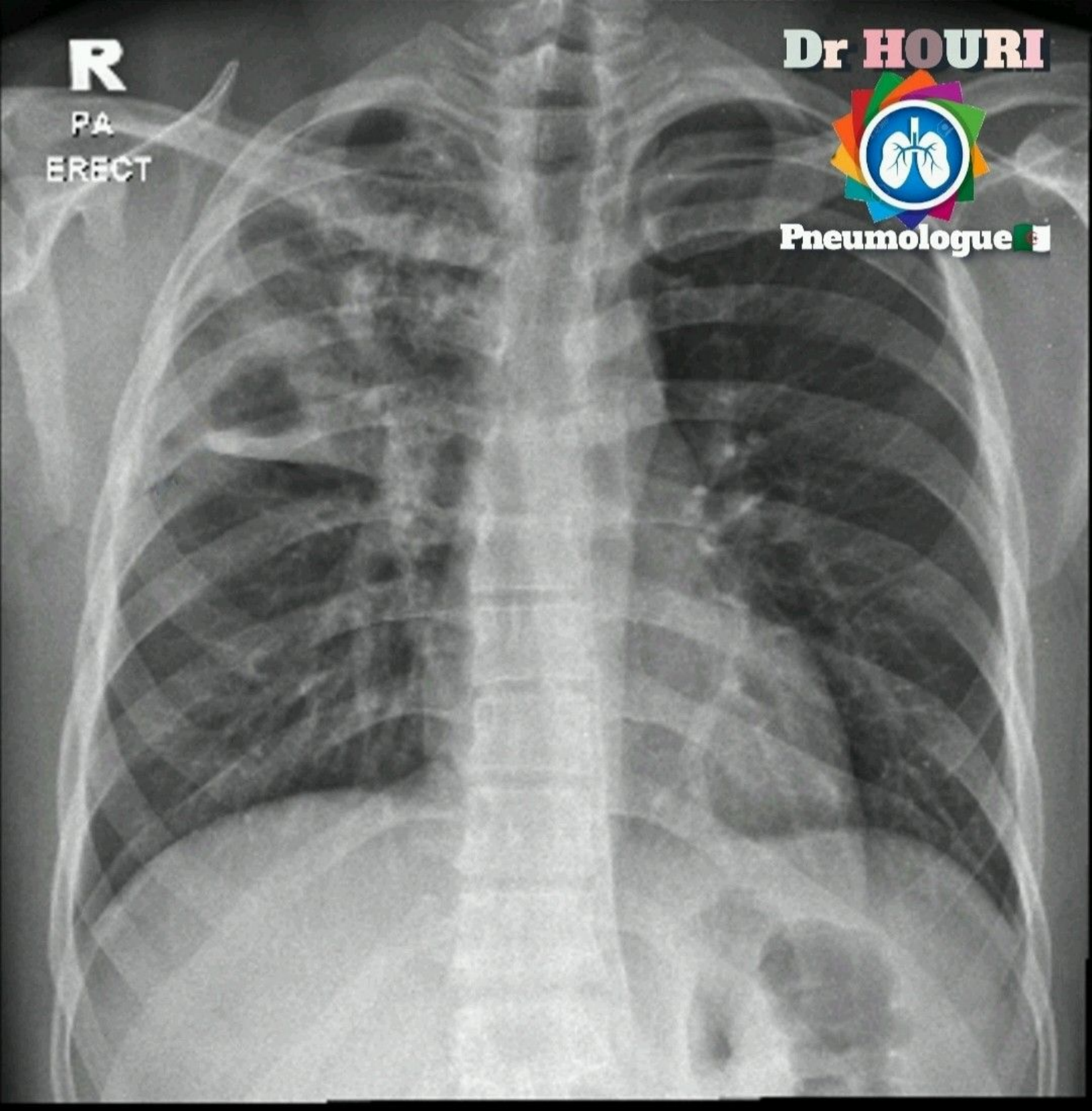
R
PA
ERECT
Dr HOURI
Pneumologue

🔴#Opacité occupant le lobe superieure droit Dense ,hétérogene, en son sein de multiples clartés de taille variables,à limite supéro-externe confondue avec la paroi thoracique; limite interne confondue avec le mediastin,bien limitée dans sa partie inferieur par la petite scissure.

✅Diagnostic:
Lobite excavée tuberculeuse.

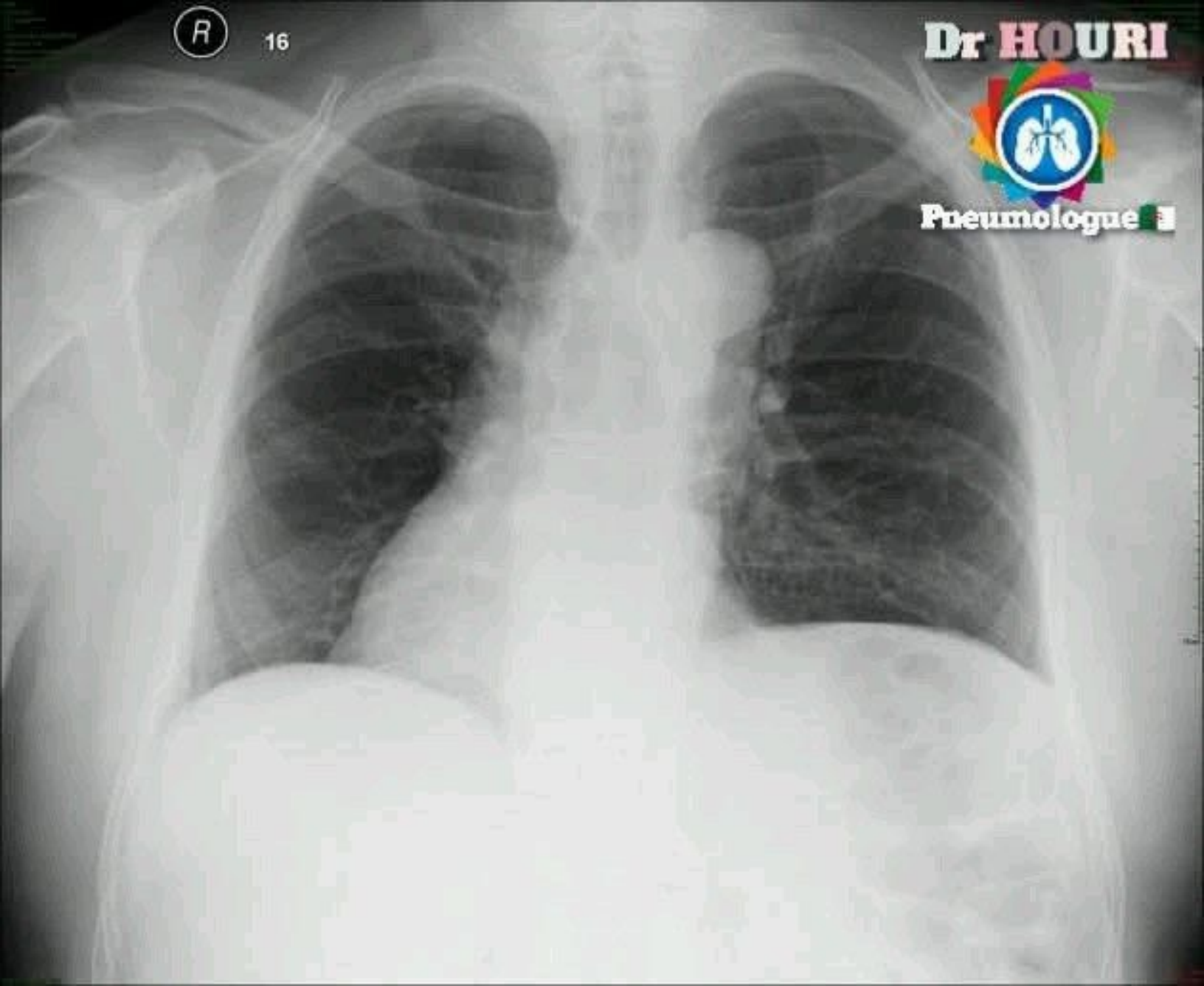
R
16
Dr HOURI
Pneumologue

DEXTROCARDIE

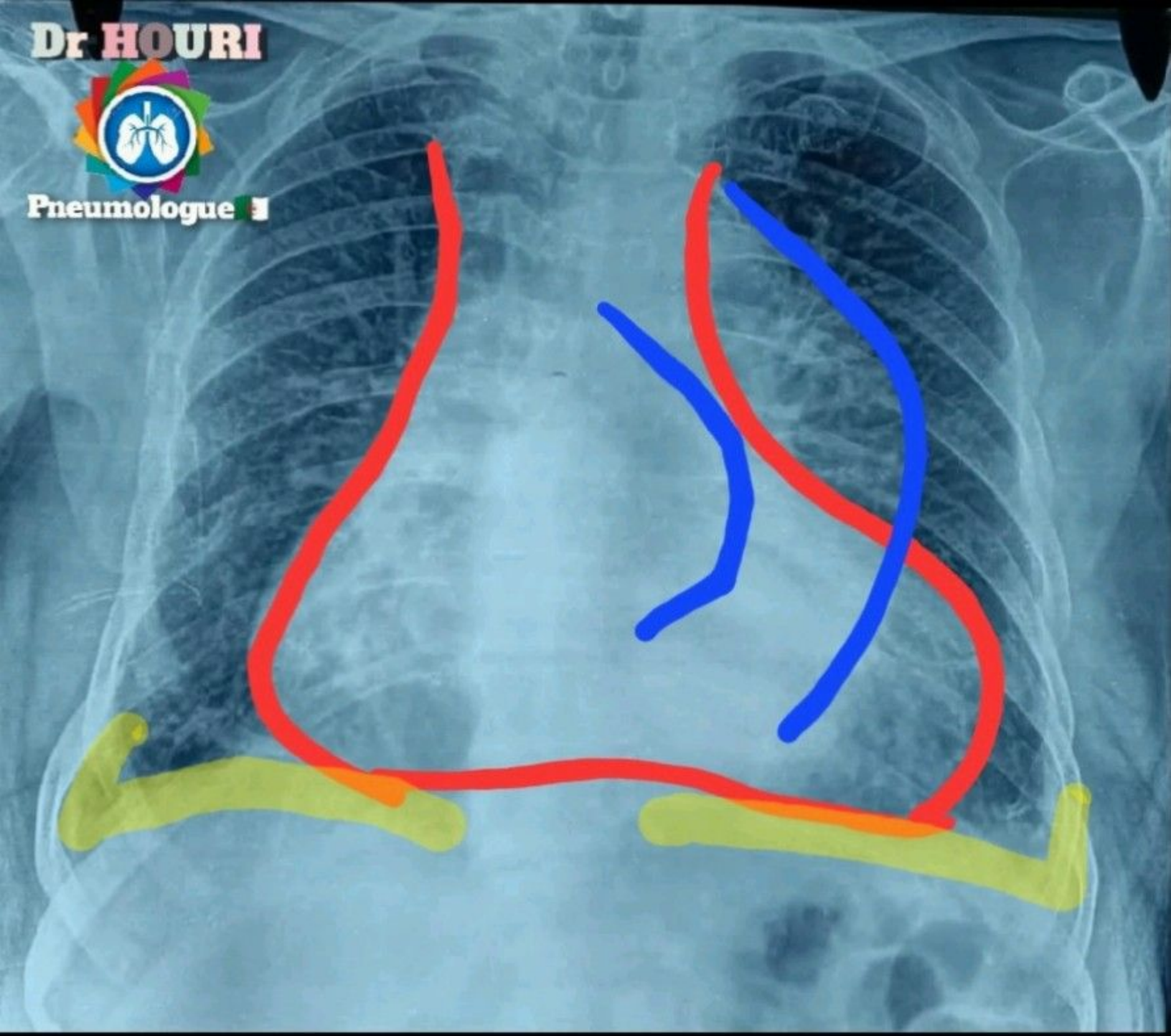
Dr HOURI
Pneumologue

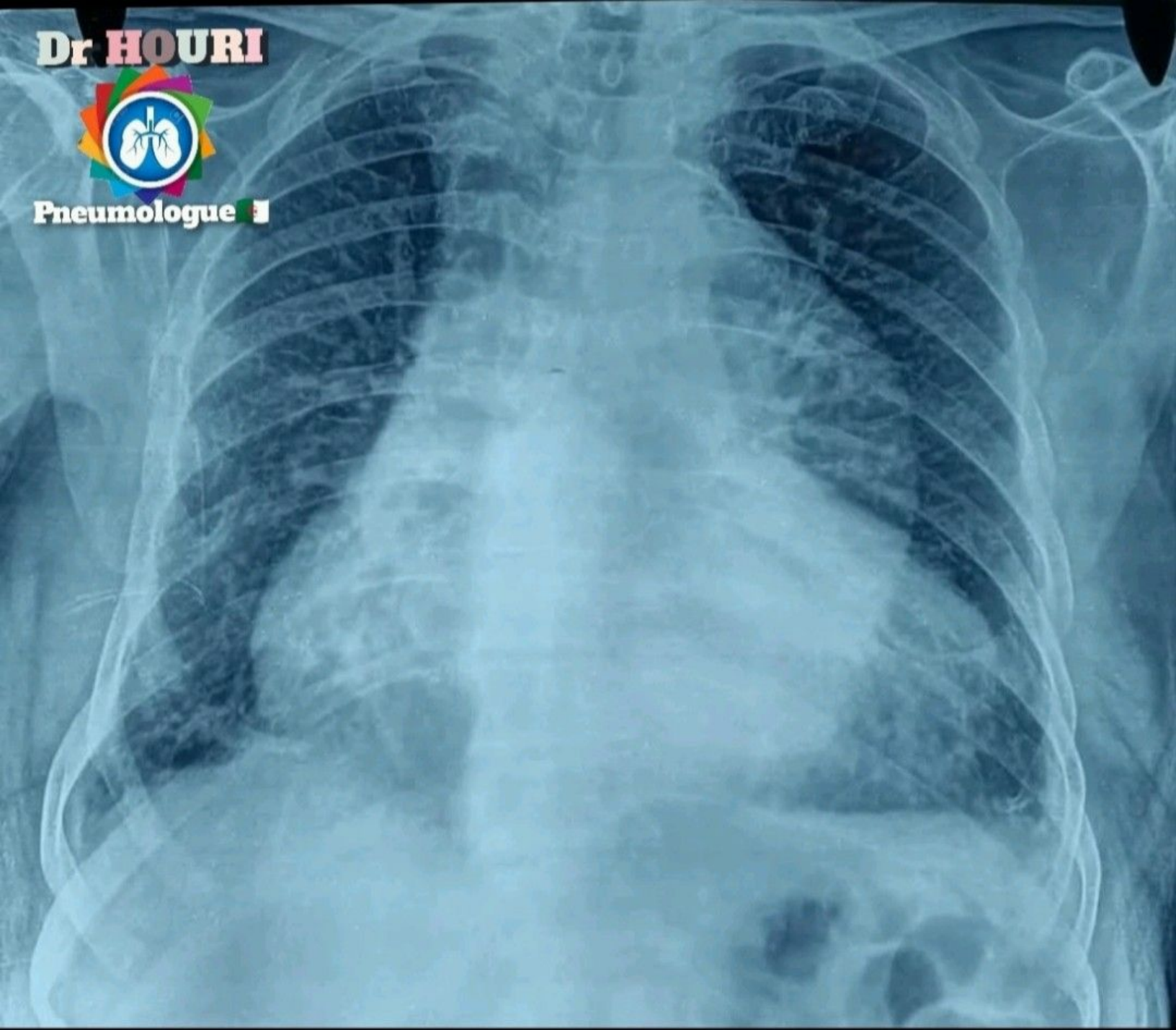
Dr HOURI
Pneumologue

🟥CARDIOMÉGALIE
🟩ANÉVRISME DE L'AORTE
🟪ÉPANCHEMENT PLEURAL LIQUIDIEN BILATÉRAL DE PETITE ABONDANCE .

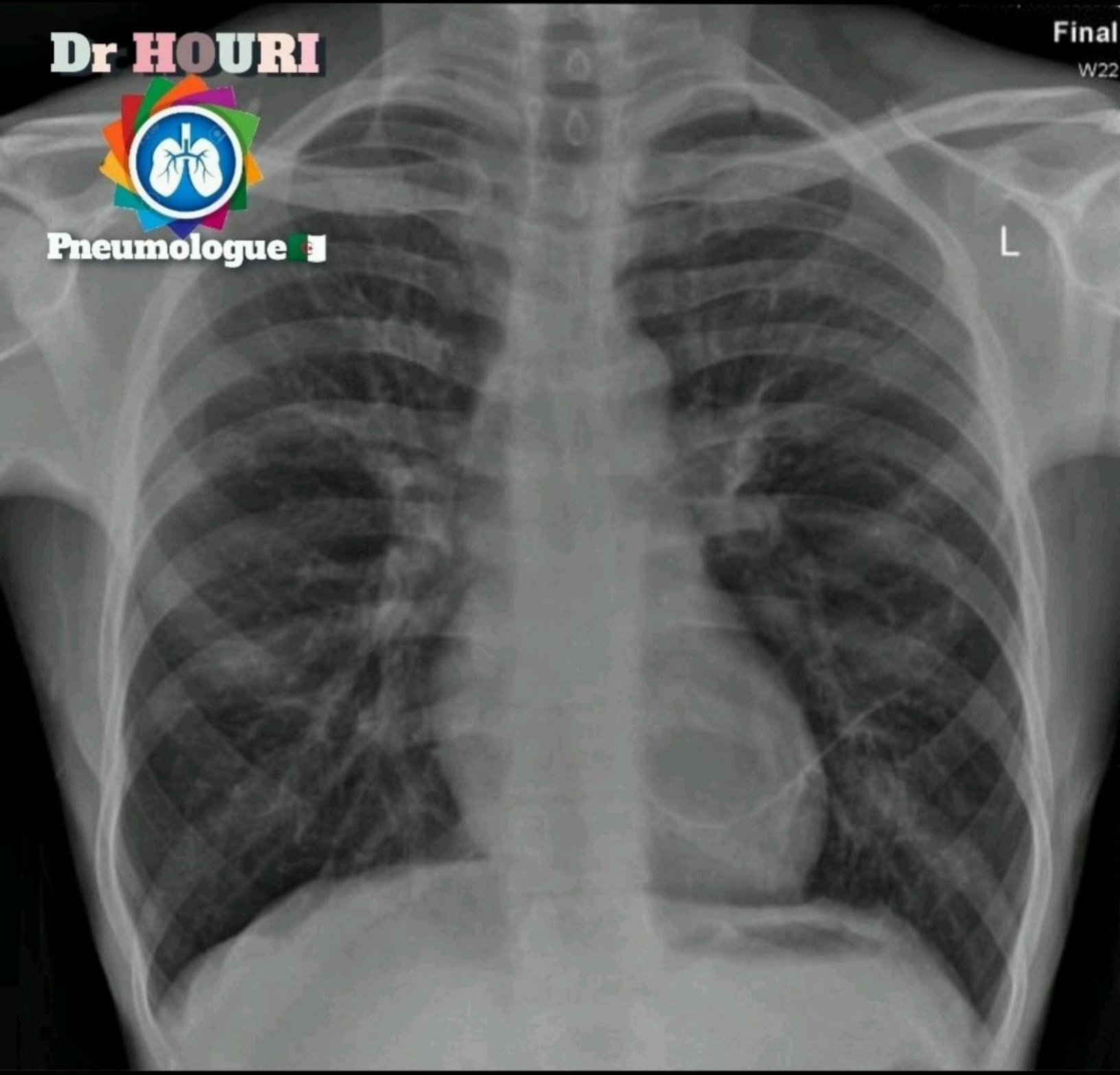
Dr HOURI
Pneumologue
Final
W22
L

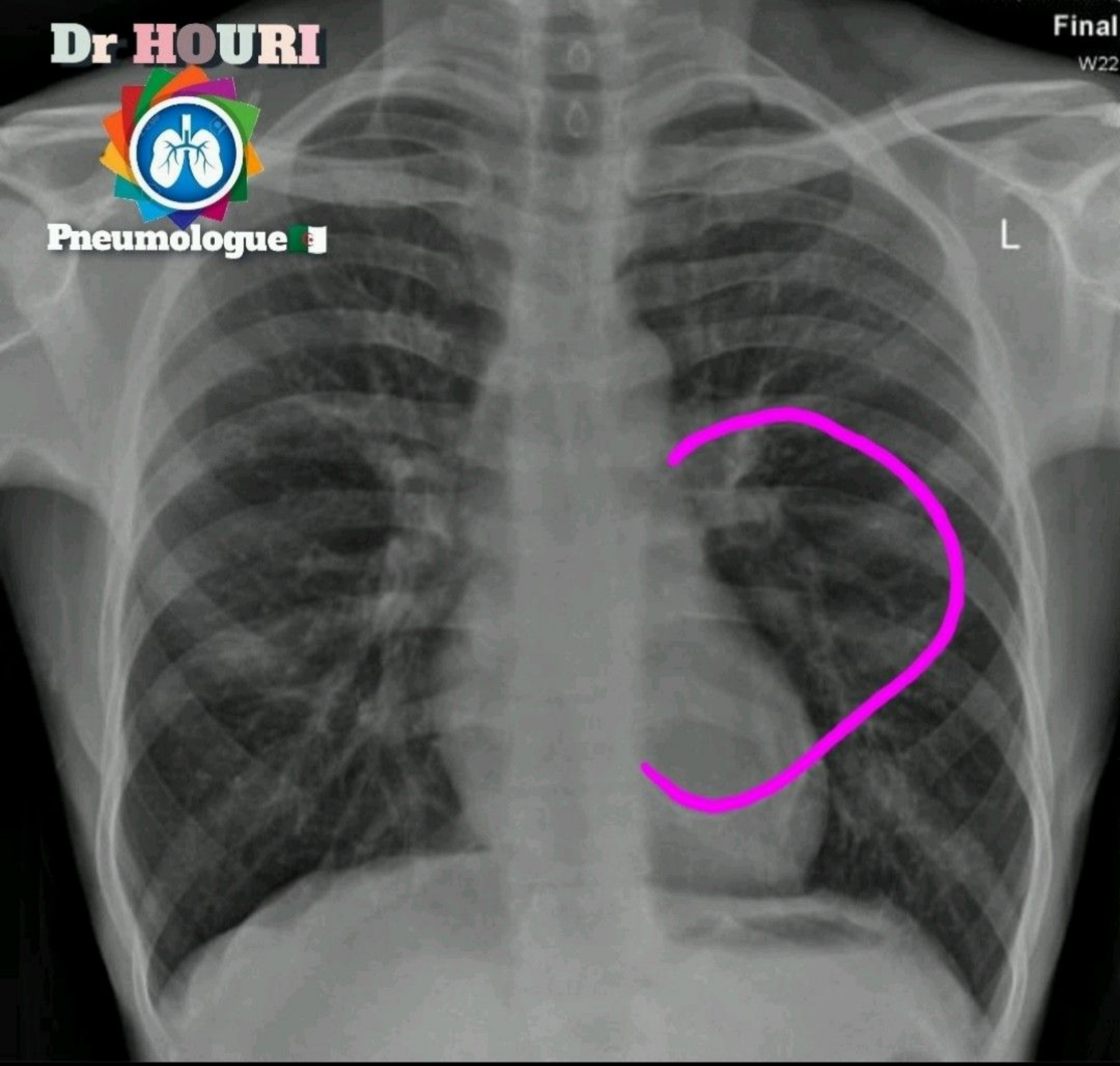
Dr HOURI
Pneumologue
Final
W22
L

🔴#Image radiologique unilatérale gauche faite d'une clarté grossièrement arrondie de 12 cm de diamètre, dans la région paracardiaque, entourée d'une paroi fine, à limite interne confondue avec le bord du cœur sans l'effacé, les autres limites sont nettes reguliéres.

✅Diagnostic : Pneumatocèle post-pneumotique.

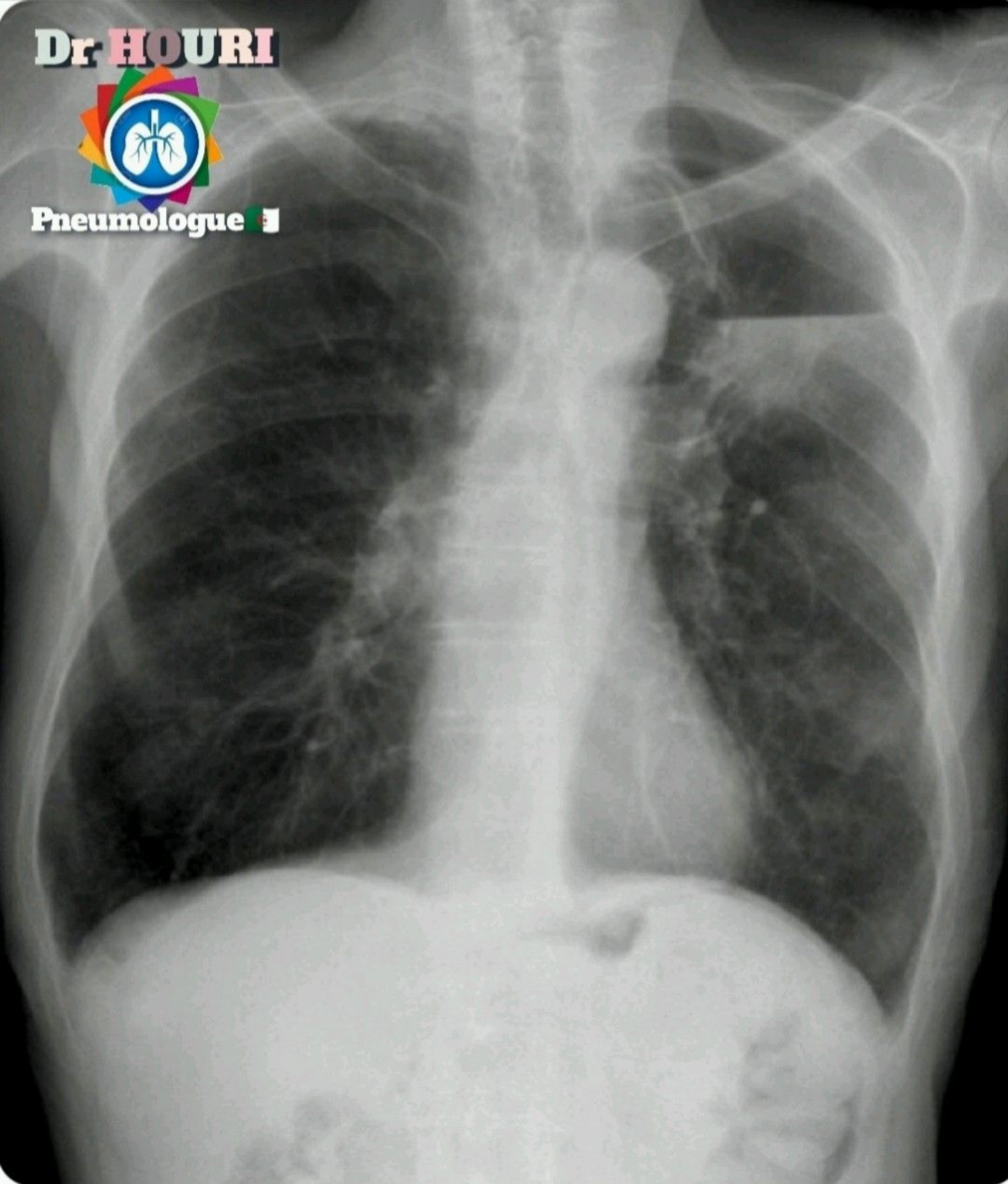
Dr HOURI
Pneumologue

🔴Image radiologique gauche faite d'une image hydro_aérique occupant le tiers supérieur de hemithorax , à limite supéro-externe confondue avec la paroi thoracique et limite inférieure nette irrégulière , le niveau bas situé.

✅Diagnostic :

1️⃣ Abcès du poumon

2️⃣ Cancer bronchique excavé

3️⃣ Bulle d'emphysème surinfecté.

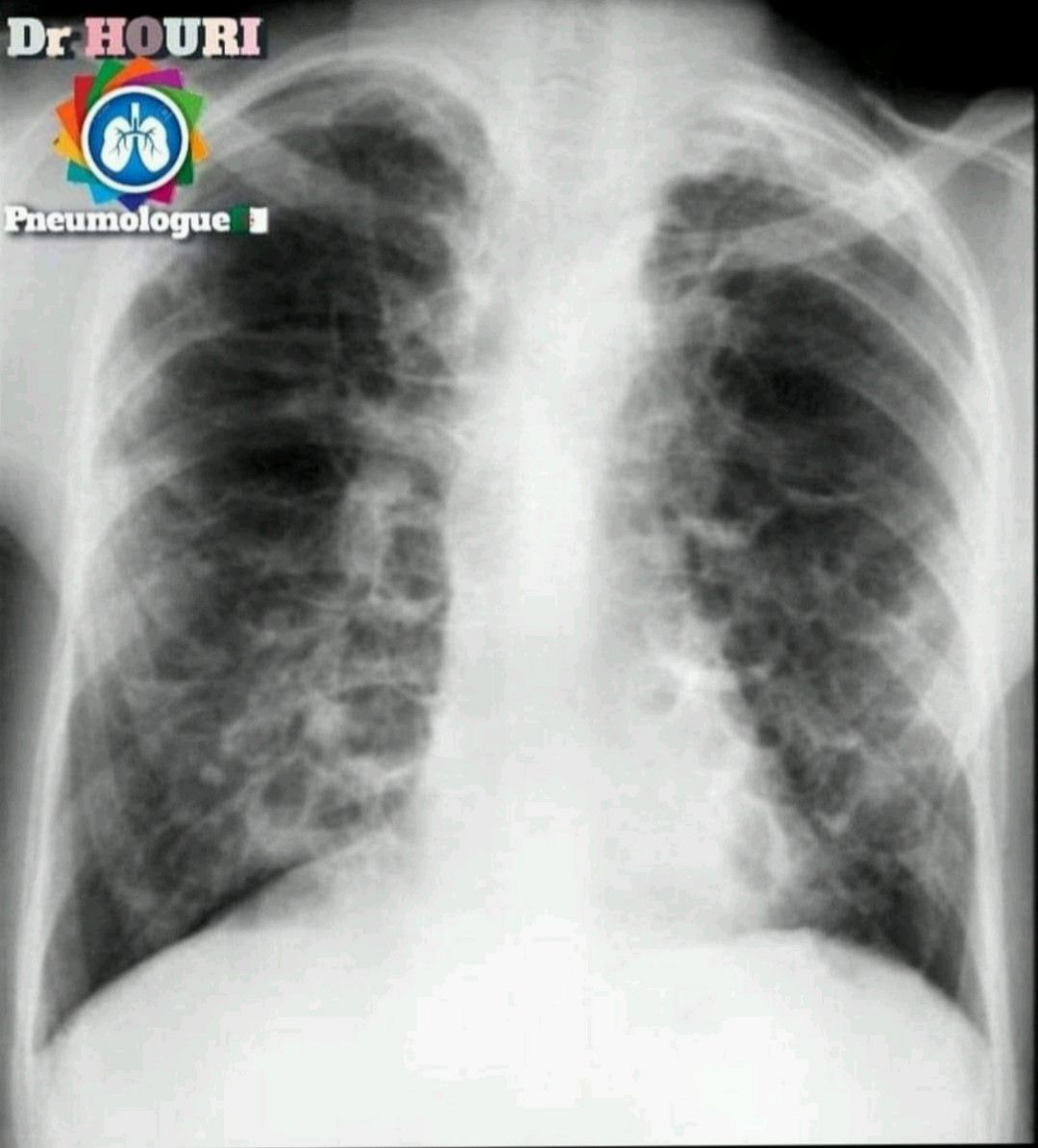
Dr HOURI
Pneumologue

🔴Image radiologique bilaterale ,faite de multiples clartés de taille variables,allant de quelque mm à 3 cm de diametre ,entourées de paroi épaisses ,dont certaines présentant des bas fonds liquidiens.

✅Diagnostic:
Dilatation des bronches bilatéral étendue en poussée de surinfection