🔴Dimensions :

Pour estimer la dimension d'une image pulmonaire sur une radiographie thoracique standard, il existe une astuce simple qui combine observation et repères anatomiques connus :

1️⃣ Diamètre de la trachée ≈ 2 cm.

2️⃣ Distance entre deux cotes =3cm.

3️⃣ Espace intercostal = 1,5 cm

4️⃣ La largeur du cœur normal sur une radio est souvent autour de 12–15 cm.

5️⃣ Hauteur d'un corps vertébral thoracique ≈ 2,5 à 3 cm

Ces repères permettent une estimation visuelle rapide.

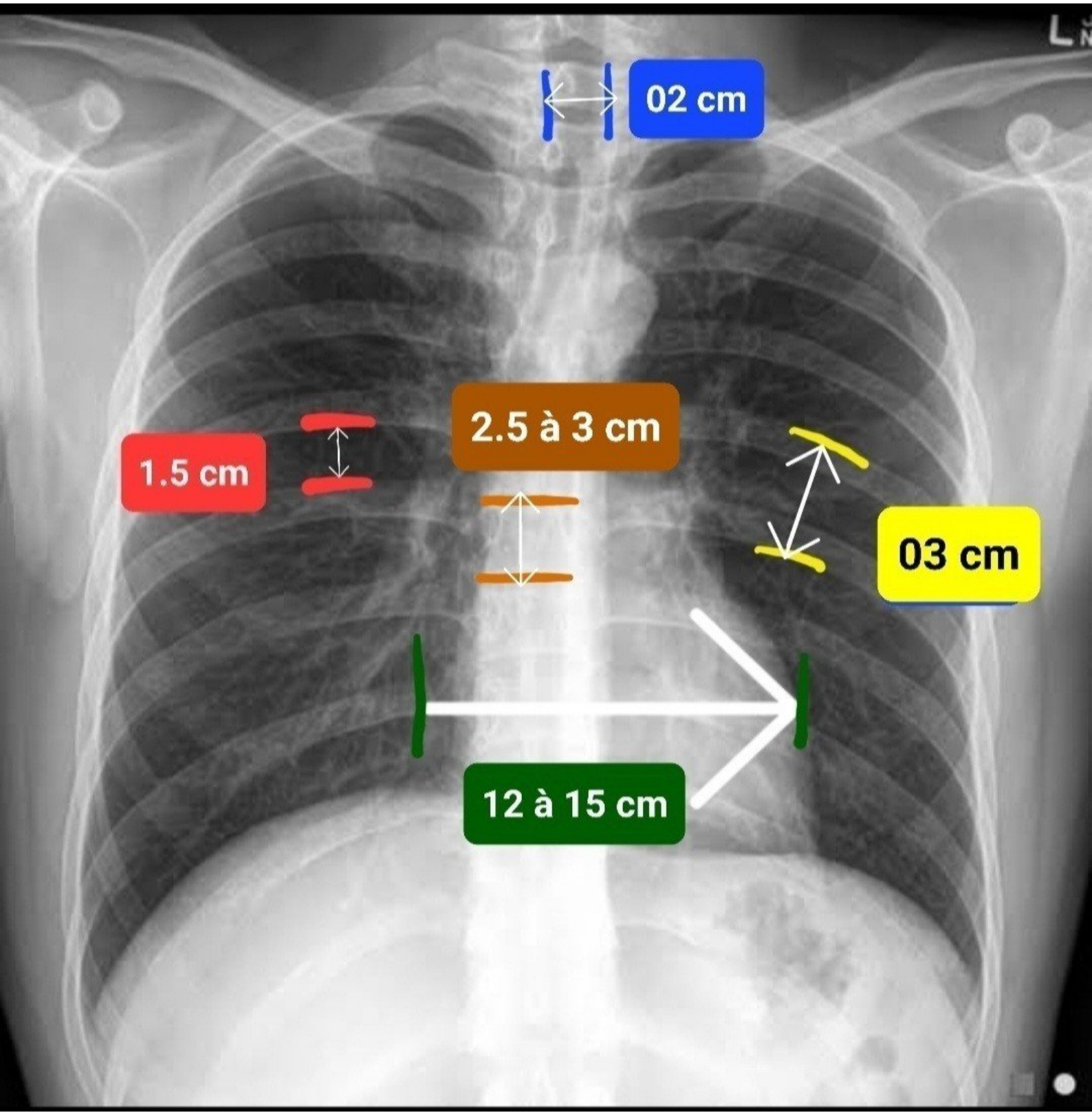
02 cm
1.5 cm
2.5 à 3 cm
03 cm
12 à 15 cm

🔴DIMENSIONS :

🟩OPACITÉ OVALAIRE : diamètre de grand axe et petit axe.

OPACITÉ RONDE : le diamètre.

🟩OPACITÉ TRIANGULAIRE : situation de la base et sommet .

🟩OPACITÉ FUSIFORME : grand axe et petit axe.

🟩OPACITÉ EN PLAGE :une zone d'ombre étendue, homogène, aux contours mal définis, occupant un segment ou une partie du poumon.

🟩OPACITÉ LINÉAIRE: forme trait fin.

🟩NODULE : Forme ronde ou ovale. Taille ≤ 3 cm → nodule.

OPACITÉ 🟩 RÉTICULO_MICRONODULAIRE :Un réseau de lignes fines et très petits nodules (< 3 mm) .