🔴LES LIMITES :

Sur une radiographie thoracique standard, lorsqu'on décrit les limites d'une opacité pulmonaire, on précise si elles sont internes, externes, supérieures ou inférieures selon leur rapport avec les structures anatomiques voisines.

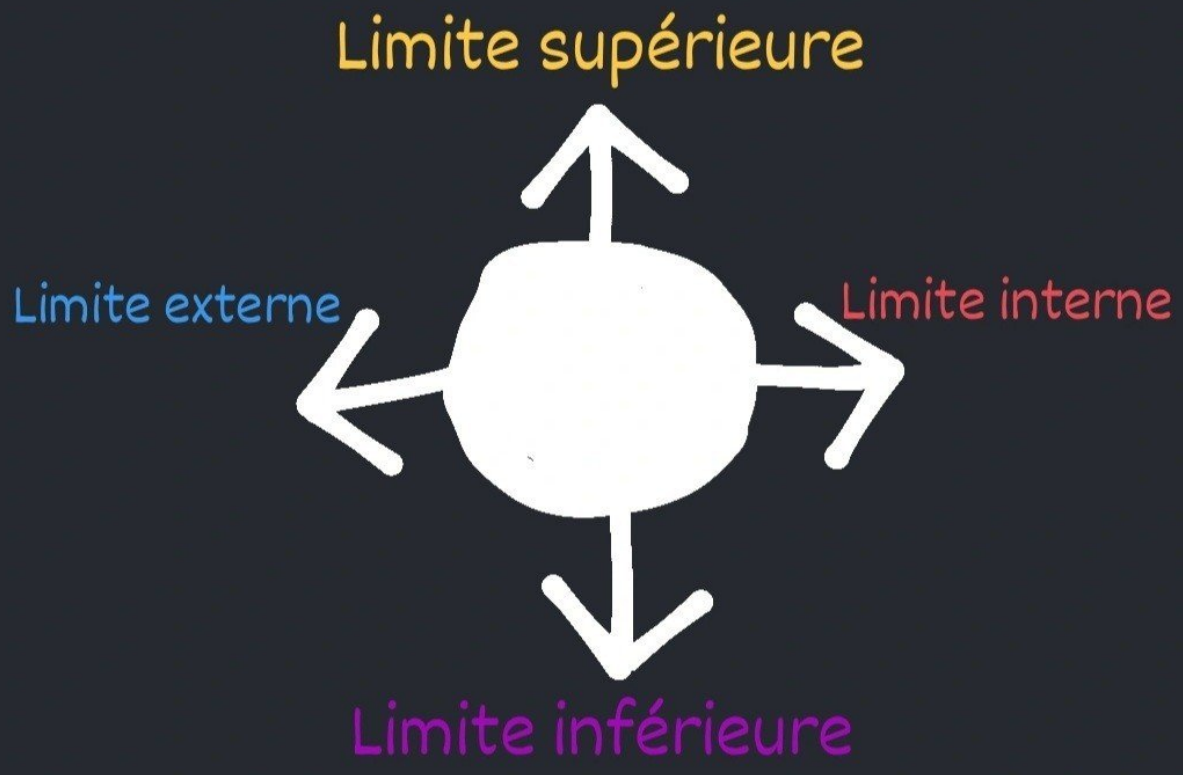

🔴 LES LIMITES :

🔹 Limite interne :
Correspond au bord de l'opacité situé vers le hile ou le médiastin.

🔹 Limite externe :
C'est le bord de l'opacité situé vers la plèvre ou la paroi thoracique.

🔹 Limite supérieure :
Partie haute de l'opacité.

🔹 Limite inférieure :
Partie basse de l'opacité.

⚠️ Cas particulier :

Si l'opacité est excavée (cavité intra-parenchymateuse), on décrit en plus la paroi de la cavité (épaisseur, régularité, nette ou floue).

Si on a une image hydroaérique (niveau liquide + air), on ajoute comme limite supplémentaire le niveau hydroaérique horizontal qui sépare la zone claire (air) de la zone dense (liquide).

👉 Donc : dans ces cas, la description inclut la limite de la paroi de l'excavation et/ou la limite du niveau hydroaérique.
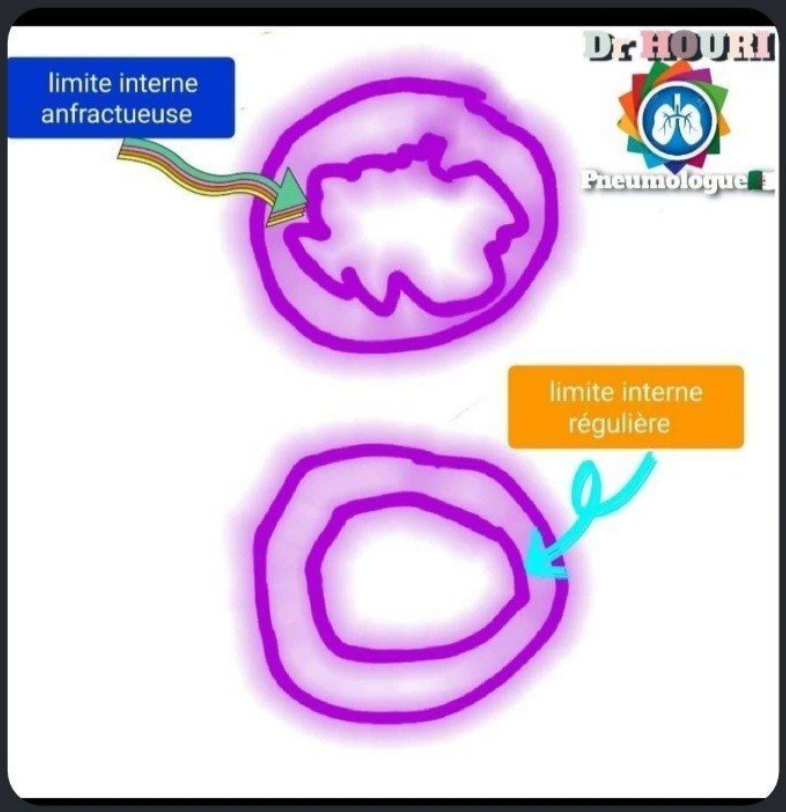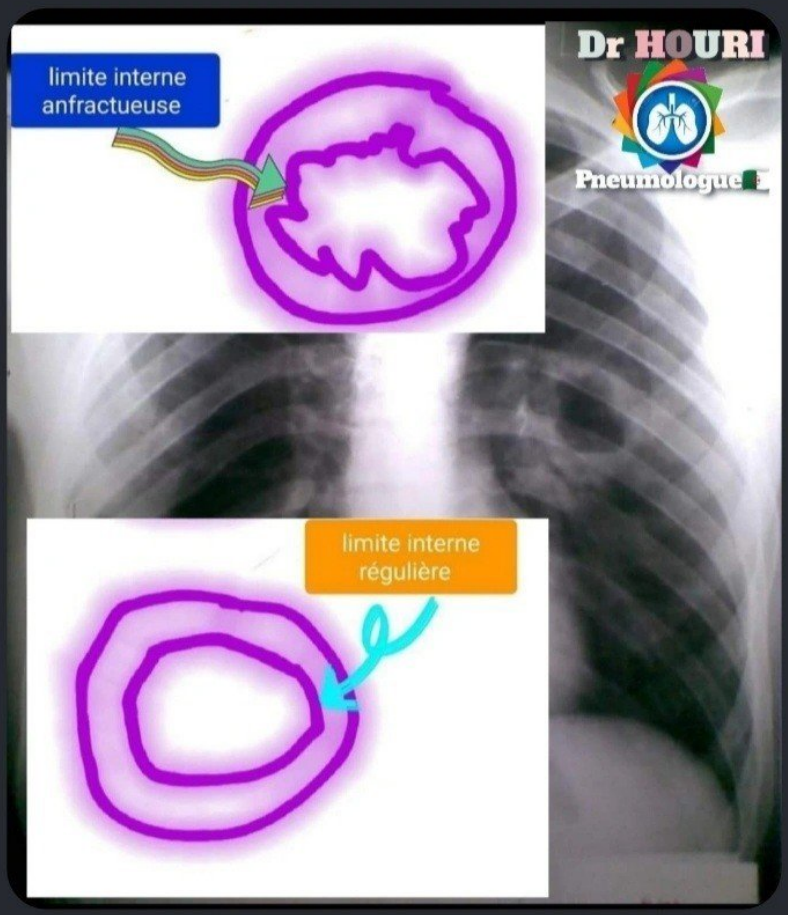
LIMITE INTERNE