🔴 LE RESTE du thorax :

👉 Après avoir décrit ton image principale (par ex. : opacité basale droite évoquant une pneumonie), termine toujours par :
"Le reste du parenchyme pulmonaire, les hiles, le médiastin, les coupoles diaphragmatiques, les culs-de-sac pleuraux, la paroi thoracique et les parties molles sont .

🔴SIGNE DE SILHOUETTE [FELSON]:

Le signe de silhouette permet de préciser si l'opacité est antérieure ou postérieure dans le thorax.

🟩Structures antérieures visibles sur la radio :

1️⃣ Bord droit du cœur → contact avec le lobe moyen droit (antérieur).

2️⃣ Bord gauche du cœur → contact avec la lingula (antérieure).

3️⃣ Crosse aortique (partie ascendante surtout) → opacité dans le lobe supérieur gauche antérieur.

👉 Si ces contours disparaissent → lésion antérieure.

🔴SIGNE DE SILHOUETTE [FELSON]:
🟩Structures postérieures visibles :

1️⃣Aorte descendante → contact avec le lobe supérieur gauche postérieur.

2️⃣Contours du diaphragme (coupoles) → surtout les lobes inférieurs (postérieurs).
👉 Si ces contours disparaissent → lésion postérieure.

✅ Résumé simple :
Effacement du cœur ou crosse aortique → lésion antérieure.

Effacement du diaphragme ou aorte descendante → lésion postérieure.

SIGNE DE SILHOUETTE [FELSON]:

Lois radiologiques générales

Signe de la silhouette +++

- Deux images de même densité
- dont la projection se touche
- (1) Si leurs bords s'effacent sur l'image : elles sont dans le même plan
- (2) Si leurs bords sont visibles, elles sont dans des plans différents

1

2 

Lois radiologiques générales

Signe de la silhouette +++

1 

2

🔴SIGNE DE SILHOUETTE [FELSON]:

Opacité effaçant le bord du cœur Antérieure

Opacité n'effaçant pas le bord du cœur postérieure

Opacité visible derrière le cœur Postérieure

Opacité effaçant le bord du cœur Antérieure

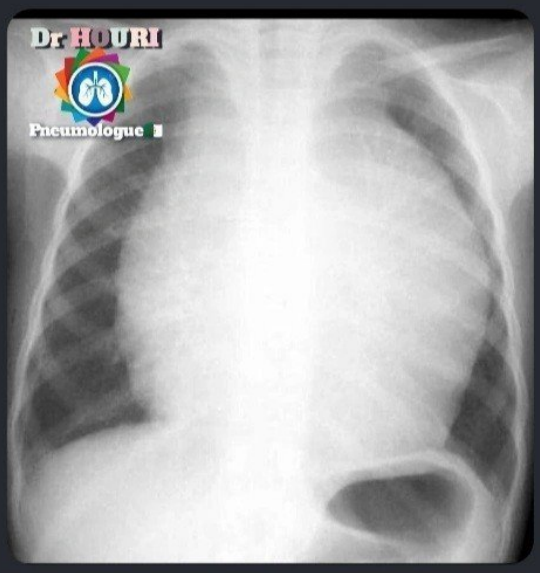

🔴 BRONCHOGRAMME AÉRIQUE :

C'est la visualisation des bronches remplies d'air (noires) à l'intérieur d'une opacité pulmonaire (blanche) qui correspond à du parenchyme pulmonaire condensé (alvéoles remplies de liquide, pus, sang, cellules, etc.).

👉 Cela signifie que :

Les alvéoles sont pathologiques (condensées) alors que

Les bronches restent perméables et aérées.

🟧 Situations où l'on observe un bronchogramme aérique :

1️⃣ Pneumonie alvéolaire (ex : pneumonie bactérienne)

2️⃣ Œdème aigu pulmonaire alvéolaire

3️⃣ Hémorragie intra-alvéolaire

BRONCHOGRAMME AÉRIQUE :

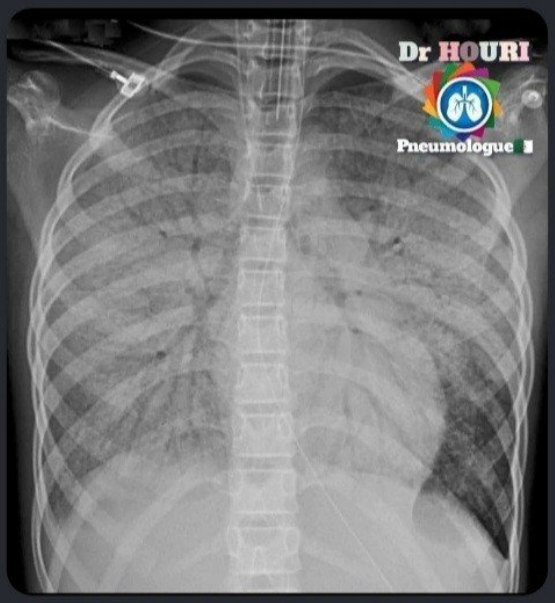

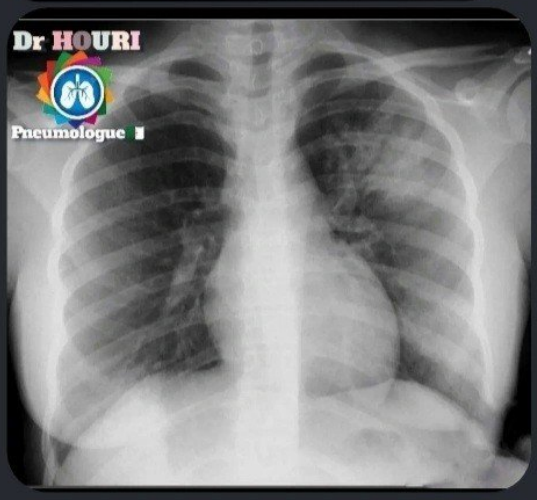
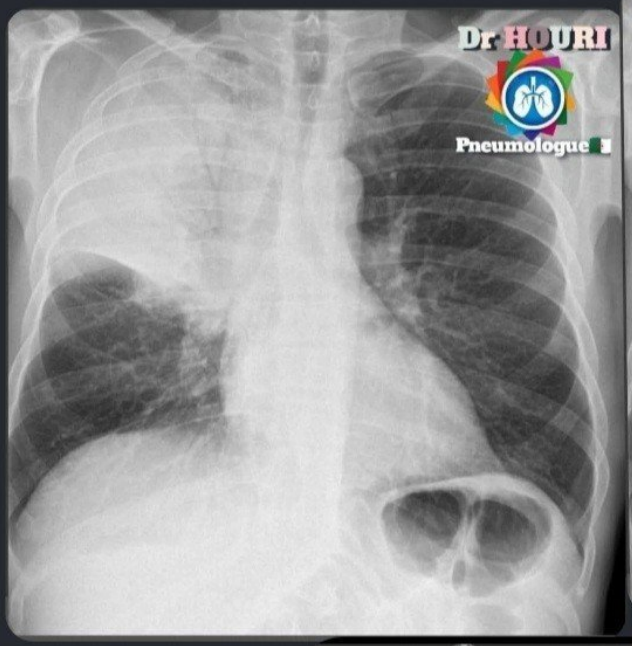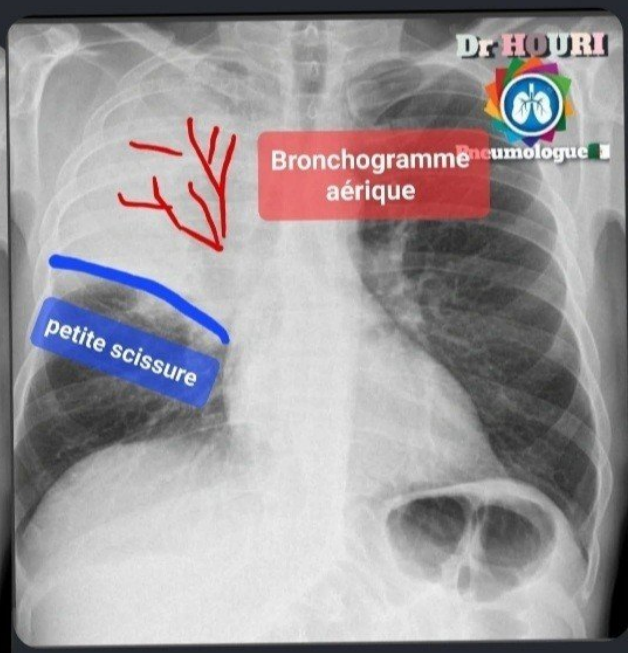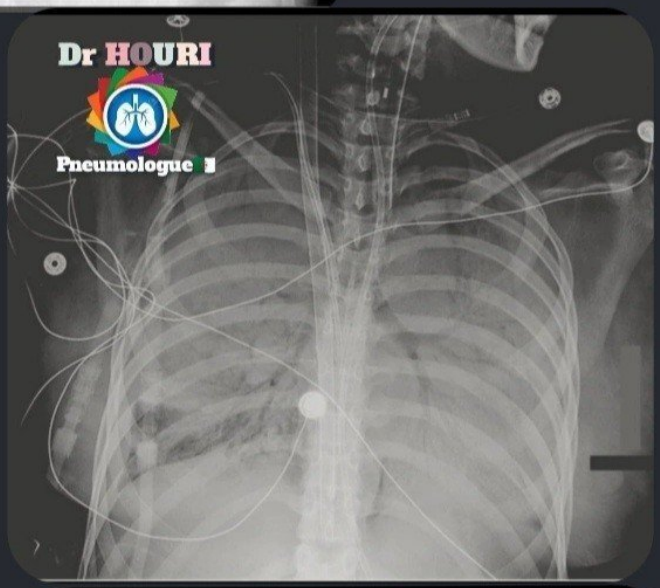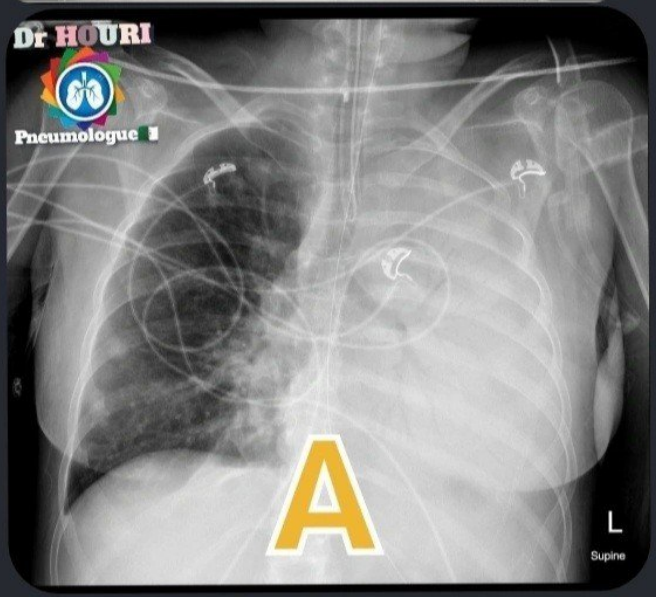
🔴BRONCHOGRAMME AÉRIQUE :