✅Critères de qualité
Le cliché est bien de face:

1️⃣ Les extrémités internes des clavicules sont à égales distance des épineuses dorsales

2️⃣ Le cliché est réalisé debout: on
visualise la poche à air gastrique sous la coupole gauche avec un niveau hydro aérique

3️⃣ Le cliché est pris en inspiration profonde: on visualise 6 à 7 arcs costaux antérieurs au-dessus des coupoles diaphragmatiques

4️⃣ Le cliché est bien exposé :
La pénétration est suffisante, on peut donc

visualiser, le rachis en arrière du cœur, les vaisseaux derrière la masse du ventricule gauche, au niveau de la pyramide basale P'inverse, le cliché n'est pas gauche. A l'inverse, trop pénétré et l'on peut voir les vaisseaux pulmonaires jusqu'à 1 à 2 cm de la paroi; les voir au-delà serait pathologique

5️⃣ Par ailleurs: les omoplates sont dégagées, elles se projettent à l'extérieur du parenchyme pulmonaire; le thorax est vu en entier (apex, culs de sac, cotes) et le cliché est correctement étiqueté (nom, date)

Cliché Thoracique de Face
LECTURE : Critères de qualité

De Face : Distance bord interne des clavicules aux épineuses identiques

Debout : Niveau hydro-aérique dans la poche à air gastrique

En Inspiration : Sommet de la coupole droite au niveau ou sous la partie antérieure du 6ème arc costal

Exposition correcte (ou noircissement) : Rachis et vaisseaux visibles derrière le cœur

Vaisseaux vus jusqu'à 1,5 cm de la paroi

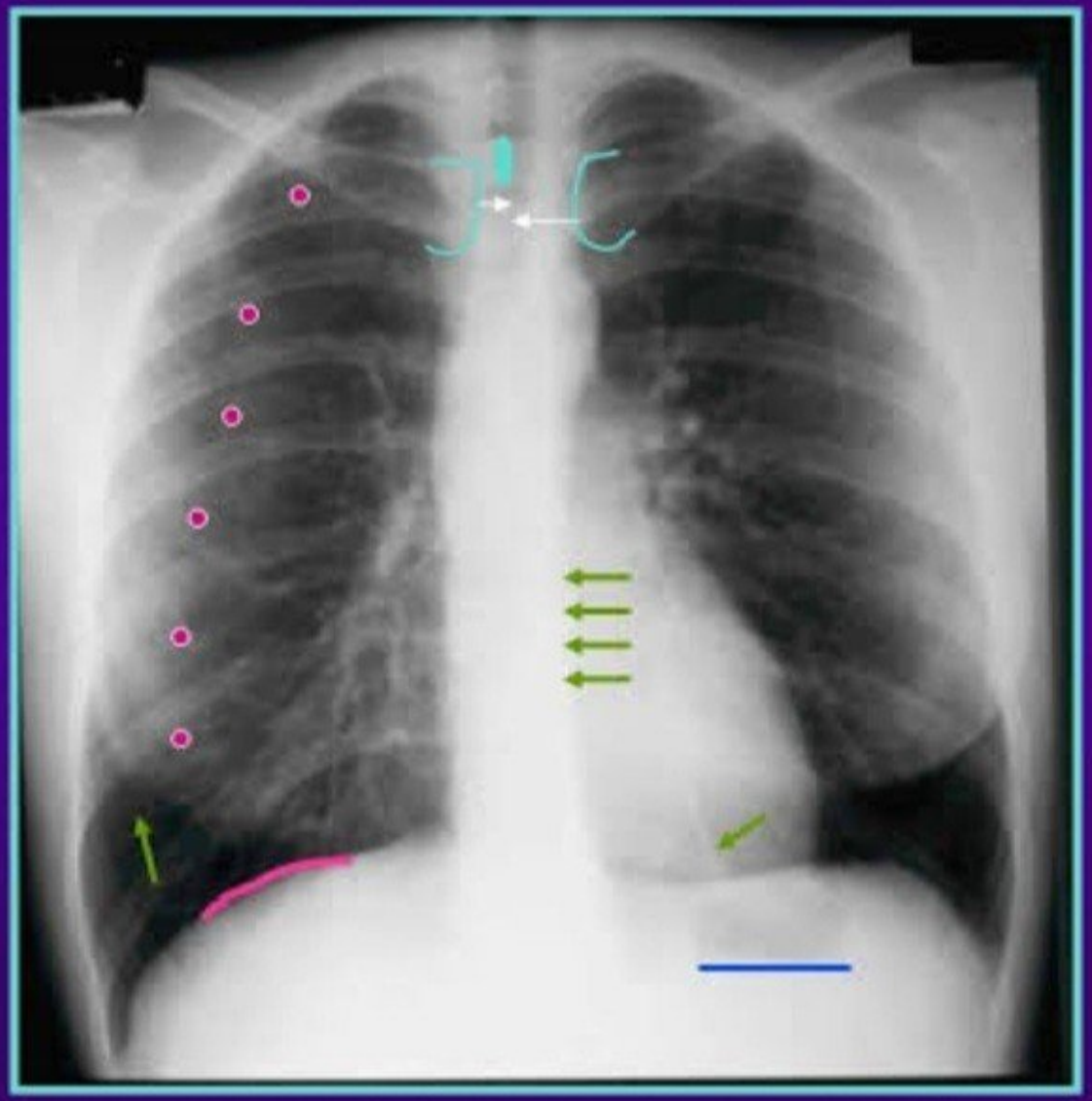

Pas de face, léger OAD, debout, inspiration et exposition +/- correcte