🔴SIGNE DE REFOULEMENT :

En radiologie thoracique, le signe de refoulement désigne le déplacement (poussée) des structures anatomiques voisines sous l'effet d'une lésion expansive.

👉 Cela traduit donc un processus occupant de l'espace (tumeur, atélectasie compensatrice, épanchement pleural abondant, volumineuse pneumopathie, kyste, etc.).

🔴SIGNE DE REFOULEMENT :

🔻🔻Exemples typiques :
✅Refoulement du médiastin vers le côté opposé : souvent en cas d'épanchement pleural massif ou de pneumothorax compressif.
Refoulement de la trachée ou du hile : par une masse médiastinale ou pulmonaire.
✅Refoulement des coupoles diaphragmatiques : par un volumineux processus intra-abdominal ou thoracique.

🔑 À retenir :
Le signe de refoulement est l'inverse du signe d'attraction (qui traduit une perte de volume, comme une atélectasie, entraînant un déplacement des structures vers la lésion).

🔴SIGNE DE REFOULEMENT :

Épanchement gauche de grande abondance refoulement vers la droite

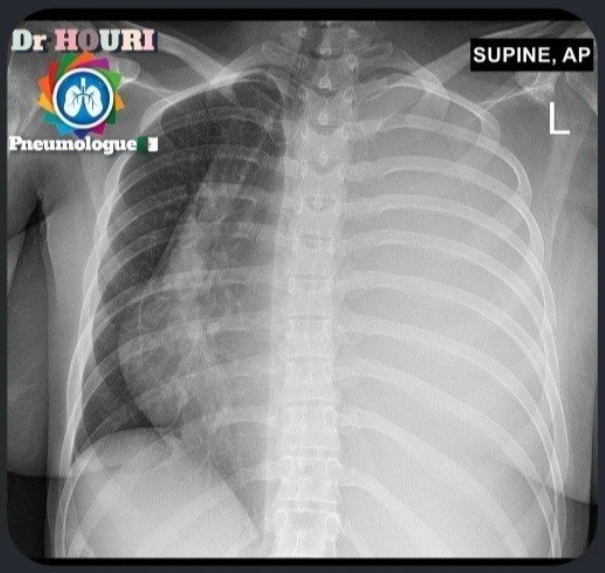

Pneumothorax gauche
Refoulement vers la droite

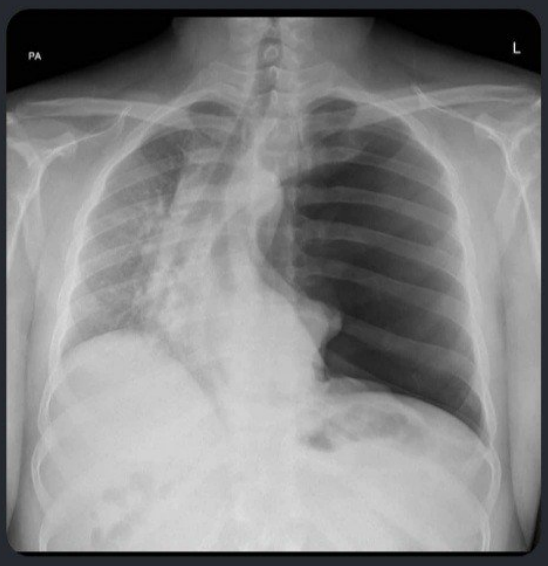

Kyste hydatique géant droit
Refoulement vers la gauche
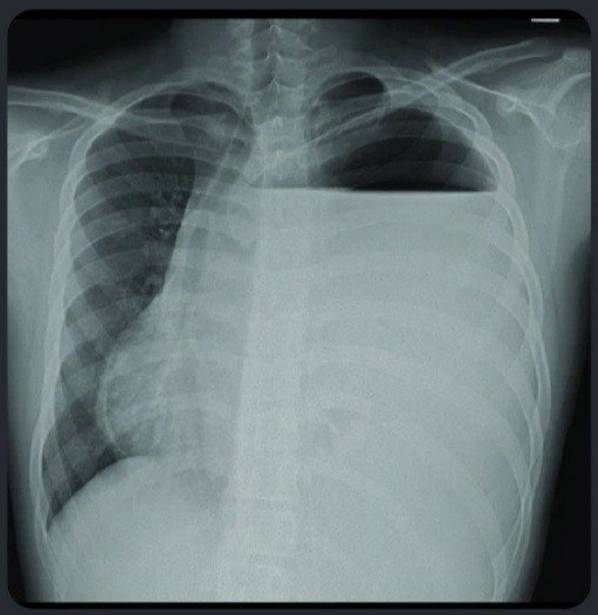
Hydropneumothorax gauche
Refoulement vers la droite