🔴SINGE D'ATTRACTIONS :

En radiologie thoracique, le signe d'attraction correspond au déplacement des structures voisines (fissures, bronches, vaisseaux, hile, plèvre) vers une opacité ou une lésion pulmonaire.
👉 Cela traduit une perte de volume pulmonaire (atélectasie, fibrose, séquelle tuberculeuse...).

🔎 Exemples de signes d'attraction :
✔️ Déviation de la trachée ou du médiastin vers le côté atteint.
✔️ Ascension de la coupole diaphragmatique homolatérale.
✔️ Rapprochement des côtes.
✔️ Déplacement des scissures pulmonaires.

Attraction des bronches et des vaisseaux vers la zone pathologique.
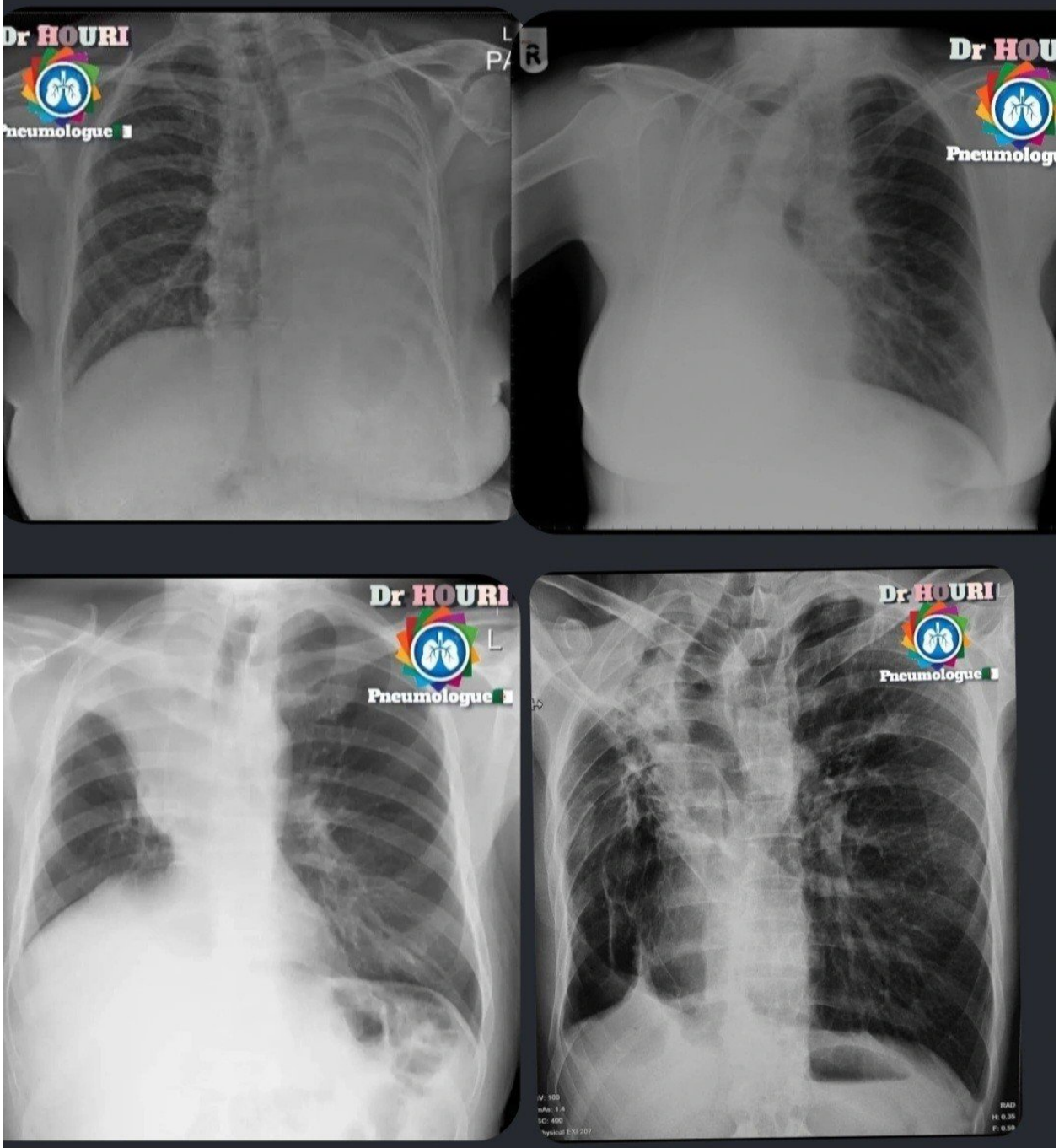
🔴SINGE D'ATTRACTIONS :