🔴SIGNE CERCICO_THORACIQUE :

Le signe cervicothoracique est un signe radiologique thoracique utilisé pour déterminer l'origine d'une opacité projetée au niveau du sommet pulmonaire sur une radiographie thoracique de face.

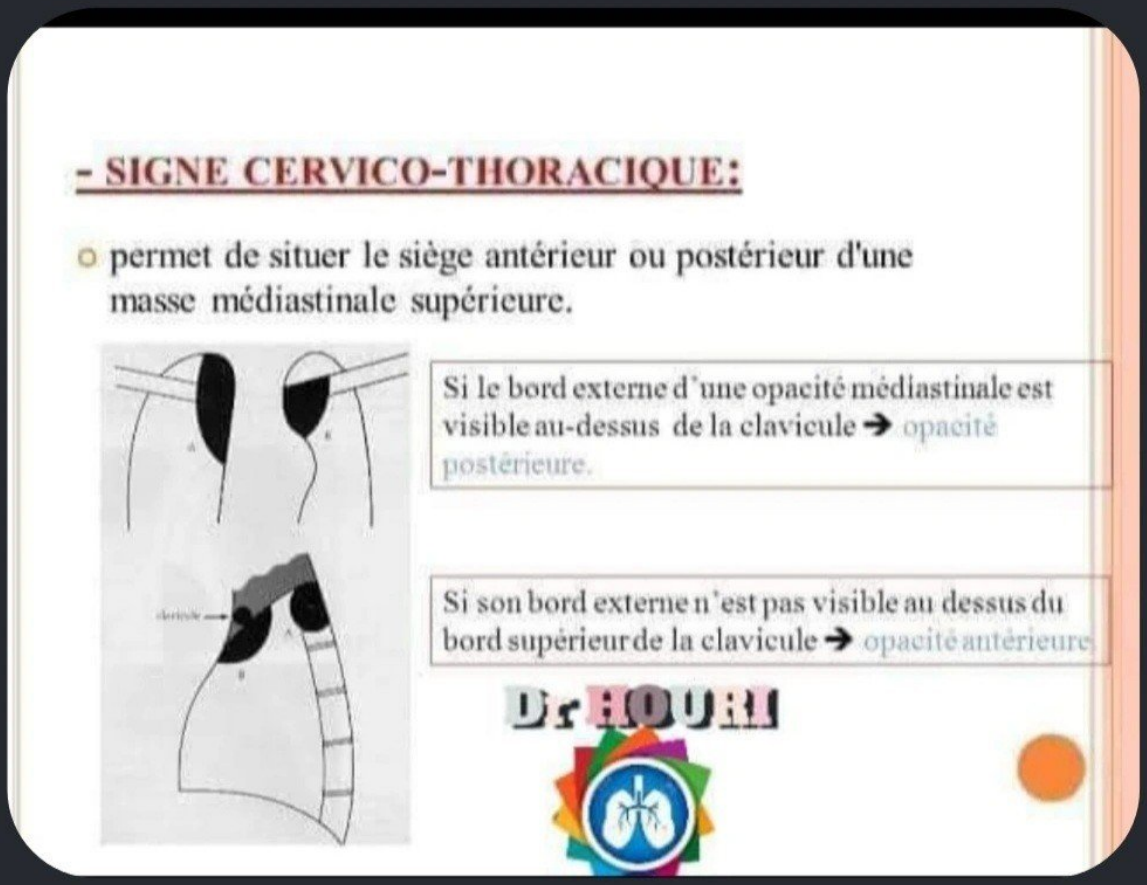

🔴SIGNE CERCICO_THORACIQUE :

Le signe cervicothoracique est un signe radiologique thoracique utilisé pour déterminer l'origine d'une opacité projetée au niveau du sommet pulmonaire sur une radiographie thoracique de face.

🔎 Principe :

La clavicule est la limite anatomique de la cage thoracique.

Si une opacité dépasse la clavicule et reste visible dans la région cervicale :
👉 elle est opacité postérieure

Si l'opacité s'arrête net au niveau de la clavicule :
👉 elle est opacité antérieure

🔴SIGNE CERCICO_THORACIQUE :

Bord n'est pas visible au dessus de la clavicule : opacité ans

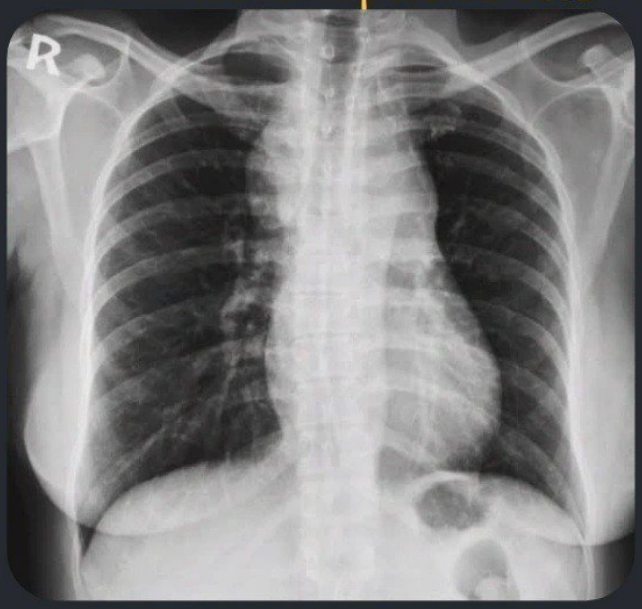
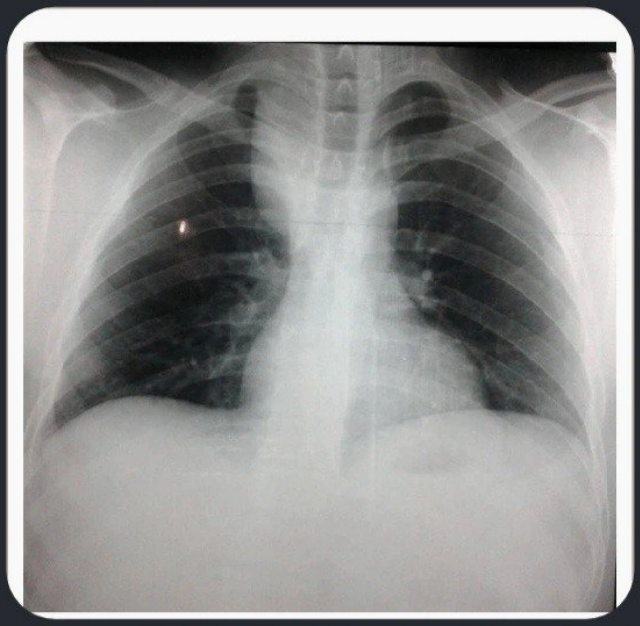
Bord visible au dessus de la clavicule : opacité postérieure