🔴Signe de l'iceberg (ou thoraco-abdominal) :

Ce signe repose sur l'observation du contour de l'opacité par rapport au rachis et à la coupole diaphragmatique.
- Il permet de déterminer si une masse est strictement thoracique ou thoraco-abdominale.

📌 Interprétation radiologique
🟩- Contour qui rejoint rapidement le rachis, même sous la coupole : la masse est strictement thoracique.
🟩- Contour qui s'écarte du rachis puis s'interrompt nettement sous la coupole : la masse est thoraco-abdominale.

Signe de l'iceberg (ou thoraco-abdominal) :

Signe de *l'iceberg*
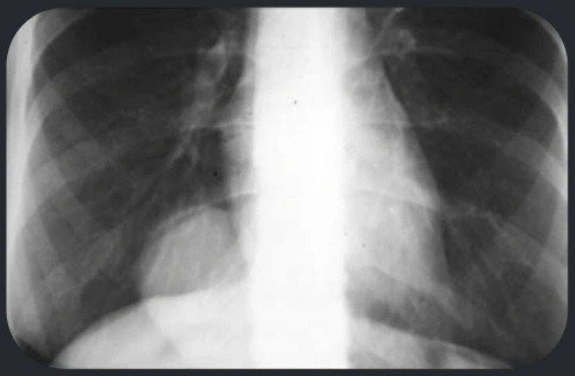
- Il permet de situer une opacité médiastinale inférieure.
- Lorsque le bord externe d'une opacité médiastinale rejoint le rachis, elle est sus-diaphragmatique
- Lorsque le bord externe traverse le diaphragme en s'écartant du rachis, elle est à la fois thoracique et abdominale.