🔴ANGLE DE RACCORDEMENT:

✔Si la limite de l'opacité se confond avec la paroi thoracique ou avec le médiastin ,calculé l'angle de raccordement (ANGLE DE BERNOU) pour juger le siége intra ou extra_parenchymateux de l'opacité.

✅Angle de raccordement aiguë (inférieure à 90°) : ✔ Opacité parenchymateuse .

✅Angle de raccordement obtus ouvert (supérieure à 90°) : ✔ opacité médiastinal o pleural.
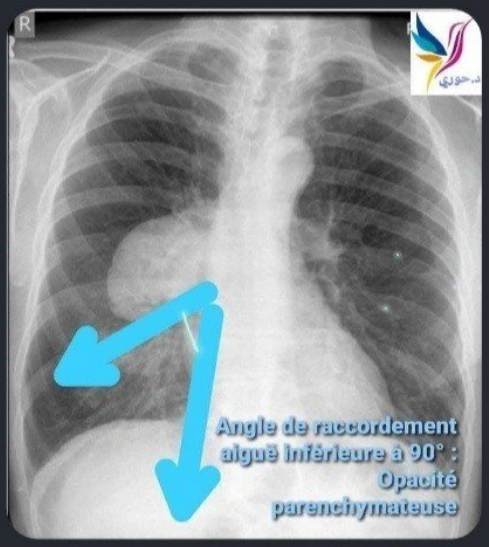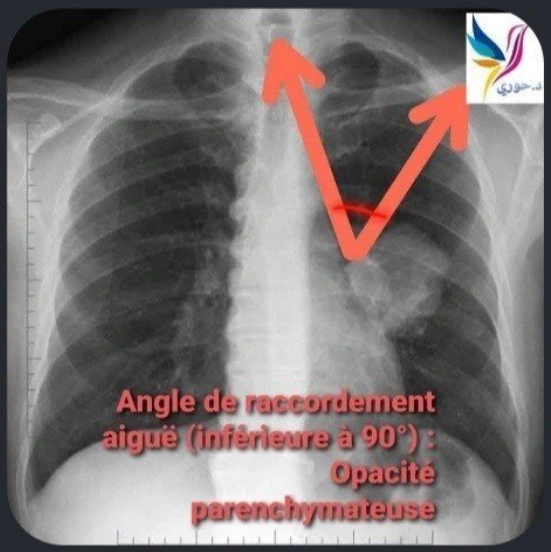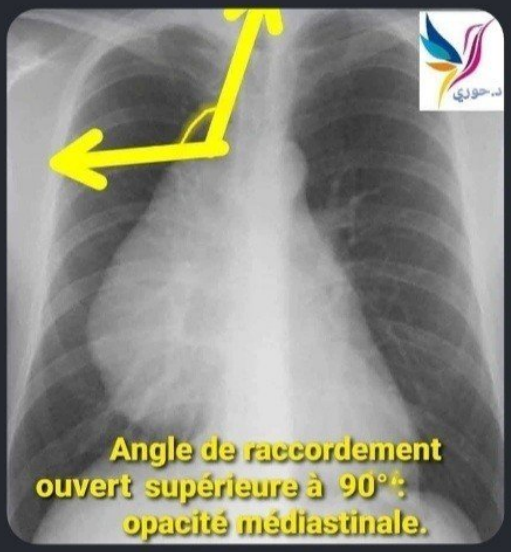
🔴ANGLE DE RACCORDEMENT: