🔴 Le signe de convergence du hile:

est un repère radiologique précieux pour interpréter une opacité au niveau du hile pulmonaire sur une radiographie thoracique.

🔍 Définition et utilité

Ce signe permet de différencier :

- Une dilatation de l'artère pulmonaire (cause vasculaire)
- D'une masse médiastinale ou juxtahilaire (cause tumorale ou ganglionnaire)

🔴 Le signe de convergence du hile:

🟩- Signe positif : Les vaisseaux pulmonaires convergent vers l'opacité et disparaissent à son bord externe → cela suggère une dilatation de l'artère pulmonaire.
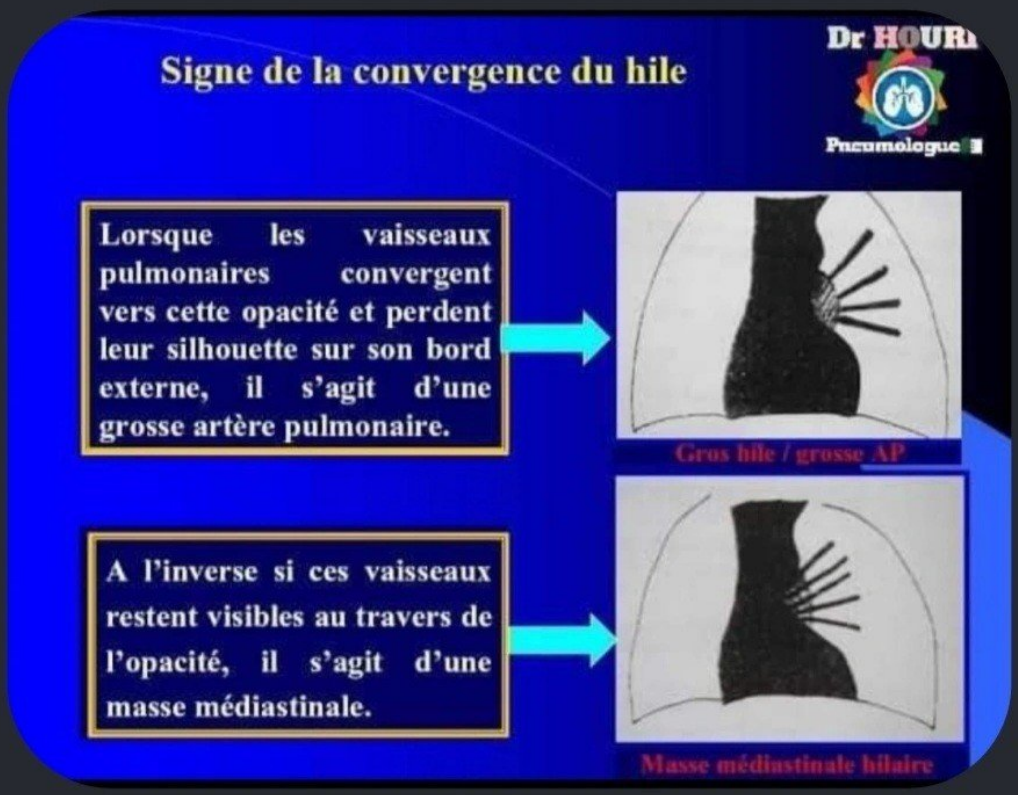
🟩- Signe négatif : Les vaisseaux restent visibles à travers l'opacité → cela indique une masse médiastinale pathologique, comme une adénopathie ou une tumeur.