🟥Syndrome interstitiel :
✅Traduit un infiltrat hydrique ou cellulaire du tissu conjonctif pulmonaire (ex : fibrose, lignes de Kerley dans l'OAP, sarcoïdose, lymphangite carcinomateuse).

✅Opacités de taille variable, nettes, non confluentes, absence de bronchogramme ou d'alvéologramme, non systématisées, elles effacent les contours péri_broncho vasculaires, morphologie variable pouvant être réticulaires ou nodulaires ou enfin en rayon de miel dans la fibrose.

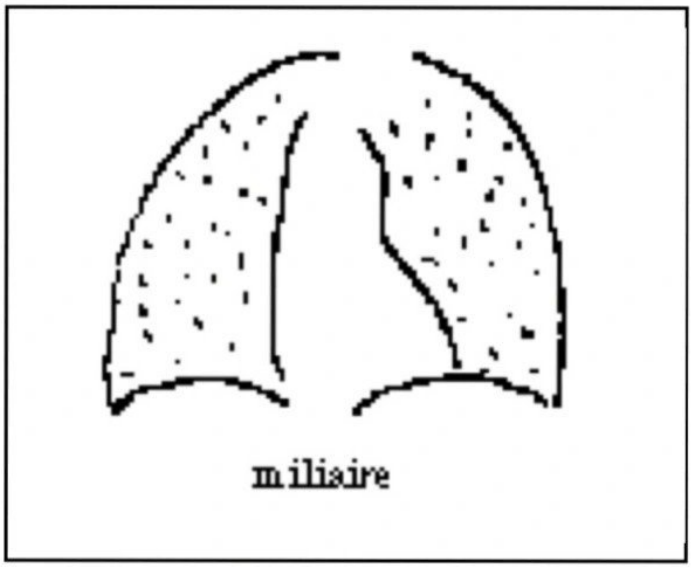

Fig.7 : syndrome interstitiel de type micro nodules diffus : miliaire tuberculeuse.

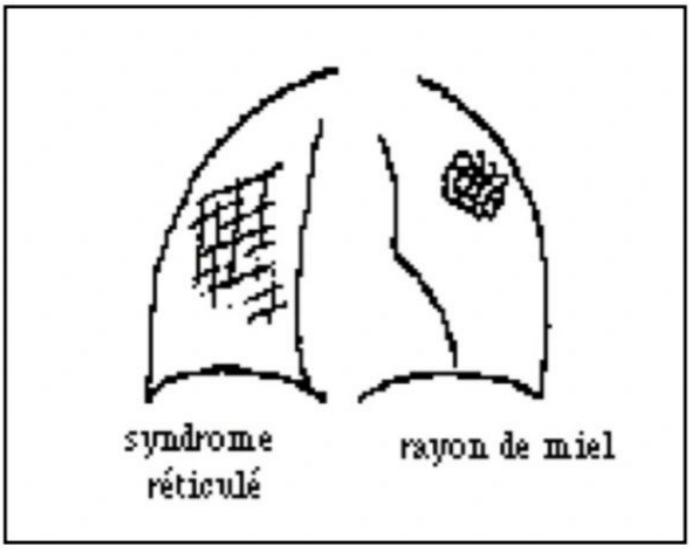

Fig.6 : syndrome interstitiel de type réticulaire à droite en en rayon de miel à gauche.