🟥 Syndrome médiastinal :

🟪 Traduit une pathologie développée à partir du médiastin (goitre, adénomégalie, lymphome, abcès para_vertébral, mégaœsophage).

🟪 Opacité de tonalité hydrique à bord externe convexe vers le poumon, à bord interne noyé dans le médiastin tout en se raccordant avec lui en pente douce, absence de bronchogramme.

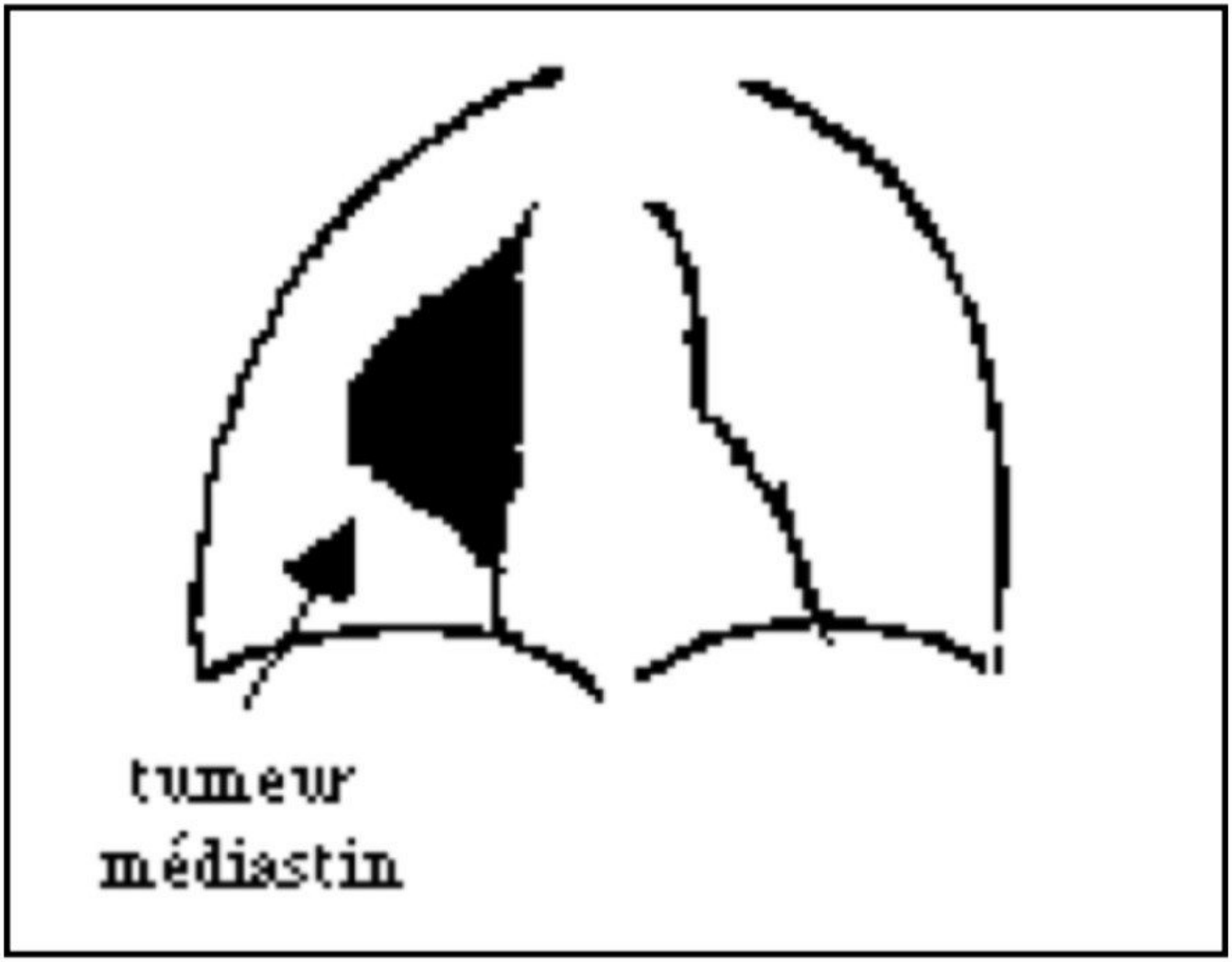

Fig.11 : syndrome médiastinal.