TRƯỜNG ĐẠI HỌC Y HÀ NỘI
BỘ MÔN MÔ HỌC VÀ PHÔI THAI HỌC

MÔ HỌC

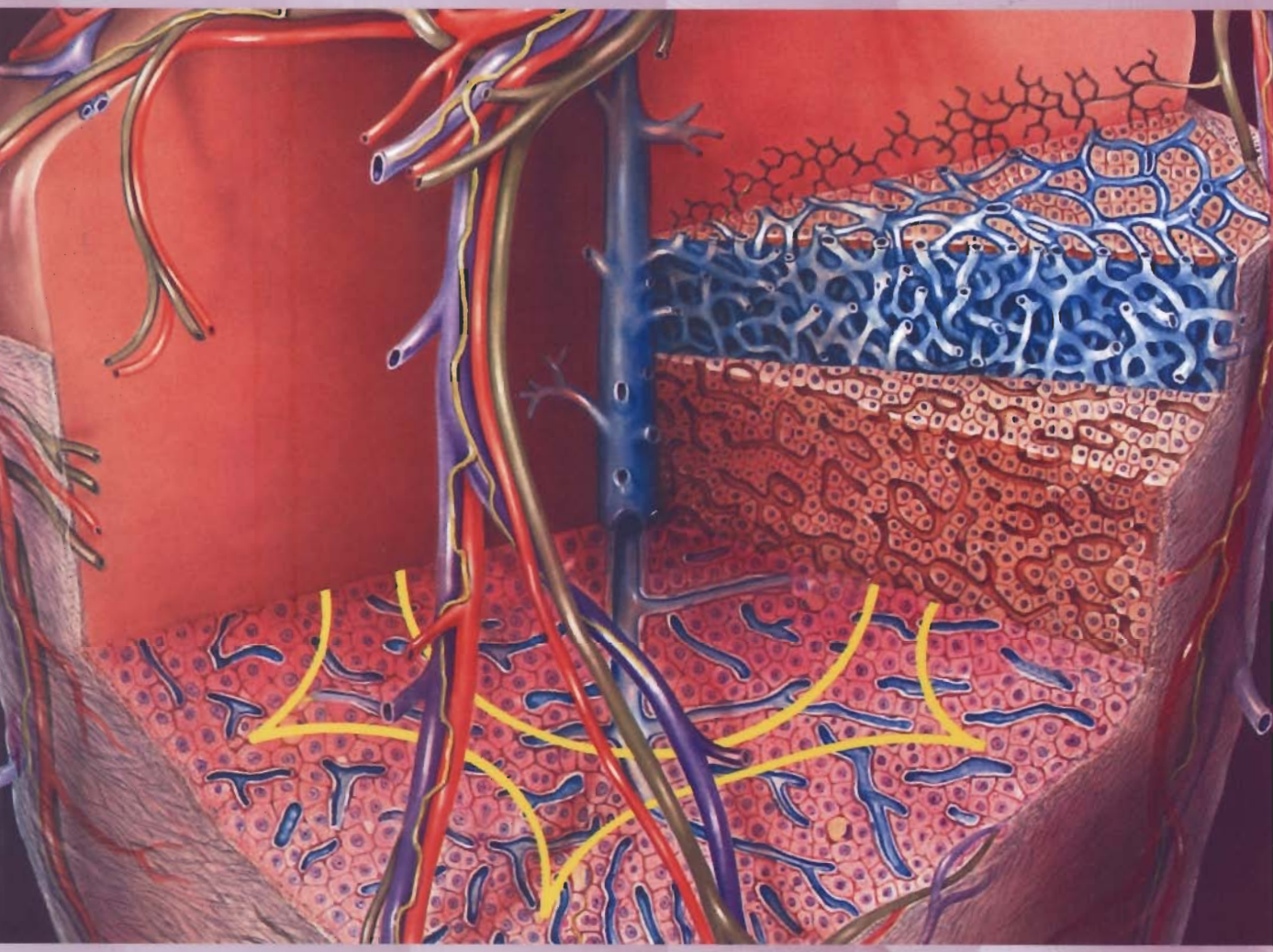

NHÀ XUẤT BẢN Y HỌC

TRƯỜNG ĐẠI HỌC Y HÀ NỘI
BỘ MÔN MÔ HỌC VÀ PHÔI THAI HỌC

MÔ HỌC

(Xuất bản lần thứ ba có sửa chữa và bổ sung)

NHÀ XUẤT BẢN Y HỌC
HÀ NỘI – 2004

BIÊN SOẠN:

Chủ biên: PGS.TS. Trịnh Bình

PGS.BS. Phạm Phan Địch

BS. CKII Đỗ Kính

LỜI NÓI ĐẦU

(Lần xuất bản thứ 2)

Mô học người là môn hình thái học thuộc khối những môn học cơ sở Y Sinh học trong Trường đại học Y; là khoa học nghiên cứu sự phát triển, cách cấu tạo ở mức mô, tế bào và dưới tế bào liên quan tới những hoạt động của các mô, cơ quan cơ thể người lành mạnh không có bệnh. Có kiến thức về mô học, người học có cơ sở để tiếp thu tốt những môn học y cơ sở khác cũng như những môn bệnh học và lâm sàng.

Bố cục chung của cuốn Mô học xuất bản lần thứ 2 này được giữ nguyên như lần xuất bản đầu. Tuy nhiên, để đảm bảo tính cập nhật về thông tin khoa học và tính thống nhất của cuốn sách, tất cả các chương đã được xem xét, trong đó nhiều chương đã được điều chỉnh về bố cục, sửa chữa bổ sung về nội dung hoặc được viết lại. Đó là các chương: Phương pháp và kỹ thuật nghiên cứu tế bào và mô, Tế bào học, Biểu mô, Mô liên kết, Máu và sự tạo máu, Mô cơ, Hệ bạch huyết-miễn dịch, Hệ hô hấp, Hệ tiêu hoá, Da...

Chúng tôi hy vọng rằng cuốn Mô học này là một tài liệu học tập và tham khảo có ích, và mong nhận được những ý kiến đóng góp về cuốn sách của đồng nghiệp và độc giả.

PGS.TS. Trịnh Bình
Trưởng bộ môn Mô-Phôi học
Trường Đại học Y Hà Nội

LỜI NÓI ĐẦU

(Lần xuất bản thứ nhất)

Cùng với sự đổi mới trong công cuộc cách mạng của đất nước do Đảng Cộng sản Việt Nam đề xướng và lãnh đạo, ngành Giáo dục và Đào tạo bậc đại học nói chung và ngành Y nói riêng cũng đang từng bước được đổi mới. Do đó mục tiêu, chương trình và phương pháp giảng dạy trong các trường Đại học Y cũng được xây dựng lại.

Mục tiêu chung của môn Mô học trong chương trình sửa đổi được đề ra về mặt kiến thức đối với sinh viên sau khi học xong môn học phải: (1) Mô tả được cấu tạo hình thái hiển vi, siêu vi, cấu tạo hoá học của các thành phần cấu tạo tế bào, các mô và các bộ phận chủ yếu của các cơ quan trong cơ thể người bình thường; (2) Trình bày được mối liên quan giữa cấu trúc và chức năng của tế bào, mô và các bộ phận chủ yếu của các cơ quan trong cơ thể người bình thường; (3) Chẩn đoán đúng các loại tế bào, mô và các bộ phận chủ yếu của các cơ quan trong cơ thể người bình thường khi đọc tiêu bản dưới kính hiển vi quang học, đối với những tiêu bản đã được học.

Căn cứ vào mục tiêu và chương trình giảng dạy đại học đã sửa đổi, chúng tôi biên soạn và xuất bản cuốn sách giáo khoa này với nhan đề "Mô học". Để đảm bảo tính hệ thống và tính toàn diện của chuyên ngành, nên cuốn sách gồm các phần: Phần 1: Mở đầu-Phương pháp nghiên cứu, kỹ thuật nghiên cứu tế bào và mô; Phần 2: Tế bào học; Phần 3: Mô học đại cương; Phần 4: Mô học các cơ quan.

Để phân biệt những nội dung sinh viên phải biết (mô tả và trình bày được) với những nội dung tham khảo, chúng tôi đã in cuốn sách với kiểu chữ khác nhau (chữ in nghiêng là phần nội dung tham khảo). Vì vậy cuốn sách này chủ yếu là sách dùng cho việc giảng dạy và học tập chương trình Mô học của trường đại học y, nhưng đồng thời cũng là tài liệu dùng để học tập, tham khảo cho các đối tượng sau đại học thuộc chuyên ngành Mô học và một số chuyên ngành khác của y học.

Đây là cuốn sách giáo khoa soạn lần đầu cho chương trình sửa đổi nên không thể tránh khỏi những khiếm khuyết. Chúng tôi rất mong và rất cám ơn những ý kiến đóng góp của các đồng nghiệp và các độc giả để lần xuất bản sau được tốt hơn.

Ngày 30/5/1998

Các tác giả

MỤC LỤC

PHẦN MỘT 9

CHƯƠNG 1. MỞ ĐẦU 9

PGS.Bs. Phạm Phan Địch

CHƯƠNG 2. PHƯƠNG PHÁP, KỸ THUẬT NGHIÊN CỨU TẾ BÀO VÀ MÔ HỌC 17

PGS.Bs. Phạm Phan Địch-PGS.TS. Trịnh Bình

PHẦN HAI 53

CHƯƠNG 3. TẾ BÀO 53

PGS.Bs. Phạm Phan Địch-PGS.TS. Trịnh Bình

PHẦN BA 118

CHƯƠNG 4. BIỂU MÔ 118

PGS.Bs. Phạm Phan Địch -PGS.TS. Trịnh Bình

CHƯƠNG 5. MÔ LIÊN KẾT CHÍNH THỨC-MÔ SỤN-MÔ XƯƠNG 142

PGS.Bs. Phạm Phan Địch -PGS.TS. Trịnh Bình

CHƯƠNG 6. MÁU VÀ BẠCH HUYẾT 189

PGS.TS. Trịnh Bình

CHƯƠNG 7. MÔ CƠ 224

PGS.TS. Trịnh Bình

CHƯƠNG 8. MÔ THẦN KINH 249

PGS.TS. Trịnh Bình

PHẦN BỐN 276

CHƯƠNG 9. HỆ TUẦN HOÀN 276

PGS.TS. Trịnh Bình

CHƯƠNG 10. HỆ BẠCH HUYẾT - HỆ MIỄN DỊCH 308

PGS.TS. Trịnh Bình

CHƯƠNG 11. DA-CÁC BỘ PHẬN PHỤ THUỘC DA 350

PGS.Bs. Phạm Phan Địch

CHƯƠNG 12. HỆ HÔ HẤP 364

PGS.TS. Trịnh Bình-PGS.Bs. Phạm Phan Địch

CHƯƠNG 13. HỆ TIÊU HOÁ 384

PGS.Bs. Phạm Phan Địch

CHƯƠNG 14. HỆ TIẾT NIỆU 454

BSCK II. Đỗ Kính

CHƯƠNG 15. HỆ SINH DỤC NAM 490

BSCK II. Đỗ Kính

CHƯƠNG 16. HỆ SINH DỤC NỮ 531

BSCK II. Đỗ Kính

CHƯƠNG 17. NỘI TIẾT 595

BSCK II. Đỗ Kính

CHƯƠNG 18. HỆ THẦN KINH 646

PGS.TS. Trịnh Bình

CHƯƠNG 19. THỊ GIÁC QUAN 685

PGS.Bs. Phạm Phan Địch

CHƯƠNG 20. THÍNH GIÁC QUAN 716

PGS. Phạm Phan Địch

TÀI LIỆU THAM KHẢO 739

PHẦN MỘT

Chương 1

MỞ ĐẦU

Trong sinh học, về mặt hình thái học, căn cứ vào kích thước đối tượng nghiên cứu và vào phương tiện sử dụng để nghiên cứu, người ta phân biệt các môn học sau:

- Giải phẫu học
- Mô học
- Tế bào học
- Hình thái học siêu vi (còn gọi là siêu cấu trúc)
- Sinh học phân tử (cấu trúc phân tử và nguyên tử).

Cách phân chia các môn học thuộc ngành hình thái học được tóm tắt như sau:

Bảng 1.1. *Phân chia các môn học thuộc ngành Hình thái học*

Các môn học	**Cấu trúc nghiên cứu**	**Kích thước nghiên cứu***	**Dụng cụ và phương pháp nghiên cứu**
Giải phẫu học đại thể	Các cơ quan, các bộ máy	Từ 0,1mm trở lên	Mắt thường, kính lúp
Mô học (giải phẫu học vi thể)	Các mô, các thành phần cấu tạo cơ quan	100μm-10μm	Kính hiển vi quang học các loại
Tế bào học	Tế bào, vi khuẩn	10μm -0,2μm	Kính hiển vi tia Roentghen
Hình thái học siêu vi (cấu trúc siêu vi hay giải phẫu siêu vi)	Thành phần cấu tạo tế bào vi khuẩn, siêu vi khuẩn	0,2μm -1nm	Kính hiển vi phân cực Kính hiển vi điện tử
Sinh học phân tử (cấu trúc phân tử và nguyên tử)	Sự phân bố phân tử và nguyên tử	Nhỏ hơn 1nm	Phân tích bằng tia Roentghen

** Đơn vị đo lường dùng trong mô học:*

Từ năm 1983, đơn vị đo lường theo Hệ thống đơn vị quốc tế (SI) dùng trong lĩnh vực hiển vi là:

- Micromet ký hiệu μm (thay cho thuật ngữ micron-μ) có giá trị tương đương 0,001mm, 10^{-6}m;
- Nanomet, ký hiệu nm, có giá trị tương đương 0,001μm, 10^{-6}mm, 10^{-9}m.
- Trước năm 1983, còn dùng đơn vị đo lường A^0ngstrom (A^0 = 0,1nm, 10^{-10}m)

Căn cứ vào bảng phân loại môn học hình thái chúng ta thấy đối tượng nghiên cứu của mỗi môn học đều có một giới hạn về kích thước, có các dụng cụ và phương pháp nghiên cứu đặc thù. Vì vậy thật không đúng khi cho rằng trong y học, về mặt hình thái học chỉ có môn Giải phẫu học, không có môn Mô học. Sở dĩ có sự hiểu lầm như vậy vì có thể ở nơi nào đó người ta dùng một tên khác, thí dụ Giải phẫu vi thể, để chỉ môn Mô học.

Tuy có sự phân chia thành các môn học riêng biệt nhưng các nhà hình thái học không nhất thiết chỉ đóng khung việc nghiên cứu của mình trong môn học chính mà mình đảm nhiệm. Họ có thể mở rộng việc nghiên cứu của mình sang các môn học khác để bổ sung sự hiểu biết và nâng cao kiến thức. Cũng vậy, những người nghiên cứu về hình thái bình thường của tế bào, mô và cơ quan vẫn có thể nghiên cứu về hình thái bất thường của chúng. Vì vậy, trong nghiên cứu, cũng không thể và không nên phân biệt ranh giới, và không có độc quyền trong phạm vi này hay phạm vi kia.

1. SƠ LƯỢC LỊCH SỬ PHÁT TRIỂN CỦA TẾ BÀO HỌC VÀ MÔ HỌC

Việc nghiên cứu tế bào và mô bắt đầu từ thế kỷ 17, nhưng mãi tới phần tư cuối của thế kỷ 19, Tế bào học và Mô học mới thực sự được coi là những ngành khoa học. Khi chưa có học thuyết tế bào soi sáng, việc nghiên cứu tế bào và mô bị những thuyết duy tâm siêu hình (thuyết tiên hình) kìm hãm. Mặt khác, muốn nghiên cứu tế bào và mô phải có kính hiển vi. Vì vậy, Tế bào học, Mô học chỉ có thể phát triển nhờ sự phát minh và hoàn thiện việc chế tạo các loại kính hiển vi và các kỹ thuật hiển vi.

Năm 1665, R.Hooke quan sát miếng nút chai dưới kính hiển vi đã đưa ra kết luận: "Miếng nút chai được tạo thành bởi những túi nhỏ hay tế bào, độc lập với nhau và chứa đầy không khí".

Cùng thời với R.Hooke, M.Malpighi (1671), Grew (1671) và A.Leeuwenhoek (1674), khi nghiên cứu mô thực vật, thấy thực vật cũng được cấu tạo bởi tế bào. Như vậy có thể cho rằng tế bào thực vật đã được phát hiện vào nửa sau thế kỷ 17, tuy rằng những khái niệm về cấu tạo tế bào của các nhà tế bào học thời đó còn rất sơ sài. Trong thực vật học, khái niệm rõ ràng về tế bào được trình bày vào những năm đầu của thế kỷ 19 và từ đó tế bào được coi là thành phần cấu tạo cơ bản của tất cả các loài thực vật.

M.Malpighi (1624-1694), một trong số những nhà khoa học châu Âu đã có hàng loạt phát hiện có giá trị trong việc nghiên cứu tế bào và mô. Vào khoảng những năm 1675-1680, ông đã mô tả cấu tạo của da, thận, lách và một số cơ quan khác của cơ thể, do đó một số cấu trúc đã được mang tên ông. Năm 1677, người thợ kính Hà lan Anatolie Leeuwenhoek đã chế tạo được chiếc kính hiển vi có độ phóng đại đối tượng quan sát tới 300 lần. Từ đó Leeuwenhoek đã có khả năng mô tả hồng cầu và sự vận chuyển chúng trong các mao mạch máu, phát hiện những tinh bào, nhìn thấy những vạch sáng, tối của sợi cơ vân, cấu tạo sợi thần kinh, sợi gân. Tuy vậy, việc nghiên cứu cấu tạo vi thể của cơ thể động vật được tiến hành muộn hơn so với việc nghiên cứu thực vật. Purkinje (1825-1827) đã mô tả nhân của noãn trong trứng gà và sau đó chính ông đã mô tả bào tương của tế bào. Ít năm sau, Brown (1831) cũng mô tả nhân trong tế bào thực vật. Những kết quả nghiên cứu của các nhà khoa học kể trên cũng như những công trình nghiên cứu của Dutrochet, Valentin, Schleiden đã giúp cho T.Schwann xây dựng và công bố học thuyết tế bào vào năm 1839.

Học thuyết tế bào xác nhận rằng: "Mọi sinh vật - động vật, thực vật, sinh vật đơn bào - đều được cấu tạo bởi tế bào và những sản phẩm của chúng".

Sau khi học thuyết tế bào ra đời, đến cuối thế kỷ 19, bắt đầu thời kỳ phát triển rầm rộ của Mô học mô tả. Những thành phần cấu tạo khác nhau của các cơ quan và các mô đã được nghiên cứu cẩn thận, tỉ mỉ. Những thành công lớn lao trong kỹ thuật mô học ở nửa sau thế kỷ 19, như việc tạo ra máy cắt lát mỏng, cho phép người ta nghiên cứu tỉ mỉ cấu trúc vi thể của tế bào và mô. Năm 1874, Tchitchiakov phát hiện sự phân chia nhân tế bào thực vật. Sự phân chia nhân tế bào động vật được các nhà khoa học người Nga Peremezco và người Đức Flemming phát hiện và mô tả. Sau đó, năm 1875, Hertwig và Van Beneden phát hiện ra bào tâm, rồi vào năm 1898 Golgi phát hiện và mô tả bộ Golgi, Benđa phát hiện ti thể. Tơ trương lực trong tế bào biểu mô và tơ cơ trong các sợi cơ cũng được phát hiện cùng thời gian với sự phát hiện ra các bào quan đã nêu trên.

Những kết quả đạt được trong lĩnh vực nghiên cứu cấu tạo vi thể tế bào đã cho phép người ta tách việc nghiên cứu tế bào thành một phần riêng biệt trong mô học gọi là Tế bào học vào cuối thế kỷ 19.

Học thuyết tế bào không chỉ là cơ sở của việc nghiên cứu cấu tạo các mô bình thường mà còn là cơ sở của việc nghiên cứu những thay đổi bệnh lý của các mô, cơ quan và đồng thời nó cũng là cơ sở cuả việc nghiên cứu những hoạt động sinh lý.

Từ khi học thuyết tế bào ra đời, sự phát triển của Tế bào học và Mô học ngày càng mạnh mẽ, nhất là trong thế kỷ 20, đặc biệt là từ giữa thế kỷ 20 đến nay.

Sự phát triển mạnh mẽ của Tế bào học và Mô học được quyết định bởi các yếu tố sau:

- Tính chính xác của học thuyết tế bào:
- Sự phát triển, sự tiến bộ và độ phân giải cao của kính hiển vi, các kỹ thuật và các phương pháp nghiên cứu, đặc biệt là sự xuất hiện kính hiển vi điện tử, kỹ thuật hiển vi điện tử, phương pháp nghiên cứu cấu trúc bằng tia Roentghen.
- Sự gắn bó ngày càng chặt chẽ giữa Tế bào học, Mô học với các ngành khác trong Sinh học và Y học.

2. NHIỆM VỤ, NỘI DUNG, ĐỐI TƯỢNG CỦA MÔ HỌC

Mô học, một môn học của Sinh học và của Y học, là khoa học nghiên cứu sự phát triển, cách cấu tạo và sự hoạt động của các mô, các cơ quan, các bộ máy của cơ thể người, động vật và thực vật lành mạnh, không có bệnh. Đó là môn học đang phát triển mạnh và đang sử dụng nhiều thành tựu mới của các ngành khoa học khác như vật lý học, hóa học...

Ngày nay Mô học được chia thành ba phần chính:

- Tế bào học nghiên cứu về tế bào
- Mô học đại cương, nghiên cứu về các mô
- Mô học các cơ quan, nghiên cứu cấu tạo vi thể, siêu vi của các cơ quan, những thành phần tế bào và mô tạo thành các cơ quan đó.

Sự phân chia như vậy chỉ mang tính ước lệ, giúp cho người ta nghiên cứu dễ dàng những cấu trúc mô học phức tạp của cơ thể.

Như trên đã nói, cuối thế kỷ 19, việc nghiên cứu tế bào đã được tách thành một phần riêng biệt trong Mô học gọi là Tế bào học, nhưng Mô học vẫn có nhiệm vụ nghiên cứu tế bào vì tế bào tham gia vào thành phần cấu tạo mô.

Từ khi hình thành môn Mô học cho đến những năm cuối thế kỷ 19, đầu thế kỷ 20, Mô học phát triển mạnh mẽ, nhưng chủ yếu vẫn là Mô học mô tả. Những người nghiên cứu chỉ chú trọng việc mô tả cấu tạo hình thái vi thể của tế bào, mô và cơ quan. Ngày nay, ngoài nhiệm vụ nêu trên, các nhà Mô học còn:

- Tìm hiểu vai trò, chức năng của các cấu trúc.
- Nghiên cứu những phản ứng của tế bào, mô và cơ quan đối với những tác động của môi trường.
- Nghiên cứu, phát hiện những cấu trúc vi thể, siêu vi mới trong tế bào, mô và cơ quan
- Tìm hiểu sự hoạt động và ý nghĩa chức năng của chúng
- Nghiên cứu những qui luật phát triển và biệt hoá của tế bào và mô
- Tìm hiểu sự hoạt động và ý nghĩa chức năng của chúng
- Nghiên cứu những quy luật phát triển và biệt hoá của tế bào và mô
- Tìm hiểu sự thích nghi, sự tái tạo sinh lý, sự tái tạo hồi phục của chúng dưới tác động của các yếu tố sinh học, vật lý học và hoá học.

Mô học hiện đại không thể chỉ thoả mãn với việc mô tả các sự kiện riêng lẻ mà phải chú ý đến việc xác định mối liên quan giữa các hiện tượng, hệ thống hoá chúng, sắp xếp chúng vào trật tự qui định, xác định các qui luật chung cho các hiện tượng.

3. QUAN HỆ GIỮA MÔ HỌC VỚI CÁC NGÀNH KHOA HỌC KHÁC TRONG SINH HỌC, ĐẶC BIỆT LÀ TRONG Y HỌC

Mô học có quan hệ qua lại mật thiết với nhiều môn học khác trong các ngành Sinh học và Y học như Giải phẫu học, Sinh lý học, Phôi thai học, Lý sinh học, Hoá sinh học... với các môn bệnh học như Giải phẫu bệnh học, Mô bệnh học, sinh lý bệnh học và với cả các môn lâm sàng.

3.1. Quan hệ giữa Mô học và Giải phẫu học

Giải phẫu học nghiên cứu cấu tạo của cơ thể người và động vật ở mức độ đại thể bằng mắt thường hoặc kính lúp, mô tả hình dáng, vị trí, mối liên quan về vị trí của các cơ quan, bộ máy trong cơ thể. Nhưng Giải phẫu học không xác định được các thành phần cấu tạo vi thể, siêu vi tạo nên các cơ quan và cũng không biết rõ các thành phần đó kết hợp với nhau như thế nào. Vì vậy, các nhà Giải phẫu học rất cần những kiến thức về Tế bào học, về Mô học để hiểu sâu thêm những điều mà họ đã mô tả.

Ngược lại, Mô học nghiên cứu cách cấu tạo vi thể và siêu vi của các cấu trúc đã được các nhà Giải phẫu học phát hiện và mô tả để xác định và mô tả các tế bào, các mô đã tham gia vào việc tạo ra các cấu trúc đó.

Những điều nêu trên nói lên mối quan hệ qua lại mật thiết giữa Mô học và Giải phẫu học. Những phát hiện, những hiểu biết của môn Giải phẫu học là tiền đề để môn Mô học đi sâu nghiên cứu, đồng thời những hiểu biết, những kiến thức của môn Mô học làm phong phú thêm, làm sâu thêm những hiểu biết của môn Giải phẫu học.

3.2. Quan hệ giữa Mô học và Sinh lý học

Mô học và Sinh lý học cũng có mối quan hệ khăng khít, có tác dụng thúc đẩy lẫn nhau phát triển.

Sinh lý học nghiên cứu các hoạt động chức năng của các cơ quan, bộ máy của cơ thể người và động vật. Các nhà sinh lý học có thể biết rõ và nêu đầy đủ chức năng của các cơ quan, bộmáy. Nhưng nếu không có kiến thức mô học về các cơ quan, bộ máy đó, họ sẽ không hiểu được vì sao cơ quan này, bộ máy nọ lại thực hiện được chức năng này, chức năng khác. Cái gì, cấu trúc nào của cơ quan, bộ máy đã là cho các cơ quan, bộ máy đó thực hiện được chức năng?

Đặc điểm hiện nay của Mô học là việc nghiên cứu cấu trúc gắn liền với chức năng nghĩa là tìm mối quan hệ giữa cách cấu tạo của tế bào, mô, cơ quan, bộ máy với chức năng của chúng. Khi nghiên cứu cách cấu tạo của mô, cơ quan, bộ máy, các nhà mô học đặt ra một số câu hỏi: Những cấu trúc đó có ý nghĩa gì? Chức năng của chúng là gì? Chúng sẽ thay đổi như thế nào trong những điều kiện sinh lý khác nhau của cơ thể?

Cấu trúc và chức năng có mối liên quan chặt chẽ. Trong cơ thể không có cấu trúc nào không đảm nhiệm một chức năng cũng như không có chức năng nào không liên quan với một cấu trúc. Sinh lý học có thể nghiên cứu chức năng của cơ quan và của mô riêng biệt (thí dụ mô cơ, mô thần kinh...). Mô học có thể nghiên cứu chức năng của các thành phần cấu tạo các mô (thí dụ: sợi collagen, sợi chun, các tơ cơ, sợi thần kinh...), chức năng của các tế bào và các thành phần cấu tạo tế bào (thí dụ nhân, ti thể, lưới nội bào...). Việc nghiên cứu mối quan hệ giữa các cấu trúc của tế bào, mô, cơ quan với chức năng của chúng gọi là Mô sinh lý học. *Mô sinh lý học là một trong số những hướng nghiên cứu của Mô học hiện đại.*

3.3. Quan hệ giữa Mô học với Hoá học và Hoá sinh học

Những thành tựu của Hoá học và Hóa sinh học trong vòng mấy chục năm gần đây đã thúc đẩy, tạo điều kiện cho Mô học phát triển môn Hoá mô và Hoá tế bào. Ngược lại những phát hiện mới về hình thái học, về hoá mô, về hoá tế bào, đã thúc đẩy sự phát triển của Hoá sinh học.

Hoá mô và Hoá tế bào nghiên cứu khối lượng, vị trí, sự phân bố các chất hóa học trong các cấu trúc vi thể và siêu vi của tế bào, mô, đồng thời nghiên cứu sự thay đổi các hoá chất đó ở các giai đoạn phát triển và hoạt động chức năng của chúng. Hoá mô, Hoá tế bào còn tìm hiểu mối quan hệ qua lại giữa sự trao đổi chất với những thành phần cấu tạo tế bào và mô. Do đó có thể nói rằng Mô học với Hóa sinh học và Hoá học có mối quan hệ chặt chẽ.

3.4. Quan hệ giữa Mô học với Giải phẫu bệnh học và Sinh lý bệnh học

Không có những hiểu biết về bản chất cấu tạo và chức năng bình thường và cả trong những tình trạng khác nhau của tế bào, mô và cơ quan thì không thể hiểu đúng đắn những thay đổi bệnh lý của chúng.

3.5. Quan hệ giữa Mô học và các môn Lâm sàng

Mô học cũng có quan hệ với các môn lâm sàng. Mô học nghiên cứu cấu tạo hình thái của những tế bào máu. Trên cơ sở những dấu hiệu hình thái, người ta xây dựng sơ đồ sự tạo huyết. Căn cứ vào những dữ liệu mà các nhà mô học đã cung cấp, các nhà lâm sàng nghiên cứu hình thái của các thành phần huyết cầu người bình thường và người bị bệnh, nghiên cứu hình thái của tuỷ xương và dựa trên cơ sở đó xây dựng bảng phân loại các bệnh về máu.

Cùng với khám nghiệm lâm sàng, các thầy thuốc còn sử dụng các phương pháp phân tích tế bào học và mô học như nghiên cứu cấu tạo, tỉ lệ tế bào máu, tế bào tuỷ tạo huyết, chọc dò sinh thiết các cơ quan, nghiên cứu các tế bào bong (như tế bào miệng, thực quản, dạ dày, bàng quang, tử cung, âm đạo...) để chẩn đoán một số bệnh. Nhờ các phương pháp này một số bệnh, đặc biệt là ung thư, đã được phát hiện sớm.

Chương 2

PHƯƠNG PHÁP, KỸ THUẬT NGHIÊN CỨU TẾ BÀO VÀ MÔ

Muốn nghiên cứu tế bào và mô, phải dùng các loại kính hiển vi và do đó phải làm những tiêu bản (thiết đồ hoặc phiến đồ) có độ dày thích hợp cho phép quan sát dưới kính hiển vi.

Kỹ thuật làm những tiêu bản như vậy gọi là kỹ thuật hiển vi, kỹ thuật siêu hiển vi.

Có nhiều phương pháp làn tiêu bản để nghiên cứu:

- Phương pháp xét nghiệm tươi
- Phương pháp làm tiêu tiêu bản cố định và nhuộm màu
- Phương pháp hoá tế bào, hoá mô
- Phương pháp phóng xạ tự chụp
- Phương pháp siêu hiển vi...

1. PHƯƠNG PHÁP XÉT NGHIỆM TƯƠI

Đây là phương pháp sử dụng để nghiên cứu tế bào và mô đơn giản nhất và ra đời sớm nhất nhưng đã đưa đến nhiều phát minh quan trọng.

Ưu điểm của phương pháp này là: đơn giản, dễ thực hiện không gây ra những biến đổi cho đối tượng được quan sát, đồng thời cho phép ta nhìn thấy chính xác hình dáng, sự hoạt động của đối tượng nghiên cứu.

Nhưng phương pháp này cũng có nhiều nhược điểm, chỉ được áp dụng một cách hạn chế vì chỉ sử dụng được khi đối tượng nghiên cứu có độ dày thích hợp cho phép ánh sáng có thể xuyên qua được. Thời gian quan sát bị hạn chế, ngắn. Chỉ phát hiện được rất ít chi tiết.

1.1.Dung dịch sử dụng trong xét nghiệm tươi

Người ta thường sử dụng hai nhóm dung dịch:

1.1.1. Dung dịch sinh lý

Đó là những dung dịch thiên nhiên hay nhân tạo, dùng trong việc xét nghiệm những đối tượng còn sống. Dung dịch này có khả năng giữ cho đối tượng nghiên cứu còn sống và giữ nguyên hình dáng tự nhiên.

Khi nghiên cứu những tế bào của động vật có xương sống cấp cao, người ta thường dùng dung dịch sinh lý trong đó nồng độ NaCl là $9^0/_{00}$. Với động vật có xương sống cấp thấp và động vật không có xương sống, người ta dùng dung dịch NaCl $6^0/_{00}$. Đối với động vật sống ở biển, người ta dùng nước biển.

Các loại dung dịch sinh lý thường dùng là:

1.1.1.1. Dung dịch Ringer

NaCl	6,50g
KCl	0,25g
$CaCl_2$	0,35g
HCO_3Na	0,20g
Nước cất	1.000ml

pH=7,0-7,4

1.1.1.2. Dung dịch Looke

NaCl	8,50g
KCl	0,42g
$CaCl_2$	0,25g
HCO_3Na	0,20g
Dextrose (hoặc glucose)	2,50g
Nước cất	1.000ml

1.1.2. Những dung dịch phụ

Những dung dịch này thường làm cho đối tượng nghiên cứu chết nhưng cho phép nhìn rõ một số chi tiết mà không cần nhuộm màu: dung dịch KOH 1% làm chết tế bào nhưng làm cho nhìn rõ sợi chun. Acid acetic làm nhìn rõ nhân tế bào.

1.2. Kỹ thuật làm tiêu bản xét nghiệm tươi

1.2.1. Tiêu bản đậy lá kính

Nguyên tắc của phương pháp này là nghiên cứu vật sống giữa phiến kính (lame) và lá kính (lamelle) trong điều kiện giống như điều kiện tự nhiên.

Nhỏ một giọt dung dịch lên một phiến kính sạch trên đó đặt đối tượng nghiên cứu rồi đậy lên trên giọt dung dịch một lá kính. Nếu cần quan sát lâu, có thể quệt vaselin hay nến lỏng vào bốn bờ lá kính.

1.2.2. Phương pháp buồng ẩm

Muốn quan sát lâu, người ta dùng phương pháp buồng ẩm tốt hơn phương pháp đậy lá kính. Phương pháp này còn gọi là phương pháp giọt treo (Hình 2.1)

H. 2.1. Giọt treo

Nhỏ một giọt dung dịch lên lá kính, lật ngược lá kính đã nhỏ dung dịch. Đặt giọt dung dịch vào đúng chỗ trũng của phiến kính trong đó đã đặt đối tượng nghiên cứu. Đây là một kỹ thuật khó. Nếu dung dịch lan ra rìa chỗ trũng thì phải làm lại.

Có thể dùng buồng ẩm Ranvier để làm tiêu bản theo phương pháp giọt treo.

Buồng ẩm là một phiến kính có rãnh vòng, phía trong rãnh có một diện tích tròn nhỏ thấp hơn mặt phần phiến kính bên ngoài khoảng 1/10mm. Diện tích tròn nhỏ này hoàn toàn cách biệt với phần ngoài (Hình 2.2)

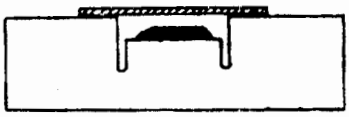

H. 2.2. Buồng ẩm Ranvier

Nhỏ một giọt dung dịch vào diện tích tròn đã được đặt đối tượng nghiên cứu. Đậy lá kính lên. Ưu điểm của phương pháp này là có thể quan sát bằng vật kính lớn.

2. PHƯƠNG PHÁP LÀM TIÊU BẢN CỐ ĐỊNH VÀ NHUỘM MÀU (kỹ thuật mô học)

Kỹ thuật mô học có mục đích tạo được những mảnh cắt mỏng, trong suốt của mô và cơ quan, cho phép quan sát dưới kính hiển vi. Thường thường, sau khi nhuộm mảnh cắt bằng các thuốc nhuộm đặc hiệu, các phần của mảnh cắt có màu khác nhau giúp cho việc quan sát dễ dàng.

Muốn có tiêu bản đẹp, tốt, người ta phải tìm cách giữ cho đối tượng nghiên cứu giống với trạng thái còn sống.

Việc làm tiêu bản mô học cố định và nhuộm màu phải qua các bước sau: trích thủ, cố định, vùi mô, cắt lát mỏng nhuộm mảnh cắt.

2.1. Trích thủ

Trong kỹ thuật mô học, sự trích thủ là bước kỹ thuật đầu tiên có mục đích lấy tế bào, mô, cơ quan ở cơ thể sống hay đã chết. Bước kỹ thuật này có ý nghĩa rất lớn. Vì vậy, khi trích thủ phải tôn trọng những qui định sau:

- Miếng mô hay cơ quan phải tươi, tốt nhất sau khi giết súc vật phải lấy ngay, nếu ở người thì phải lấy khi làm phẫu thuật, nếu lấy ở tử thi thì phải lấy trước 6 giờ sau khi chết, trừ khi cần nghiên cứu để xác định bệnh và nguyên nhân chết.
- Động tác khi trích thủ phải nhẹ nhàng, tránh đụng chạm mạnh dễ gây những biến đổi do tác nhân cơ học.
- Không dùng kẹp phẫu tích kẹp vào vùng cần nghiên cứu. Không bóp mạnh và không rửa miếng mô.
- Khi cắt phải dùng dao sắc và cắt theo một hướng
- Trích thủ xong phải cố định ngay, tránh hiện tượng hoại tử sau khi chết của tế bào.

2.2. Cố định

Cố định là thủ thuật làm chết tế bào nhưng vẫn giữ chúng trong tình trạng giống như khi chúng còn sống.

Cố định được gọi là tốt khi nó làm cho tế bào giữ nguyên được hình dáng, không bị chuyển dịch, giữ được hoàn toàn giống như khi sống tất cả những thành phần tạo ra chúng, đồng thời không làm xuất hiện những chi tiết mới trong tế bào mà bình thường khi sống nó không có.

Tác dụng nhanh và mạnh của dung dịch cố định ngăn cản sự "hoại tử sau chết" (nécrose post-mortem) nhưng nó có thể làm thay đổi ít nhiều cấu trúc của tế bào. Thuốc cố định được gọi là tốt là loại thuốc có tác dụng nhanh, tạo ra sự thay đổi cấu trúc ít nhất.

Một mô được cố định tốt khi những tế bào cấu tạo nên mô đó vẫn giữ nguyên hình dáng, không có sự thay đổi của bào tương (các lỗ hổng), không

bị trương lên, không bị co lại, làm thể hiện được nhiều chi tiết về cấu trúc, *kể cả những chi tiết* nhỏ nhất, đồng thời giữ được mối liên quan tương hỗ trong tế bào và trong mô giống như khi còn sống. Mọi sự thay đổi về kích thước và sự liên quan giữa các cấu trúc không được vượt quá 0,2 micromet.

Muốn nghiên cứu tế bào và mô được tốt, cần phải cố định chúng tốt. Sự cố định cần và quan trọng vì nhiều lý do như sau:

- Sự tan rã, hoại tử nhanh chóng của tế bào và mô sau khi chết.
- Tế bào và mô không bắt màu khi nhuộm nếu không được cố định.

Bởi vậy có thể nói cố định là cơ sở của việc nghiên cứu tế bào và mô.

2.2.1. Các loại thuốc cố định

Có thể cố định tế bào và mô bằng nhiều cách:

- Bằng nhiệt độ: nóng hay lạnh.
- Bằng hoá chất: các chất khoáng, các chất hữu cơ. Cố định tế bào và mô bằng hoá chất là tốt hơn cả.

2.2.1.1. Thuốc cố định khoáng chất

Có hai loại: acid khoáng và muối khoáng.

- Thuốc cố định acid

+ Acid chromic (CrO_3): với dung dịch 0,1-1% có tác dụng cố định. Ít dùng đơn độc, thường dùng để pha nhiều loại dung dịch cố định hỗn hợp.

+ Acid osmic. Chậm tan trong nước lạnh nhưng không được pha trong nước nóng. Bụi, bẩn làm cho dung dịch hỏng, tạo kết tủa đen. Ở thể hơi loại thuốc cố định tốt nhưng miếng mô phải nhỏ và mỏng. Có thể cố định trên phiến đồ, khi đó chỉ cần 30 giây đến 1 phút.

- Thuốc cố định muối khoáng: Những muối kim loại nặng là loại thuốc cố định tốt vì nó làm kết tủa chất albumin tốt. Các muối thường dùng:

+ Bichromat kiềm: bichromat K, Na, Mg...Cố định bào tương tốt.

+ Bichromat acid: bichromat Ca, Cu cố định bào tương, vừa cố định nhân;

+ Bichlorure Hg (sublimé). Tinh thể trắng, rất độc. Dung dịch nước bão hoà là 7%. Kết tủa protein rất mạnh. Sublimé ngấm nhanh nhưng nông vì vậy phải cắt mô mỏng.

2.2.1.2. Thuốc cố định hữu cơ

Có hai loại: các acid hữu cơ và các chất khử oxy hữu cơ.

- Các acid hữu cơ: Các loại thường sử dụng:

+ Acid acetic: hoá chất quan trọng, dùng để pha hầu hết các dung dịch cố định hỗn hợp. Cố định nhân tốt. Làm tăng sự tương phản giữa nhân và bào tương. Ít khi dùng làm thuốc cố định đơn độc.

+ Acid picric. Tinh thể màu vàng. Thường dùng ở dạng dung dịch bão hoà

- Các chất khử oxy hữu cơ:

+ Cồn methylic. Hay dùng đối với việc cố định phiến đồ

+ Cồn ethylic, có thể dùng làm thuốc cố định đơn độc. Với nồng độ thấp hơn 96^0, tác dụng khử nước mạnh hơn tác dụng cố định, do đó gây sự co mô rất mạnh. Cồn nguyên chất cố định mô thần kinh tốt. Nó làm tan mỡ, làm kết tủa glycogen.

+ Formaldehyd. Là một chất khí. Dung dịch nước gọi là formalin hay formol. Là chất kích thích. Có thể gây viêm phế quản, chóng mặt, đau mắt. Formol thường có lẫn acid formic. Tốt nhất là dùng formol trung tính. Là thuốc cố định tốt nhất đối với mô thần kinh và ti thể. Formol làm mô trở nên cứng, giòn, khó cắt lát mỏng.

2.2.1.3. Thuốc cố định hỗn hợp

Có rất nhiều loại dung dịch, thường dùng nhất là mấy loại sau:

- Dung dịch Bouin

– Dung dịch bão hoà acid picric	30 phần
– Formol 40%	10 phần
– Acid acetic	2 phần

Là dung dịch cố định tốt, ngấm sâu, có thể cố định những miếng mô lớn. Thời gian cố định lâu. Ít gây trở ngại cho việc cắt và nhuộm màu. Sau khi cố định (từ 3-8 ngày), có thể rửa miếng mô dưới vòi nước chảy để cho màu vàng của acid picric phai bớt đi, khỏi gây ảnh hưởng đến sự nhuộm màu.

- Dung dịch Duboscq-Brasil

– Cồn 80^0	150ml
– Formol 40%	60ml
– Acid acetic	15ml
– Acid picric	1g

Cũng tốt như dung dịch Bouin nhưng ngấm sâu và nhanh. Thời gian cố định 1-3 ngày, sau đó chuyển sang cồn 80^0. Với những mảnh mô, mỏng 1mm, thời gian cố định là 30 phút.

- Dung dịch Carnoy

– Cồn 100^0	60ml
– Chloroform	30ml
– Acid acetic	10ml

Thuốc cố định tốt. Miếng mô cố định dày 2-4 mm. Thời gian cố định 3-4 giờ. Không được để lâu trong thuốc cố định vì mô sẽ giòn, khó cắt. Nếu cần cố định thêm thì chuyển miếng mô sang cồn nguyên chất hay cồn 96^0. Dung dịch Carnoy cố định mô thần kinh, đặc biệt là thể Nissl. Dung dịch cố định được glycogen. Sau khi cố định không cần rửa nước. Miếng mô cố định bằng dung dịch Carnoy có thể được nhuộm bằng mọi phương pháp hoá mô và hoá tế bào (phương pháp Feulgen, Macmanus, Brachet).

- Dung dịch Branca

– Dung dịch acid picric bão hoà	25ml
– Formol 10%	5ml
– Dung dịch Sublimé bão hoà	25ml
– Acid acetic	2,5ml

Rửa nước sau khi cố định. Thời gian cố định 5-24 giờ. Tẩy tinh thể sublimé bằng cồn 70^0 + Iod

2.2.2. Chọn thuốc cố định

Các dung dịch cố định hỗn hợp có rất nhiều. Những dung dịch cố định hỗn hợp kể trên chỉ là nêu một số làm thí dụ. Chúng không phải là thích hợp nhất cho việc cố định mọi loại mô và cơ quan.

Dung dịch Bouin tuy là dung dịch cố định tốt, phù hợp với nhiều loại mô và cơ quan, nhưng đối với mô thực vật, thận, tinh hoàn của động vật có vú thì không tốt.

Việc chọn thuốc cố định phụ thuộc vào bản chất của mô cần cố định, vào mục đích cần nghiên cứu. Thí dụ:

- Khi nghiên cứu mô học định khu, cấu trúc đại cương của mô, mọi cơ quan, có thể dùng dung dịch Bouin, Branca...
- Khi nghiên cứu tế bào, tuỳ theo người ta muốn nghiên cứu nhân hay bào tương, người ta sẽ chọn loại thuốc cố định nào thích hợp vì chưa có loại thuốc nào đồng thời cố định tốt cả nhân lẫn bào tương.
- Khi nghiên cứu nhân tế bào, người ta hay dùng những dung dịch có acid acetic.
- Khi nghiên cứu nhu mô và mô dễ ngấm, nếu miếng mô nhỏ, có thể dùng dung dịch có acid osmic hoặc dùng dung dịch có acid picric (dung dịch Bouin). Những dung dịch đó làm dễ dàng việc nhuộm màu tế bào. Đối với những mô khó ngấm, dùng những dung dịch có khả năng ngấm mạnh (dung dịch Carnoy).
- Khi nghiên cứu bào tương, phải dùng những thuốc cố định không gây hư hại bào tương. Đó là những dung dịch không có acid acetic. Những thuốc cố định loại này thường thể hiện rõ ràng ti thể.

2.2.3. Phương pháp cố định

Khi nghiên cứu mô đã được trích thủ tuỳ theo từng loại mô có co dãn hay không, cách xử trí sẽ khác nhau.

2.2.3.1. Những cơ quan không co dãn

Những cơ quan như các tuyến, hệ thần kinh, gan, lách, thận...nếu cố định bằng dung dịch Bouin thì sự cố định được tiến hành làm hai kỳ:

Kỳ 1: Cắt miếng mô to, ngâm vào thuốc cố định, không để miếng mô nằm sát đáy lọ và không để những miếng mô đó sát nhau.

Kỳ 2: Khi mô đã cứng (nghĩa là sau khi mảnh mô to đã được ngâm trong thuốc cố định từ 2-3 giờ đến một ngày), vớt miếng mô ra, cắt thành miếng mỏng (dày 5mm), cố định lại miếng mô đó trong thuốc cố định mới.

Sở dĩ phải cố định hai kỳ vì khi mô mới được trích thủ rất mềm, khó cắt thành lát mỏng.

2.2.3.2. Mô co dãn

Thí dụ ống tiêu hoá, bàng quang, mô cơ, khi cố định phải căng để cho lớp cơ không làm thay đổi hình dáng lớp niêm mạc.

- Đối với ruột. Lấy một đoạn ruột, buộc kín một đầu. Dùng bơm tiêm hay ống hút bơm thuốc cố định vào trong lòng để làm cho lòng ruột căng vừa phải. Buộc nốt đầu kia. Ngâm đoạn ruột trong thuốc cố định bằng cách treo đoạn ruột bằng một đoạn chỉ. Khi đã cố định tốt, lấy ra, cắt đoạn ruột thành những đoạn nhỏ, mỏng. Cắt ngang hay dọc tuỳ theo ý đồ nghiên cứu.
- Đối với các màng hay các cơ quan mỏng. Dán màng hay cơ quan lên một miếng giấy hay căng trên một miếng nút chai, sau đó mang ngâm vào thuốc cố định để cho các màng đó khỏi bị xoắn, gấp lại.
- Đối với dạ dày. Nếu dạ dày nhỏ, làm như khi cố định ruột. Nếu dạ dày lớn, chỉ cố định một đoạn. Người ta lấy một miếng bìa dày (mỗi chiều 4cm), đục lỗ ở giữa (mỗi chiều 2cm). Nhúng miếng bìa vào nến chảy để thuốc cố định không ngấm vào bìa. Cắt một miếng dạ dày (vùng muốn nghiên cứu), căng trên miếng bìa bằng đinh ghim hay khâu dạ dày vào miếng bìa bằng chỉ. Treo lơ lửng miếng bìa có dính miếng dạ dày vào trong thuốc cố định. Chú ý khi căng dạ dày, để lớp niêm mạc hướng lên phía trên, không để áp sát vào mặt bìa.
- Đối với bàng quang, da. Làm như đối với dạ dày.
- Đối với phổi. Cố định trong dung dịch cố định có nhiều nước, phổi sẽ nổi lên mặt nước và sự cố định sẽ kém. Bọc miếng phổi trong một lớp bông rồi mới ngâm vào thuốc cố định.

2.2.3.3. Khối lượng miếng mô

Chiều dày miếng mô có ảnh hưởng đến kết quả cố định. Đối với loại thuốc cố định có khả năng ngấm kém như acid osmic, chiều dày miếng mô không quá 1-2mm. Dù thuốc cố định có khả năng ngấm mạnh và sâu, chiều dày miếng mô cũng không nên quá 5mm. Diện tích bề mặt miếng mô không ảnh hưởng tới sự cố định.

2.2.3.4. Khối lượng thuốc cố định

Nên dùng một khối lượng thuốc cố định lớn hơn nhiều lần so với miếng mô (50 lần). Điều cần chú ý đầu tiên là chất lượng thuốc có bị giảm sút trong thời gian cố định không.

2.2.3.5. Thời gian cố định

Thời gian cố định phụ thuộc từng loại thuốc. Trên nguyên tắc, kéo dài thời gian cố định tốt hơn là rút ngắn. Riêng với thuốc cố định làm giòn mô thì phải cố định đúng thời gian. Cố định quá kéo dài sẽ làm thay đổi tính bắt màu của tế bào. Cố định lâu quá làm cho nhân kém bắt màu.

2.2.3.6. Nhiệt độ cố định

Nói chung sức nóng làm khả năng ngấm của thuốc cố định tăng và lạnh làm chậm sự cố định. Đối với thuốc cố định dễ bay hơi (thí dụ acid osmic) nên tiến hành cố định ở nhiệt độ thấp. Đối với những loại dung dịch cố định khác, có thể cố định ở nhiệt độ 30-37^0.

2.2.3.7. Rửa mô sau khi cố định

Rửa mô sau khi cố định có tầm quan trọng lớn.

Trên nguyên tắc, sau khi cố định phải làm cho mô mất chất cố định càng sớm càng tốt vì những chất cố định có ảnh hưởng tới sự nhuộm màu và sự bảo tồn các phiến đồ. Chất dùng để rửa thay đổi tuỳ theo loại thuốc cố định. Thời gian rửa ngang với thời gian cố định nếu rửa bằng nước.

Khi cố định bằng dung dịch có chrome, phải làm cho tan các tinh thể, vết tích của chrome ở miếng mô và cả ở thiết đồ. Bởi vậy người ta ngâm miếng mô hoặc thiết đồ vào dung dịch cồn + HCl 1%.

Khi cố định bằng dung dịch có thuỷ ngân (Hg), phải rửa miếng mô bằng cồn 70^0 + Iod. Ngâm miếng mô trong dung dịch cồn 70^0 + Iod trong một thời gian. Khi dung dịch nhạt màu, cho thêm Iod vào dung dịch. Khi nào dung dịch không phai màu nữa là được. Sau đó lại phải tẩy màu của Iod trong thiết đồ bằng cách ngâm vào trong dung dịch hyposulfit Na 0,25%.

Khi rửa acid picric, dù miếng mô vẫn còn màu vàng, vẫn có thể chuyển miếng mô vào cồn để hút nước.

2.3. Phương pháp vùi miếng mô

Vùi mô là một thủ thuật có mục đích gắn miếng mô vào một khối nến, khối chất dẻo, khối collodion khi những chất này đã thấm vào tận những chi tiết nhỏ nhất của mô và tế bào. Sau khi vùi, người ta được những khối mang mô. Khối chất dùng để vùi miếng mô liên kết với nhau thành một khối duy nhất. Nhờ có những khối này, việc cắt mô thành những lát mỏng cần thiết cho việc nghiên cứu tế bào và mô, được thực hiện dễ dàng, thuận lợi.

Chất thường được dùng để vùi mô là nến, các chất dẻo như collodion... Vùi mô vào nến được coi là phương pháp phổ biến vì nến cho phép cắt được những phiến đồ với mọi độ dày, dùng được với mọi loại mô và có thể giữ khối nến được lâu dài, dễ dàng và đơn giản.

Vùi mô vào collodion giúp cho người ta cắt được những lát mỏng có đường kính lớn mà không sợ bị rách, nhăn, đồng thời thích hợp với những mô có nhiều xoang lớn, những chất rắn hay xơ, những mô chịu đựng nhiệt độ vùi kém (thí dụ mô thần kinh).

2.3.1. Phương pháp vùi trong nến

Nến là một chất lấy ra từ dầu mỏ. Có nhiều loại nến có điểm nóng chảy khác nhau từ 35^0 đến 65^0. Nến có điểm nóng chảy cao gọi là nến cứng, có điểm nóng chảy thấp gọi là nến mềm. Điểm sôi của nến là 300^0. Hơi nến bốc lên dễ cháy. Nến không hoà tan trong nước, rất ít tan trong cồn (1/100), rất dễ hoà tan trong chloroform (11%), toluen (10%), xylol (12%).

Để vùi miếng mô trong nến phải qua bốn giai đoạn:

- Khử nước
- Làm ngấm dung dịch hoà tan nến (còn gọi là giai đoạn làm trong miếng mô)
- Làm ngấm nến
- Vùi miếng mô vào nến

2.3.1.1. Khử nước

Miếng mô sau khi cố định, đã được rửa nước kỹ, được chuyển ngâm vào các lọ cồn để khử nước. Về vấn đề này có nhiều ý kiến và cách làm khác nhau. Có người đề nghị chuyển ngay mô vào cồn 90^0rồi vào cồn nguyên chất. Có người cho rằng khử nước ở mô sau khi đã cố định và rửa nước bắt đầu bằng cồn 70^0 rồi chuyển dần miếng mô sang các lọ cồn có nồng độ cao dần. Làm theo cách thứ nhất (chuyển ngay mô vào cồn có nồng độ cao) có lợi là thời gian khử nước nhanh hơn nhưng bất lợi là có thể gây ra sự co mô. Còn làm theo cách thứ hai (bắt đầu rút nước bằng cồn 70^0) có bất lợi là thời gian khử nước lâu hơn nhưng có lợi là mô không bị thay đổi, không bị co, không bị trương.

Mỗi lọ cồn không cần phải có một khối lượng lớn cồn, chỉ cần cồn ngập trên mặt miếng mô khoảng 1cm. Thay cồn luôn là tốt hơn cả. Khi thay cồn chỉ cần đổ cồn ở lọ đầu tiên đi rồi dịch dần cồn ở lọ thứ hai lên lọ thứ nhất

và cứ thế tiếp tục cho tới lọ cuối cùng chuyển lên lọ trên nó. Cồn mới được đổ vào lọ cuối cùng.

Thời gian khử nước thay đổi tuỳ theo độ dày của miếng mô. Nếu miếng mô có kích thước 1cm x1mm, chỉ cần ngâm mô ở mỗi lọ cồn 20-30 phút (Hình 2.3)

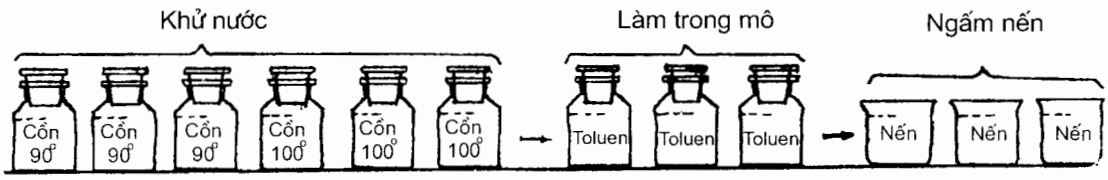

Hình 2.3. Sơ đồ quá trình khử nước, làm trong mô, ngấm nến.

Có thể ngâm mô trong mỗi lọ cồn lâu hơn, có khi tới 1 ngày.

Trên nguyên tắc, mục đích của khử nước là làm thế nào hút hết nước trong mô ra mà không làm mô và tế bào bị co hoặc không làm vị trí của các thành phần cấu tạo trong mô bị thay đổi.

Muốn biết một miếng mô đã được khử hết nước chưa, người ta đổ xylol vào lọ đựng mô sau khi đã chút hết cồn. Nếu xylol vẫn trong, điều này chứng tỏ sự khử nước đã tốt. Nếu xylol hơi có vẩn đục (màu trắng sữa), phải khử nước lại bằng cồn 100^0.

Không sợ kéo dài thời gian khử nước vì cồn 100^0 không làm hỏng mô. Nếu khử nước không tốt sẽ gây nhiều tác hại ở những khâu kỹ thuật sau.

Dung dịch để khử nước là các loại cồn ethylic, methylic, butylic và cả aceton.

2.3.1.2. Làm trong mô (làm ngấm dung dịch hoà tan nến).

Thủ thuật này có mục đích là dùng một dung môi của nến để đẩy cồn ngấm trong mô sau khi rút nước ở mô ra. Dung dịch được sử dụng phải đồng thời vừa hoà tan cồn, vừa hoà tan nến. Chất hoà tan nến thường dùng là benzen, toluen, xylol, chloroform.

Thời gian làm ngấm dung dịch hoà tan nến thay đổi tuỳ loại mô và khối lượng miếng mô.

Nên và cần chuyển miếng mô dần dần qua ba lọ (xylol). Miếng mô ngâm trong mỗi lọ khoảng từ 30 phút đến 2 giờ tuỳ theo độ dày của miếng mô.

Điều cần nhớ là trong giai đoạn này phải đẩy cồn hoàn toàn ra khỏi miếng mô. Miếng mô trong như miếng thạch.

2.3.1.3. Làm ngấm nến

Miếng mô đã được làm trong sẽ được chuyển dần sang 3 bát nến nóng chảy để trong tủ ấm có nhiệt độ phù hợp với nhiệt độ nóng chảy của nến (khoảng $56^0 \pm 1^0$).

Đối với những mô dễ ngấm, dễ cắt (mô thần kinh, gan), thời gian ngâm trong nến phải ngắn. Đối với những mô ngấm chậm (da, xương, mô xơ...), phải kéo dài thời gian.

Trong trường hợp thứ nhất (mô dễ ngấm), thời gian ngấm nến thay đổi từ 1 giờ đến 3 giờ tuỳ theo khối lượng miếng mô.

Trong trường hợp thứ hai (mô khó ngấm), có thể ngâm mô trong nến chảy từ 6 đến 12 giờ. Nhiệt độ trong tủ không được cao quá nhiệt độ nóng chảy của nến.

Sự làm ngấm nến sẽ thất bại nếu khử nước, khử cồn trong mô không tốt. Việc chuyển miếng mô qua 3 bát nến là nhằm mục đích để cho dung môi của nến trong miếng mô được đẩy ra hết.

2.3.1.4. Vùi mô vào khối nến

Mô đã được ngấm nến tốt sẽ được vùi vào trong một khối nến.

- Đổ nến nóng chảy vào một khuôn bằng sắt ghép bằng hai tấm sắt (khuôn Leuckart) hay vào một hộp chữ nhật gấp bằng giấy dày không cho nến lỏng ngấm qua (Hình 2.4).

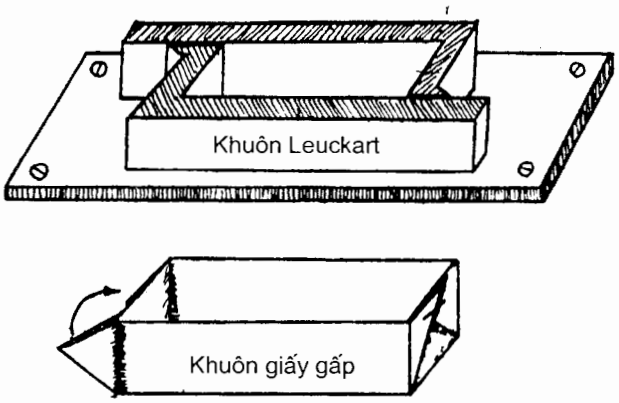

Hình 2.4. Khuôn dùng trong việc đúc khối nến.

- Gắp miếng mô từ bát nến ra bằng kẹp hơ nóng, đặt miếng mô vào khuôn.

- Định hướng miếng mô cho đúng, mặt cắt phải đặt xuống phía dưới (Hình 2.5).

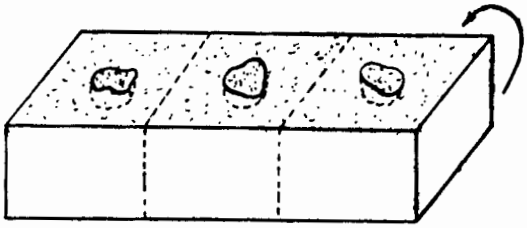

Hình 2.5. Khối nến có vùi mô

- Khi miếng mô đã được vùi vững chắc vào nến, người ta làm nến đặc lại bằng cách ngâm cả khuôn vào chậu nước lạnh hay đặt khuôn vào tủ lạnh. Để nến rắn hoàn toàn, tách khối nến ra khỏi khuôn.
- Gọt khối nến thành hình tháp cụt (Hình 2.6).

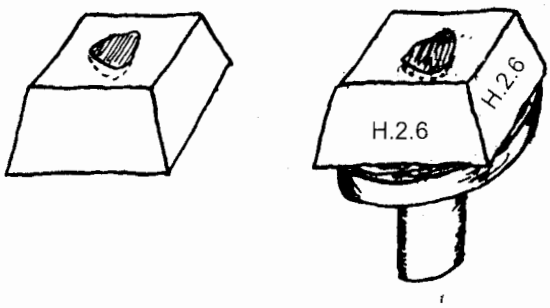

Hình 2.6. Khối đã gọt được gắn vào đĩa mang khối

- Đánh dấu khối nến bằng cách dùng một que nhọn đầu viết vào cạnh khối nến.

2.4. Phương pháp cắt lát mỏng

Phương pháp này có mục đích cắt miếng mô thành những lát thật mỏng, ánh sáng có khả năng xuyên qua để có thể nghiên cứu bằng kính hiển vi.

Có nhiều phương pháp cắt lát mỏng.

- Cắt mô tươi hay làm cứng bằng cồn: cầm miếng mô trong tay hay bằng máy cắt cầm tay. Phương pháp này tiến hành vào

những năm đầu, khi ngành Mô học mới ra đời. Hiện nay không còn sử dụng nữa.

- Cắt lạnh, làm miếng mô lạnh thật nhanh, mô sẽ cứng lại, không phải vùi mô vào một chất nào khác. Cắt bằng máy cắt lạnh.
- Cắt mô vùi trong khối nến bằng máy cắt .

Trừ phương pháp cầm tay, tất cả các phương pháp cắt lát mỏng đều cần dùng máy cắt. Với máy cắt, người ta có thể điều chỉnh chiều dày của lát cắt và điều chỉnh hướng cắt cuả lưỡi dao. Lưỡi dao là dụng cụ vô cùng quan trọng trong việc cắt lát mỏng. Tất cả thành công của việc cắt lát mỏng phụ thuộc vào chất lượng lưỡi dao. Cắt cầm tay, cắt bằng máy cầm tay đều sử dụng lưỡi dao cạo râu. Những lưỡi dao dùng cho máy cắt có hình dáng như sau (Hình 2.7).

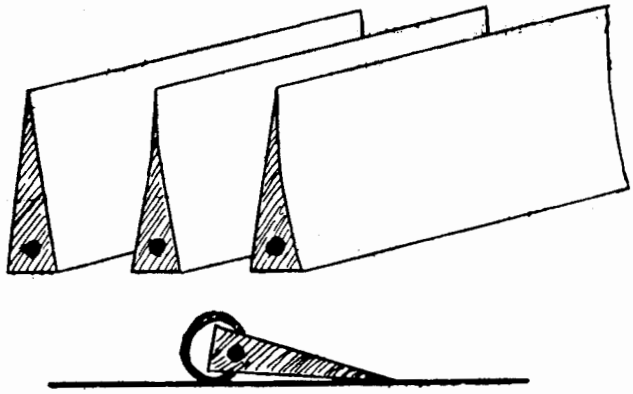

Hình 2.7. Các loại lưỡi dao.

Có nhiều kiểu máy cắt:

- Máy cắt cầm tay gồm một ống hình trụ, phía trên có một tấm sắt phẳng có lỗ khớp với lỗ của một ống đẩy có thể vặn lên vặn xuống. Vật muốn cắt được đặt trong lòng ống, khi vặn ống đẩy, nó có thể lên cao hay hạ thấp.
- Máy cắt lạnh.

Phương pháp cố định và vùi mẫu mô trong paraffin hoặc các môi trường khác có nhược điểm là có nguy cơ phá huỷ một số chất như enzym, một số chất dễ tan trong các dung môi cố định...Nếu dùng phương pháp

đóng băng nước để đúc khối cho mẫu thì các chất cần phát hiện vẫn giữ được trong mô. Nguyên lý của kỹ thuật cắt lạnh là mau chóng đưa mẫu mô tươi vào trạng thái đông lạnh sâu, tuỳ từng loại mô, và thực hiện cắt trong buồng cắt lạnh (cryostat)(gồm một máy cắt đặt trong buồng lạnh, người cắt chủ động điều khiển nhiệt độ thích hợp khi làm đông lạnh mẫu và nhiệt độ buồng cắt thích hợp). Phương pháp cắt lạnh được dùng trong các kỹ thuật hoá tế bào, miễn dịch huỳnh quang, miễn dịch hoá tế bào...Ngoài ra, còn dùng cắt lạnh để có những lát cắt phục vụ cho chẩn đoán mô bệnh học trong thời gian vài phút (bệnh nhân đang phẫu thuật, cần biết kết quả chẩn đoán mô bệnh học trong thời gian ít phút để phẫu thuật viên quyết định cách xử trí).

- Máy cắt khối nến. Có bộ phận mang lưỡi dao, bộ phận mang khối nến, bộ phận điều chỉnh độ dày của lát cắt. Có loại máy có tay quay làm đĩa mang khối nến nâng lên, hạ xuống. Mỗi lần khối nến hạ xuống, mặt khối nến đi qua lưỡi dao, lưỡi dao cắt một lát. Có loại máy trong đó khối nến đứng yên, bộ phận mang lưỡi dao đi động bằng cách đẩy bộ phận đó dọc theo một rãnh dọc theo thân máy (máy đẩy dọc). Mỗi lần lưỡi dao được đẩy qua khối nến, mảnh cắt được hoàn thành.

2.4.1. Phương pháp cắt khối nến

Đây là phương pháp chủ yếu trong việc nghiên cứu mô học. Muốn có những mảnh cắt đẹp phải có lưỡi dao sắc và máy tốt. Nên dùng lưỡi dao có sống dày để tránh sự rung động khi cắt. Có thể dùng máy cắt đẩy hay máy cắt quay.

Quá trình cắt gồm bốn giai đoạn:

2.4.1.1. Chuẩn bị khối nến

Sau khi vùi mô vào nến, làm nguội khối nến, gọt khối nến thành hình tháp cụt (Hình 2.6). Khi gọt mỗi cạnh, nên để nến rộng ngoài miếng mô 1-2 mm, cao chừng 10-15 mm. Gọt mặt cắt khối nến cho phẳng và sát tới miếng mô, các cạnh đối diện phải song song với nhau. Gắn khối nến vào đĩa mang khối bằng cách hơ đĩa mang khối nóng lên đến nhiệt độ nóng chảy của nến. Gắn mặt đáy của khối nến vào đĩa mang khối.

2.4.1.2. Đặt dao vào máy

Đặt lưỡi dao vào máy, vặn ốc thật chặt. Độ lệch của lưỡi dao đối với mặt khối nến phải như thế nào để cho khi nâng lên hạ xuống, khối nến

không chạm vào sống dao. Thường người ta để lưỡi dao có độ lệch khoảng 15-30^0 so với mặt của khối nến. Nếu độ lệch chưa đủ lát cắt bị nhăn nheo, độ dày không đều, có lát cắt dày có lát cắt mỏng. Nếu độ lệch chếch quá, mỗi lần cắt, lưỡi dao bị rung. Lát cắt có khuynh hướng bị cuộn lại, trong lát cắt có chỗ dày, chỗ mỏng, có khi bị hụt, không cắt được.

2.4.1.3. Cắt lát mỏng

Trước khi tiến hành cắt, phải điều chỉnh độ dày của lát cắt. Có thể bắt đầu bằng độ dày từ 10-12 micromet. Sau khi đã cắt bằng mặt khối nến, điều chỉnh lại độ dày còn khoảng 6-7 micromet.

Quay (hay đẩy) máy với nhịp độ vừa phải. Nếu việc vùi nến tốt, dao sắc, nhiệt độ trong phòng cắt thích hợp, các lát cắt nối tiếp sẽ dính vào nhau thành băng dài (Hình 2.8).

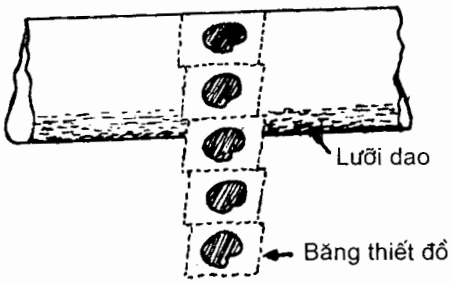

Hình 2.8. Băng thiết đồ

Sự dính thành băng là ưu điểm của phương pháp cắt lát mỏng vùi nến, nhất là trong trường hợp cần nghiên cứu những mảnh cắt nối tiếp nhau theo thứ tự.

2.4.1.4. Dán lát cắt vào phiến kính

Miếng mô đã được cắt thành băng sẽ được lấy ra khỏi lưỡi dao một cách nhẹ nhàng, cẩn thận. Đặt cả băng lên một miếng giấy đen. Tách một mảnh cắt (hoặc nhiều, nếu cần) ra khỏi băng. Đặt lên phiến kính để dán vào đó.

Trước khi dán mảnh cắt vào phiến kính phải làm mảnh cắt dãn phẳng ra. Có hai cách làm cho mảnh cắt dãn phẳng ra:

- Đặt mảnh cắt lên mặt bát nước nóng (40^0), để mảnh cắt dãn phẳng ra (Hình 2.9) rồi luồn phiến kính xuống phía dưới, vớt mảnh cắt lên và dán mảnh cắt lên phiến kính đó bằng dung dịch lòng trắng trứng.

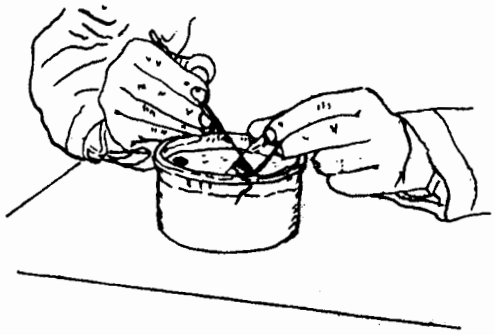

Hình 2.9. Làm giãn lát cắt trong bát nước nóng.

- Nhỏ dung dịch lòng trắng trứng lên mặt phiến kính, đặt mảnh cắt lên mặt nước, hơ nóng nước trên phiến kính. Mảnh cắt sẽ được dán vào phiến kính.

Để dán mảnh cắt vào phiến kính, có thể dùng nhiều loại dung dịch: nước cất, nước lòng trắng trứng, gelatin. Nhưng tốt nhất và thường được sử dụng nhất là dung dịch nước lòng trắng trứng.

Muốn có dung dịch nước lòng trắng trứng, người ta pha dung dịch lòng trắng trứng theo công thức của Mayer như sau:

Dung dịch lòng trắng trứng Mayer mẹ: $1cm^3$

Nước cất: $20cm^3$

Cách làm dung dịch lòng trắng trứng Mayer mẹ: Lấy lòng trắng trứng đánh tan thành nước sau đó đem pha với glycerin với khối lượng ngang nhau. Cuối cùng cho thêm 1g Na salicylat (pha với nước) khuấy đều, lọc bằng giấy lọc.

2.5. Nhuộm màu mảnh cắt nến

Nhuộm màu là khâu kỹ thuật quan trọng để nghiên cứu tế bào và mô bằng kính hiển vi.

Ở tế bào sống, các thành phần cấu tạo tế bào và mô có chỉ số khúc xạ gần giống nhau nên khó phân biệt dưới kính hiển vi quang học. Khi nhuộm màu, các thành phần này bắt màu khác nhau, tạo ra độ tương phản giữa các thành phần nên dễ nhận ra chúng. Mỗi thành phần của tế bào và mô có ái lực đối với một loại thuốc nhuộm nên khi chúng được nhuộm màu, mỗi

thành phần có một màu đặc biệt, căn cứ vào đó, người nghiên cứu phân biệt được chúng.

Thuốc nhuộm là một chất có màu hoặc không có màu, có khả năng chuyển màu sắc của mình cho các đối tượng được nhuộm. Khi các đối tượng được nhuộm đã bắt màu thì không thể làm mất màu của đối tượng bằng dung dịch để pha thuốc. Các chất màu dùng trong kỹ thuật tế bào và mô học có nhiều. Về phương diện mô học, người ta phân thuốc nhuộm thành hai nhóm: thuốc nhuộm thiên nhiên và thuốc nhuộm nhân tạo.

2.5.1. Những thuốc nhuộm thiên nhiên

Đó là những thuốc màu chiết từ động vật thí dụ carmin chiết từ một loại côn trùng, có màu đỏ dùng để nhuộm đặc hiệu chất nhầy của tế bào nhầy ở ruột. Hematoxylin là chất không màu, không có khả năng ăn màu, chiết từ một loại cây, khi nhuộm cần có chất làm ăn màu, thí dụ phèn chua (alun de K). Hematoxylin có tính nhuộm màu giống các chất màu base (nhuộm màu tím đen).

2.5.2. Những thuốc màu nhân tạo

Có rất nhiều và được chia làm ba nhóm:

2.5.2.1. Nhóm các chất màu base

Đó là những muối có một gốc base có khả năng nhuộm màu (thí dụ xanh methylen, tím methyl...). Các cấu tạo của tế bào, mô bắt màu base gọi là các cấu tạo ưa base. Những chất màu base chủ yếu nhuộm nhân tế bào.

2.5.2.2. Nhóm các chất màu acid

Đó là những muối có một gốc acid có khả năng nhuộm màu. Các cấu tạo bắt các chất màu acid gọi là các cấu tạo ưa acid. Các chất màu acid chủ yếu dùng để nhuộm bào tương tế bào.

2.5.2.3. Nhóm các thuốc nhuộm trung tính

Đó là nhóm các thuốc nhuộm có cả gốc base lẫn gốc acid nhuộm màu.

2.5.3. Các phương pháp nhuộm màu

2.5.3.1. Sự nhuộm màu tăng dần, giảm dần

- Nhuộm màu tăng dần được tiến hành bằng cách ngâm tiêu bản trong dung dịch nhuộm màu cho đến lúc tiêu bản được bắt màu vừa đủ. Trong thời gian nhuộm, thỉnh thoảng kiểm tra tiêu bản dưới kính hiển vi.

- Nhuộm màu giảm dần được thực hiện bằng cách nhuộm tiêu bản làm thế nào cho tế bào, mô bắt màu thật thẫm rồi sau đó tẩy màu ở mảnh cắt cho đến khi có màu vừa ý.

2.5.3.2. Sự nhuộm màu nối tiếp, đồng thời

- Nhuộm màu nối tiếp là phương pháp nhuộm tiêu bản bằng cách chuyển tiêu bản qua các dung dịch thuốc nhuộm theo một trình tự.
- Nhuộm màu đồng thời được thực hiện bằng cách pha tất cả các thuốc cần nhuộm thành một dung dịch và nhuộm màu một lần (chú ý: các thuốc sử dụng phải phù hợp với nhau, không chống nhau. Những thuốc tham gia vào dung dịch phải có tác dụng vào bào tương và vào nhân với cùng thời gian như nhau).

2.5.3.3. Nhuộm màu trực tiếp, gián tiếp

- Nhuộm màu trực tiếp là phương pháp nhuộm màu được tiến hành khi thuốc nhuộm có khả năng trực tiếp nhuộm tế bào và mô, không cần phải qua khâu làm ăn màu.
- Nhuộm màu gián tiếp được tiến hành bằng cách trước khi nhuộm màu phải ngâm phiến đồ vào dung dịch làm ăn màu rồi sau đó mới ngâm vào dung dịch thuốc nhuộm.

2.5.3.4. Nhuộm khác màu

Một số thuốc nhuộm khi bắt vào tế bào và mô có màu khác với màu của dung dịch thuốc nhuộm. Thí dụ toluidin có màu xanh lơ, khi nhuộm chất nhầy sẽ cho màu đỏ còn các cấu trúc khác có màu xanh lơ.

2.5.4. Các bước trong kỹ thuật nhuộm màu tiêu bản nến

Nhuộm màu phiến đồ nến phải qua các bước sau:

2.5.4.1. Khử nến

Ngâm tiêu bản lần lượt vào ba cốc toluen hay xylol để khử hết nến đã ngấm vào tế bào và mô.

2.5.4.2. Khử toluen, xylol ở lát cắt

Chuyển tiêu bản lần lượt qua ba lọ cồn 90^0, 95^0, 100^0. Thời gian ngâm trong mỗi lọ là 10 phút.

2.5.4.3. Khử cồn ở lát cắt bằng cách ngâm tiêu bản trong nước cất

2.5.4.4. Nhuộm màu

Nhuộm màu mảnh cắt thay đổi tuỳ thuộc phương pháp và dung dịch thuốc nhuộm. Thí dụ: nhuộm màu hematoxylin và eosin. Người ta dùng phương pháp nhuộm nối tiếp. Các bước kỹ thuật gồm:

- Khử nến, khử cồn, ngâm nước cất.
- Nhuộm màu mảnh cắt trong dung dịch thuốc nhuộm hemalun de Mayer. Thời gian: 5-10 phút. Công thức pha dung dịch hemalun de Mayer:

Hematoxylin	1,00g
Phèn chua (alun de K)	50,00g
Na iodat	0,20g
Nước thường	1.000ml

Cho nước vào sau cùng, khuấy dung dịch thật kỹ, dung dịch sẽ chuyển sang màu tím thẫm. Chỉ dùng để nhuộm sau khi dung dịch thuốc nhuộm đã chín (thường để dung dịch 2 tuần sau khi pha mới dùng).

- Rửa tiêu bản bằng nước thường, thời gian rửa tối thiểu 2 giờ.
- Kiểm tra tiêu bản đã nhuộm dưới kính hiển vi. Nếu nhân tế bào còn nhạt thì phải nhuộm thêm trong dung dịch Hemalun de Mayer hoặc ngâm tiêu bản vào dung dịch nước Na bicarbonat 1%.
- Nhuộm tiêu bản trong dung dịch eosin (hoặc 1/500 erythrosin) trong 5 phút (erythrosin=eosin+ Iod cho màu đỏ tươi). Eosin được pha trong dung dịch cồn 50^0 hoặc nước với tỉ lệ 1%.
- Rửa tiêu bản nhanh trong nước cất.
- Dán lá kính lên trên mặt mảnh cắt bằng baume. Sau khi nhuộm mảnh cắt xong, muốn dán lá kính phải tiến hành như sau: Khử nước bằng cồn, khử cồn bằng toluen, nhỏ một giọt baume canada lên mặt lá kính, úp mặt lá kính có giọt baume lên vùng có mảnh cắt. Thủ thuật này cần làm rất nhanh để tránh sự xâm nhập của hơi nước trong không khí vào miếng mô.
- Đánh dấu số hiệu của tiêu bản nghiên cứu vào phiến kính.

Dưới đây là một vài phương pháp nhuộm tiêu bản thông thường và kết quả nhuộm những cấu trúc:

Phương pháp	Thành phần dung dịch nhuộm	Nhân tế bào	Bào tương	Sợi collagen	Sợi chun	Sợi võng
H.E	Hematoxylin, Eosin	xanh dương	đỏ	đỏ		
azan	azocarmin orage G, xanh anilin	đỏ	đỏ nhạt	xanh dương	Vàng da cam	xanh dương
van Gieson	Hemotoxylin sắt	nâu đen	vàng nâu	đỏ	vàng nâu	
Ba màu theo Masson-Goldner	Hematoxylin sắt, Azophloxin, Xanh lá cây sáng	đen	đỏ	xanh lá cây		xanh lá cây
Nhuộm mô chun theo Weigert	Resorsin-Fuchsin, Hematoxylin, A.picric theo Ponceau, A.acetic	xám	vàng	đỏ	đen	
Ngấm muối bạc cho sợi võng	dung dịch muối bạc			nâu sẫm		đen

3. PHƯƠNG PHÁP HOÁ TẾ BÀO, HOÁ MÔ

Hoá tế bào, hóa mô là sự kết hợp những kỹ thuật tế bào bào học, mô học với kỹ thuật hóa học, là sự tổng hợp những phương pháp hoá sinh và những phương pháp hoá học ứng dụng vào việc nghiên cứu vi thể những chất được hình thành trong tế bào, trong mô, trên những tiêu bản mô học.

Nhiệm vụ của hoá mô là xác định cấu tạo hoá học của tế bào, của mô, nghiên cứu vị trí của quá trình hoá sinh này hay hoá sinh khác trong những cấu trúc vi thể của mô, đồng thời nghiên cứu những thay đổi vị trí của chúng trong qúa trình thực hiện chức năng sinh lý hoặc trong những thay đổi bệnh lý. Sự phân tích hoá sinh của tế bào, của mô bằng phương pháp hoá tế bào, hóa mô có nhiều lợi thế và ưu điểm hơn so với việc nghiên cứu bằng những phương pháp hoá sinh, hoá học thông thường. Hoá tế bào, hoá mô cho phép người ta thấy được mối quan hệ động của quá trình hoá học diễn ra trong cơ thể. Cũng chính phương pháp hoá tế bào, hoá mô đã giúp người ta giải thích được vấn đề liên quan giữa cấu tạo và chức năng.

Hoá tế bào, hoá mô cho phép người ta phát hiện các acid amin, các chất protid, những acid nucleic, những dạng khác nhau của hydrat carbon, những chất lipid..., đồng thời xác định sự có mặt và hoạt tính của hệ thống men trong tế bào, trong mô.

3.1. Phương pháp phản ứng màu

Để phát hiện những hoá chất, người ta thường dùng các thuốc màu tạo nên những phản ứng màu để định tính, định lượng và xác định vị trí của các loại hoá chất trong tế bào và mô. Thí dụ để nghiên cứu:

- DNA, người ta sử dụng phản ứng (phương pháp nhuộm) Feulgen;
- RNA, _ phản ứng Brachet
- Glycogen, _ hương pháp Mac manus hay PAS.

Phương pháp PAS

Phương pháp PAS hay còn gọi là phản ứng PAS (periodic acid Schiff reaction) thường được dùng, đặc biệt để thể hiện sự có mặt trong mô của những carbohydrat, hoặc dạng đơn như glycogen hoặc dạng kết hợp với các phân tử khác như những glycoprotein. Phản ứng PAS dùng để thể hiện màng đáy, những hợp chất trung tính là sản phẩm chế tiết của một số tế bào biểu mô, các tế bào tiết dịch nhầy của dạ dày... Phản ứng dương tính khi cấu trúc hoặc chất bắt màu từ đỏ tía đến đỏ tím.

Với phiến đồ nhuộm màu, muốn định lượng một chất nào, có thể dùng phương pháp bán định lượng dựa vào độ đậm nhạt, hoặc muốn chính xác hơn, người ta dùng phương pháp tế bào quang kế hay mô quang kế.

3.2. Phương pháp tế bào quang kế, mô quang kế

Đó là phương pháp nghiên cứu định tính, định lượng thành phần hoá học của tế bào, mô bằng quang phổ kế.

Theo phương pháp này, người ta đo cường độ hấp thụ ánh sáng của các cấu trúc trong tế bào. Sự hấp thụ ánh sáng phụ thuộc vào nồng độ của chất được nghiên cứu có mặt trong tế bào và mô. Căn cứ vào đó, người ta có thể phán đoán được sự thay đổi về lượng của một chất hoá học xác định nào đó có mặt trong tế bào. Ngoài việc nghiên cứu các chất có mặt trong tế bào bằng sự hấp thụ quang phổ đặc hiệu của chúng, việc phân tích định lượng có thể thực hiện bằng cách gián tiếp qua sự đo độ sáng của chất màu thể hiện trong tiêu bản.

Bằng phương pháp tế bào (hoặc mô) quang kế, người ta có thể xác định được lượng hoá chất rất nhỏ, khoảng từ 10^{-12} đến 10^{-14}g trên diện tích 1micromet vuông, vượt hơn hẳn độ nhạy của phương pháp vi hoá học. Phương pháp vi hoá học chỉ xác định được một loại hoá chất nào đó khi chất đó đạt tới trọng lượng từ 10^{-6} trở lên.

3.3. Phương pháp phóng xạ tự chụp (phóng xạ tự chụp hình) là phương pháp ghi bằng ảnh, sự xâm nhập các chất đồng vị phóng xạ vào trong tế bào và mô. Đây là phương pháp phối hợp giữa phương pháp phân tích hình thái và phương pháp phân tích sinh hoá với những nguyên lý của kỹ thuật chụp ảnh. Tiêu bản phóng xạ tự chụp hình là tài liệu cơ bản để các nhà tế bào học, mô học nghiên cứu sự thâm nhập và sự hoạt động của các chất đồng vị phóng xạ đã được in hình trên nhũ tương ảnh (Hình 2.10).

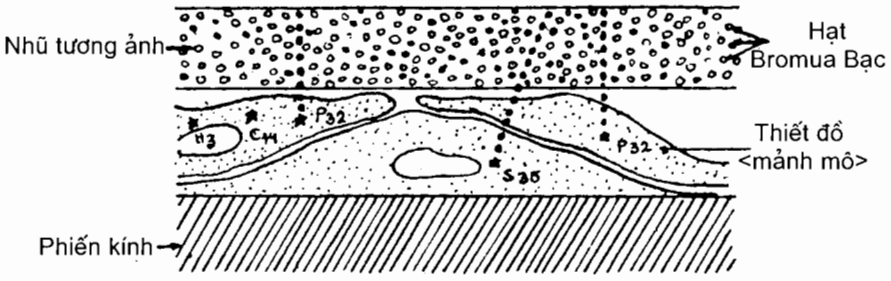

Hình 2.10. Sơ đồ thiết đồ phóng xạ tự chụp

Ưu điểm của phương pháp này là nó có thể phản ứng một cách rõ ràng nhất, chắc chắn nhất sự xâm nhập các chất đồng vị phóng xạ vào các cấu trúc của tế bào và mô, đồng thời có thể đếm được lượng chất đồng vị phóng xạ đã thâm nhập vào đó. Đó là đặc điểm chủ yếu làm cho phương pháp nghiên cứu này khác với phương pháp hoá sinh học.

Những số liệu thu được khi nghiên cứu về mặt sinh hoá dù thống nhất với phương pháp phóng xạ tự chụp hình cũng không thể làm cho các nhà tế bào và mô học hoàn toàn tin tưởng vì mỗi thành phần cấu tạo nên một cơ quan (thí dụ gan...) đều có thể có cấu trúc riêng biệt (thí dụ tế bào gan khác với tế bào Kupffer), cho nên nó có đặc điểm chuyển những kết quả của nghiên cứu hoá sinh sang cho nghiên cứu mô học và tế bào học là hoàn toàn không thể được. Không có một phương pháp nghiên cứu mô nào cho phép người ta nghiên cứu động học sự trao đổi chất ngoài phương pháp phóng xạ tự chụp hình.

Song riêng một mình phương pháp phóng xạ tự chụp không thể giải quyết được đầy đủ vấn đề nếu nó không phối hợp với phương pháp mô học thông thường và phương pháp hoá mô bằng phản ứng màu.

3.4. Phương pháp men hoá mô (Enzyme histochemical methods)

Đây là những phương pháp hoá mô dùng để thể hiện sự phân bố của các enzym đặc hiệu trong mô. Lát cắt mỏng mô tươi (bằng máy cắt đóng băng để tránh phá huỷ các enzym) được đặt trong một dung dịch ủ (trong đó có chất nền đặc hiệu làm biểu lộ enzym hoặc nhóm enzym, và nếu có thể có những đồng yếu tố hoặc những yếu tố kìm hãm cần thiết khác) enzym trong mô phản ứng với chất nền để hình thành sản phẩm phản ứng bậc 1. Muốn quan sát được sản phẩm này dưới kính hiển vi phải cho chúng phản ứng với một hoá chất nhìn thấy được, đó là phản ứng bậc 2 (hoá chất nhìn thấy được có thể là một thành phần của dịch ủ, cũng có thể dùng tiếp theo phản ứng bậc 1). Sản phẩm sau phản ứng bậc 2 được nhận thấy dưới kính hiển vi.

Những enzym thường được phát hiện trong mô như phosphatase acid, phosphatase kiềm, dehydrogenase, ATPase, peroxidese... bằng những phương pháp men hoá mô tương ứng.

3.5. Phương pháp miễn dịch hoá tế bào (Immunocytochemistry)

Muốn định vị protein đặc hiệu trong lát cắt mô không thể dùng phương pháp hoá mô thông thường mà phải dùng phương pháp miễn dịch hoá tế bào. Phương pháp này dựa trên cơ sở cho lát cắt mô có protein đặc hiệu (kháng nguyên – KN) cần định vị, ủ trong dung dịch chứa kháng thể (KT) đã đánh dấu, đặc hiệu với KN đó. Phức hợp KN- KT đánh dấu hình thành; phức hợp này được thể hiện rõ dưới kính hiển vi quang học hoặc kính hiển vi điển tử.

Có 3 cách đánh dấu kháng thể:

- Cho KT liên kết với hợp chất phát huỳnh quang. Cách này cho phép định vị KN đặc hiệu dưới kính hiển vi huỳnh quang.
- Cho KT liên kết với một enzyme. Cách này cho phép định vị KN theo phương pháp men hoá mô đã nêu trên.
- Cho KT liên kết với hợp chất tán xạ điện tử có màu. Thí dụ những phần tử vàng.

Có 2 phương pháp miễn dịch hoá tế bào:

- Phương pháp trực tiếp: cho lát cắt mô nghi ngờ có chứa protein X (kháng nguyên đặc hiệu) ủ với kháng thể X đánh dấu. Phức hợp KN-KT X đánh dấu hình thành ở vị trí xác định trong mô. Kháng thể thừa được rửa sạch khỏi lát cắt mô, mang quan sát dưới kính hiển vi.
- Phương pháp gián tiếp. Dùng kháng thể X không đánh dấu (thu được sau khi đưa kháng nguyên X vào cơ thể động vật, như thỏ chẳng hạn) đưa và cơ thể động vật thứ hai, thídụ cừu, với ý nghĩa là kháng nguyên. Cơ thể cừu sẽ sinh ra kháng thể được gọi là kháng – KTX. Kháng – KTX được đánh dấu. Đưa lát cắt mô cần định vị protein X ủ với KT X không đánh dấu (của thỏ). Sau khi rửa sạch KTX dư thừa, cho vào tiêu bản kháng – KTX đánh dấu (của cừu). Phức hợp KN- KTX - kháng KTX đánh dấu hình thành. Rửa kháng KTX thừa, quan sát tiêu bản dưới kính hiển vi. Trong bước 1 của phương pháp này mỗi phân tử KN chỉ gắn với một số ít phân tử KTX không đánh dấu. Ở bước thứ 2, mỗi phân tử KTX không đánh dấu gắn với nhiều phân tử kháng KTX đánh dấu. Vì phức hợp hình thành quan sát rất rõ ràng, nên phương pháp gián tiếp có độ nhậy cao hơn phương pháp trực tiếp.

3.6. Kỹ thuật lai tại chỗ (In situ hybridization techniques)

Lai acid nucleic là kỹ thuật cho phép nhận biết những chuỗi DNA và RNA đặc hiệu trên cơ sở các đoạn nhánh đơn của các acid nucleic này có khả năng gắn đặc hiệu với những chuỗi acid nucleic có nhánh đơn bổ xung đã được đánh dấu trước. Các chuỗi bổ xung này được gọi là "đầu dò" thường là những chuỗi DNA tổng hợp nhân tạo đã được đánh dấu bằng chất đồng vị phóng xạ, chất phát huỳnh quang, hoặc liên kết giữa các nucleotid của chúng với biotin (sinh tố H - $C_{10}H_{16}O_3N_2S$). Sau khi lai (đầu dò này nếu được đánh dấu bằng đồng vị phóng xạ sẽ được phát hiện bằng phương pháp tự chụp hình phóng xạ; nếu đầu dò được đánh dấu bằng biotin thì chúng có ái lực cao với avidin đã được gắn trước với peroxidase; peroxidase sẽ được thể hiện bằng phương pháp hoá mô) những vị trí các chuỗi DNA đặc hiệu hoặc những chuỗi RNA trong tế bào hoặc trong các thành phần tế bào được thể hiện.

Phương pháp lai tại chỗ acid nucleic được dùng trên các lát cắt mô, các phiến đồ hoặc nhiễm sắc thể của các tế bào gián phân đã bị nén dẹt. Phương pháp lại tại chỗ cho phép định vị DNA đặc hiệu (thí dụ gen của tế bào hoặc virus) hoặc biểu hiện gen qua sự hiện diện của m-RNA trong toàn

thể tế bào hoặc trong các thành phần tế bào. Kỹ thuật lai acid nucleic rất đặc hiệu, thường được dùng trong nghiên cứu và trong chẩn đoán lâm sàng.

4. CÁC LOẠI KÍNH HIỂN VI DÙNG TRONG NGHIÊN CỨU TẾ BÀO HỌC VÀ MÔ HỌC

4.1. Kính hiển vi quang học

Đó là dụng cụ quang học dùng để quan sát, nghiên cứu những đối tượng mà mắt thường không nhìn thấy được. Nhờ sự kết hợp của các thấu kính (thường có hai hệ thống thấu kính), các đối tượng quan sát được kính hiển vi quang học phóng đại lên nhiều lần.

4.1.1. Cấu tạo của kính hiển vi quang học

Kính hiển vi quang học gồm có ba bộ phận chủ yếu:

- Bộ phận cơ học gồm:

– Ống mang thị kính;

– Đĩa mang vật kính

– Mâm đặt tiêu bản

– Bộ phận di chuyển tiêu bản

– Bộ phận điều chỉnh khoảng cách giữa mặt trên phiến đồ với mặt dưới vật kính gồm 2 núm vặn. Một núm điều chỉnh thô, núm kia điều chỉnh tinh.

– Đế kính

- Bộ phận phát và hướng nguồn sáng:

– Đèn hoặc gương để hứng ánh sáng

– Tụ quang.

– Màn chắn sáng để điều chỉnh độ sáng đi vào kính

- Bộ phận quang học (bộ phận phóng đại) gồm:

– Thị kính

– 4-5 vật kính với độ phóng đại khác nhau lắp ở đĩa mang vật kính

4.1.1.1. Vật kính

Là một hệ thấu kính trông về phía đối tượng quan sát. Hệ thấu kính này có khoảng cách tiêu cự rất ngắn.

Độ phóng đại của vật kính được biểu hiện bằng tỉ số của khoảng cách có thể nhìn bình thường (khoảng 250mm) với độ dài khoảng cách tiêu cự tính bằng mm. Thí dụ: Một vật kính có độ dài khoảng cách tiêu cự là 4mm, độ phóng đại của vật kính sẽ là 250/4=62,5.

Hai loại vật kính thường được sử dụng là vật kính khô và vật kính dầu. Hai loại vật kính này khác nhau do bản chất của môi trường xen vào giữa thấu kính của vật kính và lá kính phủ trên vật quan sát. Trong vật kính khô, môi trường đó là không khí có chỉ số n=1, khác với chỉ số khúc xạ của thuỷ tinh n=1,5 (Hình 2.11).

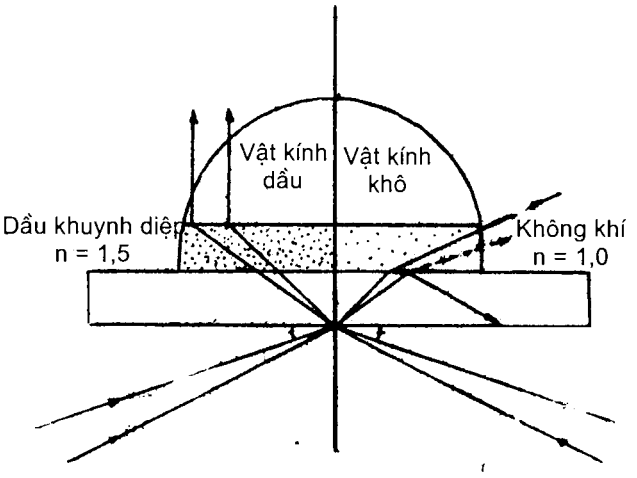

Hình 2.11. Sơ đồ đường đi của tia sáng ở vật kính khô (bên phải) và ở vật kính dầu (bên trái).

Trong vật kính dầu, môi trường xen giữa thấu kính của vật kính với lá kính phủ trên mặt vật quan sát là dầu khuynh diệp (huile de cèdre) có chỉ số khúc xạ n=1,51 (Hình 2.11). Ưu điểm của vật kính dầu là làm giảm hay tránh được hiện tượng khúc xạ của các tia sáng khi tia sáng đi qua các môi trường thuỷ tinh và dầu, do đó độ sáng đưa vào vật kính không bị giảm, cho phép quan sát được bằng những vật kính có độ phóng đại lớn. Ngược lại, trong vật kính khô, độ sáng giảm theo bình phương của độ phóng đại.

Chỉ có thể sử dụng dầu cho những vật kính có khoảng cách trước ngắn (khoảng cách trước là khoảng cách từ mặt dưới thấu kính tới mặt trên của lá kính phủ trên mặt phiến đồ), nghĩa là những vật kính có độ phóng đại lớn hơn 700 lần. Với độ phóng đại từ 700 lần trở lên, sử dụng vật kính dầu là bắt buộc vì có như vậy, ảnh mới đủ sáng và rõ.

4.1.1.2. Thị kính

Thị kính của kính hiển vi quang học gồm hai thấu kính đơn hay kép, giữa hai thấu kính có khi có màn chắn sáng ngăn cách. Hai thấu kính này được lắp ở hai đầu một cái ống. Thị kính được lắp ở trên đầu trên ống kính của kính hiển vi. Thị kính dùng để nhìn ảnh thật và ngược, được vật kính tạo ra. Qua thị kính, ảnh do vật kính tạo ra được phóng đại, trở thành ảnh ảo nhưng vẫn ngược với vật. Thấu kính đặt phía trên của thị kính gọi là thị thấu kính. Thấu kính này phóng đại ảnh từ phía dưới đi lên. Thấu kính đặt phía dưới thị kính gọi là thấu kính góp, làm phẳng và làm sáng ảnh bằng cách thu hẹp độ phóng đại của thị thấu kính. Nếu thị kính chỉ có thị thấu kính, không có thấu kính góp, ta thấy độ phóng đại sẽ lớn hơn, nhưng thị trường bị giảm bé lại.

Vật kính và thị kính đều được cấu tạo bởi một hệ thống những thấu kính với mục đích triệt tiêu những lỗi quang học của mỗi loại thấu kính do chất liệu thuỷ tinh gây ra. Những lỗi này được gọi là quang sai. Có 3 loại quang sai như sau:

– Quang sai sắc (chromatic aberration) là lỗi của thấu kính làm cho những tia sáng có bước sóng khác nhau khi đi qua thấu kính tán sắc không đều; hình ảnh tạo nên mờ ảo với những viền mầu sắc. Để làm mất lỗi này, người ta dùng hệ thống thấu kính tiêu sắc (achromate).

– Quang sai cầu (spherial aberration). Lỗi này là do thấu kính cầu không có khả năng chuyển tất cả các tia sáng đến một tiêu điểm. Chất lượng hình giữa trung tâm và ngoại vi thấu kính khác nhau. Để khắc phục quang sai sắc và quang sai cầu, người ta dùng hệ thống thấu kính tiêu sắc phức (apochromate).

– Trường bị cong (curvature of field), hình ảnh qua thấu kính này ở trường trung tâm rơi vào tiêu điểm, nhưng ở trường ngoại vi ra ngoài tiêu điểm. Để khắc phục, người ta dùng thấu kính phẳng (Planar).

Ở vỏ thân các vật kính đã được khắc phục quang sai, dễ dàng nhận thấy các ký hiệu Plan, Achrom hoặc Apochrom.

4.1.2. Độ phân giải và độ phóng đại

Độ phân giải của kính hiển vi là năng lực phân biệt rõ của kính với hai phần tử cách nhau một khoảng cách nhỏ nhất. Thí dụ, qua kính hiển vi ta quan sát rõ được hai điểm cách nhau 0,2 micromet, ta nói kính hiển vi đó có độ phân giải là 0,2 micromet. Nhưng nếu quan sát đối tượng đó bằng

kính hiển vi có độ phân giải là 0,5 micromet thì ta chỉ nhìn thấy đối tượng là một điểm.

Độ phân giải (R) của kính hiển vi tỉ lệ nghịch với khẩu độ số hay độ mở của vật kính (NA/numerical aperture) và tỉ lệ thuận với chiều dài bước sóng (λ) của nguồn sáng sử dụng:

$$R = \frac{k.\lambda}{NA}$$

Trong đó hằng số k=0,61, chiều dài bước sóng ánh sáng trắng bình thường dùng là 0,55 micromet. Độ mở vật kính (NA) được xác định bằng tích của chỉ số khúc xạ (n) của môi trường xen giữa đối tượng quan sát và bề mặt vật kính (n của không khí là 1; của nước là 1,333; của thuỷ tinh là 1,520) với sin của 1/2 góc mở vật kính (1/2 góc mở vật kính là góc α)

$$NA=n.\sin\alpha$$

Chất lượng hình tốt (sáng và rõ chi tiết) của kính hiển vi phụ thuộc vào độ phân giải của vật kính. Một kính hiển vi quang học tốt có độ phân giải khoảng 0,2 micromet.

Độ phóng đại không phụ thuộc vào độ phân giải. Nếu phóng đại một hình ảnh qua kính hiển vi có độ phân giải thấp, sẽ được hình ảnh lớn nhưng không rõ ràng.

Cách hiểu các số ghi ở vỏ thân ống vật kính như sau: Hàng trên: số bên trái là độ phóng đại, số bên phải là độ mở vật kính (thí dụ: x25/0,45). Hàng thứ hai: số bên trái là chiều dài của ống vật kính tính bằng mm, số bên phải là độ dày tính bằng mm của lá kính cho phép điều chỉnh vật kính (thí dụ: 160/0,17).

4.2. Kính hiển vi tử ngoại (tia cực tím).

Tia cực tím không nhìn thấy được bằng mắt thường. Vì vậy, muốn nghiên cứu hình ảnh của đối tượng quan sát bằng kính hiển vi tử ngoại, phải chụp ảnh hay dùng màn ảnh huỳnh quang.

Chất thuỷ tinh dùng để chế tạo hệ thống quang học cho kính hiển vi thông thường không dùng để chế tạo hệ thống quang học của kính hiển vi tử ngoại được mà phải dùng thạch anh. Phiến kính để làm phiến đồ cũng như lá kính phủ trên phiến đồ để nghiên cứu dưới kính hiển vi tử ngoại cũng phải làm bằng thạch anh.

Kính hiển vi tử ngoại cho phép nghiên cứu thành phần cấu tạo hoá học mà không cần chuẩn bị phiến đồ bằng kỹ thuật đặc biệt nào hoặc không cần phải nhuộm bằng thuốc nhuộm. Do đó sử dụng kính hiển vi này có thuận lợi là có thể nghiên cứu các đối tượng sinh học trong trạng thái còn sống.

4.3. Kính hiển vi huỳnh quang

Sự phát sáng được gây ra ở đối tượng bởi năng lượng kích thích gọi là huỳnh quang. Có nhiều dạng huỳnh quang tuỳ theo hình thái và con đường mà năng lượng đã được đưa tới đối tượng nghiên cứu:

- Photoluminescence: Sự phát sáng gây ra bởi ánh sáng thường
- Roentghenluminescence: Sự phát sáng do tác dụng của tia Roentghen
- Radioluminescence: Sự phát sáng gây ra bởi những chất có hoạt tính radio
- Sinh học huỳnh quang (bioluminescence): Sự phát sáng thấy ở cơ thể động vật (côn trùng, vi khuẩn).
- Fluorescence: Sự phát sáng xảy ra vào thời điểm tác dụng của tia kích thích
- Phosphorescence: Sự phát sáng kéo dài cả sau khi tia kích thích đã hết tác dụng.

Trong mô học, đáng chú ý hơn cả là hiện tượng photoluminescence. Ánh sáng của fluorescence thường có bước sóng dài hơn tia sáng kích thích. Do đó những chất đã thu tia cực tím không thể phát huỳnh quang với bất cứ loại tia nào. Những chất được kích thích bởi tia sáng xanh không thể phát sáng tia tím mà chỉ phát huỳnh quang màu xanh lá cây, màu vàng, màu đỏ, nghĩa là những tia có bước sóng dài hơn. Vì vậy, người ta có thể hiểu tại sao dưới kính hiển vi huỳnh quang, chiếu sáng bằng đèn tia cực tím, vật quan sát có thể nhận thấy được bằng mắt thường.

Các phương pháp hiển vi huỳnh quang cho phép nghiên cứu các đối tượng sống, quan sát được sự xâm nhập động học, sự phân bố và số phận các chất vào cơ thể trong quá trình trao đổi bình thường hay bệnh lý cũng như đưa các chất từ bên ngoài vào mô và tế bào của cơ thể. Những cấu trúc được nghiên cứu và một số hoá chất được phát sáng với những màu sắc khác nhau. Thí dụ một số fluochrome (một loạt chất acridin) làm cho DNA

và một số hợp chất của nó phát quang màu xanh sáng và làm RNA phát quang màu đỏ sáng.

4.4. Kính hiển vi đối pha. (tương phản pha).

Các cấu trúc khác nhau trong thiết đồ không được nhuộm màu gần như không có sự khác biệt vì độ khúc xạ của các cấu trúc đó rất ít khác nhau. Vì vậy hình ảnh của các cấu trúc dưới kính hiển vi quang học bình thường (không tương phản) không thể hiện rõ ràng. Đó chính là nguyên nhân của việc ứng dụng sự nhuộm màu các thiết đồ. Kết quả của phương pháp làm cho việc phân biệt cấu trúc được rõ ràng.

Sự tăng độ tương phản khi quan sát dưới kính hiển vi cũng có thể đạt được bằng cách làm giảm đường kính của màn chắn sáng của kính tụ quang, bằng cách sử dụng sự chiếu sáng bằng tia sáng nghiêng, bằng cách quan sát đối tượng trong vi trường tối. Tất cả những phương pháp nêu trên đều không đưa đến hiệu quả tốt như người ta mong muốn. Làm giảm đường kính màn chắn sáng của kính tụ quang làm sự chiếu sáng giảm đi, dẫn đến độ phân giải của kính hiển vi bị giảm; phương pháp chiếu sáng bằng tia nghiêng không cho phép người ta quan sát được rõ ràng hình ảnh của đối tượng nghiên cứu.

Chỉ có phương pháp tương phản pha mới tạo sự tương phản đầy đủ của hình ảnh những đối tượng trong suốt. Phương pháp đó cho phép người ta có thể nhận được những hình ảnh tương phản của những đối tượng quan sát ở những tiêu bản mô học không nhuộm màu như những tế bào và mô còn sống, những vi khuẩn sống..., vì phương pháp này vẫn bảo tồn được khả năng phân giải của kính hiển vi. Ngoài ra người ta cũng có thể sử dụng phương pháp tương phản pha để nghiên cứu những tiêu bản mô học nhuộm màu.

Phương pháp kính hiển vi đối pha (tương phản pha) trong y học được dùng để nghiên cứu mô trong chẩn đoán nhanh mô ung thư, nghiên cứu máu, nước tiểu, vi khuẩn và ký sinh trùng.

Bản chất của phương pháp tương phản pha là ở chỗ chuyển đổi bước sóng của tia sáng bằng cách dùng một dụng cụ chuyển đối pha.

Để chuyển từ kính hiển vi quang học bình thường thành kính hiển vi đối pha (tương phản pha), người ta phải dùng những dụng cụ thích ứng đặc thù.

4.5. Kính hiển vi điện tử truyền qua

Vật kính lớn nhất của kính hiển vi quang học có độ phóng đại lớn nhất là 120 lần, còn thị kính có độ phóng đại lớn nhất tới 30 lần. Như vậy độ phóng đại tối đa của kính hiển vi quang học là 3.600 lần.

Độ phân giải tối đa của kính hiển vi quang học là 0,2micromet nghĩa là kính chỉ có thể nhìn thấy vật có độ lớn hơn 0,2 micromet, hoặc chỉ có thể phân biệt được hai cấu trúc nằm cách nhau một khoảng từ 0,2 micromet trở lên. Muốn làm tăng khả năng phân giải của kính hiển vi, người ta chiếu sáng vật bằng những tia có bước sóng ngắn hơn bước sóng ánh sáng thường, thí dụ dùng tia cực tím, khả năng phân giải có thể đạt tới 0,1 micromet.

Nếu nguồn chiếu sáng được thay bằng một dòng điện tử có độ dài bước sóng cực kỳ ngắn, thì người ta đạt được kết quả đặc biệt lớn: khả năng phân giải được nâng lên rất cao, đồng thời độ phóng đại cũng rất lớn. Kính hiển vi dùng dòng điện tử làm nguồn chiếu sáng được gọi là kính hiển vi điện tử truyền qua. (Hình 2.12)

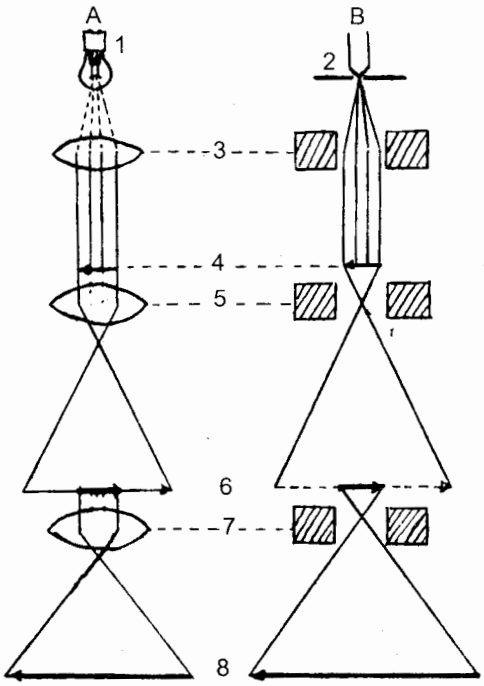

Hình 2.12. Sơ đồ đường đi của tia sáng ở kính hiển vi quang học (A) và ở kính hiển vi điện tử truyền qua (B):

1. Nguồn sáng bình thường
2. Nguồn dòng điện tử;
3. Tụ quang;
4. Vật quan sát;
5. Vật kính;
6. Ảnh trung gian;
7. Thị kính;
8. Ảnh được phóng đại

Người ta thấy rằng khi điện áp tới 50.000v, độ dài bước sóng nam châm điện tử sẽ là 0,56nm nghĩa là vào khoảng 100.000 lần ngắn hơn bước sóng của tia sáng trắng. Do đó, theo lý thuyết, khả năng phân giải của kính hiển vi điện tử sẽ là 100.000 lần cao hơn kính hiển vi quang học. Việc ứng dụng kính hiển vi điện tử vào nghiên cứu tạo khả năng cho người ta thu nhận được những kết quả lớn lao trong lĩnh vực nghiên cứu tế bào và mô vì kính hiển vi điện tử có thể phóng đại đối tượng nghiên cứu tới hàng trăm ngàn lần, thậm chí tới hàng triệu lần.

Muốn nghiên cứu những cấu trúc siêu vi của tế bào và mô dưới kính hiển vi điện tử, nhất thiết phải có những phiến đồ cực mỏng với độ dày vào khoảng 0,02 micromet. Để cắt được phiến đồ cực mỏng, cần phải có mắt cắt siêu mỏng.

Sơ đồ cấu tạo kính hiển vi điện tử dùng để nghiên cứu các đối tượng bằng chùm điện tử xuyên qua, về nguyên tắc, giống như sơ đồ cấu tạo kính hiển vi quang học dùng ánh sáng trắng (Hình 2.12). Nguồn điện tử trong kính hiển vi điện tử được phóng ra từ sợi dây wolfram. Lọt vào sợi dây, những điện tử nhận được một gia tốc lớn do sự khác biệt thế năng cực lớn giữa hai cực âm (cathode) và dương (anode). Trung tâm cực dương có một cửa sổ nhỏ để cho các điện tử lọt qua. Bộ phận này gọi là súng điện tử (Hình 2.12). Chùm điện tử tiếp tục đường đi do quán tính. Các điện tử lọt vào trường nam châm điện tử của tụ quang. Dòng điện tử tiếp tục đi tới đối tượng quan sát, rồi vào vật kính. Qua vật kính, ảnh của đối tượng quan sát được phóng đại. Sau đó điện tử lại đi tới chặng thứ ba tức là đi tới thị kính. Trong từ trường của thị kính, các điện tử một lần nữa phóng đại ảnh của vật lên màn huỳnh quang.

4.6. Kính hiển vi điện tử quét

Đó là loại kính hiển vi điện tử được chế tạo sau kính hiển vi điện tử truyền qua.

Do các chùm tia trong kính hiển vi điện tử quét không cần xuyên qua đối tượng nghiên cứu nên không cần thiết phải cắt những lát cắt cực mỏng. Vì vậy, việc chuẩn bị đối tượng nghiên cứu đơn giản hơn so với việc chuẩn bị để nghiên cứu với kính hiển vi điện tử truyền qua. Nhưng khả năng phân giải của kính hiển vi điện tử quét lại kém hơn kính hiển vi điện tử truyền qua, chỉ khoảng trên dưới 10nm, còn ở kính hiển vi điện tử truyền qua, khả năng phân giải đạt tới 0,1- 0,2nm.

Ưu điểm lớn của kính hiển vi điện tử quét là người ta có thể có hình ảnh ba chiều của đối tượng nghiên cứu với chất lượng tốt.

5. PHƯƠNG PHÁP NHUỘM MÀU SỐNG

Nhuộm màu sống là nhuộm màu những cấu trúc mô, tế bào khi đối tượng nghiên cứu còn sống, không qua khâu cố định.

Sự nhuộm màu sống được sử dụng để nghiên cứu con đường xâm nhập và chế tiết một số chất trong cơ thể. Với mục đích đó, người ta thường dùng thuốc nhuộm màu dạng keo acid như xanh trypan, carmin...Những thuốc này không độc, có thể tiêm vào mạch máu, dưới da, vào ổ bụng con vật. Qua một khoảng thời gian đã được xác định sau khi tiêm chất nhuộm màu sống, người ta giết súc vật để lấy mô, các cơ quan cần nghiên cứu, làm tiêu bản và quan sát dưới kính hiển vi.

Phương pháp nhuộm màu sống cũng có thể ứng dụng đối với những mảnh mô, mảnh cơ quan, tế bào đã tách rời khỏi cơ thể. Trong trường hợp này, người ta ngâm mô, mảnh cơ quan hoặc tế bào vào dung dịch nhuộm sống có nồng độ thấp, thí dụ dung dịch đỏ trung tính (rouge neutre), xanh methyl. Sau một thời gian, trong tế bào, trong những không bào và cả trong những thành phần cấu tạo khác của tế bào có những hạt thuốc nhuộm.

Nếu mảnh mô, cơ quan, tế bào vừa chết được ngâm vào chính những thuốc nhuộm nêu trên thì chúng bắt màu rất đậm. Cách nhuộm màu này gọi là sự nhuộm màu cận sống.

6. NUÔI CẤY MÔ NGOÀI CƠ THỂ

Nuôi cấy mô ngoài cơ thể là phương pháp lấy những mảnh nhỏ mô hay cơ quan để vào trong môi trường nuôi cấy. Tế bào trong miếng mô hay miếng cơ quan vẫn giữ nguyên những biểu hiện của tế bào sống: sự vận động, sự sinh sản, sự biệt hoá...

Trong quá trình thực hiện việc nuôi cấy, đảm bảo vô khuẩn tuyệt đối là điều kiện tối quan trọng.

Có thể nuôi cấy bằng "giọt treo". Để những mảnh mô vào hỗn hợp dung dịch gồm huyết tương và nước ối. Bằng ống hút (pipette), nhỏ một giọt dịch trong có miếng mô lên lá kính, lật ngược lá kính lại, đặt lá kính lên một mặt kính đồng hồ, giọt dung dịch được treo lơ lửng.

Cũng có thể tiến hành nuôi cấy theo cách sau: đặt miếng mô đã cắt nhỏ lên lá kính. Để lá kính có miếng mô vào huyết tương. Sau khi huyết tương đông lại, chuyển lá kính vào bình (lọ) nuôi cấy trong có môi trường nuôi cấy tổng hợp hay bán tổng hợp gồm có các acid amin, glucose, muối, các vitamin. Trong quá trình nuôi cấy, phải để bình nuôi cấy trong tủ ấm $38\text{-}39^0$. Cứ 3-4 ngày, thay môi trường nuôi cấy mới một lần. Mô nuôi cấy có thể tồn tại hàng năm nếu môi trường nuôi cấy được thay đúng kỳ hạn và đảm bảo tuyệt đối vô khuẩn.

Bằng phương pháp nuôi cấy tế bào, người ta có thể nghiên cứu sự vận động, sự phát triển, sự phân chia tế bào, nghiên cứu những ảnh hưởng của những yếu tố lý, hoá học đến tế bào. Có thể nghiên cứu cấu tạo và hoạt động của tế bào nuôi cấy bằng cách quay phim qua kính hiển vi với khoảng cách 1,5,10 phút, hoặc dài hơn, một ảnh.

PHẦN HAI

Chương 3

TẾ BÀO

Tế bào là khoa học nghiên cứu cấu tạo, sự phát triển và hoạt động của tế bào.

Mọi người đều biết, tất cả các hoạt động của mọi cơ thể người, động vật và thực vật, về cơ bản đều diễn ra ở tế bào. Vì vậy có thể nói tế bào học giữ vị trí vô cùng quan trọng trong sinh học.

Tế bào học thực sự được coi là một ngành khoa học từ phần tư cuối của thế kỷ 19, tuy việc nghiên cứu tế bào được bắt đầu từ thế kỷ 17, vì 200 năm đầu, những hiểu biết về tế bào còn ít ỏi, còn những năm cuối của thế kỷ 19, sau khi học thuyết tế bào ra đời, số lượng những công trình nghiên cứu, những phát hiện mới ngày càng nhiều.

Muốn nghiên cứu tế bào cần phải có những phương tiện (các loại kính hiển vi) và các kỹ thuật. Vì vậy, tế bào học chỉ có thể phát triển nhờ sự phát minh và sự hoàn thiện của việc chế tạo các loại kính hiển vi và các kỹ thuật hiển vi và siêu hiển vi.

Quan sát miếng nút chai bằng kính hiển vi, R. Hooke (1665) nhận thấy "miếng nút chai được tạo thành bởi những túi nhỏ, hay tế bào, độc lập với nhau và chứa đầy không khí". Sau Hooke, các tác giả Malpighi (1671), Grew (1671), Leewenhock (1674) thấy các thực vật khác cũng tạo bởi tế bào. Như vậy có thể xác nhận rằng tế bào thực vật đã được phát hiện vào nửa sau của thế kỷ 17, tuy rằng những khái niệm về cấu tạo tế bào của các nhà tế bào học thời đó còn rất sơ sài. Khái niệm rõ ràng về tế bào thực vật được trình bày vào những năm đầu của thế kỷ 19 và từ đó tế bào được coi là thành phần cấu tạo cơ bản của tất cả các loài thực vật.

Việc nghiên cứu cấu tạo vi thể của cơ thể động vật được tiến hành muộn hơn so với việc nghiên cứu thực vật. Purkinje (1837) và các học trò

của ông đã thu được nhiều thành công quan trọng trong việc nghiên cứu các loại mô động vật và người. Những kết quả nghiên cứu của họ đã tạo ra một bước tiến bộ quyết định, giúp cho Schwann (1838-1839) xây dựng và công bố học thuyết tế bào. Học thuyết này xác nhận rằng: "tất cả mọi sinh vật (động vật, thực vật, động vật đơn bào) đều được tạo ra từ tế bào và các sản phẩm của chúng".

Học thuyết tế bào nêu ra cơ sở của sự thống nhất về mặt cấu tạo của mọi sinh vật, tạo ra khả năng giải thích các hiện tượng sống, đặt nền móng để củng cố quan điểm tiến hóa trong sinh học. Chính vì vậy mà F. Engels coi học thuyết tế bào là một trong ba phát minh quan trọng nhất của thế kỷ 19.

Từ khi học thuyết tế bào ra đời, sự phát triển của tế bào học ngày càng mạnh mẽ, nhất là trong thế kỷ 20, đặc biệt là từ giữa thế kỷ 20 đến nay. Điều này chứng minh tác dụng thúc đẩy, tính đúng đắn và chính xác của học thuyết tế bào.

Sự phát triển mạnh mẽ của tế bào học còn được quyết định bởi các nguyên nhân sau:

Khả năng phân giải cao của các kính hiển vi, các kỹ thuật, các phương pháp nghiên cứu trong đó đặc biệt đáng chú ý là sự xuất hiện của kính hiển vi điện tử, kỹ thuật hiển vi điện tử, phương pháp phân tích cấu trúc bằng tia Roentghen.

Sự gắn bó ngày càng chặt chẽ giữa tế bào học và các ngành khác trong sinh học và y học.

ĐẠI CƯƠNG VỀ TẾ BÀO

1.CẤU TẠO ĐẠI CƯƠNG CỦA TẾ BÀO

Tế bào là đơn vị sống cơ bản được tạo thành bởi các thành phần quan trọng liên quan mật thiết với nhau: bào tương, nhân, một màng bào tương mỏng bọc ngoài và là cơ sở của sự cấu tạo, phát triển, hoạt động của mọi cơ thể động vật và thực vật.

Khi quan sát tế bào sống của cơ thể đa bào, người ta thấy chúng khác nhau về hình dáng, kích thước, cấu tạo. Đó là dấu hiệu của sự thích ứng của tế bào để thực hiện chức năng riêng biệt trong các mô và các cơ quan.

Hình dáng. Đa số các tế bào trong cơ thể ít nhiều có hình cố định và đặc hiệu: tinh trùng nhỏ, dài, có đuôi; hồng cầu hình đĩa; tế bào thần kinh có nhiều nhánh, các loại tế bào biểu mô có hình khối đa diện. Một số tế bào có hình dáng luôn luôn thay đổi (bạch cầu, một số tế bào liên kết) (Hình 3.1).

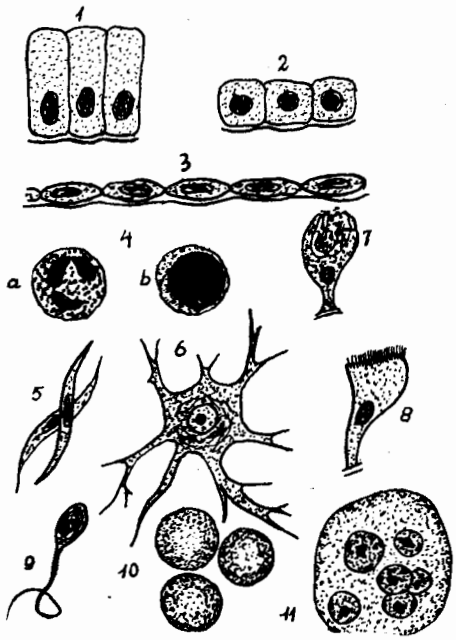

Hình 3.1. Hình dáng các loại tế bào.

1. Tế bào hình lăng trụ;
2. Tế bào hình khối vuông;
3. Tế bào dẹt;
4. Bạch cầu:
a. Đa nhân, b. Tế bào lympho;
5. Tế bào hình thoi;
6. Tế bào thần kinh (nhiều cực);
7. Tế bào hình đài (tiết nhầy);
8. Tế bào mâm khía
9. Tinh trùng;
10. Hồng cầu;
11. Tế bào nhân khổng lồ (megacaryocytes).

Hình dáng tế bào phụ thuộc chủ yếu vào sự thích ứng với chức năng của chúng. Một số yếu tố khác như: sức căng mặt ngoài, độ nhớt của bào tương, cả những ống siêu vi cũng có ảnh hưởng tới hình dáng tế bào. Những tế bào có nhiều mặt là do chèn ép lẫn nhau.

Kích thước. Kích thước của các tế bào cũng rất khác nhau. Có loại rất lớn (trứng chim, trứng gà...), có loại rất nhỏ (tinh trùng người...). Thể tích của tế bào (trừ tế bào thần kinh) thay đổi từ 200 đến 15.000 micromet khối.

Thể tích mỗi loại tế bào thường cố định và không phụ thuộc vào kích thước của cơ thể.

Cấu trúc. Nghiên cứu tế bào còn sống dưới kính hiển vi quang học, người ta thấy tế bào gồm một khối bào tương trong suốt, trong khối bào tương đó có chứa nhân, những phần tử chiết quang có kích thước khác nhau (Hình 3.2).

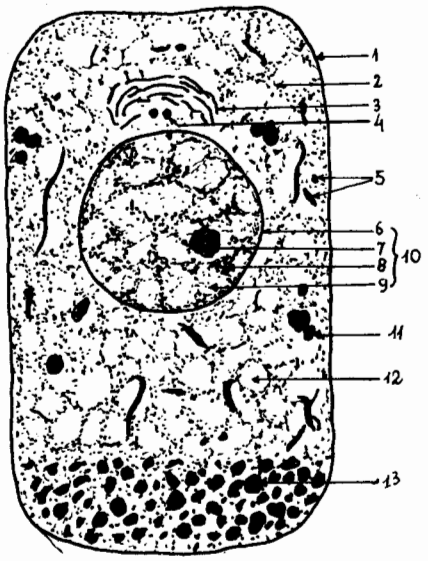

Hình 3.2. Hình ảnh tế bào dưới kính hiển vi quang học

1. Màng bao tương;
2. Bào tương;
3. Bộ Golgi;
4. Tiểu thể trung tâm;
5. Ti thể;
6. Màng nhân;
7. Hạt nhân;
8. Chất nhiễm sắc;
9. Chất nhân;
10. Nhân tế bào

11, 12, 13. Chất vùi.

Khi nghiên cứu tế bào đã được cố định và nhuộm màu, người ta có thể phát hiện được nhiều cấu trúc. Dưới kính hiển vi quang học, người ta phân biệt rõ nhân và bào tương. Nhân tế bào bao gồm: màng nhân, chất nhân, hạt nhân, chất nhiễm sắc (nếu tế bào đang trong giai đoạn gián phân). Trong bào tương có thể thấy: ti thể (mitochondrie), bào tâm, bộ Golgi, những không bào, các chất vùi... (Hình 3.2).

Bằng kính hiển vi điện tử, có thể nhìn thấy rõ hệ thống màng (màng bào tương, màng nhân, màng bọc các bào quan), các bào quan, các hạt chế tiết và màng bọc của chúng, những hạt glycogen, hạt sắc tố, những sợi keratin, tơ trương lực.

2. CẤU TẠO HÓA HỌC CỦA TẾ BÀO

Muốn hiểu rõ cấu trúc, chức năng của tế bào, phải tìm hiểu cấu tạo hoá học của nó. Nhờ hoá sinh học và hoá học tế bào, người ta đã phát hiện thấy trong tế bào có nhiều chất: các protid, các acid nucleic, các polysacharid. Bằng kỹ thuật tách các thành phần tế bào cùng với các phương pháp hiển vi hoá học, hoá học siêu vi, người ta đã tìm hiểu được sự phân bố, sự xếp đặt các chất trong tế bào, thậm chí trong từng bào quan.

Chỉ với nhiệt độ bình thường của cơ thể, trong tế bào có thể xảy ra hàng loạt các phản ứng hoá học (tổng hợp và phân huỷ). Các phản ứng đó xảy ra được là nhờ các enzym, những chất xúc tác sinh học. Các enzym có bản chất hoá học là protid.

Thành phần hoá học của tế bào có thể chia ra thành hai loại:

- Những chất vô cơ như nước, các loại muối, các ion, các nguyên tố.
- Những chất hữu cơ như protein, glucid, acid nucleic, lipid, những chất hữu cơ có hoạt tính đặc biệt: enzym, coenzym, các hormon.

Tế bào động vật còn sống chứa khoảng 75-85% nước, 10-20% protein, 2-3% lipid, 1% glucid, 1% các loại muối và các chất vô cơ khác.

Nước chiếm tỉ lệ cao nhất trong tế bào, song chất làm cho tế bào có cấu trúc đặc trưng là protein. Lipid là thành phần quan trọng trong cấu tạo của màng, còn glucid là nguồn năng lượng dự trữ của tế bào. Các acid nucleic là loại chất có ý nghĩa quan trọng hàng đầu trong sinh học. Hầu hết các cơ thể sống đều có acid nucleic dưới dạng ADN và ARN. ADN có chủ yếu trong nhân tế bào. Ở đây ADN thường liên kết với protid. ARN có cả trong nhân và trong bào tương. Trong bào tương, ARN có chủ yếu trong ribosom.

MÀNG BÀO TƯƠNG

Giả thiết về sự có mặt một cái màng riêng biệt, có tính thấm chọn lọc (gọi là màng bào tương), bọc xung quanh bề mặt tế bào động vật được nêu ra từ lâu. Màng này là một màng rất mỏng, mỏng tới mức không nhìn thấy dưới kính hiển vi quang học, nên giả thiết chỉ được công nhận, không còn có tranh cãi từ khi cái màng đó được nhìn thấy nhờ kính hiển vi điện tử.

Cùng với sự quan sát trực tiếp, cái màng bào tương bọc quanh tế bào được xác nhận nhờ các hiện tượng sau:

- *Các chất chứa trong tế bào bị chảy ra, đặc biệt là khi thiếu Ca, khi bề mặt tế bào bị tổn thương.*
- *Các loại phân tử ngấm vào trong tế bào không cùng tốc độ như nhau.*
- *Những ion cũng như các phân tử mang điện tích thâm nhập vào tế bào chậm hơn so với những phân tử không mang điện tích.*
- *Những phân tử bé thâm nhập vào tế bào nhanh hơn những phân tử lớn.*
- *Một chất có khả năng hoà tan cao trong lipid xâm nhập vào tế bào dễ dàng hơn các chất không hoặc ít hoà tan trong lipid.*

1. CẤU TẠO HOÁ HỌC CỦA MÀNG BÀO TƯƠNG

Muốn biết cách cấu tạo của màng bào tương, muốn hiểu chức năng màng, cần phải biết rõ cấu tạo hoá học của nó.

Overton (1902) nhận thấy những chất hoà tan trong lipid rất dễ xâm nhập vào tế bào, đồng thời ông lại nhận thấy rằng những dung môi của lipid và những lipase phá huỷ mặt tế bào. Từ đó Overton kết luận rằng màng bào tương có chất lipid. Bằng những kết quả đo sức căng mặt ngoài của bề mặt tế bào, người ta nhận thấy rằng các chất lipid có ở màng bào tương không trực tiếp liên hệ với môi trường ngoài. Sức căng mặt ngoài tế bào thấp hơn so với mặt trung gian nước-lipid. Từ hiện tượng này, người ta cho rằng có một lớp protid bao bọc phía ngoài chất lipid. Giả thiết này được khẳng định sau khi người ta nhận thấy những hoạt động men ở mặt ngoài màng bào tương.

Từ những nhận xét trên, người ta kết luận rằng màng bào tương được tạo thành bởi lipid và protid. Bằng phương pháp hóa học tế bào, người ta

còn chứng minh sự có mặt một lớp chất có tính chất của polysaccharid ở trên mặt tế bào. Bằng phương pháp phân tích hoá học, người ta còn nhận thấy màng bào tương tách rời có lipid, protid với số lượng tương đương, đồng thời có thể có thêm polysaccharid.

Protid của màng gồm: những protid hoà tan trong dung dịch muối, những protid không hoà tan, những protid kết hợp với lipid và glucid dưới dạng lipoprotein, mucoprotein. Một số protid của màng là những enzym, đặc biệt là các loại phosphatase acid hoặc base và ATP-ase.

Lipid của màng thường là phospholipid và những lipid không có phospho như cerebrosid, gangliosid. Phân tử phospholipid có tính phân cực một cực ưa nước, một cực kỵ nước. Cực ưa nước thì dài và tận cùng bằng acid neuraminic (hay acid scialic).

Ở màng hồng cầu người ta thấy có một loại protid có trọng lượng phân tử cao: chất stromatin. Ở màng tế bào gan, 30% protid hoà tan trong dung dịch muối, phần còn lại không hoà tan và liên hệ chặt chẽ với glucid hay lipid.

2. CẤU TẠO HÌNH THÁI

Màng bào tương là một màng rất mỏng, chiều dày từ 7,5-10nm.

Sau khi cố định màng bào tương bằng tetroxyd osmi hay permanganat K, nghiên cứu thiết đồ cắt ngang của màng tế bào bằng kính hiển vi điện tử, người ta phân biệt 3 lớp: hai lớp đặc sẫm màu, một lớp có độ dày khoảng 2nm, cách nhau bởi một lớp sáng màu dày khoảng 3,5nm (Hình 3.3).



Hình 3.3. Hình ảnh siêu vi của màng bào tương

Hai lớp sẫm màu đôi khi có độ dày khác nhau.

Hình ảnh siêu cấu trúc của một số màng bọc các bào quan cũng giống như màng bào tương bọc tế bào. Do đó Roberson (1959) gọi chung tất cả các màng ấy là màng sinh vật cơ bản hay màng cơ bản.

3. CẤU TẠO PHÂN TỬ CỦA MÀNG BÀO TƯƠNG

So sánh các kết quả phân tích hoá học của màng bào tương với những tính chất lý học của phospholipid đã dẫn Davson và Danielli (1936) đến giả thiết: màng bào tương được tạo thành bởi một lớp gồm hai hàng phân tử phospholipid mà cực kỵ nước quay vào nhau, còn cực ưa nước quay ra ngoài và được bọc bởi lớp phân tử protein (Hình 3.4)

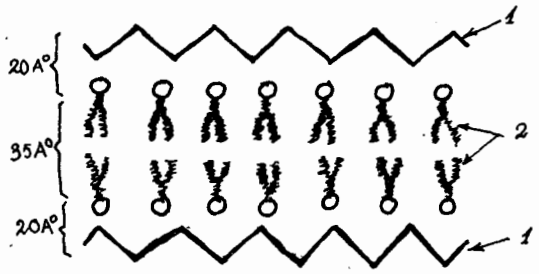

Hình 3.4. Sơ đồ cấu tạo phân tử của màng bào tương (theo Davson và Danielli - kiểu hình lá)

1. Lớpphân tử protid. 2. Lớp phân tử lipid.

Giả thiết này được chấp nhận bởi những kết quả siêu cấu trúc của những màng nhân tạo.

Người ta nhận thấy rằng các phân tử phospholipid với sự có mặt của nước, được sắp xếp lại thành lớp gồm hai hàng phân tử, tạo ra những màng có hình ảnh siêu cấu trúc ít nhiều đồng tâm gọi là "hình ảnh myelin". Stoeckenius (1959) đã tạo ra được những màng như vậy bằng cách để vào trong nước những phân tử phospholipid lấy từ não người. Sau khi cố định bằng tetroxid osmi và vùi trong methacrylat, Stoeckenius quan sát dưới kính hiển vi điện tử các tiêu bản cắt ngang, nhận thấy màng cũng gồm ba lớp: hai lớp sẫm màu, mỗi lớp có chiều dày 0,8nm (Hình 3.5), hai lớp này cách nhau bởi một lớp sáng màu có chiều dày 2,5 nm.



Hình 3.5. Màng phospholipid (theo Stoeckenius).

Với độ phóng đại cực lớn, tác giả nhận thấy rằng hai lớp sẫm màu là có sự xâm nhập của osmi vào lớp cực ưa nước của phospholipid.

Stoeckenius lại tạo ra màng phospholipid bằng cách đưa phospholipid vào trong dung dịch nước protein thuộc loại globin. Quan sát tiêu bản cắt ngang, cố định bằng tetroxyd osmi, dưới kính hiển vi điện tử Stoeckenius nhận thấy màng có chiều dày 7,5nm và gồm 3 lớp hai lớp sẫm màu có chiều dày 2,5nm cách nhau bởi lớp sáng màu có chiều dày 2,5nm (Hình 3.6).



Hình 3.6. Màng lipoprotein (theo Stoeckenius).

So sánh kết quả của hai thí nghiệm nêu trên, người ta nhận thấy chỉ có nhiều dày của lớp sẫm màu thay đổi. Điều này cho phép người ta giả thiết rằng: hai phía của lớp là hai hàng phân tử phospholipid được bọc bởi những phân tử protein. Sự khác biệt về chiều dày của hai lớp sẫm màu trong hai thí nghiệm phụ thuộc vào sự thâm nhập của các nguyên tố osmi vào vùng cực ưa nước của các phân tử phospholipid và vào lớp phân tử protein bọc ở ngoài.

Hình ảnh siêu cấu trúc của màng nhân tạo do Stoeckenius tạo ra rất giống với hình ảnh màng bào tương của những tế bào được cố định. Tuy nhiên người ta còn nghi ngờ và đặt câu hỏi: "liệu hình ảnh siêu cấu trúc của màng bào tương có thực sự có hình ảnh đúng như vậy khi tế bào đang sống?" Quan sát tế bào dưới kính hiển vi phân cực, người ta nhận thấy trong bào tương có những vạch có hướng thẳng góc với mặt tế bào. Hình ảnh có hướng thẳng góc này mất đi khi có tác động của các dung môi của lipid. Như vậy chứng tỏ cấu trúc có hướng thẳng góc với bề mặt tế bào là những phân tử lipid thuộc loại phân tử phospholipid.

Phía ngoài những hình thẳng góc với mặt tế bào có những hình tiếp tuyến với mặt tế bào đó là hình ảnh của những phân tử protein.

Nhiều người cho rằng ở tế bào sống, cấu trúc phân tử của màng tế bào theo Davson và Danielli không cố định mà luôn luôn thay đổi tuỳ vùng và tuỳ từng trạng thái sinh lý.

Người ta sẽ không giải thích được hiện tượng ngấm nước và các chất hoà tan trong nước có thể lọt qua màng bào tương nếu phospholipid luôn luôn là một lớp gồm hai hàng phân tử liên tục. Do đó người ta cho rằng lớp phân tử phospholipid có thể có cấu trúc liên tục gọi là cấu trúc hình lá hoặc tập hợp thành hình hoa (Hình 3.7).

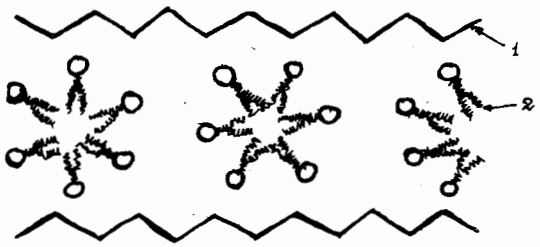

Hình 3.7. Cấu trúc phân tử màng bào theo kiểu hình hoa

Sự chuyển các phân tử phospholipid từ cấu trúc hình lá sang cấu trúc hình hoa là hiện tượng có thể đảo ngược và có thể thực hiện trong màng bào tương.

Lớp protein lợp lớp phân tử phospholipid ở mặt trong (mặt giáp với bào tương) và mặt ngoài tế bào (mặt giáp với môi trường) không cùng một bản chất. Phía mặt ngoài có glycoprotein, đôi khi với số lượng lớn.

Những chất đặc hiệu cho nhóm máu ở hồng cầu thuộc về chất glycoprotein nằm ở mặt ngoài màng. Mặt ngoài màng có glycoprotein đóng vai trò quan trọng trong việc giữ trạng thái lý hoá của môi trường chung quanh tế bào.

Glycoprotein ở màng còn đóng vai trò màng lọc, ngăn chặn sự xâm nhập của một số phần tử tiếp xúc với phospholipid của màng và làm màng bị rách. Lớp glycoprotein đồng thời có khả năng thu hút một số loại ion và cố định chúng trên bề mặt màng tế bào. Khả năng nói trên đóng vai trò hàng đầu trong việc thâu bắt các chất ngoài tế bào.

Người ta nhận thấy các lớp protein của màng không đối xứng. Sự không đối xứng xảy ra do hai mặt của màng tiếp xúc với môi trường ngoài tế bào.

Sơ đồ cấu tạo phân tử của màng được tác giả Branton, Singer, Capaldi, Nicolson nêu ra gọi là màng kiểu khảm (Hình 3.8). Đó là những màng gồm lớp lipid có hai hàng phân tử phospholipid vào nhau phối hợp các cách với những phân tử protid.

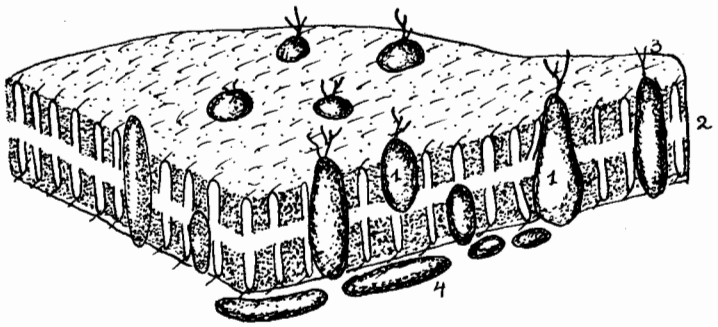

Hình 3.8. Sơ đồ cấu tạo màng bào tương kiểu khảm

1. Các phân tử protid xuyên màng; 2. Lớp phân tử lipid; 3. Các chuỗi carbohydrat gắn với protid hoặc lipid, tạo lớp glycocalyx; 4. Lớp protid mặt trong màng.

Màng của các loại tế bào có thể khác nhau về thành phần hoá học của protid và lipid. Chính sự khác biệt nhau đó là cơ sở của các hình thức hoạt động sinh lý của màng và quyết định các đặc tính của các màng khác nhau.

Những chức năng khác nhau, những cấu trúc khác nhau, những dạng hoạt động khác nhau của màng như: điều hoà sự vận chuyển các phân tử các chất, các ion, sự nhận dạng các tế bào, sự đáp ứng miễn dịch phụ thuộc vào hệ thống enzym thuộc thành phần protid của màng.

Glycocalyx: Ở bề mặt những tế bào động vật có những protein màng và lipid màng đã kết hợp với các chuỗi polysacharid ngắn, đó là những glycoprotein và glycolipid, nhô ra khỏi bề mặt tế bào. Chúng hình thành một lớp dầy mỏng khác nhau tuỳ loại tế bào, được phát hiện bằng phương pháp PAS hoặc dưới kính hiển vi điện tử. Lớp này được gọi là glycocalyx (áo đường). Trong quá trình phát triển, nhờ glycocalyx mà những tế bào cùng loại đang biệt hoá có thể nhận biết nhau. Trong ghép mô tạng (cùng loài hoặc khác loài) những tế bào thuộc mô ghép với glycocalyx riêng của mình sẽ là những kháng nguyên đối với cơ thể người nhận, dễ có nguy cơ bị thải loại. Glycocalyx ở màng hồng cầu có vai trò xác định nhóm máu. Glycocalyx còn giúp các tế bào liên kết với nhau ở mặt bên.

4. SỰ VẬN CHUYỂN CÁC CHẤT QUA MÀNG BÀO TƯƠNG

Chức năng của màng bào tương là điều chỉnh sự trao đổi chất khác nhau giữa tế bào và môi trường ngoài.

4.1. Sự vận chuyển chất thụ động

Màng bào tương là một màng ngăn, giới hạn sự ngấm thụ động dẫn đến kết quả là màng đó chỉ cho phép các chất đi qua theo gradient nồng độ cho dù nhiều chất dễ lọt qua màng.

Người ta thấy rằng nước và những chất có khối lượng phân tử nhỏ đi qua màng ngăn đó một cách tự do. Vì vậy, người ta cho rằng ở màng bào tương có những lỗ thủng. Nhưng thực tế, người ta không nhìn thấy những lỗ thủng đó trực tiếp bằng kính hiển vi điện tử.

Người ta lại cho rằng những lỗ ở màng tế bào không phải là những cấu trúc thường xuyên có mà chúng chỉ xuất hiện nhất thời ở những vùng có sự thay đổi động học của những phân tử phospholipid và protid tạo ra màng.

Sự vận chuyển một số chất như các chất đường, acid amin..., có sự tham gia của các enzym làm tăng tốc độ thẩm thấu của các chất đó qua màng. Hệ thống các enzym đó tham gia vào thành phần cấu tạo của chính màng và hoạt động như "chất chuyên chở" không phụ thuộc vào năng lượng.

4.2. Sự vận chuyển tích cực

4.2.1. Vận chuyển ion

Khác với sự khuyếch tán, sự vận chuyển tích cực cũng tham gia vào sự vận chuyển các chất qua màng, đặc biệt là ion.

Màng bào tương không những chỉ duy trì sự khác biệt nồng độ của các chất ở trong và ở ngoài tế bào mà đồng thời còn duy trì sự khác biệt về hiệu điện thế.

Sự vận chuyển tích cực các chất qua màng đòi hỏi sự tiêu hao năng lượng giống như sự vận chuyển các chất lên trên cao, nghĩa là phải chống lại gradient điện hoá. Sự vận chuyển từ trong bào tương đi vào trong tế bào của ion Na^+ là sự thí dụ về sự vận chuyển tích cực.

Phần lớn tế bào có nồng độ ion Na^+ ở trong rất thấp so với môi trường ở xung quanh. Đối với ion K^+ thì ngược lại, nồng độ K^+ trong tế bào cao hơn

ngoài. Vì vậy, ion Na^+ luôn có khuynh hướng ngấm vào trong tế bào, còn ion K^+ lại có khuynh từ trong tế bào đi ra ngoài. Nhưng màng bào tương lại là màng ngăn cản sự khuyếch tán thụ động của các ion. Sự khác biệt về nồng độ của các ion trong và ngoài tế bào được duy trì nhờ sự có mặt trong màng những hệ thống đặc biệt đóng vai trò "cái bơm", bơm ion Na^+ ra khỏi tế bào đồng thời bơm ion K^+ vào trong tế bào (Hình 3.9).

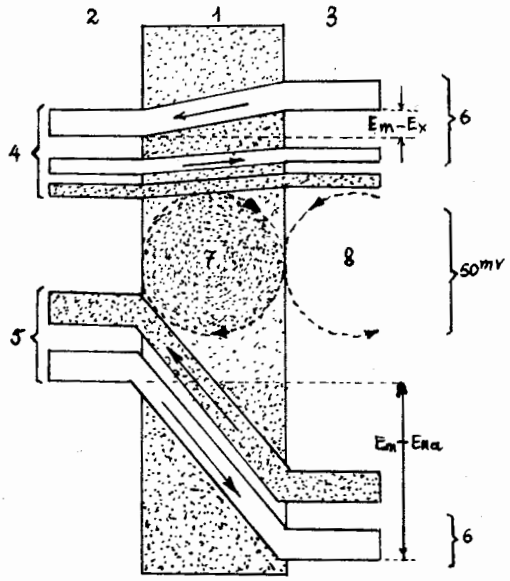

Hình 3.9. Bơm Na^+, K^+

Sự vận chuyển các ion ngược chiều gradient nồng độ đòi hỏi năng lượng.

4.2.2. Nhập nội bào và xuất bào

Các chất được thu nhận và được đưa ra khỏi tế bào còn được thực hiện qua hai hiện tượng chính là nhập nội bào (endocytosis) và xuất bào (exocytosis).

Endocytosis. Vật chất từ khoảng gian bào hoặc ở bề mặt tế bào có thể được tế bào thu nhận bằng những hố lõm của màng tế bào bề mặt. Miệng hố dần khép lại và hố tách khỏi màng tế bào hình thành túi vùi trong bào tương tế bào, được gọi là thể nhập nội bào (endosome). Thể nhập nội bào hình cầu và có màng bọc ngoài. Vật chất trong thể nhập nội bào sẽ được sử dụng trong bào tương tế bào.

Nếu căn cứ vào kích thước của thể nhập nội bào, có thể phân biệt: (1) endocytosis (nhập nội bào) và phagocytosis (thực bào) khi tế bào thu nhận

những phần tử lớn tạo thể nội bào với đường kính lớn hơn 250nm; (2) potocytosis và pinocytosis (ẩm bào) khi tế bào thu nhận dịch hoặc các phần tử nhỏ tạo các thể nhập nội bào có đường kính khoảng 50nm.

Exocytosis. Ngược lại với endocytosis, túi chứa vật chất có màng bọc trong bào tương tế bào tiến sát màng tế bào trên mặt và hoà màng, giải phóng vật chất vào khoảng gian bào. Đây là cơ chế giải phóng các chất tiết của nhiều loại tế bào chế tiết trong cơ thể. Màng bọc túi chế tiết (hạt chế tiết) nhập vào màng tế bào góp phần đổi mới màng tế bào.

Liên quan tới sự vận chuyển chủ động các chất vào tế bào, có hai kiểu lõm của màng tế bào, đó là: những hố bọc và những hốc nhỏ. (1) Những hố bọc (coated pits). Đây là những hố hình thành trên bề mặt màng bào tương trong lòng chứa các chất tế bào sẽ thu nhập. Đặc điểm là ở phía bào tương tế bào, màng hố được bao bọc bởi những protein đặc biệt có tên gọi là clathrin. Miệng hố khép dần lại thành túi tách khỏi màng tế bào. Vật chất được chuyển vào bào tương tế bào. Có thể có trường hợp mặt lõm miệng hố có những protein thụ thể đặc biệt, chúng sẽ được chuyển vào trong tế bào. Trường hợp này được gọi là nhập nội bào qua trung gian thụ thể. Những túi bọc cũng có thể phát sinh từ hệ thống màng sinh vật cơ bản bên trong tế bào. (2) Những hốc nhỏ (caveoli). Hốc nhỏ được bao quanh (mặt màng hướng vào bào tương tế bào) bởi những phân tử protein đặc biệt gọi là caveolin. Hốc nhỏ có những chức năng quan trọng sau: (a) vận chuyển vật chất ngang qua tế bào, từ khoảng gian bào phía này sang khoảng tế bào phía bên kia tế bào (transcytosis). Đây là hiện tượng thường thấy của các tế bào nội mô mao mạch máu. (b) vận chuyển các chất lấy từ ngoại bào chuyển vào trong tế bào được cô đặc (potocytosis). (c) Bề mặt hốc (hướng ra phía ngoài khoảng gian bào) có những thụ thể, khi các thể nhập nội bào hình thành, những thụ thể từ ngoài tế bào chuyển vào trong tế bào, chúng được coi là cách truyền thông tin thứ phát trong tế bào.

Từ những đặc điểm trên, có thể phân biệt các hiện tượng nhập nội bào và xuất bào như sau:

Endocytosis: Thu nhận vật chất của tế bào bằng các thể nhập nội bào qua những hố bọc.

Exocytosis: Bài xuất vật chất qua các túi chứa vật chất, màng túi hoà vào với màng bào tương trên mặt để bài xuất vật chất ra khỏi tế bào.

Transcytosis: Chuyển vật chất ngang qua tế bào bằng trung gian vận chuyển là những hốc nhỏ.

Potocytosis: Thu nhận những phần tử nhỏ, cô đặc vật chất, chuyển vào trong tế bào qua những hốc nhỏ.

Pinocytosis: Thu nhận dịch hoặc những phân tử nhỏ vào tế bào bằng thể nhập nội bào có đường kính khoảng 50nm.

BÀO TƯƠNG

Bào tương là khối chất sống, được giới hạn phía ngoài bởi màng bào tương (màng tế bào) và ngăn cách với nhân bởi màng nhân. Bào tương của tế bào gồm bào tương trong (hay chất nền của tế bào) trong đó có chứa các bào quan, chất vùi.

1. BÀO TƯƠNG TRONG

1.1. Cấu tạo hình thái

Tế bào học và mô học cổ điển đã mô tả cấu trúc của bào tương trong sau khi tế bào được cố định và cho rằng nó có cấu trúc dạng lưới, dạng sợi, dạng hạt. Ngày nay những mô tả này chỉ còn có ý nghĩa lịch sử.

Dưới kính hiển vi quang học người ta không phát hiện được một cấu trúc nào của bào tương trong, vì vậy bào tương trong thường được mô tả là thuần nhất, không có cấu trúc. Thực tế, hình thái cấu tạo của bào tương trong khó có thể mô tả vì không phải chỉ có sự khác biệt giữa các loại tế bào mà ngay trong cùng một tế bào cũng thường xuyên có sự khác nhau giữa các vùng.

Ở mức độ siêu vi, người ta thấy bào tương trong không thuần nhất mà có những cấu trúc sợi và hạt. Những cấu trúc sợi chính là những vi xơ có đường kính khoảng 5nm, nằm rải rác ở bào tương trong. Những sợi này thường tập trung gần màng bào tương. Chúng có hướng hội tụ về phía những thể liên kết. Những cấu trúc hình hạt là những khối có đường kính 50nm. Những hạt đó chính là những hạt glycogen hay những hạt mỡ.

1.2. Cấu tạo hoá học và tính chất lý học

Bằng các phương pháp hoá tế bào và phân tích hoá học, người ta xác định thành phần hoá học của bào tương trong gồm có:

- Nước chiếm tỉ lệ 85% khối lượng của bào tương trong;
- Protein: sau nước, protein là chất có tỉ lệ lớn hơn cả. Protein có thể ở dạng hoà tan hoặc có cấu trúc: Trong loại protein hoà tan thì đa số là enzym.
- RNA: chiếm tỉ lệ 10-20% RNA của tế bào. Ở bào tương trong ARN gồm đủ cả ba loại rRNA, mRNA, tRNA.
- Ngoài ra còn có các loại glucid, những acid amin, những nucleotid, những sản phẩm của sự chuyển hoá trung gian, các muối khoáng.

Trong bào tương có nhiều phân tử lớn làm cho nó mang tính chất lý học của hệ keo. Những đại phân tử protein đại diện cho pha bị phân tán. Các đại phân tử luôn luôn chịu tác động của những lực khác nhau trong bào tương. Nếu những lực đó lớn đủ mạnh để gắn các đại phân tử với nhau thì hệ keo của bào tương trở nên quánh đặc, mật độ của một gel. Nếu lực đó yếu thì hệ keo bào tương trở thành loãng và có mật độ của một sol. Trong tế bào sống, mật độ từng vùng của bào tương trong khác nhau: vùng này ở trạng thái gel, vùng khác ở trạng thái sol. Từ trạng thái này, bào tương có thể trở thành trạng thái kia tuỳ thuộc vào sự thay đổi không ngừng của những lực tác động vào các đại phân tử.

1.3. Hoạt động sinh lý

Bào tương trong là nơi cung cấp những nguyên liệu cần thiết cho sự hoạt động của các bào quan, đồng thời là nơi thu nhận một số chất do chúng thải ra.

Hầu hết các phản ứng sinh hóa đều xảy ra trong bào tương trong, nên nó được coi như ngã tư của các đường chuyển hoá trong tế bào.

Bào tương trong là nơi biến đổi năng lượng hoá học thành năng lượng cơ học.

Việc tạo ra các chuyển động của tế bào liên quan đến sự có mặt của phân tử protein sợi trong bào tương hoặc do sự xuất hiện một dòng bào tương loãng chảy về phía trước để tạo ra những chân giả (trường hợp di động của amip).

Do một số thành phần cấu tạo của nó, bào tương trong tham gia vào việc giữ hình dạng của tế bào.

2. CÁC BÀO QUAN

Bào quan là những phần tử nhỏ vùi trong bào tương trong. Chúng có cấu trúc nhất định, cần thiết cho mọi hoạt động của tế bào. Các bào quan được phân làm hai loại: bào quan phổ biến là bào quan có mặt ở hầu hết mọi loại tế bào và thực hiện những hoạt động sinh lý nhất định để duy trì những chức năng chung của tế bào; một số bào quan chỉ có trong bào tương của một vài loại tế bào.

Ở tế bào động vật, bào quan phổ biến gồm có: ribosom, lưới nội bào, bộ Golgi, ti thể, lysosom, tiểu thể trung tâm, peroxisom.

2.1. Ribosom là một bào quan nhỏ, chỉ có thể phát hiện bằng kính hiển vi điện tử, vì vậy mãi tới năm 1953 mới được Palade mô tả lần đầu tiên. Do đó nó có tên là hạt Palade. Trong tế bào của mọi loài, từ vi khuẩn đến động vật có vú và người đều có ribosom.

2.1.1. Cấu tạo hình thái

Trong tiêu bản tế bào cố định bằng tetroxyd osmi, ribosom là những khối hình cầu, đường kính 15nm. Sự phân bố ribosom trong tế bào thay đổi tuỳ từng vùng. Chúng có thể ở dạng tự do rải rác trong bào tương hoặc dính vào mặt ngoài lưới nội bào. Sự tương quan của những ribosom tự do và dính vào màng lưới nội bào so với số lượng chung là có quy luật và đặc hiệu cho từng loại tế bào.

Số lượng ribosom trong những tế bào khác nhau cũng rất khác nhau (thí dụ trong Escherichia Coli có khoảng 20.000 ribosom, hồng cầu non có khoảng 100 ribosom trong 1mm^3 bào tương, tế bào que có khoảng 6.000...

Trong cùng một loại tế bào, số lượng ribosom có thể thay đổi tuỳ trạng thái hoạt động của tế bào. Nếu mức độ tổng hợp protein giảm, trong điều kiện thiếu dinh dưỡng, lượng ribosom giảm đáng kể.

Ribosom có thể đứng riêng rẽ hay tập trung thành từng chuỗi do nhiều ribosom liên kết với nhau bởi một sợi nhỏ có đường kính 1,5nm. Mỗi chuỗi có 4-50 ribosom được gọi là polysom (Hình 3.10).



Hình 3.10. Polysom

Các ribosom có thể giống nhau về cấu tạo, thành phần và độ lắng. Độ lắng của ribosom vi khuẩn là 70S (S là đơn vị Svedberg, đơn vị đo độ lắng), còn ribosom của thực vật và động vật có độ lắng 80S (Hình 3.11).

Hình 3.11. Ribosom

Đặc điểm cấu trúc của ribosom là được tạo thành bởi hai đơn vị nhỏ gọi là hai tiểu phần có độ lắng và kích thước khác nhau (Hình 3.12).

Hình 3.12. Hai tiểu phần của ribosom.

Hai tiểu phần dính vào nhau để tạo thành ribosom khi chúng có ở trong môi trường có nồng độ ion Mg^{++} thích hợp (nồng độ đó vào khoảng 0,001M). Khi nồng độ ion Mg^{++} thấp hơn 0,001M thì ribosom tách làm hai tiểu phần có độ lắng khác nhau.

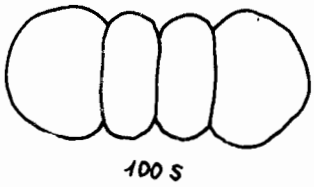

Hình 3.13. Dimer

Ở ribosom 80S thì một tiểu phần có độ lắng là 60S, còn tiểu phần kia là 40S. Còn ở ribosom 70S thì một tiểu phần có độ lắng là 50S, còn tiểu phần kia là 30S. Người ta gọi tên tiểu phần bằng hệ số độ lắng. Nếu tiếp tục hạ thấp nồng độ ion Mg^{++}, các tiểu phần lại tách nhau ra thành các phần nhỏ hơn. Khi nồng độ ion Mg^{++} cao (khoảng 10 lần), các ribosom liên kết với nhau từng đôi một tạo thành những cặp đôi (dimer) (Hình 3.13). Dimer lại có thể tách ra tạo thành hai ribosom khi nồng độ ion Mg^{++} giảm. Khi ribosom dính vào lưới nội bào thì nó thường được dính ở phần dưới của tiểu phần 60S.

Khi nghiên cứu chi tiết, gần đây người ta cho thấy ở nơi hai tiểu phần gắn vào nhau, có một vết lõm. Trong chỗ lõm này có các phân tử mRNA, tRNA (Hình 3.14). Chính ở nơi đó có các acid amin kết hợp với nhau để tạo thành chuỗi polypeptid. Ngoài ra, ở tiểu phần lớn (60S), còn có một đường thẳng từ trên xuống dưới đáy, chuỗi polypeptid đi ra khỏi ribosom bằng đường này.

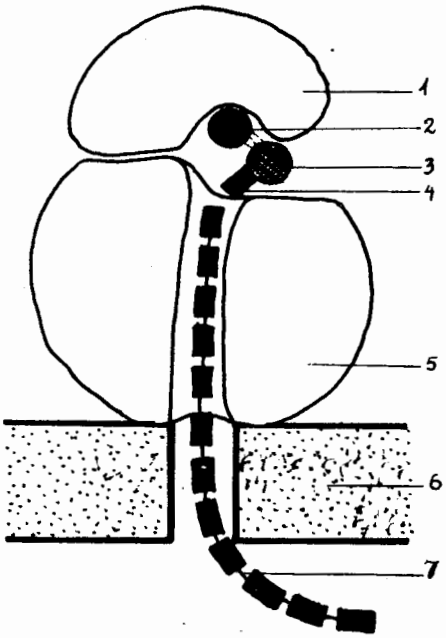

Hình 3.14. Cấu tạo chi tiết của ribosom

1. Phần nhỏ; 2.m-RNA; 3.t-RNA; 4.a.amin;
5. Phần lớn;
6. Màng lưới nội bào;
7. Chuỗi polypeptid.

2.1.2. Cấu tạo hoá học

Bằng các phương pháp phân tích hoá học, người ta thấy cấu tạo hoá học của ribosom 70S và ribosom 80S không hoàn toàn giống nhau: Ribosom 70S chứa 50% nước, khi sấy khô thì lượng RNA bằng 63% và protein bằng 37%; ribosom 80S chứa 80% nước, khi sấy khô thì 50% RNA và 50% là protein. Trong các tiểu phần của các loại ribosom này, lượng RNA và protein cũng theo tỉ lệ như trên. Người ta thấy rằng trong các tiểu phần 50S và 60S còn có thêm một chuỗi RNA có độ lắng 5S có thể so sánh với những phân tử nhỏ tRNA. Ngoài những chất kể trên, trong ribosom còn có ion Mg^{++}. Hai tiểu phần của ribosom kết hợp bền vững với nhau nhờ những ion này.

2.1.3. Hoạt động sinh lý

Ribosom có vai trò vô cùng quan trọng trong hoạt động của tế bào:

Ribosom là bào quan chính tham gia sự tổng hợp protein. Vai trò này của ribosom đã được xác nhận và chứng minh rõ ràng bằng thực nghiệm với những acid amin đánh dấu.

Ribosom tổng hợp theo mật mã truyền đạt bởi mRNA. Nó tập hợp những acid amin thành chuỗi polypeptid theo một trật tự quy định bởi mRNA.

Ribosom chỉ có thể hoạt động tổng hợp protein khi nhiều ribosom tập hợp với nhau thành polysom. Protein do polysom tự do trong bào tương tổng hợp sẽ ở trong bào tương. Nếu polysom bám vào thành lưới nội bào thì protein do chúng tổng hợp sẽ được đưa vào lòng lưới nội bào.

2.2. Lưới nội bào

Ngay từ thế kỷ trước, người ta đã phát hiện ra trong bào tương của tế bào tuỵ bị viêm, có những cấu trúc dạng sợi bắt màu base. Những cấu trúc này nằm ở phần bào tương đáy tế bào và được gọi là ergastoplasme.

Bằng kính hiển vi điện tử, người ta thấy những cấu trúc ưa base dạng sợi bắt màu base được gọi là ergastoplasme ấy có hình lưới dẹt hoặc hình túi. Porter đề nghị dùng danh từ "*lưới nội bào*" để chỉ những cấu trúc đó.

Lưới nội bào được phát hiện ở mọi loại tế bào động vật và thực vật. Gần đây có người nêu ra rằng những cấu trúc tương tự như lưới nội bào được phát hiện ở cả vi khuẩn.

2.2.1. Cấu tạo hình thái

Lưới nội bào là loại bào quan có kích thước nhỏ nên chỉ được phát hiện và mô tả sau khi kính hiển vi điện tử ra đời. Nó là một hệ thống ống nhỏ, túi dẹt, song song nối thông với nhau (Hình 3.15).

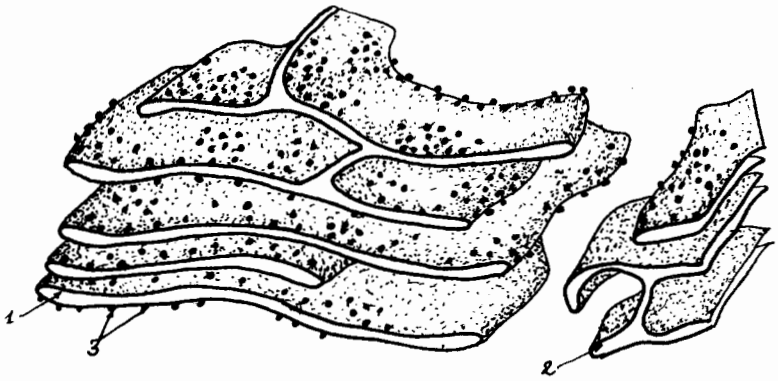

Hình 3.15. Lưới nội bào

1. Lưới nội bào có hạt; 2. Lưới nội bào không hạt; 3. Hạt ribosom

Mỗi ống và túi còn gọi là bể đều được giới hạn bởi một màng có chiều dày 7,5nm. Với độ phóng đại lớn, người ta thấy màng lưới nội bào là một màng sinh vật cơ bản. Về phía ngoài, lưới nội bào thông với môi trường ngoài, về phía trong, thông với khoảng quanh nhân.

Nhiều tác giả cho rằng màng nhân chính là lưới nội bào bọc quanh nhân, do đó khoảng quanh nhân thực chất là lòng lưới nội bào. Lòng lưới nội bào thường hẹp, có đường kính 25-50nm. Đôi khi các ống của lưới nội bào nở rộng ra, tạo thành những không bào.

Mức độ phát triển của lưới nội bào phụ thuộc vào từng loại tế bào và giai đoạn hoạt động của tế bào. Ở tế bào có hoạt động chế tiết mạnh thì lưới nội bào rất phát triển.

Người ta thấy mặt ngoài màng lưới nội bào có thể có ribosom bám vào. Vì vậy người ta phân làm hai loại lưới nội bào: lưới nội bào có hạt hay ergastoplasme và lưới nội bào không hạt hay lưới nội bào nhẵn. Có thể có những ống của lưới nội bào mà ở mặt này chỉ có ribosom bám, còn ở mặt kia thì không. Ribosom bám ở thành lưới nội bào thường là polysom. Chất chứa bên trong lòng lưới nội bào thường kém đậm đặc đối với dòng điện tử, nhưng cũng có khi chứa những chất đậm đặc.

2.2.2. Cấu tạo hoá học

Bằng phương pháp phân tích hoá học người ta thấy lưới nội bào có các chất phospholipid chiếm 35% trọng lượng khô và protein chiếm 65% trọng lượng khô. Protein ở lưới nội bào bao gồm cả những enzym như phosphatase. Những chất nêu trên là những chất chủ yếu ở màng lưới nội bào. Còn những chất chứa trong lòng lưới nội bào thường bị phân tán trong quá trình ly tâm tách phần lưới nội bào.

Nếu lòng lưới nội bào dãn rộng, bằng phương pháp hoá tế bào, người ta có thể nghiên cứu tại chỗ các chất chứa bên trong. Ở tế bào thực vật, người ta phát hiện trong các túi dãn rộng thuộc lưới nội bào còn có những enzym phosphatase. Nhưng những phản ứng enzym không đủ rõ ràng để xác định vị trí của chúng ở màng hay ở trong lòng các lưới ấy. Do đó cần phải bổ sung bằng những phân tích hoá học những thành phần riêng biệt. Muốn tách các thành phần của lưới nội bào, người ta đem nghiền tế bào rồi ly tâm, người ta sẽ được những túi nhỏ mà mặt ngoài của màng có ribosom bám vào. Phần này gọi là microsom (Hình 3.16).

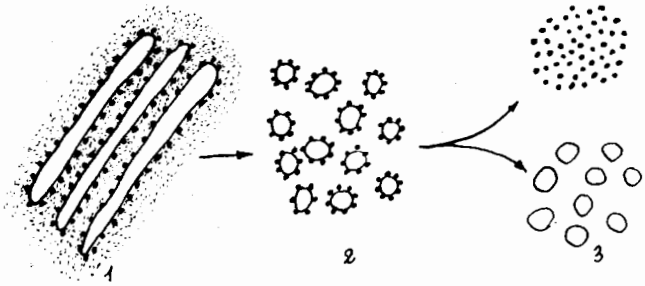

Hình 3.16. Quá trình ly tâm tách phần lưới nội bào có hạt.
1. Lưới nội bào có hạt; 2. Microsom; 3. Ribosom, màng lưới nội bào.

Sau khi đã thu được microsom, làm tiếp một số thủ thuật, người ta sẽ tách được những túi lưới nội bào và những ribosom.

2.2.3. Hoạt động sinh lý

Lưới nội bào thực hiện các chức năng sau:

- Tập trung và cô đặc một số chất từ ngoài tế bào hay ở trong tế bào. Những protein do các ribosom ở thành lưới nội bào tổng hợp được đưa vào lòng ống. Ví dụ ở tương bào, những kháng thể sau khi được tổng hợp đã lọt vào trong lòng lưới nội bào, tích luỹ ở đó dưới dạng tinh thể.
- Tham gia vào sự tổng hợp các chất. Protein được tổng hợp từ lưới nội bào có hạt, còn glucid và lipid thì được tổng hợp bởi lưới nội bào không hạt.
- Vận chuyển và phân phối các chất thu lượm được từ bào tương hay từ môi trường ngoài tế bào. Những giọt lipid trong lòng ruột lọt vào trong tế bào biểu mô ruột bằng cơ chế ẩm bào rồi được vận chuyển qua lưới nội bào để đưa vào khoảng gian bào. Ở sợi cơ vân, lưới nội bào là nơi dự trữ Ca^{++} và ATP rồi đem phân phối cho tất cả các sợi cơ để sử dụng cho quá trình co cơ.

2.3. Bộ Golgi

Bộ Golgi là bào quan được phát hiện khá sớm vào năm 1898 bởi Golgi. Bằng kỹ thuật ngấm bạc, Golgi đã làm thể hiện trong bào tương một hệ thống ống dạng lưới nên người ta còn gọi là lưới Golgi và sau đó, bộ Golgi hay bộ máy Golgi.

Bộ Golgi không chỉ nhìn thấy ở những tế bào đã cố định mà còn nhận thấy cả khi tế bào còn sống, nếu quan sát bằng kính hiển vi đối pha.

2.3.1. Cấu tạo hình thái

Trong tế bào, bộ Golgi thường nằm gần nhân, ở ngoại vi của tiểu thể trung tâm (tiểu thể trung tâm ở phía mặt lõm của bộ Golgi). Trong các tế

bào chế tiết có phân cực, bộ Golgi nằm ở khoảng giữa nhân với cực chế tiết của tế bào. Ở các loại tế bào không hoạt động chế tiết theo kiểu phân cực, bộ Golgi phân bố rải rác trong bào tương tế bào, thí dụ như tế bào thần kinh chính thức.

Bộ Golgi gồm có ba thành phần, cả ba đều có màng sinh vật cơ bản bao bọc, đó là những bao dẹt, những túi nhỏ và những không bào lớn. Mỗi bộ Golgi có từ 3-7 bao dẹt với đường kính từ 10-30nm, xếp với nhau kiểu chồng đĩa. Mỗi bao dẹt thường dãn rộng ở vùng ngoại vi và khum lại thành mặt lồi và mặt lõm. Mặt lồi của bao ngoài cùng cũng chính là mặt lồi của bộ Golgi hướng về phía nhân tế bào, mặt lõm của bao trong cùng cũng chính là mặt lõm của bộ Golgi hướng về phía màng tế bào. Bao dẹt trong cùng ở phía mặt lõm của bộ Golgi có những lỗ thủng (còn gọi là cửa sổ), trong khi đó những bao dẹt ở gần phía mặt lồi của bộ Golgi lại có những lỗ thủng ở vùng ngoại vi của bao (đây là trạng thái chuẩn bị tách ra để hình thành các không bào). Những túi nhỏ hình cầu có đường kính từ 40-80 nm liên hệ mật thiết với bao dẹt ở phía mặt lồi của bộ Golgi (các túi nhỏ có xu hướng sát nhập với thành của bao dẹt). Đa số các túi nhỏ có bề mặt nhẵn, được gọi là những túi vận chuyển. Còn có thể có những túi nhỏ bề mặt phủ bởi một áo xơ, chúng được gọi là những túi có lông. Về phía mặt lõm của bộ Golgi có những không bào lớn đường kính khoảng 500-3000nm, trong chứa chất có mật độ điện tử đậm. Những không bào lớn đứng gần bao dẹt trong cùng và gần ngoại vi của các bao dẹt khác. Gần các không bào lớn về phía màng tế bào là những hạt chế tiết (Hình 3.17).

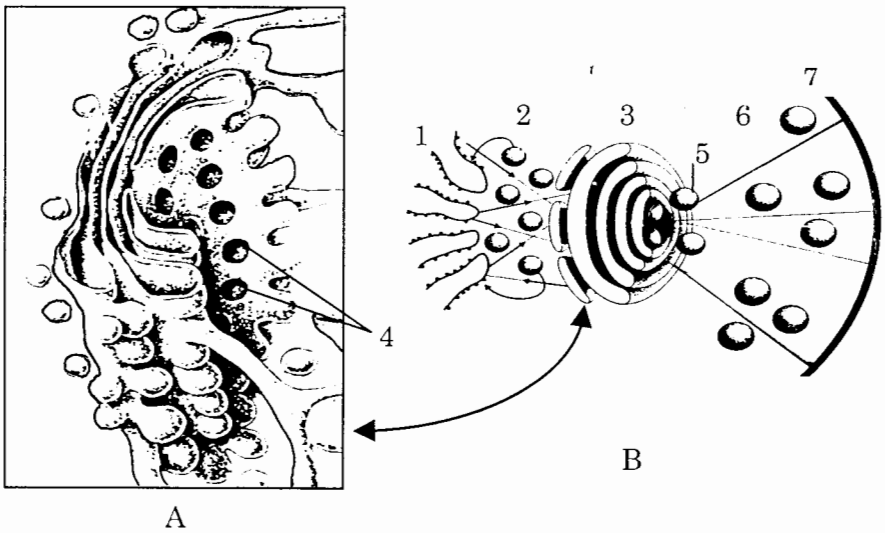

Hình 3.17. Bộ Golgi

A. Hình không gian của bộ Golgi; B. Sơ đồ hình thành hạt chế tiết từ bộ Golgi; 1. Lưới nội bào có hạt; 2. Túi nhỏ; 3. Bao dẹt; 4. Những lỗ thủng; 5. Những không bào lớn; 6. Hạt chế tiết; 7. Màng tế bào.

Bộ Golgi là bào quan rất động luôn được đổi mới, đặc biệt là những tế bào có chức năng chế tiết. Protein được tổng hợp trong lưới nội bào có hạt, chuyển đến bộ Golgi bằng các túi vận chuyển sau khi chúng tách khỏi lưới nội bào (vùng không có ribosom) tiến vào vùng Golgi. Sau khi hoà màng với bao dẹt ở mặt lồi bộ Golgi, các sản phẩm tổng hợp được tập trung và cô đặc trong bao dẹt. Ở mặt lõm của bộ Golgi, các không bào chứa sản phẩm đã cô đặc, hình thành từ bao trong cùng, để hoàn thiện hạt chế tiết của tế bào.

3.3.2. Cấu tạo hoá học

Bằng phương pháp hoá tế bào, người ta thấy bộ Golgi giầu protid, phospholipid, một số loại enzym: phosphatase. Trong bộ Golgi của nơron có enzym ATPase.

Màng của bộ Golgi cũng là màng lipoprotein có chứa nhiều loại enzym như ATPase, những enzym khác.

Cấu tạo hoá học cuả bộ Golgi còn đang được tiếp tục nghiên cứu. Và việc tách nó ra khỏi tế bào để nghiên cứu còn gặp nhiều khó khăn. Gần đây, người ta đã thành công trong việc tách bộ Golgi của tế bào biểu mô mào tinh và mới đây người ta lại tách được bộ Golgi của tế bào gan chuột trắng lớn và ở nhiều loại tế bào khác.

2.3.3. Hoạt động sinh lý

Ở những tế bào chế tiết, chức năng chủ yếu của bộ Golgi là tích luỹ và cô đặc các sản phẩm tổng hợp để hình thành các hạt chế tiết. Nếu sản phẩm chế tiết là protein, hạt chế tiết được hình thành như mô tả ở trên. Nếu sản phẩm chế tiết là phức hợp carbohydrat-protein như glycoprotein, phần carbohydrat được tổng hợp tại bộ Golgi (màng của chúng chứa những enzym cần thiết cho quá trình tổng hợp). Trong bộ Golgi, những polyasacrid kết hợp với thành phần protein do lưới nội bào có hạt tổng hợp, sẽ hình thành các hạt chế tiết loại này.

Ở những tế bào không có chức năng chế tiết, bộ Golgi tổng hợp những polysacchrid đặc hiệu, được các không bào vận chuyển tới màng tế bào, liên kết với các phân tử lipo - protein màng hình thành lớp glycocalyx mang tính đặc thù của loại tế bào đó.

Lysosom nguyên phát cũng được cho là hình thành từ bộ Golgi.

2.4. Ti thể (mitochondrie)

Từ cuối thế kỷ trước, Alman (1980) phát hiện trong bào tương cuả các loại tế bào đã được cố định và nhuộm màu có những phần tử nhỏ dạng hạt hay dạng sợi (Hình 3.2). Sau đó Benda (1894) cũng nhìn thấy những bào quan này trong tế bào sống và ông đã gọi là ti thể.

Vì chỉ số khúc xạ của ti thể không khác mấy so với bào tương xung quanh nên trong tế bào sống rất khó phát hiện chúng bằng kính hiển vi quang học. Song chúng có thể được thể hiện rõ ràng khi nghiên cứu bằng kính hiển vi nền đen hoặc kính hiển vi đối pha. Một số thuốc nhuộm sống như tím methyl, đỏ trung tính, xanh janus giúp cho người ta quan sát ti thể bằng kính hiển vi thường.

Ti thể là loại bào quan có trong hầu hết tế bào động vật và thực vật, trừ hồng cầu trưởng thành không có ti thể. Trong những tế bào non, tế bào sinh dục và những tế bào của những cơ quan đã được chuyên môn hóa và có hoạt động tích cực (biểu mô ruột, thận, gan...) thường có nhiều ti thể.

Số lượng ti thể có thể thay đổi từ 50-5000 tuỳ theo tuỳ loại tế bào và tuỳ thuộc vào trạng thái sinh lý. Ví dụ trong tế bào gan chuột, bình thường có từ 1.500-2.500 ti thể còn ở trong những tế bào đang hoạt động tái tạo và ở những tế bào gan của gan bị cắt, số lượng ti thể giảm đi chỉ còn khoảng dưới 1.500.

Ti thể có thể di chuyển theo luồng bào tương, có khả năng tự di chuyển, đổi hình, co lại, kéo dài ra hoặc trương lên.

2.4.1. Cấu tạo hình thái

Ti thể có hình gậy, hình cầu, kích thước thay đổi. Ở đa số tế bào, ti thể có đường kính khoảng 3,0-0,7 micromet, chiều dài của chúng thay đổi nhiều hơn, có khi tới mức tối đa là 7 micromet.

Bằng kính hiển vi điện tử, người ta nhận thấy ti thể có cấu trúc khá phức tạp. Ở mỗi loại tế bào, cấu trúc của chúng đều tương tự như nhau. Mỗi ti thể là một khối được bọc bởi hai màng sinh vật cơ bản mà màng ngoài liên tục và thẳng, có chiều dày vào khoảng 6nm, màng trong cũng dày vào khoảng 6nm, cách màng ngoài bởi một khoảng rộng 6-8nm. Màng trong có những nếp gấp lồi sâu vào trong lòng ti thể, gọi là mào (Hình 3.18).

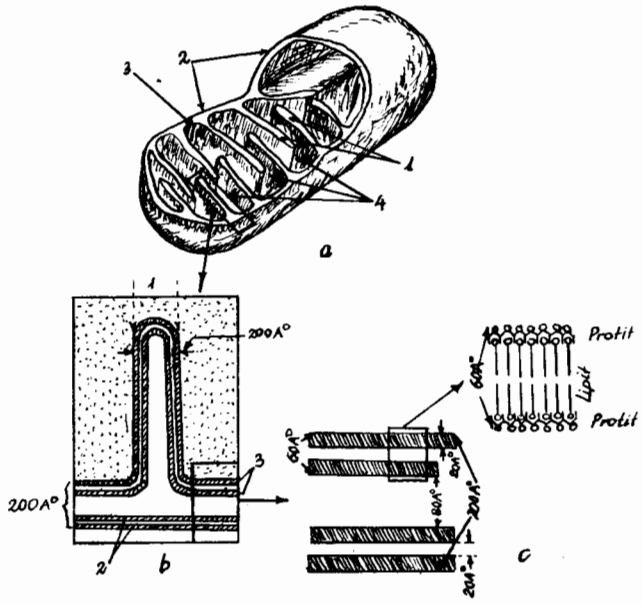

Hình 3.18. Siêu cấu trúc của ti thể.
a. Ti thể; b. Mào ti thể; c. Màng ti thể;
1. Mào ti thể; 2. Màng ngoài; 3. Màng trong; 4. Nền ti thể.

Những mào này thường có hướng vuông góc với trục chính của ti thể. Trong lòng ti thể có chứa một chất không thuần nhất gọi là chất nền ti thể. Trong chất nền có những hạt có đường kính khoảng 30-50 nm, đậm đặc đối với dòng điện tử. Những hạt nền thường thấy ở gần các mào ti thể. Ở những lát cắt mỏng dưới kính hiển vi điện tử nhận thấy hạt nền có những khoang nhỏ ngăn cách nhau bởi những vách tương đối dầy. Trong thí nghiệm ngâm ti thể đã tách rời khỏi tế bào vào một dung dịch có nồng độ cao ion Ca^{++} (hoặc ion có hoá trị 2), mật độ điện tử và kích thước của hạt tăng lên. Từ thí nghiệm này, nhiều người cho rằng hạt nền ti thể có liên quan tới sự điều chỉnh nồng độ ion trong chất nền. Nhưng khi nghiên cứu vi phân tích bằng tia X, người ta đã không thấy sự hiện diện của ion canxi trong hạt nền ti thể. Cho đến nay, trong cơ thể sống, chưa có bằng chứng xác thực nào cho thấy hạt nền ti thể có liên quan tới ion canxi. Siêu cấu trúc của hạt nền ti thể và ái lực của hạt với osmium tetroxide cho phép nhận định rằng thành phần chủ yếu của chúng là lipid; những kết quả phân tích về mặt sinh hoá cho biết thành phần của hạt nền ti thể là phospholipoprotein. Chức năng của hạt nền ti thể còn chưa sáng tỏ.

Bằng kỹ thuật đặc biệt (kỹ thuật nhuộm âm tính của Fernandez-Moran), có thể phát hiện những cấu trúc siêu vi ở màng ti thể, mặt trong của màng trong về phía chất nền, có những khối hình cầu với đường kính 8-10nm gọi là hạt cơ bản (hay phần tử F1), bám vào màng bởi một cái chân dài 3-5 nm . Các khối này nằm cách nhau khoảng 10nm (Hình 3.19).

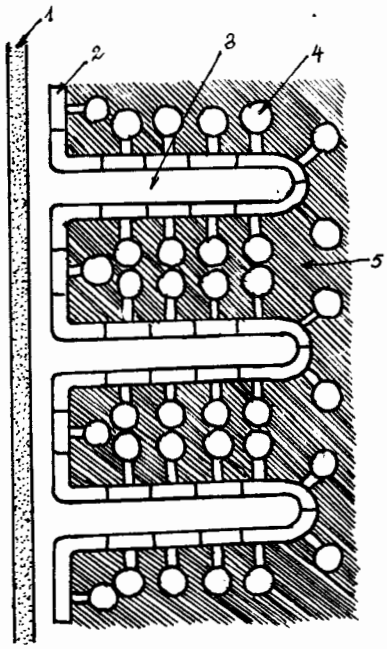

Hình 3.19. Các cấu trúc ở màng trong ti thể.
1. Màng ngoài ti thể; 2. Màng trong ti thể;
3. Mào ti thể; 4. Hạt cơ bản (khối hình cầu có chân).

Trong mỗi ti thể có khoảng 10^4-10^5 hạt cơ bản.

Ti thể là bào quan dễ thay đổi hình dáng và cấu tạo trong quá trình hoạt động sinh lý của tế bào. Khi tế bào phân chia, ti thể phân tán thành hạt. Những hạt này được phân phối đều cho các tế bào con.

Trong quá trình phát triển của tế bào, ti thể cũng thay đổi. Ở giai đoạn đầu của quá trình phát triển của noãn, ti thể có hình gậy, ở những giai đoạn sau, chúng trở thành hình hạt. Sau khi cắt bỏ tuyến yên, hoặc sau khi tiêm cortison, mào ti thể của tuyến thượng thận bị mất, ti thể biến thành một cái túi.

Ti thể còn bị thay đổi khi có sự rối loạn trong quá trình chuyển hoá. Khi động vật bị đói hoàn toàn, khi bị thiếu đường, thiếu nước, ti thể ở tế bào

gan, tế bào biểu mô ống sinh niệu chuyển từ hình gậy sang hình hạt, rồi dần dần trở thành không bào.

2.4.2. Cấu tạo hoá học

Bằng phương pháp hoá tế bào, người ta thấy ti thể chứa lipid, protid, đặc biệt có các enzym dehydrogenase, oxydase và cytochrome. Phân tích hoá học ti thể đã được tách ra khỏi tế bào cho thấy trong ti thể có những chất sau: nước 66%, protein 22%, lipid 11%, nucleotid, các ion 1% và một số vitamin.

Protein trong ti thể bao gồm protein cấu trúc và những enzym. Có những enzym hoà tan trong nước và có loại không tan. Những enzym quan trọng trong ti thể là những enzym kể trên.

Lipid trong ti thể chủ yếu là những phospholipid (lecithin và cephalin).

Những nucleotid gồm ATP, ADP và những coenzym thu H^+: FAD, NAD và NADP.

Những ion thường thấy trong ti thể là Na^+, K^+, Ca^{++}, Mg^{++}.

Trong ti thể, người ta còn có thể tìm thấy những acid nucleic. Theo một số tài liệu thì lượng RNA trong ti thể rất ít. Gần đây người ta lại thông báo là trong ti thể có cả DNA với số lượng ít (từ 0,024% đến 0,43%). Trong ti thể của tế bào gan và cơ tim chuột, Elaev (1965) thấy có chứa 10-12 microgam DNA trên 1mg protein. Người ta cũng đã phát hiện trong ti thể có các loại vitamin A, B6, B12, K, E.

Nghiên cứu các thành phần của ti thể cho thấy màng ti thể có nhiều phospholipid, các enzym không hoà tan, chất nền thì chứa enzym hoà tan, các ion và có thể có các loại protein co rút. Trong các hạt cơ bản cũng có chứa enzym, những coenzym thu hydro, những protein chứa sắt hay những cytochrom.

2.4.3. Hoạt động sinh lý

Những kết quả của nghiên cứu cấu tạo và hoá sinh của ti thể cho phép người ta tìm hiểu sâu hơn và các hoạt động sinh lý và xây dựng những khái niệm về mối liên quan giữa cấu trúc với chức năng ti thể.

Hoạt động sinh lý của ti thể gồm có: sự phosphoryl hoá, sự tập trung các chất, sự tổng hợp một số chất, sự vận động.

- *Sự phosphoryl hoá.* Hiện nay người ta biết rõ rằng chức năng chủ yếu của ti thể là sự tổng hợp ATP, một hợp chất giàu năng lượng, do kết

quả của quá trình phosphoryl hoá chất ADP và oxy hoá trong môi trường hiếu khí hàng loạt chất chuyển hoá.

- *Sự tập trung các chất*. Một số chất có thể được cô đặc bởi ti thể, cả khi nồng độ của chúng trong môi trường rất thấp. Ti thể cũng có khả năng tập trung những chất có phân tử nhỏ hay lớn.
- *Sự tổng hợp một số chất*. Kỹ thuật phóng xạ tự chụp cho phép nhận thấy trong ti thể thường xuyên có sự tổng hợp protid.
- *Sự vận động*. Trong quá trình sống, ti thể không đứng mãi ở một nơi cố định trong bào tương mà thường xuyên di chuyển. Sự thay đổi vị trí của ti thể là kết quả của sự vận động tích cực của nó.

Theo Green, những cấu trúc ở trong ti thể là những bộ máy sinh hóa. Ở những bộ máy này, đã đồng thời xảy ra ba quá trình phức tạp: sự oxy hoá pyruvic, sự vận chuyển những điện tử đã được giải phóng do kết quả của quá trình oxy hoá, sự tái tạo năng lượng và sự phosphoryl hoá (mà kết quả là sự tạo thành ATP).

Mặt ngoài của màng cung cấp những phản ứng oxy hoá khác nhau trong chu trình Krebs và đồng thời làm xúc tác cho các phản ứng tổng hợp.

Những phần tử có chân (những hạt cơ bản hay những phần tử F1) nằm ở mặt trong của màng trong thực hiện việc vận chuyển những điện tử dọc theo một chuỗi phức hợp. Các phức hợp này tham gia vào sự tổng hợp ATP.

Ở mặt ngoài của màng ngoài, các phản ứng oxy hoá được thực hiện, điện tử được giải phóng và chuyển tới coenzym DPN (Diphospho-pyridine nucleotid), DPN đưa các điện tử này qua khoảng cách chứa đầy dung dịch giữa màng ngoài và các phần tử nằm ở màng trong. Những thành phần của chuỗi mang điện tử được liên kết trong 4 phức hợp. Những phức hợp này phân cách nhau bởi lớp phân tử lipid. Phức hợp I và II mang điện tử đến phức hợp III và IV, sau đó đến phân tử O_2 (Hình 3.20 và 3.21). Giữa những chặng nối tiếp của đường di chuyển điện tử, phân tử ATP được tạo ra.

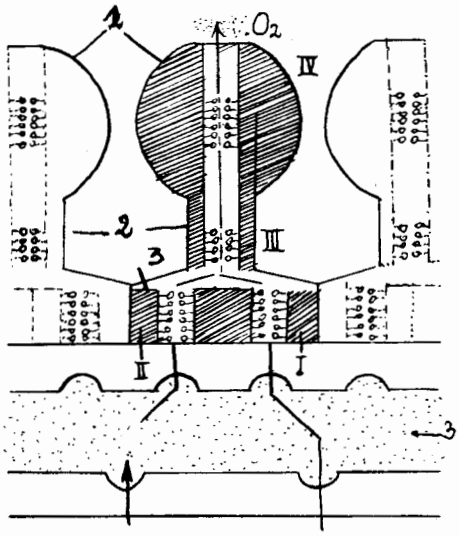

Hình 3.20. Cấu trúc hạt cơ bản

1. Đầu; 2. Chân; 3. Nền

II, III, IV. Các phức hợp

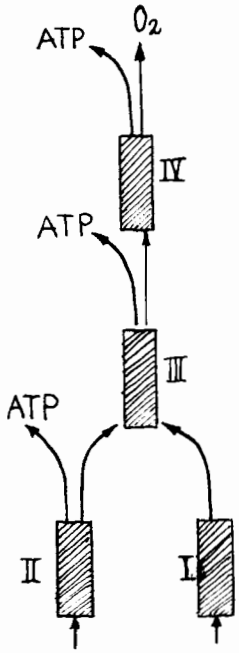

Hình 3.21. Sơ đồ vận chuyển điện tử qua các phức hợp I, II, III, IV.

Mỗi phân tử vận chuyển gồm có 3 phần: đầu (có phức hợp IV), chân (có phức hợp III), và nền (có các phức hợp I và II.

Sự di chuyển điện tử trong các phức hợp từ một phân tử protein này sang một phân tử protein khác được giả thiết như sau: các phân tử chuyền điện tử cho nhau nhờ những nhóm nguyên tử giao động tự do trên những chân mềm, dễ uốn, nằm trên các phân tử (Hình 3.22).

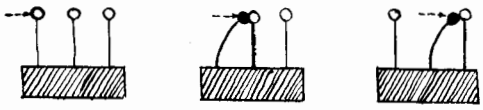

Hình 3.22. Cơ chế truyền điện tử ở chuỗi phân tử protein.

Khi ti thể già, việc thực hiện các chức năng của nó bị ảnh hưởng, khả năng phosphoryl hoá của nó bị mất trước, sau đó đến khả năng oxy hoá. Sau khi bị tổn thương ti thể mất khả năng thực hiện toàn bộ chu trình Krebs.

DNA thấy trong ti thể là loại DNA vòng, phân tử lượng 12.000.000, dài 5 micromet giống DNA của vi khuẩn. DNA trong ti thể tự nhân đôi và hoàn toàn độc lập với DNA ở trong nhân. Người ta cho rằng DNA này là nền tảng để tổng hợp RNA trong ti thể.

Thời gian tồn tại của ti thể ở từng loại tế bào còn chưa được biết đầy đủ. Có tác giả cho biết rằng thời gian sống của ti thể trong tế bào khoảng 10-20 ngày.

2.5. Lysosom (*tiêu thể*)

Lysosom là một bào quan có kích thước khá lớn nhưng mãi tới năm 1955 mới được phát hiện ra. De Duve (nhà hoá sinh người Bỉ) và Novikoff (người Mỹ) là những người đầu tiên nghiên cứu về lysosom.

Lysosom có trong tế bào của hầu hết các cơ quan của động vật có vú và các động vật có xương sống khác. Có người cho rằng lysosom còn có thể có cả trong một số cơ thể đơn bào. Số lượng và khối lượng lysosom trong tế bào rất khác nhau. Lysosom trong đại thực bào và bạch cầu đa nhân thì nhiều và to vì chức năng chủ yếu của những tế bào này là tiêu hoá các dị vật.

2.5.1. Cấu tạo hình thái

Lysosom là một khối hình cầu, đường kính trung bình là 0,2-0,4 micromet, có khi tới 1,2 micromet. Chúng thường ở gần các ti thể. Lysosom được bọc bởi một màng lipo-protein.

Cấu tạo hình thái của lysosom rất đa dạng, tuỳ thuộc vào loại tế bào và vào trạng thái hoạt động của chúng. Vì vậy, người ta phân lysosom làm 4 dạng, trong số đó chỉ có một dạng là lysosom nguyên phát, còn 3 dạng kia là thứ phát (Hình 3.23).

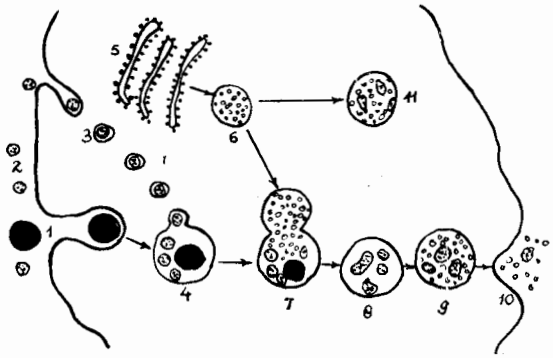

Hình 3.23. Lysosom

1. Dị vật; 2. Đại phân tử; 3. Không bào ẩm bào; 4. Thể thực bào; 5. Lưới nội bào có hạt; 6. Lyssom nguyên phát; 7. Không bào tiêu hóa; 8.,9. Thể cặn bã; 10. Cặn bã được tống ra khỏi tế bào; 11. Không bào tự tiêu.

- Lysosom nguyên phát hay hạt tích luỹ. Đó là những cấu trúc nhỏ trong chứa enzym thuỷ phân. Những enzym này được tổng hợp từ ribosom và được chứa trong lưới nội bào có hạt rồi từ đó được chuyển vào bộ Golgi.

Vì vậy người ta cho rằng nguồn gốc của lysosom nguyên phát là từ bộ Golgi.

- Không bào tiêu hoá. Không bào tiêu hoá được hình thành do sự chập lại của không bào chứa dị vật với lysosom nguyên phát, dị vật (trong không bào chứa dị vật) bị tiêu hoá dần. Tốc độ và mức độ của sự tiêu hoá phụ thuộc vào số lượng và bản chất hoá học của dị vật, đồng thời phụ thuộc vào hoạt tính của các enzym. Trong điều kiện lý tưởng, các dị vật bị hoàn toàn phân huỷ thành những chất có phân tử nhỏ. Những chất này sẽ được giải phóng vào bào tương.
- Thể cặn bã. Nếu tiêu hóa không triệt để, những cặn bã tồn tại trong lysosom tạo thành thể cặn bã. Thể cặn bã sẽ được thải ra khỏi tế bào, cũng có khi nó tích luỹ trong tế bào trong một thời gian dài. Người ta cho rằng sự tích luỹ thể cặn bã đóng vai trò quan trọng trong quá trình não hoá của tế bào, đồng thời có thể liên quan trực tiếp đến một số quá trình bệnh lý. Ngày nay, người ta thấy một số bệnh bẩm sinh mà một số cá thể mắc phải là do rối loạn chức năng hoạt động của lysosom gây ra.
- Không bào tự tiêu hoá. Đó là một dạng của lysosom trong đó người ta thấy chứa những cấu trúc của bản thân tế bào (ti thể, các mảnh của lưới nội bào ...) đang trong giai đoạn bị tiêu hoá. Không bào tự tiêu được hình thành trong các quá trình sinh lý. Thí dụ trong tế bào gan, ở động vật bị đói, người ta thấy có nhiều không bào tự tiêu.

2.5.2. Cấu tạo hoá học

Màng lysosom được tạo thành bởi lipid và protid. Màng lipoprotein làm ranh giới cho lysosom, phân cách các chất chứa bên trong với môi trường với môi trường chung quanh (bào tương).

Trong lysosom có nhiều loại enzym thuỷ phân như phosphatase acid DNAase, RNAase, phosphoprotid, cathepsin, collagenase, protease, lipase, glucosidase... Những enzym này chỉ hoạt động trong môi trường acid và chỉ khi nào nó giải phóng ra khỏi lysosom. Khi màng lysosom bị huỷ hoại, bị tổn thương thì enzym vmi thoát ra ngoài.

2.5.3. Hoạt động sinh lý

Chức năng sinh lý chủ yếu của lysosom là thực hiện việc tiêu hoá trong tế bào. Lysosom tiêu hoá các chất do tế bào thu nhận từ môi trường ngoài. Lysosom còn có khả năng tiêu hoá các bào quan trong tế bào và đôi

khi còn tiêu huỷ cả bản thân tế bào. Hiện tượng này gọi là hiện tượng tự tiêu. Enzym cathepsin chứa trong lysosom đóng vai trò quyết định trong sự tự tiêu.

Người ta cho rằng lysosom đóng vai trò quan trọng trong các quá trình tự tiêu sinh lý (sự biến hình cuả sâu bọ và một số động vật, sự thoái triển của tuyến ức khi đến tuổi hoạt động sinh dục) cũng như trong sự huỷ hoại tế bào.

2.6. Tiểu thể trung tâm (centrioles)

2.6.1. Cấu tạo hình thái

Ở những tế bào được nhuộm màu thích hợp (phẩm nhuộm hematoxylin sắt) có thể nhận thấy một vùng bào tương khác với bào tương xung quanh, có hình cầu, đó là trung thể (centrosome). Ở một số loại tế bào biểu mô, trung thể thường thấy ở vùng lõm của nhân tế bào, một phía được bao quanh bởi bộ Golgi. Ở một số loại tế bào biểu mô khác, trung thể lại nằm ở vùng bào tương cực ngọn tế bào ngay sát dưới màng tế bào bề mặt. Ở trung tâm của trung thể có 2 cấu trúc hình ống ngắn, đó là 2 tiểu thể trung tâm (centrioles)

Quan sát những tế bào phân chia, Hertwig (1875) và Van Beneden (1876) đã mô tả cấu trúc được gọi là bào tâm (cytocenter, cell center). Một bào tâm điển hình gồm có: trung thể, giữa trung thể là cặp tiểu thể trung tâm, quanh trung thể là thể sao (gồm các dây sao từ ngoại vi trung thể toả ra xung quanh (Hình 3.24)

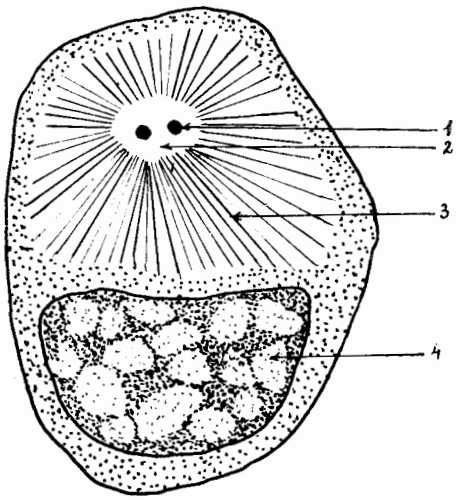

Hình 3.24. Siêu cấu trúc của tiểu thể trung tâm

Tiểu thể trung tâm là bào quan phổ biến và thường xuyên tồn tại trong tất cả các tế bào động vật có vú. Đơn vị cấu tạo của tiểu thể trung tâm là ống siêu vi. Trong tế bào, cặp đôi tiểu thể trung tâm có trục thẳng góc với nhau, gọi là diplosomes. Ở những tế bào nhiều nhân như huỷ cốt bào, có thể thấy nhiều cặp tiểu thể trung tâm. Dưới kính

hiển vi điện tử, mỗi tiểu thể trung tâm có hình ống dài khoảng 400nm, đường kính 150nm thành tiểu thể trung tâm đậm đặc với dòng điện tử (hơn bên trong lòng), trong đó có vùi 9 nhóm ống siêu vi, mỗi nhóm gồm 3 ống, song song với trục của tiểu thể trung tâm. Cách sắp xếp của mỗi nhóm ống trong tiểu thể trung tâm như sau: ống trong cùng phía lòng tiểu thể trung tâm được gọi là ống A, hai ống phía ngoài theo thứ tự là ống B và C. Nhìn mặt cắt thẳng góc với trục của tiểu thể trung tâm, mỗi nhóm ống thể hiện là 3 vùng tròn liền nhau theo một trục, trục này tạo một góc nhọn với đường tiếp tuyến với tiểu thể trung tâm tại điểm ngoài cùng của vòng C. Ống A của mỗi nhóm ống có những cầu nối ngang, đậm đặc với dòng điện tử, với ống C của nhóm ống bên cạnh (cầu nối protein) (Hình 3.25)

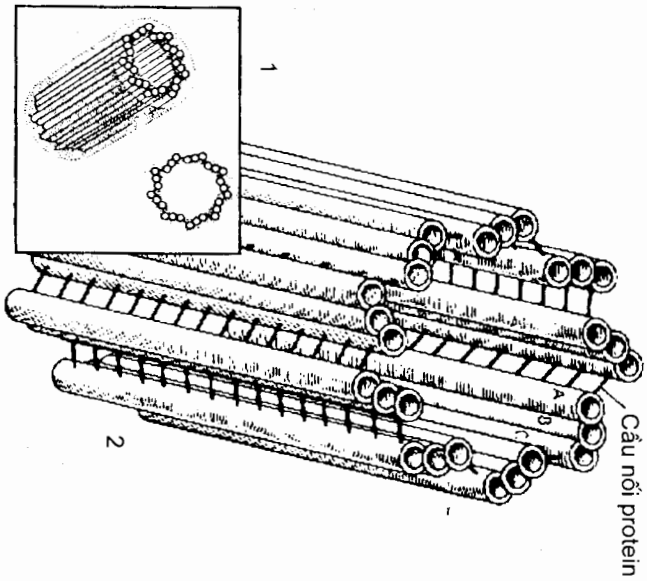

Hình 3.25. Tiểu thể trung tâm.

1. Cặp tiểu thể trung tâm có trục thẳng góc với nhau; 2. Cách sắp xếp của các ống siêu vi trong tiểu thể trung tâm.

Nhiều tác giả đã chú ý tới sự giống nhau về cấu trúc giữa tiểu thể trung tâm, thể đáy, hạt đáy của lông chuyển và roi.

2.6.2. Cấu tạo hoá học

Phương pháp ly tâm cho phép người ta tách được tiểu thể trung tâm ra khỏi tế bào. Bằng phương pháp phân tích hoá học, người ta thấy tiểu thể

trung tâm được tạo thành bởi nước (34%), protein (30%), glucid (6%), lipid (5%). Có người còn cho rằng tiểu thể trung tâm chứa DNA và RNA. Trong protein của tiểu thể trung tâm, có người đã tách được chất spermosin, một loại protein co rút giống myosin. Ngoài ra còn có các enzym phân huỷ glucose, enzym phosphoryl hoá và cả ATPase.

2.6.3. Hoạt động sinh lý

Tiểu thể trung tâm đóng vai trò quan trọng trong việc tạo ra những cấu trúc có liên quan đến sự vận động của tế bào như tạo thành lông chuyển, roi và đuôi ở một số tế bào, tạo thành thoi không màu trong quá trình gián phân.

2.7. Peroxisom hay microbody

Peroxisom là loại bào quan hình cầu được giới hạn bởi một màng, đường kính từ 0,5-1,2 micromet. Đây là bào quan có trong hầu hết các loại tế bào, nhưng đặc biệt phong phú ở trong các tế bào hoạt động chuyển hoá tích cực như tế bào gan, tế bào ống gần ở thận...Trong chất nền thuần nhất của peroxisom chứa D- và L- amino oxydase và hydroxyacid oxydase. Những enzym này oxy hoá chất nền và khử O_2 và H_2O. Peroxisom cũng chứa catalase (trong các peroxisom đường kính nhỏ khoảng 0,2 micromet), enzym phân huỷ hydrogen peroxide thành O_2 và H_2O ($2H_2O_2 \rightarrow O_2 + 2H_2O$). Peroxisom có chức năng bảo vệ tế bào tránh các tổn thương cho nhiều thành phần quan trọng tế bào. Những phát hiện gần đây cho thấy peroxisom còn chứa những enzym liên quan tới chuyển hoá lipid (sự β-hydroxyl hoá những acid béo chuỗi dài phù hợp với enzym của peroxisom). Một số phản ứng hydroxyl hoá để hình thành acid mật cũng khu trú trong peroxisom.

Những enzym trong peroxisom được tổng hợp cũng tương tự như quá trình tổng hợp những protein chế tiết khác của tế bào. Quá trình này bắt đầu từ các ribosom ở thành túi lưới nội bào có hạt (và cả ở ribosom tự do), sản phẩm được đưa vào lòng túi lưới nội bào; từ đó phần lưới nội bào chứa enzym được tách ra để hình thành peroxisom.

2.8. Lá vòng (annulate lamellae)

Lá vòng là tên một cấu trúc không phổ biến của tế bào, đó là khối gồm những lá kép hay những túi song song với nhau; một đầu túi thường tiếp

nối với túi lưới nội bào có hạt. Đặc điểm của những túi (hay những lá kép này) là chúng có những lỗ cách đều nhau, được gọi là những vòng (annuli). Lòng túi rộng khoảng 80-100nm, đường kính lỗ (vòng) khoảng 70-80nm. Miệng các lỗ được che bởi một lá chắn có hình cái nơm 6 cạnh, chu vi có mật độ điện tử đậm và có những sợi mảnh. Hình ảnh các túi với các lỗ vòng của cấu trúc này rất giống các cấu trúc màng nhân tế bào (Hình 3.26).

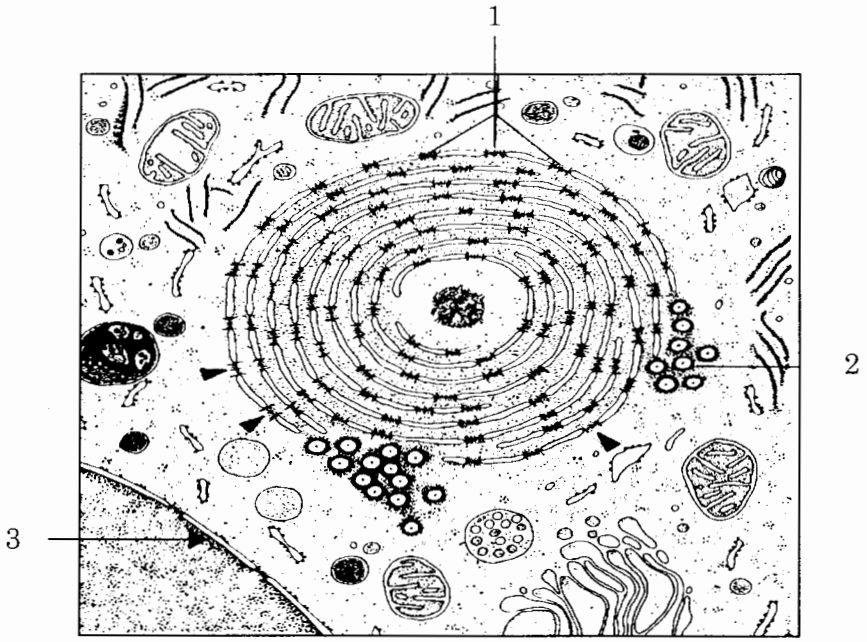

Hình 3.26. Sơ đồ lá vòng trong một noãn bào (theo Kristic)
1. Những vòng tương tự như lỗ màng nhân; 2. Những vòng nhìn bề mặt 3. Màng nhân của noãn.

Lá vòng xuất hiện ở những tế bào có tốc độ phân chia nhanh, đặc biệt ở những tế bào mầm và một số loại tế bào ở giai đoạn đầu của quá trình biệt hoá (thí dụ: những hợp tử, những tế bào tiền thân của noãn hoặc tinh trùng...).

Vì lá vòng có những lỗ giống như lỗ màng nhân tế bào nên trước đây có ý kiến cho rằng đây là cấu trúc tách ra từ màng nhân tế bào. Hiện nay, ý kiến được nhiều người ủng hộ cho rằng lá vòng sinh ra từ những thành phần tiền thân của màng nhân những tế bào đang phân chia. Khi hoàn thành gián phân, lượng cấu trúc dư thừa này trong tế bào còn tồn tại một thời gian sau đó sẽ biến đi.

3. BỘ KHUNG TẾ BÀO

Những thành phần cấu trúc đặc biệt khác của tế bào là ống siêu vi, vi xơ, xơ trung gian và lưới vi bè. Những cấu trúc này hợp thành bộ khung tế bào, có vai trò quan trọng trong việc duy trì hình dạng tế bào, trong sự vận động của tế bào, trong sự vận chuyển và phân bố các chất trong bào tương và trong quá trình phân chia tế bào. Bộ khung tế bào được hình thành từ những protein cấu trúc.

3.1. Ống siêu vi

Bằng phương pháp siêu hiển vi, vào năm 1964 người ta đã phát hiện trong bào tương của mọi loại tế bào (sinh vật đơn bào, thực vật, động vật, và người có những ống siêu vi). Cấu tạo hình thái của ống siêu vi trong những tế bào khác nhau đều giống nhau.

3.1.2. Cấu tạo hình thái

Dưới tác dụng của tetroxyd osmi, ống siêu vi trở thành kém bền vững, mất cấu trúc. Vì vậy, muốn nghiên cứu siêu cấu trúc của ống siêu vi phải cố định bằng glutaraldehyd.

Ống siêu vi có cấu trúc dạng sợi dài hay ngắn, thành nhẵn, không có nhánh, không nối với những bào quan khác. Ống siêu vi được phát hiện trước nhất ở trong bào tương thuộc sợi trục của nơron. Mỗi ống siêu vi có chiều dài 0,20-20,00 micromet, đường kính của ống khoảng 20-30 nm. Nhìn mặt cắt ngang, mỗi ống có hình một cái nhẫn, có nghĩa là có thành sẫm màu và ở giữa là lòng ống sáng màu. Thành ống có chiều dày khoảng 5-6nm, được tạo bởi nhiều sợi nhỏ. Mỗi sợi nhỏ ở thành ống siêu vi có đường kính khoảng 5nm, do những khối protid hình cầu xếp theo hình lò so tạo thành (Hình 3.27).



Hình 3.27. Cấu tạo các sợi nhỏ của ống siêu vi

Trong bào tương, ống siêu vi có thể nằm rải rác, không có trật tự, có thể tập trung thành từng bó. Trong trường hợp thứ hai chúng thực sự tạo thành bộ khung của tế bào.

Cấu tạo hình thái của các ống siêu vi đều giống nhau, nhưng các đặc tính khác thì khác nhau nhiềutrong các cấu trúc mà chúng tham gia thành phần cấu tạo. Những ống siêu vi của lông và roi thì bền vững với nhiều loại tác động bên ngoài. Còn sợi của thoi phân bào, sợi của ống siêu vi, ngược lại, dễ thay đổi do ảnh hưởng của nhiệt độ và một số loại hoá chất (ống siêu vi mất đi khi cho colchichin tác dụng).

3.1.2. Hoạt động sinh lý

Ống siêu vi thực hiện các chức năng sau:

- Tạo thành bộ khung của tế bào, giữ cho tế bào có hình dạng nhất định;
- Tạo thành hệ thống "vi vận chuyển", có vai trò trong việc vận chuyển nước, các ion, các phần tử nhỏ trong tế bào;
- Thể sao, thoi phân bào là do ống siêu vi tạo thành;
- Tạo ra những chân giả ở động vật đơn bào và một số tế bào tự do khi di chuyển. Trong quá trình di chuyển của những đối tượng này, người ta thấy trong các chân giả có chứa tới 500 ống siêu vi hình lò so.

3.2. Những vi xơ, xơ actin

Trong các tế bào có những bó xơ rất mảnh (đường kính xơ từ 5-7nm). Tuỳ loại tế bào, sự phân bố và cách sắp xếp các xơ này khác nhau. Vi xơ được hình thành từ những protein cấu trúc chiếm tới 10-15% tổng số protein của tế bào. Kết quả thí nghiệm trong những năm gần đây cho thấy những vi xơ trong các tế bào là những xơ actin. Không giống như ở tế bào cơ, trong các tế bào khác không có hoặc có rất ít myosin. Vì vậy, không có những hệ thống co cơ actin-myosin. Những xơ actin hình thành một lớp mỏng ngay sát màng bào tương. Trương lực của các xơ góp phần tạo nên các hiện tượng xuất bào và nhập nội bào ở màng tế bào, làm lay động các vi nhung mao ở mặt ngọn các tế bào biểu mô. Trong bào tương, xơ actin liên hệ với các bào quan, hạt chế tiết. Ở những tế bào vận động, lưới xơ actin tập trung trong các giả túc.

3.3. Những xơ trung gian

Xơ trung gian có đường kính từ 8-10nm, chiều dài có thể tới vài micromet. Xơ trung gian có dạng ống; các xơ có thể họp lại thành bó. Xơ

trung gian chiếm khoảng 10% đến 50% protein bào tương tế bào. Để phát hiện xơ trung gian phải dùng phương pháp hoá-mô miễn dịch. Khác với ống siêu vi và xơ cơ, mỗi loại xơ trung gian thường xuất hiện ở một loại tế bào nhất định. Đã có 5 loại xơ trung gian đã được xác định, mỗi loại xơ có trong bào tương một loại tế bào: (1) Xơ keratin có trong các tế bào biểu mô; (2) vimentin có trong bào tương các tế bào trung mô; (3) desmin trong tế bào cơ; (4) xơ tế bào thần kinh đệm (glial acidic fibriallary protein); (5) xơ thần kinh trong các nơron.

3.3.1. Xơ keratin có trong bào tương các tế bào có nguồn gốc ngoại bì phôi, không tìm thấy trong các tế bào có nguồn gốc trung mô. Xơ keratin thường rất phong phú ở biểu mô lát tầng sừng hoá của da, đặc biệt là trong những tế bào biểu mô trên mặt đã hoàn toàn biệt hoá. Những tơ trương lực được mô tả dưới kính hiển vi quang học chính là những bó xơ keratin. Ở các tế bào biểu mô khác, những xơ keratin ở dạng lưới quanh nhân và các bó tơ toả ra vùng ngoại vi và tận cùng ở màng bào tương nơi hình thành các cấu trúc liên kết giữa các tế bào biểu mô. Chức năng chính của xơ keratin là duy trì hình thể của tế bào. Mặc dầu xơ keratin của các tế bào khác nhau được hình thành bởi sự kết hợp những polypeptid với tỉ lệ khác nhau, nhưng chúng giống nhau về hình thái và siêu cấu trúc.

3.3.2. Xơ desmin có ở tế bào cơ vân, cơ trơn và cơ tim. Trong sợi cơ vân, xơ desmin không phong phú, chúng tạo thành lưới bao quanh và xen giữa các phần tử co cơ, giữa các tơ cơ gần nhau; ở các tơ cơ ngoại vi sợi cơ, chúng nối các vạch Z với màng sợi cơ. Xơ desmin rất phong phú trong sợi cơ trơn, chúng tạo thành những bó mảnh gắn các thể đặc, nơi hội tụ của các xơ actin và với các tấm đặc ở mặt trong màng sợi cơ. Bộ khung hình thành bởi các xơ desmin truyền lực của các protein co rút và phân bố lực đều khắp sợi cơ trơn.

3.3.3. Xơ vimentin có trong nguyên bào sợi và các tế bào có nguồn gốc trung mô. Chúng có thể kết hợp với nhau thành bó hoặc hình thành một lưới thưa trong khắp bào tương tế bào.

3.3.4. Xơ thần kinh có trong thân các nơron, trong bào tương các sợi nhánh và sợi trục. Ở thân nơron chúng xếp theo nhiều hướng. Ở sợi trục và sợi nhánh các xơ xếp theo chiều dài. Ngoài chức năng tạo bộ khung cho nơron, xơ thần kinh còn giúp duy trì trạng thái gel của bào tương sợi trục.

3.3.5. Xơ thần kinh đệm (glial filament) có trong các tế bào sao, tế bào ít nhánh và vi bào đệm của hệ thần kinh trung ương. Chúng có cùng chức năng như xơ thần kinh trong các nơron.

3.4. Lưới vi bè

Lưới này mới được biết gần đây khi nghiên cứu tế bào bằng kính hiển vi điện tử điện thế cao. Sự có mặt của lưới vi bè là chắc chắn trong tất cả các tế bào có nhân. Lưới vi bè có đường kính khoảng 15nm nối với nhau theo không gian ba chiều trong bào tương tế bào. Hệ thống lưới này liên hệ với tất cả các bào quan, các ống siêu vi, các xơ, màng nhân và màng tế bào. Cũng như các thành phần khác của bộ khung tế bào, các vi bè có bản chất protein (Hình 3.28)

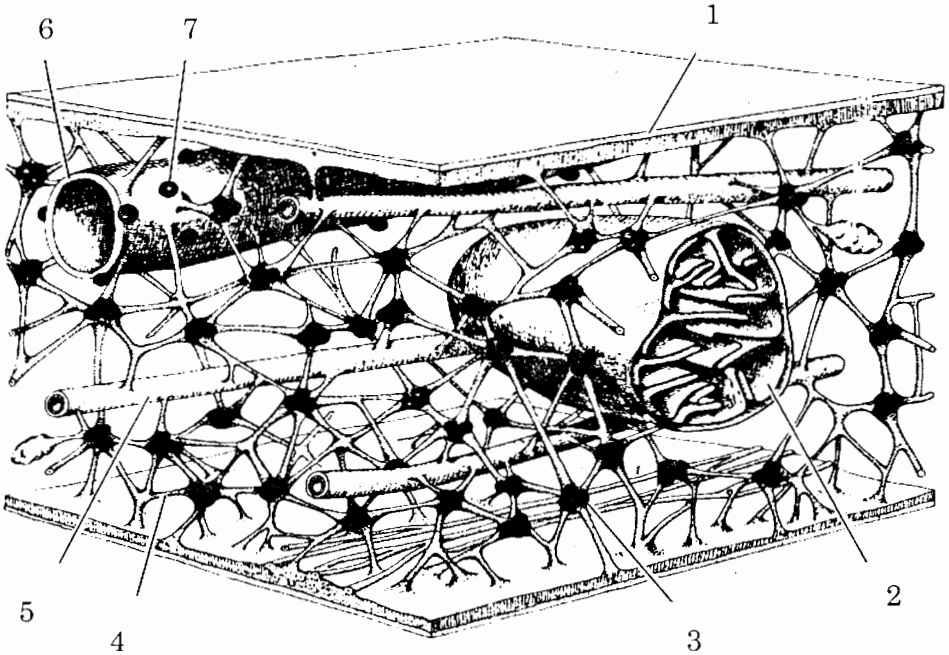

Hình 3.28. Mô hình lưới vi bè dưới kính hiển vi điện tử, độ phóng đại 300.000 (Theo Porter K.R.)

1. Màng tế bào; 2. Ti thể; 3. Polysome; 4. Vi bè; 5. Ống siêu vi; 6. Lưới nội bào; 7. Ribosom.

Lưới vi bè quyết định hình thái chung của tế bào. Các khoang trong lưới vi bè có thể thu hẹp hoặc nở rộng, tùy thuộc vào nồng độ ion Ca^{++} bên trong tế bào. Lưới giữ vai trò điều chỉnh vị trí tương quan giữa các bào quan, kiểm soát những thành phần khác của bộ khung tế bào và sự vận chuyển các chất bên trong tế bào.

Lông, roi và đuôi. *Lông, roi và đuôi là những bộ phận đặc biệt đảm nhiệm chức năng chuyển động ở một số loại tế bào. Chúng là những cấu trúc lồi lên mặt tế bào, có kích thước và số lượng thay đổi tuỳ loại tế bào. Nếu chúng ngắn và nhiều thì gọi là lông ít và dài thì gọi là roi hay đuôi. Chu vi của chúng được giới hạn bởi màng bào tương. Đường kính của lông, roi và đuôi khoảng 0,2 micromet. Chiều dài 5-10 micromet (lông), roi và đuôi dài từ 100 micromet trở lên.*

Cấu tạo hình thái. Lông thường thấy ở mặt tự do của một số tế bào biểu mô như biểu mô đường hô hấp và một số đoạn của đường sinh dục (những ống ra ở mào tinh, vòi trứng, tử cung). Tinh trùng và động vật có vú thì có đuôi; ở một số đơn bào, có roi.

Siêu cấu trúc của lông và roi không khác nhau. Phần bào tương trong ở trong đáy mỗi lông hay roi có chứa một cấu trúc giống cấu trúc của tiểu thể trung tâm điển hình với 9 nhóm ống, mỗi nhóm có 3 ống. Hai trong những số ống của mỗi nhóm kéo dài đến tận vùng lồi lên trên. Vì vậy, khi cắt ngang lông hay roi thấy có 9 nhóm ống, mỗi nhóm có 2,5 ống. Ngoài ra ở vùng trung tâm của lông và roi còn có hai ống gọi là ống trung tâm. Vùng giữa hai ống trung tâm và 9 nhóm ống ngoại vi còn có 9 sợi nhỏ đường kính 5 nm gọi là sợi thứ cấp. Những ống ngoại vi có đoạn kéo dài gọi là tay.

Những ống trung tâm và ống ngoại vi được tạo thành bởi những đơn vị nhỏ có đường kính 4 nm. Những sợi này tạo nên thành của ống. Mỗi sợi lại được tạo thành bởi những đơn vị nhỏ hơn có hình cầu, đường kính 4 nm xếp thành hàng dọc. Mỗi lông xuyên qua một cái màng mặt, và tận cùng bằng một hay hai tiểu thể trung tâm điển hình gọi là hạt đáy hay thể động (cinétosome) (Hình 3.29). Đôi khi từ hạt đáy có những tơ nhỏ mọc ra gọi là sợi rễ hay rễ lông. Ở chính giữa và chạy suốt chiều dài của đuôi còn có một sợi dày gọi là dây trục với cấu trúc giống như lông.

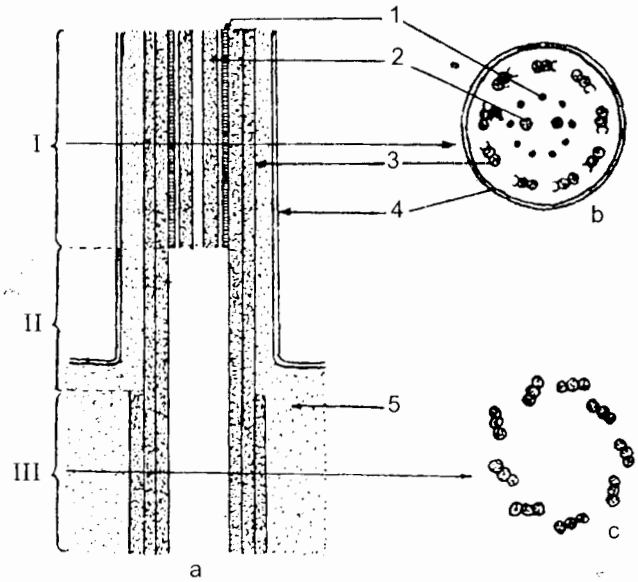

Hình 3.29. Siêu cấu trúc của lông (cắt dọc).

I. Lông; II. Vùng chuyển tiếp; III. Thể động

1. Sợi thứ cấp 2. Ống trung tâm;
3. Ống ngoại vi; 4. Màng bào tương;
5. Bào tương trong

Cấu tạo hoá học. Lông, roi, dây trục ở đuôi tinh trùng chứa protein (60%) và hydrat carbon (6%). Trong protein có thể tách được chất spermosin, một loại protein có tính co rút giống như myosin của tơ cơ.

Hoạt động sinh lý. Sự hoạt động của lông hay roi làm cho dịch ngoại tế bào chuyển động. Nếu tế bào nhỏ và tự do thì nó có thể di chuyển chỗ, còn ở trường hợp biểu mô thì dịch ngoại tế bào di chuyển trên mặt tế bào.

Lông chuyển động theo kiểu đu đưa của con lắc hay kiểu làn sóng. Sự chuyển động của roi và đuôi tương tự như của lông nhưng phức tạp hơn.

Tốc độ chuyển động của lông, roi và đuôi tương đối nhanh (500-13000 lần/phút). Sự chuyển động của các lông có cấu trúc mô tả ở trên mang tính chất tự động. Lông chuyển ở biểu mô đường hô hấp vẫn còn chuyển động sau khi người đã chết hàng chục giờ (khoảng 50 giờ).

Sự chuyển động của lông chịu ảnh hưởng của các yếu tố như: thần kinh, nhiệt độ, nồng độ oxy. Kích thích dây thần kinh phế vị (phó giao cảm), lông chuyển động nhanh lên, ngược lại kích thích dây thần kinh giao cảm, lông chuyển động chậm lại. Nhiệt độ cao (tới 40^0C), sự thiếu oxy, các loại acid, các chất độc, lúc đầu làm cho lông chuyển động nhanh, rồi chậm dần và cuối cùng ngừng hoàn toàn.

Trong cơ thể người có những tế bào biểu mô có lông nhưng những lông ấy không tự chuyển động được. Thí dụ: lông của các tế bào biểu mô ống mào tinh và ống tinh. Cấu trúc của các lông này không giống các lông đã mô tả ở trên. Chúng không có những xơ siêu vi và không có hạt đáy.

4. NHỮNG CHẤT VÙI

Trong quá trình hoạt động của tế bào, trong bào tương (rất hiếm trong nhân) có những chất được sinh ra do sự chuyển hoá nội bào. Những chất ấy sẽ được tế bào sử dụng dần, hoặc sẽ bị đào thải ra ngoài. Người ta gọi chúng là những chất vùi.

Chất vùi có thể ở dạng đặc, dạng hạt hay giọt lỏng, đôi khi có dạng tinh thể. Chúng có thể được chứa trong không bào, hoặc nằm trần trong bào tương. Chất vùi được chia làm ba loại: chất vùi dinh dưỡng, chất vùi chế tiết và chất vùi đặc biệt.

4.1. Chất vùi dinh dưỡng

Những giọt mỡ, những hạt glycogen, những hạt protein.. là những chất vùi dinh dưỡng. Những chất này phản ánh sự chuyển hoá thường xuyên của tế bào, sớm hay muộn cũng tham gia vào thành phần sống của bào tương nghĩa là sẽ được đồng hoá bởi tế bào. Những chất này thường xuyên có trong mọi loại tế bào với số lượng rất ít. Nhưng trong một số loại tế bào đã chuyển hoá thì lại có một lượng lớn.

Trong bào tương của tế bào mỡ có những giọt mỡ trung tính rất lớn. Trong quá trình bệnh lý, một số loại tế bào bị thoái hoá mỡ (nhiễm mỡ tế bào gan, tế bào cơ tim).

Chất vùi glycogen đóng vai trò sinh năng lượng, vì vậy thực tế có trong mọi loại tế bào, nhưng có một số tế bào như tế bào gan, tế bào thần kinh, sợi cơ vân, glycogen được tích luỹ nhiều hơn.

Chất vùi protein ít gặp. Những hạt protein trong tế bào gan, những hạt noãn hoàng trong tế bào noãn thuộc loại chất vùi protein dinh dưỡng. Hàng loạt sản phẩm của quá trình chuyển hoá cũng được xếp vào nhóm những chất vùi dinh dưỡng. Một số trong chất vùi đó được đưa ra khỏi tế bào theo chu kỳ bằng cách bài xuất (ví dụ sắc tố mật, urê...).

4.2. Chất vùi chế tiết

Là những sản phẩm đặc hiệu cho những tế bào tuyến, chúng sẽ được tiết ra khỏi tế bào, hoặc chứa bên trong tế bào.

Thí dụ chất vùi chế tiết trong tế bào của những tuyến ở ống tiêu hoá có chứa những enzym, còn ở trong những tế bào tuyến nội tiết chứa hormon và những chất khác.

Về phương diện hoá học, chất vùi chế tiết hoặc có bản chất protid, lipid nguyên chất hay polysaccharid, hoặc là những glycoprotein, lipoprotein hay glycoprotein phức tạp. Những hạt chế tiết thường có mật độ điện tử vừa phải (và thường có màng lipoprotein bao bọc).

4.3. Chất vùi đặc biệt

Chất vùi này có ở trong những tế bào đã biệt hoá cao với chức năng chuyên biệt. Bản chất hoá học và chức năng của chúng rất đa dạng. Sắc tố đen là loại chất vùi đặc biệt thường có trong một số mô: trong tế bào biểu mô sắc tố, lớp biểu mô sắc tố của võng mạc thị giác.

Bằng kính hiển vi điện tử, người ta thấy những hạt sắc tố đen hình cầu, hình trứng hay hình que, đường kính từ 0,1-0,6 micromet. Mỗi hạt được tạo thành bởi những khối protein. Những tế bào có chứa lượng lớn sắc tố đen gọi là tế bào hắc tố (tế bào sinh sắc tố). Sắc tố đen có chức năng bảo vệ. Sắc tố màu đỏ, hemoglobin, phân tán trong bào tương của hồng cầu mà không tạo thành những khối chất vùi riêng biệt. Nó có ý nghĩa quan trọng cho đời sống của cơ thể do chức năng vận chuyển oxy mà nó đảm nhiệm. Hemosiderin và hematoidin có màu vàng hay màu nâu xám là sản phẩm của sự tan rã chất hemoglobin.

Những hạt nằm trong bào tương của bạch cầu có hạt cũng được liệt vào những chất vùi đặc biệt. Những hạt trong bào tương của dưỡng bào cũng là những chất vùi chứa heparin và histamin.

NHÂN TẾ BÀO TRONG GIAN KỲ

Nhân là thành phần chủ yếu rất quan trọng, không thể thiếu trong tế bào. Nó đã được mô tả lần đầu tiên vào năm 1831 bởi R. Brown. Từ đó nó đã thu hút sự chú ý của nhiều nhà tế bào học.

Những công trình nghiên cứu về nhân đã tập trung vào hai hướng: vai trò của nhân trong sự phân chia tế bào và vai trò của nó trong gian kỳ. Những nhà nghiên cứu về mặt hoá sinh và thực nghiệm cho thấy nhân tế bào ngày càng có vị trí quan trọng trong lĩnh vực di truyền và tế bào học phân tử.

Hầu hết tế bào động vật đa bào, thực vật và cả cơ thể đơn bào đều có nhân. Ở vi khuẩn, tảo xanh, nhân có cấu tạo đơn giản. Nó không được cách biệt với bào tương bởi màng nhân và trong khi phân chia không có sự hình thành những thể nhiễm sắc điển hình, nhưng về mặt hoá sinh và di truyền nó tương đương với nhân tế bào. Virut cũng không có nhân riêng biệt, và có mức độ cấu tạo rất đơn giản.

Phần lớn tế bào có một nhân nằm ở trung tâm, nhưng cũng có tế bào có nhiều nhân (tế bào gan, huỷ cốt bào). Ở những mô có mức độ biệt hoá cao, người ta thường thấy tế bào có nhiều nhân. Như vậy, tế bào có nhiều nhân là đặc trưng của những mô có mức độ biệt hoá cao (thí dụ sợi cơ vân có tới hàng trăm nhân). Những tế bào có nhiều nhân được gọi là hợp bào.

Nhân có thể có hình cầu, hình trứng, chia làm nhiều thuỳ (bạch cầu đa nhân). Những tế bào dẹt, nhân của chúng thường có hình dẹt. Độ lớn của nhân thường tỉ lệ với độ lớn của tế bào. Những tế bào lớn thường có nhân lớn (thí dụ tế bào noãn).

Bào tương cuả một tế bào không thể tăng vô tận. Khi nó đạt tới một kích thước nào đó thì tế bào phải phân chia. Nếu người ta hạn chế sự lớn lên của bào tương thì nhân giữ ở trạng thái gian kỳ. Như vậy ta thấy, một mặt giữa khối lượng bào tương và khối lượng của nhân có tỉ lệ, mặt khác, giữa sự tăng khối lượng bào tương và sự phân chia tế bào có mối liên quan. Với một tế bào xác định, tỉ lệ giữa khối lượng bào tương và khối lượng nhân được biểu thị bằng đẳng thức:

$$K = \frac{Vnhân}{Vtế\ bào - Vnhân}$$

V là thể tích, K là tỉ lệ giữa khối lượng nhân/khối lượng bào tương (Herwig, 1890). Khi K nhỏ đi thì tế bào phải phân chia.

Nhân có thể ở một trong hai trạng thái: trạng thái phân chia và trạng thái không phân chia (giai đoạn gian kỳ). Gian kỳ là khoảng thời gian giữa hai lần phân chia của một tế bào. Toàn bộ thời gian đó nhân được gọi là nhân trong gian kỳ. Có người gọi nhân trong gian kỳ là nhân trong giai đoạn nghỉ. Người ta nhận thấy rằng tế bào và nhân tế bào đang phân chia thực hiện các chức năng chuyên biệt kém hơn trong khi không phân chia. Do đó có thể coi gian kỳ là giai đoạn hoạt động sinh hoá của nhân. Vì vậy, hoàn toàn là không đúng khi dùng từ nhân nghỉ để chỉ gian kỳ của nhân.

1. THÀNH PHẦN CẤU TẠO CỦA NHÂN TRONG GIAN KỲ

Trong gian kỳ, nhân gồm có: màng nhân, chất nhân, hạt nhân, chất nhiễm sắc.

1.1. Màng nhân

Có người cho rằng màng nhân là do sự biệt hoá của lưới nội bào tạo thành và có đặc điểm là có nhiều lỗ thủng (xem mục 2.8).

1.1.1. Cấu tạo hình thái

Màng nhân gồm hai lá, ngăn cách nhau bởi một khoảng rộng 10-30nm, gọi là khoảng quanh nhân (Hình 3.30)

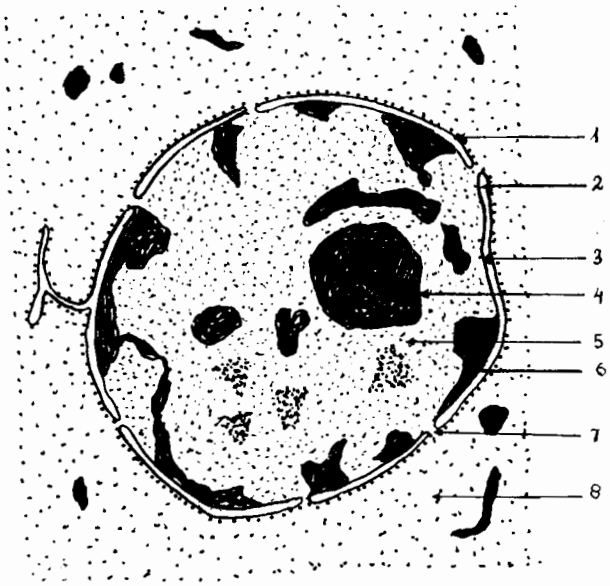

Hình 3.30. Nhân tế bào (cấu tạo siêu vi)

1. Màng ngoài
2. Màng trong;
3. Khoảng quang nhân;
4. Hạt nhân;
5. Chất nhân;
6. Chất nhiễm sắc;
7. Lỗ màng nhân;
8. Bào tương.

Lá ngăn cách nhân với khoảng quanh nhân là màng trong, lá ngăn cách bào tương với khoảng quanh nhân là màng ngoài. Mặt ngoài của màng ngoài có nhiều ribosom bám vào. Mỗi lá của màng nhân là một màng sinh vật cơ bản, có chiều dày 7,5 nm.

Màng nhân có nhiều lỗ thủng. Ở bờ lỗ thủng, màng ngoài gập vào để nối tiếp với màng trong. Trên 1 micromet vuông màng nhân có thể có tới 50-80 lỗ thủng. Bờ của những lỗ thủng này đậm đặc đối với dòng

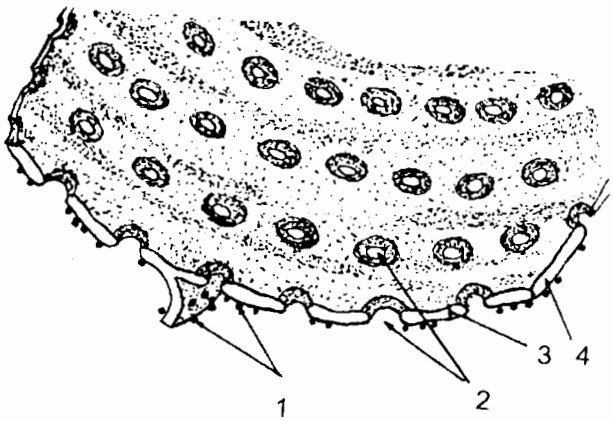

Hình 3.31. Siêu cấu trúc màng nhân

1. Ribosom;
2. Lỗ trên màng nhân;
3. Khoảng quanh nhân;
4. Màng nhân

điện tử. Vì vậy trên những thiết đồ cắt theo hướng tiếp tuyến với màng, người ta thấy màng nhân rải rác có những vòng đặc (Hình 3.31). Đường kính của những lỗ thủng là 30-50 nm, hoàn toàn đủ cho sự di chuyển những phân tử protein lớn và những ribosom. Sự lọt của những ribosom từ trong nhân qua các lỗ thủng để ra ngoài bào tương đã được nhiều tác giả quan sát bằng kính hiển vi điện tử. Những lỗ này còn để lọt một số loại phân tử ở dạng keo từ bào tương lọt vào trong nhân.

1.1.2. Cấu tạo hoá học

Màng nhân có cấu tạo hoá học giống như màng của lưới nội bào, nghĩa là cũng được tạo thành bởi phospholipid và protid.

1.1.3. Hoạt động sinh lý

Màng nhân làm ranh giới giữa chất nhân và bào tương, đồng thời kiểm soát sự trao đổi chất giữa nhân và bào tương. Màng nhân để các chất có khối lượng phân tử thấp (nước, muối vô cơ), các chất hữu cơ có khối lượng phân tử nhỏ và cả những phân tử lớn thuộc loại protein lọt qua. Sự lọt các chất qua màng nhân mang tính chọn lọc.

Những lỗ màng nhân có thể là con đường thuận tiện nhất cho sự trao đổi chất. Thực nghiệm đã cho thấy lỗ thủng cũng là những màng lọc, do đó người ta cho rằng trong lỗ thủng có một loại chất không có cấu trúc, chất này đóng vai trò màng lọc. Như vậy sự trao đổi chất giữa nhân và bào tương được thực hiện qua các lỗ hay qua hai màng của nhân.

1.2. Chất nhân

Khi quan sát tế bào sống dưới kính hiển vi quang học thấy chất nhân là một khối lỏng thuần nhất, không có cấu trúc.

Ở những tế bào đã cố định và nhuộm màu, chất nhân có dạng lưới, mịn mà một số tác giả gọi là lưới Linin. Cấu trúc lưới này thực ra là hình ảnh giả tạo do kết quả của sự cô đặc protein đã hoà tan trong chất nhân.

Kính hiển vi điện tử đã chứng tỏ chất nhân không thuần nhất, có những hạt hay sợi nhỏ với đường kính chừng 2 nm và những hạt lớn với đường kính 15 nm. Người ta gọi những hạt lớn này là ribosom của nhân. Ribosom nhân thường thấy ở gần hạt nhân và ở vùng gần màng nhân.

Thành phần hoá học của chất nhân gồm có: protein, nhiều loại enzym, histon, các loại RNA, những ribonucleoprotein, các loại ion Ca^{++}, Mg^{++}.

Lượng chất nhân ở các loại tế bào khác nhau có thể thay đổi. Có loại tế bào chỉ có ít chất nhân như nhân tế bào lympho trong tuyến ức, bạch hạch...Ngược lại, ở tế bào gan, tế bào noãn, chất nhân có nhiều.

1.3. Hạt nhân

Dưới kính hiển vi quang học, hạt nhân là một khối hình cầu. Ở những tế bào có sự tổng hợp RNA và protein mạnh thì hạt nhân có thể xù xì hay nhiều nhánh.

Mỗi nhân tế bào có thể chứa một hay nhiều hạt nhân (Hình 3.32). Vị trí của hạt nhân không cố định. Khi chỉ có một hạt nhân thì nó thường nằm ở trung tâm của nhân. Nếu tế bào có nhiều hạt nhân thì chúng có thể phân bố không đều không theo thứ tự nhất định, hoặc nằm rải rác ở vùng ngoại vi.

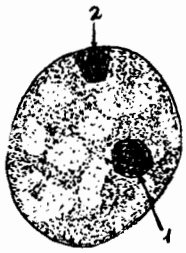

Hình 3.32. Nhân tế bào.
1. Hạt nhân
2. Thể Bar

1.3.1. Cấu tạo hình thái

Kính hiển vi điện tử cho thấy rõ hạt nhân là một khối xù xì, xốp, có nhiều hốc nhỏ, trong chứa chất nhân hoặc chất nhiễm sắc.

Hạt nhân chủ yếu được tạo thành bởi những hạt nhỏ có đường kính 15nm, giống như ribosom của bào tương. Ngoài ra còn có những sợi mảnh với đường kính 8-10 nm. Một số tác giả cho rằng những hạt nhỏ nói trên bám dọc trên các sợi mảnh. Những sợi mảnh lại tập hợp với nhau thành những sợi lớn hơn gọi là sợi hạt nhân. Tỉ lệ giữa thành phần sợi và hạt trong trong hạt nhân của các loại tế bào không giống nhau. Tỉ lệ đó phụ thuộc vào mức độ tổng hợp RNA trong tế bào. Nếu tế bào tổng hợp RNA mạnh thì ở trong hạt nhân số lượng hạt sẽ nhiều. Ngược lại nếu tế bào tổng hợp RNA yếu thì số lượng sợi trong hạt nhân sẽ nhiều hơn số lượng hạt. Hai thành phần cấu tạo này của hạt nhân thường nằm xen kẽ nhau, nhưng cũng có khi chúng được sắp xếp thành từng vùng: sợi nằm ở vùng trung tâm, hạt nằm ở vùng ngoại vi.

1.3.2. Cấu tạo hoá học

Phương pháp hoá học siêu vi cho người ta thấy hạt nhân chứa RNA thuộc các loại khác nhau. Những phân tích hoá học cho thấy trong hạt nhân có những chất sau:

- Protein (chiếm 90% trọng lượng khô cuả hạt nhân)
- RNA (2,2-5%). So sánh hàm lượng RNA trong hạt nhân và trong toàn bộ nhân cho thấy rằng phần lớn RNA của nhân khu trú trong hạt nhân;
- Lipid, chủ yếu là phospholipid;
- Những nucleotid tự do;
- Một số enzym, enzym tổng hợp RNA;
- Các nguyên tố Zn, Fe, P, K, Ca...

1.3.3. Hoạt động sinh lý

- Hạt nhân là nơi chứa một lượng RNA lớn, là cấu trúc tham gia vào sự tổng hợp protein cho cả nhân và bào tương.
- Có người cho rằng hạt nhân là nơi tổng hợp RNA cho tế bào. Có lẽ sự tổng hợp RNA trong hạt nhân được thực hiện bởi chất nhiễm sắc trong các hốc nhỏ của khối hạt nhân.
- Hạt nhân có liên quan tới thể nhiễm sắc và được tạo ra tại một vùng đặc biệt của một số thể nhiễm sắc.
- Khi gián phân bắt đầu, hạt nhân cũ của tế bào mẹ biến đi và đến giai đoạn cuối cùng của gián phân nó mới được hình thành.

Hạt nhân là một trong những cấu trúc hay thay đổi của tế bào. Sự thay đổi này phụ thuộc vào hoạt động sinh lý và được phản ảnh về phương diện cấu tạo và kích thước. Tế bào tổng hợp mạnh thường có hạt nhân lớn, giầu RNA.

1.4. Chất nhiễm sắc

1.4.1. Cấu tạo hình thái

Quan sát nhân tế bào sống trong gian kỳ dưới kính hiển vi đối pha, người ta thấy những khối đặc với kích thước không đều nhau nằm rải rác trong chất nhân. Khi tế bào được cố định và nhuộm màu, những chất này ưa phẩm nhuộm màu base, dương tính với phản ứng Feulgen. Đó là những chất nhiễm sắc. Kích thước của các khối chất nhiễm sắc đó to nhỏ khác nhau. Một số trong những khối chất nhiễm sắc lớn được gọi là tâm nhiễm sắc (chromocentre). Tâm nhiễm sắc được coi như những hạt nhân giả vì về hình thái, chúng giống như hạt nhân. Hạt nhân khác với tâm nhiễm sắc bởi đặc tính nhuộm màu và bản chất hoá học.

Một số phẩm nhuộm màu base làm thể hiện những khối có hình dáng và kích thước đặc biệt gọi là chất (hay hạt) nhiễm sắc giới hoặc thể Barr (Hình3.32). Chất nhiễm sắc giới là tâm nhiễm sắc đặc biệt lớn, có hình bán nguyệt hay hình tam giác, nằm sát màng nhân. Nó thường được nhận thấy ở tế bào thuộc giống cái (động vật có vú hoặc người).

Thực chất, chất nhiễm sắc giới là một thể nhiễm sắc X không hoạt động, không dãn xoắn trong gian kỳ. Bình thường nó chỉ có ở cơ thể cái (với tỉ lệ 20-70% số tế bào). Vì vậy ta có thể sử dụng chất nhiễm sắc giới để xác định giới tính. Trong gian kỳ, tuy không phân biệt được thể nhiễm sắc nhưng vẫn có thể nhận biết được tế bào nào đó thuộc giống đực hay giống cái nhờ có hạt nhiễm sắc giới tính.

Dưới kính hiển vi điện tử, những khối chất nhiễm sắc cố định bằng osmi, đậm đặc đối với dòng điện tử. Với độ phóng đại lớn, người ta thấy chúng có cấu trúc sợi, đường kính mỗi sợi khoảng10mm. Trong thời kỳ phân chia tế bào,những sợi của chất nhiễm sắc co ngắn và tụ đặc lại để trở thành những thể mà người ta gọi là thể nhiễm sắc...

Theo quan niệm phổ biến hiện nay, ngay cả trong gian kỳ, thể nhiễm sắc vẫn tồn tại dưới dạng những sợi nhiễm sắc. Sự biến đổi từ chất nhiễm sắc thành thể nhiễm sắc chứng minh rằng hai dạng cấu trúc đó là hai trạng thái khác nhau của chất nhiễm sắc ở hai thời kỳ khác nhau (gian kỳ và thời kỳ phân chia) của nhân tế bào.

1.4.2. Cấu tạo hoá học

Bằng phương pháp hoá tế bào và phương pháp phân tích hoá học, chất nhiễm sắc đã được tách ra khỏi nhân, người ta thấy chất nhiễm sắc có những chất sau:

- Chất quan trọng nhất là DNA, DNA là cơ sở vật chất chủ yếu của tế bào mang tính di truyền;
- Những protein thuộc loại base (như histon);
- Những protein acid;

Trong những chất nhiễm sắc, ngoài DNA, luôn luôn có protein base. Mối liên kết giữa DNA và histon được thực hiện bằng những cầu nối thuộc nhóm phosphat của acid nucleic;

- Những phospholipid;
- Ion Ca^{++}. Những ion Ca^{++}giữ vai trò quan trọng trong việc duy trì cấu trúc của chất nhiễm sắc. Trong môi trường chứa nhân đã tách rời, nếu

làm thay đổi nồng độ Ca^{++}, người ta thấy sự thay đổi rõ rệt hình dáng của khối chất nhiễm sắc.

- Trong chất nhiễm sắc còn có RNA.

Theo Watson và Crick (1953), phân tử DNA có hình 1 thanh dây xoắn mà mỗi vòng xoắn dài 3,4nm (Hình 3.33) và gồm chừng 10 bậc thang. Mỗi dây bên là một chuỗi đường desoxyribose kết hợp với gốc acid phosphoric. Còn những bậc thang được hình thành bởi sự liên kết những base puric (adenin, guanin) với những base pyrimidic (xytosin, thymin). Sự liên kết ấy tiến tiến hành theo qui luật A (Adenin) gắn với T (Thymin) và G (Guanin) gắn với X (Xytosin) (Hình 3.34). Nói cách khác, phân tử DNA được tạo thành bởi sự liên kết của hai chuỗi mà mỗi chuỗi là một trùng hợp của những desoxyribonucleotid. Như vậy mỗi nucleotid của DNA gồm có: một base hữu cơ thuộc loại puric hay

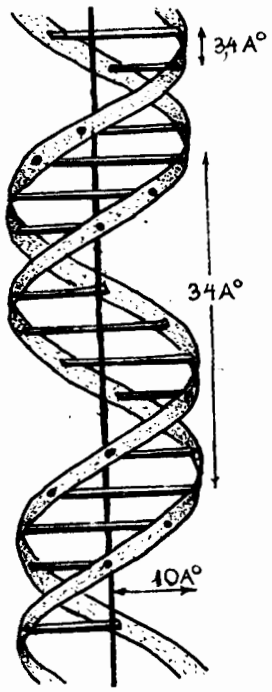

Hình 3.33. Sơ đồ phân tử ADN

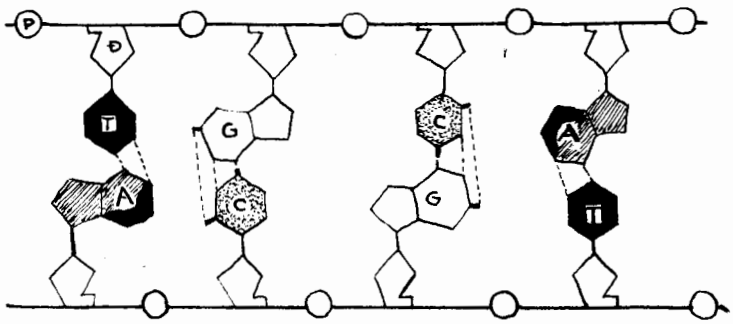

Hình 3.34. Sơ đồ quy luật liên kết base puric và prymidic.

pyrimidic, một đường desoxyribose (D) và một acid phosphoric (P). Còn RNA là một dây xoắn ngắn hơn phân tử DNA. Nó gồm một chuỗi những ribonucleotid. RNA khác DNA ở chỗ: đường của nó là ribose và gốc base pyrimidic không phải là Thymin (T) mà lại là Uracyl (U). Như vậy mỗi nucleotid của RNA gồm có: một base hữu cơ thuộc loại puric hay pyrimidic,

một đường ribose và một acid phosphoric (P). Trong chất nhiễm sắc, hình như RNA liên kết với DNA. Ở vi khuẩn, chất nhiễm sắc chỉ có DNA.

1.4.3 Hoạt động sinh lý

Suốt giai đoạn gian kỳ, lượng DNA trong chất nhiễm sắc không thay đổi. Chỉ ở thời kỳ tế bào tiến tới phân chia thì mới thấy lượng DNA tăng đôi. Hiện tượng này gọi là sự nhân đôi DNA. Ngược lại, trong chất nhiễm sắc, RNA có hoạt động chuyển hoá liên tục. RNA được tổng hợp thuộc 3 loại: tRNA, mRNA, rRNA. Những phân tử rRNA này rời chất nhiễm sắc để vào bào tương. Hoạt động tổng hợp của chất nhiễm sắc ngừng lại khi tế bào bước vào phân chia, và sau đó chất nhiễm sắc chuyển thành những cấu trúc gọi là thể nhiễm sắc.

2. CHỨC NĂNG CỦA NHÂN

- Nhân là thành phần quan trọng của tế bào. Tế bào không tồn tại nếu thiếu nhân. Nhân đảm nhiệm nhiều chức năng quan trọng trong đời sống và hoạt động của tế bào.
- Nhân chứa những thể nhiễm sắc cấu tạo bởi DNA, cơ sở vật chất của tính di truyền. Nhân tổng hợp những phân tử DNA giống hệt những phân tử đã có đồng thời với sự tổng hợp histon. Cách sắp xếp của các desoxyribonucleotid của một chuỗi bên phân tử DNA quyết định sự xắp xếp các nucleotid của chuỗi bên kia. Sự tổng hợp phân tử DNA theo nguyên tắc rập khuôn và bù nhau.

Quá trình tổng hợp DNA được tính hành như sau: một đầu của thang dây (phân tử DNA) bắt đầu mở xoắn, dần dần tách thành hai chuỗi riêng rẽ. Mỗi chuỗi đơn giữ vai trò của một cái khuôn dùng để tổng hợp một chuỗi mới bù với nó bằng cách lắp những nucleotid lấy từ môi trường (theo qui luật A-T, G-X) vào chuỗi đơn đã có sẵn. Kết quả là từ hai chuỗi đơn của một phân tử DNA có trước đã hình thành hai dây xoắn mới giống nhau. Enzym polymerase rất cần thiết trong quá trình tự sinh của DNA.

- Nhân là nơi tổng hợp rRNA và tRNA, đồng thời tham gia vào sự tổng hợp các protein đặc hiệu, thông qua sự tổng hợp ra mRNA bởi DNA. Quá trình tổng hợp mRNA từ khuôn DNA đồng thời là quá trình truyền các thông tin di truyền.

Cơ chế của sự tổng hợp RNA tương tự như cơ chế tổng hợp DNA, chỉ khác là mắt xích T (thymin) được thay bằng U (Uracyl). Sau khi tổng hợp, mRNA mang theo mật mã vừa nhận được từ DNA, sẽ lọt qua màng nhân vào bào tương, rồi truyền những mã ấy cho các ribosom để chúng tổng hợp những protein đặc trưng cho tổng loại động vật đó từ những nguyên liệu (những acid amin) được vận chuyển bởi các phân tử tRNA.

Vị trí của một acid amin nào đó trong chuỗi polypeptid sẽ được tổng hợp là do sự điều khiển của 3 nucleotid nằm liền nhau gọi là bộ ba (triplet hay codon).

Mỗi gen hay đơn vị di truyền, tương ứng với một bộ ba. Thí dụ bộ 3 UUU (phenylalanin), XUX (leucin), AUC (isoleucin), AUG (methionin), GUU (valin)... Sự xắp xếp các nucleotid theo thứ tự đặc hiệu đối với từng phân tử DNA được gọi là mật mã di truyền.

- Nhân tế bào tách rời có khả năng thực hiện phân huỷ glucose-6 phosphat và tổng hợp ATP.

SỰ SINH SẢN TẾ BÀO

Tế bào không tự nhiên sinh ra mà được tạo ra bằng con đường sinh sản của những tế bào đã có từ trước. Tất cả mọi loại tế bào của cơ thể người và động vật được sinh ra do kết quả của sự phân chia liên tiếp của những tế bào phát sinh từ tế bào đầu tiên (hợp tử). Sự sinh sản tế bào được thực hiện bằng con đường phân chia tế bào, có sự kiểm soát chặt chẽ phù hợp với những đòi hỏi nội tại và phụ thuộc vào những yếu tố của môi trường bên trong và bên ngoài cơ thể.

Tế bào có thể phân chia theo 3 cách: trực phân (hay phân bào vô nhiễm), gián phân nguyên nhiễm (hay phân bào nguyên nhiễm) và gián phân giảm nhiễm (hay giảm phân).

1. TRỰC PHÂN (hay phân bào vô nhiễm).

Đó là cách phân chia đơn giản của tế bào. Đặc điểm của trực phân là trong quá trình phân chia không có sự hình thành thể nhiễm sắc ở mức độ

có thể quan sát được dưới kính hiển vi quang học, và cũng không có sự hình thành thoi phân chia (thoi không màu). Trực phân được tiến hành như sau: (Hình 3.35)

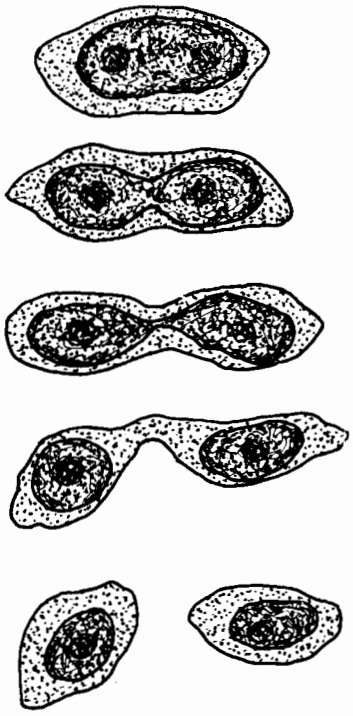

Hình 3.35. Trực phân

- Nhân tế bào thắt lại thành hai thuỳ, rồi hai thuỳ đứt rời nhau trở thành hai nhân con;
- Bào tương đồng thời cũng dần dần thắt lại, cuối cùng đứt thành hai phần, mỗi phần chứa một nhân con. Như vậy hai tế bào con được sinh ra.

Có khi trong trực phân bào tương không phân chia mà chỉ có phân chia nhân, dẫn đến kết quả là sau khi phân chia sẽ có những tế bào nhiều nhân.

Bằng trực phân, sự phân phối vật chất và những thông tin cho hai tế bào con không đồng đều, do đó các tế bào con sẽ có vai trò sinh học không giống nhau.

Trực phân không phải là cách phân chia phổ biến. Người ta thường gặp trực phân khi có sự phân chia vội vàng (như ở tế bào ung thư) nhưng trực phân không phải là dấu hiệu ung thư. Có ý kiến cho rằng trực phân là một cách phản ứng để lập lại tỉ số khối lượng giữa nhân và tương bào. Nhờ

phương pháp phóng xạ đánh dấu, một số tác giả vẫn thấy có sự tăng đôi lượng DNA trong nhân trước khi tế bào phân chia.

2. GIÁN PHÂN NGUYÊN NHIỄM (hay phân bào nguyên nhiễm).

Gián phân nguyên nhiễm là cách phân chia phổ biến của các tế bào sinh dưỡng và ở một giai đoạn phát triển nhất định của tế bào sinh dục. Kết quả của gián phân nguyên nhiễm là sự tạo thành hai tế bào con có số lượng thể nhiễm sắc bằng nhau và bằng số lượng thể nhiễm sắc của tế bào mẹ đã sinh ra chúng. Nói một cách khác, gián phân là một quá trình mà kết quả là từ một tế bào đã sinh ra hai tế bào con giống nhau cả về chất lượng và lượng thể nhiễm sắc và những thông tin di truyền.

Gián phân chỉ là một giai đoạn kết thúc của cả một quá trình đã được chuẩn bị lâu dài ngay từ trong gian kỳ.

Gian kỳ được chia làm ba giai đoạn (Hình 3.36)

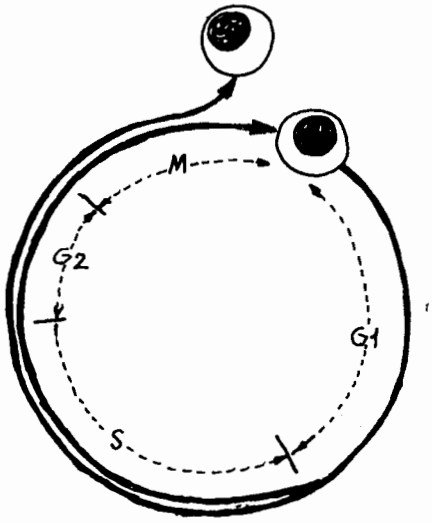

Hình 3.36. Sơ đồ chu trình sống của tế bào.

- *Giai đoạn G1: là quãng thời gian trước lúc tổng hợp DNA. Protein và RNA được tổng hợp trong giai đoạn này.*
- *Giai đoạn S: là giai đoạn tổng hợp DNA. Trong giai đoạn này lượng DNA và cả histon trong nhân tăng gấp đôi.*
- *Giai đoạn G2: là quãng thời gian từ sau khi DNA đã được tổng hợp cho đến lúc tế bào bước vào gián phân. Hiện tượng quan trọng nhất xảy ra*

trong gian kỳ là sự nhân đôi DNA của nhân và liên quan với hiện tượng trên là sự tăng gấp đôi số lượng thể nhiễm sắc. Trong giai đoạn này từ một chromatid, thể nhiễm sắc có hai chromatid giống hệt nhau. Mỗi chromatid của thể nhiễm sắc chứa một lượng DNA cũ và một số lượng DNA mới vừa được tổng hợp trong gian kỳ.

2.1. Thể nhiễm sắc

Thể nhiễm sắc là một thành phần cấu tạo của nhân, thấy rõ trong gián phân bằng kính hiển vi quang học. Thể nhiễm sắc có cấu trúc phức tạp. Chúng có khả năng tự sinh bằng cách tăng đôi và có khả năng truyền thông tin di truyền qua các thế hệ tế bào.

2.1.1. Hình dáng và số lượng thể nhiễm sắc

Đối với mỗi loài động vật, hình dáng và lượng thể nhiễm sắc đều đã xác định và mang tính đặc trưng. Thường thể nhiễm sắc có hình gậy dài 0,2-5 micromet, đường kính 0,2-2 micromet.

Mỗi thể nhiễm sắc bao giờ cũng có một quãng thắt chính gọi là centromer chia nó làm hai cành (Hình 3.37). Tuỳ theo vị trí quãng thắt chính và chiều dài của các cành, người ta chia thể nhiễm sắc thành nhiều loại (Hình 3.38).

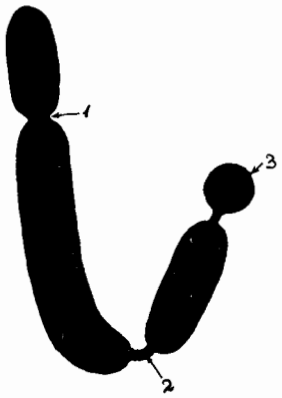

Hình 3.37. Hình dáng thể nhiễm sắc.
1. Quãng thắt phụ;
2. Quãng thắt chính (centromer);
3. Vệ tinh của thể nhiễm sắc.

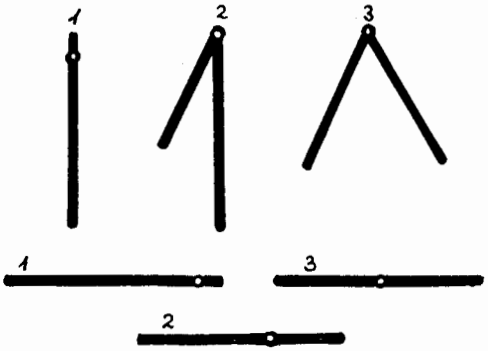

Hình 3.38. Các loại thể nhiễm sắc

1. Thể nhiễm sắc hình gậy thẳng (Tns acrocentric); 2. Thể nhiễm sắc hình chữ V hai tay không đều (Tns submétacentric); 3. Thể nhiễm sắc hình chữ V hai cành đều nhau, quãng thắt chính ở giữa (Tns métacentric).

- Thể nhiễm sắc hình gậy thẳng, quãng thắt chính ở đầu;
- Thể nhiễm sắc hình chữ V, hai cành không đều, quãng thắt chính ở gần giữa;
- Thể nhiễm sắc hình chữ V, hai cành đều nhau, quãng thắt chính ở chính giữa;
- Thể nhiễm sắc hình hạt, cành rất ngắn.

Quãng thắt chính là nơi thể nhiễm sắc bám vào thoi không màu và được coi là cơ quan để di chuyển thể nhiễm sắc khi phân bào. Ngoài quãng thắt chính thể nhiễm sắc có thể có một eo thứ hai gọi là quãng thắt phụ. Ở một thể nhiễm sắc khi gián phân, bắt đầu người ta thấy hạt nhân đến dính vào quãng thắt phụ. Vì vậy người ta gọi vùng này là vùng tạo hạt nhân. Ở đầu của một trong hai cành của một số thể nhiễm sắc đôi khi có một hoặc hai khối hình cầu dính vào bằng một cái cuống nhỏ. Khối đó gọi là vệ tinh của thể nhiễm sắc.

Kích thước, hình dáng và cấu trúc của thể nhiễm sắc có thể thay đổi trong quá trình phát triển của tế bào và dưới tác dụng của một số yếu tố như: yếu tố lý học (nhiệt độ, tia quang tuyến) yếu tố hoá học (các hoá chất độc) điều kiện dinh dưỡng...

Số lượng thể nhiễm sắc của từng loài hầu như hằng định. Ví dụ: ở người là 46, chó 78, thỏ 44, chuột nhắt 40, chuột trắng to 42, mèo 32. Số lượng thể nhiễm sắc không phụ thuộc vào kích thước và mức độ phức tạp của cơ thể.

Toàn bộ thể nhiễm sắc trong một tế bào gọi là bộ thể nhiễm sắc. Nghiên cứu bộ thể nhiễm sắc tế bào, người ta thấy các thể nhiễm sắc giống nhau từng đôi một cả về mặt hình dáng và kích thước (Hình 3.39).

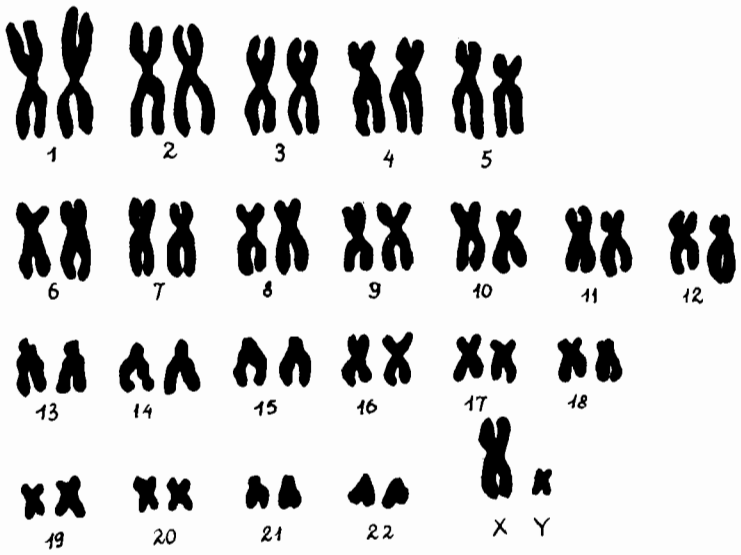

Hình 3.39. Bộ thể nhiễm sắc nam giới.

Hai thể nhiễm sắc giống nhau gọi là cặp thể nhiễm sắc tương đồng. Như vậy đối với mỗi loài, trong mỗi nhân của một tế bào sinh dưỡng có n đôi thể nhiễm sắc, tức là 2n thể nhiễm sắc. Con số n là đơn bội, và 2n gọi là lưỡng bội. Ở người, bộ thể nhiễm sắc lưỡng bội 2n=46 thể nhiễm sắc hay 23 đôi. Các đôi thể nhiễm sắc được đánh số từ 1 đến 22. Còn một đôi là thể nhiễm sắc giới tính.

Ở nữ giới, hai thể nhiễm sắc giới tính giống nhau và được gọi là thể nhiễm sắc X. Còn ở nam giới hai thể nhiễm sắc giới lại khác nhau: một là thể nhiễm sắc X, một là thể nhiễm sắc Y. Bộ thể nhiễm sắc đơn bội của tế bào sinh dục trưởng thành của nữ giới gồm 22 thể nhiễm sắc thường và một thể nhiễm sắc giới tính, và của nam giới gồm 22 thể nhiễm sắc thường và một thể nhiễm sắc giới Y hoặc một thể nhiễm sắc giới X. Vì vậy chỉ có một loại noãn chín, còn tinh trùng thì có 2 loại: một loại mang thể nhiễm sắc Y, một loại mang thể nhiễm sắc X.

Trong một số trường hợp sinh lý hay bệnh lý, số lượng thể nhiễm sắc có thể tăng lên hay giảm đi. Nếu số lượng thể nhiễm sắc ở một tế bào tăng lên một số nguyên lần bộ thể nhiễm sắc bình thường (3n, 4n, 5n...) thì tế bào đó được gọi là tế bào đa bội (tam, tứ, ngũ bội...). Số lượng thể nhiễm sắc ở tế bào của một cá thể, có thể tăng hoặc giảm một, hai... thể nhiễm sắc nào đó. Sự sai lệch số sắc thể nhiễm sắc có thể gây bệnh gọi là bệnh thể nhiễm sắc. Ví dụ: Người ta có thể thừa một thể nhiễm sắc số 21 (có nghiã là có 3 thể nhiễm sắc số 21) sẽ mắc hội chứng DOWN. Ở phụ nữ nếu thiếu một thể nhiễm sắc sẽ mắc hội chứng Turner.

2.1.2. Cấu tạo hình thái của thể nhiễm sắc

Mỗi thể nhiễm sắc gồm có một chromatid. Đó là một sợi với đường kính 0,2 micromet có hình xoắn ốc. Trong gian kỳ chromatid của thể nhiễm sắc mở xoắn, một số chỗ vòng vẫn tồn tại thành những điểm sẫm màu gọi là tâm nhiễm sắc, có thể nhìn rõ dưới kính hiển vi quang học.

Bắt đầu gián phân, mỗi thể nhiễm sắc đã được nhân đôi gồm hai chromatid dính với nhau ở centromer. Mỗi chromatid có giá trị ngang nhau về mọi phương diện và sẽ trở thành một thể nhiễm sắc trong tế bào con.

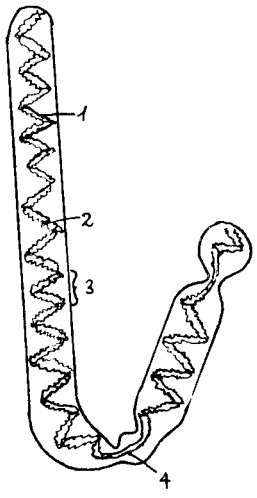

Hình 3.40. Sơ đồ cấu tạo hình thái thể nhiễm sắc
1,2. Các vòng xoắn nhỏ; 3. Vòng xoắn lớn; 4. Quãng thắt chính (Centromer)

Trong khi tế bào phân chia, mỗi chromatid xoắn lại làm cho nó co ngắn lại và có hình dáng giống như một lò xo gọi là vòng xoắn nhỏ. Vòng xoắn nhỏ lại xoắn một lần nữa, tạo ra 20-30 vòng xoắn lần thứ hai gọi là vòng xoắn lớn (Hình 3.40). Sau hai lần xoắn vặn liên tiếp, chiều dài của chromatid co ngắn lại. Đồng thời đường kính của nó lại tăng lên. Thể nhiễm sắc có hình gậy dày là do kết quả của sự xoắn vặn hai lần của chromatid. Những chỗ thể nhiễm sắc xoắn lại (quãng thắt chính) là nơi mà chromatid chỉ xoắn lại chỉ có một lần. Quãng thắt phụ là vùng chromatid vẫn xoắn vặn hai lần nhưng vòng xoắn có đường kính bé. Khi gián phân kết thúc, các vòng xoắn thứ hai của chromatid dãn ra. Các vòng xoắn thứ nhất cũng dãn ra nhưng ở một số chỗ, chromatid vẫn còn dày, tạo ra những cấu trúc gọi là chromomer (hạt nhiễm sắc).

Căn cứ vào mức độ xoắn và tính chất bắt mầu đối với phẩm nhuộm, người ta phân biệt các vùng trên một thể nhiễm sắc:

- Vùng nhiễm sắc thực (euchromatine) là vùng chromonema xoắn và mở xoắn theo chu kỳ và là nơi chứa gen;
- Vùng dị nhiễm sắc (hétérochromatin) là vùng các chromonema không mở xoắn trong gian kỳ, không chứa gen;

2.1.3. Cấu tạo hoá học của thể nhiễm sắc

Thể nhiễm sắc có cấu tạo hoá học giống chất nhiễm sắc, gồm có bốn thành phần chính: DNA, RNA, protein base liên kết với DNA để tạo thành các nucleoprotein, loại phổ biến nhất là histon và protein không ở dạng nucleoprotein.

2.2 Hiện tượng hình thái học của gián phân

Khi bắt đầu gián phân, người ta nhận thấy những biến đổi hình thái học của những thành phần tế bào, của nhân cũng như của tế bào tương. Quá trình gián phân lần lượt trải qua bốn giai đoạn kế tiếp nhau: tiền kỳ (kỳ đầu), biến kỳ (kỳ giữa), hậu kỳ (kỳ sau) và chung kỳ (kỳ cuối).

2.2.1. Tiền kỳ

Bắt đầu có những thay đổi hình thái của nhân:

- Nhân nở to ra;
- Thể nhiễm sắc dần dần hiện rõ, ngày càng dầy lên và ngắn lại. Ở mỗi thể nhiễm sắc có hai chromatid dính với nhau ở centromer;

- Hạt nhân tan thành nhiều mảnh, nằm cạnh quãng thất phụ của một số thể nhiễm sắc rồi biến đi;
- Màng nhân đứt thành nhiều đoạn rồi biến biến đi.

Ở bào tương:

- Trung thể chia đôi, hai cặp tiểu thể trung tâm di chuyển dần về hai cực đối lập của tế bào.
- Những sợi sao xuất hiện, kéo dài và nối những tiểu thể trung tâm ở hai cực với nhau, tạo thành thoi không màu (Hình 3.41).

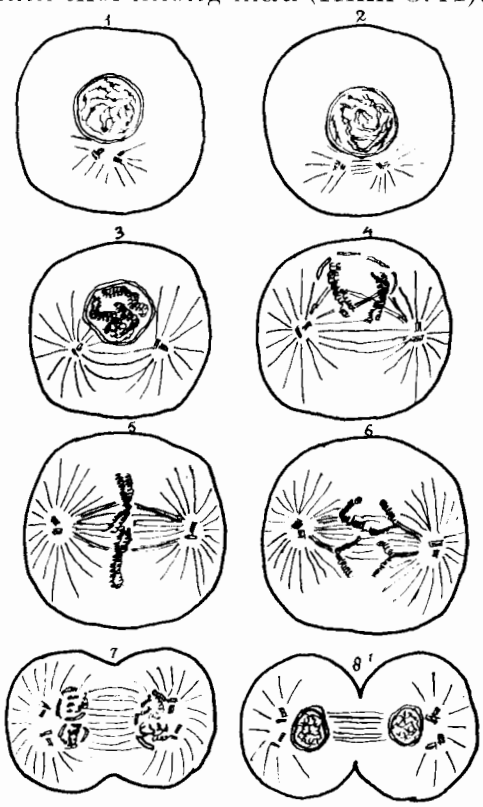

Hình 3.41. Gián phân nguyên nhiễm

1. Gian kỳ; 2,3,4. Tiền kỳ; 5. Biến kỳ; 6.Hậu kỳ; 7,8. Chung kỳ.

2.2.2 Biến kỳ

Các thể nhiễm sắc nằm trên mặt phẳng xích đạo của tế bào, tựa vào các sợi của thoi không màu, tạo thành một vòng thể nhiễm sắc gọi là vòng xích đạo. Màng nhân biến mất hoàn toàn.

2.2.3 Hậu kỳ

Centromer phân đôi. Hai chromatid tách khỏi nhau thành hai thể nhiễm sắc con vẫn tựa vào các dây thoi ở centromer. Hai bộ thể nhiễm sắc

con tiến dần về hai cực của tế bào, các dây thoi mang thể nhiễm sắc đứt quãng ở giữa, co ngắn lại.

2.2.4 Chung kỳ

Hai nhóm thể nhiễm sắc đã di chuyển về hai cực tế bào. Những dây thoi biến đi các thể nhiễm sắc bắt đầu mở xoắn. Màng nhân được hình thành. Hạt nhân được tạo lại. Màng bào tương ở vùng xích đạo lõm sâu vào, cuối cùng đứt ra, chia thành hai tế bào con. Các nhân con bắt đầu bước vào gian kỳ.

Các bào quan trong bào tương của tế bào mẹ được phân chia tương đối đều cho 2 tế bào con ở cuối chung kỳ.

2.3 Những hiện tượng sinh lý và sinh hoá của gián phân

- Thời gian gián phân và thời gian của các kỳ trong gián phân thay đổi tuỳ loài các thể và tuỳ loại tế bào.
- Trong gián phân, hoạt đổng hợp của tế bào giảm, đặc biệt là sự hô hấp bào và sự tổng hợp protein.
- Sự nhân đôi DNA trong nhân tế bào xảy ra trong giai đoạn S của gian kỳ.
- Sự tổng hợp DNA bị ức chế bởi các tác nhân lý học (thí dụ các loại tia quang tuyến như tia X...) và hoá học (thí dụ 6- mercaptapurin, 5-fluoracin...)

Các tác nhân lý hoá học cũng có thể ảnh hưởng đến sự hình thành thoi không màu hoặc phá huỷ mối liên hệ giữa centomer và những sợi của thoi không màu, do đó các thể nhiễm sắc con không thực hiện được sự tiến cực. Thí dụ: chất colchichine, chất vincaleucoblastin không làm tế bào ngừng phân chia, những thoi không màu không được hình thành, những thể nhiễm sắc con vẫn có centomer chung, sự tiến cực của các thể nhiễm sắc con không xảy ra.

3. GIÁN PHÂN GIẢM NHIỄM (Meiose)

Gián phân giảm nhiễm là cách sinh sản và phát triển của những tế bào sinh dục để tạo ra những giao tử (đực và cái) có bộ thể nhiễm sắc đơn bội.

Gián phân giảm nhiễm gồm hai lần phân chia nối tiếp nhau giảm nhiễm và nguyên nhiễm, mà gần như không có gian kỳ giữa hai lần phân chia đó. Lần phân chia thứ nhất hay gián phân I có đặc điểm là có sự ghép các thể nhiễm sắc tương đồng thành từng cặp (một của bố một của mẹ) gọi là sự tiếp hợp. Kết quả của sự phân chia này là từ một tế bào mẹ có 2n thể nhiễm sắc, sinh ra hai tế bào con, có n thể nhiễm sắc kép. Lần phân chia thứ hai hay gián phân II tiến hành giống như gián phân nguyên nhiễm thông thường.

Kết quả của gián phân giảm nhiễm là: qua hai lần phân chia, từ một tế bào mẹ (noãn bào I hay tinh bào I) sẽ sinh ra bốn tế bào con có bộ nhiễm sắc đơn bội. Nhờ gián phân giảm nhiễm, số lượng thể nhiễm sắc trong tế bào của mỗi loài giữ nguyên không thay đổi từ thế hệ này sang thế hệ khác. Gián phân giảm nhiễm còn đảm bảo cơ chế phân phối các đơn vị di truyền.

SỰ BIỆT HOÁ TẾ BÀO

Biệt hoá tế bào (cell differentiation) là quá trình hình thành những khác biệt bền vững giữa các tế bào trong một cá thể. Từ tế bào nguồn giàu tiềm năng biệt hoá, các tế bào sinh ra sau khác với những tế bào sinh ra trước về mức độ biệt hoá, những tế bào ở thế hệ sau cũng khác nhau. Sự khác nhau giữa các tế bào biểu hiện ở cấu tạo, hình dạng và chức năng...Những tế bào cũng có định hướng biệt hoá, chuyên môn hoá cao sẽ tập hợp để hình thành các mô (sự tạo mô, histogenesis, là sự phát triển của những tế bào chưa biệt hoá trong một lá phôi thành những tế bào chuyên biệt). Tiềm năng (potency) của một tế bào là khả năng biệt hoá của tế bào đó thành các loại tế bào khác. Hợp tử (trứng thụ tinh) có khả năng phát triển tối đa, hay còn gọi là toàn năng (titopotent) để sinh ra tất cả các loại tế bào khác nhau trong cơ thể.

Trong đời sống con người và động vật, biệt hoá tế bào là hiện tượng thường xuyên diễn ra. Tuy nhiên biểu hiện rõ ràng nhất của biệt hoá tế bào là trong thời kỳ phát triển phôi. Tất cả những loại tế bào khác nhau của cơ thể con người trưởng thành đều có nguồn gốc từ những tế bào của ba lớp mầm của phôi ở thời kỳ sớm (nội bì, ngoại bì, trung bì) và mối tương tác giữa chúng. Trong cơ thể con người trưởng thành, vẫn còn có những tế bào

chưa biệt hoá. Những tế bào này vẫn giữ tiềm năng biệt hoá, phát triển theo một định hướng nào đó để đáp ứng nhu cầu đổi mới của các mô theo chu kỳ đời sống tế bào, hoặc thay thế các mô tổn thương.

Một tế bào trải qua biệt hoá thường mất dần khả năng phát triển của tế bào đó. Lấy thí dụ sự biệt hoá của một phôi bào: lần biến đổi đầu tiên, tế bào phát triển thành tế bào nội bì phôi; sau một số lần gián phân chúng định hướng phát triển là những tế bào biểu mô ruột; ở lần biến đổi thứ ba, những tế bào này đã xác định hướng phát triển để trở thành tế bào hấp thu hoặc tế bào chế tiết. Những tế bào này không còn khả năng phát triển, có đặc điểm cấu trúc phù hợp với chức năng riêng của chúng.

Sự biệt hoá tế bào liên quan tới những thay đổi trong hoạt động của vật chất di truyền, trước hết là tổng hợp protein đặc hiệu, thí dụ: globulin miễn dịch (kháng thể) ở tương bào; actin và myosin ở tế bào cơ... Trong thời kỳ phát triển phôi, vật chất di truyền không thay đổi, tất cả các thế hệ tế bào con cháu có cùng vật chất di truyền như tế bào nguồn sinh ra chúng, thông qua gián phân tế bào. Để tổng hợp được protein đặc hiệu, các gen riêng của mỗi loại tế bào phải được kích hoạt ở một vùng nhất định, ở các vùng khác không bị kích hoạt (theo cơ chế điều hoà gen). Những thay đổi trong phạm vi hoạt động gen ở thời kỳ phát triển phôi tuy không mã hoá trước, nhưng chịu sự tác động qua lại giữa các tế bào.

SỰ LÃO HOÁ TẾ BÀO

Trong các mô, sự lão hoá của các loại tế bào khác nhau tuỳ thuộc vào đặc điểm và mức độ biệt hoá của các loại tế bào đó. Mức độ biệt hoá càng cao thì khả năng sinh sản để tự đổi mới càng kém.

Ở cơ thể người trưởng thành có thể phân biệt ra ba nhóm tế bào căn cứ vào khả năng phân chia và tốc độ đổi mới của chúng: (1) Nhóm những tế bào thường xuyên đổi mới. Trong nhóm này tuỳ thuộc tốc độ phân chia tế bào có thể chia ra: loại có đời sống vài ngày (tế bào biểu mô các niêm mạc), loại có đời sống vài tuần (tế bào biểu bì da, tế bào máu), loại có đời sống vài năm (tế bào xương). (2) Nhóm những tế bào ít phân chia, gồm những tế bào đã biệt hoá nhưng tốc độ đổi mới chậm (tế bào sụn, tế bào gan, thận, tế bào nội mô...) (3) Những tế bào đã biệt hoá cao không còn khả năng phân chia. Thí dụ điển hình là tế bào thần kinh. Một vài loại tế bào khác như tế bào cơ

vân, tế bào sợi nhân mắt... trong điều kiện đặc biệt cũng có thể phân chia. Cách phân nhóm này chỉ mang tính chất tương đối vì một loại tế bào có khả năng phân chia có thể tạo ra tế bào không còn khả năng phân chia (thí dụ như tế bào biểu bì da). Vì vậy, để nghiên cứu sự lão hoá tế bào khi căn cứ vào khả năng phân chia nên xếp thành hai nhóm chính: • Nhóm tế bào không còn khả năng phân chia biểu hiện vào sự giảm dần số lượng tế bào và sự biến đổi về cấu trúc và chức năng. • Những tế bào có khả năng phân chia để tự đổi mới biểu hiện ở sự hạn chế tiềm năng phân chia, những biến đổi về sinh hoá và hình thái tế bào dẫn tới giảm hoạt động chức năng. Những cách phân loại trên đã giúp để khẳng định rằng những quá trình lão hoá của các loại tế bào không biểu hiện như nhau. Ở loại tế bào này khi lão hoá không còn nhân, nhưng ở loại tế bào khác khi lão hoá vẫn còn nhân nhưng dần dần có biểu hiện suy thoái cấu trúc. Tốc độ đổi mới của các loại tế bào cũng khác nhau. Thí dụ: tế bào biểu mô ruột, chúng phân chia để đổi mới khoảng 365 lần trong vòng đời chuột nhắt (2,5 năm), chuột cống trắng (3 năm), khoảng 5110 lần ở người (70 tuổi). Tế bào gan có tuổi đời 480 ngày ở chuột nhắt và chuột cống trắng (chỉ đổi mới 2-3 lần của tuổi đời chuột). Ở người tế bào gan đổi mới khoảng 53 lần. Những con số này là rất đáng lưu ý khi nghiên cứu sự lão hoá tế bào ở người và động vật thí nghiệm. Trong một thời gian dài, người ta cho rằng một số loại tế bào dễ dàng phân chia khi nuôi cấy như nguyên bào sợi, hình như có tiềm năng phân chia vĩnh cửu. Nhận xét này là không có cơ sở trong cơ thể sống, có lẽ có tiềm năng phân chia còn tuỳ theo lứa tuổi. Những nguyên bào sợi ở phôi thai người khi nuôi in vitro phân chia tối đa 50 ± 10 lần, những tế bào được sinh ra càng về sau càng có những biểu hiện lão hoá về hình thái tế bào.

SỰ CHẾT CỦA TẾ BÀO

Trong những tiêu bản mô học, có thể thấy những tế bào chết. Có hai kiểu chết của tế bào là hoại tử (necrosis) và chết theo chương trình (apoptosis).

Hoại tử tế bào có thể là kết quả của viêm, tác động của độc chất hoặc do giảm sút cung cấp máu. Những biến đổi hình thái tế bào dễ nhận thấy là phồng to, chất nhiễm sắc co cụm, bào tương nhạt màu, các bào quan tan rã, các mảnh vụn tế bào hình thành và bị đại thực bào tiêu huỷ.

Apoptosis là kiểu hoạt động chết của tế bào, không liên quan tới quá trình viêm mà liên quan tới những thông tin từ môi trường, với lịch sử phát triển tế bào và liên quan tới hệ gen. Tuổi đời của những loại tế bào khác nhau trong cơ thể rất khác nhau có thể từ vài ngày tới 80 năm hoặc hơn. Trong đời sống phôi thai, những tế bào nào đó chết đi theo chương trình là bình thường và cần thiết trong quá trình tạo mô. Ở người trưởng thành, sự loại những tế bào có đời sống giới hạn nào đó cũng là hiện tượng phổ biến. Những loại tế bào chết với một số lượng lớn có liên quan tới những hormon dinh dưỡng (trường hợp những tế bào tuyến ức đáp ứng với corticosteroid là một thí dụ). Những biến đổi tế bào trong apoptosis khác với ở tế bào hoại tử, đó là: hiện tượng đông vón chất nhiễm sắc và thoái biến DNA khởi động trong nhân tế bào. Thể tích tế bào thu nhỏ lại, trong khi màng tế bào những bào quan vẫn còn hình dạng nguyên vẹn. Tiếp sau đó là tế bào tan rã thành những túi nhỏ có màng bọc và được thực bào bởi những tế bào bên cạnh. Bạch cầu trung tính và đại thực bào không liên quan ở giai đoạn cuối cùng này, khác với trường hợp tế bào hoại tử.

Cơ chế sinh học của apoptosis vẫn là nội dung còn tiếp tục nghiên cứu.

Trong nghiên cứu thực nghiệm có thể áp dụng một vài kỹ thuật khác nhau để phát hiện apoptosis: (1) Xác định những AND đứt gãy bằng cách gắn chất phát huỳnh quang nhờ enzym desoxynucleotid-transferase. (2) định lượng hoạt tính enzym caspase ở tế bào apoptosis. (3) Dưới kính hiển vi điện tử, tế bào apoptosis có hình ảnh chất nhiễm sắc đông vón tập trung sát màng nhân và những "thể apoptosis" trong bào tương tế bào.

PHẦN BA

Chương 4

BIỂU MÔ

Tế bào được coi là đơn vị cơ bản của sự cấu tạo, sự phát triển của cơ thể người, động vật và thực vật. Tuy nhiên, cần biết rằng trong cơ thể, để thực hiện chức năng, rất hiếm gặp tế bào đơn độc. Trong thực tế, một số lớn tế bào đã biệt hoá, liên kết, tập hợp với nhau để cùng thực hiện một chức năng xác định. Tập đoàn những tế bào này gọi là mô.

Các mô khác nhau kết hợp với nhau để tạo thành những cơ quan, những bộ máy trong cơ thể. Cơ thể loài người cũng như động vật, khá phức tạp, được tạo thành bởi 5 loại mô cơ bản: biểu mô, mô liên kết, mô máu, mô cơ, mô thần kinh.

1. ĐỊNH NGHĨA, NGUỒN GỐC VÀ CHỨC NĂNG BIỂU MÔ

1.1. Định nghĩa

Biểu mô là loại mô được tạo thành bởi những tế bào nằm sát nhau, chất gian bào rất ít. Quan sát bằng kính hiển vi quang học, người ta thấy không có chất gì xen vào giữa các tế bào biểu mô.

1.2. Nguồn gốc biểu mô

Đa số biểu mô trong cơ thể có nguồn gốc từ hai lá phôi: nội bì và ngoại bì. Ví dụ: biểu bì, biểu mô giác mạc có nguồn gốc ngoại bì. Biểu mô lợp mặt trong ống tiêu hoá có nguồn gốc nội bì. Các tuyến phụ thuộc ống tiêu hoá: gan, tuỵ tuyến dạ dày, ruột cũng có nguồn gốc nội bì. Ngoài những biểu mô có nguồn gốc từ nội bì, ngoại bì kể trên, còn có những biểu mô phủ các màng, những tạng đặc, có nguồn gốc trung bì, thí dụ: thận, biểu mô các cơ

quan sinh dục nam, nữ. Lớp tế bào lợp mặt trong thành các mạch máu và các mạch bạch huyết có nguồn gốc trung mô. Lớp tế bào dẹt lợp màng bụng, thanh mạc cũng có nguồn gốc trung mô.

1.3. Chức năng của biểu mô

Các biểu mô được biệt hoá để thực hiện các chức năng khác nhau:

- Bao phủ mặt ngoài cơ thể (biểu bì da);
- Lợp mặt trong các tạng rỗng (dạ dày, ruột, tử cung...), các khoang trống thiên nhiên (khoang miệng, mũi, ổ bụng...);
- Hấp thụ, bài xuất: tất cả những chất hấp thụ, bài xuất bởi cơ thể đều phải đi qua biểu mô;
- Chế tiết (biến đổi các chất dinh dưỡng, chuyển hoá một số chất);
- Vận chuyển nước hoặc một số dịch;
- Bảo vệ (biểu bì bảo vệ cơ thể chống những va chạm cơ học, chống bốc hơi làm mất độ ẩm của da);
- Thu nhận cảm giác (những tận cùng thần kinh ở da làm cho cơ thể nhận được các cảm giác đau, nóng, lạnh, tránh cho cơ thể khỏi bị tổn thương).

2. NHỮNG TÍNH CHẤT CỦA BIỂU MÔ

2.1. Các tế bào tạo thành biểu mô nằm sát nhau

Dưới kính hiển vi quang học, màng của những tế bào nằm cạnh nhau hình như sát vào nhau, không thấy khoảng gian bào.

Dưới kính hiển vi điện tử, giữa các tế bào cạnh nhau, có khoảng cách rộng từ 20-30nm gọi là khoảng gian bào. Trong khoảng gian bào có glycoprotein hình thành một lớp gọi là glycocalyx. Chất này đóng vai trò quan trọng trong việc gắn những tế bào biểu mô với nhau, trong quá trình ẩm bào và trong hiện tượng miễn dịch. Khoảng gian bào ở một số biểu mô có khi rộng hơn 20-30nm; có nơi khoảng gian bào dãn rộng trở thành tiểu quản gian bào, lưu chuyển các chất giữa tế bào các lớp của biểu mô.

2.2. Những hình thức liên kết và truyền thông tin đặc biệt ở mặt bên của tế bào biểu mô

2.2.1.Những cái mộng

Ở mặt bên của những tế bào nằm cạnh nhau trong biểu mô, màng tế bào này lồi ra khớp với chỗ lõm của màng bào tương tế bào bên cạnh. Chỗ đó gọi là mộng (Hình 4.1)

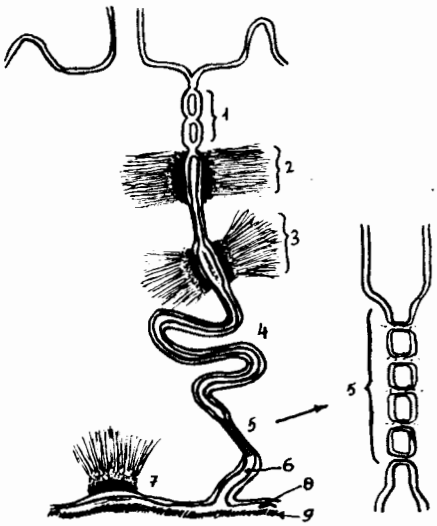

Hình 4.1. Những cấu trúc đặc biệt ở các mặt tế bào giáp nhau.
1. Dải bịt; 2. Vòng dính; 3. Thể liên kết;
4. Cái mộng; 5. Mối liên kết khe;
6. Khoảng gian bào; 7. Thể bán liên kết
8. Khoảng trên đáy; 9. Màng đáy.

2.2.2. Dải bịt (zonula occludens).

Ở giới hạn bên của các tế bào nằm cạnh nhau, ngay dưới mặt tự do của tế bào biểu mô, người ta thấy có dải bịt. Ở đây, màng của những tế bào nằm cạnh nhau tiến tới sát nhau, lớp ngoài cùng của màng bào tương hoà nhập vào nhau. Trên độ dài 0,1–0,3 micromet, có thể có một số điểm dính nhỏ khác của lá ngoài hai màng làm cho người ta có thể nhận thấy có những chỗ lớp ngoài cùng của cả hai màng rời nhau ra, tạo một khoảng rộng 10-15nm (Hình 4.1).

Nhờ dải bịt, khoảng gian bào ngay từ chỗ sát mặt tự do của tế bào biểu mô nên các chất chứa bên trong lòng các ống (thí dụ ống mật) không ngấm được vào khoảng gian bào.

2.2.3. *Vùng dính* (*Zonula adherens*).

Sát ngay bên dưới dải bịt, màng của hai tế bào nằm cạnh nhau cách nhau 15–20nm. Ở đây khối bào tương của tế bào tiếp giáp với lớp trong của màng trở nên đặc, cùng với những sợi rất nhỏ tạo thành một vòng liên tục chung quanh tế bào và song song với dải bịt (Hình 4.1).

2.2.4. *Thể liên kết* (*desmosom*).

Dưới kính hiển vi quang học, thể liên kết trông như những điểm đặc hay chỗ dày hình tháp của màng bào tương. Dưới kính hiển vi điện tử, thể liên kết được tạo thành bởi hai mảng đặc đối diện của hai màng bào tương thuộc hai tế bào cạnh nhau. Tại thể liên kết, khoảng gian bào rộng ra và chứa một chất có mật độ điện tử thấp. Từ hai mảng đặc nói trên có những xơ keratin toả ra vùng bào tương chung quanh (Hình 4.1).

2.2.5. *Liên kết khe* (*gap junction, nexus*)

Đây là bản tiếp xúc giữa 2 mặt bên của tế bào biểu mô (nhưng cũng xuất hiện giữa một số loại tế bào khác như tế bào cơ trơn, tế bào cơ tim, tế bào thần kinh ...). Tại đây, khoảng gian bào hẹp lại chỉ còn khoảng 2nm; có những đơn vị kết nối (connecxon units) hình ống nối ngang 2 màng tế bào. Mỗi đơn vị kết nối gồm 6 dưới đơn vị quây quanh lòng ống có đường kính khoảng 2nm; 2 đầu comnecxon mở vào bào tương mỗi tế bào. Lòng ống cho phép các ion và các chất có phân tử lượng nhỏ dưới 1000 chuyển qua lại giữa 2 tế bào. Mối liên kết khe còn gọi là symap điện, là cơ sở cấu trúc truyền thông tin giữa 2 tế bào biểu mô (Hình 4.2).

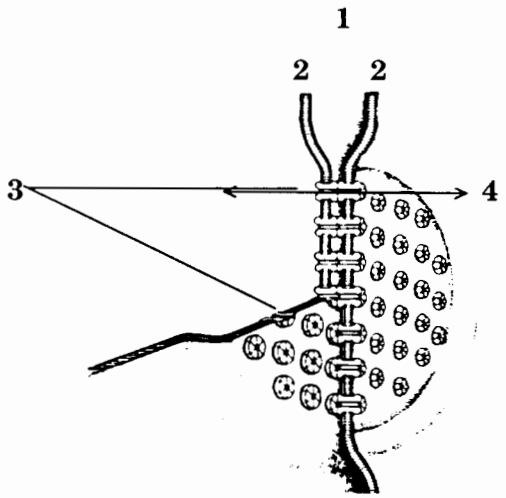

Hình 4.2. Sơ đồ mối liên kết khe

1 Khoảng gian bào; 2. Màng tế bào; 3. Những đơn vị kết nối; 4. Hướng di chuyển ion qua lòng đơn vị kết nối.

2.3. Kích thước và hình dáng biểu mô

Các tế bào mô khác nhau phụ thuộc vào loại biểu mô, vào chức năng biểu mô và vào vị trí của các tế bào trong biểu mô.

Khi ranh giới của tế bào không nhìn rõ thì hình dáng của nhân tế bào có thể cung cấp khái niệm về hình dáng của tế bào (những tế bào khối vuông hay đa diện thường có nhân hình cầu, những tế bào dẹt thường có nhân hình thoi, dài, dẹt, những tế bào hình trụ thường có nhân hình trứng đứng thẳng).

2.4. Sự phân cực tế bào biểu mô

Ở đa số các tế bào biểu mô, phần bào tương phía trên nhân hoàn toàn khác với phần phía dưới nhân. Vì vậy người ta quy ước gọi cực đáy là phần bào tương trông về phía màng đáy, còn phần bào tương ở phía trên là cực ngọn. Sự phân cực đó có liên quan với các chức năng của tế bào.

2.5 Những cấu trúc đặc biệt ở mặt tự do và mặt đáy tế bào biểu mô

2.5.1. Mặt tự do tế bào biểu mô.

2.5.1.1. Mâm khía, diềm bàn chải, vi nhung mao

Quan sát những tế bào biểu mô lợp niêm mạc ruột non, lợp thành ống gần ở ống sinh niệu của thận bằng kính hiển vi quang học, người ta thấy trên mặt tự do của các tế bào đó có một dải gồm có những vết dọc, mảnh, cao 0,5–1 micromet gọi là mâm khía (ở tế bào ruột) và diềm bàn chải (ở tế bào ống gần) (Hình 4.3).

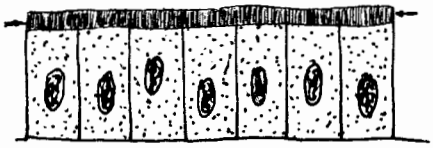

Hình 4.3. Mâm khía.

Dưới kính hiển vi điện tử, mâm khía, diềm bàn chải được tạo thành bởi những nếp gấp hình ngón tay của màng bào tương ở mặt ngọn tế bào biểu mô. Những nếp gấp đó là những vi nhung mao (Hình 4.4)

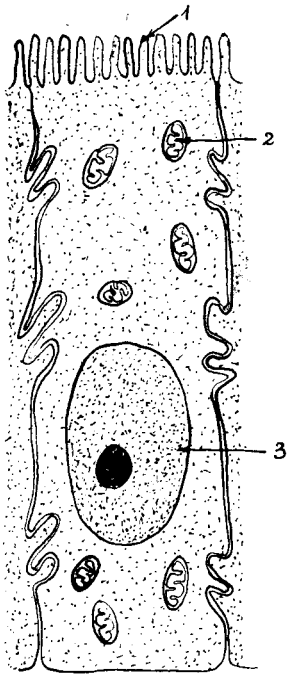

Hình 4.4.Cấutrúc đặc biệt trên cực ngọn tế bào biểu mô.

1. Vi nhung mao; 2. Ti thể; 3. Nhân tế bào.

Mỗi vi nhung mao gồm một màng bào tương bọc ngoài. Phía trong màng bào tương là bào tương. Phần trung tâm của mỗi vi nhung mao, có những xơ actin.

Vi nhung mao có mặt ở nhiều loại tế bào nhưng chúng thường phát triển mạnh ở những tế bào có chức năng hấp thụ mạnh (thí dụ: tế bào biểu mô ruột non, tế bào biểu mô ống lượn gần). Vi nhung mao còn thấy ở những tế bào khác như tế bào biểu mô ống xa của ống sinh niệu, hợp bào lá nuôi, noãn...Chiều cao, đường kính, số lượng, cách sắp xếp của các vi nhung mao ở mỗi loại tế bào một khác. Thí dụ: ở một tế bào ruột non có thể có tới 3.000 vi nhung mao, đường kính mỗi vi nhung mao khoảng 50-100nm cao 0,5-1 micromet. Hướng vào lòng ruột, chúng xếp song song với nhau và cách nhau một khỏang rộng chừng 20nm. Nhờ những vi nhung mao, diện tích trao đổi chất của biểu mô niêm mạc ruột tăng lên rất nhiều (khoảng 10.000 lần). Những vi nhung mao của tế bào biểu mô ruột non không phải chỉ có tác dụng làm tăng diện tích trao đổi chất chất mà còn có vai trò quan trọng trong việc chuyển hoá các chất. Bằng phương pháp hoá tế bào, người ta thấy các vi nhung mao ruột chứa nhiều loại enzym thí dụ phosphatase kiềm có tác dụng tiêu hoá và tiếp thu những este có phospho, các enzym có tác dụng chyển hoá các chất đường và một số enzym khác. Vi nhung mao ống

gần của thận có cấu tạo tương tự như ở tế bào ruột non, nhưng chen vào giữa các vi nhung mao đó, người ta thấy có một chất đồng nhất, đậm đặc đối với dòng điện tử. Ngoài ra ở đáy các vi nhung mao, màng tế bào dày lên và lõm vào trong bào tương, tạo thành các tiểu quản.

2.5.1.2. Lông

Ở trên mặt tự do của các tế bào biểu mô lợp một số cơ quan, có thể có những lông chuyển (ở biểu mô đường dẫn khí của bộ máy hô hấp) hoặc những lông bất động (ở biểu mô ống mào tinh).

Lông chuyển là những cấu trúc hình sợi mảnh, gắn vào hạt đáy ở cực ngọn tế bào, ngay sát dưới màng tế bào (Hình 4.5).

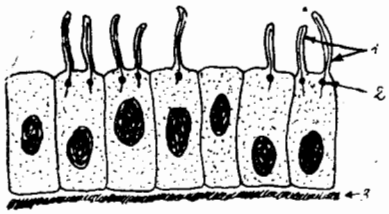

Hình 4.5. Hình ảnh vi thể của lông chuyển.
1. Lông chuyển; 2. Hạt đáy; 3. Màng đáy.

Đường kính của lông khoảng 0.2 micromet, chiều dài 5-10 micromet. Dưới kính hiển vi điện tử, lông được bọc bởi màng bào tương tiếp với màng bào tương của tế bào. Phần bào tương trong ở phía đáy mỗi lông có chứa một cấu trúc giống cấu trúc của tiểu thể trung tâm điển hình với 9 nhóm ống, mỗi nhóm có 3 ống (xem hình 3.29a). Hai trong những ống của mỗi nhóm kéo dài đến tận cùng lông. Do đó, khi cắt ngang lông, ta thấy có 9 nhóm ống, mỗi nhóm có 2,5 ống (xem hình 3.29b). Ở vùng trung tâm của lông, có hai ống gọi là ống trung tâm. Vùng giữa hai ống trung tâm và 9 nhóm ống ngoại vi còn có 9 sợi nhỏ, đường kính 5 nm gọi là sợi thứ cấp. Những ống ngoại vi còn có đoạn kéo dài gọi là tay (Xem hình 3.29c)

Cấu trúc của lông bất động không giống lông chuyển. Chúng không có sợi thứ cấp và không có hạt đáy.

Lông chuyển chứa 60% protein, 6% hydrat carbua. Trong protein có thể tách được chất spermosin, một loại protein co rút giống myosin của tơ cơ.

Lông chuyển vận động theo kiểu đu đưa của con lắc hay kiểu làn sóng. Lông chuyển của tế bào biểu mô đường hô hấp làm cho các chất trên mặt niêm mạc chuyển động theo một hướng nhất định về phía mũi. Lông chuyển của tế bào biểu mô vòi trứng có hướng chuyển động về phía tử cung làm cho noãn chín được đưa vào tử cung. Sự chuyển động của lông chuyển mang

tính tự động. Lông chuyển ở biểu mô đường hô hấp vẫn còn chuyển động được sau khi người đã chết nhiều giờ (khoảng 50 giờ).

Chức năng của các lông bất động chưa rõ ràng. Hình như biểu mô mào tinh là loại biểu mô hấp thụ cho nên người ta cho rằng các lông bất động đóng vai trò làm tăng diện tích hấp thụ, giống như chức năng của các vi nhung mao.

2.5.2. Ở mặt đáy tế bào biểu mô

2.5.2.1 Mê đạo đáy

Ở mặt đáy của đa số tế bào biểu mô, màng tế bào thường phẳng. Nhưng ở một số loại tế bào biểu mô, sự vận chuyển các chất chuyển hoá xảy ra ở mặt đáy rất tích cực (tế bào biểu mô của ống sinh niệu, biểu mô rối màng mạch, thể mi...) ở phần đáy tế bào, màng bào tương lõm sâu vào bào tương, tạo thành những nếp gấp, hoặc những vách, chia khối bào tương thành nhiều ngăn. Những nếp gấp, hoặc những vách, chia khối bào tương thành nhiều ngăn. Những nếp gấp ấy gọi là những mê đạo đáy (Hình 4.6). Hình dáng của chúng có thể đơn giản hay phức tạp, chia thành nhiều nhánh. Ở những tế bào tái hấp thu ion Na^+ mạnh (thí dụ tế bào ống xa), những mê đạo đáy khá phát triển.

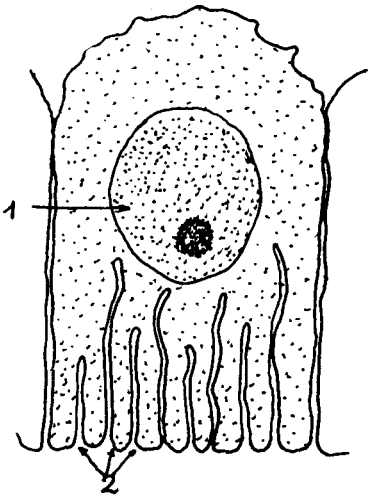

Hình 4.6. Cấu trúc đặc biệt ở mặt đáy tế bào.
1. Nhân tế bào; 2. Mê đạo đáy.

Xen vào giữa những mê đạo đáy, các ngăn bào tương có chiều rộng khoảng 50-180nm và chứa nhiều ti thể. Nhờ có những mê đạo đáy, toàn bộ diện tích của màng bào tương ở mặt đáy tăng lên rất nhiều. Vì thế, quá trình trao đổi chất ở đây thuận lợi và tăng lên. Sự có mặt nhiều ti thể trong ngăn bào tương và sự tiếp xúc mật thiết của ti thể với với mê đạo đáy (Hình 4.6) cho phép người ta nghĩ rằng đó là những điều kiện của việc cung cấp năng lượng cần thiết cho sự vận chuyển các chất qua màng tế bào ở phần đáy của nó.

2.5.2.2. Thể bán liên kết

Trong cực đáy của tế bào biểu mô hướng về phía màng đáy có những cấu trúc giống như một nửa thể liên kết. Cấu trúc này được gọi là thể bán liên kết (Xem hình 4.1), có tác dụng làm cho các tế bào biểu mô liên kết chặt chẽ với mô liên kết phía dưới hay chung quanh.

2.6. Màng đáy phân cách biểu mô với mô liên kết

Những tế bào biểu mô họp thành lớp và phân cách với mô liên kết sát bên dưới hay xung quanh bởi một màng gọi là màng đáy. Trước kia, màng đáy được coi là do chất căn bản của mô liên kết, nằm sát mặt đáy của tế bào biểu mô tụ đặc lại, tạo thành. Bằng tiêu bản nhuộm thông thường (H.E) khó phân biệt được màng đáy. Nếu nhuộm PAS hay ngấm bạc, màng đáy thể hiện rõ ràng. Khi đó màng đáy được nhìn thấy là một màng mỏng, liên tục, dán chặt vào đáy biểu mô. Ngày nay, nhờ kính hiển vi điện tử, người ta nhận thấy màng đáy không phải là một cấu trúc đơn giản mà là cấu trúc này gồm 2 hoặc nhiều thành phần khác nhau.

Dưới kính hiển vi điện tử, những thành phần hợp thành *màng đáy* (basement membrane) được mô tả dưới kính hiển vi quang học, bằng phản ứng PAS) gồm từ ngoài vào: (1) *lá sáng* (lamina rara hoặc lamina lucida) có mật độ điện tử thấp, ngay sát tế bào biểu mô; (2) *lá đặc* (lamina densa) có chiều dày tương tự như lá sáng (20-50nm), có mật độ điện tử cao. Lá đặc chứa một lưới xơ mảnh (đường kính xơ khoảng 3-4nm) vùi trong chất nền vô hình. Thuật ngữ *lá đáy* (basal lamina) thường được dùng dưới kính hiển vi điện tử gồm lá sáng và lá đặc; (3) Ở một số nơi còn có *lá sợi võng* liên hệ chặt chẽ với lá đặc. Lá đáy còn được gắn với mô liên kết bởi những *tơ neo* (Hình 4.7)

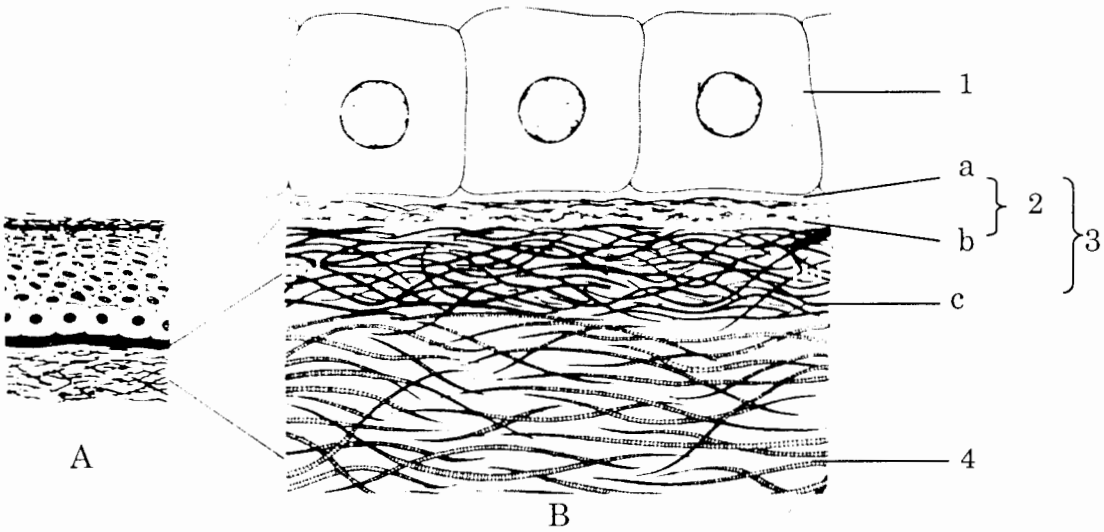

Hình 4.7 Sơ đồ màng đáy ở da.

A. Dưới kính hiển vi quang học; B. Dưới kính hiển vi điện tử; 1. Lớp tế bào đáy; 2. Lá đáy (basal lamina); a. Lá sáng (lamina rara, lamina lucida); b. Lá đặc (lamina densa); c. Lá sợi võng; 3. Màng đáy (basement membrane); 4. Lớp sợi collagen.

Thành phần hoá học của lá đáy chủ yếu gồm collagen typ IV, laminin và heparan sulfat. Những tơ neo có thành phần cấu tạo là collagen typ VII. Lá đáy là sản phẩm của các tế bào biểu mô. Tế bào cơ, tế bào mỡ và tế bào Schwann cũng tạo ra lá đáy bao quanh các tế bào này. Lá sợi võng là sản phẩm của các tế bào mô liên kết.

Màng đáy đóng vai trò phân cách biểu mô với mô liên kết, làm giới hạn cho sự phát triển của biểu mô, đồng thời làm hàng rào ngăn không để những chất có phân tử lượng lớn ở dịch gian bào vào biểu mô.

Biểu mô và máng đáy thường nằm trên một lớp mô liên kết-mạch, được gọi là *lớp đệm* (lamina propria). Lớp đệm dưới biểu mô thường có những nhú làm tăng diện tích kết dính và trao đổi chất giữa biểu mô và mô liên kết.

2.7. Nuôi dưỡng và phân bố thần kinh ở biểu mô

Trong biểu mô không có mạch máu và mạch bạch huyết. Biểu mô được nuôi dưỡng nhờ những chất khuyếch tán từ mô liên kết qua màng đáy vào biểu mô.

Xen giữa các tế bào biểu mô có những tận cùng thần kinh. Những tận cùng thần kinh là những đầu thần kinh trần không có vỏ bọc, chia nhánh nhỏ chạy trong khoảng gian bào tiếp xúc với các tế bào biểu mô. Ở một số biểu mô, đầu thần kinh cảm giác tiếp xúc với tế bào biểu mô đã biệt hoá thành tế bào cảm giác phụ (xem chương 18 và 19).

3. PHÂN LOẠI BIỂU MÔ

Tuỳ thuộc vào chuẩn lấy làm căn cứ, người ta phân biểu mô làm nhiều loại.

- Nếu dựa vào chức năng, biểu mô trong cơ thể có thể chia làm hai loại: biểu mô phủ và biểu mô tuyến.
- Căn cứ vào cách sắp xếp và cách cấu tạo của các tế bào biểu mô, có thể phân biểu mô thành hai lại: biểu mô đơn và biểu mô tầng.
- Dựa vào hình dáng tế bào hình dáng tế bào biểu mô, mỗi loại lại được chia thành ba loại: lát, vuông, trụ.

3.1. Biểu mô phủ

Biểu mô phủ là những biểu mô mà các tế bào được tạo thành để phủ mặt ngoài của cơ thể, mặt trong của các cơ quan rỗng, những khoang thiên nhiên của cơ thể.

3.1.1. Biểu mô đơn

Biểu mô đơn là những biểu mô được tạo thành bởi một hàng tế bào.

3.1.1.1. Biểu mô lát đơn

Đó là loại biểu mô được tạo thành bởi một hàng tế bào mỏng dẹt. Các tế bào có đường danh giới ngoằn ngoèo, được thể hiện bằng phương pháp ngấm bạc. Vùng trung tâm mỗi tế bào thường có một nhân hơi lồi vào lòng khoang (Hình 4.8).

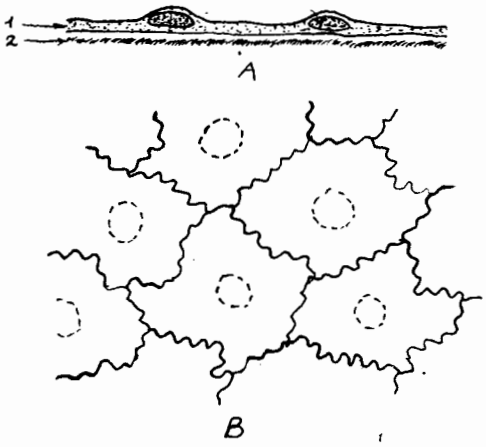

Hinn 4.8. Biểu mô lát đơn
A. Mặt cắt thẳng đứng:
1. Tế bào biểu mô dẹt; 2. Màng đáy;
B. Nhìn trên mặt biểu mô đã ngấm bạc.

Loại biểu mô này thường gặp ở mặt trong thành tai trong màng, mặt trong của màng nhĩ, lá ngoài của bao Bowmann, đoạn lên của quai Henlé (trong thận). Màng bụng, màng phổi, màng tim cũng được lợp bởi biểu mô lát đơn nhưng có nguồn gốc từ trung mô nên được gọi là trung biểu mô. Mặt trong thành các mạch máu, mạch bạch huyết cũng được lợp bởi biểu mô lát đơn có nguồn gốc trung mô được gọi là nội mô.

Biểu mô lát đơn bao giờ cũng hơi ướt, nhẵn, bóng, cho phép các tạng chuyển động dễ dàng, không bị cọ xát mạnh vào nhau và vào thành cơ thể. Vì thế biểu mô lát đơn còn được gọi là biểu mô trượt.

3.1.1.2. Biểu mô vuông đơn

Loại biểu mô này được tạo thành bởi một hàng tế bào hình khối vuông. Quan sát phiến đồ cắt song song với bề mặt biểu mô, ta thấy các tế bào biểu mô thể hiện bởi những hình đa giác (hình sáu cạnh). Nếu quan sát phiến đồ theo mặt phẳng thẳng đứng (vuông góc với bề mặt biểu mô), ta thấy biểu mô là một hàng tế bào hình khối vuông, nhân hình tròn, nằm giữa tế bào (Hình 4.9).

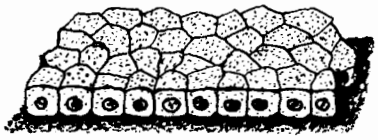

Hình 4.9. Biểu mô vuông đơn.

Có thể gặp biểu mô vuông đơn ở một số tuyến (thí dụ tuyến giáp), lợp mặt tự do của buồng trứng, mặt trong của bao nhân mắt, hoặc ở các ống bài xuất của một số tuyến ngoại tiết (ống Boll của tuyến nước bọt). Biểu mô sắc tố của võng mạc cũng thuộc loại biểu mô vuông đơn. Biểu mô chế tiết của một số nang tuyến cũng được xếp vào loại biểu mô vuông đơn, dù rằng những tế bào tạo thành những nang đó thường là hình tháp hơn là hình khối vuông.

3.1.1.3. Biểu mô trụ đơn

Biểu mô trụ đơn gồm một hàng tế bào hình trụ. Chiều cao của tế bào lớn hơn chiều ngang. Nhân tế bào có hình trứng, nằm phía cực đáy (Hình 4.10).

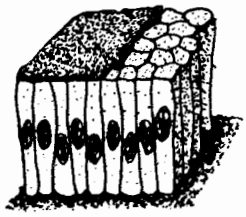

Hình 4.10. Biểu mô trụ đơn.

Khi quan sát phiến đồ cắt song song với bề mặt biểu mô, người ta thấy tế bào cũng có hình đa diện giống như biểu mô vuông đơn nhưng chu vi của những tế bào trụ nhỏ hơn nhiều. Biểu mô trụ đơn lợp mặt trong ống tiêu hoá suốt từ tâm vị đến hậu môn và gặp cả ở đường bài xuất của một số tuyến.

Biểu mô trụ đơn có thể được hình thành từ một loại tế bào giống nhau (thí dụ: biểu mô lợp dạ dày, biểu mô ống cổ tử cung). Nhưng cũng có biểu mô trụ đơn được tạo nên bởi nhiều loại tế bào trụ khác nhau (thí dụ biểu mô ruột được tạo thành bởi ba loại tế bào trụ: tế bào mâm khía, tế bào hình đài, tế bào ưa chrom ưa bạc).

Có thể gặp biểu mô trụ đơn có lông chuyển lợp ở mặt buồng trứng, ống dẫn trứng, những phế quản; biểu mô trụ đơn có lông bất động ở ống mào tinh, biểu mô ống nội tuỷ.

3.1.2 Biểu mô tầng

Biểu mô tầng là loại biểu mô được tạo thành bởi hai hoặc nhiều lớp tế bào nằm chồng lên nhau. Dựa vào hình dáng tế bào nằm trên cùng để phân loại, người ta có thể chia biểu mô tầng làm ba loại:

3.1.2.1. Biểu mô lát tầng

Loại biểu mô này được tạo thành bởi nhiều lớp tế bào, nhưng những tế bào trên cùng là những tế bào dẹt. Loại biểu mô này được chia thành hai loại:

- Biểu mô lát tầng sừng hoá. Loại biểu mô này có đặc điểm là gồm nhiều hàng tế bào có hình dáng thay đổi từ dưới lên trên, những hàng trên cùng hình thành lớp keratin (lớp sừng). Biểu bì da thuộc loại biểu mô này. Từ trong ra ngoài, biểu bì gồm 5 lớp (Hình 4.11).

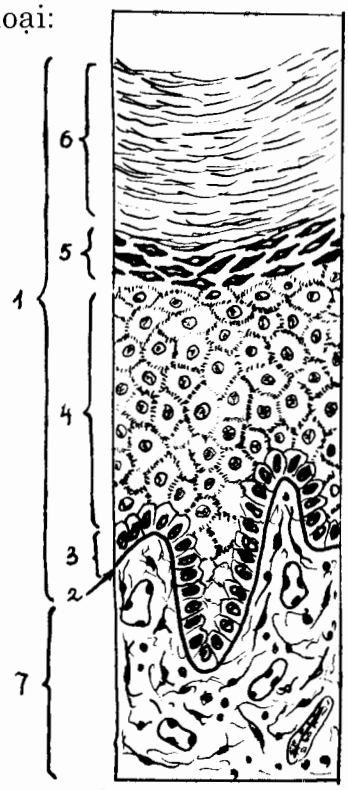

Hình 4.11. Biểu mô lát tầng sừng hóa
1. Biểu mô; 2. Màng đáy; 3. Lớp đáy;
4. Lớp sợi; 5. Lớp hạt;
6. Lớp bóng và lớp sừng; 7. Chân bì.

+ *Lớp đáy* (hay lớp sinh sản) là một hàng tế bào khối vuông hay trụ. Các tế bào có khả năng sinh sản bằng gián phân;

+ *Lớp sợi* (lớp Malpighi) gồm nhiều hàng tế bào đa diện gắn với nhau bởi thể liên kết;

+ *Lớp hạt* gồm 2-4 hàng tế bào hình thoi nằm song song với mặt da. Trong bào tương của tế bào có nhiều hạt bắt màu base đậm. Đó là những hạt keratohyalin. Sự xuất hiện những hạt này báo hiệu sự sừng hoá của tế bào biểu mô.

+ *Lớp bóng* là một lớp mỏng gồm những tế bào dẹt không có nhân, bào tương bắt màu acid, bóng.

+ *Lớp sừng* gồm những tế bào đã bị thoái hoá, không nhân, trở thành những vẩy sừng. Các vảy sừng dính với nhau bởi những thể liên kết, một bào quan của tế bào lớp sợi vẫn tồn tại.

Biểu mô lát tầng sừng hoá (biểu bì da) được coi như một biểu mô bảo vệ điển hình. Cũng như mọi biểu mô lát tầng, biểu bì luôn luôn được đổi

mới nhờ ở sự sinh sản của lớp đáy. Hướng tiến triển của các tế bào biểu mô là từ trong ra ngoài, để cuối cùng trở thành những mảng sừng bong ra.

- *Biểu mô lát tầng không sừng hoá.* Đó là loại biểu mô lợp thành các khoang thiên nhiên trong cơ thể, nơi thường xuyên có sự cọ sát có thể gây tổn thương cho thành ống (khoang miệng, thực quản, âm đạo...). Biểu mô lát tầng không sừng hoá cũng được tạo thành bởi nhiều lớp tế bào: lớp đáy (lớp sinh sản), lớp sợi (lớp Malpighi), lớp trên mặt gồm những tế bào dẹt còn nhân. Những tế bào này sẽ bong khỏi biểu mô, rơi vào trong khoang.

Biểu mô lát tầng không sừng hoá khác với biểu mô lát tầng sừng hoá ở chỗ nó không có lớp hạt và lớp sừng (Hình 4.12).

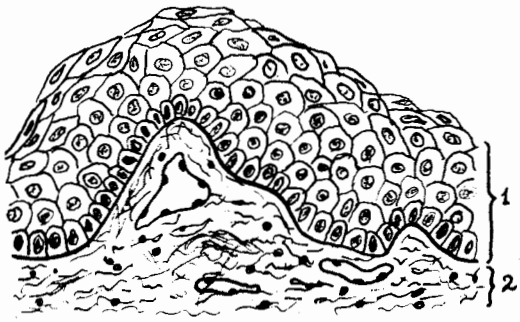

Hình 4.12. Biểu mô lát tầng không sừng hóa.

1. Biểu mô; 2. Mô liên kết.

3.1.2.2. Biểu mô vuông tầng

Biểu mô vuông tầng được tạo bởi hai hàng tế bào trở lên mà hàng nằm trên cùng là những tế bào hình khối vuông. Thí dụ: biểu mô võng mạc thể mi. Hàng tế bào vuông ở lớp trong có khả năng tiết ra thuỷ dịch. Hàng tế bào vuông ở lớp ngoài có chứa nhiều hạt sắc tố đen (Hình 4.13).



Hình 4.13. Biểu mô vuông tầng.
(ở võng mạc thể mi)

3.1.2.3. Biểu mô trụ tầng

Biểu mô trụ tầng gồm nhiều hàng tế bào chồng chất lên nhau và hàng tế bào nằm trên cùng có hình trụ. Trong cơ thể, ít có biểu mô thuộc loại này. Thí dụ biểu mô màng tiếp hợp mi mắt, biểu mô của đoạn niệu đạo tiền liệt, biểu mô của một số ống bài xuất chính của một số tuyến (Hình 4.14).

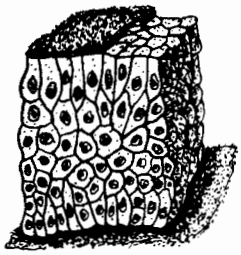

Hình 4.14. Biểu mô trụ tầng

3.1.2.4. Biểu mô trụ giả tầng

Ở biểu mô trụ giả tầng, cực đáy của tất cả các tế bào đều sát với màng đáy, còn cực ngọn của tế bào, không phải tất cả đều lên đến mặt biểu mô. Hình dáng của các tế bào trong biểu mô khác nhau: một số tế bào có mặt đáy rộng, hẹp dần lên phía trên và không lên đến mặt biểu mô. Một số khác rất cao, kéo dài suốt chiều dày của biểu mô và mặt ngọn tế bào rộng hơn mặt đáy. Nhân của các tế bào thường nằm ở phần rộng nhất của tế bào do đó nhân các tế bào thường nằm chênh nhau thành 2 – 3 hàng. Vì vậy biểu mô có dáng như loại biểu mô tầng nên nó được mang tên là giả tầng (Hình 4.15).

Hình 4.15. Biểu mô trụ giả tầng.

Thí dụ: biểu mô lợp những ống bài xuất lớn của tuyến nước bọt mang tai và một số tuyến khác, biểu mô lợp niệu đạo nam (trừ đoạn niệu đạo tiền liệt). Biểu mô trụ giả tầng có lông chuyển lợp phần lớn đường dẫn không khí của bộ máy hô hấp, vòi Eustache, một phần hòm nhĩ, túi lệ.

3.1.2.5. Biểu mô chuyển tiếp

Biểu mô này được tạo thành bởi nhiều hàng tế bào. Nghiên cứu thiết đồ cắt thẳng góc với mặt biểu mô, người ta thấy hình dáng tế bào thay đổi từ dưới lên trên tới mặt tự do của biểu mô.

Lớp tế bào nằm sát màng đáy có hình khối vuông hay hình trụ gọi là lớp đáy. Trên lớp đáy có nhiều hàng tế bào đa diện. Hàng tế bào trên cùng gồm những tế bào lớn (Hình 4.16).

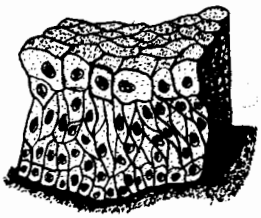

Hình 4.16. Biểu mô chuyển tiếp

Biểu mô chuyển tiếp là loại biểu mô trong đó các tế bào có khả năng biến đổi hình dáng rõ ràng, tuỳ thuộc vào điều kiện mà nó trải qua. Người ta coi biểu mô chuyển tiếp như hình thái trung gian giữa biểu mô trụ tầng và biểu mô lát tầng không sừng hoá.

Lớp biểu mô chuyển tiếp lợp các tạng rỗng thường xuyên trải qua những thay đổi lớn gây ra bởi sự co dãn của cơ quan, thí dụ: biểu mô lợp mặt trong bàng quang. Khi cơ quan ở trạng thái co, biểu mô gồm nhiều hàng tế bào (hình 4.16).

Những tế bào ở sâu nhất (tế bào thuộc lớp đáy) có hình khối vuông hay hình trụ, lớp tế bào ở trên thuộc vùng giữa có hình đa diện không đều, còn lớp tế bào trên cùng gồm những tế bào to có mặt tự do vồng lên. Khi cơ quan ở trạng thái dãn, các tế bào biểu mô lại thay đổi hình dáng cho phù hợp. Thường người ta phân biệt hai lớp tế bào: lớp những tế bào to, dẹt, nằm trên lớp gồm những tế bào ít nhiều có hình khối vuông.

3.2. Biểu mô tuyến

Biểu mô tuyến hay tuyến là loại mô được tạo thành bởi những tế bào hay tập hợp những tế bào đặc biệt có khả năng chế tiết.

Sự chế tiết là một quá trình trong đó các tế bào tuyến hấp thụ những phân tử nhỏ từ máu và bằng cơ chế sinh tổng hợp nội bào, biến chúng thành một sản phẩm có cấu tạo phức tạp hơn rồi sau đó bài xuất chúng ra khỏi tế bào. Những biến đổi hoá học trong hoạt động chế tiết gồm những quá trình tích cực phải sử dụng năng lượng, khác với sự bài xuất là hoạt động thụ động không tiêu hao năng lượng.

Những chất được chế tiết trong tế bào có thể là protein (ở tuyến tuy), lipid (tuyến thượng thận vỏ, tuyến bã) hay là phức hợp protein với hydrat carbon (ở tuyến nước bọt). Riêng tuyến sữa có khả năng tiết cả ba loại: protein, lipid, hydrat carbon.

Tuyến (hay biểu mô tuyến) có thể được phân loại theo ba cách:

3.2.1. Dựa theo số lượng tế bào tham gia vào sự tạo ra chất tiết

3.2.1.1. Tuyến đơn bào: Tuyến chỉ gồm một tế bào chế tiết (tế bào hình đài tiết nhầy).

3.2.1.2 Tuyến đa bào. Tuyến được tạo thành bởi tập hợp nhiều tế bào. Tuyệt đại đa số tuyến trong cơ thể người thuộc loại tuyến đa bào.

3.2.2. Dựa theo cách các sản phẩm chế tiết đi ra khỏi tế bào tuyến, người ta chia làm ba loại

3.2.2.1. Tuyến toàn vẹn (mérocrine). Chỉ có sản phẩm chế tiết đi ra khỏi tế bào, còn tế bào tuyến tồn tại nguyên vẹn. Đa số tuyến thuộc loại này, thí dụ tuyến nước bọt, tuyến tuỵ.

3.2.2.2. Tuyến toàn huỷ (holocrine). Toàn bộ tế bào tuyến được bài xuất ra khỏi tuyến và trở thành sản phẩm bài xuất, thí dụ tuyến bã.

3.2.2.3. Tuyến bán huỷ (apocrine). Đó là loại tuyến mà sản phẩm chế tiết được bài xuất ra khỏi tế bào tuyến cùng với phần ngọn tế bào, thí dụ tuyến sữa. Tế bào có khả năng hồi phục lại khá nhanh phần tế bào đã mất và khả năng tái tập hợp những chất chế tiết. Hình thức hoạt động của tuyến như nêu ở trên hiếm gặp, chỉ thấy ở tuyến sữa.

Những hình ảnh siêu vi thể xác nhận phần bào tương của tế bào tuyến sữa mất đi là rất ít, không đáng kể. Đồng thời thành phần protein của sữa lại được đưa ra khỏi tế bào tuyến toàn vẹn. Vì vậy nếu công nhận rằng phần bào tương bao quanh hạt lipid khi tiết ra khỏi tế bào tuyến là rất nhỏ bé nghĩa là phần bào tương của tế bào tuyến bị mất đi không đáng kể, thì gọi tuyến vú là tuyến bán huỷ không hoàn toàn chính xác. Do đó có lẽ chỉ nên phân tuyến ngoại tiết thành hai loại: tuyến toàn vẹn và tuyến toàn huỷ. Như vậy tuyến sữa được xếp vào loại tuyến toàn vẹn.

Ngày nay, những nghiên cứu hiển vi điện tử cho thấy tế bào tuyến sữa có hai sản phẩm chế tiết có bản chất khác nhau và những sản phẩm đó được bài xuất ra khỏi tế bào theo các cách khác nhau. Những thành phần protein của sữa được tạo ra bởi những ribosom nằm ở mặt ngoài lưới nội

bào có hạt, dần dần được nhìn thấy dưới dạng hạt hình cầu, ít nhiều đậm đặc với dòng điện tử. Những hạt đó sẽ được chuyển vào những túi của bộ Golgi và được gọi những hạt chế tiết protein. Rồi những hạt chế tiết đó được chuyển lên bề mặt tế bào bằng cách màng bọc hạt chế tiết và màng bào tương hoà lẫn vào nhau ở nơi tiếp xúc của chúng trên mặt tế bào. Còn chất tiết được giải phóng vào lòng nang tuyến (Hình 4.17). Cách hình thành và giải phóng thành phần protein của sữa cũng giống như những tuyến chế tiết protein khác. Những thành phần mỡ của sữa ở tế bào tuyến sữa không có trong các túi của bộ Golgi, mà có nguồn gốc từ những giọt mỡ tự do trong nền bào tương. Những giọt mỡ đó lớn dần lên và di chuyển dần về cực ngọn tế bào, rồi từ cực ấyrơi vào lòng nang tuyến dưới dạng những giọt mỡ. Chung quanh chúng có một lớp mỏng bào tương được bọc ngoài bởi màng bào tương (Hình 4.17). Cách bài xuất chất mỡ từ tế bào tuyến sữa ra ngoài như mô tả trên làm các nhà mô học cổ điển kết luận nhầm rằng đó là cách bài xuất chính các sản phẩm chế tiết của tế bào tuyến sữa nên họ gọi tuyến sữa là loại tuyến bán huỷ.

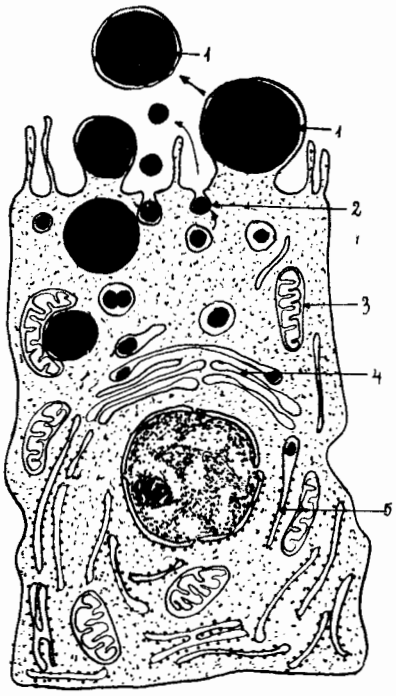

Hình 4.17. Sơ đồ chế tiết của tế bào tuyến sữa

1. Hạt lipid; 2. Hạt chế tiết protein; 3. Ti thể;
4. Bộ Golgi; 5. Lưới nội bào có hạt.

3.2.3. Dựa vào vị trí nhận sản phẩm chế tiết đầu tiên. Có thể phân tuyến thành hai loại:

3.2.3.1. Tuyến ngoại tiết

Những tuyến mà sản phẩm chế tiết được bài xuất ra ngoài (tuyến sữa, tuyến mồ hôi, tuyến bã...) hoặc được đổ vào các khoang thiên nhiên của cơ thể thông với ngoài (tuyến nước bọt, tuyến tiền liệt...) thuộc loại này. Mỗi tuyến ngoại tiết gồm hai phần: phần chế tiết và phần bài xuất.

- *Phần chế tiết* là nơi tạo ra các sản phẩm của tuyến. Theo đặc điểm cấu tạo hình thái, phần chế tiết có hình dáng sau:

+ Hình túi: phần chế tiết phình rộng hơn phần bài xuất, tuyến được gọi là tuyến nang. Thường một tuyến túi (tuyến nang có nhiều nang đổ chung vào một ống bài xuất đơn (tuyến bã) (Hình 4.18) hoặc đổ vào những nhánh của ống bài xuất, trông giống như một chùm nho (tuyến nước bọt, tuyến tuỵ ngoại tiết...) (Hình 4.18)

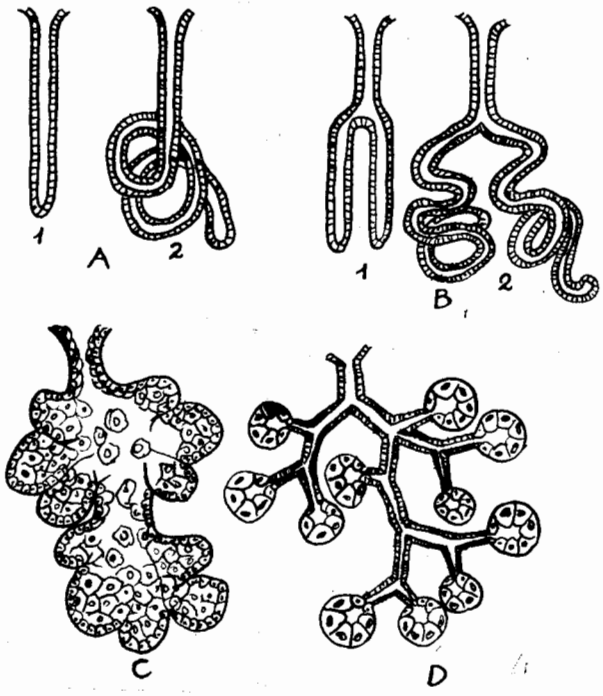

Hình 4.18. Các loại tuyến ngoại tiết.

A- 1. Tuyến ống thẳng; 2. Tuyến ống cong queo;

B- 1. Tuyến ống thẳng chia nhánh; 2. Tuyến ống chia nhánh cong queo.

C- Tuyến túi

D- Tuyến túi (kiểu chùm nho).

+ *Hình ống*. Tuyến được gọi là tuyến ống (tuyến mồ hôi, tuyến Lieberkuhn của ruột...). Tuyến ống có thể là ống đơn hay chia nhánh. Tuyến ống đơn có thể thẳng (tuyến Lieberkuhn) (Hình 4.18), hoặc cong queo (tuyến mồ hôi) (Hình 4.18). Tuyến ống chia nhánh có thể thẳng (tuyến mồ hôi) hoặc cong queo (tuyến môn vị) (Hình 4.18).

+ *Hình ống – túi*. Tuyến được gọi là tuyến ống – túi (tuyến tiền liệt) khi phần chế tiết của tuyến có phần phình rộng thành túi, có phần hẹp hình ống (Hình 4.19)

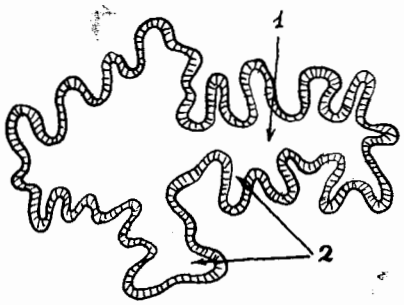

Hình 4.19. Tuyến ống-túi.

1. Phần ống; 2. Phần túi.

- *Phần bài xuất*. Phần bài xuất của tuyến ngoại tiết gồm một hệ thống những ống từ nhỏ đến lớn. Thành của các ống được lợp bởi một biểu mô phủ. Những ống bài xuất nhỏ (ống bài xuất trong tiểu thuỳ) thường được lợp bởi biểu mô vuông đơn. Những ống bài xuất lớn có thể được lợp bởi biểu mô tầng.

3.2.3.2. Tuyến nội tiết

Đó là những tuyến mà sản phẩm chế tiết của chúng được đưa thẳng vào máu. Tuyến nội tiết chỉ có phần chế tiết, không có phần bài xuất.Vì vậy tế bào tuyến có liên hệ chặt chẽ với mao mạch máu.

Theo cấu tạo hình thái, có thể phân tuyến nội tiết thành ba loại:

- *Tuyến kiểu lưới*. Các tế bào tuyến tạo thành những dây tế bào. Các dây tế bào nối với nhau tạo thành lưới. Khoảng giữa các lưới tế bào có các mao mạch để nhận các sản phẩm chế tiết của tế bào tuyến. Đa số tuyến nội tiết thuộc loại tuyến kiểu lưới: thuỳ trước tuyến yên, tuyến thượng thận, tuyến cận giáp trạng, tuyến tuỵ nội tiết (tiểu đảo Langerhans), hoàng thể.

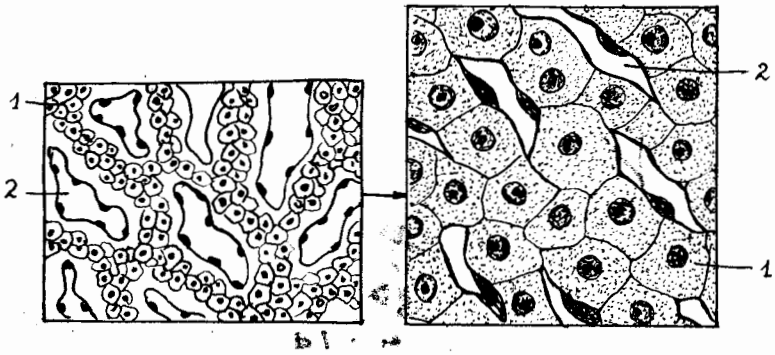

Hình 4.20. Tuyến nội tiết kiểu lưới (gan).

1. Dây tế bào tuyến; 2. Mao mạch máu.

- *Tuyến kiểu túi.* Các tế bào tuyến tạo thành những túi. Thành túi được lợp bởi một hàng tế bào biểu mô chế tiết. Giữa các túi có những mạch máu và bạch huyết. Trong lòng túi thường chứa đầy keo. Chỉ có tuyến giáp trạng là tuyến nội tiết kiểu túi (Hình 4.21).

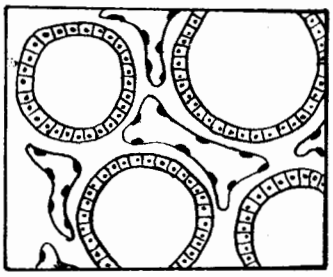

Hình 4.21. Tuyến nội tiết kiểu túi. (túi tuyến giáp trạng).

- *Tuyến kiểu tản mát.* Các tế bào tuyến hoặc rải rác hoặc họp thành đám nhỏ nằm tản mát trong mô liên kết và tiếp xúc mật thiết với các mao mạch. Tuyến kẽ tinh hoàn là tuyến nội tiết kiểu tản mát (Hình 4.22).

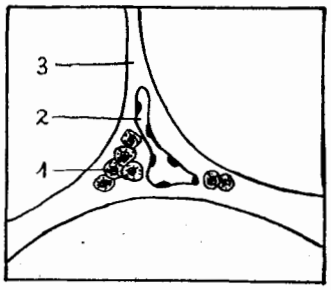

Hình 4.22. Tuyến nội tiết kiểu tản mát. (Tuyến kẽ tinh hoàn).

1. Tế bào tuyến; 2. Mao mạch máu; 3. Mô liên kết.

Những tuyến nội tiết chế tiết ra các hormon thuộc loại peptid, protid và glycoprotid. Trong các tế bào tuyến nội tiết, có nhiều bào quan giống những bào quan có trong tế bào chế tiết protein của những tuyến ngoại tiết. Nhưng có sự khác biệt đáng kể trong sự phát triển của những bào quan có liên quan đến sự tổng hợp protein giữa cá tế bào tuyến ngoại tiết và các tế bào tuyến nội tiết.

Lưới nội bào có hạt ở tế bào tuyến nội tiết kém phát triển hơn ở các tế bào tuyến ngoại tiết. Điều này phù hợp với sự khác biệt khá rõ ràng về khối lượng sản phẩm tổng hợp ở hai loại tuyến nội và ngoại tiết. Thí dụ: những tế bào tuyến ở tuyến tuỵ ngoại tiết mỗi ngày tổng hợp tới trên 1 lít dịch tiêu hoá chứa enzym, còn những tế bào tuyến tuỵ nội tiết sản xuất ra protein hay polypeptid chỉ tổng hợp một khối lượng sản phẩm tính hàng 1/1000 gam (hay microgam). Tế bào bê ta (β) của những tiểu đảo Langerhans chế tiết hormon insulin có thể là đại diện cho những tế bào tuyến nội tiết. Ảnh chụp hiển vi điên tử (Hình 4.23) trong màng tế bào đó thấy có một số đám lưới nội bào có hạt khúc khuỷu, những đám ribosom tự do trong nền bào tương. Trong bào tương của tế bào còn có bộ Golgi kém phát triển, nhiều hạt có màng bọc với đường kính 200–300nm. Cũng giống như ở tế bào tuyến ngoại tiết (Hình 4.17), những hạt đó được tạo thành ở bộ Golgi. Những hạt chế tiết đó được nhận thấy nhiều ở cực mạch (cực tế bào gần mạch máu). Ở rải

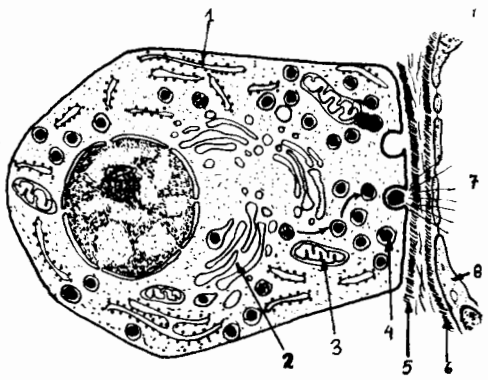

Hình 4.23. Hình ảnh siêu vi tế bào tuyến nội tiết chế tiết protein.

1. Lưới nội bào có hạt; 2. Bộ Golgi; 3. Ti thể; 4. Hạt chế tiết có màng bọc; 5. Màng đáy dưới biểu mô tuyến; 6. Màng đáy của lớp tế bào nội mô lợp mao mạch; 7. Hormon của tế bào tuyến được tiết ra khỏi tế bào tuyến, ngấm vào trong mao mạch qua tế bào nội mô; 8. Tế bào nội mô.

rác khắp trong bào tương của tế bào cũng có một số lượng đáng kể hạt chế tiết. Tất cả các tế bào tuyến nội tiết chế tiết ra những steroid (như ở buồng trứng, tinh hoàn, tuyến thượng thận có hình ảnh siêu cấu trúc giống nhau nhưng khác nhiều so với những tế bào chế tiết ra protein và polypeptid. Chúng có ít lưới nội bào có hạt và tương đối ít ribosom tự do. Hình ảnh đặc trưng của những tế bào chế tiết steroid là (Hình 4.24).

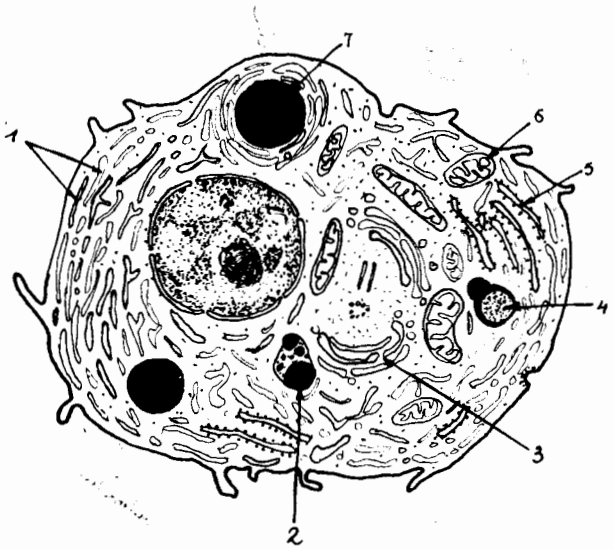

Hình 4.24. Hình ảnh siêu vi tế bào tuyến tiết steroid.

1. Lưới nội bào không hạt; 2. Hạt sắc tố lipochrom; 3. Bộ Golgi; 4. Lysosom; 5. Lưới nội bào cơ hạt; 6. Ti thể; 7. Hạt lipid.

- Có nhiều lưới nội bào không hạt, nghiã là có một hệ thống những ống mà thành bọc bởi màng bào tương nhẵn, các ống đó chia nhánh và nối với nhau.
- Bộ Golgi phát triển trên một diện tích rộng, các túi, các không bào lớn nằm ở phía trên gần nhân. Không thấy có hạt chế tiết nào.
- Có nhiều giọt lipid to, nhỏ khác nhau, tuỳ thuộc vào loại cơ quan và loài vật
- Có nhiều ti thể kích thước khác nhau, có cấu trúc bên trong khác những tế bào khác. Màng trong của ti thể thường có những nếp gấp có hình túi hay hình ống.
- Có lysosom kết hợp với sắc tố lipochrom.

Những tế bào chế tiết steroid tích luỹ ít hormon nhưng có thể tập trung một khối lượng lớn tiền chất-chất cholesterol. Những giọt lipid, khi có mặt,

chứa những este của cholesterol như chất triglycerid. Các enzym xúc tác sự tổng hợp cholesterol khu trú trên màng lưới nội bào nhẵn (không hạt). Sự phát triển mạnh lưới nội bào nhẵn thể hiện sự chuyển hoá của tế bào để đảm bảo sự có mặt của những enzym cần thiết cho sự tổng hợp nhanh các hormon steroid.

4. SỰ TÁI TẠO BIỂU MÔ

Biểu mô luôn được đổi mới nhờ gián phân tế bào. Tỉ lệ đổi mới của mỗi biểu mô khác nhau.

Ở biểu bì da, các tế bào trên mặt biểu mô lát tầng hoá sừng và chết. Lớp tế bào hoá sừng ở mức độ nào đó đã bảo vệ cho những tế bào lớp sâu của biểu mô. Chúng được thay thế dần bằng sự phân chia của các tế bào của những lớp đáy biểu mô. Càng lên phía trên các tế bào dần hoá sừng.

Ở ruột non, những tế bào bị huỷ hoại và những tế bào ở giai đoạn cuối của đời sống liên tục bong ra ở phần ngọn của các nhung mao ruột. Chúng được thay thế bởi sự phân chia của các tế bào tuyến Lieberkuhn. Ở ruột non, tỉ lệ tế bào mất đi và tế bào mới sinh do gián phân rất cao nên biểu mô phủ các nhung mao được thay thế hoàn toàn chỉ trong vài ngày.

Ở biểu mô đường hô hấp, các tế bào có đời sống dài, sự thoái hoá của tế bào tương đối ít vì vậy tỉ lệ đổi mới ở đây chậm.

Trong quá trình lành vết thương da, các tế bào biểu mô ở mép vết thương tăng cường gián phân, cung cấp các tế bào tiến vào che phủ dần vết thương. Mới đầu là một hai hàng tế bào, về sau biểu mô được phục hồi với chiều dày bình thường.

chứa những este của cholesterol như chất triglycerid. Các enzym xúc tác sự tổng hợp cholesterol khu trú trên màng lưới nội bào nhẵn (không hạt). Sự phát triển mạnh lưới nội bào nhẵn thể hiện sự chuyển hoá của tế bào để đảm bảo sự có mặt của những enzym cần thiết cho sự tổng hợp nhanh các hormon steroid.

4. SỰ TÁI TẠO BIỂU MÔ

Biểu mô luôn được đổi mới nhờ gián phân tế bào. Tỉ lệ đổi mới của mỗi biểu mô khác nhau.

Ở biểu bì da, các tế bào trên mặt biểu mô lát tầng hoá sừng và chết. Lớp tế bào hoá sừng ở mức độ nào đó đã bảo vệ cho những tế bào lớp sâu của biểu mô. Chúng được thay thế dần bằng sự phân chia của các tế bào của những lớp đáy biểu mô. Càng lên phía trên các tế bào dần hoá sừng.

Ở ruột non, những tế bào bị huỷ hoại và những tế bào ở giai đoạn cuối của đời sống liên tục bong ra ở phần ngọn của các nhung mao ruột. Chúng được thay thế bởi sự phân chia của các tế bào tuyến Lieberkuhn. Ở ruột non, tỉ lệ tế bào mất đi và tế bào mới sinh do gián phân rất cao nên biểu mô phủ các nhung mao được thay thế hoàn toàn chỉ trong vài ngày.

Ở biểu mô đường hô hấp, các tế bào có đời sống dài, sự thoái hoá của tế bào tương đối ít vì vậy tỉ lệ đổi mới ở đây chậm.

Trong quá trình lành vết thương da, các tế bào biểu mô ở mép vết thương tăng cường gián phân, cung cấp các tế bào tiến vào che phủ dần vết thương. Mới đầu là một hai hàng tế bào, về sau biểu mô được phục hồi với chiều dày bình thường.

Chương 5

MÔ LIÊN KẾT CHÍNH THỨC - MÔ SỤN - MÔ XƯƠNG

Trong số các loại mô cơ bản, mô liên kết là loai mô phổ biến nhất. Nó có mặt ở hầu khắp mọi cơ quan, bộ phận của cơ thể. Xen vào giữa các mô khác, mô liên kết làm nhiệm vụ gắn bó các mô với nhau. Mô liên kết có nguồn gốc từ lá thai giữa, tức là từ trung mô. Trong cơ thể có nhiều loại mô liên kết, có đặc điểm cấu tạo chung giống nhau. Mọi loại mô liên kết đều được tạo thành bởi:

- Chất gian bào gồm 2 phần: phần lỏng gọi là dịch mô; phần đặc hơn, có đặc tính của một hệ keo gọi là chất căn bản;
- Các sợi liên kết vùi trong chất căn bản.
- Các tế bào liên kết nằm rải rác trong chất căn bản.

Mô liên kết là loại mô có nhiều chất gian bào nên nó được coi như môi trường bên trong cơ thể. Căn cứ vào sự khác nhau chủ yếu của chất căn bản, người ta phân mô liên kết làm ba loại lớn:

- Mô liên kết chính thức, có mật độ mềm và có mặt ở mọi nơi trong cơ thể.
- Mô sụn, chất căn bản nhiễm cartilagein (chất sụn), có mật độ rắn vừa phải.
- Mô xương, chất căn bản nhiễm ossein và muối Ca, vì vậy mật độ rắn. Mô xương cùng với mô sụn đóng vai trò của một cái khung chống đỡ cho cơ thể.

1. MÔ LIÊN KẾT CHÍNH THỨC

Mô liên kết chính thức là loại mô liên kết phổ biến thường gặp trong cơ thể. Mô liên kết chính thức được tạo thành bởi các loại tế bào liên kết và những sợi ngoài tế bào nằm vùi trong chất căn bản vô hình. Thành phần tế bào của mô liên kết chính thức gồm nhiều loại, nhưng có thể xếp thành hai nhóm: những tế bào cố định và những tế bào di động. Các tế bào này nằm xa nhau, xen vào giữa chúng là khoảng gian bào rất rộng, trong chứa chất

gian bào. Những sợi trong mô liên kết chính thức cũng gồm có 3 loại: sợi collagen (sợi xơ, sợi tạo keo), sợi chun, sợi võng.

Số lượng từng loại tế bào, từng loại sợi và chất căn bản liên kết thay đổi rất nhiều, từ vùng này đến vùng khác tuỳ thuộc vào cấu tạo từng vùng.

Trong số nhiều loại khác nhau của mô liên kết chính thức thì mô liên kết thưa là loại phổ biến hơn và có thể gặp bất kỳ nơi nào trong cơ thể. Để mô tả mô liên kết chính thức, người ta thường lấy mô liên kết thưa làm đại diện.

1.1. Mô liên kết thưa

Mô liên kết thưa có nguồn gốc từ trung mô. Trong trung mô, các sợi ngày càng tăng lên rồi dần dần các sợi đó họp lại với nhau, tạo thành những bó sợi lớn hơn và có những tính chất giống chất collagen. Những tế bào trung mô dần dần thay đổi các đặc tính, kéo dài dọc theo bề mặt các bó sợi rồi chuyển thành những tế bào sợi, loại tế bào chính thức của mô liên kết. Những tế bào khác của mô liên kết thưa được biệt hoá từ tế bào trung mô hay di cư từ máu tới, nằm ở lỗ của lưới sợi liên kết.

Mô liên kết thưa được tạo thành bởi ba thành phần: Chất căn bản liên kết, các sợi liên kết, các tế bào lên kết (Hình 5.1).

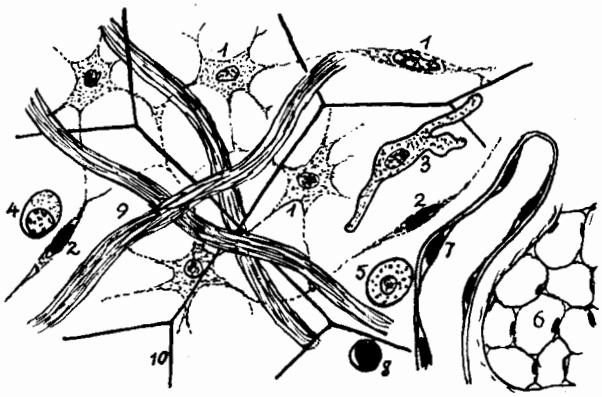

Hình 5.1. Mô liên kết chính thức.

1.Nguyên bào sợi; 2. Tế bào sợi;
3. Đại thực bào; 4. Tương bào; 5. Dưỡng bào;
6. Tế bào mỡ; 7. Tế bào nội mô; 8. Lympho bào;
9. Bó sợi collagen; 10. Sợi chun.

1.1.1. Chất căn bản liên kết

Dưới kính hiển vi quang học chất căn bản liên kết không có cấu trúc. Về mặt lý học, chất căn bản có tính chất của một hệ keo. Những phân tử glycosaminoglycan có khả năng tham gia vào việc làm chất căn bản chuyển từ trạng thái loãng (sol) thành trạng thái quánh đặc (gel) hoặc ngược lại tuỳ thuộc mức độ trùng hợp của chúng. Trạng thái sol của chất căn bản là điều kiện thuận lợi cho sự khuyếch tán, sự trao đổi chất và sự di chuyển tế bào.

Thành phần cấu tạo chủ yếu của chất căn bản liên kết là:

(1). Những glycosaminoglycan (GAG_S).

(2). Những glycoprotein cấu trúc.

(3). Nước và những muối vô cơ tạo thành dịch mô.

Chất căn bản liên kết có thể coi là môi trường bên trong cơ thể. Các tế bào liên kết trực tiếp trao đổi chất với nó. Chất căn bản liên kết có nguồn gốc từ tế bào và từ máu. Khi dịch mô trong chất căn bản có nhiều hơn mức bình thường, mô liên kết ở nơi ấy rơi vào tình trạng phù nề.

1.1.1.1. Những glycosaminoglycan (GAG_S)

Thành phần của chất căn bản liên kết có thể bắt màu khi nhuộm tiêu bản, trước đây được phân loại là những muco – polysaccharide acid (MPS). Ngày nay, khi nghiên cứu về bản chất hoá học, những polysaccharide chính của chất căn bản là những glycosaminoglycan (GAG). GAG là những đại phân tử dạng sợi, được hình thành do sự trùng hợp của các dưới đơn vị disaccharid (gồm một uronic acid và một hexosamin).

Những GAG chủ yếu trong một mô liên kết của cơ thể là:

- Hyaluronic acid (có trong dây rốn, chất hoạt dịch, thể kính, sụn)
- Chondroitin sulfat (trong sụn, xương, giác mạc, da, thành động mạch chủ).
- Dermatan sulfat (trong da, gân, áo ngoài động mạch chủ).
- Heparan sulfat (trong thành động mạch chủ, động mạch phổi, gan, lá đáy của màng đáy).
- Keratan sulfat (ở giác mạc, nhân sụn chêm, vòng xơ sụn chun).

Trừ hyaluronic acid, những GAG còn lại khi liên kết đồng hoá trị với lõi protein sẽ tạo nên phân tử proteoglycan.

Vai trò chức năng của GAG trong mô liên kết là góp phần tạo nên độ quánh gel của chất căn bản, tương tác với các sợi collagen, liên kết giữa các cấu trúc và là hàng rào ngăn cản sự xâm nhập của vi khuẩn vào mô liên kết.

1.1.1.2. Những glycoprotein cấu trúc

Đây là những hợp chất hình thành do sự gắn kết giữa protein với carbohydrat, trong đó tỉ lệ protein trội hơn C và H (phần C và H ở vị trí cấu trúc nhánh).

Những glycoprotein trong mô liên kết được kể tới là fibronectin, laminin, thrombospondin; chúng có chức năng chính là thiết lập mối tương tác giữa các tế bào và các thành phần ngoại bào trong mô liên kết. Có những tế bào có thụ thể màng giúp chúng trực tiếp gắn với những sợi collagen ở thành phần gian bào; cũng có những tế bào cần những phần tử trung gian gắn kết (những glycoprotein) với collagen hoặc với glycosaminoglycan.

- Fibronectin phân tử lượng 440.000, có trong chất căn bản mô liên kết, lá đáy của màng đáy biểu mô, lá ngoài của màng sợi cơ vân và cơ trơn. Fibronectin do nguyên bào sợi trong mô liên kết và tế bào biểu mô tổng hợp. Sự phân bố của fibronectin trong mô chỉ có thể được xác định bằng kỹ thuật hoá mô miễn dịch tế bào với kháng thể huỳnh quang. Khác với fibronectin trong chất căn bản liên kết, fibronectin huyết tương do tế bào gan và tế bào nội mô thành mạch tổng hợp; chúng đóng vai trò liên kết với fibrin trong quá trình đông máu.
- Laminin có phân tử lượng khoảng 1.000.000, là thành phần phong phú nhất của màng đáy biểu mô và màng đáy màng sợi cơ. Chúng là trung gian gắn kết những màng đáy này với collagen typ IV và với heparan sulfat proteoglycan.. Vị trí kết dính trên phân tử laminin khác nhau tuỳ thuộc từng đối tượng. Mối tương tác đa dạng của laminin đóng vai trò quan trọng trong việc thiết lập nên màng đáy và có thể chi phối cả kiểu hình của màng đáy. Laminin là sản phẩm tổng hợp của tế bào biểu mô và tế bào nội mô.

Thí nghiệm cho thấy, khi nuôi cấy tế bào biểu mô (không có màng đáy) lên nền gel là collagen typ I, những tế bào này đã thay đổi bản chất, không tổng hợp các những sản phẩm bình thường của chúng, các xơ trung gian thay đổi bản chất, tế bào chuyển dạng thành tế bào tương tự như nguyên bào sợi. Nhưng nếu cấy chúng trên nền gel có chứa chất chiết từ màng đáy (có chứa laminin), các tế bào biểu mô vẫn giữ được trạng thái biệt hoá bình thường. Có thể laminin và các thành phần khác của màng đáy có ảnh hưởng đến sự hình thành và chức năng của tế bào biểu mô.

- Thrombospondin là loại glycoprotein kết dính, có phân tử lượng 450.000, được xác định trước hết là sản phẩm của tiểu cầu trong cục máu đông đang hình thành, chúng gắn kết với fibrinogen, plasmogen,

và chất kích hoạt plasmogen. Thrombospondin có trong các mô như mô cơ, da và mạch máu. Trong mô liên kết, thrombospondin được các tế bào nội mô, nguyên bào sợi và cả tế bào cơ trơn tổng hợp. Chúng là trung gian gắn kết bề mặt tế bào với các thành phần ngoại bào.

Trong mô liên kết còn có các glycoprotein khác là entactin và tenasctin. Entactin là thành phần của tất cả các màng đáy, chúng liên kết với laminin và với collagen typ IV. Tenasctin có trong mô phôi thai, liên quan tới sự liên kết giữa các tế bào và đóng vai trò quan trọng trong sự di trú của tế bào ở mô thần kinh đang phát triển.

1.1.1.3. Dịch mô

Trong mô liên kết chính thức chứa một lượng không nhiều dịch mô. Trong dịch mô có các phân tử nhỏ và các ion với nồng độ tương tự như trong huyết tương, vì sự trao đổi những thành phần này giữa máu và dịch mô diễn ra nhanh chóng. Tuy nhiên, nồng độ protein trong dịch mô thấp hơn vì tính thấm của protein huyết tương của mao mạch thấp.

1.1.2. Những sợi liên kết

Các sợi vùi trong chất căn bản liên kết gồm ba loại: sợi collagen, sợi võng và sợi chun. Về nguồn gốc, sợi collagen và sợi võng được hình thành từ protein collagen, sợi chun được hình thành từ protein elastin.

1.1.2.1. Sợi collagen

Sợi collagen là sợi có ở tất cả các mô liên kết, nhưng có sự khác nhau đáng kể về số lượng. Khi thuỷ phân bằng nhiệt sợi collagen biến thành keo vì vậy còn gọi là sợi tạo keo. Trong lát cắt không nhuộm màu của mô kiên kết thưa, sợi collagen là những sợi trong, không màu, có đường kính từ 1-10micromet, còn chiều dài thì vô định. Các sợi collagen chạy theo mọi hướng. Trong trường hợp mô không bị căng, các sợi collagen uốn lượn như sóng (xem hình 5.1).

Trong mô liên kết thưa sợi collagen họp thành bó, các sợi xếp song song với nhau nhưng không có nhánh ngang nối với nhau. Chiều hướng của sợi collagen là chiều hướng của những tơ collagen tạo ra chúng. Tơ collagen có đường kính từ 0,2 – 0,5 μm. Các tơ collagen liên kết với nhau theo chiều dọc bởi chất gắn vô hình. Quan sát dưới kính hiển vi phân cực, tơ collagen có hình ảnh khúc xạ kép, mỗi tơ gồm những đơn vị định hướng theo chiều dài của tơ. Dưới kính hiển vi điện tử nhận thấy mỗi đơn vị định hướng theo chiều dài của tơ nói trên là xơ collagen với đường kính trung

bình khoảng 50nm (đường kính xơ collagen khác nhau tuỳ mô, ở giác mạc đường kính xơ collagen khoảng 35nm, ở gân là 100nm). Đặc điểm siêu cấu trúc của các xơ collagen, đơn vị cấu tạo hình thái của sợi collagen là có những vân ngang sáng tối theo chu kỳ khoảng 68nm (nhuộm bằng phosphotungstic acid). Sợi collagen bắt màu đỏ của thuốc nhuộm eosin, màu xanh anilin, màu vàng của hạt giành giành, màu đỏ của picrofuchsin, phản ứng PAS dương tính yếu.

- *Cấu trúc phân tử của collagen* (Hình 5.2). Khi cho các sợi collagen tan rã nhưng không làm biến tính chúng, như trong dung dịch muối lạnh trung tính PH = 7,3, sẽ thu được những đơn vị nhỏ nhất được gọi là tropocollagen. Phân tử tropocollagen có hình ống dài khoảng 280nm,

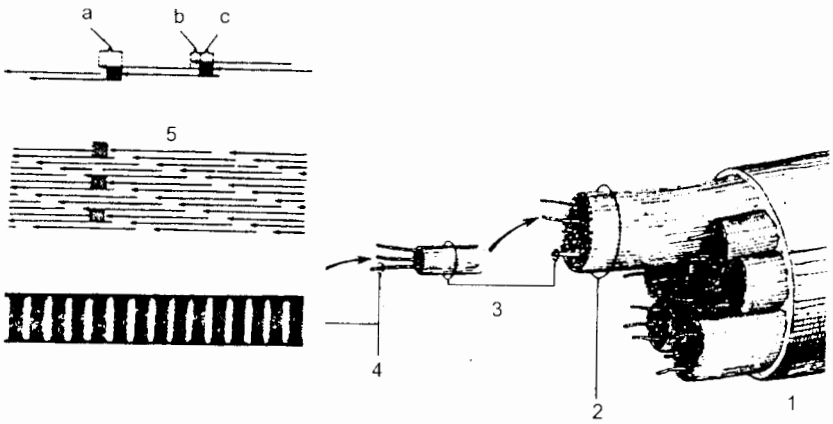

Hình 5.2. Sơ đồ sắp xếp các phân tử tropocollagen tạo xơ collagen.

1. Bó sợi collagen; 2. Sợi collagen; 3. Tơ collagen; 4. Xơ collagen; 5. Phân tử tropocollagen; a. 68nm; b. Vùng chờm nhau 28nm; c. Vùng kẽ hở 40nm.

đường kính khoảng 1,5nm, phân tử lượng 300.000. Mỗi phân tử tropocollagen , còn gọi là chuỗi gamma (γ), gồm ba chuỗi polypeptid còn gọi là chuỗi alpha (α) (mỗi chuỗi α có phân tử lượng 100.000) xoắn vào nhau (chuỗi xoắn ba) (Hình 5.3). Mỗi chuỗi α gồm những acid amin không phổ biến, đáng kể là glycin chiếm khoảng 30%, prolin khoảng 12% hoặc hydroxyprolin khoảng 10%. Ngoài ra còn có hydroxylysin, chúng liên kết với một số ít phân tử carbohydrat. (Hydroxyprolin và hydroxylysin chiếm tỉ lệ không cao trong các protein khác của cơ thể so với ở protein collagen . Vì vậy có thể định lượng collagen gián tiếp qua định lượng hydroxyprolin). Nếu làm nóng lên tới nhiệt độ cơ thể dung dịch chứa các phân tử tropocollagen, chúng sẽ trùng hợp thành các xơ

collagen có vân ngang, sự trùng hợp của các phân tử tropocollagen diễn ra như sau: Theo chiều dài, các phân tử gần nhau trên cùng một hàng cách nhau một khoảng 40nm. Theo chiều ngang các phân tử xếp song song với nhau, hai phân tử gần nhau trên hai hàng sát nhau đứng so le nhau một khoảng bằng 1/4 chiều dài phân tử tropocollagen , chờm vào phân tử kế tiếp của hàng trên bên cạnh một khoảng là 28 nm. Vân ngang sáng tối hình thành ở xơ collagen theo chu kỳ 68 nm (40 + 28). Trong mỗi chu kỳ vân tối tương ứng với những khoảng trống 40nm xếp trên cùng một hàng ngang và vân sáng tương ứng với những đoạn 28 nm xếp cùng trên một hàng ngang. Dưới kính hiển vi điện tử vân tối sẫm màu hơn do sự lắng đọng của thuốc nhuộm (như uranylacetat) ở những khoảng 40nm làm mật độ điện tử ở những khoảng trống này đậm đặc hơn so với ở những đoạn 28nm của mỗi chu kỳ. Hiện nay người ta đã biết có những typ chuỗi α khác nhau. Đây chính là một lý do giải thích tại sao collgagen trong các mô của cơ thể lại có những đặc điểm khác nhau. Trong thí dụ trên, những phân tử tropocollagen ở mô liên kết thưa khi trùng hợp sẽ tạo các xơ collagen có chu kỳ vân ngang là 68nm, nhưng ở mô sụn và chân bì giác mạc những xơ collagen lại có vân ngang với chu kỳ 250nm. Trong màng đáy biểu mô các phân tử tropocollagen khi trùng hợp lại tạo nên một lưới xơ mảnh không có vân ngang.

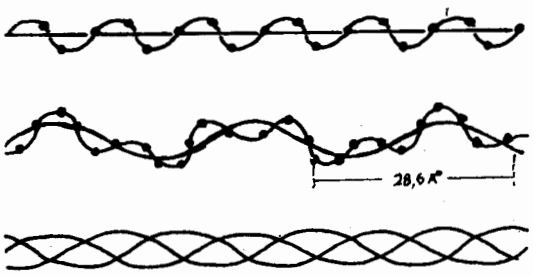

Hình 5.3.. Sự tạo thành phân tử tropocollagen
(3 chuỗi polypeptid xoắn vào nhau)

- *Phân loại collagen:*

Trong quá trình tiến hoá, một nhóm protein cấu trúc đã có những biến đổi để thích ứng với đòi hỏi của môi trường và chức năng của cơ thể động vật như tính đàn hồi, độ cứng, sức căng... đó là protein collagen. Collagen

là một họ những protein có mối liên hệ khép kín. Chúng có thể tập hợp lại tạo ra các xơ, tơ hoặc hệ thống lưới chằng chịt tương tác với các protein khác, quy định khả năng chống đỡ của thành phần gian bào của mô và cơ quan. Hiện đã xác định có khoảng 20 typ chuỗi polypeptit collagen (chuỗi α) được hình thành từ các gen khác nhau. Khi kết hợp với nhau, xuất hiện những dạng hình thái phân tử collagen khác nhau. Có thể chia collagen ra thành một số họ tương ứng với typ hình thái của chúng:

+ Collagen sợi: typ I, II, III, IV, VI
+ Collagen sợi liên kết bởi xoắn bộ ba gián đoạn: typ IX, XII, XIV.
+ Collagen chuỗi ngắn: typ VIII, X
+ Collagen màng đáy: typ VI, VII, VIII
+ Những collagen khác: typ VI, VII, XII.

Sau đây là bảng kê đặc điểm dạng hình thái và sự phân bố của một số typ collagen trong cơ thể đã được nghiên cứu:

Typ	I	II	III	IV	V	VI	VII	VIII	IX	X	XI
Hình thái	Sợi collagen bản rộng	Sợi collagen bản hẹp	Sợi collagen bản hẹp	Các lớp kiểu lá	Tơ mảnh	Tơ mảnh	Tơ ngắn có vân	Các chuỗi và lưới	Tơ	Chuỗi ngắn	Tơ
Phân bố	Chân bì, gân, xương, dây chằng, sụn xơ, giác mạc, mô sợi thưa	Sụn trong, sụn chun, đĩa sống, dịch kính	Mạch máu, tuỷ xương, mô bạch huyết, mô cơ trơn, thần kinh, phổi, da phôi	Màng đáy, lá sáng, bao nhân mắt	Màng đáy của rau, cơ vân và cơ trơn	Khắp nơi	Tơ neo ở màng đáy của da và màng ối	Nội mô	Sụn	Sụn đang khoáng hoá	Sụn

- *Sinh tổng hợp collagen:*

Hầu hết collagen là sản phẩm tổng hợp của nguyên bào sợi. Một số tế bào mô liên kết có nguồn gốc trung mô như tạo cốt bào, nguyên bào sụn, nguyên bào tạo ngà cũng có khả năng tổng hợp collagen ; collagen typ IV ở màng đáy do tế bào biểu mô và tế bào nội mô tạo ra.

Quá trình sinh tổng hợp collagen của nguyên bào sợi gồm các bước chính sau đây diễn ra trong và ngoài tế bào (Hình 5.4): tổng hợp các chuỗi polypeptid α (α1 và α2) tại polysom ở thành túi lưới nội bào có hạt; hình thành các phân tử procollagen trong lưới nội bào và chuyển chúng qua bộ

Golgi để nạp vào các túi chế tiết. Bằng phương thức xuất bào, những phân tử procollagen được đưa vào khoảng gian bào. Tại đây các phân tử tropocollagen, đơn vị cấu tạo cơ bản của collagen, được hình thành. Chi tiết các bước của quá trình tổng hợp collagen như sau:

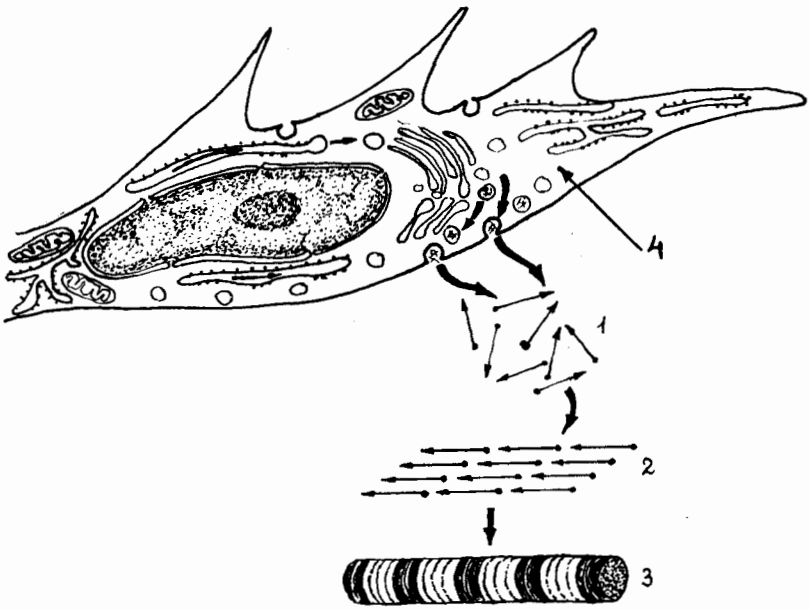

Hình 5.4. Sự tạo thành xơ collagen từ nguyên bào sợi

1. Các phân tử tropocollagen
2. Các phân tử tropocollagen sắp xếp theo trật tự để tạo thành xơ collagen
3. Xơ collagen
4. Nguyên bào sợi

- *Giai đoạn nội bào*

1. Chuẩn bị vật chất. Tế bào thu nhận prolin, lysin và những acid amin cần thiết khác để tổng hợp các chuỗi polypeptid α. Trong nhân tế bào hình thành những m – ARN đặc trưng cho mỗi typ chuỗi α.

2. Tổng hợp các chuỗi polypeptid α đặc trưng tại polysom ở thành túi lưới nội bào có hạt. Dựa vào khuôn mẫu m – ARN, các peptid được hình thành từ 4 acid amin trở lên và liên kết với nhau. Đặc điểm của các chuỗi polypeptid α là ở hai đầu tận mỗi chuỗi có những peptid "điều tiết". Peptid "điều tiết" điều khiển sự hình thành chuỗi xoắn, gồm ba chuỗi polypeptid α, đồng thời ngăn cản sự hình thành cấu trúc sợi collagen bên trong tế bào. Dưới kính hiển vi điện tử phân tử procollagen (kể cả những peptid "điều

tiết") gồm khoảng 150 acid amin, dài khoảng 13nm, dài hơn phân tử tropocollagen ở ngoài tế bào sau khi peptid "điều tiết" đã bị tách khỏi.

3. Hình thành các phân tử procollagen chưa hoàn chỉnh. Sau khi đạt độ dài tối thiểu gồm cả prolin và lysin, các chuỗi polypeptid α xoắn lại thành cấu trúc xoắn 3 với sự điều khiển của peptid "điều tiết". Đây là những phân tử procollagen chưa hoàn chỉnh.

4. Hình thành những phân tử procollagen hoàn chỉnh. Trong lòng túi lưới nội bào, những phân tử procollagen chưa hoàn chỉnh tiếp tục trải qua hai quá trình biến đổi để hình thành những phân tử procollagen hoàn chỉnh:

- Hydroxyl hoá gốc prolin và lysin thành hydroxyprolin và hydroxylysin với xúc tác của enzym peptydyl prolinhydroxylase và peptidyl lysinhydroxylase.
- Glycosyl hoá gốc glucose và galactose thành glucosyl và galactosyl với xúc tác của enzym galactosyltransferase và glycosyltransferase.

Ý nghĩa của hiện tượng hydroxyl hoá là giúp gốc galactose và glucose thuộc mỗi disaccharid có thể gắn với những gốc hydroxylysin. Quy mô của glycosyl hoá không đồng nhất ở các chuỗi polypeptid α, vì vậy sẽ xuất hiện các typ collagen khác nhau sau này. Một thí dụ: collagen ở màng đáy có mức glycosyl hoá cao, collagen ở da mức glycosyl hoá thấp; trên tiêu bản mô học dùng phản ứng PAS, màng đáy dương tính mạnh hơn, trong khi mô liên kết ở da rất yếu. Gốc hydroxyprolin còn đảm nhiệm việc đưa các phân tử procollagen hoàn chỉnh ra khoảng gian bào.Trên thực nghiệm nhận thấy, nếu kìm hãm hydroxyl hoá prolin, sẽ dẫn đến ứ đọng các phân tử procollagen trong tế bào.

5. Những phân tử procollagen hoàn chỉnh được chuyển từ các túi lưới nội bào tới bộ Golgi. Từ đây hình thành các túi chế tiết chứa các phân tử procollagen.

6. Với sự trợ giúp của các ống siêu vi và các xơ actin trong tế bào, những hạt chế tiết chuyển dịch tới màng tế bào, giải phóng các phân tử procollagen hoàn chỉnh ra khoảng gian bào. Những túi lưới nội bào có liên hệ với màng tế bào có thể giải phóng trực tiếp các phân tử procollagen ra ngoại bào.

- *Giai đoạn ngoại bào:*

7. Trong khoảng gian bào enzym procollagen peptidase tách hầu hết các peptid "điều tiết" khỏi phân tử procollagen, hình thành phân tử

tropocollagen. Những phân tử tropocollagen tập hợp rồi trùng hợp thành xơ hoặc tơ collagen. Những gốc hydroxyprolin góp phần vào tính ổn định của những chuỗi xoắn ba tropocollagen, những cầu nối hydrogen được hình thành giữa các chuỗi polypeptid của mỗi phân tử.

Những tơ collagen hình thành từ collagen typ I và typ III, họp lại tự nhiên, thành sợi collagen. Những proteoglycan và protein cấu trúc có vai trò quan trọng trong việc tập hợp các phân tử tropocollagen hình thành các sợi collagen. Những cấu trúc sợi này được tăng cường bởi những mối liên kết ngang cộng hoá trị giữa các phân tử tropocollagen. Quá trình này được xúc tác bởi enzym lysyloxydase hoạt động trong khoảng gian bào.

1.1.2.2. Sợi võng

Sợi võng còn gọi là sợi reticulin, là loại sợi nhỏ, đường kính 0,2-2 μm. Những sợi có đường kính nhỏ thường họp thành lưới sợi trong đó có những bó sợi lớn hơn. Phương pháp nhuộm thông thường (H.E), các thuốc nhuộm sợi chun không làm thể hiện được sợi võng. Sợi võng được nhuộm màu đậm với phương pháp ngấm bạc. Sợi võng bao quanh những tế bào mỡ, nằm phía ngoài tế bào nội mô của mao mạch, bao quanh tế bào của các bắp cơ, liên quan chặt chẽ tới lá đáy (thuộc màng đáy) của biểu mô) (Hình 5.5). Sợi võng là thành phần sợi của mô liên kết của cơ quan tạo máu, các cơ quan tạo tế bào lympho, gan, phổi...(Hình 5.6).

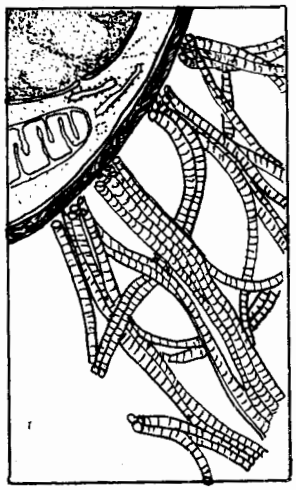

Hình 5.5. Sợi võng (liên quan với lá đáy).

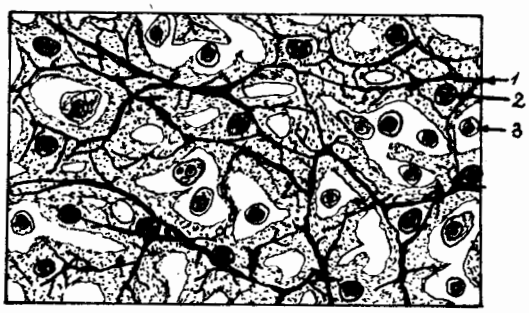

Hình 5.6. Mô võng
1. Sợi võng; 2. Tế bào võng; 3. Huyết cầu.

Sợi võng được phân biệt đối với sợi collagen bởi sự chia nhánh như rễ cây, bởi đường kính nhỏ, bởi sự bắt màu ngấm đen hơn khi được thấm bạc. Dạng của sợi võng có khác nhau và đặc hiệu với mỗi loại cơ quan.

Dựa vào cách sắp xếp và vào tính chất bắt màu đặc biệt, trước kia người ta đã coi sợi võng là một loại sợi protein đặc biệt. Nhưng ngày nay, nhờ ảnh chụp dưới kính hiển vi điện tử, người ta thấy rằng sợi võng cũng được tạo thành bởi những đơn vị là xơ, có vân ngang, có chu kỳ giống như xơ collagen.

Người ta cho rằng, sự ngấm bạc của sợi võng và sợi collagen có sự khác nhau không phải chỉ phụ thuộc vào sự khác nhau về mặt hoá học mà còn bởi sự khác nhau về cơ sở lý học. Sự khác nhau về cơ sở lý học phụ thuộc vào số lượng phân tử topro-collagen, cách sắp xếp các đơn vị đó có liên quan tới nền protein – polysaccharid đã giúp chúng liên kết với nhau.

Mặc dù ngày nay người ta vẫn cho rằng chất collagen và chất reticulin chủ yếu là giống nhau nhưng danh từ chất reticulin và sợi reticulin (sợi võng) vẫn được dùng để chỉ những thành phần sợi có độ lớn và cách sắp xếp khác với những sợi collagen.

1.1.2.3. Sợi chun

Là loại sợi liên kết , thường là sợi thẳng, có nhánh nối với nhau về mọi hướng, tạo thành một lưới sợi chun (Hình 5.7). Ở mô liên kết thưa không được nhuộm màu, được kéo căng, những sợi chun là những sợi mảnh, bóng, đường kính 0,2-1micromet, số lượng không nhiều. Nhưng người ta vẫn có thể phân biệt chúng với những sợi collagen có số lượng nhiều hơn, dựa vào đặc điểm là sợi chun thường chia nhánh và nối nhau thành lưới. Các sợi chun thường được kéo ra một cách dễ dàng, nhưng khi giải phóng nó, nó co lại và trở về chiều dài ban đầu. Sợi chun bị đứt khi nó được kéo dài tới 150% độ dài ban đầu. Lực kéo vào khoảng 20-30kg/cm^2 có thể làm sợi chun đứt. Khi đứt, các đầu đứt co lại, xoắn lại. Nhờ có lưới sợi chun, mô liên kết có khả năng co trở về trạng thái bình thường ban đầu khi lực tác động làm căng đã chấm dứt.



Hình 5.7. Sợi chun

Sợi chun thường không được nhìn thấy được trong các lát mô nhuộm thông thường (H.E), nhưng nó được thể hiện rõ ràng được nhuộm bằng những phương pháp đặc biệt: nhuộm bằng orcein, fuchsin resorcin của Weigert.

Sợi chun có thể họp thành bó (dây chằng vàng ở cột sống người, dây chằng ở cổ loài nhai lại), có màu vàng đặc biệt hoặc họp thành lá chun (ở thành của các động mạch lớn). Sợi chun có màu vàng khi còn tươi. Dưới kính hiển vi quang học, sợi chun có vẻ thuần nhất và không có những tiểu phần nhỏ tạo thành. Dưới kính hiển vi điện tử, với phương pháp làm tiêu bản đặc biệt, sợi chun được tạo thành bởi hai loại xơ có đường kính 11nm tập hợp thành bó và vùi trong một chất vô hình, dồi dào chất elastin (chất chun).

Trong thời kỳ phôi thai, những bó xơ nằm sát với bề mặt tế bào sợi hay những tế bào trung mô khác. Sau đó chất vô hình mới xuất hiện, tạo thành đám sợi, những xơ nằm xung quanh bề mặt tế bào.

Chất elastin vô hình rất bền dai. Chất trypsin không làm nó bị tiêu huỷ, enzym elastase không có tác động đến tế bào liên kết và chất collagen nhưng phá huỷ chất elastin. Chất elastin giống chất collagen ở chỗ trong thành phần hoá học của nó đều thấy có glycin và prolin nhưng chất valin lại chỉ có trong chất elastin. Ngoài ra, người ta lại thấy rằng trong chất elastin còn chứa hai loại acid amin không thông dụng: chất desmosin và chất isodesmosin. Chất chế tiết bởi tế bào nhưng không có desmosin (được gọi là tropoelastin) giống như tropocollagen. Người ta cho rằng tiền thân của chất elastin, chất tropoelastin, được tổng hợp ở ribosom trong tế bào sợi, trong tế bào cơ trơn, trong những tế bào khác có nguồn gốc trung mô, được giải phóng ra ngoài bề mặt tế bào. Chất tropoelastin ưu tiên được tạo thành bởi những acid amin kỵ nước. Cũng giống như chất collagen, chất elastin nguyên chất có khả năng dẫn tới sự tạo ra những nhân, phát triển thành những tinh thể hydroxyapatit từ dung dịch canxi và photpho. Có thể quá trình đó xảy ra trong sự Ca hoá bệnh lý động mạch chủ, da...

1.1.3 Những tế bào liên kết

Ở mô liên kết chính thức có nhiều loại tế bào có hình thái và chức năng khác nhau. Có thể chia chúng thành hai nhóm: (1) những tế bào cố định và (2) những tế bào di động. Những tế bào cố định có đời sống tương đối dài, trong đó phải kể tới nguyên bào sợi là tế bào có chức năng chế tiết duy trì các thành phần gian bào liên kết, và tế bào mỡ là loại tế bào tổng hợp dự trữ lipid để cung cấp nguồn sinh năng lượng cho quá trình chuyển hoá của tất cả các tế bào khác trong cơ thể. Phần lớn những tế bào di động

có đời sống tương đối ngắn, chúng được thay thế liên tục bởi nguồn tế bào cùng loại rất phong phú về số lượng từ máu. Những tế bào di động trong mô liên kết chính thức là những bạch cầu có hạt, bạch cầu đơn nhân lớn và đại thực bào, tương bào, dưỡng bào...Một số trong những loại tế bào di động này tham gia vào đáp ứng miễn dịch của cơ thể.

1.1.3.1. Nguyên bào sợi và tế bào sợi

Nguyên bào sợi và tế bào sợi là loại tế bào phổ biến nhất trong mô liên kết chính thức. Chúng tổng hợp chất căn bản và các thành phần tạo sợi liên kết. Nguyên bào sợi là loại tế bào đang hoạt động tổng hợp chất tích cực. Tế bào sợi được coi là ở trạng thái đã hoàn thành quá trình tổng hợp chất, chúng thường nằm giữa các thành phần gian bào. Về cấu trúc hình thái có sự khác nhau giữa nguyên bào sợi và tế bào sợi; tuy nhiên cũng có rất nhiều dạng trung gian. Tế bào sợi khi bị kích thích sẽ trở thành nguyên bào sợi, thí dụ như trong quá trình lành vết thương. (Về tên gọi, khi nguyên bào sợi trở nên tương đối ít hoạt động tổng hợp chất, một số nhà mô học thường gọi chúng là tế bào sợi. Nhưng nhận thấy những tế bào này vẫn luôn giữ tiềm năng tổng hợp các chất đưa vào khoảng gian bào liên kết, nhiều tác giả đã đề nghị dùng một tên gọi nguyên bào sợi cho tất cả các trạng thái hoạt động của loại tế bào này).

Nguyên bào sợi có hình sao với nhiều nhánh bào tương dài ngắn khác nhau. Trong mô liên kết các nhánh bào tương của các tế bào không liên kết với nhau. Nhân tế bào hình trứng, to và sáng màu, chất nhiễm sắc mịn, hạt nhân rõ ràng. trong bào tương rất giàu lưới nội bào có hạt, bộ Golgi phát triển và giàu túi chế tiết và không bào (xem hình 5.4). Bằng phương pháp miễn dịch hoá tế bào, nhận thấy ở vùng bào tương sát màng tế bào giàu xơ actin và α-actinin. Xơ actin phân bố khắp bào tương tế bào. Nhiều ống siêu vi từ trung thể toả ra ngoại vi tế bào.

Tế bào sợi có kích thước nhỏ hơn nguyên bào sợi (xem hình 5.1). Nhánh bào tương ngắn và ít, tế bào có hình thoi. Nhân tế bào đậm, hình sợi. Bào tương bắt màu acid, lưới nội bào có hạt và bộ Golgi kém phát triển.

Ở mô liên kết người trưởng thành rất ít khi thấy hình ảnh gián phân của tế bào sợi, nhưng trong mô liên kết sau tổn thương dễ dàng nhận thấy chúng. Nguyên bào sợi và tế bào sợi được xác định là tế bào đã biệt hoá hoàn toàn chúng không thể sinh ra loại tế bào khác. Ý kiến trước đây cho rằng nguyên bào sợi có thể tích luỹ mỡ để trở thành tế bào mỡ hoặc nguyên bào sợi có thể biến đổi trở thành tạo cốt bào là không có cơ sở. Trong mô liên kết chính thức người trưởng thành tồn tại những tế bào trung mô giàu

tiềm năng biệt hoá, chúng có thể biệt hoá thành những nguyên bào mỡ hoặc những tiền tạo cốt bào.

Nguyên bào sợi tổng hợp procollagen, glycosaminoglycan và glycoprotein đưa vào khoảng gian bào. Tại đây, các phân tử procollagen chuyển thành các phân tử tropocollagen , đơn vị cấu tạo của các sợi liên kết. Glycosaminoglycan và glycoprotein là những thành phần quan trọng của chất căn bản liên kết . Ngoài ra nguyên bào sợi còn tổng hợp collagenase, enzym tham gia vào quá trình thoái biến sinh học của collagen trong điều kiện pH của mô liên kết khoảng 7,0. Collagenase không gây ảnh hưởng đến những protein khác. Nguyên bào sợi không có khả năng thực bào.

1.1.3.2. Tế bào trung mô

Mô liên kết phát triển từ trung mô phôi thai. Trong quá trình tạo mô, những tế bào trung mô biệt hoá thành những loại tế bào mô liên kết như nguyên bào sợi, nguyên bào mỡ, tiền tạo cốt bào, nguyên bào sụn...Trong mô liên kết ở người trưởng thành luôn tồn tại những tế bào trung mô giàu tiềm năng sinh sản và biệt hoá thành các loại tế bào liên kết khác khi cơ thể có nhu cầu. Thí dụ trong quá trình lành vết thương da, khi các mao mạch tân tạo tăng kích thước đáp ứng trước những thay đổi về huyết động, các mao mạch biến đổi thành các tiểu động mạch, những tế bào cơ trơn của động mạch được coi là mới sinh và biệt hoá trừ những tế bào trung mô trong mô liên kết quanh mạch. Những dưỡng bào thường thấy ở gần thành mạch trong trường hợp này cũng được cho là sinh ra từ tế bào trung mô. Ở người dinh dưỡng quá mức cơ thể tích nhiều tế bào mỡ, cũng được cho là những tế bào mỡ mới sinh ra này đã biệt hoá từ những tế bào trung mô trong mô liên kết.

Tế bào trung mô giàu tiềm năng biệt hoá có hình thoi hoặc hình sao, ở mức vi thể rất khó phân biệt với nguyên bào sợi. Đặc điểm siêu cấu trúc của chúng là nhân tế bào chứa những khối chất nhiễm sắc thô, bào tương nghèo nàn chứa ít ti thể và lưới nội bào.

1.1.3.3. Tế bào mỡ

Trong những tế bào cố định của mô liên kết thưa, có một số tế bào được biệt hoá để tổng hợp và tích luỹ mỡ. Những tế bào đó được gọi là tế bào mỡ. Đó là những tế bào hình cầu, lớn, đường kính 40-150micromet. Nhân tế bào dẹt và bị đẩy về một phía, sát với màng tế bào, toàn bộ số bào tương bị xâm chiếm bởi mỡ (Hình 5.8). Chung quanh khối mỡ có một vòng bào tương mỏng. Tế bào mỡ bao giờ cũng tập trung thành những khối gồm

nhiều tế bào gọi là tiểu thuỳ mỡ. Các tiểu thuỳ mỡ lại họp thành mô mỡ (Hình 5.9).

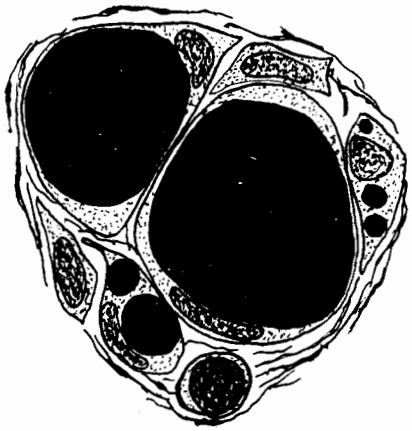

Hình 5.8. Đám tế bào mỡ

Bào tương của tế bào được thay thế bởi những hạt lipid lúc đầu nhỏ, sau lớn đẩy nhân dạt ra rìa tế bào. Bào tương còn lại rất ít ở vùng ngoại vi tế bào.

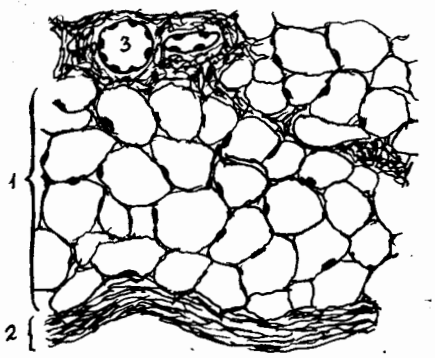

Hình 5.9. Tiểu thùy mỡ.

1. Đám tế bào mỡ;
2. Vách liên kết xơ;
3. Mạch máu.

Trong tiêu bản mô học nhuộm thông thường, khối mỡ trong tế bào mỡ bị tan đi trong quá trình làm tiêu bản, bào tương còn lại của tế bào là một lớp rất mỏng xung quanh, sát màng tế bào, hơi dày ở vùng có nhân. Ở vùng hơi dày lên này có thể trông thấy bộ Golgi, có những ti thể hình sợi rải rác,

cả ở trong lớp tế bào tương mỏng. Mỗi tế bào mỡ được bao quanh bởi một lớp sợi võng mảnh.

Những tế bào mỡ phát triển từ tế bào hình thoi giống như những tế bào sợi, đó là những nguyên bào mỡ sinh ra từ tế bào trung mô tồn tại trong mô liên kết.

Sự chuyển từ tế bào trung mô thành tế bào mỡ diễn biến như sau: Trong bào tương của tế bào bắt đầu xuất hiện một số giọt mỡ nhỏ. Chúng lớn dần lên rồi sát nhập vào nhau, tạo thành những giọt mỡ lớn, cuối cùng họp thành một giọt mỡ lớn duy nhất (Hình 5.10).

Tế bào mỡ không còn khả năng phân chia. Do đó những tế bào mỡ mới xuất hiện ở người trưởng thành là những tế bào được biệt hoá từ những tế bào tiền thân – tế bào trung mô. Lớp mỡ ở hạ bì là kho dự trữ mỡ của cơ thể có tác dụng cách nhiệt bảo vệ cơ thể chống rét.

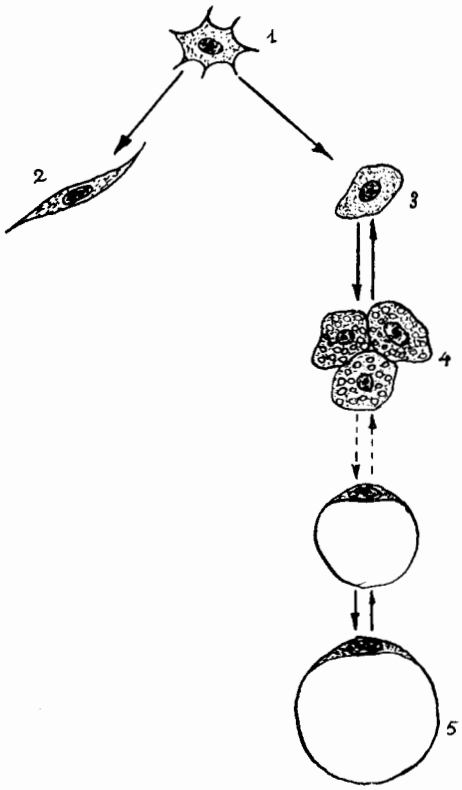

Hình 5.10. Sự hình thành tế bào mỡ.
1. Tế bào trung mô; 2. Nguyên bào sợi; 3. Nguyên bào mỡ; 4.Tế bào mỡ đang phát triển với nhiều giọt mỡ nhỏ trong bào tương; 5. Tế bào mỡ.

1.1.3.4. Tế bào võng

Tế bào võng có trong các mô và cơ quan bạch huyết-miễn dịch và một số cơ quan khác. Tế bào võng hình sao có những nhánh bào liên hệ với những nhánh bào tương tế bào bên cạnh hình thành lưới tế bào tựa vào lưới sợi võng. Nhân tế bào lớn, hình trứng, sáng màu. Bào tương rộng và bắt màu acid yếu. Tế bào võng rất giống nguyên bào sợi. Những bào quan của tế bào võng thể hiện đây là loại tế bào tổng hợp protein, chức năng của tế bào võng là tạo sợi võng và tham gia vào đáp ứng miễn dịch của cơ thể (xem chương 10).

1.1.3.5. Đại thực bào (mô bào):

Nằm dọc theo những bó sợi collagen có những tế bào có hình dáng và kích thước không nhất định đó là những *đại thực bào*. Ở một số vùng trong cơ thể , đại thực bào có hình sao hoặc hình thoi với số lượng không nhiều

nên rất khó phân biệt với tế bào sợi (xem hình 5.1). Đại thực bào đứng tại chỗ không hoạt động thực bào gọi là *mô bào*. Nhân của đại thực bào nhỏ hơn và bắt màu đậm hơn nhân của tế bào sợi. Trong bào tương cặp tiểu thể trung tâm, bộ Golgi, những ti thể ngắn, lưới nội bào phát triển mạnh nhưng ít lưới nội bào hạt, có nhiều hạt lipit, những không bào nhỏ, những lysosom nguyên phát và thể thực bào.

Đại thực bào tự do là đại thực bào hoạt động chuyển hoá mạnh và đặc biệt thích ứng với vai trò ăn dị vật (vụn tế bào chết, hồng cầu, vi khuẩn, bụi...). Đại thực bào và mô bào đóng vai trò quan trọng trong việc:

Tiêu huỷ, thuỷ phân những dị vật, những phân tử protein và chuyển chúng thành acid amin; tham gia vào chức năng bảo vệ cơ thể bằng quá trình miễn dịch (xem chương 10).

Bình thường mô bào, đại thực bào chỉ thấy ở một số vùng (ở mô liên kết đệm một số tuyến, cơ quan sinh dục, niêm mạc ống tiêu hoá, phổi). Trong điều kiện bệnh lý chúng có thể xuất hiện ở bất cứ nơi nào. Trong mô liên kết bình thường, phần lớn đại thực bào ít nhánh. Nhưng khi bị viêm, đại thực bào bị kích thích, các nhánh co lại, rời xa các sợi liên kết, trở thành những tế bào chuyển động tích cực giống những đại thực bào tự do. Trong tiêu bản mô học, những đại thực bào là những tế bào có hình ít nhiều tròn, nằm rải rác hay họp lại thành đám nhỏ trong lưới sợi của mô liên kết.

Ảnh chụp dưới kính hiển vi điện tử cho thấy bề mặt của đại thực bào có nhiều nếp gấp và nhiều vi nhung mao. Màng bào tương có nhiều vết lõm siêu vi. Khi tiêm vào động vật sống thuốc nhuộm dạng keo không độc (như xanh trypan), đại thực bào hấp thụ những hạt thuốc nhuộm tập trung vào những không bào trong bào tương. Cũng trong điều kiện như vậy, những tế bào khác, cả tế bào sợi hấp thu rất ít thuốc nhuộm. Việc sử dụng các thuốc nhuộm sống như vậy là phương pháp hoàn toàn thích hợp và đầy đủ để phân biệt đại thực bào với các tế bào khác của mô liên kết chính thức.

– *Hệ thống mô bào - đại thực bào đơn nhân (hệ thống võng-nội mô).* Dưới những tên nêu trên người ta mô tả đó là một hệ thống tản mát gồm những tế bào có hai thuộc tính cơ bản là có khả năng thực bào và có khả năng biến đổi thành loại tế bào khác. Thí dụ: đại thực bào cố định và tự do (di động) của mô liên kết, tế bào đơn nhân ở máu, đại thực bào ở phế nang của phổi, tế bào võng của tuỷ xương và cơ quan tạo lympho, tế bào Kupffer ở gan, vi bào thần kinh đệm ở hệ thần kinh trung ương.

Căn cứ vào khả năng hấp thu và tích luỹ thuốc nhuộm sống (xanh trypan) và coi hiện tượng này như thước đo khả năng thực bào cuả tế bào,

Aschoff (1924) đã mở rộng khái niệm về "hệ thống mô bào - đại thực bào đơn nhân" và đã đưa vào hệ thống này cả những tế bào nội mô của những mao mạch ở gan, lách tuỷ xương và cho rằng những tế bào này cũng là những tế bào giống những tế bào thuộc hệ thống mô bào - đại thực bào đơn nhân. Từ đó Aschoff đã đưa ra một tên mới là "hệ thống võng-nội mô". Từ này một thời rất hay được sử dụng. Nhưng ngày nay đã xuất hiện những điều chỉ trích. Bởi vì người ta không chỉ thấy xanh trypan chỉ xâm nhập vào những tế bào có khả năng thực bào cao mà còn được hấp thu bởi cả những tế bào nội mô, tế bào sợi , đôi khi cả bởi tế bào mỡ với khối lượng nhỏ bằng cơ chế vi ẩm bào, nếu người ta đưa vào cơ thể dung dịch thuốc nhuộm sống có nồng độ cao. Phối hợp với phương pháp phóng xạ đánh dấu, ngày nay, nhiều nhà nghiên cứu chỉ xếp những tế bào đơn nhân có khả năng thực bào cao và những tế bào tiền thân của chúng vào một hệ thống gọi là "hệ thống thực bào đơn nhân" mà loại bỏ những tế bào sợi, những tế bào nội mô và những tế bào giống như chúng, nghĩa là những tế bào không có chức năng thực bào chuyên biệt chỉ có khả năng hấp thu trong việc tiêu huỷ dị vật và không có kháng thể hay bổ thể.

Tóm lại thuộc "hệ thống thực bào đơn nhân", người ta nêu: những tiền tuỷ bào ở tuỷ xương, những tế bào đơn nhân ở máu, những đại thực bào cố định và tự do (di động) của mô liên kết trong nhiều cơ quan, những tế bào Kupffer ở gan, những đại thực bào ở phế nang của phổi. Hai loại tế bào ở gan và ở phổi vừa nêu trên đã được chứng minh là có nguồn gốc từ tế bào đơn nhân của máu.

1.1.3.6. Tương bào

Là một loại tế bào trong mô liên kết có chức năng quan trọng trong đáp ứng miễn dịch thể dịch (xem chương 10). Tương bào là tế bào ở giai đoạn biệt hoá sau cùng của lympho bào B. Tương bào được coi như tế bào chủ yếu tạo kháng thể, những immunoglobulin trong máu. Bình thường trong mô liên kết thưa có rất ít tương bào. Nếu có thì thường thấy ở chung quanh mạch máu nhỏ, ở mô lympho trong khắp cơ thể.

Tương bào là những tế bào hình cầu hay hình trứng (xem hình 5.1), đường kính 12-15 micromet. Nhân tế bào hình cầu hay bầu dục, có đặc điểm là bao giờ cũng nằm lệch về một phía. Chất nhiễm sắc trong nhân là những khối lớn, sắp xếp theo hướng từ trung tâm của nhân toả ra ngoại vi như hình nan hoa bánh xe. Bào tương bắt màu base đậm. Sự bắt màu base đậm chứng tỏ trong bào tương có chứa nhiều RNA, nhiều ribosom, lưới nội bào có hạt phát triển, ngoài ra phía sát nhân có bộ Golgi phát triển (xem thêm chương 10).

Trong các ổ viêm (viêm cấp tính, viêm mạn tính, viêm lao, viêm giang mai), ung thư... tương bào xuất hiện rất nhiều.

1.1.3.7. Dưỡng bào

Dưỡng bào là loại tế bào được phân bố rộng rãi trong mô liên kết. Chúng có mặt đặc biệt nhiều dọc theo những mạch máu nhỏ. Dưỡng bào thường có hình bầu dục hoặc hình cầu, đường kính 12-20 micromet. Đặc điểm của dưỡng bào là trong bào tương có rất nhiều hạt bắt màu thuốc nhuộm base hay dị sắc. Tính dị sắc của các hạt được quyết định bởi sự chứa chất glycosaminoglycan (Xem hình 5.1).

Nhân tế bào hình cầu, nhỏ, đôi khi nhân bị che lấp bởi những hạt bắt màu rất đậm. Những hạt trong bào tương dễ bị tan rã khi cố định tế bào bằng dung dịch cố định nước.

Dưới kính hiển điện tử, bề mặt tế bào có nhiều nếp gấp của màng bào tương và những vi nhung mao. Trong bào tương, bộ Golgi phát triển, lưới nội bào thưa thớt, ti thể tương đối ít. Tùy theo loài, các hạt trong bào tương được giới hạn bởi một màng bào tương và có sự khác biệt đáng kể trong cấu trúc siêu vi. Ở loài người, các thành phần chứa trong các hạt có hình ảnh không đồng nhất, mà được tạo thành bởi những khối lớn do những đơn vị dạng lá cuốn theo hình lò xo tạo thành.

Người ta thấy rằng dưỡng bào chứa ít nhất là hai chất có ý nghĩa về mặt sinh lý. Đó là chất heparin và chất histamin. Heparin là chất chống đông máu, histamin là chất làm dãn mạch, tăng tính thấm của tế bào, gây hiện tượng ngấm huyết tương ra ngoài mao mạch, từ đó có ảnh hưởng đáng kể đến huyết áp.

Người ta có thể tách riêng dưỡng bào từ dịch màng bụng. Từ những tế bào đã được tách ra như vậy, đem phân tích, thấy có chất heparin. Trong mỗi dưỡng bào có khoảng 20 picogam (pg) chất heparin. Lượng histamin chứa trong mô có liên quan với số lượng dưỡng bào chứa trong mô đó.

Có một số chất có khả năng tạo ra sự giải phóng histamin trong các mô bằng cách giải phóng các hạt nằm trong bào tương của tế bào. Lượng histamin trong mô thay đổi tùy theo số lượng hạt được giải phóng ra khỏi dưỡng bào.

Những dưỡng bào trong mô liên kết và những bạch cầu đa nhân (có hạt) ưa base là hai loại tế bào hoàn toàn độc lập không có liên quan với nhau dù rằng tính chất nhuộm màu của những hạt nằm trong bào tương của chúng giống nhau.

Những dưỡng bào ở mô liên kết bị hủy hoại dần dần. Chúng sẽ được bù đắp lại do sự biệt hoá của những tế bào trung mô gần các mao mạch.

1.1.3.8. Tế bào nội mô

Trong mô liên kết các tế bào nội mô bào giờ cũng là một lớp tế bào liên tục, tạo thành lớp biểu mô lát đơn lợp mặt trong thành mạch máu và mạch bạch huyết gọi là lớp nội mô. Tế bào nội mô là những tế bào dẹt, phần chứa nhân phình ra (Hình 5.11).

Nghiên cứu dưới kính hiển vi điện tử cho thấy bào tương dẹt của tế bào không vượt quả 20-80nm, còn phần phình chứa nhân có đường kính 0,06-1 micromet. Bào tương tế bào chứa lưới nội bào có hạt, ít ti thể, nhiều không bào vi ẩm. Màng bào tương có nhiều vết lõm siêu vi (Hình 5.12).

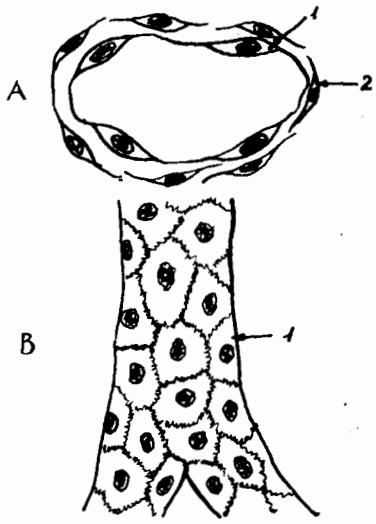

Hình 5.11. Tế bào nội mô.
A. Thiết đồ ngang của mao mạch;
B. Mặt trong của lòng mao mạch.
1. Tế bào nội mô; 2. Tế bào quanh mạch.

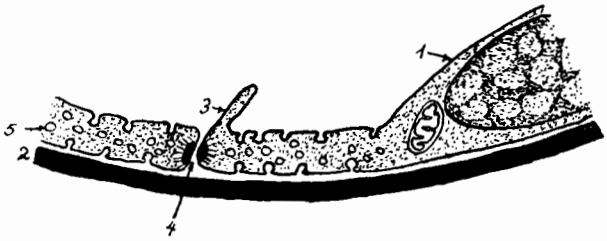

Hình 5.12. Cấu tạo siêu vi của tế bào nội mô ở thành mao mạch.
1. Phần chứa nhân tế bào (phình ra, lồi vào lòng mao mạch); 2. Màng đáy; 3. Bờ của tế bào nội mô; 4. Dạng liên kết giữa 2 tế bào nội mô; 5. Không bào vi ẩm.

Các tế bào trong lớp nội mô không gắn liền với nhau, mà chúng chỉ tiếp xúc với nhau hoặc chờm lên nhau ở rìa tế bào.

Tế bào nội mô có nguồn gốc từ trung mô và được coi là hình thái thích nghi của tế bào trung mô. Các tế bào nội mô có khả năng phân chia bằng gián phân hay trực phân, và có chức năng tạo ra hệ thống ống để máu và bạch huyết lưu thông.

1.1.3.9. Tế bào sắc tố

Trong mô liên kết thưa của người, tế bào sắc tố chỉ thấy ở một số vùng dưới biểu bì của da của đầu vú, ở một lớp của nhãn cầu. Tế bào sắc tố là những tế bào có nhánh bào tương rộng toả ra mọi phía, chạy xen vào giữa những tế bào biểu mô ở phía ngoài.

Tế bào sắc tố có khả năng chế tiết sắc tố đen (melanin). Cần phân biệt tế bào sinh sắc tố với tế bào mang sắc tố. Khi dùng phản ứng DOPA (dioxyphenylalanin) tế bào sắc tố và các nhánh của chúng có màu đen, còn tế bào biểu bì mang sắc tố có phản ứng DOPA âm tính.

Ở da trẻ sơ sinh, có những vùng tập trung đông đảo những tế bào sắc tố trong chân bì, đó gọi là những vết chàm. Tế bào của mào thần kinh là nguồn gốc của tế bào sắc tố.

1.1.3.10. Những bạch cầu

Những bạch cầu các loại có mặt trong mô liên kết thưa là những huyết cầu từ trong lòng mạch lọt ra. Bình thường, trong mô liên kết thuộc lớp đệm của niêm mạc ruột, khí quản, phế quản, đường sinh dục, trong mô liên kết của các tuyến có một số ít bạch cầu. Trong trạng thái bệnh lý (viêm, dị ứng...) số lượng bạch cầu xâm nhập vào mô liên kết rất lớn.

1.2. Phân loại mô liên kết chính thức

Tùy theo tiêu chuẩn dựa vào để phân loại, mô liên kết chính thức được chia làm nhiều loại. Dựa vào tỉ lệ giữa tế bào và sợi trong mô liên kết, người ta phân mô liên kết chính thức thành ba nhóm lớn. Mỗi nhóm lớn lại được chia thành những nhóm nhỏ.

1.2.1. Mô liên kết có tỉ lệ tế bào và sợi ngang nhau

Nhóm này lại được chia làm ba loại :

1.2.1.1. Mô liên kết thưa

Đã được mô tả ở trên. Trong cơ thể, mô liên kết thưa là loại mô phổ biến và có nhiều chức năng quan trọng.

1.2.1.2. Mô màng

Là loại mô liên kết chính thức được nén lại. Tế bào trong mô màng chủ yếu là tế bào sợi và mô bào, còn sợi gồm có sợi collagen và sợi chun.

Những thanh mạc như: màng bụng, màng phổi, màng tim là những lớp mỏng mô liên kết thưa, được lợp bởi một lớp biểu mô lát đơn gọi là lớp

trung biểu mô. Trong các thanh mạc, có thể gặp mọi thành phần tạo thành mô liên kết chính thức. Trong khoang trống giữa hai lá của thanh mạc thường có chứa một khối lượng nhỏ dịch gọi là dịch thanh mạc.

1.2.1.3. Mô lá

Là loại mô màng mỏng như màng bọc các dây thần kinh, bọc những tiểu thể xúc giác.

1.2.2. Mô liên kết có tỉ lệ tế bào cao hơn sợi

1.2.2.1. Mô võng

Được tạo thành bởi nhiều tế vào võng nối với nhau thành lưới dựa trên một lưới sợi vòng, mô võng tạo thành nền của các cơ quan tạo huyết: tủy xương, lách, hạch bạch huyết. Mô võng cũng có thể có trong niêm mạc của một số cơ quan như: niêm mạc ruột, thận.

1.2.2.2. Mô mỡ

Gồm toàn thể bào mỡ nằm sát nhau. Trong mô mỡ có nhiều mạch máu (Hình 5.13).

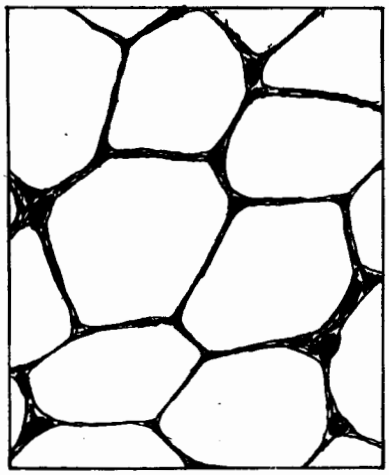

Hình 5.13. Mô mỡ

Trong một thời gian dài, người ta cho rằng mô mỡ là một mô trơ, không có hoạt đông trao đổi chất. Nó tích lũy mỡc một cách thụ động và làm nhiệm vụ chống đỡ cơ học ở một số vùng cơ thể.

Nhiều động vật tiêu thụ năng lượng liên tục, không ngừng, do đó nhiên liệu thường xuyên được tích lũy. Chất lipid (mỡ) là chất tốt nhất, thuận lợi nhất để thực hiện chức năng nói trên. Nhiều mô chứa một ít chất mỡ và chất hydratcarbon nên mô mỡ được coi như kho tích trữ mỡ và hydrat carbon lớn nhất của cơ thể. Ở một người, trung bình mỡ chiếm 10% trọng lượng cơ thể. Mô mỡ đóng vai trò quan trọng trong việc giữ ổn định dự trữ năng lượng của cơ thể.

1.2.2.3. Mô túi nước

Là những khối hợp thành bởi những tế bào trương to vì trong bào tương của chúng chứa những không bào lớn đựng chất lỏng trong suốt. Nhân tế bào bị chèn ép giữa đám không bào ấy. Mô túi nước có trong niêm

mạc thanh quản. Mô túi nước có tác dụng chống mỡ các dây thanh âm có độ cứng rất thích hợp.

1.2.3. Mô liên kết nhiều sợi hơn tế bào

Thành phần cấu tạo chính của loại mô này là những sợi liên kết, có ít tế bào sợi và bị chèn ép giữa các thành phần sợi. Mạch máu hiếm hoặc không có.

1.2.3.1. Mô xơ có định hướng

Trong những mô này, các sợi collagen xếp trong cùng một mặt phẳng hoặc xếp theo cùng một hướng.

- *Gân.* Là những dây xơ nối với xương, hoặc nối xương này với xương khác, gần gồm nhiều bó sợi collagen kết hợp với nhau. Tế bào gân (thực chất là tế bào sợi) thưa thớt, nằm xen vào giữa các sợi gân (Hình 5.14). Mỗi gân gồm nhiều bó sợi gân ngăn cách nhau bởi những vách liên kết. Bọc ngoài gân là một màng gọi là cân tiếp nối với cân của cơ.

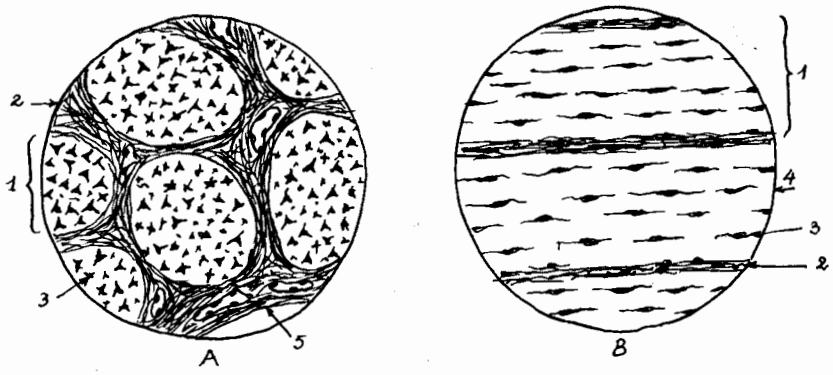

Hình 5.14. Gân

A. Thiết đồ ngang; B. Thiết đồ dọc.

1. Bó sợi gân; 2. Vách liên kết; 3. Tế bào gân; 4. Sợi gân (sợi collagen); 5. Màng gân.

- *Dây chằng.* Là những dây hay lá liên kết nối các cơ quan với nhau, dây chằng được tạo thành bởi nhiều lớp sợi collagen có hướng theo chiều lực tác dụng. Tế bào sợi dẹt, nằm xen kẽ giữa các bó sợi. Những sợi chun nhỏ hợp thành một lưới sợi mà các mắt lưới cũng dài theo chiều hướng của các sợi collagen (Hình 5.15).

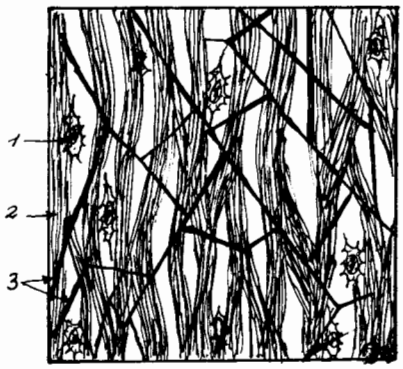

Hình 5.15. Dây chằng.
1. Tế bào sợi; 2. Sợi collagen; 3. Sợi chun.

Cân. Là màng bọc ngoài của cơ và gân. Cân gồm nhiều sợi collagen tạo thành nhiều lớp chồng lên nhau. Các lớp sợi trên-dưới có hướng thẳng góc với nhau (Hình 5.16).

- *Chân bì giác mạc.* Chân bì giác mạc gồm những sợi collagen tạo thành nhiều lớp chồng lên nhau. Các sợi trong cùng một lớp có hướng gần vuông góc với những sợi thuộc lớp gần kề. Trong mô này không có mạch máu.



Hình 5.16. Cân
1. Tế bào sợi; 2. Sợi collagen

1.2.3.2. Mô chun

Được tạo thành bởi những sợi chun hay những lá chun nằm song song với nhau và nối với nhau bởi những nhánh xiên, mô chun thấy ở những dây chằng chun, dây chằng vàng ở cột xương sống, ở thành động mạch chủ.

1.3. Mô sinh lý học của mô liên kết chính thức

Mô liên kết chính thức đảm nhiệm chức năng chống đỡ cơ học cho mô khác, trao đổi chất giữa máu và mô, tích lũy, dự trữ năng lượng, bảo vệ cơ thể chống nhiễm khuẩn, tham gia vào sự tái tạo sau khi bị tổn thương.

Để thực hiện chức năng chống mỡ cơ học, các thành phần sợi đóng vai trò quan trọng nhất do sự phong phú và sự phân phối phù hợp với nhu cầu tạo từng vùng. Khi cần tạo thành gân, những sợi collagen lớn xuất hiện để

đảm bảo sự dẻo dai với tác động kéo lớn. Những sợi chun có tác dụng làm cho mô có độ chun dãn và có khả năng trở về vị trí như bình thường sau khi có sự co kéo. Vì vậy sợi chun xuất hiện nhiều ở những cơ quan rỗng thường bị dãn căng có chu kỳ.

Mô liên kết thực hiện chức năng nuôi dưỡng các mô khác. Tất cả các chất được máu chuyển tới các tế bào của các mô. Người ta cho rằng những chất ấy được tan trong pha nước của chất căn bản hay dọc theo lớp dịch lỏng mỏng bao quanh các sợi. Chất căn bản liên kết lại có thể tham gia và sự giữ cân bằng nước và chất điện giải.

Viêm. Sự bảo vệ cơ thể chống bệnh tật thực hiện bởi mô liên kết là một chức năng có tầm quan trọng lớn; quá trình phản ứng tại chỗ đó được gọi là sự viêm nhiễm. Các vi khuẩn và các yếu tố ngoại lai khác có hại gây ra những phản ứng tại chỗ mạnh mẽ. Ở đó những tế bào máu và những tế bào của mô liên kết được động viên để tiêu hủy các tác nhân lạ nói trên.

Trong mô liên kết bị viêm, số lớn bạch cầu đa nhân lọt từ mao mạch hoặc tĩnh mạch ra từ lâu, trước khi viêm. Những bạch cầu đa nhân đó đa số là bạch cầu đa nhân trung tính, có khả năng thực bào những vi khuẩn, những vật lạ khác bằng cách tiêu hoá chúng bởi những enzym thủy phân chứa trong các hạt đặc hữu cơ (trong những lysosom) của các bạch cầu đa nhân trung tính. Những bạch cầu đơn nhân từ máu đi ra, lớn về kích thước từ ngày thứ nhất hay thứ hai sau khi mô liên kết bị viêm và trở thành những đại thực bào phát sinh từ máu bổ sung vào số đại thức bào cố định đã có trong mô liên kết. Bị kích thích bởi những tác nhân có hại, đa số những đại thực bào cố định trở thành đại thực vào di động ở vùng có viêm giống như những đại thực vào tự do (những đại thực bào phát sinh từ mô).

Nhiều thí nghiệm xác minh rằng những dưỡng bào có thể hoạt động như những tuyến đơn bào. Sự giải phóng chất histamin của chúng làm tăng tính thấm của các mạch, do đó tham gia vào việc tạo ra sự phù nề do viêm ở vùng bị viêm để làm loãng chất kích thích.

2. MÔ SỤN

Mô sụn là một dạng mô liên kết, được tạo thành bởi những tế bào có tên là những tế bào sụn và những sợi vây quanh, vùi trong một cái nền gelatin vô hình. Cái nền này thực chất là chất căn bản đã nhiễm chất cartilagein (chất sụn), một hợp chất của protein acid chondroitin sulfuric, do đó có độ cứng rắn vừa phải đủ để đáp ứng yêu cầu chống đỡ.

Khác với các mô liên kết khác, trong mô sụn không có mạch máu và thần kinh riêng. Những thuộc tính keo của chất nền có ý nghĩa quan trọng đối với sự dinh dưỡng của các tế bào và có vai trò đặc biệt trong sự cứng rắn, vững chắc và chun dãn của mô sụn.

Khi đã ra đời, trong cơ thể người, mô sụn vẫn tiếp tục thực hiện vai trò cần thiết trong sự phát triển dài ra, to ra, lớn lên của các xương dài và các xương khác. Đến tuổi trưởng thành, mô sụn chỉ còn tồn tại ở mặt khớp xương dài và một số nơi khác trong cơ thể.

Tùy theo sự có mặt của những thành phần sợi có trong chất nền của sụn, người ta phân mô sụn thành ba loại; sụn trong, sụn xơ và sụn chun.

2.1. Sụn trong

Ở phôi thai có nhiều sụn trong. Nhưng ở người đã trưởng thành, chỉ còn gặp sụn trong ở một số nơi: ở đầu các xương dài, xương sườn, ở khí quản, thanh quản, phế quản, ở mặt các khớp xương. Sụn trong hơi có tính chun dãn, có màu trắng sữa, hơi trong.

Một miếng sụn trong bao giờ cũng được cấu tạo bởi : chất căn bản sụn, những sợi collagen nhỏ, những tế bào sụn, màng sụn.

Sự tạo mô sụn. Trong phôi thai, ở vùng tương lai sẽ có sự tạo ra các miếng sụn, những tế bào trung mô, trước hết mất các nhánh của chúng, rồi tập trung thành một đám dày đặc tế bào gọi là mô tiền sụn hay trung tâm tạo sụn. Các nhân tế bào nằm rất gần nhau, ranh giới tế bào khó phân biệt. Cùng với sự tăng khối lượng, sự biệt hoá, tế bào chế tiết ra chung quanh chúng nền sụn trong (Hình 5.17).

Cùng lúc đó những phân tử tropocollagen cũng được chế tiết. Nhưng những sợi được hình thành ở ngoài tế bào lại bị che lấp bởi chất căn bản. Sự tăng dần của chất căn bản gian bào làm cho các tế bào đã biệt hoá thành tế bào sụn bị đẩy ra xa nhau. Lớp trung mô bao quanh miếng sụn nguyên phát trở thành một lớp mô đặc biệt gọi là

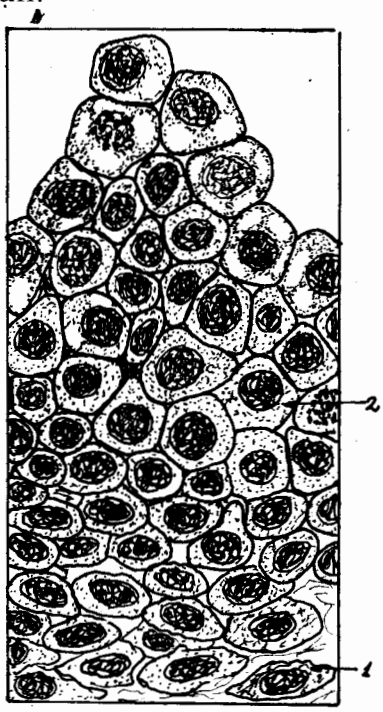

Hình 5.17. Sự tạo mô sụn.

1. Trung mô; 2. Mô tiền sụn

màng sụn. Trong suốt đời sống phôi thai, những tế bào của lớp trong (hay lớp sinh sụn) của màng sụn dần dần biệt hoá thành tế bào sụn và sinh ra những lớp sụn mới đắp vào mặt ngoài của miếng sụn đã được sinh ra trước.

2.1.1. Chất căn bản

Chất căn bản của sụn trong khá phong phú, mịn, ưa thuốc nhuộm màu base. Trong chất căn bản có những hốc nhỏ gọi là ổ sụn. Trong mỗi ổ sụn có chứa 1,2,3... tế bào sụn (Hình 5.18).

Chất căn bản sụn trong gần như thuần nhất. Sở dĩ như vậy là vì chất căn bản và collagen có cùng chỉ số khúc xạ. Chất căn bản vô hình có phản ứng PAS dương tính.

Thành phần chính của chất căn bản là một chondromucoprotein và những GAG chondroitin-4-sulfat (chondroitin sulfat A) và chondroitin-6-sulfat (chondroitin sulfat C).

Chất căn bản trực tiếp bao quanh một nhóm tế bào sụn cùng dòng được nhuộm màu sẫm hơn vùng chất căn bản ở xa.

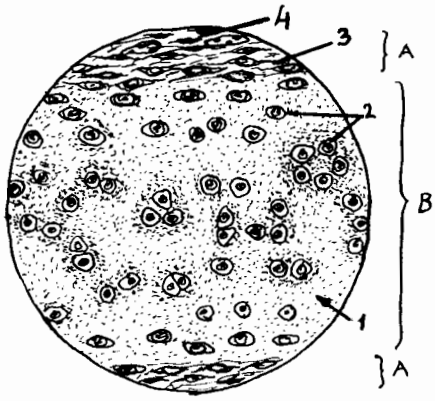

Hình 5.18. Sụn trong

A. Màng sụn; B. Mô sụn trong
1. Chất căn bản; 2. Ổ sụn chứa tế bào sụn; 3. Lớp trong màng sụn; 4. Lớp ngoài màng sụn.

Chất collagen hình thành những tơ mảnh có đường kính 1-20nm, chiếm hơn 40% trong lượng khô của chất nền sụn. Đại đa số các sợi đó không có những vạch sáng, tối có chu kỳ 64nm, một đặc điểm của những sợi collagen của mô liên kết. Do chất căn bản sụn không có mạch máu và thần kinh, nên tế bào sụn được sinh dưỡng bằng khuếch tán các chất từ màng sụn, qua chất căn bản vào tế bào.

2.1.2. Những sợi collagen

Rất nhỏ, vùi trong chất căn bản sụn. Bằng kỹ thuật mô học thông thường và dưới kính hiển vi quang học, không phát hiện được những sợi collagen. Kính hiển vi điện tử cho phép thấy sợi collagen nằm xung quanh tế bào sụn.

2.1.3. Tế bào sụn

Tế bào sụn là những tế bào hình cầu hay hình trứng, nằm trong những ổ sụn. Những tế bào sụn ở người trưởng thành và ở các động vật có xương sống cao cấp rất ít khi có những nhánh có thể thấy được dưới kính hiển vi quảng học, nhưng dưới kính hiển vi điện tử, bề mặt tế bào không đều, nhiều chỗ lồi lõm.

Trong bào tương tế bào sụn bộ Golgi, lưới nội bào có hạt, ti thể phát triển, nếu sụn đang phát triển. Nếu sụn kém hoạt động, số lượng những bào quan kể trên giảm, kém phát triển. Đôi khi trong bào tương còn có các giọt mỡ, những hạt glycogen (Hình 5.19). Nhân tế bào hình cầu, lớn, có một hạt nhân, nhiều chất nhiễm sắc.

Nguồn gốc tế bào là sụn là tế bào trung mô. Khi thành tế bào sụn, những tế bào mất nhánh nhưng vẫn còn khả năng sinh sản. Những tế bào sụn được sinh ra cùng nằm trong một ổ sụn gọi là những tế bào sụn cùng dòng.

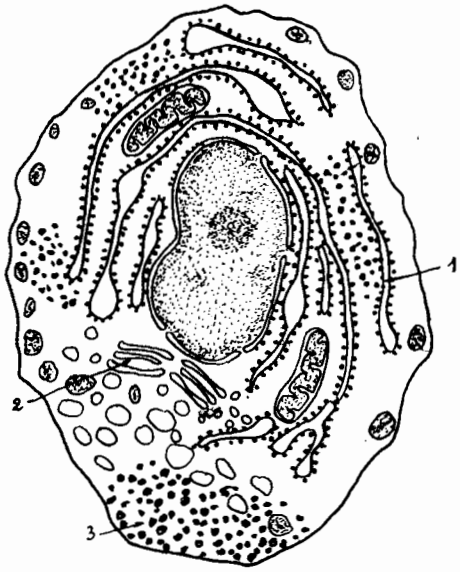

Hình 5.19. Cấu tạo siêu vi tế bào sụn.
1. Lưới nội bào có hạt; 2. Bộ Golgi; 3. Hạt glycogen.

2.1.4. Màng sụn

Là một màng liên kết bọc chung quanh miếng sụn. Màng sụn gồm hai lớp : lớp ngoài và lớp sinh sụn bên trong (Hình 5.18).

2.1.4.1. Lớp ngoài

Là một lớp màng xơ gồm: những lá xơ và những sợi chun, ít tế bào sợi. Nhiều mạch máu. Các mạch máu này đảm nhiệm chức năng dinh dưỡng miếng sụn.

2.1.4.2. Lớp trong (lớp sinh sụn) có nhiều tế bào sợi, nhiều tế bào tiền thân có khả năng sinh sảnvà có khả năng biến thành tế bào sụn. Lớp này đảm bảo sự phát triển của miếng sụn bằng cách đắp thêm.

2.1.5. Sự phát triển của sụn

Sau khi được hình thành, có màng sụn bọc ngoài, miếng sụn tiếp tục phát triển, nở ra theo chiều dài và chiều rộng bằng hai cách:

2.1.5.1. Cách đắp thêm

Các tế bào thuộc lớp trong của màng sụn, sinh sản, biệt hoá thành tế bào sụn, đắp thêm những lớp sụn mới vào miếng sụn đã có từ trước, miếng sụn ngày càng to thêm (Hình 5.18).

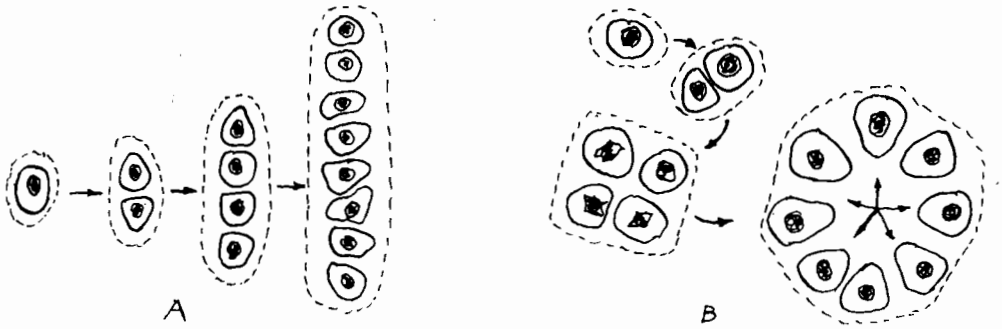

Hình 5.20. Sự hình thành các nhóm tế bào sụn cùng dòng.

A. Nhóm tế bào cùng dòng kiểu trục; B. Nhóm tế bào cùng dòng kiểu vòng.

2.1.5.2. Cách gian bào

Các tế bào sụn sinh sản bằng gián phân. Những phân chia nối tiếp từ một tế bào mẹ sẽ tạo ra những tế bào con cùng dòng nằm chung trong một ổ sụn. Tuỳ theo hướng của các mặt phân chia nối tiếp sẽ tạo ra những đám tế bào sụn cùng dòng kiểu vòng hay kiểu trục (Hình 5.20).

Tế bào phân chia sinh ra những nhóm tế bào cùng dòng kiểu vòng làm cho sụn nở to ra. Còn các nhóm tế bào cùng dòng kiểu trục làm cho miếng sụn phát triển theo chiều dài, làm miếng sụn dài ra.

2.2. Sụn chun

Sụn chun là sụn có độ chun dãn lớn và trong chất căn bản có chứa nhiều sợi chun, sợi collagen rất ít. Người ta gặp sụn chun ở vành tai, ống tai ngoài, sụn cánh mũi, nắp thanh quản. Sụn chun khác với sụn trong bởi màu của nó vàng, độ đục cao, độ chun dãn lớn.

Tế bào sụn chun giống tế bào sụn trong, cũng có hình cầu, cũng được bao quanh bởi cái ổ. Trong mỗi ổ sụn có một tế bào đơn độc hay một nhóm tế bào cùng dòng có từ 2 đến 4 tế bào.

Chất gian bào ở sụn chun khác với chất gian bào của sụn trong vì có những sợi chun chia nhánh. Những sợi chun tạo thành một lưới sợi chun đông đặc những sợi chun của sụn tiếp tục đi tới màng sụn. Những ổ màng sụn, lưới sợi chun thưa hơn ở trong sụn (Hình 5.22).

Hình 5.21. Sụn xơ.

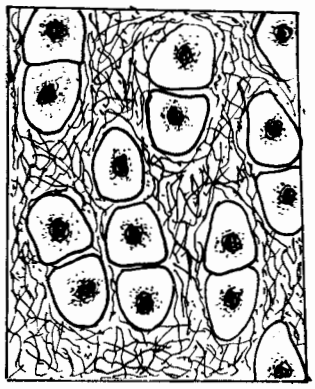

Hình 5.22. Sụn chun.

2.3. Sụn xơ

Sụn xơ có ở một số ít vùng của mô liên kết của cơ thể, như: ở đĩa liên kết cột sống, ở một số sụn khớp, chỗ nối gân với xương. Trong sụn xơ, chất căn bản sụn chứa nhiều bó sợi collagen. Trên thực tế, khó phát hiện chất căn bản của sụn xơ, trừ ở vùng sát ngay xung quanh các tế bào (Hình 5.21).

Những tế bào sụn xơ có thể đơn độc hoặc họp thành nhóm từng đôi, có khi chúng xếp thành dãy xen vào giữa bó sợi collagen.

3. MÔ XƯƠNG

Mô xương là hình thái thích nghi đặc biệt của mô liên kết. Cũng như các loại mô liên kết khác, mô xương được tạo thành bởi các tế bào, các sợi và chất căn bản. Nhưng mô xương khác với các mô liên kết khác ở chỗ các thành phần ngoài tế bào bị Ca hoá làm cho chất căn bản trở nên rất cứng rắn, phù hợp với chức năng chống đỡ và bảo vệ của xương.

Xương tạo thành khung chống đỡ bên trong cơ thể. Sự dính của cơ và gân vào xương tạo ra sự vận động. Xương bảo vệ các cơ quan đựng trong hộp sọ, lồng ngực, các thành phần tạo máu của tuỷ xương.

Ngoài các chức năng cơ học kể trên, xương đóng vai trò quan trọng trong hoạt động chuyển hoá. Xương được coi như nơi tích luỹ Ca và Ca có thể được điều động cho cơ thể sử dụng khi cần thiết, thí dụ: khi cần điều chỉnh nồng độ ion Ca trong máu hoặc trong các dịch khác của cơ thể.

Xương là một cấu trúc sống thường xuyên có sự đổi mới và xây dựng lại trong suốt đời sống của con người hay các động vật. Xương cũng bị ảnh hưởng bởi các tác động của sự chuyển hoá , của sự dinh dưỡng và của các nội tiết tố. Sự mất chức năng dẫn đến tình trạng teo, còn sự tăng chức năng làm xương phì đại với sự tăng khối lượng xương.

3.1. Cấu tạo

Mô xương do ba thành phần cấu tạo đã nêu trên. Trong một miếng xương bao giờ cũng có một hốc chứa tuỷ gọi là hốc tuỷ. Về phía ngoài cùng của xương có một màng liên kết bọc gọi là màng xương.

3.1.1. Chất căn bản

Nằm xen kẽ vào khoảng cách giữa các tế bào xương gọi là chất căn bản xương. Chất căn bản xương gồm hai thành phần chính: chất nền hữu cơ và những muối vô cơ. Ở động vật trưởng thành, khoảng 95% chất nền hữu cơ là collagen, dưới kính hiển vi quang học, chất căn bản mịn, không có cấu trúc, ưa thuốc nhuộm acid. Chất căn bản xương tạo thành những lá xương gắn với nhau. Trong các lá xương có những hốc nhỏ chứa tế bào xương gọi là ổ xương. Các ổ xương lại có những ống nhỏ nối với nhau gọi là vi quản xương. Trong vi quản xương có các nhánh của tế bào xương liên hệ với các nhánh của tế bào xương lân cận (Hình 5.23).

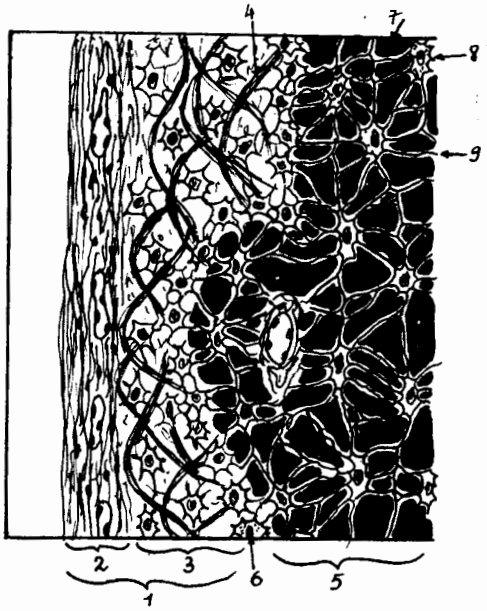

Hình 5.23. Mô xương – Màng xương.
1. Màng xương; 2. Lớp ngoài của màng xương; 3. Lớp trong của màng xương; 4. Sợi Sharpey; 5. Mô xương; 6. Tạo cốt bào; 7. Chất căn bản; 8. Ổ xương chứa tế bào xương; 9. Tiểu quản xương chứa nhánh tế bào xương.

Về mặt hoá học, chất căn bản xương gồm có: những muối khoáng (chứa khoảng 70% trọng lượng xương khô, muối Ca, K, Mg, chủ yếu là muối Ca dưới dạng tinh thể hydroxyapatit tricalcic và hydrat- canxi). Ngoài ra còn có muối Na dưới dạng phosphat, cacbonat, hay citrat.

Những chất hữu cơ (chiếm 30% trọng lượng xương khô), chủ yếu là những phức hợp protein như glycoprotein gọi là osseomucoid. Những osseomucoid là những GAG (gồm acid chondroitin sunfuric và acid hialuronic) kết hợp với protein.

3.1.2 Những sợi

Những sợi trong mô xương chủ yếu là những sợi ossein vùi trong chất căn bản. Những sợi này giống như sợi collagen của mô liên kết thông thường. Đó là những sợi có đường kính 5-7nm, có vân ngang, có chu kỳ lặp đi lặp lại có chiều dài bằng 68nm. Những sợi này nhìn rõ khi mô xương đã bị khử muối vôi. Các sợi trong mô xương có tác dụng làm giảm các lực cơ học tác động vào xương.

3.1.3. Những tế bào

Trong xương đang hoạt động phát triển tích cực, người ta có thể phân biệt 4 loại tế bào: tiền tạo cốt bào, tạo cốt bào, tế bào xương và huỷ cốt bào.

3.1.3.1. Tiền tạo cốt bào

Giống như các mô liên kết khác mô xương được phát sinh từ trung mô phôi thai. Sau khi con người ra đời vẫn còn có những tế bào kém biệt hoá. Những tế bào này có khả năng phân chia bằng gián phân và sau đó biệt hoá về cấu trúc và chức năng. Đó là những tiền tạo cốt bào.

Những tiền tạo cốt bào có nhân hình bầu dục, hoặc dài bắt màu nhạt, bào tương bắt màu acid kém đôi khi hơi ưa base, những tiền tạo cốt bào thường thấy trên mặt xương, ở lớp trong màng xương, lớp mặt trong ống Havers. Các tế bào này tích cực hoạt động trong quá trình phát triển bình thường của xương, khi trưởng thành, chúng tích cực tham gia vào sự sửa sang lại các xương, tham gia vào việc hàn gắn các xương gãy, hoặc bị tổn thương. Khi thực hiện các việc nêu trên, các tiền tạo cốt bào tăng nhanh về số lượng bằng cách gián phân rồi biệt hoá thành những tạo cốt bào.

3.1.3.2. Tạo cốt bào

Là những tế bào đa diện hay lăng trụ, dài 20-30μm có nhánh nối với nhau hoặc nối với những tế bào nằm trong tuỷ xương, những tạo cốt bào thường xếp thành một hàng ở trên mặt các bè xương đang hình thành

(Hình 5.24). Nhân tế bào lớn, hình cầu hay hình bầu dục, thường nằm lệch về phía đối diện với vùng xương mới đang hình thành, có một đến hai hạt nhân. Bào tương ưa màu thuốc nhuộm base, vì chứa nhiều RNA, có nhiều glycogen và các enzym. Dưới kính hiển vi điện, tử người ta thấy lưới nội bào và ti thể phát triển (Hình 5.25).

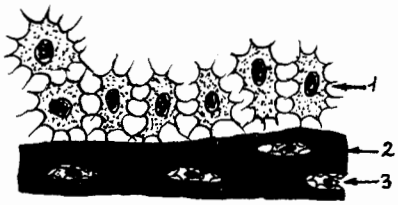

Hình 5.24. Tạo cốt bào

1. Tạo cốt bào; 2. Chất căn bản xương; 3. Tế bào xương.



Hình 5.25. Hình ảnh siêu vi tạo cốt bào.

1. Bộ Golgi; 2. Tơ collagen; 3. Chất căn bản xương.

Ở nơi nào cần có sự tạo xương thì tạo cốt bào xuất hiện. Chúng tạo ra một cái nền protein và gián tiếp tham gia vào việc làm lắng đọng muối khoáng vào cái nền ấy. Như vậy chất căn bản xương được tạo ra. Trong quá trình tạo xương mới, một số tạo cốt bào tự vùi trong chất căn bản do chúng tạo ra và trở thành cốt bào (tế bào xương chính thức).

Những tạo cốt bào có phản ứng mô hoá học mạnh khi tiến hành làm phản ứng nhuộm màu để phát hiện enzym phosphatase kiềm. Khi nhuộm PAS, có thể thấy những hạt nhỏ nhuộm màu hồng rải rác trong bào tương nên người ta cho rằng những hạt màu hồng đó là những chất tiền thân tạo nên chất nền của xương. Khi quá trình tạo xương dừng lại, đồng thời lượng phosphatase kiềm giảm, tạo cốt bào chuyển lại thành tiền tạo cốt bào.

3.1.3.3. Tế bào xương

Trong xương đã hoàn toàn được hình thành, tế bào xương là những tế bào chính và chủ yếu.

Tế bào xương là những tế bào có nhiều nhánh dài. Thân của tế bào dài 20-30μm, nằm trong các hốc gọi là ổ xương, những nhánh của tế bào xương thì mảnh, nằm trong các tiểu quản xương (Hình 5.26). Dưới kính hiển vi quang học, không thể phát hiện được nơi các nhánh đi vào các tiểu quản. Nhưng dưới kính hiển vi điện tử có thể nhìn thấy nhánh của tế bào xương đi trong vi quản xương đến tiếp xúc với nhánh của những tế bào xương bên cạnh. Ở chố tiếp xúc của các nhánh chúng được liên kết với nhau bởi mối liên kết khe.

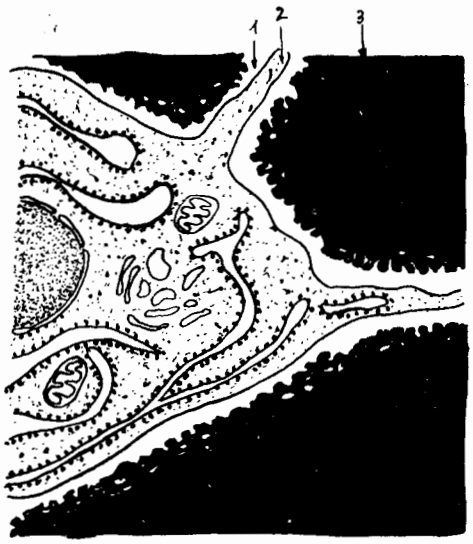

Hình 5.26. Hình ảnh siêu vi tế bào xương.
1. Tiểu quản xương; 2. Nhánh tế bào xương; 3. Chất căn bản xương.

Trong mỗi ổ xương chỉ có một tế bào xương, nhưng những tế bào xương không phải là những tế bào đơn độc mà chúng liên hệ với nhau nhờ những nhánh nằm trong các vi quản. Trong quá trình phát triển của mình, mỗi tế bào xương chính là một tạo cốt bào biến thành sau khi bị bao vây bởi chất nền xương. Tế bào xương không còn khả năng sinh sản.

Trong bào tương của tế bào xương có nhiều ribosom, lưới nội bào, bộ Golgi, những hạt glycogen. Trong bào tương tế bào xương đã già người ta thấy nhiều lysosom chứa nhiều enzym (cathepsin, phosphatase acid...) Những men này có tác dụng tiêu huỷ protein của chất căn bản xương. Nhân tế bào hình trứng, sẫm màu màng nhân có nhiều lỗ thủng.

Tế bào xương có ảnh hưởng rất rõ ràng đến chất nền của xương. Người ta cho rằng các tế bào xương có vai trò tích cực trong việc giải phóng chất Ca của nền xương để đưa vào máu.

Hormon của tuyến cận giáp trạng là chất chủ yếu điều hoà nồng độ Ca trong máu. Vì vậy, khi đưa hormon này vào cơ thể, có thể thấy chất này có ảnh hưởng rõ ràng đến các tế bào xương, có thể nhận thấy bằng kính

hiển vi quang học. Tác động trước nhất của hormon này đến tế bào xương là kích thích tế bào này tiêu huỷ xương, giải phóng Ca.

3.1.3.4. Huỷ cốt bào

Là những tế bào rất lớn, đường kính 20-100micromet, có nhiều nhân (50-60 nhân). Huỷ cốt bào (Hình 5.27). Thường xuất hiện ở những vùng xương đang bị phá huỷ, ở trên mặt xương của các khoảng trống Howship.

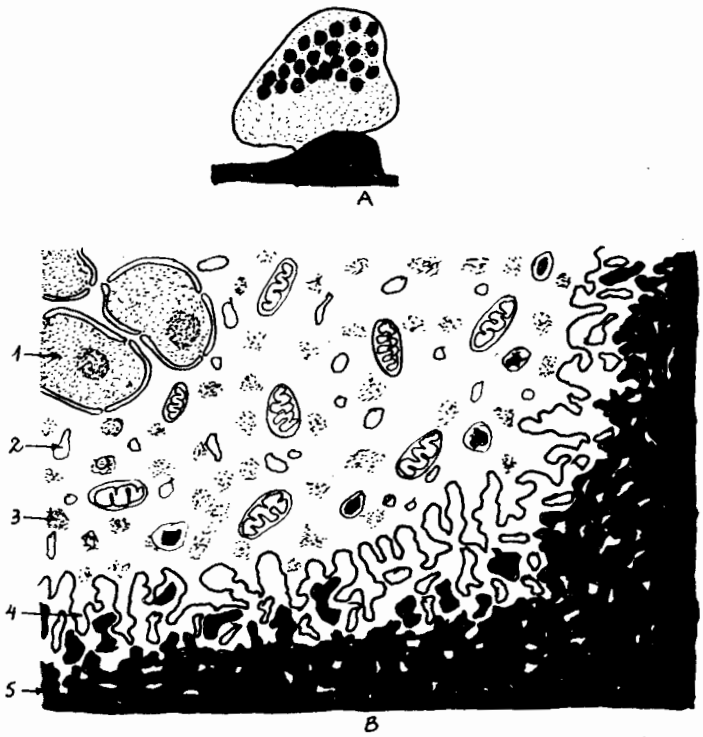

Hình 5.27. A. Hủy cốt bào; B. Hình ảnh siêu vi hủy cốt bào.

1. Nhân; 2. Không bào; 3. Ribosom; 4. Vi nhung mao; 5. Chất căn bản.

Các nhân của huỷ cốt bào thường hình cầu, ít chất nhiễm sắc. Bào tương ưa acid, có nhiều lysosom, nhiều không bào lớn chứa mảnh vụn của chất căn bản. Phía tiếp xúc với chất căn bản của xương, mặt huỷ cốt bào có một diềm bàn chải. Thực chất đó là những vi nhung mao của tế bào ăn sâu vào chất căn bản.

Chỗ nào sụn hay xương cần phá huỷ thì ở chỗ đó huỷ cốt bào xuất hiện. Chúng huỷ muối khoáng, tiêu huỷ nền protein của chất căn bản . Sự khử muối khoáng là do tác dụng của enzym chứa trong lysosom.

Hiện nay, người ta cho rằng bạch cầu đơn nhân lớn, đại thực bào và huỷ cốt bào có chung tế bào nguồn ở tuỷ xương, đó là tế bào tiền thân định hướng dòng bạch cầu hạt- đại thực bào / GM-CSF (xem chương 6). Sau một số giai đoạn phát triển, tế bào tiền thân huỷ cốt bào được sinh ra và biệt hóa theo hướng riêng, theo dòng máu tới mô xương trở thành huỷ cốt bào.

3.1.4. Tuỷ xương

Tuỷ xương là mô liên kết nằm trong hốc tuỷ ở đầu xương dài, ở xương xốp và cả ở trong ống tuỷ của thân xương dài. Ở người trưởng thành, nếu quan sát bằng mắt dễ dàng phân biệt được tuỷ đỏ và tuỷ vàng. Tuỷ đỏ là mô tuỷ giàu hồng cầu và các giai đoạn phát triển của dòng hồng cầu, đang hoạt động tạo máu tích cực. Tuỷ vàng giàu tế bào mỡ là trạng thái mô tuỷ ngừng tham gia tạo máu. Khi cơ thể có nhu cầu tạo máu, tuỷ vàng mau chóng trở thành tuỷ đỏ. Chi tiết cấu tạo mô tuỷ, xem chương 6.

3.1.5 Màng xương

- *Màng ngoài xương* là một màng liên kết bọc ngoài miếng xương, trừ ở mặt khớp. Màng xương có hai lớp (Xem hình 5.23).
- Lớp ngoài được tạo bởi những bó sợi collagen, ít sợi chun, ít tế bào sợi.
- Lớp trong dán vào xương có những sợi collagen hình cung đi chéo từ màng vào trong xương gọi là những sợi Sharpey, nhiều tế bào sợi, những tiền tạo cốt bào, những tạo cốt bào. Lớp trong của màng xương còn gọi là lớp sinh xương vì nó đảm nhiệm việc tạo ra xương cốt mạc.
- *Màng trong xương* lót bên trong các khoang xương. Màng trong xương gồm một lớp tế bào liên kết dẹt, được xác định là những tiền tạo cốt bào. Màng trong xương không có sợi collagen. Cũng như màng ngoài xương, màng trong xương cũng có tiềm năng sinh xương.

3.2. Phân loại xương

Về đặc điểm cấu trúc mô có thể phân biệt hai loại xương: xương lưới (xương nguyên phát) và xương lá (xương thứ phát). Trong sự phát triển xương và trong quá trình liền xương gãy bao giờ xương lưới cũng hình thành trước, sau đó xương lưới được thay thế bởi xương lá. Đặc điểm cấu trúc của xương lưới là các sợi collagen trong chất căn bản xương chạy theo nhiều hướng khác nhau, không hình thành các lá xương. Thành phần chất khoáng thấp và giàu tế bào xương hơn so với ở xương lá. Xương lưới bền

chắc trước lực kéo và *lực uốn*. Ở người trưởng thành một vài nơi còn tồn tại xương lưới như: phần đá của xương đá, những lằn ghép giữa các xương sọ, nơi bám của gân... Xương lá là kiểu xương chủ yếu ở người trưởng thành, gồm các lá xương ghép lại với nhau theo trật tự nhất định. Đặc điểm của xương lá là các sợi collagen trong mỗi lá xương chạy song song với nhau theo hướng xoắn ốc. Nhưng hướng của sợi collagen ở hai lá xương gần nhau không song song mà tạo góc với nhau. Lá xương có chiều dầy trung bình từ 3-7micromet (Xem hình 5.28).

Căn cứ vào nguồn gốc sinh xương ,có xương cốt mạc do màng xương tạo ra và xương Havers do tuỷ tạo ra .Căn cứ vào cách xắp xếp các lá xương của xương Havers, người ta phân biệt xương đặc và xương xốp.

3.2.1 Xương cốt mạc

Là loại xương đặc, được tạo thành bởi nhưng lá xương nằm sát nhau. Nhưng lá xương này do lớp tạo xương của màng xương sinh ra. Đặc điểm của xương cốt mạc là trong chất căn bản có những sợi Sharpey. Đây là những bó sợi collagen thô từ lớp ngoài của màng xương đi vào các lá xương cốt mạc và toả ra các lá xương ở lớp sâu.

3.2.2 Xương Havers đặc

Đây là loại xương rất cứng. Đơn vị cấu tạo của xương Havers đặc là hệ thống Havers. Mỗi hệ thống Havers là một khối hình trụ do những lá xương đồng tâm (khoảng 10-15 lá xương) quây chung quanh một ống nhỏ gọi là ống Havers. Trong các lá xương hay xen vào giữa các lá xương có những hốc (những ổ xương) chứa thân tế bào xương và những vi quản chứa các nhánh tế bào. Các ống Havers của hệ thống cạnh nhau thông với nhau bởi ống nối xiên (Xem hình 5.28).

3.2.3 Xương Havers xốp

Loại xương này có những hốc tuỷ lớn thông với nhau bởi những vách ngăn không hoàn toàn. Mỗi vách xương được tạo thành bởi những lá xương. Trong các hốc tuỷ có chứa tuỷ tạo huyết (Hình 5.29).

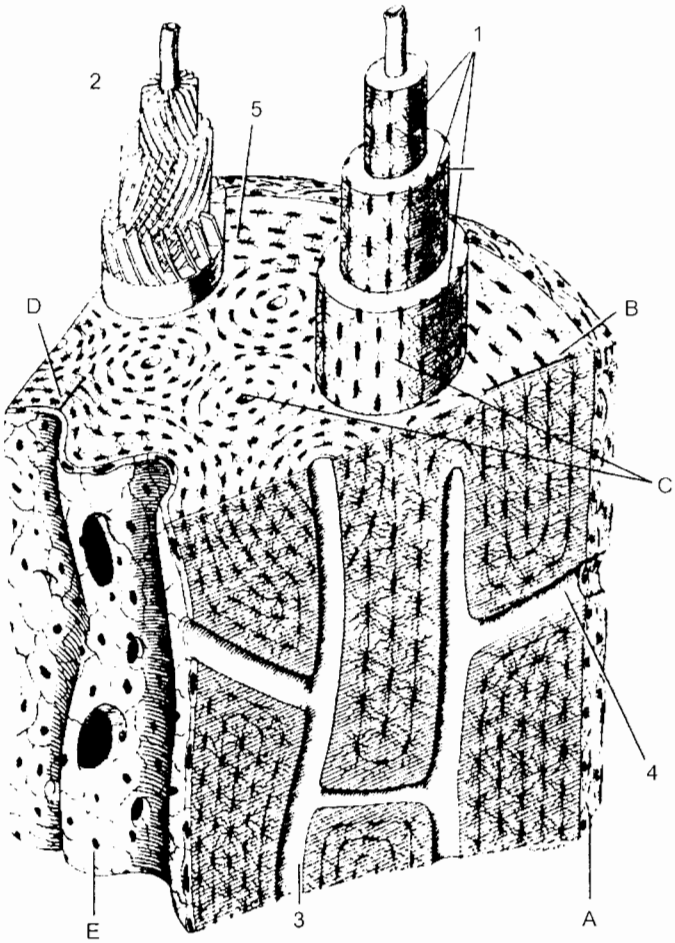

Hình 5.28. Sơ đồ cấu tạo thành của thân xương dài.

A. Màng ngoài xương; B. Hệ thống cơ bản ngoài; C. Hệ thống giữa; D. Hệ thống cơ bản trong; 1. Những lá xương thuộc một hệ thống Havers; 2. Hướng của các sợi collagen trong các lá xương; 3. Ống Havers; 4. Ống Volkmann.

Xương Havers xốp do tuỷ xương tạo ra, có ở đầu các xương dài, các xương dẹt, và trung tâm các xương ngắn.

3.3. Cấu tạo của các xương

Căn cứ vào hình dáng các xương trong cơ thể người, các xương được phân chia làm ba loại: Xương dài (xương tứ chi), xương ngắn (các đốt xương sống), xương dẹt (xương sườn, xương vòm sọ, đại đa số các xương mặt).

3.3.1. Xương dài

Mỗi xương dài có một đoạn giữa dài, hình ống gọi là thân xương và hai đầu phình gọi là đầu xương .

3.3.1.1. Thân xương

Thân xương cấu tạo bởi xương đặc, gồm có: ngoài cùng có màng xương bọc bên trong màng là một ống xương đặc, ở giữa xương có một cái ống gọi là ống tuỷ, chứa tuỷ xương. Giữa thân xương và tuỷ xương là màng trong xương. Cắt ngang thân xương, người ta thấy, giữa màng ngoài và màng trong xương có những lớp sau (Hình 5.28).

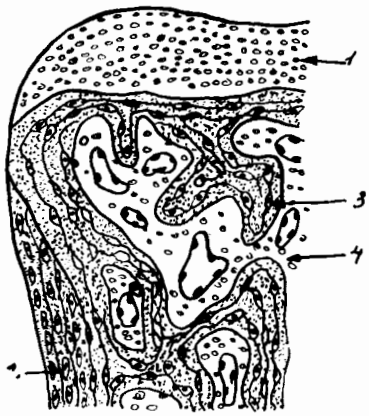

Hình 5.29. Xương Havers xốp (đầu xương dài).

1. Sụn khớp; 2. Xương cốt mạc;
3. Vách xương; 4. Hốc tủy.

- Lớp ngoài mỏng, gọi là hệ thống cơ bản ngoài, lớp này gồm những lá xương cốt mạc đồng tâm có trục trùng với trục của thân xương.
- Lớp giữa dày, được tạo bởi xương Havers đặc, gồm những hệ thống Havers toàn vẹn, những hệ thống Havers trung gian và hệ thống cốt mạc trung gian.
- Lớp trong mỏng, gọi là hệ thống cơ bản trong, gồm những lá xương đồng tâm với trục thân xương, lớp này do tuỷ tạo cốt sinh ra khi ống tuỷ không lớn lên nữa.

3.3.1.2 Đầu xương

Bao xung quanh đầu xương là màng xương, trừ ở mặt khớp. Trong màng xương là xương cốt mạc mỏng. Phía trong lớp xương cốt mạc là xương Havers xốp. Ở mặt khớp, xương cốt mạc được thay thế bởi sụn trong (Xem hình 5.29).

3.3.2. Xương ngắn

Xương ngắn có cấu tạo giống như đầu xương dài.

3.3.3. Xương dẹt

Ở xương vòm sọ người ta phân biệt hai bản xương đặc nằm ở mặt ngoài và mặt trong tấm xương (thuộc loại xương cốt mạc), giữa là xương Havers xốp (xem hình 5.31B).

Mặt ngoài của xương vòm sọ, tức là mặt ngoài của bản ngoài, được bọc bởi màng xương. Mặt trong của xương được phủ bởi màng liên kết gọi là màng cứng. Một số xương dẹt có những hốc gọi là xoang không khí (xoang trán, xoang hàm, xoang bướm) có cấu tạo đơn giản. Có một số xoang khác tương đối phức tạp hơn (xoang sàng, xoang hàm, xoang không khí của xương chũm).

3.4. Sự cốt hoá

Xương nào cũng được tạo thành từ mô liên kết hoặc từ một mảng liên kết nguyên thuỷ hoặc từ một mô sụn. Quá trình cốt hoá của bất kỳ xương nào cũng có hai công việc trái ngược nhau cùng song song tiến hành. Đó là phát triển xương và phá huỷ xương. Do đó ở một cái xương đang hình thành người ta thấy có nơi xương đang được xây dựng thì ở nơi khác đã có sự phá huỷ và sự sửa sang lại. Thời kỳ xây dựng và phát triển xương gọi là giai đoạn cốt hoá nguyên phát. Thời kỳ phá huỷ và sửa sang lại xương là giai đoạn cốt hoá thứ phát. Có hai cách cốt hoá: cốt hoá trực tiếp (hay cốt hoá trong màng) và cốt hoá trên mô hình sụn.

3.4.1. Cốt hoá trực tiếp

Xương được tạo ra trực tiếp từ mô liên kết nguyên thuỷ. Sự cốt hoá của xương vòm sọ, xương hàm trên, xương hàm dưới là thí dụ về cách cốt hoá trực tiếp.

3.4.1.1 Giai đoạn cốt hoá nguyên phát

Sự cốt hoá nguyên phát của các xương vòm sọ ,xương hàm xảy ra chủ yếu ở thời kỳ phôi thai. Lần lượt người ta thấy các hiện tượng :

- Sự xuất hiện các trung tâm cốt hoá và các bè xương đầu tiên. Đầu tiên xương vòm sọ chỉ là một màng liên kết. Vào khoảng tuần thứ chín của thời kỳ phôi thai, trong cái màng ấy xuất hiện 1-2 trung tâm côt hoá (Hình5.30).

Trong mỗi trung tâm cốt hoá, những sợi collagen xuất hiện ngày càng nhiều, đẩy các tế bào trung mô xa nhau ra. Các tế bào này vẫn có các bào tương nối với nhau, rồi những tế bào này biến thành tạo cốt bào. Chen vào

giữa các tế bào, chất căn bản trở nên đặc lại và nhiễm osseomucoid và sợi collagen, được gọi là mô dạng xương. Sau đó các sợi collagen trương lên, muối vôi bắt đầu lắng đọng trên mặt các sợi ấy.

Các tạo cốt bào dần dần bị vùi trong chất căn bản nhiễm muối vôi, biến thành tế bào xương. Mô dạng xương biến thành mô xương. Từ trung tâm cốt hoá, những bè xương toả ra mọi phía theo hướng nan hoa. Từ mặt bên các bè này xuất hiện những bè mới nối với nhau làm cho màng liên kết của vòm sọ biến thành một màng xương (Hình 5.30). Khoảng cách giữa các bè xương lúc đầu rộng, chứa nhiều mô liên kết và mạch máu, dần dần hẹp lại và biến đi vì mô liên kết biến thành xương. Như vậy lá xương đầu tiên được hình thành.

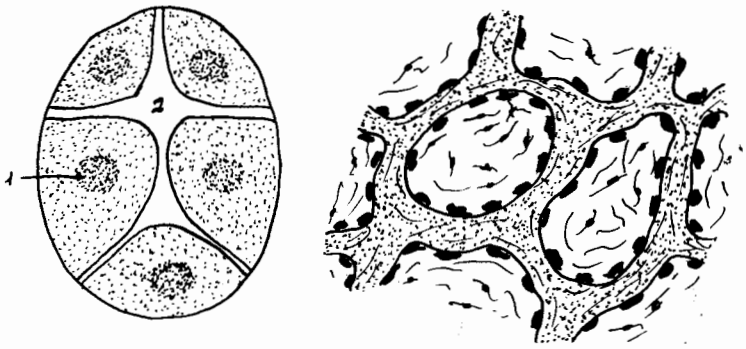

Hình 5.30. Giai đoạn cốt hoá nguyên phát xương vòm sọ.

1. Trung tâm cốt hóa; 2. Thóp trán.

- Mặt ngoài của lá xương đầu tiên vẫn có mô liên kết đính vào. Mô ấy biến thành màng xương. Lớp trong của màng xương sẽ tạo ra những lá xương thứ hai, thứ ba...chồng lên nhau. Các xương vòm sọ đầu tiên được tạo ra là xương cốt mạc và lá xương xuất hiện sớm nhất là lá nằm sâu nhất. Mặt trong của lá xương trong cùng cũng có mô liên kết đính vào và mô này sẽ biến thành màng cứng bọc ngoài bộ não.
- Việc đắp thêm các lá xương chồng lên nhau làm cho xương sọ phát triển, dày lên. Xương vòm sọ cũng dần dần phát triển theo chiều rộng bằng sự cốt hoá lan dần từ trung tâm ra mọi phía.
- Khi trẻ ra đời, vòm sọ cấu tạo bởi mô xương đặc. Sự cốt hoá đã lan tới vùng ranh giới giữa các xương trừ ở các góc giữa chúng có một ít mô liên kết chưa cốt hoá, chỗ đó gọi là thóp. Có hai thóp: thóp trước (giữa xương đỉnh và xương trán) và thóp sau (giữa xương đỉnh và xương

chẩm). Cho tới 1-2 năm sau. Mô liên kết ở chỗ các thóp mới được cốt hoá hoàn toàn.

3.4.1.2. Giai đoạn cốt hoá thứ phát

Sau khi trẻ ra đời, lớp giữa của xương vòm sọ bị phá huỷ, những hốc lớn chứa tuỷ được hình thành. Các hốc tuỷ rộng, được ngăn cách nhau bởi các vách xương. Như vậy lớp giữa cuả xương vòm sọ được tạo bởi xương Havers xốp.

Phía ngoài và phía trong của lớp xương Havers xốp của xương vòm sọ vẫn giữ tính cách của xương đặc và được gọi là bản trong và bản ngoài (Hình 5.31).

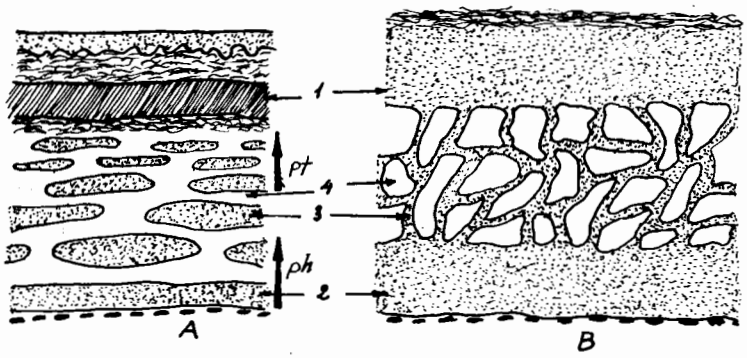

Hình 5.31. Giai đoạn cốt hóa thứ phát xương vòm sọ.
A. Phát triển chiều dày; B. Cấu tạo xương vòm sọ.
1. Bản ngoài; 2. Bản trong; 3. Xương Havers xốp; 4. Hốc tủy.

3.4.2. Cốt hoá trên mô hình sụn

Đó là quá trình hình thành xương từ một miếng sụn trong, có hình giống như hình của tấm xương tương lai. Đây là sự cốt hoá chủ yếu để tạo ra những xương dài (xương tứ chi) và xương ngắn (xương đốt ngón tay...)

3.4.2.1. Giai đoạn cốt hoá nguyên phát

Giai đoạn cốt hoá nguyên phát bắt đầu từ tháng thứ hai của thời kì phôi thai.

– *Ở thân mô hình sụn:*

+ Màng sụn biến thành màng xương. Màng xương tạo ra xương cốt mạc bọc ngoài miếng sụn, trừ ở hai đầu mô hình sụn;

+ Những tế bào sụn ở trung tâm mô hình sụn trương to lên ;

+ Một số mạch máu, mang theo mô liên kết, từ màng xương xuyên qua bao xương cốt mạc vào trung tâm mô hình sụn, phá vỡ các ổ sụn làm tế bào sụn bị tiêu đi ;

+ Các mạch máu chia nhánh tiến về hai đầu mô hình sụn, tiến đến đâu, tiêu huỷ sụn đến đấy. Kết quả là miếng sụn đặc biến thành một ống xương cốt mạc, hai đầu được bịt kín bởi hai nút sụn, còn cái hốc dài ở giữa là ống tuỷ chứa tuỷ xương (Hình 5.32).

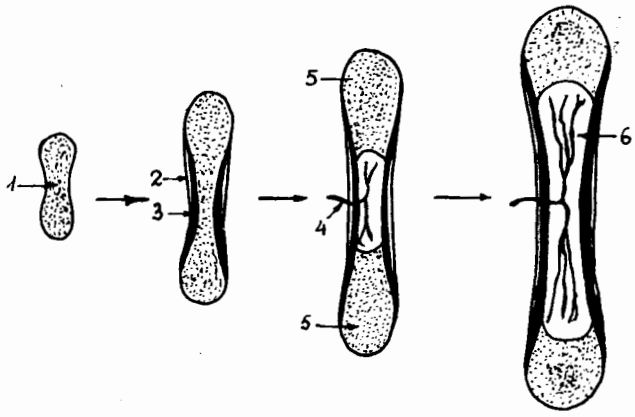

Hình 5.32. Cốt hóa trên mô hình sụn.
1. Mô hình sụn; 2. Màng xương; 3. Xương cốt mạc; 4. Mạch máu; 5. Nút sụn; 6. Ống tuỷ.

+ Những mạch máu tiến ra hai đầu miếng sụn lần lượt phá vỡ các ổ sụn xếp thành từng chồng dọc và trương to. Chen vào giữa các chồng tế bào ấy, còn sót lại các vách sụn dọc. Giữa đầu và thân xương tương lai có một vùng gọi là vùng cốt hoá với những lớp xếp theo thứ tự, từ đầu đến thân xương như sau: (Hình 5.33).

- Sụn trong ở đầu xương;
- Sụn xếp hàng gồm những tập đoàn tế bào sụn cùng dòng kiểu trục;
- Sụn phì đại, các tế bào sụn trương to;
- Sụn nhiễm Ca, chất căn bản sụn nhiễm muối vôi;
- Đường ăn mòn, nơi đầu các mạch máu tiến tới và là nơi các huỷ cốt bào đang tiêu huỷ sụn;
- Lớp sụn đang cốt hoá, các tạo cốt bào đã tạo ra những lá xương đắp

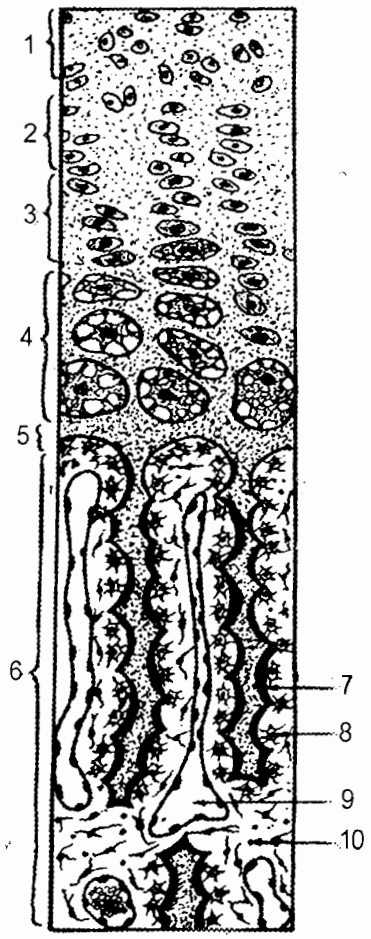

Hình 5.33. Vùng cốt hóa.
1. Sụn trong của đầu xương; 2. Sụn xếp hàng; 3. Sụn phì đại; 4. Sụn nhiễm Ca; 5. Đường ăn mòn; 6. Vùng cốt hóa; 7. Xương trong sụn; 8. Tạo cốt bào; 9. Mạch máu; 10. Mô liên kết tuỷ xương.

vào các vách sụn còn sót lại. Xương mới được tạo ra ấy gọi là xương trong sụn ;

- Hết lớp sụn đang cốt hoá thì đến ống tuỷ.

Màng xương theo ống xương dài ra, đắp thêm vào thân xương nhiều lá xương đồng tâm, do đó thân xương dầy lên. Trong khi đó, những lá xương cốt mạc nằm trong cùng bị huỷ cốt bào của tuỷ tạo cốt ăn mòn, ống tuỷ ngày càng rộng ra.

– *Ở đầu mô hình sụn.*

Sự cốt hoá nguyên phát bắt đầu muộn hơn (đầu trên xương chày khi trẻ ra đời; đầu dưới, khi trẻ 2 tuổi).

+ Ở trung tâm khối sụn, những tế bào sụn trương to;

+ Đồng thời những mạch máu từ ngoài tiến vào trung tâm khối sụn;

+ Các mạch máu chia nhánh, toả ra chung quanh, phá tan các ổ sụn;

+ Kết quả là ở trung tâm khối sụn, có một cái hốc chứa tuỷ xương với nhiều mạch máu. Sự cốt hoá ở đầu mô hình sụn tiến từ trung tâm ra ngoại vi. Vì vậy từ ngoại vi vào trung tâm cũng có lớp xếp theo thứ tự của vùng cốt hoá: sụn trong, sụn xếp hàng, sụn phì đại, sụn nhiễm Ca ...

+ Phía trông vào thân xương, sự tạo ra xương trong sụn sớm bị ngừng lại vì phải để chừa một băng sụn ở giữa đầu và thân xương. Băng sụn ấy gọi là băng sụn nối, dày chừng 1-2mm. Sụn nối sẽ biến đi khi người đã trưởng thành (khoảng 20tuổi).

3.4.2.2.Giai đoạn cốt hoá thứ phát

Trong giai đoạn này, xươngđược tạo ra do sự cốt hoá nguyên phát được sửa sang lại, và được thay thế bởi xương Havers.

– *Ở thân xương.* Xẩy ra các hiện tượng:

+ Sự tạo thành những khoảng trống Howship. Những mạch máu từ ống tuỷ tiến vào thành xương đặc, đào những đường hầm hình ống dọc. Do sự chia nhánh của các mạch máu nên cả những đường hầm ngang hay xiên cũng được tạo ra làm cho các đường hầm dọc thông với nhau. Các đường hầm ấy gọi là những khoảng trống Howship. Sự tạo ra những khoảng trống Howship là việc của những huỷ cốt bào kèm theo các mạch máu (Hình 5.34).

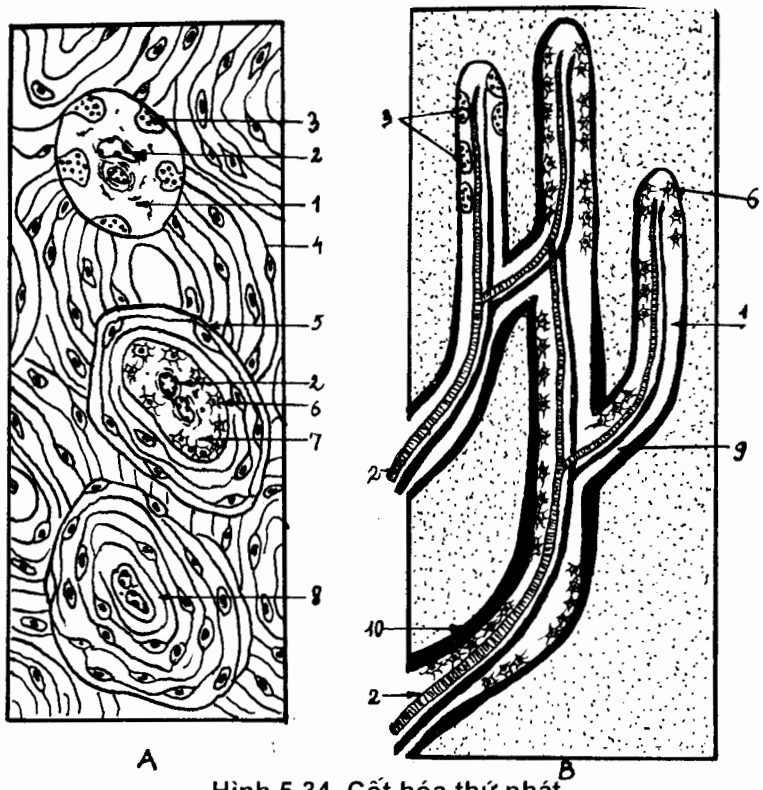

Hình 5.34. Cốt hóa thứ phát.

A. Sự hình thành hệ thống Havers; B. Sự hình thành khoảng trống Howship.

1. Khoảng trống Howship; 2. Mạch máu; 3. Hủy cốt bào; 4. Hệ thống Havers trung gian; 5. Lá xương; 6. Tạo cốt bào; 7. Khoảng trống Howship đã thu hẹp; 8. Hệ thống Havers mới hình thành; 9. Ống xiên; 10. Xương mới.

+ Sự tạo thành những hệ thống Havers. Trong khi các mạch máu vẫn tiến thì những tạo cốt bào kèm theo chúng đắp vào các thành của khoảng trống Howship những lá xương đồng tâm. Vì vậy những khoảng trống Howship ngày càng hẹp lại. Cuối cùng chỉ còn một cái ống hẹp, đó là ống Havers. Ống Havers cùng các lá xương đồng tâm tạo thành hệ thống Havers. Trong ống Havers có mạch máu và các sợi thần kinh.

Những khoảng trống Howship mới và những hệ thống Havers mới liên tục sinh ra, dẫn đến kết quả là chen vào giữa những hệ thống Havers toàn vẹn còn sót lại những di tích của xương cốt mạc và di tích của hệ thống Havers. Các di tích này đã tạo thành những hệ thống trung gian.

Ngoài cùng của thân xương bao giờ cũng còn sót lại một số lá xương cốt mạc tạo thành hệ thống cơ bản ngoài. Khi ống tuỷ không rộng ra nữa, tạo cốt bào của tuỷ tạo cốt nằm trong lòng ống, đắp thêm một số lá xương, tạo ra hệ thống cơ bản trong .

– *Ở đầu xương.*

Xương trong sụn ở đầu xương dần dần biến đi do kết quả của sự sửa sang. Tất cả khối xương biến thành xương Havers xốp, trừ vùng ngoại vi được tạo bởi xương cốt mạc và ở mặt khớp bởi sụn khớ (xem hình 5.29).

3.4.2.3. Sự phát triển của xương dài

Xương dài là do sự phát triển của băng sụn nối nằm giữa đầu xương và thân xương. Xương to là do sự hoạt động tạo xương của màng xương.

3.5. Hồi phục xương gẫy

Khi xương gẫy, mạch máu và tuỷ xương bị đứt vỡ. Tại chỗ gẫy hình thành cục máu đông cùng với tế bào chết, nền mô xương bị phá huỷ. Đại thực bào tập trung tới ổ gẫy và bắt đầu dọn dẹp những mô loại tử. Tại đây, dần dần hình thành khối mô hạt gồm nhiều tế bào liên kết và mao mạch. Màng ngoài xương và màng trong xương quanh xương gẫy phản ứng bằng cách tăng sinh tiền tạo cốt bào và tạo cốt bào. Khối mô hạt quanh ổ gẫy xen giữa 2 đầu xương biến thành can xơ- sụn. Khối can xơ- sụn bắt đầu quá trình cốt hoá bằng cả 2 cách cốt hoá trong màng và cốt hoá trên mô hình sụn. Kết quả là những bè xương nguyên phát (xương lưới) hình thành nối 2 đầu xương. Đồng thời sự sửa sang bắt đầu diễn ra, xương nguyên phát được thay thế được bởi xương thứ phát (xương lá). Kết thúc thời kỳ sửa sang, xương gãy được hồi phục gần như cấu trúc xương bình thường.

Chương 6

MÁU VÀ BẠCH HUYẾT

Máu được coi là mô liên kết đặc biệt mà chất căn bản ở thể lỏng. Trong cơ thể, với sức đẩy của trái tim, máu lưu thông trong hệ tuần hoàn máu theo chiều xác định. Trọng lượng riêng của máu từ 1,051 đến 1,060, pH từ 7,35 đến 7,45. Thành phần lỏng của máu là huyết tương (có thể đông lại khi ra khỏi thành mạch) và thành phần đặc hay thành phần hữu hình là các tế bào máu (hồng cầu, bạch cầu và tiểu cầu) lơ lửng trong huyết tương.

Nếu đem ly tâm máu đã được chống đông bằng oxalat calci, citrat Na hoặc heparin, máu sẽ tách làm hai phần: phần trên lỏng là huyết tương, phần dưới đặc bao gồm tất cả các huyết cầu; trong phần này, ở trên cùng là lớp trắng mỏng tập trung bạch cầu và tiểu cầu, ở dưới là một lớp đỏ dày, toàn hồng cầu. Để dễ dàng tính tỉ lệ huyết cầu và huyết tương, các phòng thí nghiệm dùng một ống ly tâm có khắc vạch từ 0 đến 100 gọi là ống Hematocrit. Theo tài liệu về hằng số sinh học người Việt Nam, hematocrit bình thường là 43% ±3 ở nam giới và 39% ±2 ở nữ giới (Hình 6.1).

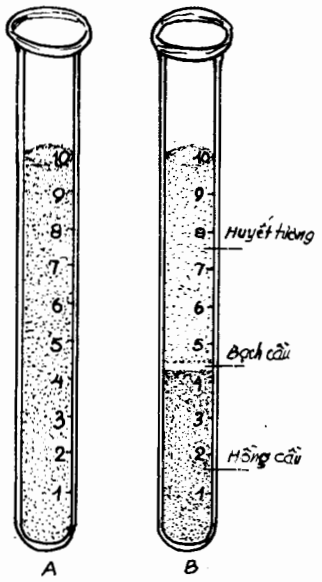

Hình 6.1. Ống Hematocrit chứa máu.
Bên trái: trước ly tâm
Bên phải: sau ly tâm. Hồng cầu chiếm 43% thể tích máu (Hematocrit = 43).

Khi ra khỏi hệ tuần hoàn hay khi dòng máu chảy quá chậm trong mạch, máu bị đông lại. Chất fibrinogen, một protein ở dạng hoà tan trong huyết tương, biến thành lưới sợi fibrin không hoà tan bao lấy tế bào máu, tạo thành một cục máu đông đặc như thạch. Khối này dần dần co lại, rỉ ra chất lỏng màu vàng nhạt, đó là huyết thanh.

Máu đảm nhận nhiều chức năng quan trọng như vận chuyển các chất (oxy và carbonic, các chất dinh dưỡng, những sản phẩm chuyển hoá, thân nhiệt và hormon), cân bằng nội môi và bảo vệ cơ thể.

Máu vận chuyển được oxy chủ yếu là nhờ hemoglobin của hồng cầu. Trong khi đó, chỉ một phần nhỏ khí CO_2 liên kết với hemoglobin. Phần lớn khí CO_2 hoà tan trong huyết tương hoặc hình thành liên kết hoá học dưới dạng bicarbonat trong huyết tương. Phương tiện vận chuyển các chất dinh dưỡng, những sản phẩm chuyển hoá, thân nhiệt và hormon là huyết tương. Các chất dinh dưỡng được máu đưa từ nơi hấp thụ hoặc tổng hợp chúng đến các mô để sử dụng. Qua các hormon, những thông tin về mặt hoá học được trao đổi giữa các vùng trong cơ thể. Những sản phẩm chuyển hoá được máu vận chuyển từ mô đến các cơ quan có nhiệm vụ phá huỷ và đào thải chúng. Thân nhiệt được hình thành từ các cơ quan, được máu vận chuyển tới da và toả nhiệt. Nhiệm vụ cân bằng nội môi của máu được xác định qua việc phân phối máu theo nhu cầu các vùng cơ thể, sự điều chỉnh thăng bằng acid-base và áp lực thẩm thấu của máu. Nhiệm vụ bảo vệ cơ thể là do bạch cầu đảm nhiệm (thực bào và tạo kháng thể).

1. HUYẾT TƯƠNG

Huyết tương màu vàng nhạt, trọng lượng riêng 1,028-1,030. Thành phần hoá học của huyết tương bao gồm 80-90% nước, 6,5-8 mg%protein, 0,5-0,6 mg%lipit, 0,8-1,2g/l glucid. Ngoài ra còn có những muối kim loại, các chất dinh dưỡng, enzym, hormon, kháng thể và các sản phẩm sa thải của quá trình chuyển hoá trong cơ thể.

Những protein của huyết tương là albumin, α-, β- và γ- globulin, lipoprotein và fibrinogen. Vì albumin có trọng lượng phân tử nhỏ (69.000), lại chiếm tới 60% protein huyết tương, nên albumin đóng vai trò chủ yếu trong sự duy trì áp lực thẩm thấu của máu. Kháng thể của máu là γ globulin, còn gọi là globulin miễn dịch. Fibrinogen là tiền chất tạo các sợi fibrin trong quá trình đông máu. Protein huyết tương cũng tham gia vận chuyển các chất ít tan hoặc không tan trong nước như acid béo và các hợp chất lipit khác, do các chất này liên kết với albumin hoặc với α-, β- globulin.

2. NHỮNG HUYẾT CẦU

Dưới kính hiển vi quang học, để nhận biết các huyết cầu trên các phiến đồ máu đã được nhuộm màu, thường căn cứ vào hình dáng nhân và những đặc điểm cấu tạo trong bào tương của chúng (Hình 6.2). Khi dùng các loại thuốc nhuộm thích hợp, cho phép phân biệt 4 đặc điểm màu của

cấu trúc tế bào máu mà chúng có ái lực với chất màu có trong dung dịch thuốc nhuộm:

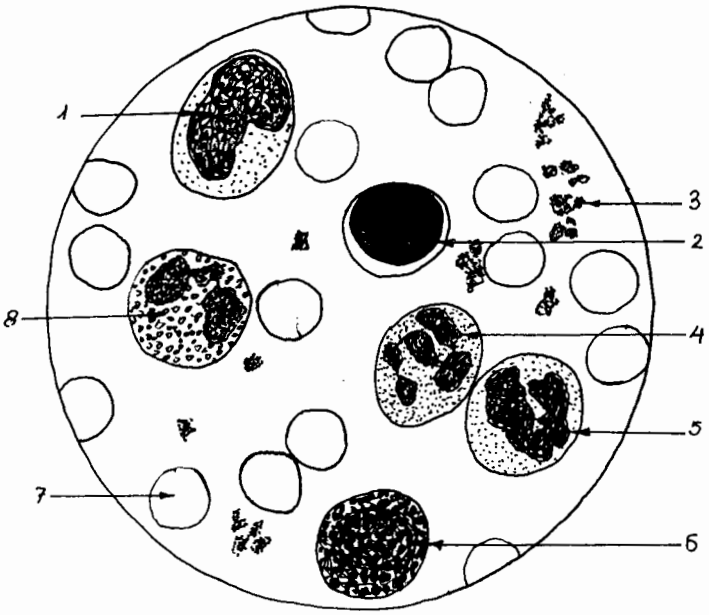

Hình 6.2. Các loại tế bào máu.

1. Bạch cầu đơn nhân; 2. Lympho bào; 3. Tiểu cầu; 4. Bạch cầu trung tính; 5. Bạch cầu trung tính nhân đũa; 6. Bạch cầu ưa base; 7. Hồng cầu; 8. Bạch cầu ưa acid.

- Ưa màu base (xanh da trời), ái lực với xanh methylen;
- Ưa azur (màu đỏ), ái lực với azur;
- Ưa acid hoặc ưa eosin (da cam), ái lực với eosin;
- Trung tính (màu hồng nhạt đến màu tím nhạt), ái lực với một phức hợp màu, thể hiện xen kẽ nhau.

2.1. Hồng cầu

Ở động vật có vú và ở người, hồng cầu không có nhân. Hồng cầu người hình đĩa, hai mặt lõm. Đường kính trung bình là 7,5 micromet, vùng rìa dày 2,5 micromet, vùng trung tâm dày 1 micromet. Tổng diện tích của tất cả các hồng cầu lưu hành trong máu ước tính khoảng 3.800 m^2 (diện tích bề mặt một hồng cầu khoảng 140 μm^2). Hồng cầu có đường kính trên 9 micromet được gọi là đại hồng cầu (macrocyte), nếu đường kính trên 12 micromet là hồng cầu khổng lồ (megalocyte) và nếu đường kính dưới 6

micromet là tiểu hồng cầu (microcyte). Trong máu ngoại vi, nếu thấy nhiều hồng cầu có kích thước khác biệt nhau, người ta gọi đó là chứng hồng cầu không đều (anisocytosis); nếu thấy nhiều hồng cầu với hình dáng không bình thường (hình cầu, hình đĩa không lõm hoặc dạng gai...), đó là chứng hồng cầu biến dạng (poikilocytosis). Trong máu ngoại vi, còn có thể thấy hồng cầu lưới, một dạng non của hồng cầu. Hồng cầu dễ uốn để có thể luồn lách, lưu chuyển trong lòng các mao mạch có đường kính nhỏ. Ở những nơi chẽ nhánh của mao mạch, hồng cầu thường có hình chuông. Khả năng dễ dàng thay đổi hình dáng liên quan tới hemoglobin. Sự thay đổi hình dáng hồng cầu còn phụ thuộc vào sức cản của độ nhớt và áp lực thẩm thấu của huyết tương, vào tốc độ dòng chảy của máu (Hình 6.3).

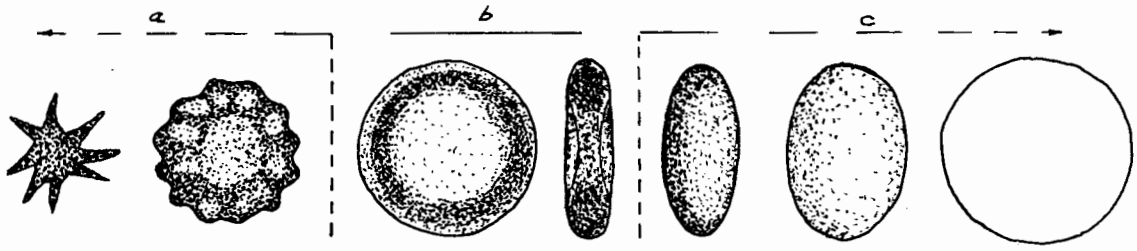

Hình 6.3. Sự thay đổi hình dạng hồng cầu trong dung dịch muối ở các nồng độ khác nhau:

a. Ưu trương; b. Đẳng trương; c. Nhược trương.

Ở người trưởng thành, số lượng hồng cầu từ 3.800.000 đến 4.200.000 trong 1 mm^3 máu (ở trẻ sơ sinh là 5.000.000-7.000.000 trong 1 mm^3 máu).

Bao quanh hồng cầu là một màng gồm có các protein, lipo- và glycoprotein, có nơi màng chỉ có lipit. Chiều dày của màng khoảng 10nm. Màng hồng cầu là một màng bán thấm, có sự chênh lệch nồng độ các ion Na^+ và K^+ giữa huyết tương và bên trong hồng cầu. Thông qua hệ thống vận chuyển tích cực tại màng, những cation có thể qua màng hồng cầu chống lại gradient nồng độ. Phía mặt ngoài hồng cầu có glycocalyx, lớp này mang tính chất một kháng nguyên và quyết định nhóm máu. Ngay dưới mặt trong màng hồng cầu là một lưới xơ ngắn, gồm có xơ spectrin, xơ actin và hai protein liên kết chúng tạo thành bộ khung của hồng cầu. Cấu trúc phân tử của khung này quyết định tính bền vững của màng. Ở chứng thiếu máu di truyền hồng cầu hình trứng, do khung màng thiếu xơ spectrin hoặc do thiếu sự liên kết của các protein với các xơ, màng hồng cầu không còn sự độ bền vững cần có.

Kháng nguyên bề mặt hồng cầu và nhóm máu. Những chuỗi hydrat carbon của glycolipit và glycoprotein ở màng hồng cầu người (áo đường glycocalyx) mang đặc điểm một số định thức kháng nguyên (antigenic determinant) có khả năng gây ra những phản ứng miễn dịch khốc liệt. Chúng có ý nghĩa trong lâm sàng là liên quan tới sự truyền máu và là cơ sở của hệ thống máu ABO do Lansteiner đề xướng năm 1901 và được dùng cho tới nay. Người ta cho rằng hồng cầu của một số người có kháng nguyên A trên màng của chúng, số người khác có kháng nguyên B, lại có người trên màng hồng cầu có cả kháng nguyên A và kháng nguyên B, lại có người hoàn toàn không có kháng nguyên này trên màng hồng cầu. Ở người bình thường, trong huyết tương không thể có kháng thể tự nhiên chống lại kháng nguyên của hồng cầu bản thân mình. Vì vậy, người ta đã phân biệt được 4 nhóm máu lớn với công thức viết đầy đủ như sau:

- *Nhóm A (β): hồng cầu mang kháng nguyên A, huyết thanh có kháng thể β tương kỵ với kháng nguyên B.*
- *Nhóm B (α): hồng cầu mang kháng nguyên B, huyết thanh có kháng thể α tương kỵ với kháng nguyên A.*
- *Nhóm O (α, β): hồng cầu không mang kháng nguyên A và B, huyết thanh có kháng thể α và β.*
- *Nhóm AB (o, o): hồng cầu mang cả hai kháng nguyên A và B, huyết thanh không mang cả hai kháng thể α và β.*

Ngoài hệ nhóm máu lớn ABO, còn có các nhóm máu phụ khác. Hồng cầu có thể mang các kháng nguyên khác như M, N, S, P, Lu, K nhóm Rh, I... nhưng ở máu người tự nhiên không có kháng thể chống lại các kháng nguyên trên. Trừ nhóm máu Rh (Rhesus), các kháng nguyên phụ chỉ có giá trị trong pháp y.

Hàm lượng hemoglobin trung bình của mỗi hồng cầu khoảng $30x10^{-12}$g (300pg) và được gọi là hệ số màu (HbE). Khi nhuộm phiến đồ máu, tính ưa acid của hồng cầu được thể hiện là do một protein cơ bản trong hemoglobin quyết định. Ngoài ra trong hồng cầu còn có các protein khác. Mỗi phân tử hemoglobin gồm 4 chuỗi polypeptid gắn với một dẫn chất porphyrin có chứa sắt (phần Hem). Hemoglobin tham dự vào việc vận chuyển oxy và ở một mức độ nào đó cũng vận chuyển khí CO_2. Khi kết hợp với O_2 sẽ tạo oxyhemoglobin và khi kết hợp với CO_2 sẽ tạo carbaminohemoglobin. Oxy gắn với sắt trong phân tử hemoglobin mà hóa trị của sắt không thay đổi. Vì vậy, người ta gọi đó là sự kết hợp oxy của hemoglobin (không phải là sự oxy

hóa). Sự kết hợp này không bền nên khi tới các mô oxy-hemoglobin tách oxy (không phải là sự khử oxy) và nhóm amino của hemoglobin lại liên kết với CO_2 để tạo ra carbaminohemoglobin nhờ enzym anhydrase carbonic có trong hồng cầu. Hemoglobin phân phối không đều trong bào tương hồng cầu. Ở vùng trung tâm hồng cầu, hemoglobin tập trung dưới dạng dung dịch đậm đặc. Thành phần hóa học của hồng cầu bao gồm: nước 60% trọng lượng tươi, hemoglobin 33%, một số protein khác, các enzym, lipit 0,9%, muối khoáng 1,5%, chủ yếu là muối kali. Trong bào tương hồng cầu, ti thể và các bào quan không còn nữa.

Hồng cầu thích nghi cao độ với chức năng vận chuyển khí. Sự thích nghi ấy trước hết là hồng cầu không còn nhân, toàn bộ khối bào tương chứa hemoglobin. Về hình dáng, hồng cầu có hai mặt lõm, nhờ vậy mà diện tích trao đổi khí ở bề mặt hồng cầu tăng lên về khoảng cách khuyếch tán chất khí ngắn lại. Do tính dễ biến hình, hồng cầu dễ dàng luồn lách trong lòng các mao mạch.

Hồng cầu tồn tại trong lòng hệ tuần hoàn cơ thể người khoảng 120 ngày. Những hồng cầu không còn đảm nhiệm được chức năng sẽ bị phá huỷ bởi các tế bào có khả năng thực bào ở lách và tuỷ xương. Khung porphyrin (có sắt tự do của phần Hem) bị phá huỷ ở gan, tạo sắc tố mật. Sắt được dùng lại để tạo hemoglobin mới. Ở người trưởng thành, mỗi ngày có khoảng 0,8% tổng số hồng cầu được thay thế (khoảng 160 triệu hồng cầu trong một phút). Số lượng thay thế này tương đương với số lượng hồng cầu cầu lưới lưu hành trong máu. Nơi tạo hồng cầu ở người trưởng thành là tuỷ xương.

Căn cứ vào sự khác biệt giữa các chuỗi polypeptid của hemoglobin, người ta phân biệt các loại hemoglobin khác nhau. Một số hemoglobin tồn tại trong trạng thái bình thường của đời sống phôi thai, đó là hemoglobin A_1 (HbA_1), hemoglobin A_2 (HbA_2) và hemoglobin F (HbF). Loại hemoglobin của hồng cầu người trưởng thành chủ yếu là HbA_1 với hai chuỗi polypeptid 2α- và 2β-; Loại hemoglobin A_2 chiếm khoảng 2%, loại hemoglobin F (còn gọi là hemoglobin phôi thai) chỉ chiếm khoảng 1%. HbF là loại chủ yếu trong hồng cầu phôi thai và ở trẻ sơ sinh chiếm khoảng 80% hemoglobin. Đặc điểm của HbF là có khả năng liên kết nhiều với oxy, trong khi áp lực riêng phần của nó với oxy lại thấp hơn áp lực riêng phần của HbA_1 với oxy. Hemoglobin phôi thai giảm dần cho đến tháng thứ 8 ở trẻ sơ sinh, lúc này HbF đạt tới tỉ lệ như ở người trưởng thành.

Sự tan huyết. Trong dung dịch nhược trương, hồng cầu bị căng phồng và màng bị rách để thoát hemoglobin. Hiện tượng này được gọi là sự tan

huyết. Những hồng cầu đã bị thoát hemoglobin được gọi là hồng cầu ma (erythrocyte ghost). Hồng cầu ma chỉ còn chứa khoảng 50-60% protein và 30-40% lipit. Chúng có thể thu hình trở lại hai mặt lõm, nhưng chúng không còn đảm bảo chức năng nữa. Để hình dáng hồng cầu có thể trở lại như trước, cần có sự loại bớt Na^+ và nước ra khỏi hồng cầu. Quá trình này đòi hỏi sự phân huỷ glycogen để tạo ra năng lượng từ ATP, vì trong hồng cầu không có ti thể.

Hồng cầu hình răng cưa. Trong dung dịch ưu trương, hồng cầu bị co rúm lại, hình thành trên bề mặt từ 10-30 khối hình nón cụt nhỏ, toả ra chung quanh. Với hình dáng này, hồng cầu được gọi là hồng cầu hình răng cưa hay hồng cầu gai (echinocyte).

Trong một số trường hợp bệnh máu, khi nhuộm phiến đồ máu bằng thuốc nhuộm có gốc base, có thể nhận thấy ở một số hồng cầu có phần sót lại của nhân. Những phần nhân sót này ở dưới dạng một hay hai hạt có kích thước khoảng 1 micromet được gọi là thể Howell-Jolly, nếu phần nhân sót này có dạng nhẫn được gọi là nhẫn Cabot.

2.2. Bạch cầu

Bạch cầu là những tế bào hoàn chỉnh về thành phần cấu tạo, nhưng là một quần thể tế bào không thuần nhất. Dưới kính hiển vi quang học, căn cứ vào sự có hay không có các hạt trong bào tương bạch cầu, người ta phân biệt bạch cầu có hạt và bạch cầu không có hạt; dựa vào hình dáng của nhân, ta có bạch cầu đơn nhân và bạch cầu đa nhân; xét về mặt nguồn gốc, người ta chia làm bạch cầu dòng tuỷ và bạch cầu dòng lympho.

Hình dáng nhân của bạch cầu có hạt không đồng đều. Trong bào tương của chúng có những hạt đặc hiệu. Hạt đặc hiệu trong bào tương của mỗi loại bạch cầu có hạt là những hạt chỉ tồn tại trong bào tương của các tế bào thuộc dòng bạch cầu đó. Các hạt giống nhau về độ lớn, hình dáng, đặc điểm bắt màu và đặc điểm cấu trúc. Căn cứ vào tính chất bắt màu của các loại hạt, người ta phân biệt: bạch cầu có hạt trung tính hay bạch cầu trung tính, bạch cầu có hạt ưa acid hay bạch cầu ưa eosin và bạch cầu có hạt ưa base hay bạch cầu ưa base. Tất cả các loại bạch cầu có hạt là những tế bào cuối dòng, chúng không còn khả năng biệt hóa, nhưng có khả năng thực bào.

Hình dáng nhân của bạch cầu không hạt tương đối đều nhau. Trong bào tương tế bào không có những hạt đặc hiệu, chỉ có các hạt ưa azur mà trong bào tương của các loại bạch cầu khác cũng có thể nhận thấy. Theo

hình dáng của nhân và tính chất bắt màu của bào tương, có thể chia bạch cầu không hạt thành lympho bào và bạch cầu đơn nhân.

Số lượng bạch cầu trong máu nhỏ hơn số lượng hồng cầu rất nhiều. Ở người trưởng thành, trong 1 mm^3 máu có khoảng 6.000 đến 7.000 bạch cầu. Tỉ lệ các loại bạch cầu trong máu ngoại vi (hay công thức bạch cầu) ở người trưởng thành khoẻ mạnh là:

- Bạch cầu có hạt:

  Trung tính: 55-56%

  Ưa acid: 2-4%

  Ưa base: 0,5%

  Nhân hình đũa: 2-3%
- Lympho bào: 20-40%
- Bạch cầu đơn nhân: 4-7%

Công thức bạch cầu và số lượng tuyệt đối của chúng trong một đơn vị thể tích máu ngoại vi là những tài liệu quan trọng để đánh giá những biến đổi bệnh lý và sinh lý. Bởi vì, có khi tỉ lệ phần trăm của loại bạch cầu nào đó giảm nhưng số lượng tuyệt đối lại bình thường nếu tổng số bạch cầu tăng hay ngược lại...

Ngay sau khi trẻ ra đời, số lượng bạch cầu dao động giữa 15.000 và 25.000/mm^3 máu, sau đó số lượng giảm xuống khoảng 12.000/mm^3 vào ngày thứ tư. Ở trẻ 4 năm tuổi, số lượng bạch cầu khoảng 8.000/mm^3. Một trẻ khoẻ mạnh, số lượng bạch cầu không quá 12.000/mm^3 máu. Khi trẻ 12 tuổi, số lượng bạch cầu đạt được như người trưởng thành. Tỉ lệ giữa các loại bạch cầu khác nhau tuỳ theo tuổi đời. Ở trẻ ngay sau khi sinh, bạch cầu trung tính chiếm đa số. Từ 2 tuần tuổi đến 6 tuần tuổi, lympho bào chiếm ưu thế (tới 60%bạch cầu). Sau đó, số lượng lympho bào bằng bạch cầu có hạt. Khoảng 14-15 tuổi, tỉ lệ phần trăm của các loại bạch cầu hạt như ở người trưởng thành.

Bạch cầu tham gia vào quá trình miễn dịch (tế bào và thể dịch) của cơ thể. Bạch cầu có khả năng thực bào. Chúng có thể rời đường tuần hoàn máu tới các mô và ngược lại.

Bạch cầu là tế bào biến hình mạnh khi chúng xuyên mạch. Ở trong các mô, nơi bạch cầu hoạt động chức năng, chúng chuyển động theo kiểu amip (tốc độ vận chuyển của bạch cầu trung tính khoảng 19-36 micromet/phút). Trong mô liên kết của một số cơ quan có nhiều bạch cầu, trước hết đó là

bạch cầu ưa acid, bạch cầu ưa base và lympho bào. Chúng được coi là thành phần thường có của các mô đó. Trong các mô bị viêm nhiễm, số lượng bạch cầu tăng lên cao.

2.2.1. Bạch cầu trung tính

Trong máu ngoại vi, bạch cầu trung tính chiếm khoảng 55-65% bạch cầu. Mặc dù chiếm tỉ lệ cao như vậy, người ta vẫn thấy đa số bạch cầu trung tính có trong tuỷ xương. Bạch cầu trung tính có đời sống khoảng 30 giờ.

Bạch cầu trung tính có đường kính khoảng 12 micromet, nhân có hình dáng rất thay đổi. Ở dạng non (khoảng 2% số bạch cầu trung tính của máu), nhân tế bào có dạng đũa. Ở những bạch cầu trung tính trưởng thành, nhân có từ 2 đến 5 thuỳ (thường có 3 thuỳ). Các thuỳ liên hệ với nhau bằng những sợi chromatin mảnh (Hình 6.2). Trên thực nghiệm, người ta nhận thấy những cầu chromatin giữa các thuỳ nhân thường xuyên thay đổi. Vì vậy số lượng thuỳ nhân của một bạch cầu thay đổi tuỳ theo thời điểm quan sát. Sự trưởng thành của các bạch cầu trung tính trong điều kiện bình thường, có liên quan tới sự tăng số lượng các thuỳ nhân. Bạch cầu ít thuỳ là bạch cầu trẻ, bạch cầu càng nhiều thuỳ là bạch cầu già. Ở bệnh nhân thiếu máu ác tính, có thể thấy những bạch cầu non nhưng nhân có 5 hoặc nhiều hơn 5 thuỳ. Ở những trường hợp bệnh nhiễm khuẩn đặc hiệu, số lượng bạch cầu đa nhân hình đũa tăng lên. Đây là hiện tượng những bạch cầu chưa hoàn toàn trưởng thành được giải phóng khỏi tuỷ xương. Theo quy ước, người ta gọi sự tăng bạch cầu nhân hình đũa là sự chuyển sang trái, và sự tăng bạch cầu nhiều thuỳ là sự chuyển sang phải so với bình thường. Ở máu phụ nữ, bạch cầu trung tính cũng có thể Barr hình dùi trống (Hình 6.4). Để chẩn đoán giới tính, người ta cho rằng có ít nhất từ 6 bạch cầu trung tính có nhân hình dùi trống trong 500 bạch cầu trung tính.



Hình 6.4. Bạch cầu có hạt trung tính với thể Barr hình dùi trống (↑).

Bào tương bạch cầu trung tính chứa khoảng 50-200 hạt đặc hiệu và không đặc hiệu. Mỗi hạt này được bọc bởi một màng và luôn giữ một khoảng cách với màng bào tương tế bào từ 3-5 micromet. Trong các giả túc khi các bạch cầu trung tính làm nhiệm vụ thực bào, không nhận thấy

các hạt này. Hạt đặc hiệu có đường kính 0,3-0,8 micromet, vừa ưa thuốc nhuộm acid, vừa ưa thuốc nhuộm base. Trong hạt đặc hiệu có loại enzym được gọi là phagocytin có tác dụng diệt những vi khuẩn đã bị bạch cầu thực bào. Hạt không đặc hiệu bắt màu azur, có đường kính khoảng 700 nm hạt không đặc hiệu ưa azur thường thấy trong các tiền tuỷ bào. Sau mỗi lần phân chia tế bào, số lượng hạt này giảm dần. Ở bạch cầu trung tính trưởng thành, tính bắt màu của hạt không đặc hiệu đã giảm nhiều; dưới kính hiển vi điện tử, đó là những hạt lớn, đậm đặc đối với dòng điện tử. Đó chính là những lysosom. Cả hai loại hạt đặc hiệu và hạt không đặc hiệu đều được hình thành từ bộ Golgi, nhưng ở những vị trí khác nhau trong tế bào. Trong bào tương của bạch cầu trung tính trưởng thành, chỉ thấy thưa thớt lưới nội bào có hạt, rất ít ribosom tự do, một vài ti thể, vết tích của bộ Golgi và một số ít hạt glycogen (Hình 6.5).

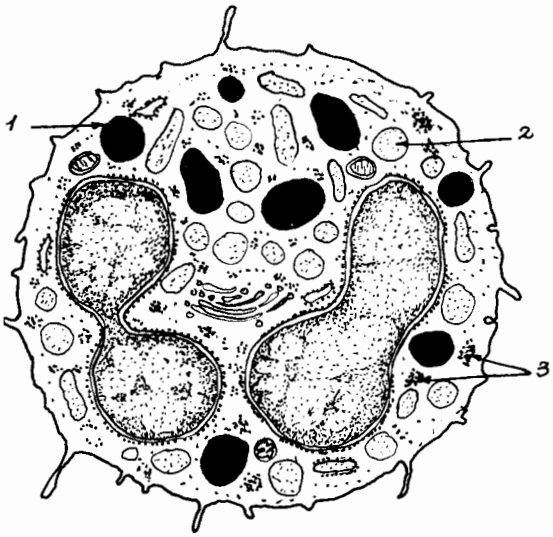

Hình 6.5. Sơ đồ siêu cấu trúc bạch cầu có hạt trung tính.

1. Hạt không đặc hiệu (ưa azur);
2. Hạt đặc hiệu; 3. Glycogen.

Bạch cầu trung tính đứng hàng đầu trong đáp ứng miễn dịch không đặc hiệu bằng cách tiêu huỷ những vi khuẩn xâm nhập cơ thể. Bạch cầu trung tính được gọi là *tiểu thực bào*. Chúng có khả năng vận động mạnh nhờ tạo ra giả túc. Bạch cầu dễ lách qua thành mạch để xâm nhập vào mô liên kết và tập trung nhiều tại ổ viêm. Khi vi khuẩn bị bạch cầu thực bào, trước tiên hạt đặc hiệu sẽ chập với không bào chứa vi khuẩn để diệt khuẩn, tiếp đến là các hạt không đặc hiệu nhập với không bào chứa vi khuẩn đã bị chết để các enzym tiêu huỷ các vi khuẩn. Tại các ổ viêm, xác của bạch cầu trung tính cùng với mô chết hợp thành mủ. Bạch cầu đa nhân trung tính còn tham gia diệt vi khuẩn bằng cách tạo ra các loại oxy hoạt động qua quá trình thực bào, như hydroperoxyd superoxyd và gốc CH^-, Trong quá trình này đã tạo nên hypochlorid có tác dụng diệt khuẩn cao, từ H_2O_2 và Cl^- dưới ảnh hưởng của myeloperoxydase (Hình 6.6).

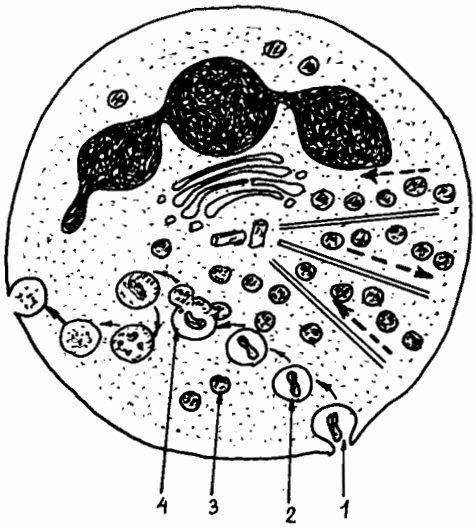

Hình 6.6. Sơ đồ siêu cấu trúc bạch cầu có hạt trung tính.

Sự tiêu hóa vi khuẩn (→):

1. Màng bào tương lõm vào chứa vi khuẩn;
2. Thể thực bào; 3. Hạt trung tính;
4. Thể thực bào với hạt trung tính; (— — →): hướng vận chuyển của các hạt.

2.2.2. Bạch cầu ưa acid

Tỷ lệ bạch cầu ưa acid trong máu rất thấp, khoảng 1-4% tổng số bạch cầu. Bạch cầu ưa acid có đường kính trên 12 micromet. Nhân thường có hai thuỳ. Trong bào tương bạch cầu, các bào quan như lưới nội bào, ti thể, bộ Golgi kém phát triển. Những hạt đặc hiệu rất ưa thuốc nhuộm eosin (màu đỏ hoặc da cam) có đường kính khoảng 0,5 đến 1,5 micromet Thực chất hạt đặc hiệu là lysosom, chứa phosphatase acid, cathepsin và ribonuclease nhưng không có lysosym. Đặc điểm siêu vi thể của hạt đặc hiệu trong bạch cầu ưa acid là có cấu trúc dạng tinh thể nằm trong trục dài của hạt.

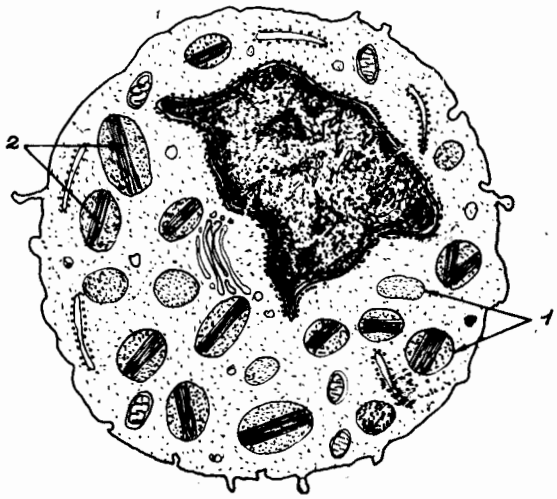

Hình 6.7. Siêu cấu trúc bạch cầu có hạt ưa acid.

1. Hạt đặc hiệu; 2. Tinh thể trong hạt.

Phần chất nền quanh tinh thể có mật độ điện tử nhạt, chứa phosphatase acid. Hạt đặc hiệu của bạch cầu ưa acid ở người chủ yếu là loại có 1 tinh thể (Hình 6.7).

Bạch cầu ưa acid chuyển động theo kiểu amip. Chúng có khả năng thực bào nhưng quá trình thực bào diễn ra rất chậm và có chọn lọc hơn so với bạch cầu trung tính. Qua thực nghiệm, người ta cho rằng bạch cầu ưa acid chỉ thực bào các phức hợp kháng nguyên, kháng thể. Diễn biến của hiện tượng thực bào trong bạch cầu ưa acid cũng tương tự như bạch cầu trung tính, ở đây với vai trò của các hạt đặc hiệu ưa eosin. Bạch cầu ưa acid còn chứa profibrinolysin, chất này có vai trò quan trọng trong việc giữ cân bằng trạng thái dịch của máu, đặc biệt đối với quá trình bệnh lý.

Ở người nhiễm ký sinh trùng, số lượng bạch cầu ưa acid trong máu cao hơn bình thường. Bạch cầu ưa acid xuất hiện nhiều ở những nơi mà hiện tượng dị ứng thường xảy ra, như ở biểu mô ruột, phổi, lớp chân bì da, ở trong máu, trong đờm hoặc dịch mũi những người mắc bệnh dị ứng. Ở một số bệnh khác như sởi, thương hàn... số lượng bạch cầu ưa acid giảm. Corticosteroid, hormon tuyến thượng thận cũng gây giảm nhanh số lượng bạch cầu ưa acid trong máu. Tuy nhiên corticoid không gây ảnh hưởng tới bạch cầu ưa acid trong tuỷ xương.

Bạch cầu ưa acid sau khi rời khỏi tuỷ xương, nhập vào dòng máu và lưu hành trong hệ tuần hoàn từ 6-10 giờ trước khi đến di trú ở mô liên kết. Chúng tồn tại trong mô liên kết 8-12 ngày trước khi kết thúc sự sống.

2.2.3. Bạch cầu ưa base

Trong máu ngoại vi người trưởng thành, bạch cầu ưa base chỉ khoảng 1% tổng số bạch cầu, tức là 0-100/mm^3 máu. Chúng là loại bạch cầu có kích thước nhỏ nhất của bạch cầu có hạt, đường kính khoảng 10 micromet. Nhân tế bào tương đối lớn so với kích thước tế bào và thường có dạng chữ U hoặc chữ S. Trong bào tương bạch cầu ưa base có nhiều hạt đặc hiệu bắt màu base, có kích thước lớn hơn hạt của các

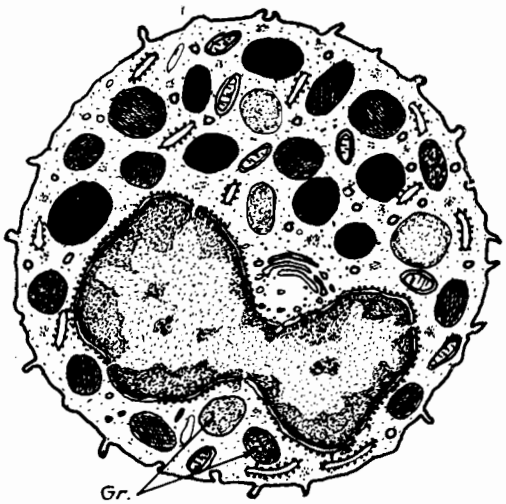

Hình 6.8. Siêu cấu trúc bạch cầu có hạt ưa base.
Gr- Các hạt.

bạch cầu khác. Kích thước và hình dạng hạt không đồng đều hoặc có thể che lấp nhân tế bào. Dưới kính hiển vi điện tử, các hạt ưa base bắt màu dị sắc, tương tự như của các dưỡng bào, trong chứa histamin và heparin. Tuy nhiên các hạt của bạch cầu ưa base lại tan trong nước và hàm lượng histamin và heparin nhỏ hơn so với các hạt của dưỡng bào. Ngoài ra, giữa bạch cầu ưa base và dưỡng bào còn có sự khác nhau về cấu trúc siêu vi và về nguồn gốc (Hình 6.8).

Cũng như những bạch cầu có hạt khác, bạch cầu ưa base vận động theo kiểu amip. Chúng không có khả năng thực bào. Nhiệm vụ chính của bạch cầu ưa base là tạo heparin. Đời sống của bạch cầu ưa base khoảng 1 ngày. Trên lâm sàng chỉ thấy xuất hiện bạch cầu ưa base trong trường hợp phản ứng quá mẫn ở da.

2.2.4. Lympho bào

Trong máu ngoại vi, lympho bào chiếm khoảng 20-40% số lượng bạch cầu. Lympho bào thuộc loại bạch cầu không hạt và loại quần thể tế bào không thuần nhất. Trên các phiến đồ máu nhuộm bằng phương pháp thông

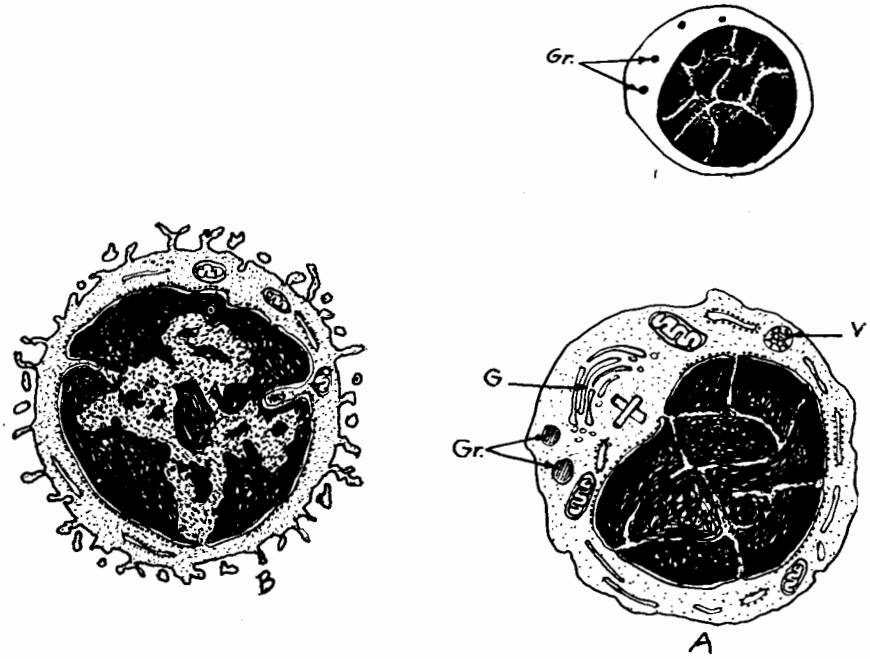

Hình 6.9. Lympho bào

A. Lympho bào cỡ trung bình (hình trên: vi thể; hình dưới: siêu vi)

Gr - Hạt ưa azur; G- Bộ Golgi; V- Không bào; B- Lympho bào nhỏ với nhiều vi nhung mao ngắn.

thường, khó có thể phân biệt chúng với nhau. Người ta chỉ có thể nhận ra các lympho bào nhỏ với đường kính khoảng 6-8 micromet, chiếm ưu thế và rất hiếm các lympho bào kích thước trung bình và lớn với đường kính khoảng 11-16 micromet. Đặc điểm chung của lympho bào là nhân tế bào chiếm gần hết khối bào tương. Kính hiển vi điện tử cho thấy màng nhân có chỗ lõm sâu vào bên trong khối nhân. Phần bào tương ở trước chỗ lõm ấy chứa bộ Golgi rất nhỏ, một cặp trung thể và một vài ti thể rất nhỏ. Lưới nội bào hoàn toàn không có nhưng có nhiều ribosom tự do và một ít hạt ưa azur trong phần bào tương còn lại (Hình 6.9). Dựa vào đường kính tế bào và kích thước tương đối của phần bào tương, lympho bào chia làm loại lớn, nhỏ và trung bình. Trước đây người ta cho rằng chúng là loại những tế bào ở những giai đoạn kế tiếp nhau trong sự phát triển của dòng lympho từ nguyên bào lympho (lymphoblaste) có trong tuỷ xương, những lympho bào nhỏ được coi là những tế bào cuối dòng, chỉ còn sống vài ngày, sau đó sẽ bị thoái hoá hay bị loại bỏ khi rơi vào lòng ruột. Ngày nay, với việc ứng dụng các phương pháp đánh dấu tế bào, người ta đã xác định được có hai loại lympho bào nhỏ. Đó là lympho bào B và lympho bào T, không có sự khác biệt nổi bật về mặt hình thái; nhưng chúng khác nhau về nơi cư trú và quá trình phát triển, về mặt cấu trúc phân tử bề mặt tế bào, về sự kéo dài đời sống, và nhất là sự khác nhau về mặt chức năng.

Việc quan sát lympho bào sống cho thấy chúng có khả năng vận động khá mạnh. Khi chuyển động, tế bào có hình chiếc vợt bóng bàn: một đầu phình chứa nhân, đầu kia là phần kéo dài của bào tương. Chúng có thể lách qua giữa các tế bào biểu mô, hoặc nội mô của thành mạch. Lympho bào và các tế bào biệt hoá từ lympho bào đóng vai trò quan trọng trong phản ứng miễn dịch đặc hiệu của cơ thể (xem chương 11).

2.2.5. Bạch cầu đơn nhân

Bạch cầu đơn nhân thuộc loại bạch cầu không hạt và là một trong các loại bạch cầu ít lưu chuyển trong máu (chiếm 4-5% tổng số bạch cầu). Bạch cầu đơn nhân có kích thước lớn nhất trong các loại bạch cầu, đường kính 12-20 micromet. Nhân tế bào đứng lệch về một phía, có hình bầu dục hoặc hình chữ U, chất nhiễm sắc dạng sợi, thường có 1-3 hạt nhân. Trong bào tương có nhiều lysosom (dưới kính hiển vi là các hạt ưa azur), nhiều ti thể nhỏ và dài, bộ Golgi khá phổ biến, nhưng ít lưới nội bào và ribosom. Trên bề mặt bạch cầu đơn nhân có nhiều vi nhung mao và không bào vi ẩm (Hình 6.10).

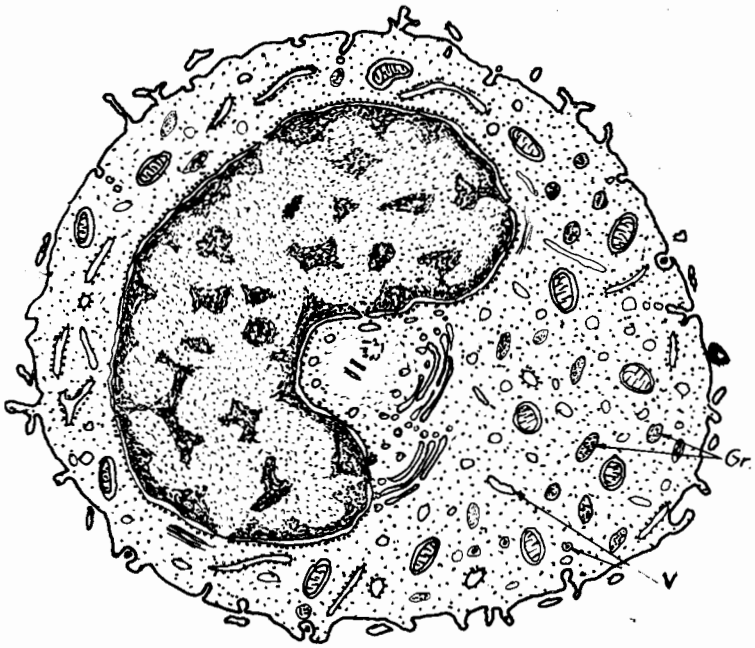

Hình 6.10. Siêu âm cấu trúc bạch cầu đơn nhân.
Gr-Hạt; V- Không bào.

Sau khi ra khỏi tuỷ xương, bạch cầu đơn nhân lưu hành trong máu chỉ trong một thời gian ngắn (khoảng 20 giờ). Bạch cầu xuyên mạch vào trong các mô và ở đây trong nhiều tháng. Một số bạch cầu đơn nhân khi hoạt động chức năng có thể lọt vào các khoang cơ thể. Bạch cầu đơn nhân biệt hoá thành các đại thực bào có tên gọi khác nhau, tuỳ nơi chúng có mặt như: mô bào và đại thực bào trong mô liên kết, tế bào nội mô trong các mao mạch ở lách, ở hạch và tuỷ xương, tế bào Kupffer ở gan, những đại thực bào ở thành phế nang, ở mạc treo ruột. Bạch cầu đơn nhân thuộc hệ thống những tế bào đơn nhân có khả năng thực bào (mononuclear phagocyte system). Sự vận động của bạch cầu đơn nhân được thực hiện bằng các giả túc. Trong các mô, những đại thực bào biệt hoá từ bạch cầu đơn nhân có khả năng thâu tóm cả những vật thể hay dị vật lớn như tế bào chết, những hạt sắc tố.

2.3. Tiểu cầu

Mỗi tiểu cầu không phải là một tế bào mà chỉ là một khối bào tương nhỏ hình cầu hoặc hình trứng, đường kính 2-5 micromet (Hình 6.11). Tiểu

cầu hình thành do sự thắt lại rồi đứt rời ra từng mảnh bào tương của tế bào nhân khổng lồ (megacaryocyte) của tuỷ xương. Tiểu cầu có thể tồn tại trong máu khoảng 5-9 ngày. Về cấu tạo vi thể và siêu vi, mỗi tiểu cầu có thể phân biệt (Hình 6.12):



Hình 6.11. Tiểu cầu (trên phiến đồ máu).

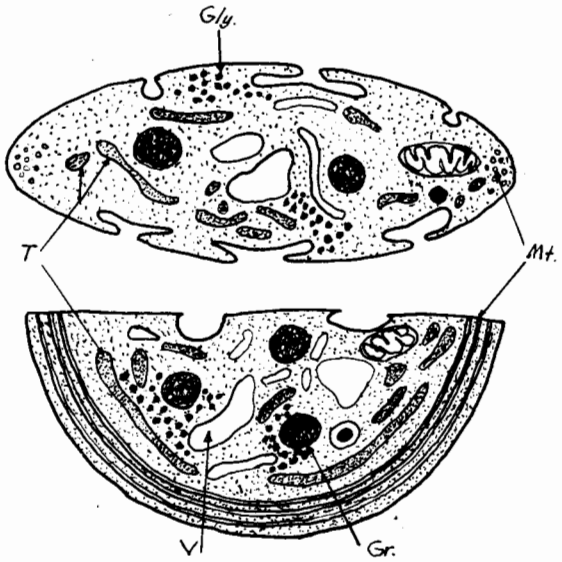

Hình 6.12. Siêu cấu trúc tiểu cầu.

(Trên: mặt cắt dọc; Dưới: mặt cắt ngang).

Gly: Glycogen; Mt: Ống siêu vi; Gr: Hạt ưa azur;

V: Không bào; T- Ống chứa chất đậm đặc dòng điện tử.

- *Vùng ngoại vi:* Bào tương vùng này có tính thuần nhất trong đó có chứa những ống siêu vi và những xơ actin đóng vai trò một khung chống đỡ và tham gia vào sự hình thành giả túc khi vận động. Phía ngoài màng tiểu cầu có một lớp glycocalyx dầy khoảng 15-20nm (gồm glycoprotein và glycosaminoglycan) góp phần tạo khả năng kết dính của các tiểu cầu với nhau.
- *Vùng trung tâm*: là nơi chứa một số bào quan như: một vài ti thể, ít ribisom, một hệ thống ống và túi thông với mặt ngoài tiểu cầu. Ngoài ra trong vùng này còn có những hạt đường kính 0,5-1,5 micromet chứa serotonin (5-hydroxytryptamin) và ADP. Các hạt khác là lysosom và glycogen.

Tiểu cầu có xu hướng kết đám lại với nhau. Trên những phiến đồ máu thường thấy những đám tiểu cầu. Vì thế sự xác định số lượng tiểu cầu tương đối khó khăn. Ở người trưởng thành, trong $1mm^3$ máu có khoảng 200.000-400.000 tiểu cầu. Khi mạch máu bị tổn thương, gây chảy máu, các tiểu cầu giải phóng serotonin gây co rút tế bào cơ trơn thành mạch, làm cho máu thoát mạch chậm hoặc ngừng chảy máu. Mặt khác, tiểu cầu dễ dàng kết dính với các sợi collagen ở vùng mô tổn thương hình thành một nút tiểu cầu. Nút tiểu cầu có thể bịt kín các tổn thương nhỏ ở thành mạch; trên cơ sở nút tiểu cầu, nhờ các yếu tố đông máu có trong huyết tương do tiểu cầu và của mô giải phóng ra, cục máu đông được hình thành. Sau khi vết thương đã lành, những enzym của lysosom của tiểu cầu có thể sẽ tham gia trong việc làm tan cục máu. Trong một số bệnh về máu, khi số lượng tiểu cầu giảm, dễ gây tình trạng xuất huyết.

3. SỰ TẠO MÁU

Những tế bào máu chỉ có đời sống tương đối ngắn, khoảng vài ngày tới vài tháng. Chúng luôn được tạo mới để thay thế. Ở người trưởng thành ước tính có khoảng 200 triệu hồng cầu và khoảng 10 triệu bạch cầu trung tính được tạo mới mỗi ngày. Hồng cầu, bạch cầu có hạt, bạch cầu đơn nhân và tiểu cầu được hình thành trong tuỷ xương. Quá trình này được gọi là sự tạo huyết cầu. Tiền thân của các lympho bào cũng bắt nguồn từ tuỷ xương. Những tế bào nguồn này theo dòng máu đến cư trú tại tuyến ức. Ở đây những lympho bào T sinh sản, trưởng thành và biệt hoá. Một số tế bào nguồn khác đến cư trú tại các nang bạch huyết, ở lách và bạch hạch. Tại những cơ quan này, những lympho bào B tăng số lượng, phát triển và biệt hoá. Sự sinh sôi và phát triển của các lympho bào ngoài tuỷ xương được gọi

là sự tạo lympho bào. Sự tạo máu bắt đầu rất sớm, ngay từ thời kỳ phôi thai và suốt cuộc đời con người.

3.1. Tạo máu trong thời kỳ phôi thai

Trong thời kỳ phôi thai, sự tạo máu diễn ra ở những nơi khác nhau, một số nơi chỉ trong một thời gian ngắn. Có thể phân biệt:

- *Giai đoạn trung mô (hay giai đoạn nguyên đại hồng cầu) từ tháng thứ nhất đến tháng thứ 3 của phôi;*
- *Giai đoạn gan-lách từ tháng thứ 2 đến tháng thứ 9 của thai;*
- *Giai đoạn tuỷ xương bắt đầu từ tháng thứ 5 của thai.*

Trong mỗi giai đoạn tạo máu đều có những cao điểm, sau đó giảm dần. Sau cao điểm của giai đoạn này, thường khởi đầu của giai đoạn sau. Vì vậy biểu đồ của các giai đoạn tạo huyết có sự giao nhau.

Về thời điểm bắt đầu tạo từng loại tế bào máu cũng có sự khác nhau.

- *Tạo hồng cầu từ tuần thứ 2-3 của phôi;*
- *Tạo tế bào nhân khổng lồ trong tháng thứ 3 của phôi;*
- *Sự tạo bạch cầu có hạt muộn hơn chút ít, vào tháng thứ 3 của phôi;*
- *Sự tạo lympho bào vào tháng thứ 4 của thai;*
- *Sự tạo bạch cầu đơn nhân vào tháng thứ 5 của thai;*
- *Muộn nhất bắt đầu từ tháng thứ sáu của thai, tất cả các tế bào máu đồng thời được tạo. Tất cả các tế bào máu trong thời kỳ phôi thai đều bắt nguồn từ trung mô.*

3.3.1. Giai đoạn nguyên đại hồng cầu

Giai đoạn này được gọi là giai đoạn trung mô hay giai đoạn tạo hồng cầu nguyên thuỷ. Khoảng tuần lễ thứ 3 của phôi, những đảo tạo máu xuất hiện ở trung mô trong phôi và ở cả trung mô ngoài phôi (trung mô túi noãn hoàng, màng đệm và cuống phôi). Những đảo này còn có tên là đảo Wolff-Pander, gồm đám những tế bào trung mô tụ đặc. Những tế bào vùng ngoại vi của tiểu đảo biệt hoá thành những nguyên bào mạch (angioblastes), những tế bào trung tâm đảo mất những nhánh bào tương nối giữa chúng để tạo thành những tế bào tự do hình cầu. Đó là những nguyên bào máu (hemocytoblaste) hay còn gọi là nguyên hồng cầu nguyên thuỷ (primitive erythroblaste). Do sự sinh sản của các nguyên bào mạch (hay tế bào nội

mô), trước tiên ở ngoài phôi, sau đó ở trong phôi, các khúc mạch nối liền lại với nhau, hình thành hệ thống mạch phức tạp đầu tiên của phôi (Hình 6.13). Máu lưu thông trong mạch phôi ở giai đoạn này chỉ có dòng hồng cầu. Những tế bào sinh trước được gọi là nguyên hồng cầu khổng lồ (megaloblaste) có đường kính 16-18 micromet, bào tương ưa base, nhân tròn, hạt nhân lớn. Những tế bào sinh sau, bào tương ngày càng nhiễm hemoglobin nên ưa màu acid. Cuối cùng là những hồng cầu nguyên thuỷ (primitive erythrocyte) có đường kính lớn hơn đường kính hồng cầu bình thường ở người. Sự sinh sản ra hồng cầu nguyên thuỷ sớm chấm dứt, nhường chỗ cho sự tạo máu thứ phát là loại máu có đầy đủ huyết cầu.

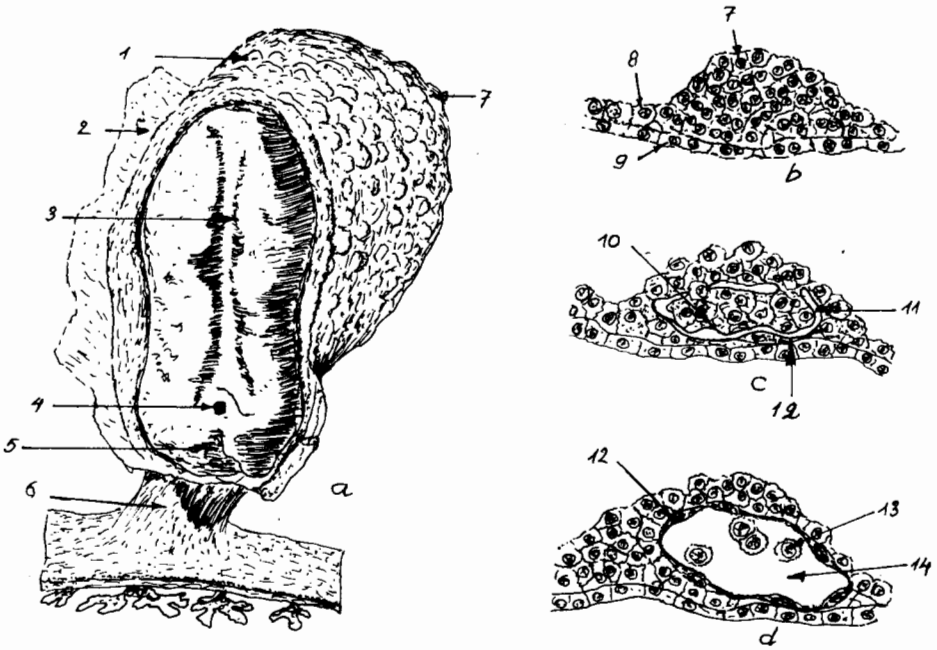

Hình 6.13. Sự tạo máu giai đoạn trung mô.

a. Đảo tạo máu ở thành túi noãn hoàng của phôi: b,c,d. Sự tạo mạch máu ban đầu.
1. Túi noãn hoàng; 2. Màng ối; 3. Máng thần kinh; 4. Ống thần kinh; 5. Đường nguyên thủy; 6. Cuống phôi; 7. Đảo máu; 8. Trung bì phôi; 9. Nội bì; 10. Tế bào máu tương lai; 11. Khe; 12. Tế bào nội mô; 13. Tế bào máu; 14. Mạch máu.

3.1.2. Giai đoạn gan-lách

Bắt đầu từ tuần thứ 5, gan dần dần trở thành trung tâm tạo máu chính của phôi. Những đảo tạo máu khá lớn xuất hiện giữa những tế bào gan và thành mạch máu. Đó là nơi sinh ra những tế bào máu thuộc dòng

hồng cầu và dòng bạch cầu. Tháng thứ 5 của thai là đỉnh cao của sự tạo máu trong gan, sau đó giảm đi và chấm dứt khoảng 2 tháng trước khi trẻ ra đời.

Sự tạo huyết ở lách xuất hiện từ tháng thứ 4 đến tháng thứ 7 của thai. Các tế bào máu được sinh sản ở đây chủ yếu là dòng hồng cầu và ở mức độ thấp đối với dòng bạch cầu có hạt và dòng tiểu cầu. Trước khi trẻ ra đời, lách trở thành nơi trực tiếp và quan trọng trong sự tạo lympho bào. Chức năng tạo lympho bào của lách kéo dài suốt cuộc đời con người.

Từ tháng thứ sáu của thai, ở tuyến ức và bạch hạch, lympho bào sinh sản và phát triển (từ các tế bào nguồn tuỷ xương di cư đến). Bạch hạch cũng tham gia tạo hồng cầu, nhưng ở mức độ rất ít, rồi sau đó ngừng hẳn. Cũng như lách, hạch bạch huyết tạo lympho bào suốt cuộc đời con người.

Giai đoạn tuỷ xương. Khoảng giữa tháng thứ 2 và tháng thứ 3 của phôi, tuỷ xương đòn bắt đầu tạo máu. Ngay sau đó, lần lượt tuỷ của các xương khác cũng hoạt động tạo máu và đến tháng thứ 5 của thai, toàn bộ tuỷ xương đều hoạt động tạo máu, chủ yếu là đối với hồng cầu, bạch cầu có hạt, bạch cầu đơn nhân và tế bào nhân khổng lồ, và chỉ tạo một phần rất ít lympho bào.

3.2. Tạo máu sau khi trẻ ra đời

Sự tạo máu diễn ra suốt cuộc đời con người. Sau khi trẻ ra đời và ở người trưởng thành, hồng cầu, bạch cầu có hạt sinh ra từ các tế bào nguồn và phát triển trong tuỷ xương (mô tuỷ). Vì vậy, các loại tế bào này được gọi là thành phần tuỷ của máu. Lympho bào và các tế bào do chúng biệt hoá thành, chủ yếu lại sinh ra từ các cơ quan bạch huyết như bạch hạch, lách, tuyến ức (tuỷ xương chỉ sinh ra một phần nhỏ lympho bào) chúng hình thành nên phần bạch huyết của máu.

3.2.1. Tuỷ xương

Tuỷ xương lấp đầy các ống tuỷ của xương dài và trong các hốc của xương dẹt. Tổng trọng lượng của tuỷ xương ở người trưởng thành trung bình khoảng 2600g. Có thể phân biệt mắt thường tuỷ đỏ và tuỷ vàng. Tuỷ đỏ có thành phần chủ yếu là tế bào thuộc dòng hồng cầu. Tuỷ đỏ còn được gọi là tuỷ tạo huyết hay tuỷ hoạt động. Tuỷ vàng giàu tế bào mỡ. Nhìn chung tuỷ vàng không tham gia tạo máu, nhưng trong trường hợp thiếu máu hoặc thiếu O_2 máu, tuỷ mỡ nhanh chóng biến thành tuỷ đỏ.

Ở trẻ sơ sinh, toàn bộ tuỷ xương là tuỷ đỏ và tham gia hoạt động tạo máu. Trong quá trình con người trưởng thành, khoảng một nửa tuỷ xương chuyển thành tuỷ vàng, trước hết là các tuỷ xương dài. Ở tuổi thanh niên, trung tâm các đầu xương đùi và xương cánh tay còn có tuỷ đỏ.

Về cấu tạo mô, tuỷ xương gồm hệ thống những xoang mạch (mao mạch kiểu xoang) xen kẽ với những khoang tạo máu.

3.2.1.1. Hệ thống mạch máu ở tuỷ xương và đặc điểm cấu tạo các xoang mạch.

Lấy thí dụ ở xương dài để mô tả. Động mạch cung cấp máu cho tuỷ xương có 2 nguồn: (1) động mạch dinh dưỡng cho xương là nguồn chính và (2) lưới mao mạch từ vỏ xương bắt nguồn từ những động mạch cơ xung quanh xương. Sau khi qua thành xương, động mạch dinh dưỡng tách đôi chạy về phia hai đầu xương, được gọi là những động mạch trung tâm. Những tiểu động mạch bắt nguồn từ động mạch trung tâm toả ra ngoại vi, mở vào hệ thống các xoang mạch. Từ đây máu được chuyển về những tiểu tĩnh mạch, tập trung về tĩnh mạch trung tâm, song hành với động mạch trung tâm, để đi ra khỏi xương (Hình 6.14[A]).

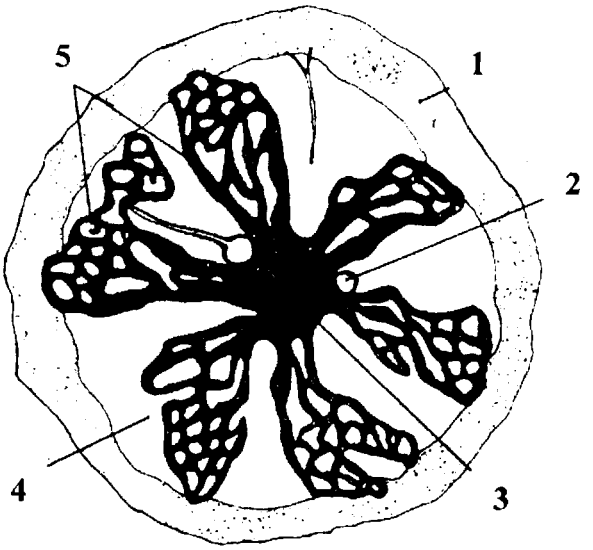

Hình 6.14A. Sơ đồ mặt cắt ngang tủy xương dài.

1. Xương; 2. Động mạch trung tâm; 3. Tĩnh mạch trung tâm; 4. Khoang tạo máu; 5. Hệ thống xoang mạch.

Thành các xoang mạch giữ vai trò hàng rào máu-tuỷ xương, kiểm soát các tế bào máu ra vào trong khu vực tuần hoàn máu trong tuỷ xương. Hàng rào máu-tuỷ xương gồm lớp tế bào nội mô, màng đáy không liên tục và những tế bào ngoại mạc. Đặc điểm của tế bào nội mô ở đây là rất dễ hình thành lỗ nội mô (cửa sổ) khi huyết cầu xuyên mạch. Phía ngoài lớp nội mô là màng đáy không liên tục. Ngoài cùng là tế bào ngoại mạc, chúng che phủ 40-60% mặt ngoài các xoang mạch. Cũng như các tế bào ngoại mạc ở các mao mạch trong cơ thể, chúng có khả năng thực bào. Những nhánh bào tương (giả túc) của chúng thường tiếp xúc với những tế bào máu không còn khả năng hoạt động chức năng, hoặc giả túc của chúng xuyên qua lớp nội mô vào lòng mạch. Cách thức vượt qua thành xoang mạch của các tế bào máu rất khác nhau. Hồng cầu đã mất nhân mới vượt qua thành xoang mạch; bạch cầu lách qua cửa sổ nội mô theo kiểu di chuyển của amip. Phần bào tương của các mẫu tiểu cầu (tế bào nhân khổng lồ) lách qua thành xoang mạch, tự xé vụn để trở thành những tiểu cầu hoà vào dòng máu.

Ở tuỷ xương không thấy có hệ thống mạch bạch huyết. Những sợi thần kinh thực vật đi vào tuỷ xương cùng đường với các động mạch dinh dưỡng, chi phối các mạch, điều hoà lưu lượng máu trong mô tủy.

3.2.1.2. Khoang tạo máu của tuỷ xương

Những khoang tạo máu xen kẽ với những xoang mạch. Khoang này có nền là mô võng và những thành phần gian bào; trong các lỗ lưới của mô võng là những tế bào dòng máu ở những giai đoạn phát triển khác nhau, tế bào mỡ, đại thực bào...(Hình 6.14[B]).

Mô võng gồm những tế bào võng hình sao: Những nhánh bào tương của chúng liên hệ với nhau để tạo thành lưới tế bào võng, tựa trên lưới sợi võng. Trên tiêu bản mô học thông thường khó nhận biết chúng vì bào tương kém bắt màu và thường bị các tế bào máu che lấp. Tế bào võng có khả năng thực bào và sản xuất những yếu tố điều tiết quá trình sinh sản và biệt hoá của các dòng tế bào máu.

Thành phần gian bào ở tuỷ xương gồm collagen, glycosaminoglycan và những glycoprotein cấu trúc. Collagen typ I và typ II do tế bào võng tổng hợp để tạo ra những sợi võng trong tuỷ xương; collagen typ IV là thành phần cấu tạo chủ yếu của màng đáy không liên tục của xoang mạch. Glycosaminoglycan ở tuỷ xương là hyaluronic acid. Hai protein cấu trúc được xác định là fibronectin và laminin.

Hình 6.14B. Sơ đồ xoang mạch và khoang tạo máu ở tuỷ xương.

1. Khoang tạo máu; 2. Đảo hồng cầu; 3. Xoang mạch; 4. Tế bào ngoại mạc; 5. Tế bào nội mô; 6. Tĩnh mạch trung tâm; 7. Tế bào nhân khổng lồ; 8. Động mạch; 9. Tế bào mỡ; 10. Động mạch tiền mao mạch.

Tế bào mỡ ở tuỷ xương có xu hướng ở gần các xoang mạch. Kích thước của chúng nhỏ hơn kích thước của tế bào mỡ trong mô liên kết ngoài tuỷ xương. Hoạt động chuyển hoá lipid và chức năng của chúng cũng khác nhau. Trong khi quá trình tổng hợp lipid ở các tế bào mỡ ngoài mô tuỷ bị kích thích bởi insulin, thì các tế bào mỡ trong mô tuỷ bị kích thích bởi glucocorticoid. Tình trạng đói gây tách acid béo khỏi lipid dự trữ trong các tế bào mỡ ngoài tuỷ xương nhưng không gây tách lipid của tế bào mỡ trong mô tuỷ. Như vậy là, kho dự trữ mỡ ngoài tuỷ đáp ứng tình trạng dinh dưỡng của cơ thể, mô mỡ trong tuỷ xương liên quan tới chức năng tạo huyết. Tế bào võng của mô nền tuỷ xương có khả năng tích luỹ mỡ để trở thành tế bào mỡ.

Trong khoang tạo huyết chứa một quần thể đa dạng các tế bào máu ở các giai đoạn phát triển và biệt hoá khác nhau. Có thể chia các quần thể máu trong mô tuỷ thành 4 nhóm chính: (1) Tế bào nguồn tạo máu giầu tiềm năng (Pluripotential hemopoietic stem cells); (2) Tế bào nguồn tạo máu đa tiềm năng (Multipotential hemopoietic progenitor cells); (3) Tế bào tiền thân định hướng dòng (Commited progenitor cells); (4) Tế bào đầu các dòng và các tế bào ở các giai đoạn trưởng thành hơn nữa của chúng. Dưới kính hiển vi quang học chỉ có những tế bào đầu dòng trở đi mới có thể nhận biết được về mặt hình thái. Các nhóm tế bào nguồn trước các tế bào đầu dòng có kích thước tương tự như lympho bào nhỏ, bào tương ưa base, nhân tròn to thường có hai hạt nhân. Về mặt hình thái không thể phân biệt được sự khác biệt giữa các tế bào nguồn với nhau.

Trên các tiêu bản mô học, mô tuỷ xương hoạt động như một mô pha trộn không có tổ chức của các dòng tế bào máu đang trong quá trình trưởng thành và biệt hoá. Tuy nhiên, khi nghiên cứu kỹ có thể xác định được những đặc điểm khu trú khác nhau của từng dòng tế bào. Nhìn chung, các tế bào tạo huyết không ở những vị trí ngẫu nhiên trong mô tuỷ. Những tế bào máu khi trưởng thành không có khả năng tự vận động bao giờ cũng ở gần thành các xoang mạch. Những tế bào dòng hồng cầu thường ở gần các tế bào võng; những nguyên hồng cầu ở cùng một giai đoạn phát triển thường tập trung thành những đảo nguyên hồng cầu. Mỗi đảo nguyên hồng cầu gồm các nguyên hồng cầu quây quanh một đại thực bào và tiếp xúc chặt chẽ với những nhánh bào tương của đại thực bào. Đại thực bào có chức năng loại bỏ nhân của nguyên hồng cầu và các nguyên hồng cầu khuyết tật. Những mẫu tiểu cầu (tế bào nhân khổng lồ trong tuỷ xương) thường ở sát thành xoang mạch, có các nhánh bào tương thò vào trong lòng xoang mạch. Những tế bào đầu dòng bạch cầu hạt thường tập trung ở vùng giữa những khoang tạo huyết. Sau khi trưởng thành, chúng có khả năng tự vận động để xuyên qua thành xoang mạch nhập vào dòng máu. Có thể thấy đại thực bào ở khắp nơi trong khoang tạo máu chúng nằm trong các đảo nguyên hồng cầu hoặc có những nhánh bào tương liên hệ với các tế bào dòng bạch cầu hạt. Với hình ảnh mô học như vậy, có thể nói sự tạo huyết trong tuỷ xương có xu hướng ngoài mạch. Tuy nhiên, ở một mức độ nào đó sự trưởng thành của một số cụm tế bào máu vẫn thấy ở trong lòng xoang mạch của tuỷ xương.

Tuỷ đồ và sinh thiết tuỷ xương. Có thể nghiên cứu tuỷ xương qua phương pháp chọc hút và phương pháp sinh thiết tuỷ xương. Cả hai kỹ thuật này đều đã được áp dụng từ những năm đầu của thế kỷ XX. Ở người

trưởng thành, kỹ thuật được thực hiện ở một trong các vị trí sau: xương ức, gai chậu trước trên, gai chậu sau trên. Ở trẻ em còn có thể thực hiện ở đầu xương chày hoặc đầu xương gót.

3.2.2. Tế bào nguồn tạo máu (Hemopoietic stem cells)

Trong nghiên cứu thực nghiệm nuôi cấy tế bào tạo máu, các nhà huyết học nhận thấy những tế bào nguồn tạo máu có khả năng tạo những cụm tế bào. Những tế bào này được gọi là những tế bào tạo cụm (colony forming cells, CFC).

Có thể chia những tế bào nguồn tạo máu thành 3 nhóm chính, phụ thuộc vào khả năng phân chia để tự đổi mới và phân chia biệt hoá để trở thành các loại tế bào máu khác nhau:

a) Tế bào nguồn tạo máu giàu tiềm năng (Pluripotential hemopoietic stem cells, PHSC). Tất cả các loại tế bào máu đều có nguồn gốc là tế bào nguồn giàu tiềm năng. Chúng chiếm tỉ lệ rất thấp trong cơ quan tạo huyết ở người trưởng thành (khoảng 0,2% tế bào máu có nhân), và có một tỉ lệ thấp hơn nhiều trong máu ngoại vi. Về hình thái vi thể, chúng rất giống lympho bào. Tuy nhiên, nếu dùng phương pháp hoá mô miễn dịch có thể giúp nhận biết được, vì chúng mang những kháng nguyên đặc hiệu bề mặt tế bào. Những tế bào nguồn tạo máu giàu tiềm năng ngoài khả năng phân chia để tự đổi mới, chúng còn phân chia để hình thành các tế bào nguồn có tiềm năng tạo máu ở mức hạn chế hơn.

b) Tế bào tiền thân tạo máu đa tiềm năng (Multipotential hemopoietic progenitor cells, PHPC).

Có hai loại MHPC sinh ra từ PHPC, đó là:

- Tế bào đa tiềm năng tạo cụm lympho (lymphoid progenitor cell). Chúng sẽ sinh ra tế bào nguồn lympho T và tế bào nguồn lympho B.
- Tế bào đa tiềm năng tạo cụm dòng tuỷ hoặc hỗn hợp (gralunocyte/erythroid/monocyte/megakaryocyte progenitor cell, CFU-GEMM hoặc CFU-mix). Chúng sinh ra tế bào tiền thân định hướng các dòng tuỷ.

c) Tế bào tiền thân định hướng dòng (commited progenitor cells). Chúng có khả năng sinh trưởng cao nhưng không còn khả năng tự đổi mới. Đó là những tế bào tiền thân của các dòng sau:

- Dòng hồng cầu. Phân biệt 2 dạng tiền thân định hướng dòng hồng cầu: BFU-E (burst forming unit-E) và CFU-E (colony forming unit-E).

BFU-E rất gần với tế bào đa tiềm năng tạo cụm dòng hỗn hợp; CFU-E sau một tuần với 5-6 lần phân chia tạo các cụm nhỏ, chúng chuyển rất nhanh thành tế bào đầu dòng hồng cầu.

- Dòng bạch cầu ưa acid (CFU-E_0)
- Dòng bạch cầu ưa base và tế bào bón (CFU-Bas/Masto).
- Dòng bạch cầu hạt trung tính-đơn nhân. Phân biệt 2 dạng:

CFU-GM gần với tế bào đa tiềm năng tạo cụm; CFU-G và CFU-M gần với tế bào đầu dòng bạch cầu hạt trung tính và tế bào đầu dòng bạch cầu đơn nhân lớn-đại thực bào.

- Dòng tế bào nhân khổng lồ (mẫu tiểu cầu) (CFU-Meg).
- Dòng lympho T
- Dòng lympho B.

Những tế bào tiền thân định hướng các dòng này tiếp tục chương trình sinh sản, biệt hoá để chuyển thành những tế bào đầu dòng của các dòng tế bào máu có thể phân biệt chúng về hình thái. Các tế bào đầu dòng tiếp tục phân chia và biệt hoá để cuối cùng hình thành các tế bào máu trưởng thành (Hình 6.14^C).

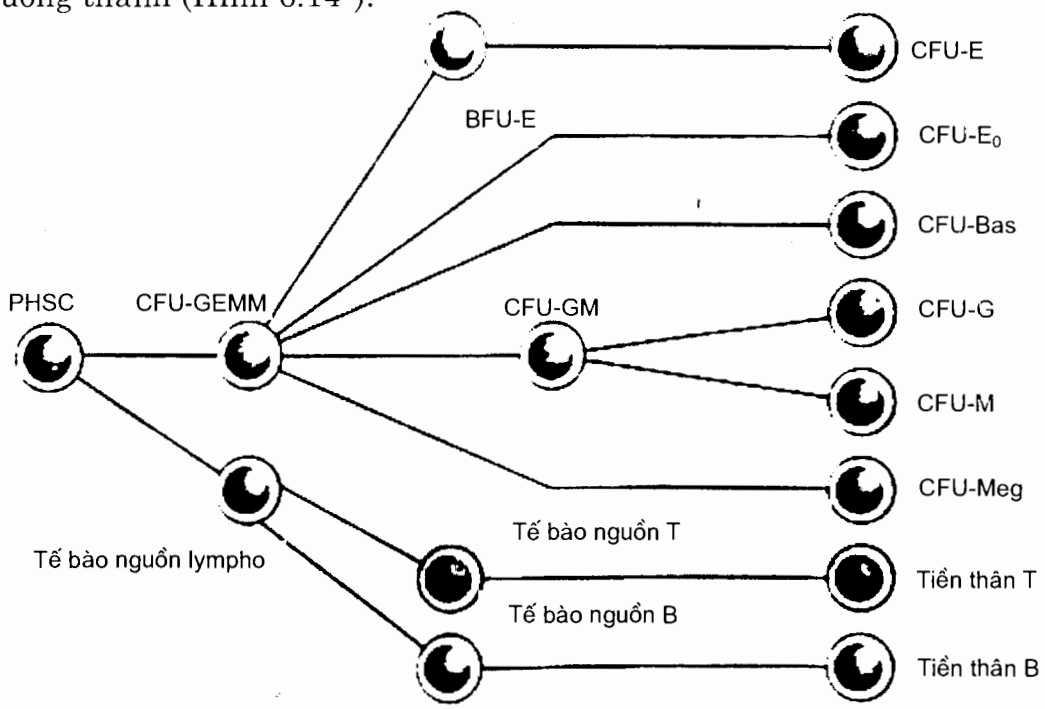

Hình 6.14C. Sơ đồ mối liên hệ giữa các loại tế bào nguồn tạo máu

(Theo Alain Stevens và James Lowe)

3.2.3. Dòng hồng cầu

Kể từ tế bào đầu dòng, dòng hồng cầu có những giai đoạn sau: tiền nguyên hồng cầu, nguyên hồng cầu đa sắc, nguyên hồng cầu ưa base, nguyên hồng cầu ưa acid, hồng cầu lưới và hồng cầu (hình 6.15). Sự phát triển của các tế bào diễn ra trong từng "ổ", trong đó các nguyên hồng cầu tụ tập quanh đại thực bào của tuỷ xương. Trong quá trình phát triển và trưởng thành có sự tạo hemoglobin và thay đổi hình dáng tế bào. Có những biến đổi về mặt hình thái như sau:

- Thể tích tế bào giảm dần qua các giai đoạn.
- Hạt nhân nhỏ đi, tới mức không quan sát được dưới kính hiển vi quang học.
- Trong nhân tế bào, chất nhiễm sắc trở nên đậm đặc. Nhân tế bào có hình kiểu kết đặc (picnose) và cuối cùng bị tống ra ngoài.
- Polysom giảm (tính ưa base của bào tương giảm), trong bào tương lượng hemoglobin tăng dần (tăng tính ưa acid).
- Ti thể ít dần đi.

3.2.3.1. Tiền nguyên hồng cầu có đường kính khoảng 14-17 micromet. Nhân tròn, chứa những hạt nhỏ chất nhiễm sắc và 1-2 hạt nhân. Các bào quan không phát triển. Tế bào đầu dòng này phân chia để sinh ra nguyên hồng cầu ưa base.

3.2.3.2. Nguyên hồng cầu ưa base kích thước 13-16 micromet. Nhân nhỏ, chứa chất nhiễm sắc đậm đặc. Bào tương giàu ribosom và polysom (bào tương ưa base). Chúng phân chia để tạo nguyên hồng cầu đa sắc.

3.2.3.3. Nguyên hồng cầu đa sắc có đường kính 12-15 micromet. Nhân nhỏ, đậm màu. Bào tương ưa base (do lượng polysom tăng nhiều), đồng thời ưa acid (do đã có hemoglobin). Hồng cầu đa sắc tiếp tục sinh sản và biệt hoá tạo ra nguyên hồng cầu ưa acid.

3.2.3.4. Nguyên hồng cầu ưa acid có đường kính 8-10 micromet. Nhân tế bào nhỏ và đậm. Bào tương giàu hemoglobin nên ưa acid. Polysom và bộ Golgi ít và nhỏ. Sau 3 lần phân chia, nhân tế bào bị teo lại và bị tống ra ngoài.

3.2.3.5. Hồng cầu lưới. Những nguyên hồng cầu ở giai đoạn trước, sau khi mất nhân, trở thành hồng cầu lưới. Hình ảnh đặc trưng cho hồng cầu lưới là trong bào tương có các hạt hoặc các cấu trúc dạng lưới, ưa base. Đó là vết tích còn lại của polysom và lưới nội bào có hạt. Hồng cầu lưới sau khi hình thành, chỉ một thời gian ngắn tổng hợp được hemoglobin, vì sau đó ribosom và nhân không còn. Hồng cầu lưới xuyên mạch vào dòng máu. Thời gian

trưởng thành của hồng cầu lưới một phần ở tuỷ xương, một phần ở trong máu, khoảng 24-48 giờ. Qua hiện tượng tự thực bào và sự tan rã của các bào quan, chúng trở thành hồng cầu.

3.2.3.6. Hồng cầu. Hồng cầu là tế bào cuối dòng, có trong máu ngoại vi, không còn nhân. Thành phần chủ yếu của bào tương là hemoglobin. Những đặc điểm này hoàn toàn thích nghi với chức năng vận chuyển khí.

Tiền đề cho sự tạo hồng cầu mới trưởng thành là sự có sẵn các thế hệ hồng cầu chưa trưởng thành có khả năng trở thành hồng cầu. Yếu tố ảnh hưởng tới sự trưởng thành của hồng cầu là erythropoietin do thận sản xuất ra. Sắt là yếu tố cần thiết để tổng hợp hemoglobin. Các hormon khác như thyroxin, testosteron, cortison cũng có tác dụng kích thích sự tạo hồng cầu.

Erythropoietin là một glycoproteo-hormon, có phân tử lượng khoảng 60.000. Được phát hiện trong huyết tương hay trong nước tiểu người bị bệnh (và của động vật thí nghiệm) thiếu máu và thiếu oxy (thiểu năng hô hấp mạn tính). Chu kỳ bán huỷ của erythropoietin là 1-2 ngày. Theo hiểu biết hiện nay, tiền chất của hormon này được tạo ra ở thận và cũng có thể được tổng hợp ở một số cơ quan khác. Sự tạo và giải phóng erythropoietin liên quan tới nhu cầu oxy của mô và số lượng hồng cầu tham gia vận chuyển oxy lưu hành trong máu tại khu vực đó. Giả thuyết cho rằng trong thời kỳ G_1chu kỳ sống của tế bào, erythropoietin tác động lên tế bào nguồn định hướng dòng, làm chúng phân chia tạo tiền nguyên hồng cầu. Người ta thấy, sau một kích thích tạo hồng cầu (xuất huyết, người sống ở vùng núi cao một thời gian dài...) khoảng 5 ngày, ở máu ngoại vi xuất hiện hồng cầu lưới mới. Qua hiện tượng này (và qua các thí nghiệm khác), có thể kết luận rằng mỗi giai đoạn của quá trình tạo hồng cầu diễn ra khoảng 1 ngày (hình 6.15). Trong mỗi giai đoạn, các tế bào phân chia nhiều lần. Đối với các tế bào nguồn dòng hồng cầu nhạy cảm với erythropoietin, sau thời kỳ G_1 có thời gian dài hơn hẳn, thời kỳ G_2 dài 6-12giờ và quá trình gián phân dài khoảng 30-40phút. Hồng cầu lưới dừng lại trong tuỷ xương khoảng 36-44 giờ trước khi nhập vào dòng máu. Điều cần ghi nhận là, khác với bạch cầu có hạt, các tế bào dòng hồng cầu không tích trữ trong tuỷ xương.

3.2.4. Dòng bạch cầu có hạt

Quá trình phát triển và trưởng thành của dòng bạch cầu có hạt lần lượt qua các dạng tế bào sau: dạng thứ nhất là nguyên tuỷ bào, kế theo đó là tiền tuỷ bào với đặc điểm là trong bào tương tế bào chỉ có một loại hạt ưa azur, tiếp đến là tuỷ bào, trong bào tương của chúng có những hạt đặc hiệu (trung tính, ưa base hay ưa acid). Tuỷ bào phát triển để trở thành hậu tuỷ

bào. Sau hậu tuỷ bào là bạch cầu có hạt nhân hình đũa. Cuối cùng là những bạch cầu có nhân chia thuỳ, có hạt đặc hiệu (trung tính, ưa base hay ưa acid). Bạch cầu có hạt và bạch cầu có nhân hình đũa đều có trong máu.

3.2.4.1. Nguyên tuỷ bào có đường kính 10-15 micromet

Nhân tròn to, chất nhiễm sắc xếp theo dạng lưới, có 1-2 hạt nhân. Phần bào tương tuy ít nhưng chứa nhiều ti thể và ribosom. Lưới nội bào phân bố tương đối đồng đều.

3.2.4.2. Tiền tuỷ bào có đường kính khoảng 20 micromet

Nhân nằm lệch về một phía, khối chất nhiễm sắc lớn, hạt nhân rõ. Bào tương ưa màu base. Lưới nội bào có hạt và bộ Golgi phát triển mạnh. Thời gian tiến triển từ tiền tuỷ bào đến tuỷ bào khoảng 8 ngày.

3.2.4.3. Tuỷ bào có đường kính 16-24 micromet

Nhân hình trứng, khối chất nhiễm sắc thô. Trong bào tương tuỷ bào đã có những hạt (trung tính, ưa base hay ưa acid). Tuỷ bào phân chia nhiều lần để trở thành hậu tuỷ bào .

3.2.4.4. Hậu tuỷ bào

Đây là giai đoạn tế bào không còn khả năng phân chia nữa. Có ba loại hậu tuỷ bào được phân biệt bởi những hạt đặc hiệu trong bào tương. Nhân tế bào có nơi lõm vào, dấu hiệu bắt đầu thắt lại thành thuỳ. Chất nhiễm sắc trở nên đậm đặc và hoạt động của nhân ít đi. Trong bào tương, tất cả các bào quan tham gia tổng hợp protein (ribosom, lưới nội bào có hạt, bộ Golgi) giảm đi và sự tổng hợp protein thu hẹp lại. Những hạt glycogen dễ nhận thấy. Hậu tuỷ bào có hạt ưa base dưới kính hiển vi khó phân biệt với bạch cầu có hạt ưa base trưởng thành.

3.2.4.5. Bạch cầu có hạt với nhân hình đũa

Trước khi bạch cầu có hạt trưởng thành có nhân thắt lại thành thuỳ chúng trải qua thời kỳ nhân có hình đũa. Bạch cầu có nhân hình đũa và bạch cầu có nhân chia thuỳ đều có thể nhận thấy trong máu ngoại vi và trong tuỷ xương, tuy nhiên có tỉ lệ khác nhau. Trong máu số lượng bạch cầu nhân hình đũa chỉ có khoảng 2-5% tổng số bạch cầu. Tuy nhiên con số này có thể tăng lên khi sự tạo bạch cầu có hạt gia tăng. Người ta gọi đó là sự chuyển sang trái.

Động năng của bạch cầu có hạt trung tính được biết rõ hơn các loại bạch cầu khác bởi vì loại bạch cầu này có nhiều trong máu nên dễ nghiên cứu. Như trong hình 6.15 đã thể hiện, bạch cầu có hạt trung tính và các tế bào tiền thân của nó được chia thành 4 phân đoạn chức năng khác nhau:

- *Phần để tạo mới bạch cầu có hạt trung tính nằm trong tuỷ xương;*
- *Phần dự trữ trong tuỷ xương, đó là các bạch cầu trung tính trưởng thành. Chúng lưu lại ở tuỷ xương từ 8-10 ngày trước khi vào máu;*
- *Phần lưu hành trong máu (chúng lơ lửng trong huyết tương);*
- *Phần có trong máu nhưng chúng không lưu chuyển. Đó là những bạch cầu trung tính dạt vào lớp nội mô thành mạch, đặc biệt là ở phổi, chúng không trôi theo dòng máu.*

Phần bạch cầu trung tính và các dạng tế bào trước chúng nằm trong tuỷ xương nhiều gấp khoảng 15 lần phần bạch cầu trung tính có trong máu. Đặc điểm này hoàn toàn trái ngược với dòng hồng cầu. Số lượng bạch cầu trung tính có trong tuỷ xương nhiều hơn ở trong máu, bởi vì sự trưởng thành của bạch cầu có hạt thường đã hoàn tất trong tuỷ xương . Trong máu phần bạch cầu có hạt lưu chuyển bằng phần bạch cầu có hạt đứng bên lề dòng máu. Tất nhiên bạch cầu giữa hai phần này cũng có thể thay đổi vị trí tồn tại. Sự tăng bạch cầu trung tính trong máu không nhất thiết có liên quan đến sự tạo bạch cầu trung tính. Sự tăng này có thể do vận động cơ bắp nhiều hoặc do ảnh hưởng của adrenalin, làm cho bạch cầu đứng bên lề dòng máu tham gia di chuyển, cũng có thể chỉ do sự giải phóng một lượng lớn bạch cầu trung tính thuộc phần dự trữ. Sự tăng tạo bạch cầu trung tính có thể không dẫn tới sự tăng số lượng bạch cầu trung tính lưu hành trong máu, nếu như nhiều bạch cầu trung tính dạt vào bên lề dòng máu.

Khi cơ thể bị nhiễm khuẩn, thường dẫn đến sự tăng tạo bạch cầu trung tính, đồng thời thời gian lưu lại của các bạch cầu thuộc phần dự trữ trong tuỷ xương rút ngắn lại.

Để tìm hiểu yếu tố kích thích sự tạo bạch cầu trung tính trong tuỷ xương, người ta làm thí nghiệm phá huỷ bạch cầu trung tính bằng cách tiêm kháng thể chống bạch cầu trung tính (hoặc truyền máu sạch sau khi đã tách bỏ hoàn toàn bạch cầu). Kết quả là trong tuỷ xương diễn ra tức thì quá trình tăng tạo mới bạch cầu trung tính. Có lẽ một yếu tố dịch thể (leucopoietin) đóng vai trò ở đây, tương tự như erythropoietin đối với sự tạo hồng cầu.

Bằng các kỹ thuật khác nhau, kể cả bằng phương pháp dùng chất phóng xạ đánh dấu, người ta kết luận ở tuỷ xương một người với 70 kg thể trọng, hàng ngày có khoảng $150x10^9$ bạch cầu có hạt mới được tạo thành. Số lượng này bằng số lượng bạch cầu có hạt bị phá huỷ hàng ngày (Hình 6.15).

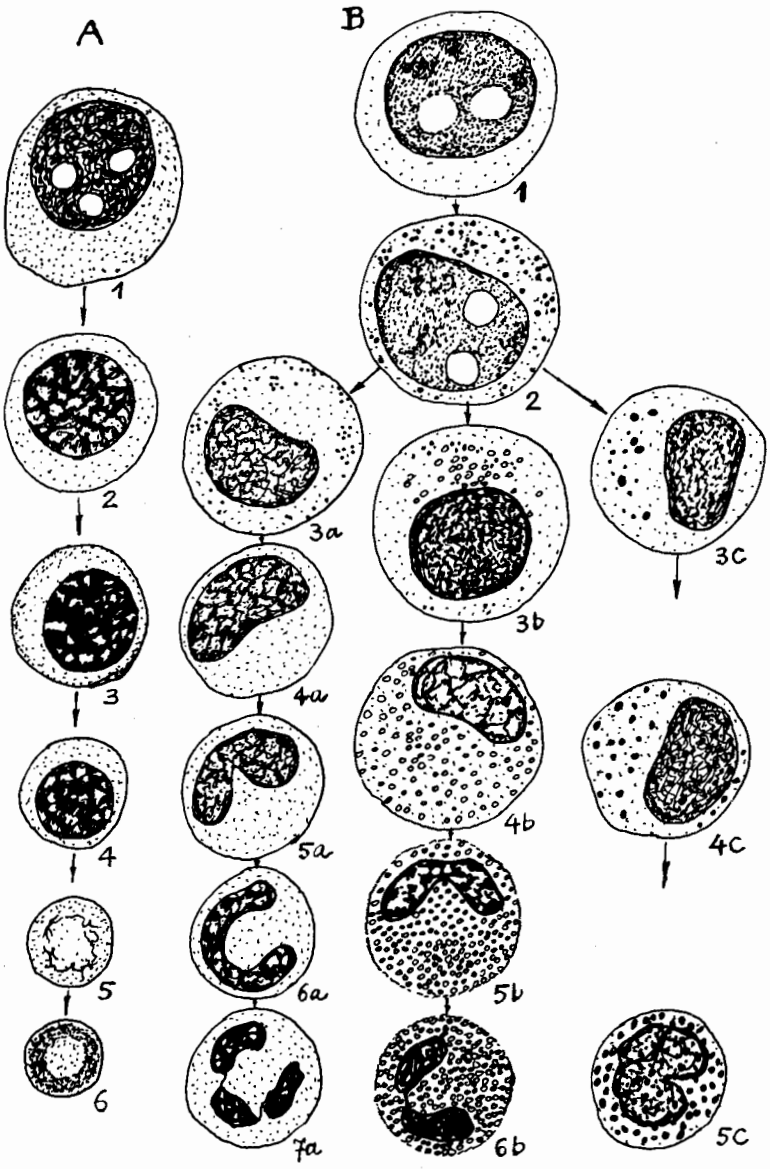

Hình 6.15. Dòng hồng cầu và bạch cầu có hạt.

A- Dòng hồng cầu: 1. Tiền nguyên hồng cầu; 2. Nguyên hồng cầu ưa base; 3. Nguyên hồng cầu đa sắc; 4. Nguyên hồng cầu nhân kết đặc; 5. Hồng cầu lưới; 6. Hồng cầu;
B- Dòng bạch cầu có hạt: 1. Nguyên tủy bào; 2. Tiền tuỷ bào; 3a. Tủy bào trung tính sớm; 4a. Tủy bào trung tính muộn; 5a. Hậu tủy bào trung tính; 6a. Bạch cầu trung tính nhân đũa; 7a. Bạch cầu trung tính; 3b. Tuỷ bào ưa acid sớm; 4b. Tủy bào ưa acid muộn; 5b. Hậu tủy bào ưa acid; 6b. Bạch cầu ưa acid; 3c. Tủy bào ưa base sớm; 4c. Tủy bào ưa base muộn; 5c. Bạch cầu ưa base.

3.2.5. Dòng lympho bào

Theo hiểu biết hiện nay, sự tạo lympho bào diễn ra chủ yếu trong cơ quan bạch huyết (tuyến ức, bạch hạch, lách) và một phần trong tuỷ xương. Tuy nhiên tế bào nguồn của dòng lympho đã sinh ra từ tuỷ xương. Chúng di cư đến các cơ quan bạch huyết, sinh sản và biệt hoá ở đó, bắt đầu từ nguyên bào lympho.

3.2.5.1. Nguyên bào lympho sinh ra từ tế bào nguồn

Nguyên bào lympho đã xác định thuộc dòng lympho B hoặc dòng lympho T. Nguyên bào lympho hình tròn, không có hạt ưa azur, nhân tương đối đậm, có 2-3 hạt nhân.

3.2.5.2. Tiền lympho bào có đường kính nhỏ hơn lympho bào

Bào tương ưa base, chất nhiễm sắc trong nhân tụ đặc (nhưng chưa đậm bằng nhân của lympho bào). Lympho bào nhỏ của mỗi dòng T hay dòng B được sinh ra từ tiền lympho bào của dòng đó.

3.2.6. Dòng bạch cầu đơn nhân

Kết quả nghiên cứu bằng phóng xạ tự chụp xác nhận rằng những tế bào nguồn của dòng bạch cầu có hạt cũng sinh ra những tế bào đầu dòng bạch cầu đơn nhân.

3.2.6.1. Nguyên bạch cầu đơn nhân có đường kính 20-30 micromet, nhân lớn nằm sát màng tế bào, có 1-2 nhân, bào tương bắt màu base yếu. Nguyên bạch cầu đơn nhân phân chia thành tiền bạch cầu đơn nhân.

3.2.6.2. Tiền bạch cầu đơn nhân có đường kính 10-20 micromet. Nhân kém bắt màu. Bào tương ưa base, giàu ribosom, nhiều hạt nhỏ ưa azur (đó chính là những lysosom). Khoảng 6 giờ sau khi hình thành, tiền bạch cầu đơn nhân phân chia thành bạch cầu đơn nhân.

3.2.6.3. Bạch cầu đơn nhân ra khỏi tuỷ xương và lưu chuyển trong máu khoảng 20 giờ, sau đó xuyên mạch đến cư trú ở các mô và biến thành đại thực bào.

3.2.7. Dòng tiểu cầu

Tiểu cầu xuất hiện trong tuỷ đỏ của xương do sự tự chia cắt bào tương của tế bào nhân khổng lồ trưởng thành. Tế bào nhân khổng lồ biệt hoá từ nguyên bào nhân khổng lồ (Hình 6.16).

3.2.7.1. Nguyên bào nhân khổng lồ có đường kính 15-50 micromet. Nhân hình trứng hoặc hình thận, có nhiều hạt nhân. Trong bào tương có ít lưới nội bào, nhiều ribosom tự do.

3.2.7.2. Tế bào nhân khổng lồ (mẫu tiểu cầu) có đường kính rất lớn 35-150 micromet. Nhân xù xì, hình dáng không nhất định. Bào tương giàu ribosom nên ưa base. Khi trưởng thành, trong bào tương có nhiều hạt ưa azur. Những hạt này còn thấy trong bào tương của tiểu cầu. Mỗi tế bào nhân khổng lồ có thể tạo ra trung bình khoảng 2.000 tiểu cầu. Sự hình thành tiểu cầu từ tế bào nhân khổng lồ như sau: trên bề mặt tế bào nhân khổng lồ xuất hiện các khe nứt sâu và các nhánh bào tương kiểu giả túc. Màng tế bào tại các khe đó sau khi đứt ra đã quây lấy phần bào tương đã tách rời tế bào để trở thành tiểu cầu. Trên các phiến đồ tuỷ xương (cũng như trong nuôi cấy tế bào nhân khổng lồ) có thể quan sát thấy tất cả các giai đoạn tự chia cắt bào tương để hình thành tiểu cầu (Hình 6.17).

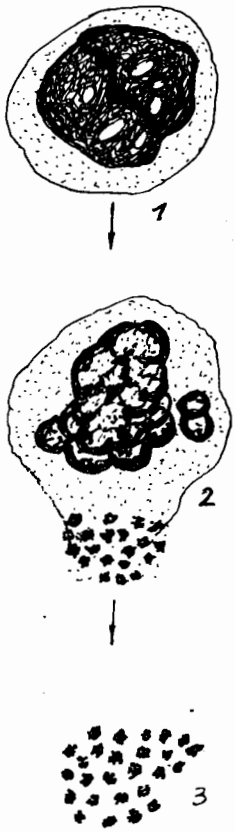

Hình 6.16. Dòng tiểu cầu.
1. Nguyên bào nhân khổng lồ;
2. Tế bào nhân khổng lồ;
3. Tiểu cầu.

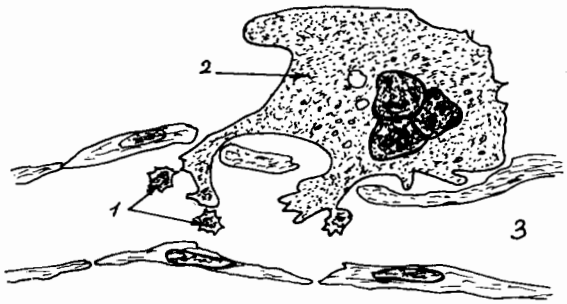

Hình 6.17. Tiểu cầu hình thành trong tuỷ xương.

1. Tiểu cầu; 2. Tế bào nhân khổng lồ; 3. Mao mạch kiểu xoang.

Ở chứng ban xuất huyết giảm tiểu cầu (thrombocytopenia purpura), người ta thấy mặc dầu các tế bào nhân khổng lồ có rất nhiều nhánh bào tương, nhưng chúng không thắt lại để hình thành tiểu cầu. Vì vậy, số lượng tiểu cầu được giải phóng vào máu giảm đi rõ rệt.

3.2.8. Những yếu tố điều hoà sự tạo máu

- *Những yếu tố kích thích. Đó là những protein dạng hormon không thể thiếu được trong sự tăng sinh và biệt hoá của các tế bào tạo máu. Những đặc tính cơ bản của những yếu tố kích thích tạo máu là: trừ erythropoietin chúng đều là những glycoprotein. Có tên chung là cytokin, được các tế bào như tế bào nội mô, nguyên bào sợi, bạch cầu đơn nhân lớn/đại thực bào, lympho bào... ở các cơ quan khác nhau trong cơ thể tổng hợp. Một số cytokin được gọi là yếu tố kích thích tạo cụm (CSF) do chúng cần thiết cho sự biệt hoá của các tế bào tiền thân định hướng dòng. Cytokin điều hoà tạo máu theo các phương thức nội tiết (endocrin), cận tiết (paracrin) và tự tiết (autocrin). Những yếu tố kích thích sinh máu còn gây tác dụng lên các tế bào máu trưởng thành, làm kéo dài đời sống và tăng cường chức năng của chúng. Có thể chia các yếu tố kích thích tạo máu thành 3 nhóm: (1) Những yếu tố kích thích sự tạo máu không đặc hiệu dòng, gồm các yếu tố kích thích tạo cụm đa dòng (multi-CFU) hay interleukin3 (IL.3), yếu tố kích thích tạo cụm bạch cầu hạt/đại thực bào (GM-CSF). (2) Những yếu tố kích thích tạo máu đặc hiệu dòng như yếu tố kích thích tạo cụm bạch cầu hạt trung tính (G-CSF), yếu tố kích thích tạo cụm đại thực bào (M-CSF), yếu tố biệt hoá dòng bạch cầu ưa acid (EDF hay IL.5), erythropoietin (EPO), thrombopoietin (TPO). (3) Những interleukin khác như IL.1, IL.4, IL.6, IL.7, IL.9, IL.10, IL.11, IL.12, IL.13, yếu tố Steel...cũng có tác dụng kích thích sự phát triển các dòng hồng cầu, tiểu cầu, lympho B, tế bào diệt tự nhiên (NK) ở các giai đoạn muộn.*

Ngoài những yếu tố kích thích tạo máu đặc hiệu, còn có những yếu tố kích thích tạo máu không đặc hiệu. Insulin có khả năng kích thích tạo cụm dòng hồng cầu tương tự erythropoietin. Yếu tố tăng trưởng nguồn gốc tiểu cầu (PDGF) có khả năng tác động lên sự tổng hợp huyết sắc tố, tác động lên các cụm CFU-E, BFU-E, CFU-GEMM. Hormon tuyến giáp tác động lên sự tạo hồng cầu ....

- *Những yếu tố kìm hãm tạo máu. Đó là interferon, prostaglandine E, yếu tố hoại tử khối u (TNF), những isoferritine acid, IL.8, các peptid điều hoà tạo máu... Trừ interferon chưa yếu tố nào được xác định rõ ràng in vivo về chức năng của chúng.*

4. BẠCH HUYẾT VÀ DƯỠNG TRẤP

Bạch huyết là một dịch lỏng, màu hơi vàng, có nguồn gốc từ dịch mô.

Khi máu tới đoạn đầu của lưới mao mạch là nơi có áp suất thuỷ tĩnh cao, một phần huyết tương ngấm qua nội mô, lọt vào khoảng gian bào trong mô liên kết để tạo thành dịch mô. Một phần dịch mô ngấm qua thành mao mạch ở đoạn nối tiếp với tĩnh mạch để trở về máu, một phần ngấm vào mao mạch bạch huyết để trở thành bạch huyết.

Bạch huyết lưu thông trong hệ tuần hoàn bạch huyết rồi nhập vào hệ tuần hoàn máu ở tim, trên đường đi bạch huyết chảy qua các bạch hạch. Khi mới hình thành từ dịch mô bạch huyết không có tế bào. Thành phần hoá học của bạch huyết tương tự như huyết tương, tuy nhiên cũng thay đổi tuỳ nơi, tuỳ thời điểm trong ngày và tuỳ theo chế độ ăn. Sau khi bạch huyết chảy qua các bạch hạch sẽ mang theo nhiều bạch cầu đơn nhân và nhất là lympho bào. Số lượng tế bào chỉ có ít ở các mạch bạch huyết ngoại vi (dưới 1000 tế bào trong 1 mm^3 bạch huyết), còn ở ống ngực số lượng tế bào tăng (khoảng từ 2000 đến 20.000) tế bào trong 1 mm^3 bạch huyết). Hồng cầu và tiểu cầu không có trong bạch huyết. Bạch huyết đảm nhiệm nhiều chức năng hỗ trợ cho máu. Nó thu trả lại cho máu những protein đã thoát vào dịch mô, tái hấp thu những dịch đã tiết vào các thanh mạc. Bạch huyết còn có vai trò quan trọng trong việc bảo vệ cơ thể (vi khuẩn và các chất lạ sẽ bị giữ lại và bị thực bào khi bạch huyết chảy qua bạch hạch).

Dưỡng trấp là loại bạch huyết trắng như sữa vì chứa nhiều hạt mỡ đã được hấp thu qua thành ruột. Những mao mạch bạch huyết trong trục liên kết của các nhung mao ruột non gọi là mạch dưỡng trấp trung tâm, đây là nơi chứa và dẫn dưỡng trấp đầu tiên. Dưỡng trấp không ngừng được hình thành do dòng chảy liên tục được bắt nguồn từ mao mạch máu là nơi có áp suất cao, qua khoảng gian bào của lớp đệm niêm mạc ruột và cuốn theo những giọt mỡ và các chất khác và lọt qua thành mao mạch bạch huyết trung tâm là nơi có áp suất thấp. Sự hấp thụ mỡ của cơ thể chủ yếu qua mạch dưỡng trấp ở thành ruột.

Chương 7

MÔ CƠ

Đặc điểm của mô cơ là có thể co dãn được. Đó là do trong bào tương tế bào cơ có tơ cơ có khả năng co rút, năng lượng được dùng khi co cơ là từ hoá năng được chuyển thành cơ năng ngay trong tế bào cơ. Nguồn gốc phôi thai của tế bào cơ là trung bì, trừ tế bào cơ - biểu mô và cơ mống mắt có nguồn gốc là ngoại bì. Cấu trúc của mỗi loại cơ luôn luôn phù hợp với chức năng sinh lý của chúng. Dựa vào những đặc điểm hình thái và chức năng, có thể phân biệt ba loại cơ: cơ vân, cơ tim và cơ trơn (Hình 7.1).

Tế bào cơ là tế bào đã biệt hoá cao, cấu trúc của chúng có những đặc điểm riêng. Tế bào cơ thường dài, vì vậy còn gọi là sợi cơ. Bào tương của tế bào cơ (không kể tơ cơ) được gọi là cơ tương, ti thể được gọi là sarcosom. Ở tiêu bản tách rời, sợi cơ được bao bởi một



Hình 7.1. Cơ vân, cơ tim và cơ trơn (bên trái những sợi cơ cắt dọc, bên phải những sợi cơ cắt ngang).
1. Sợi cơ; 2. Nhân; 3. Vân ngang;
4. Vạch bậc thang; 5. Mô liên kết mạch.

4. BẠCH HUYẾT VÀ DƯỠNG TRẤP

Bạch huyết là một dịch lỏng, màu hơi vàng, có nguồn gốc từ dịch mô.

Khi máu tới đoạn đầu của lưới mao mạch là nơi có áp suất thuỷ tĩnh cao, một phần huyết tương ngấm qua nội mô, lọt vào khoảng gian bào trong mô liên kết để tạo thành dịch mô. Một phần dịch mô ngấm qua thành mao mạch ở đoạn nối tiếp với tĩnh mạch để trở về máu, một phần ngấm vào mao mạch bạch huyết để trở thành bạch huyết.

Bạch huyết lưu thông trong hệ tuần hoàn bạch huyết rồi nhập vào hệ tuần hoàn máu ở tim, trên đường đi bạch huyết chảy qua các bạch hạch. Khi mới hình thành từ dịch mô bạch huyết không có tế bào. Thành phần hoá học của bạch huyết tương tự như huyết tương, tuy nhiên cũng thay đổi tuỳ nơi, tuỳ thời điểm trong ngày và tuỳ theo chế độ ăn. Sau khi bạch huyết chảy qua các bạch hạch sẽ mang theo nhiều bạch cầu đơn nhân và nhất là lympho bào. Số lượng tế bào chỉ có ít ở các mạch bạch huyết ngoại vi (dưới 1000 tế bào trong 1 mm^3 bạch huyết), còn ở ống ngực số lượng tế bào tăng (khoảng từ 2000 đến 20.000) tế bào trong 1 mm^3 bạch huyết). Hồng cầu và tiểu cầu không có trong bạch huyết. Bạch huyết đảm nhiệm nhiều chức năng hỗ trợ cho máu. Nó thu trả lại cho máu những protein đã thoát vào dịch mô, tái hấp thu những dịch đã tiết vào các thanh mạc. Bạch huyết còn có vai trò quan trọng trong việc bảo vệ cơ thể (vi khuẩn và các chất lạ sẽ bị giữ lại và bị thực bào khi bạch huyết chảy qua bạch hạch).

Dưỡng trấp là loại bạch huyết trắng như sữa vì chứa nhiều hạt mỡ đã được hấp thu qua thành ruột. Những mao mạch bạch huyết trong trục liên kết của các nhung mao ruột non gọi là mạch dưỡng trấp trung tâm, đây là nơi chứa và dẫn dưỡng trấp đầu tiên. Dưỡng trấp không ngừng được hình thành do dòng chảy liên tục được bắt nguồn từ mao mạch máu là nơi có áp suất cao, qua khoảng gian bào của lớp đệm niêm mạc ruột và cuốn theo những giọt mỡ và các chất khác và lọt qua thành mao mạch bạch huyết trung tâm là nơi có áp suất thấp. Sự hấp thụ mỡ của cơ thể chủ yếu qua mạch dưỡng trấp ở thành ruột.

Chương 7

MÔ CƠ

Đặc điểm của mô cơ là có thể co dãn được. Đó là do trong bào tương tế bào cơ có tơ cơ có khả năng co rút, năng lượng được dùng khi co cơ là từ hoá năng được chuyển thành cơ năng ngay trong tế bào cơ. Nguồn gốc phôi thai của tế bào cơ là trung bì, trừ tế bào cơ - biểu mô và cơ mống mắt có nguồn gốc là ngoại bì. Cấu trúc của mỗi loại cơ luôn luôn phù hợp với chức năng sinh lý của chúng. Dựa vào những đặc điểm hình thái và chức năng, có thể phân biệt ba loại cơ: cơ vân, cơ tim và cơ trơn (Hình 7.1).

Tế bào cơ là tế bào đã biệt hoá cao, cấu trúc của chúng có những đặc điểm riêng. Tế bào cơ thường dài, vì vậy còn gọi là sợi cơ. Bào tương của tế bào cơ (không kể tơ cơ) được gọi là cơ tương, ti thể được gọi là sarcosom. Ở tiêu bản tách rời, sợi cơ được bao bởi một

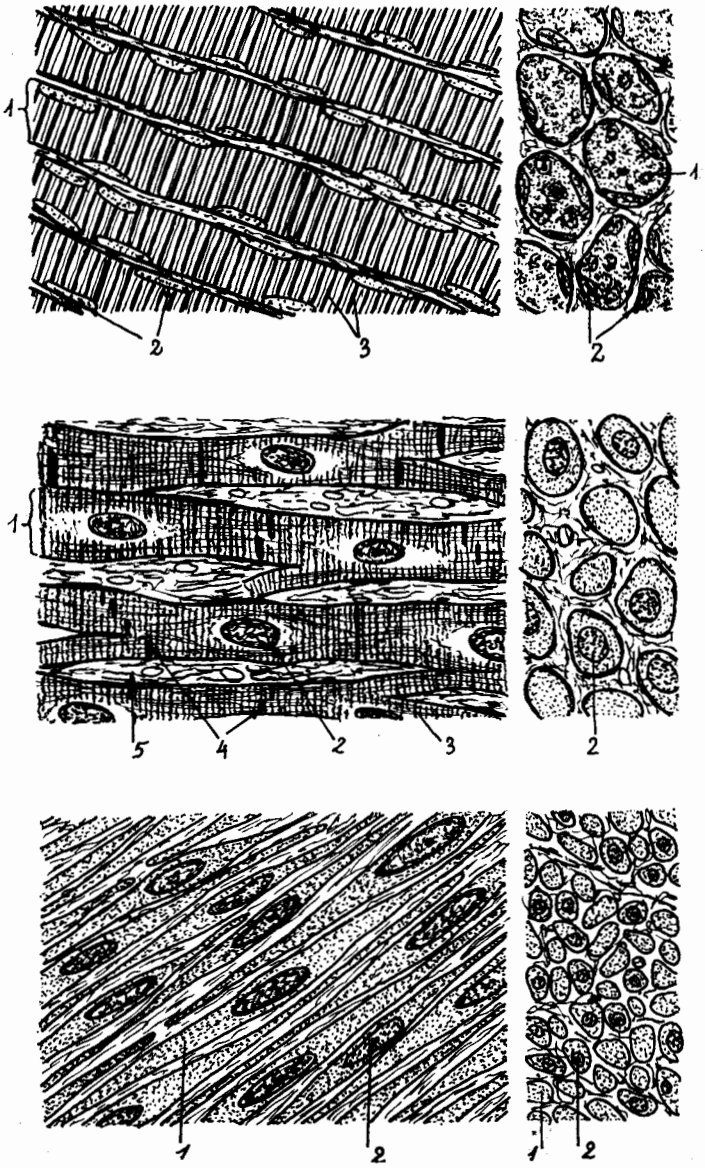

Hình 7.1. Cơ vân, cơ tim và cơ trơn (bên trái những sợi cơ cắt dọc, bên phải những sợi cơ cắt ngang).
1. Sợi cơ; 2. Nhân; 3. Vân ngang;
4. Vạch bậc thang; 5. Mô liên kết mạch.

màng mờ, mỏng (khoảng 1μm), được gọi là màng bao cơ (sarcolemma). Màng bao cơ từ trong ra là màng sợi cơ (plasmalemma, màng cơ tương, màng tế bào), phía ngoài được tăng cường màng đáy (basalement membran).

Mô cơ được coi là nơi dự trữ protein lớn nhất của cơ thể. Ngoài những protein cấu trúc quan trọng như actin, myosin, troponin, tropomyosin, α - actinin và β - actinin, trong cơ còn có các nucleotid như ATP, ADP, những enzym cần cho ti thể hoạt động và sản xuất năng lượng như ATP – ase, succino – oxydase; myo – globin, glycogen, nước (70% trọng lượng cơ) và các muối khoáng Na, Ca, Mg, K và P.

1. CƠ VÂN

Đặc điểm hình thái của cơ vân là sự thể hiện rõ rệt những vân ngang trên các tơ cơ cắt dọc khi nghiên cứu bằng kính hiển vi quang học. Cơ vân chiếm tỉ lệ cao trong các loại cơ của cơ thể. Hầu hết cơ vân là cơ bám xương, trừ một số cơ thuộc ống tiêu hoá (cơ miệng, cơ lưỡi, cơ ở phần trên thực quản, cơ thắt hậu môn) và các cơ vận nhỡn. Về cơ bản, các cơ này giống nhau về cấu tạo và chức năng, nhưng cũng có một vài đặc điểm riêng như các cơ ở mặt có kích thước nhỏ, cơ lưỡi có xu hướng chia nhánh, sự hoạt động của cơ hậu môn như kiểu cơ trơn.

1.1. Sợi cơ vân

1.1.1. Cấu tạo hình thái

Tế bào cơ vân nhiều nhân, hình trụ dài (có thể tới 20 cm), đường kính từ 10-100μm, được gọi là sợi cơ vân.

1.1.1.1. Màng sợi cơ

Màng sợi cơ hay màng bào tương tế bào cơ được tăng cường ở ngoài bởi màng đáy và một lớp sợi võng và sợi tạo keo, liên kết các sợi cơ với nhau. Màng sợi cơ có các lỗ thủng, đó là miệng của các ống ngang liên hệ với hệ thống lưới nội bào trong sợi cơ (Hình 7.2).

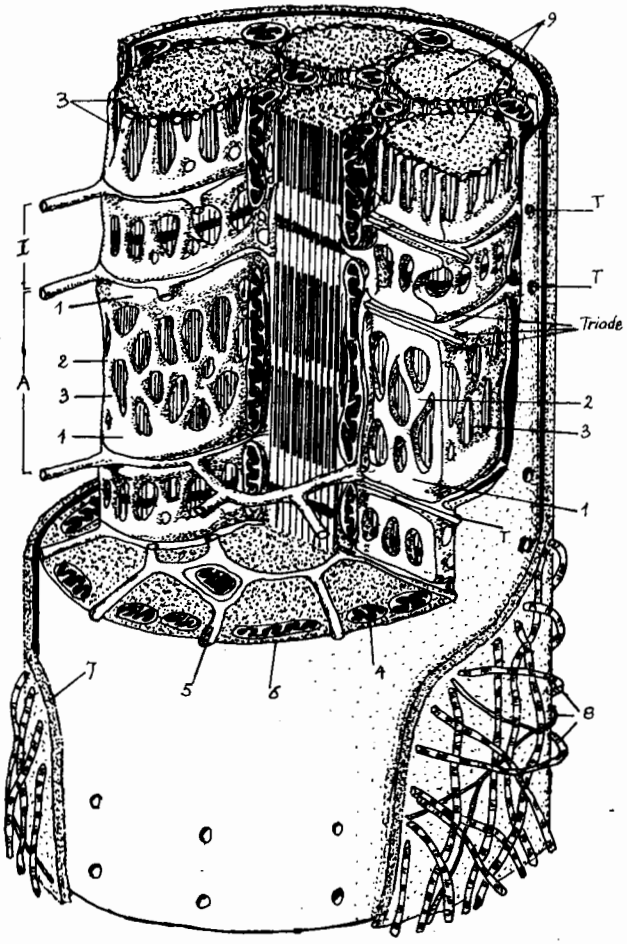

Hình 7.2. Sơ đồ cấu tạo siêu vi sợi cơ vân.

1. Túi tận cùng; 2. Túi H; 3. Ống nối; 4. Ti thể;
5. T. Vi quản T, Ống ngang; 6. Màng sợi cơ;
7. Màng đáy; 8. Sợi võng; 9. Tơ cơ.

1.1.1.2. Nhân

Mỗi sợi cơ vân có nhiều nhân (trung bình khoảng 7.000 nhân) nằm ở ngoại vi khối cơ tương, dưới màng sợi cơ. Vì vậy mỗi sợi cơ cơ vân được coi như một hợp bào (sau nhiều lần gián phân, những nguyên bào cơ gắn với nhau và biệt hoá thành sợi cơ vân; trong quá trình ấy, số nhân của sợi cơ còn tăng lên qua trực phân).

1.1.1.3. Tơ cơ vân

- *Cấu tạo vi thể.* Trong cơ tương, các tơ cơ xếp song song với nhau, suốt chiều dài sợi cơ. Mỗi tơ cơ có đường kính 0,5 – 2 micromet, họp thành từng bó. Các bó tơ cơ ngăn cách nhau bởi cơ tương. Dọc trên mỗi tơ cơ có những đoạn sáng và tối nối tiếp nhau theo chu kỳ, cứ một đoạn sáng lại một đoạn tối. Trong một sợi cơ, những đoạn sáng của các tơ cơ xếp thành hàng ngang và những đoạn tối cũng vậy. Vì thế, nhìn toàn bộ sợi cơ, có thể nhận thấy rõ các vân ngang (vân sáng và vân tối xen kẽ nhau) (Hình 7.3).

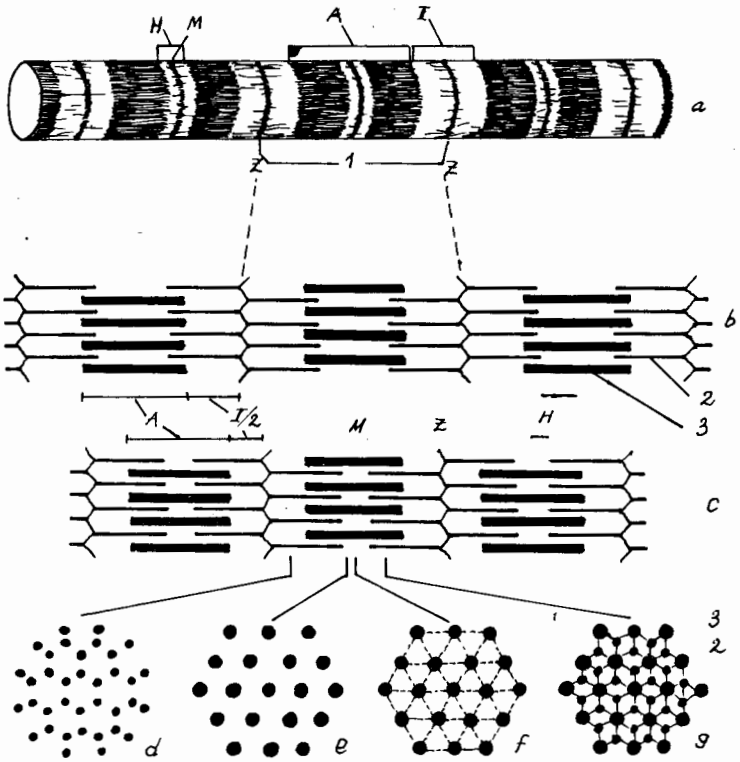

Hình 7.3. Tơ cơ vân.

a. Cấu tạo vi thể tơ cơ vân; b. Cấu tạo siêu vi tơ cơ vân;

b. Khi cơ dãn; c. Khi cơ co; d. Mặt cắt ngang đĩa I; Mặt cắt ngang vạch H; f. Mặt cắt ngang vạch M; g. Mặt cắt ngang đĩa A;

1. Sarcomere-Lồng Krause; 2. Xơ actin; 3. Xơ myosin.

Đoạn sáng dài khoảng 0.8 micromet, có tính đẳng hướng đối với ánh sáng phân cực, được gọi là đĩa I (isotrope). Đoạn tối dài 1,5 micromet, có tính dị hướng đối với ánh sáng phân cực, được gọi là đĩa A (anisotrope). Chính giữa đĩa I có một vạch nhỏ, thẫm màu goi là vạch Z (zwischenscheibe – vạch giữa) chia đĩa I làm hai băng sáng bằng nhau.

Giữa đĩa A có một vạch M (mittenstreifen – lằn giữa). Đoạn tơ cơ giữa hai vạch Z kế tiếp nhau, dài khoảng 1,5 – 2,2 micromet, gọi là một đơn vị co cơ (sarcomere hay lồng Krause). Thứ tự các băng và các vạch trong một đơn vị co cơ là Z-I-A-H-M-H-A-I-Z.

- *Cấu tạo siêu vi.* Kính hiển vi điện tử cho thấy, tơ cơ được tạo thành bởi những sợi rất nhỏ, nằm dọc theo chiều dại sợi cơ, được gọi là những xơ cơ. Loại mảnh (theo cấu tạo hoá học được gọi xơ actin) có đường kính khoảng 6nm dài 1 micromet, có mặt cả trong đĩa A và đĩa I nhưng gián đoạn ở vạch H. Loại xơ dày (theo cấu tạo hoá học được gọi là xơ myosin), đường kính 10nm, dài 1,5 micromet, chỉ có trong đĩa A, không có trong đĩa I. Hai loại xơ này xếp song song và lồng vào nhau theo kiểu cài răng lược. Cách sắp xếp này của các xơ cơ giải thích mức độ sáng tối của các đĩa và các vạch trong một đơn vị co cơ. Đĩa I là nơi chỉ có xơ actin. Đĩa A có cả hai loại xơ (trừ vạch H chỉ có xơ myosin). Vạch Z là nơi dính nối các xơ actin thuộc hai đơn vị co cơ kế tiếp nhau.Trên thiết đồ ngang qua các đĩa và các vạch của đơn vị co cơ, có thể thấy vị trí không gian của hai loại xơ này. Ở đĩa A, những xơ actin xếp theo hình 6 cạnh, tâm là xơ myosin. Ở vạch H, những xơ myosin xếp thành những hình tam giác đều. Ở đĩa I, những xơ actin xếp thành hình 6 cạnh.

- *Cấu tạo phân tử.* Loại xơ mỏng (xơ actin) được cấu tạo bởi ba loại protein: actin, troponin và tropomyosin.

– Protein actin gồm các phân tử actin hình cầu (đường kính 5,6nm, phân tử lượng 42.000 Dalton), xếp với nhau thành chuỗi xoắn kép. Một đợt xoắn có 14 phân tử actin. Tất cả các phân tử actin có đặc điểm là không cân đối về cấu trúc, có một vùng trên bề mặt mang hoạt tính kết hợp với myosin. Khi các phân tử actin trùng hợp để hình thành xơ actin, mặt trước của phân tử này gắn với mặt sau của phân tử kia, thể hiện rõ tính phân cực.

– Phân tử troponin là một phức hợp gồm ba phần hình cầu: troponin T (TnT) liên kết với phân tử tropomyosin ở những vị trí cách nhau khoảng 40nm, troponin I (TnI) đóng vai trò điều chỉnh sự tương tác actin – myosin, và troponin C (TnC) có ái lực cao đối với ion Ca (sự liên kết của TnC với ion Ca bắt đầu ở nồng độ khoảng 10^{-8} mol/l và bão hoà ở nồng độ 10^{-5} mol/l, mỗi troponin C gắn với 4 Ca^{++}).

– Mỗi phân tử tropomyosin dài khoảng 40nm, gồm hai chuỗi polypeptid bện vào nhau (trải theo chiều của 7 phân tử actin), có nơi gắn với

troponin T. Những phân tử tropomyosin nối tiếp nhau theo chiều dài nằm giữa chuỗi xoắn kép actin (Hình 7.4).

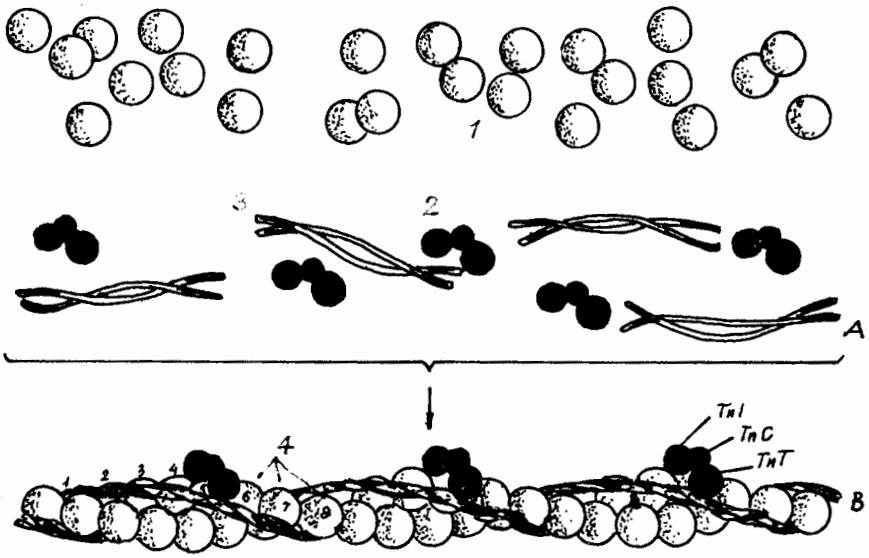

Hình 7.4. Sơ đồ cấu tạo phân tử xơ actin.

A. Những thành phần tách rời của xơ actin;
B. Những thành phần của xơ actin đã liên kết với nhau;
1. Những phân tử actin hình cầu; 2. Troponin; 3. Tropomyosin;
4. Nơi gắn với myosin của xơ actin; TnI-troponin I; TnC-Troponin C; TnT-Troponin T.

- Loại xơ dày (xơ myosin) được cấu tạo chủ yếu bởi myosin. Phân tử myosin là loại protein sợi, lớn hơn nhiều so với khái niệm phân tử thường gọi, phân tử lượng vào khoảng 500.000 Dalton. Phân tử myosin có một que mảnh gấp khúc, có một đầu hình cầu, dài 200nm, đường kính 2-3nm. Đầu hình cầu của phân tử myosin có hoạt tính với enzym ATP – ase, nơi sẽ liên kết với vùng có hoạt tính với myosin của các phân tử actin khi co cơ.
- Phần hình que của phân tử myosin thuộc loại myosin nhẹ (LMN), phần hình cầu thuộc loại myosin nặng (HMN). Để họp thành xơ myosin, các phân tử myosin xếp thành bó so le nhau. Những đầu hình cầu của chúng hướng về vạch Z, đầu tự do của phần hình que hướng về vạch M. Dọc theo chiều dài của xơ cơ, hai phân tử myosin gần nhau, cách nhau 14,3 nm và có độ lệch nhau trong không gian là 120^0. Vì thế cứ trong ba khoảng cách liên tiếp (14,3 nm × 3 = 42,9 nm) lại có

một phân tử nằm trên cùng một trục. Đầu hình cầu của phân tử myosin nằm sát với xơ actin gần chúng nhất để hình thành liên kết actin – myosin khi cơ co. Mỗi xơ myosin có khoảng 100-200 đầu hình cầu để liên kết với 6 xơ actin vây quanh. Chiều dài xơ myosin chính là chiều dài của đĩa A (Hình 7.5).

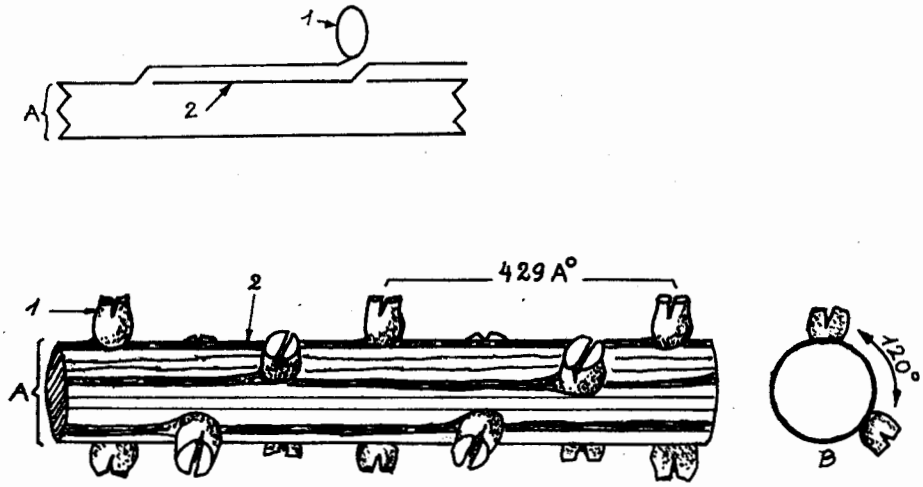

Hình 7.5. Sơ đồ cấu tạo phân tử xơ myosin.

A. Xơ myosin, sự sắp xếp các phân tử theo chiều dọc;

B. Mặt cắt ngang qua xơ;

1. Đầu hình cầu – myosin nặng (HMN);

2. Phần dạng que – myosin nhẹ (LMN).

1.1.1.4. Những bào quan khác và chất vùi

- Bộ Golgi thường ở gần phía hai cực của nhân tế bào.
- Ti thể rất phong phú, đứng xen kẽ với các tơ cơ.
- Lưới nội bào không hạt rất phát triển và có cấu trúc đặc biệt. Trong mỗi đơn vị co cơ, các thành phần của lưới nội bào không hạt nối với nhau hình thành một hệ thống túi và ống bao quanh tơ cơ, đó là: những túi tận cùng ở mức ranh giới giữa đĩa A và đĩa I, túi H ở ngang mức vạch H, ống liên hệ giữa túi H và túi tận cùng được gọi là ống nối. Lưới nội bào không hạt là nơi tích trữ Ca^{++} cần thiết cho sự co cơ.
- Hệ thống ống ngang còn gọi là hệ thống vi quản T (transverse), là hệ thống những ống nhỏ vây quanh các tơ cơ, ở ngang mức ranh giới giữa đĩa A và đĩa I. Ống ngang có lỗ mở ở màng bào tương, thông với

khoảng gian bào của sợi cơ. Các ống ngang tiếp xúc mật thiết với các túi tận cùng thuộc lưới nội bào trong cùng một đơn vị co cơ, nằm ở hai bên ống ngang đó bởi các mối liên kết khe. Mỗi sợi cơ có rất nhiều ống ngang, hình thành một hệ thống. Tập hợp những thành phần gồm ống ngang và những ống túi thuộc lưới nội bào nằm ở hai bên ống ngang đó được gọi là bộ ba (triade). Ở các sợi cơ vân thuộc loại co rút nhanh, hệ thống ống ngang và triade rất phát triển (xem hình 7.2). Vai trò chính của hệ thống ống ngang là đảm bảo sự co đồng thời của toàn bộ sợi cơ khi có kích thích tới ngưỡng. Tại triade, hiện tượng khử cực từ ống ngang mau chóng truyền sang lưới nội bào, ion Ca^{++} được giải phóng vào cơ tương, bắt đầu quá trình co cơ.

- Những hạt glycogen trong cơ tương khá phong phú, nằm xen với các tơ cơ.
- Myoglobin là sắc tố cơ, làm cho sợi cơ có màu đỏ. Myoglobin là protein kết hợp với sắc tố sắt, gần giống hemoglobin, có khả năng hấp thu oxy để cung cấp cho dây truyền hô hấp trong ti thể của tế bào cơ.

1.1.2. Phân loại sợi cơ vân

Khi cơ vân còn tươi, bằng mắt thường có thể phân biệt được màu sắc khác nhau của cơ vân. Trong một bắp cơ, các sợi cơ không có sự đồng nhất về kích thước. Ở cơ vân màu đỏ, những sợi cơ nhỏ, có màu đỏ thẫm (nhiều myoglobin) chiếm đa số. Ở cơ vân màu hồng nhạt, những sợi cơ lớn có màu trắng (rất ít myoglobin) chiếm đa số. Trong phần lớn các cơ vân bám xương ở người, có những sợi co rút nhanh và những sợi co rút chậm. Bằng phương pháp hoá mô phát hiện enzym ATP - ase trong tơ cơ, đã xác định được có loại sợi cơ giàu ATP - ase và có loại sợi cơ ít ATP -ase (Hình 7.6).

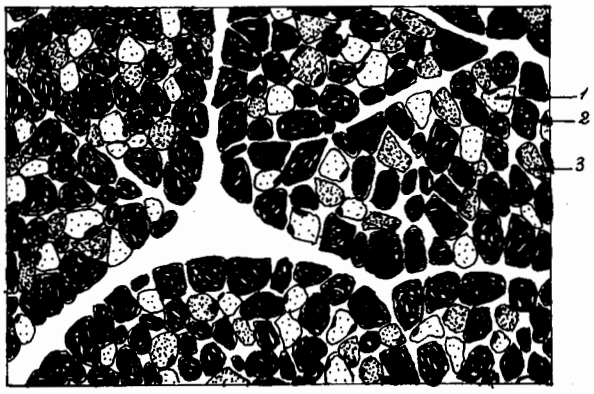

Hình 7.6. Mặt cắt ngang các sợi cơ vân.
1. Loại sợi I (nghèo ATPase); 2. Loại sợi II (giàu ATPase); 3. Loại sợi III (sợi trung gian).

Căn cứ vào một số đặc điểm hình thái và chức năng, có thể phân loại sợi cơ vân như sau:

- Loại sợi I (nghèo ATP - ase). Đó là loại sợi cơ vân có màu đỏ, kích thước nhỏ, trong bào tương nhiều myoglobin và nhiều ti thể. Loại sợi này co rút chậm, nhưng mạnh và kéo dài. Trong khối cơ lưng ở người, có nhiều loại sợi cơ này.
- Loại sợi II (giàu ATP ase). Đó là loại sợi cơ vân có màu trắng, kích thước lớn. Trong bào tương rất ít myoglobin và ti thể, nhưng giàu tơ cơ hơn loại I. Loại sợi II co rút nhanh nhưng không dẻo dai. Ở cơ vận động nhãn cầu nhiều loại sợi này.
- Loại sợi III (sợi trung gian, giàu ATP ase). Đó là loại sợi mang một số đặc điểm của cả hai loại sợi trên. Loại sợi cơ trung gian cũng có màu đỏ, nhưng trong bào tương ít ti thể hơn loại sợi I. Chúng co rút mạnh nhưng không kéo dài.

Hầu hết các cơ vân trong cơ thể đều có sự pha trộn của ba loại sợi kể trên, nhưng tỉ lệ giữa chúng khác nhau tuỳ mỗi cơ. Những cơ co rút thông thường, sợi loại I chiếm tỉ lệ cao hơn; những cơ co rút nhanh và mạnh, sợi loại II và sợi trung gian có tỉ lệ cao hơn. Nhưng chỉ có những sợi loại II mới có khả năng phục hồi nhanh khi tốc độ co rút nhanh và trong trường hợp có co rút tối đa.

1.2. Mô cơ vân

1.2.1. Cấu tạo một bắp cơ vân

Mô liên kết (chủ yếu là những sợi liên kết và một ít nguyên bào sợi) nằm phía ngoài màng đáy cuả mỗi sợi cơ, vừa bọc sợi cơ vân, vừa gắn chúng thành những bó nhỏ. Nhiều bó nhỏ họp thành bó nhỡ, nhiều bó nhỡ họp thành bó lớn, nhiều bó lớn họp thành bắp cơ. Trong các vách liên kết giữa các bó nhỏ, bó nhỡ và bó lớn có các

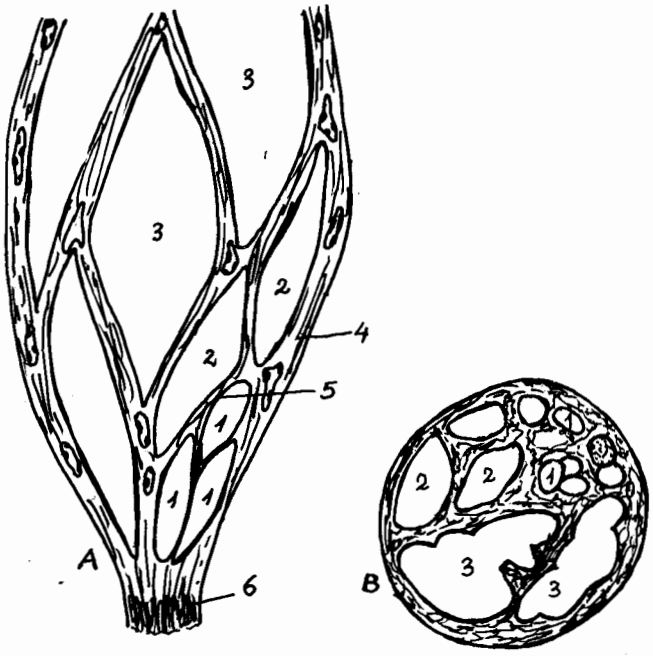

Hình 7.7. Sơ đồ cấu tạo bắp cơ vân.
A. Cắt dọc một phần bắp cơ; B. Mặt cắt ngang bắp cơ;
1. Bó nhỏ; 2. Bó nhỡ; 3. Bó lớn; 4. Cân; 5. Vách liên kết; 6. Gân

mạch máu, mao mạch bạch huyết và những dây thần kinh. Ngoài cùng là cân bọc khắp cả bắp cơ (Hình 7.7).

Các bó dù nhỏ, nhỡ hay lớn đều không dài suốt từ đầu nọ đến đầu kia của bắp cơ. Chúng là những khối hình thoi liên kết chặt chẽ với nhau bởi cân và các vách liên kết. Mô liên kết của bắp cơ nối tiếp với gân hoặc với màng xương. Nhờ có gân, cơ dính vào xương, hình thành cơ quan vận động chuyển dịch dễ dàng, đồng thời đóng vai trò truyền lực của cơ tới các vùng xung quanh khi cơ co (tác dụng truyền lực này rất có ý nghĩa, vì mỗi sợi cơ không thể chiếm hết chiều dài của một bắp cơ). Phần đầu hoặc phần cuối của một bắp cơ là đoạn chuyển tiếp sang gân. Kính hiển vi điện tử cho thấy tại đây, các sợi collagen của gân lồng sâu và gắn với màng đáy của sợi cơ (kiểu các ngón tay lồng vào bao tay). Những sợi võng ở bề mặt cơ gắn với bề mặt của sợi gân (Hình 7.8).

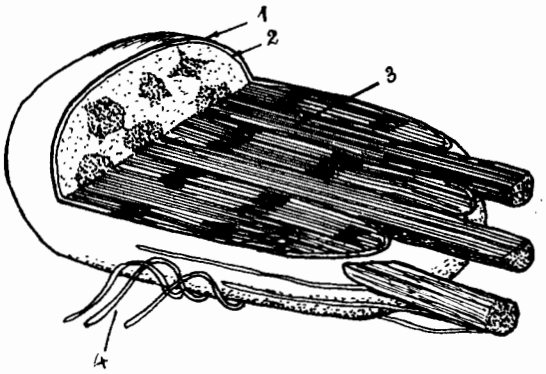

Hình 7.8. Phần chuyển tiếp giữa cơ vân bám xương và gân.
1. Màng đáy; 2. Màng bào tương sợi cơ vân; 3. Sợi gân; 4. Sợi võng.

1.2.1. Sự phân bố mạch và thần kinh

Các mạch (động mạch, tĩnh mạch, bạch mạch) cùng dây thần kinh thường vào bắp cơ ở một vị trí, sau đó toả nhánh tiến sâu vào trong bắp cơ.

Sự tuần hoàn máu trong cơ đặc biệt phát triển. Từ lưới tiểu động mạch, máu được dẫn tới khắp mô cơ bằng lưới mao mạch rất phong phú. Mao mạch của cơ thuộc loại mao mạch kín (xem chương 9). Đặc điểm của lưới mao mạch này là thường có những sợi thần kinh chạy song song và bao quanh. Khi cơ ở trạng thái nghỉ, lòng mao mạch thu hẹp lại (đường kính mao mạch có khi thu nhỏ hơn đường kính trung bình của hồng cầu). Khi cơ hoạt động, do lòng mao mạch dãn rộng, nên lưu lượng máu và diện tích trao đổi chất giữa máu và cơ tăng lên nhiều để đáp ứng nhu cầu hoạt động chức năng của cơ. Những mao mạch bạch huyết không phân bố tới tận các sợi cơ như mô cơ tim, vì vậy ở mô liên kết bao quanh các bó nhỏ, không thấy mạch bạch huyết.

Cơ vân được chi phối bởi một lưới sợi thần kinh rất phong phú. Điều đáng chú ý ở đây là những sợi thần kinh có myelin đến tận cùng ở các sợi cơ hay gân đã hình thành những cấu trúc đặc biệt. Đó là thoi thần kinh – cơ và tiểu thể thần kinh gân (cấu trúc tạo nên bởi đầu tận cùng cảm giác với sợi cơ hay sợi gân), bản vận động (cấu trúc hợp thành bởi đầu tận cùng sợi trục với sợi cơ vân, nơi truyền xung động thần kinh từ trung tâm thần kinh đến sợi cơ, gây nên sự co cơ). Ở hầu hết các cơ, mỗi sợi cơ thường có một bản vận động. Ngoài những sợi thần kinh có myelin đến cơ, còn có những sợi thần kinh giao cảm đến chi phối hoạt động của các mạch.

1.3. Sự co cơ vân

1.3.1. Năng lượng khi cơ co

Khi cơ hoạt động, năng lượng hoá học chuyển thành năng lượng cơ học. Trong cơ, phần lớn năng lượng được tích dưới dạng ATP (adenosin triphosphat) và phosphocreatin. Khi cơ hoạt động, cần có sự bổ sung cả hai hợp chất giầu năng lượng này. Cách bổ sung trực tiếp là từ hai phân tử ADP (adenosin diphosphat) với xúc tác của enzym myokinase để hình thành một phân tử ATP và một phân tử AMP (adenosin monophosphat). Cách bổ sung ATP nhanh chóng hơn là ADP kết hợp với phosphocreatin. Để tổng hợp ATP, glucose là nguồn năng lượng quan trọng của cơ (glycogen chiếm tỉ lệ từ 0,5-1,0 % trọng lượng cơ). Phần lớn năng lượng được tạo ra trong ti thể, thông qua quá trình phosphoryl hoá, cần có oxy (trong máu hoặc liên kết với protein của myoglobin). Ở những người hoạt động thể thao, nguồn glucose được mau chóng mang tới sẽ chuyển hoá nhanh trong cơ để tạo ra năng lượng, tính thấm của glycogen qua màng tế bào cơ được điều khiển bởi insulin.

1.3.2. Những thay đổi hình thái khi co cơ

Khi co cơ, những tơ cơ ngắn lại làm chiều dài sợi cơ cũng thu lại. Dưới kính hiển vi quang học, các thành phần của đơn vị co cơ cũng thay đổi. Những đoạn sáng (đĩa I và vạch H) hẹp lại. Những đoạn tối không thay đổi. Về mặt hình thái siêu vi thể, xơ actin và xơ myosin không thay đổi chiều dài. Những thay đổi ở mức vi thể của đơn vị co cơ nêu trên là do sự trượt sâu của các xơ actin về phía vạch M. Hai vạch Z (của một đơn vị co cơ) chuyển dịch lại gần nhau. Đầu tự do của các xơ actin cũng tiến lại gần nhau, vì vậy đĩa I và vạch H thu hẹp lại. Đĩa A không thay đổi. Nếu cơ co rút mạnh, đĩa I và vạch H biến mất (Hình 7.9).

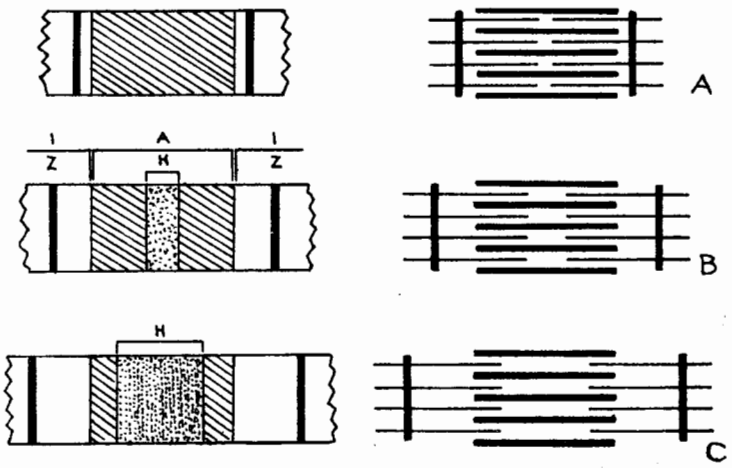

Hình 7.9. Những thay đổi hình thái khi cơ co dãn.
A. Khi cơ co; B. Trạng thái nghỉ; C. Khi cơ dãn.

1.3.3. Cơ chế phân tử sự co cơ. Có thể chia mỗi chu kỳ co cơ vân làm bốn kỳ:

1.3.3.1. Kỳ không có kích thích

- Màng bào tương ở trạng thái phân cực
- Trong cơ tương có ATP, ion Ca^{2+} tích trong lưới nội bào không hạt.
- Trong tơ cơ: Phân tử actin, phân tử troponin, phân tử tropomyosin gắn với nhau. Xơ actin và xơ myosin chỉ lồng một phần vào nhau. Phần hình cầu của phân tử myosin không gắn với phân tử actin (vì trên bề mặt phân tử actin, nơi có hoạt tính với myosin đã bị troponin I và tropomyosin che lấp), giữa chúng có khoảng cách 13,5nm .

1.3.3.2. Kỳ có kích thích tới ngưỡng

Màng bào tương bị khử cực và có một thế hiệu động xuất hiện (do xung động thần kinh từ sợi thần kinh dẫn đến sợi cơ). Làn sóng khử cực lan khắp màng bào tương, theo thành vi quản T, qua các mối liên kết khe tới hệ thống lưới nội bào, làm thay đổi tính thấm đối với Ca^{2+}. Từ lưới nội bào, Ca^{2+} được phóng thích vào trong cơ tương, dọc theo sợi cơ:

- Ca^{2+} hoạt hoá ATP ase, xúc tác phản ứng thuỷ phân ATP, tạo ADP và giải phóng năng lượng

$$ATP \rightarrow ADP + P + 12.000 \text{ calo}$$

- Ca^{2+} kết hợp với troponin C, làm thay đổi cấu trúc phân tử troponin, troponin I và tropomyosin không che lấp nơi có hoạt tính với myosin của phân tử actin nữa.

1.3.3.3. Kỳ co cơ

- Năng lượng hình thành do thuỷ phân ATP được dùng để đầu hình cầu của phân tử myosin gắn với vùng có hạt tính với nó của phân tử actin. Đầu hình cầu của phân tử myosin trước đó tạo với phần que của phân tử một góc 90^0, nay là một góc khoảng 45^0 (Hình 7.10). Giữa xơ myosin và xơ actin xuất hiện những cầu nối gọi là phức hợp actomyosin.

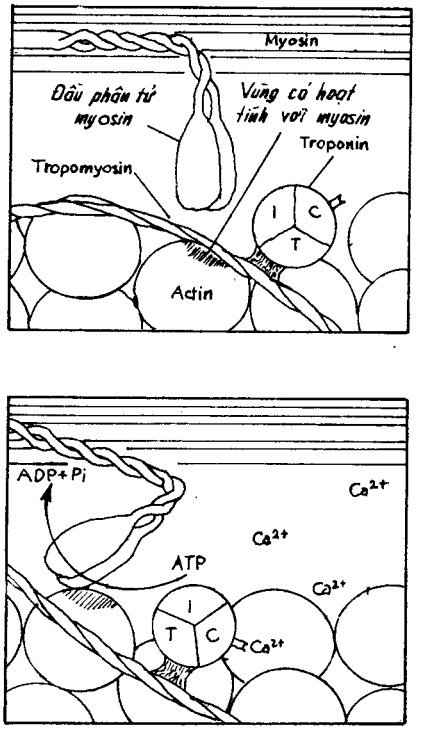

Hình 7.10. Cơ chế phân tử sự co cơ.

Hiện tượng co cơ bắt đầu khi Ca^{++} gắn với TnC của troponin. Lúc này, vùng có hoạt tính với myosin của phân tử actin hình cầu được bộc lộ. Tiếp đến, đầu myosin gắn với actin, ATP được tách thành ADP và P, và giải phóng năng lượng. Năng lượng này làm chuyển động đầu phân tử myosin. Qua đó, xơ actin lồng sâu vào xơ myosin. Hiện tượng này lặp lại, dẫn đến xơ actin lồng nhiều hoặc ít vào xơ myosin, làm tơ cơ ngắn lại.

- Sự gắn phân tử myosin và actin gây lực kéo xơ actin trượt về phía vạch H một đoạn khoảng 5nm (bằng đường kính phân tử actin). Vì mối liên kết actin – myosin không bền, đầu hình cầu của phân tử myosin lại rời khỏi phân tử actin kế tiếp. Quá trình này được lặp đi

lặp lại nhiều lần nếu nồng độ Ca^{2+} trong phạm vi còn gây ảnh hưởng (xung động thần kinh tới sợi cơ còn tồn tại). Biên độ co cơ được tính bằng tổng số đường kính các phân tử actin đã trượt qua đầu hình cầu của phân tử myosin (Hình 7.11).

- Nhóm P được tách từ ATP sau phản ứng thuỷ phân ở kỳ trước, kết hợp với creatinin để tạo ra phosphocreatin

$$C+P \rightarrow CP$$

1.3.3.4. Kỳ cơ dãn

- ADP kết hợp với phosphocreatinin để tạo lại ATP

$$CP \rightarrow C+P$$

$$P + ADP \rightarrow ATP$$

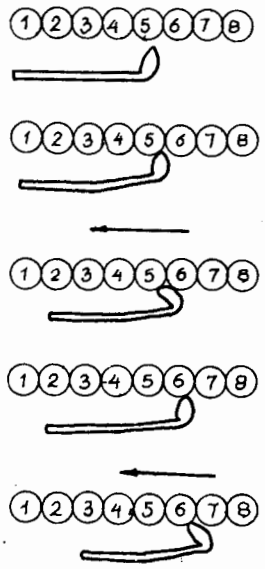

Hình 7.11. Biên độ co cơ được tín bằng tổng số đường kính các phân tử actin đã trượt qua đầu hình cầu của phân tử myosin.

- Sự có mặt của ATP làm actomyosin tách thành actin và myosin. Phân tử myosin tách khỏi phân tử actin. Xơ actin trở lại vị trí ban đầu của kỳ cơ chưa bị kích thích (khi thiếu ATP, mối liên kết actin – myosin sẽ tồn tại, gây trạng thái co cứng cơ, biểu hiện rõ rệt nhất là trạng thái co cứng cơ sau khi chết).

Co cơ đẳng trương (isotonic contraction) và co cơ đồng kích thước (isometric contraction).

Cơ trong cơ thể có thể co đẳng trương hoặc co đồng kích thước. Khi cơ thể hoạt động, thường có sự phối hợp hai kiểu co cơ này. Khi ta đứng, cơ tứ đầu đùi làm căng khớp gối giữ cho chân vững chãi, đó là thí dụ kiểu co cơ đồng kích thước, cơ co nhưng không ngắn lại. Ta dùng tay nâng một vật nặng, cơ nhị đầu co ngắn lại, đây là thí dụ kiểu co cơ đẳng trương. Khi chạy, có sự phối hợp giữa cơ co đẳng trương và cơ co đồng kích thước: các cơ co đồng kích thước giữ cho chân vững chắc khi chạm đất, và cơ co đẳng trương giúp chân cử động. Về cơ chế co cơ, những khác biệt chủ yếu giữa hai kiểu co cơ này là: khi cơ co đẳng trương, xơ myosin và xơ actin trượt và lồng sâu vào nhau, đơn vị co cơ ngắn lại, biên độ co cơ và lực được tính bằng tổng các phân tử actin đã trượt qua đầu hình cầu của phân tử myosin; khi cơ co đồng kích thước, xơ actin và xơ myosin không lồng sâu vào nhau, chiều dài đơn vị co cơ không đổi, vẫn có sự liên kết nhất thời giữa đầu phân

tử myosin và phân tử actin, góc gấp của đầu phân tử myosin thay đổi nhưng vị trí mối liên kết không thay đổi, biên độ co cơ là không, lực cơ được tính bằng tổng số lần tái lập mối liên kết của đầu phân tử myosin và phân tử actin.

Sự dãn cơ.

Chiều rộng của vùng hai loại xơ actin và myosin lồng vào nhau ảnh hưởng đến sự dãn cơ. Hai hoại xơ lồng vào nhau ở mức tốt nhất để có thể phát sinh lực tối đa, khi chiều dài lồng Krause vào khoảng 2,0-2,2 micromet. Khi cơ dãn mạnh, vạch H rộng ra, vùng lồng vào nhau của hai loại xơ giảm đi và có khi không còn nữa (sự phát sinh lực giảm nhiều hay mất), lúc này lồng Krause dài khoảng 3,6 micromet. Trường hợp chùng cơ, ở lồng Krause có sự lồng giao nhau của các xơ actin. Xơ actin cũng kết hợp với xơ myosin nhưng thuộc nửa bên kia của lồng Krause. Sự phát sinh lực trong trường hợp này giảm và chiều dài của lồng Krause chỉ còn khoảng 1,3micromet (Hình 7.12).

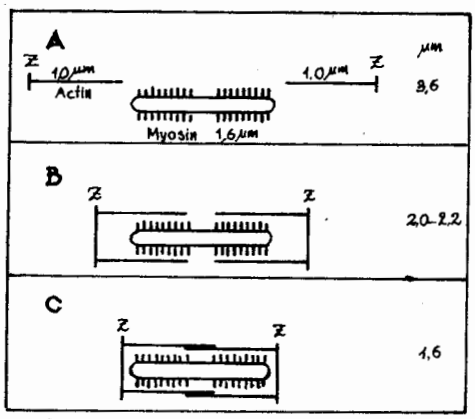

Hình 7.12. Sự dãn cơ.
A. Dãn cơ mất sự phát sinh lực; B. Dãn cơ có khả năng phát sinh lực tối đa; C. Dãn cơ kiểu actin-actin, sự phát sinh lực giảm.

1.4. Sự phát triển và tái tạo cơ vân

Sau khi trẻ ra đời, cơ phát triển cả về chiều rộng và chiều dài. Sự phát triển chiều rộng không phải do tăng số lượng sợi cơ, mà là do chiều ngang sợi cơ to ra. Ở sợi cơ còn non, khối cơ tương nhiều. Khi các sợi cơ trưởng thành đã có sự tổng hợp thêm những xơ cơ mới cho vùng chung quanh những xơ cũ. Sự phát triển theo chiều dài của các bắp cơ diễn ra chủ yếu ở khu vực đầu các sợi cơ dính vào gân. Tại đây, với đặc điểm là trong khối cơ tương rất ít xơ cơ nhưng nhiều ribosom và ti thể, những lồng Krause mới sẽ được hình thành.

Sau khi cơ bị tổn thương, tại mô cơ có hình ảnh phân chia. Tuy nhiên những hình ảnh đó không thuộc về nhân của các sợi cơ mà là sự phân chia của các nguyên bào cơ vừa xuất hiện. Nguồn gốc của các nguyên bào cơ này là những tế bào hình thoi nhỏ, một nhân, nằm xen giữa màng đáy và màng

sợi cơ (còn gọi là những tế bào vệ tinh). Những nguyên bào cơ sinh sản qua gián phân và nhập với nhau để tạo ra sợi cơ vân mới. Những tế bào vệ tinh này cũng đóng vai trò trong trường hợp phì đại cơ sinh lý. Ở những người luyện tập nhiều về cơ bắp, các tế bào vệ tinh biến thành tế bào cơ, hoà nhập bào tương với sợi cơ, vì vậy khối lượng cơ tăng lên. Người ta còn nhận thấy một số tế bào cơ cũng có khả năng thoái biệt hoá để trở thành nguyên bào cơ, tham gia quá trình tái tạo.

2. CƠ TIM

2.1. Cấu tạo hình thái

2.1.1.Tế bào cơ tim

Tế bào cơ tim có chiều dài khoảng 50 micromet đường kính khoảng 15 micromet. Mỗi tế bào cơ tim chỉ có một hay hai nhân hình trứng nằm ở trung tâm tế bào có khối chất nhiễm sắc đậm. Đường kính của nhân 6-9 micromet. Trong tế bào cơ tim, tơ cơ cũng họp thành bó. Giống như ở cơ vân, hình ảnh vân ngang trên tơ cơ cũng do sự sắp xếp của các xơ actin và myosin tạo nên nhưng không được rõ ràng. Mỗi đơn vị cơ cơ ở cơ tim có chiều dài 2,0 –2,5 micromet.

Trong khối cơ tương, xen giữa các tơ cơ là ti thể, lưới nội bào, vi quản T, myoglobin, hạt glycogen, hạt lipofucsin. Ti thể trong tế bào cơ tim khá phong phú, xếp thành hàng dọc theo chiều dài sợi cơ. Ti thể còn tập trung ở vùng cơ tương phía hai cực của nhân tế bào. Xen kẽ giữa các ti thể là những hạt glycogen và lipid. Vi quản T (ống ngang) ở cơ tim có đường kính lớn, nhưng số lượng ít hơn so với ở sợi cơ vân. Vi quản T thường thấy ở mức vị trí của vạch Z (ở cơ vân, vi quản T thấy ở vị trí ranh giới giữa đĩa A và đĩa I). Lưới nội bào trong sợi cơ tim có cấu tạo đơn giản, gồm những ống kích thước không đồng đều vây quanh các bó xơ cơ (chúng không có những túi tận tiếp xúc hoàn toàn với ống ngang như ở sợi cơ vân). Vi quản T ở sợi cơ tim chỉ liên hệ với một số nơi phình ra của lưới nội bào trong vùng ranh giới giữa hai đơn vị co cơ liền sát nhau. Vì vậy, trong phạm vi một đơn vị co cơ, mối liên hệ giữa vi quản T và lưới nội bào ở sợi cơ tim chỉ hình thành bộ đôi (diade), mà không hình thành bộ ba (triade) như ở sợi cơ vân. Cơ co phụ thuộc vào sự giải phóng ion Ca^{2+} từ lưới nội bào vào cơ tương. Ở cơ tim do chỉ có bộ đôi, hơn nữa số lượng lại không phong phú, nên khi có kích thích sự giải phóng ion Ca^{2+} từ lưới nội bào vào cơ tương hạn chế hơn so với ở cơ vân.

Mỗi tế bào cơ tim được bọc ngoài bởi một màng lipoprotein, phía ngoài là màng đáy (trừ ở đầu liên kết giữa hai tế bào không có màng đáy). Ngoài màng đáy là lớp liên kết thưa mỏng có chứa lưới mao mạch.

Có sự khác nhau về cấu trúc của tế bào cơ tim ở tâm nhĩ và tâm thất. Tế bào cơ tim tâm nhĩ kích thước nhỏ hơn tế bào cơ tim tâm thất. Hệ thống ống ngang ở tế bào cơ tim tâm thất phát triển phong phú hơn so với ở tế bào cơ tim tâm nhĩ, vì vậy tốc độ truyền thế năng hoạt động ở tâm thất cũng nhanh hơn.

Đặc điểm để nhận biết cơ tim dưới kính hiển vi quang học là trên mặt cắt dọc của sợi cơ đó những vạch bóng vắt ngang qua sợi cơ nhưng không trên cùng một hàng ngang, đó là những *vạch bậc thang* hay còn gọi là *đĩa gian tế bào*. Dưới kính hiển vi điện tử đây là nơi hai đầu tế bào cơ tim tiếp giáp nhau. Vạch bậc thang gồm có phần ngang và phần dọc theo sợi cơ. Phần ngang thuộc các tơ cơ cạnh nhau trong một sợi cơ, đứng chênh nhau một khoảng đúng bằng chiều dài một lồng Krause (do đó đã tạo thành một hình ảnh bậc thang dưới kính hiển vi quang học). Ở phần ngang của vạch, màng hai sợi cơ kế tiếp nhau liên kết với nhau bởi thể liên kết hoặc bởi dải bịt; còn ở phần dọc có mối liên kết khe, là nơi truyền xung động giữa hai tế bào cơ tim (Hình 7.13).

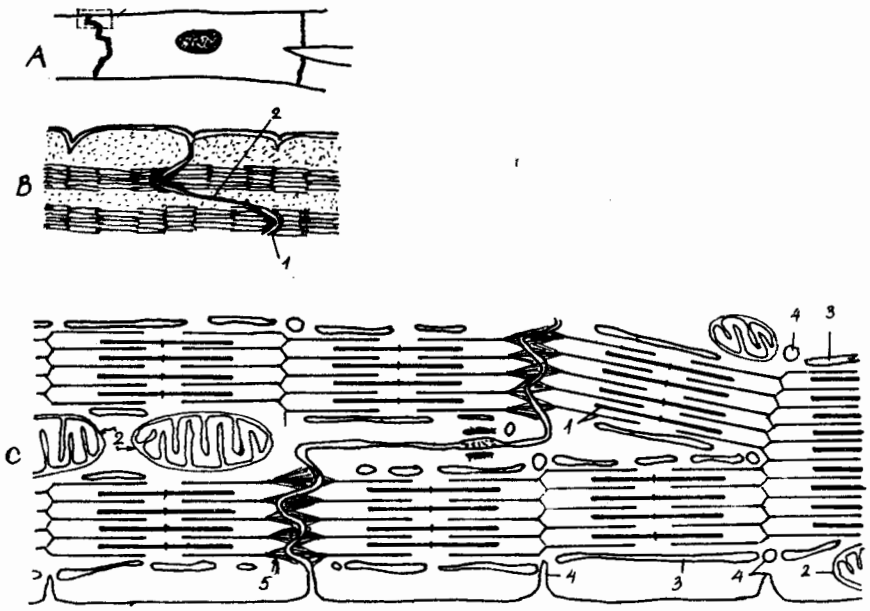

Hình 7.13. Vạch bậc thang trong cơ tim.

A. Cấu tạo vi thể; B. Cấu tạo siêu vi: 1. Phần ngang; 2. Phần dọc.
C. 1. Xơ actin và xơ myosin; 2. Ti thể; 3. Túi lưới nội bào;
4. Vi quản T; 5. Nơi xơ actin bám vào màng sợi cơ tim.

2.1.2. Mô cơ tim

Những tế bào cơ tim nối tiếp nhau bằng các mối liên kết ở đầu sợi cơ và bằng các nhánh nối, họp thành lưới sợi cơ. Trong các lỗ lưới giữa các tế bào là mô liên kết thưa chứa mao mạch máu, mao mạch bạch huyết và những sợi thần kinh. Ngoài ra ở cơ tim còn có những lá xơ và vòng xơ tạo thành một bộ khung, làm chỗ bám cho các sợi cơ tim. Khung mô liên kết ấy chia trái tim thành hai tầng: tầng tâm nhĩ và tầng tâm thất. Ở tầng tâm thất, cơ tim tạo nên một thành dày, còn ở tẫm nhĩ thì mỏng hơn. Mặt trong của thành tim được lợp bởi màng trong tim, mặt ngoài bởi màng ngoài tim.

2.1.3. Mô nút

Sự co bóp tự động và nhịp nhàng là đặc tính của các tế bào cơ tim phôi thai. Ở cơ tim vẫn tồn tại những tế bào cơ có khả năng đặc biệt ấy. Chúng họp thành mô nút (Hình 7.14). Mô nút giữ vai trò quan trọng trong sự phát sinh và dẫn truyền xung động, khiến tim duy trì sự co bóp tự động và nhịp nhàng. Ở trái tim người trưởng thành mô nút bao gồm các thành phần sau:

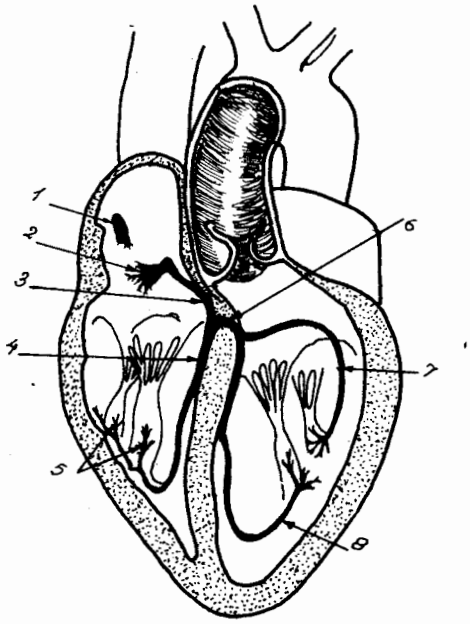

Hình 7.14. Mô nút.

1. Nút xoang; 2. Nút nhĩ thất; 3. Bó his (bó nhĩ thất);
4. Nhánh phải bó His; 5. Lưới sợi Purkinje;
6. Nhánh trái bó His; 7. Những sợi trước;
8. Những sợi sau.

2.1.3.1. Nút xoang (còn gọi là nút xoang – nhĩ hoặc nút Keith – Flack) có chiều dài 10-20nm, rộng 3mm, dày khoảng 1mm, nằm ở bên phải tĩnh mạch chủ trên, sát với tấm nhĩ phải. Đây là nơi xuất phát những xung động gây ra sự co bóp của tim. Thành phần cấu tạo chủ yếu của nút xoang là những tế bào cơ đặc biệt được gọi là tế bào mô nút, hình trụ hoặc hình đa diện, có nhân lớn, nằm giữa tế bào. Quanh nhân là một vùng bào tương rộng, không có bào quan. Phần bào tương còn lại ở ngoại vi tế bào chứa những tơ cơ có kích thước thay đổi và sắp xếp theo các chiều khác nhau, xen kẽ với các ti thể. Ở vùng ngoại vi của nút xoang còn có một loại tế bào được gọi là *tế bào cơ chuyển tiếp*. Những tế bào này ngắn và mỏng hơn tế bào cơ tim và được coi là dạng trung gian biến đổi về tế bào học giữa tế bào cơ kém biệt hoá và tế bào cơ tim. Những tế bào trong nút xoang liên hệ với nhau và với các tế bào cơ tim bằng những mối liên kết khe.

2.1.3.2. Nút nhĩ thất (nút Tawara). Nút này nhỏ hơn nút xoang, nằm ở phía dưới vách liên nhĩ, ngay sát chân van ba lá. Nút nhĩ thất chứa ít tế bào mô nút nhưng nhiều tế bào cơ chuyển tiếp.

2.1.3.3. Bó His. Gồm những tế bào mô nút chạy song song với nhau thành bó, từ nút nhĩ thất chạy ở mặt phải thành trong của tâm nhĩ phải, xuống tới vách liên thất, chạy từ sau ra trước rồi chia làm hai nhánh ở hai mặt của vách liên thất.

2.1.3.4. Lưới sợi Purkinje. Là lưới sợi toả ra từ hai nhánh của bó His, nằm rải rác ở màng trong tim. Những tế bào mô nút tạo thành lưới Purkinje có kích thước lớn (dài khoảng 50 micromet) nhưng đường kính lớn hơn gấp đôi đường kính tế bào cơ tim). Trong bào tương, các xơ cơ chỉ chiếm một phần, phần còn lại chứa nhiều hạt glycogen, nhiều ti thể và rải rác có cả lysosom; lưới nội bào không phát triển. Những tế bào của lưới Purkinje liên hệ với nhau và với các tế bào cơ tim bởi mối liên kết khe (Hình 7.15).

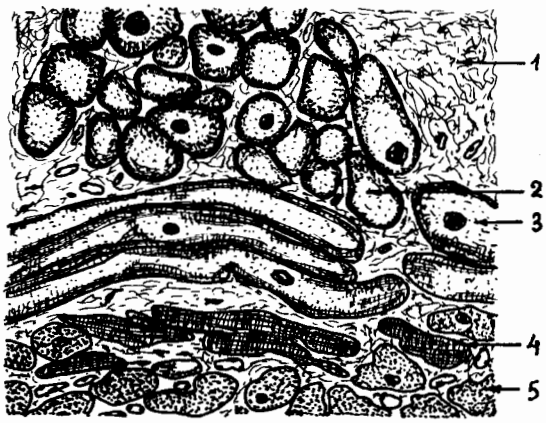

Hình 7.15. Tế bào mô nút.
1. Mô liên kết; 2. Tế bào mô nút (mặt cắt ngang);
3. Tế bào mô nút (mặt cắt dọc);
4 và 5. Sợi cơ tim.

2.1.4. Sự phân bố thần kinh

Bên cạnh hệ thống thần kinh tự động tại tim, những sợi thần kinh giao cảm và phó giao cảm đã hình thành những đám rối sâu rộng tại tim. Những tế bào hạch và những trụ trục thần kinh đã được phát hiện trong thành của tâm nhĩ phải, đặc biệt là ở vùng nút xoang và nút nhĩ-thất. Nhịp đập của tim chậm lại khi kích thích thần kinh phế vị (hệ phó giao cảm) và nhịp tim tăng lên khi kích thích thần kinh giao cảm. Những sợi thần kinh thực vật này liên hệ với các tế bào thộc mô nút không giống như kiểu các cấu trúc tận cùng thần kinh ở sợi cơ vân, trong bào tương các trụ – trục có những túi nhỏ dạng túi synap.

2.1.5. Những tế bào nội tiết ở tim

Theo quan niệm trước đây, những tế bào nội tiết ở tim đóng vai trò hạn chế sự co cơ tim và kích thích sự dẫn truyền xung động tại tim. Những kết quả nghiên cứu hình thái và sinh hoá cho biết những tế bào cơ tim nội tiết đã tổng hợp và bài xuất các hormon peptid có tác dụng điều chỉnh thể tích máu và điều chỉnh các thành phần điện phân của dung dịch ngoài tế bào. Tế bào cơ tim nội tiết là loại tế bào cơ tim đã biệt hoá, khu trú chủ yếu ở tiểu nhĩ phải và tiểu nhĩ trái, các khu vực khác của tâm nhĩ và dọc theo hệ thống dẫn truyền ở vách liên thất. Về cấu tạo hình thái, chúng giống các tế bào cơ tim đã mô tả, nhưng trong bào tương có những hạt chết tiết. Những hạt chết tiết có đường kính 0,3-0,4 miromet, có vỏ bọc, thường tập trung ở hai cực của nhân tế bào và xen giữa các xơ cơ hoặc dưới màng cơ tương. Những hạt chế tiết này chứa những tiền thân của các hormon polypeptid có hoạt tính sinh học gọi là cardio- dilatin (CDD) hoặc atrial natriuric polypeptid (ANP). Các hormon này ngoài tác dụng điều khiển sự dãn mạch, còn có tác dụng gián tiếp kìm hãm sự bài tiết arginin-vasopressin của thuỳ trước tuyến yên và kìm hãm sự sản xuất aldosterol của tuỷ thượng thận.

2.2. Sự co bóp của tim

Trái tim hoạt động tự động, nhịp nhàng là nhờ chức năng đặc biệt của mô nút. Ngoài chức năng dẫn truyền với tốc độ cao (đặc biệt là của lưới sợi Purkinje), một số thành phần của mô nút là điểm xuất phát của các xung động (nút xoang và nút nhĩ thất). Tuy vậy những sợi cơ tim chính thức cũng tham gia vào hoạt động dẫn truyễn nhưng với tốc độ chậm hơn. Xung động co rút cơ sau khi phát sinh từ nút xoang, mau chóng truyền đến toàn bộ hai tâm nhĩ, làm hai tâm nhĩ cùng co bóp một lúc. Xung động đồng thời lan tới

nút nhĩ thất (trong thời gian 3/100 giây). Từ nút nhĩ thất, xung động truyền qua bó His (khoảng 5/100 giây) để tới tâm thất. Tại đây, xung động toả rất nhanh ra toàn khối cơ ở tâm thất nhờ lưới sợi Purkinje (tốc độ 5.000 m/giây) làm cho hai tâm thất cùng co bóp.

2.3. Sự tái tạo của cơ tim

Khả năng tái tạo của tế bào cơ tim ở người trưởng thành là không có. Vùng cơ tim tổn thương (hậu quả của nhồi máu cơ tim) được thay thế bởi một cái sẹo liên kết)

3. CƠ TRƠN

Cơ trơn có ở thành các tạng rỗng, ở thành mạch, ở da và một số cơ quan khác. Tế bào cơ trơn không có vân ngang. Cơ trơn hoạt động không theo ý muốn, chịu sự chi phối của hệ thần kinh thực vật.

3.1. Cấu tạo hình thái

3.1.1. Sợi cơ trơn

Tế bào cơ trơn hay sợi cơ trơn thường có hình thoi. Chiều dài sợi cơ khác nhau tuỳ mỗi cơ quan. Ở tử cung phụ nữ có thai, sợi cơ trơn có thể dài tới 0,5mm. Sợi cơ trơn ở thành ruột dài khoảng 0,2mm, ở thành mạch máu chỉ dài khoảng 20 micromet.

Trong một số cơ quan, hình dáng sợi cơ lại có đặc điểm riêng. Thí dụ ở thành các ống bài xuất ngoài thận, những sợi cơ trơn thường chia nhánh; những tế bào cơ-biểu mô có nhiều nhánh bào tương dài, trong có xơ cơ, tỏa ra bao lấy các túi tuyến (tuyến vú) hoặc bao lấy thành của ống bài xuất (tuyến mồ hôi). Những tế bào quanh mao mạch và quanh các tĩnh mạch sau mao mạch cũng có các nhánh bào tương quây lấy thành mạch. Khi các tế bào này co rút, lòng mạch sẽ thu hẹp.

Màng bào tương của sợi cơ còn được gọi là màng cơ tương. Phủ mặt ngoài màng cơ tương là màng đáy. Mỗi sợi cơ trơn có một nhân tế bào, nằm ở phần phình ra ở giữa sợi cơ, có hình trứng hoặc hình que gẫy khúc, tuỳ theo sợi cơ ở trạng thái dãn hoặc co khi cố định làm tiêu bản. Mỗi nhân chứa một hoặc hai hạt nhân. Chất nhiễm sắc phân bố thành các cụm nhỏ sát màng nhân.

Trong khối cơ tương, ngoài nhân tế bào, còn có ti thể, hạt glycogen, myoglobin. Kính hiển vi điện tử còn cho phép nhận thấy lưới nội bào, bộ Golgi, ribosom, thể đặc, tấm đặc và các loại xơ cơ. Những ti thể hình que ngắn hoặc hình cầu với cấu tạo điển hình như ở các loại tế bào khác. Số lượng ti thể nhiều, tập trung ở phía hai cực của nhân. Bộ Golgi nhỏ và nằm gần nhân sợi cơ. Lưới nội bào kém phát triển, phân tán quanh nhân,dọc theo sợi cơ và ở gần màng cơ tương. Trên tiêu bản vi thể, nhuộm bằng phương pháp thích hợp và trên các lát cắt được quan sát dưới kính hiển vi điện tử, có thể thấy những cấu trúc nhỏ hình thoi đậm màu, nằm rải rác trong cơ tương, được gọi là thể đặc hoặc nằm sát màng bào tương được gọi là tấm đặc. Thể đặc và các tấm đặc là nơi đính các xơ cơ. Thể đặc được xác định là α-actin và tấm đặc là vinculin và talin (những protein liên kết với actin). Dưới kính hiển vi điện tử, có thể xác định rõ ba loại xơ: xơ actin có đường kính 4-8nm, xơ myosin có đường kính khoảng 15nm và xơ trung gian có đường kính khoảng 10nm. Thành phần chủ yếu của xơ trung gian là desmin (nhưng ở sợi cơ thành mạch lại là vimentin). Xơ trung gian xếp với nhau thành bó, chạy theo chiều dài của sợi cơ, đính vào các thể đặc và tấm đặc, tạo thành một bộ khung vững chắc cho tế bào cơ trơn khi co rút. Đơn vị co cơ ở sợi cơ trơn có những đặc điểm khác với ở sợi cơ vân. Tỉ lệ giữa xơ actin và xơ myosin ở sợi cơ vào khoảng từ 12/1 đến 14/1 (tỉ lệ này ở sợi cơ vân là 2/1 hoặc 4/1). Những xơ actin thường quây kín các xơ myosin nên rất khó làm thể hiện loại xơ này bằng phương pháp làm tiêu bản mô học thông thường. Hướng của các xơ cơ hoặc chạy dọc hoặc xiên so với trục dài của sợi cơ. Những xơ actin đính vào các thể đặc và tấm đặc (Hình 7.16 và 7.17) tương tự như đối với vạch Z của lồng Krause ở sợi cơ vân. Về cấu tạo phân tử, xơ actin không có phân tử troponin. Sự sắp xếp phân tử myosin trong xơ myosin cũng có điểm khác so với xơ myosin ở sợi cơ vân. Đó là trên toàn bộ chiều dài của xơ myosin đều có các phần hình cầu của phân tử myosin (nơi tạo mối liên kết

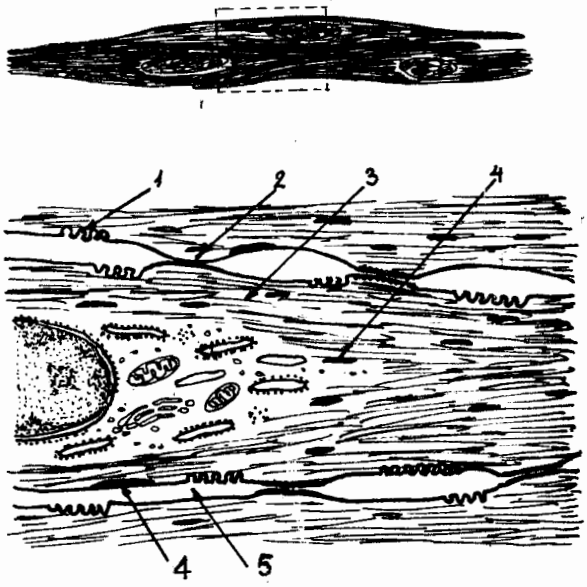

Hình 7.16. Cấu tạo siêu vi sợi cơ trơn.

1. Không bào vi ẩm; 2. Nơi tiếp giáp giữa hai tế bào cơ; 3. Xơ cơ; 4. Thể đặc, tấm đặc; 5. Khoảng gian bào hai sợi cơ.

actin-myosin khi co cơ). Do những đặc điểm cấu tạo và sự sắp xếp của ba loại xơ đã mô tả trên, nên ở sợi cơ trơn không có vân ngang và khi sợi cơ co rút, mặt sợi cơ có nhiều chỗ lồi, lõm không bằng phẳng như khi sợi cơ dãn (Hình 7.18).

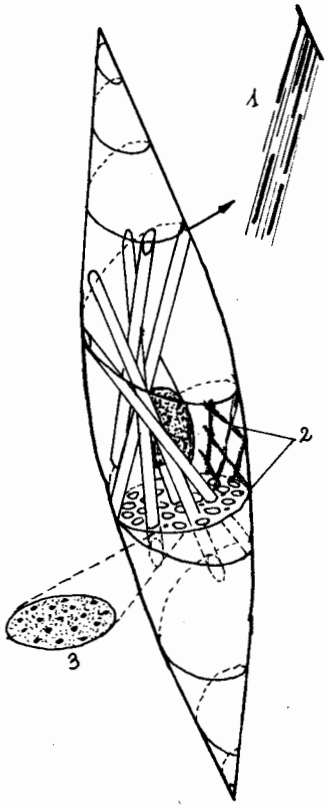

Hình 7.17. Sơ đồ sắp xếp các phân tử co rút trong tế bào cơ trơn.

1. Mặt cắt dọc đơn vị cơ cơ; 2. Thể đặc; 3. Mặt cắt ngang đơn vị co cơ.

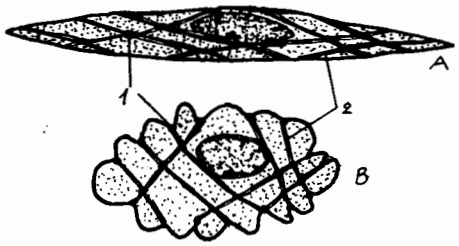

Hình 7.18. Sợi cơ trơn co rút.

A. Trạng thái nghỉ; B. Trạng thái co; 1. Tấm đặc; 2. Xơ trung gian

3.2.1. Mô cơ trơn

Những sợi cơ trơn họp lại với nhau thành từng bó, hoặc từng lớp bằng cách lồng vào nhau, phần phình to của sợi này nằm cạnh đầu thon nhỏ của sợi bên cạnh. Giữa các sợi cơ là khoảng gian bào, rộng từ 50nm – 80nm trong có chứa sợi collagen, sợi võng và chất gian bào. Những thành phần liên kết này gắn các sợi cơ lại với nhau. Ở mặt cắt ngang qua bó cơ, có thể thấy rõ mặt cắt của các sợi cơ có hình tròn hay hình đa giác, thấy hoặc không thấy nhân tế bào, đường kính chênh nhau từ một đến vài micromet (xem hình 7.1). Ở hầu hết các tạng rỗng, những sợi cơ trơn đã hình thành nên hai lớp cơ: những sợi của lớp trong xếp theo hướng vòng, những sợi của lớp ngoài xếp theo hướng dọc. Ở dạ dày và đoạn dưới niệu quản còn thêm lớp thứ ba gồm những sợi chạy xiên hoặc theo hướng dọc. Lớp này nằm ở phía trong lớp vòng. Những sợi cơ trơn tạo thành lớp áo giữa của thành mạch máu, chạy xiên theo chiều xoắn ốc mà góc tạo nên hướng đi của sợi cơ với hướng đi của lòng mạch tăng lên khi đường kính lòng mạch nhỏ dần. Vì vậy ở các tiểu động mạch, các sợi cơ có hướng vòng. Ở thành tử cung, cơ trơn chiếm ưu thế. Các bó sợi cơ thường có những nhánh nối với nhau. Ở da, cơ dựng lông chỉ là những bó sợi cơ nhỏ. Ở tuyến tiền liệt và thành túi tinh, những tế bào cơ trơn đứng rải rác trong mô liên kết. Xen giữa các bó sợi cơ trơn là mô liên kết, mạch máu, mạch bạch huyết và thần kinh. Vì hoạt động của cơ trơn đòi hỏi ít năng lượng nên mạch máu ở mô cơ trơn không phong phú như ở mô cơ vân. Ở thành nhiều mạch máu, mô cơ được nuôi dưỡng bằng con đường khuyếch tán.

3.2. Phân bố thần kinh và những đặc điểm hoạt động của cơ trơn

Mô cơ trơn nhận những xung động từ những sợi thần kinh không myelin thuộc hệ giao cảm và phó giao cảm. Sự liên hệ giữa những đầu thần kinh này với những sợi cơ trơn không giống như ở sợi cơ vân (không hình thành những cấu trúc đặc biệt) mà thông qua những synap hoá học. Có hai cách phân bố thần kinh trong cơ trơn:

- *Nhiều sợi thần kinh đến, cùng chi phối một vùng cơ, nhưng mỗi sợi chỉ tiếp xúc với một tế bào cơ nhất định. Xung động thần kinh đồng thời được dẫn truyền qua các sợi, làm cho các sợi cơ cùng hoạt động. Cơ thắt đồng tử hoạt động theo kiểu này.*
- *Một sợi thần kinh đến chi phối một bó sợi cơ, nhưng chỉ tiếp xúc với một hay vài sợi cơ. Xung động thần kinh khi đến tế bào cơ đó được truyền sang tế bào cơ bên cạnh qua mối liên kết khe, làm cho các sợi cơ*

trong bó đó hoạt động gần như đồng thời. Những cơ trơn ở thành trượt hoạt động theo kiểu này. Cách co rút này chậm, xảy ra bất chợt hoặc liên tục.

- *Cũng như cơ vân, sự co rút cơ trơn phụ thuộc vào sự lồng sâu vào nhau của các xơ actin và myosin khi hình thành các cầu nối actin-myosin. Khi cơ co, qua các thể đặc và tấm đặc, toàn lưới xơ cơ trong tế bào cũng co rút. Vì vậy lực sinh ra khi cơ co cũng khá mạnh. Tuy nhiên cơ trơn co rút chậm và duy trì liên tục. Sự co rút chậm chạp của cơ trơn có liên quan tới sự vắng mặt của hệ thống T trong sợi cơ. Do xơ actin của cơ trơn không có phân tử troponin nên cơ chế co cơ trơn khác với ở cơ vân. Trong khi ở cơ vân, các Ca^{2+} đã hoạt hoá phân tử tropomyosin của xơ actin để khởi đầu sự co cơ thì ở cơ trơn, các Ca^{2+} (khuyếch tán vào trong sợi cơ bằng sự khử cực của màng qua ảnh hưởng của chất trung gian hoá học) đã gắn với enzym proteinkinase (calmodulin). Phức hợp này hình thành, đã hoạt hoá ATP ase đầu hình cầu của phân tử myosin, đồng thời Ca^{2+} xúc tác phản ứng thuỷ phân ATP để tạo năng lượng. Kết quả là phức hợp actomyosin được hình thành, các xơ actin chuyển dịch và lồng vào xơ myosin.*

3.3. Sự phát triển và tái tạo cơ trơn

Bình thường, ở một số nơi trong cơ thể, lượng cơ trơn có thể tăng lên. Thí dụ như sự phát triển của cơ trơn ở thành tử cung phụ nữ có thai không phải chỉ do sợi cơ trơn lớn lên về kích thước mà các tế bào cơ còn phải phân chia theo cách gián phân để tăng số lượng. Sau tổn thương, những sợi cơ trơn ở quanh vùng tổn thương sẽ tiến hành gián phân và phát triển để bổ sung phần mô cơ đã bị phá hủy.

Chương 8

MÔ THẦN KINH

Mô thần kinh có mặt ở hầu khắp cơ thể. Mô thần kinh có cấu trúc đặc biệt để thích nghi với các chức năng sau:

- Nhận cảm có chọn lọc đối với mọi kích thích xuất phát từ môi trường bên trong hay bên ngoài cơ thể;
- Phân tích và dẫn truyền xung động một cách mau chóng đến các cơ quan mà nó tác động.

Về mặt cấu tạo, mô thần kinh gồm có nơron và những tế bào thần kinh đệm. Xét về quá trình phát triển chủng loại, nơron có nguồn gốc từ những tế bào thần kinh tác động nguyên thuỷ có khả năng đáp ứng với các kích thích khác nhau bằng sự co rút. Ở động vật cao cấp, khả năng co rút là chức năng chủ yếu của các tế bào cơ, còn sự phân tích và dẫn truyền xung động lại là tính chất đặc biệt của nơron.

Những tế bào thần kinh đệm là nhiệm vụ đệm lót, dinh dưỡng và bảo vệ nơron. Nơron và những tế bào thần kinh đệm, họp thành những cấu trúc và cơ quan riêng biệt. Tập hợp các cấu trúc và cơ quan do các tế bào ấy tạo nên, gọi là hệ thần kinh.

1. NƠRON

Nơron (hay tế bào thần kinh chính thức) là loại tế bào đã biệt hoá cao độ, mang thai đặc tính cơ bản là tính cảm ứng và tính dẫn truyền. Tính cảm ứng là khả năng đáp ứng lại các kích thích bằng sự phát sinh ra các xung động. Tính dẫn truyền là khả năng vận chuyển xung động từ nơi này đến nơi khác. Một đặc điểm nữa là mọi nơron đều có khả năng kích thích các nơron khác tiếp xúc với nó. Mỗi nơron là một đơn vị hoàn chỉnh về di truyền, hình thái, dinh dưỡng và chức năng. Nói chung, mỗi nơron gồm có các phần: thân nơron, những sợi nhánh và sợi trục. Thân nơron là trung tâm dinh dưỡng, tiếp nhận và phân tích các tín hiệu (trừ trường hợp thân

nơron một cực giả). Từ thân nơron tỏa ra các nhánh bào tương. Những sợi nhánh thường chia nhiều nhánh nhỏ, tiếp nhận các kích từ vùng xung quanh nơron, dẫn các xung động về thân nơron (hướng tâm). Mỗi nơron chỉ có một sợi trục dẫn xung động từ thân nơron tới các tế bào khác (ly tâm). Trường hợp cá biệt, có một số nơron không có sợi trục như tế bào hạt ở hành khứu và tế bào không sợi dài ở võng mạc. Phần xa của sợi trục thường chia ra các nhánh tận. Đầu cuối các nhánh tận đó có những cúc tận cùng, nơi đây các xung động được truyền tới nơron kế tiếp qua một cấu trúc đặc biệt gọi là synap (hay khớp thần kinh) (Hình 8.1).

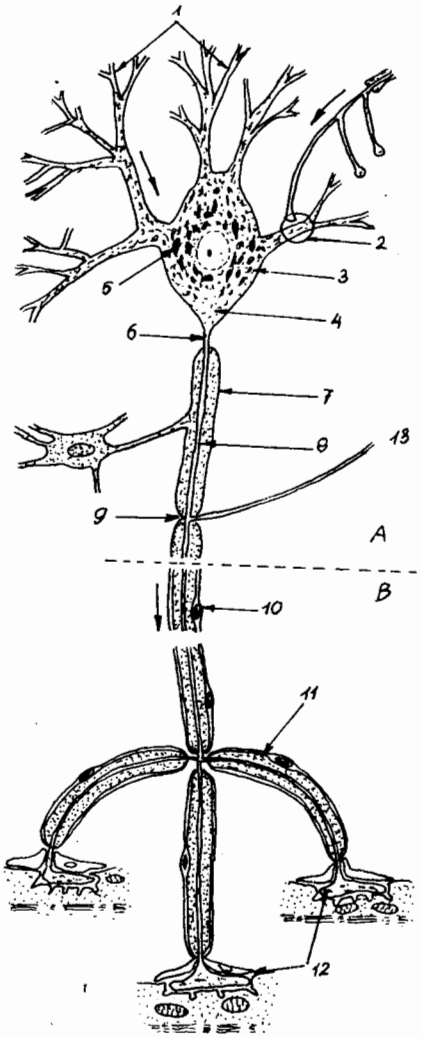

Hình 8.1. Sơ đồ cấu tạo một nơron (vận động)

1. Sợi nhánh; 2. Synap; 3. Thân nơron; 4. Cực trục; 5. Thể Nissl; 6. Đoạn đầu sợi trục; 7. Bao myelin; 8. Sợi trục; 9. Vòng thắt Ranvier; 10. Nhân tế bào Schwann; 11. Nhánh tận; 12. Cúc tận cùng và bản vận động; 13. Nhánh ngang; A. Trung ương; B. Ngoại vi.

1.1. Phân loại nơron

1.1.1. Phân loại nơron hình thái

Nơron có kích thước và hình dáng rất khác nhau. Sự khác nhau này biểu hiện ở các thành phần của nơron. Nơi xuất phát của các sợi nhánh và sợi trục từ thân nơron gọi là cực. Căn cứ vào số cực, có thể chia các nơron trong cơ thể thành các loại sau. (Hình 8.2):

- *Nơron nhiều cực.* Đa số các nơron thuộc loại nhiều cực với nhiều sợi nhánh (từ 2 trở lên) và một sợi trục. Thí dụ nơron nhiều cực trong chất xám của tuỷ sống, tế bào Purkinje ở tiểu não, tế bào tháp ở đại não, tế bào mũ ni ở hành khứu não, tế bào giao cảm... Trong chất xám của hệ thần kinh trung ương, những nơron nhiều cực còn có tên gọi là tế bào Golgi I có sợi trục dài rời khỏi chất xám, tiến vào chất trắng trở thành những trụ trục của sợi thần kinh có myelin. Tế bào Golgi II có sợi trục

ngắn, tỏa nhánh tận liên hệ trực tiếp với các nơron bên cạnh. Đó là những nơron có chức năng liên hợp.

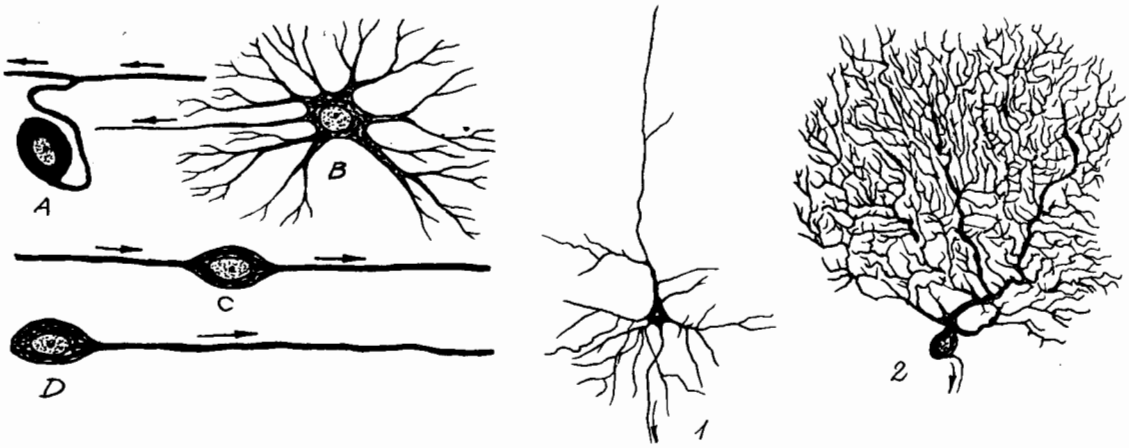

Hình 8.2. Các loại nơron

A. Nơron một cực giả; B. Nơron nhiều cực; C. Nơron hai cực; D. Nơron một cực
1. Tế bào tháp; 2. Tế bào Purkinje.

- *Nơron hai cực.* Loại nơron này có ở một số vùng như võng mạc thị giác, hạch xoắn ốc tai, hạch Scarpa thuộc dây thần kinh thính giác. Thân nơron hình thoi hay hình trứng, một cực là nơi xuất phát sợi nhánh, cực kia là của sợi trục.
- *Nơron một cực giả.* Đó là nơron chữ T ở hạch gai. Từ thân nơron hình cầu hay hình trứng cho ra một sợi lớn. Sau một đoạn chạy quanh thân nơron, sợi này tách làm hai: một sợi chạy ra vùng ngoại vi, đó là sợi nhánh của nơron này, nhận cảm giác từ các chi; một sợi chạy về trung tâm thần kinh (tuỷ sống), đó là sợi trục. Những xung động thần kinh từ sợi nhánh sang sợi trục không đi qua thân nơron một cực giả. Thân nơron chữ T chỉ đảm nhiệm chức năng dinh dưỡng. Quanh thân nơron không thấy synap.
- *Nơron một cực.* Loại này rất hiếm. Thí dụ nơron thần kinh nhai ở cầu não. Từ thân nơron hình cầu chỉ có một sợi dài mang tính chất của sợi trục, không có sợi nhánh.

1.1.2. Phân loại theo chức năng

Trong cơ thể, những nơron thuộc hệ thần kinh sinh dưỡng hoặc những nơron của hệ thần kinh thực vật đều tiếp nối với nhau thành chuỗi. Hệ thần

kinh sinh dưỡng đảm nhiệm chức năng thông tin giữa cơ thể và môi trường, còn hệ thần kinh thực vật điều khiển sự hoạt động của các cơ quan. Chuỗi nơron đơn giản nhất là cung phản xạ tuỷ gồm hai nơron. Một nơron hình thành phần hướng tâm, còn nơron kia là phần ly tâm của cung phản xạ. Trên cơ sở đặc điểm chức năng, lại có thể phân loại như sau:

- *Nơron hướng tâm sinh dưỡng*
- *Nơron hướng tâm thực vật*
- *Nơron ly tâm sinh dưỡng*
- *Nơron ly tâm thực vật.*

Nơron hướng tâm sinh dưỡng tiếp nhận các kích thích từ vùng ngoại vi của cơ thể, được gọi là những nơron cảm thụ, hoặc nhận các kích thích từ các giác quan (mắt, tai, cơ quan thăng bằng, khứu giác, vị giác) được gọi là nơron cảm giác (trong một số tài liệu, người ta không phân biệt nơron cảm giác và nơron cảm thụ; tất cả đều chung một khái niệm nơron cảm giác). Nơron hướng tâm - thực vật tiếp nhận các kích thích từ bên trong cơ thể. Nơron ly tâm - sinh dưỡng chi phối hoạt động của các tế bào cơ (còn gọi là nơron vận động). Nơron ly tâm - thực vật dẫn truyền xung động tới các cơ quan.

Đa số các cung phản xạ gồm nhiều nơron. Vì vậy giữa nơron hướng tâm và nơron ly tâm có những nơron trung gian. Nhờ nơron trung gian, những mạch chức năng đã hình thành. Trên thực tế, tất cả các hoạt động phức tạp của hệ thần kinh đều dựa vào sự hoạt động đồng thời của các mạch chức năng.

1.2. Cấu tạo nơron

1.2.1. Thân nơron

Hình dáng thân nơron có thể hình cầu, hình sao hay hình thoi, tuỳ thuộc vào số lượng và hướng của các nhánh mọc từ thân ra. Có loại nơron có kích thước thân rất nhỏ như nơron hạt tiểu não có đường kính khoảng 4 - 5 micromet. Có loại nơron rất lớn như nơron tháp (130 micromet). Thân nơron trước hết là trung tâm dinh dưỡng của nơron, nhưng cũng là trung tâm nhận kích thích (Hình 8.3).

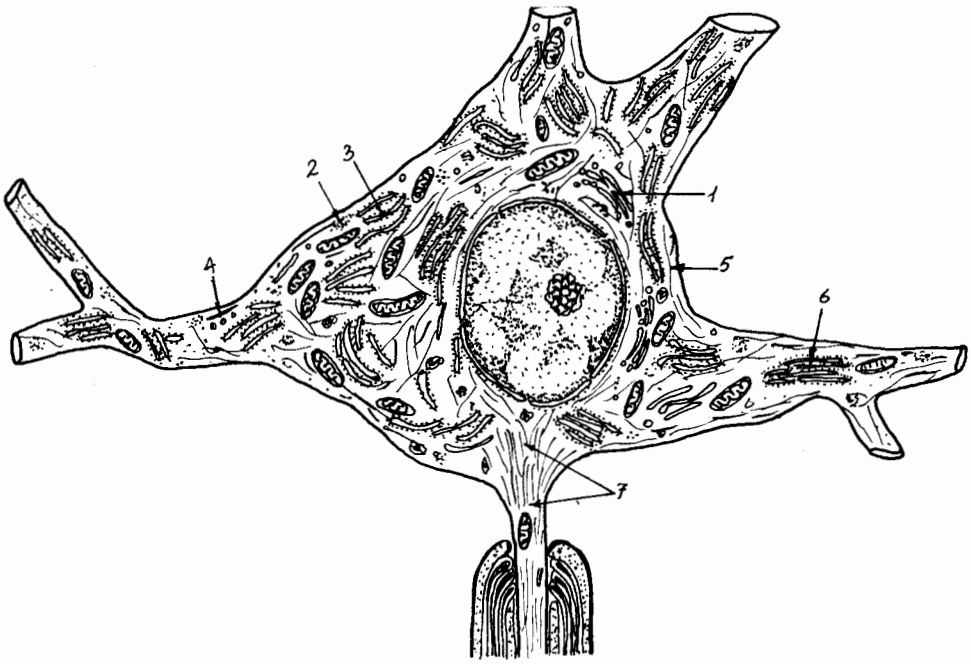

Hình 8.3. Cấu tạo siêu vi thân nơron.

1. Bộ Golgi; 2. Nhóm ribosom tự do; 3. Lưới nội bào có hạt; 4. Ống siêu vi; 5. Xơ thần kinh; 6. Đám lưới nội bào có hạt trong sợi nhánh; 7. Cực trục và nơi xuất phát cực trục.

- *Nhân*. Đa số các nơron có nhân lớn, hình cầu, thường ở vị trí trung tâm tế bào. Chất nhiễm sắc ở dạng phân tán và mịn, vì vậy hạt nhân thường nổi rõ trong chất nhân. Ở phụ nữ, người ta cũng phát hiện được chất nhiễm sắc giới (thể Barr) trong nhân nơron.
- *Lưới nội bào có hạt.* Trong bào tương của thân nơron, lưới nội bào có hạt rất phát triển. Những túi lưới nội bào có hạt xếp song song với nhau. Xen giữa chúng là những đám ribosom tự do. Tại đây, những protein cấu trúc và protein vận chuyển được tổng hợp.

Dưới kính hiển vi quang học, khi nhuộm màu thích hợp (bằng toluidin), những đám túi lưới nội bào có hạt và ribosom tự do này thể hiện là những khối ưa màu base. Chúng phân bố đều khắp trong bào tương thân nơron. Những khối ưa base này được gọi là những thể Nissl hay còn gọi là thể da báo. Kích thước và số lượng thể Nissl phụ thuộc vào trạng thái hoạt động chức năng và vào từng loại nơron. Thể Nissl đặc biệt phong phú trong bào tương thân nơron vận động ở sừng trước tuỷ sống. Trong những trường hợp sợi trục bị tổn thương hoặc khi nơron bị kiệt quệ bởi các kích thích

mạnh và kéo dài, số lượng thể Nissl thường bị giảm mạnh. Bào quan này liên quan tới khả năng tổng hợp protein để bổ sung những protein đã được nơron sử dụng trong quá trình chuyển hoá.

Để nói lên thân nơron là nguồn bổ sung protein mới, năm 1948 Weiss và Hiscoc đã đưa ra thuyết "vận chuyển ở sợi trục". Theo thuyết này thì những protein mới luôn được tổng hợp ở thân nơron rồi được vận chuyển tới đầu tận cùng của sợi trục. Dùng phương pháp phóng xạ đánh dấu tự chụp cho thấy chỉ sau một thời gian ngắn chất đánh dấu đã xuất hiện ở gần nhân và vùng bào tương chung quanh. Sau đó, lần lượt xuất hiện ở cực trục rồi sợi trục.

- *Bộ Golgi.* Ở thân nơron, bộ Golgi khá phát triển, thường nằm quanh nhân. Dưới kính hiển vi điện tử, bộ Golgi có cấu trúc điển hình, trong đó có nhiều túi nhỏ hình cầu. Dưới kính hiển vi quang học, khi nhuộm bằng acid osmic hoặc bằng phương pháp ngấm bạc, bộ Golgi thể hiện là một lưới xơ không đồng đều. Bên cạnh bộ Golgi, có thể nhận thấy lưới nội bào không hạt.
- *Ti thể.* Ti thể phân bố đều khắp thân nơron và kích thước tương đối nhỏ. Mật độ ti thể ở thân nơron lớn hơn so với những đoạn tận cùng của sợi trục.
- *Xơ thần kinh và ống siêu vi.* Xơ thần kinh có đường kính khoảng 10mm, chẳng những có nhiều trong bào tương thân nơron mà còn có cả ở bào tương sợi nhánh và sợi trục. Nhiều xơ thần kinh đan xen kẽ giữa các túi lưới nội bào có hạt và ribosom tự do, như liên kết chúng lại thành khối. Dưới kính hiển vi quang học, khi nhuộm bằng phương pháp ngấm bạc, các xơ thần kinh tập trung thành từng bó gọi là tơ thần kinh. Xơ thần kinh được coi là khung chống đỡ bên trong nơron. Trong bào tương thân nơron còn có các ống siêu vi với đường kính khoảng 24nm, là ống vi vận chuyển trong nơron.
- *Các chất vùi.* Chất vùi trong bào tương thân nơron gồm:

+ Những giọt lipid;
+ Những hạt glycogen;
+ Nơron ở một số nơi có màu sẫm hay màu đen như ở liềm đen của não, hạch gai, hạch giảm cảm, nhân xanh ở sàn não thất 4. Sắc tố đó là melanin mà ý nghĩa chức năng của chúng còn chưa rõ.
+ Một số sắc tố khác như: lipofuchsin dưới dạng chất vùi màu nâu sáng. Đó là các lysosom thứ phát. Lượng sắc tố này tăng lên theo tuổi đời. Sắc tố sắt có ở một số nơi và cũng tăng lên theo tuổi đời.

1.2.2. Những nhánh của nơron

1.2.2.1. Sợi nhánh

Tên gọi sợi nhánh dựa vào đặc điểm của nó là sự chia nhánh nhỏ dần như kiểu cành cây, càng xa thân nơron, đường kính sợi nhánh càng nhỏ. Nói chung, sợi nhánh chia nhành nhiều làm tăng diện tích bề mặt của nơron. Khi nhận kích thích, sợi nhánh truyền xung động về thân nơron. Cũng như sợi trục, sợi nhánh có màng bào tương bọc ngoài, tiếp nối với màng bào tương bọc thân nơron. Bờ sợi nhánh thường không đều đặn, dọc đường đi của nó, có những chồi hay gai lồi ra (Hình 8.4). Đây là những vị trí tiếp xúc, liên hệ với các nơron chung quanh. Ở người, nơron Purkinje trong tiểu não có khoảng 200.000 và nơron vận động ở sừng trước có khoảng 6.000 mối tiếp xúc. Trong bào tương sợi nhánh (trừ sợi nhánh rất nhỏ) có lưới nội bào có hạt và ribosom, ti thể, nhiều ống siêu vi và xơ thần kinh, những túi synap nhưng không có bộ Golgi.

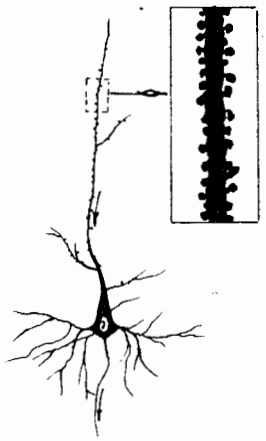

Hình 8.4. Những chồi (gai) của sợi nhánh.

1.2.2.2. Sợi trục

Sợi trục dẫn xung động rời xa thân nơron. Chiều dài và đường kính sợi trục tuỳ theo từng loại nơron. Sợi trục của nơron vận động ở sừng trước của tuỷ sống dài tới 1m chỉ phối hoạt động các cơ ở chân. Dọc đường đi của sợi trục, thường ít chia nhánh ngang, vì thế đường kính giữa các đoạn khá đồng đều. Cũng có khi sợi trục cho nhánh bên, nhánh này quay trở lại vùng quanh thân nơron ấy. Nơi tách của nhánh bên thường cách cực trục một đoạn ngắn và tạo với sợi trục một góc vuông. Sợi trục không có chồi hay gai. Tận cùng sợi trục thường chia nhánh nhỏ đến tiếp xúc với các nơron tiếp theo. Trong bào tương cực trục cũng như bào tương sợi trục không có lưới nội bào có hạt và ribosom, nhưng nhiều xơ thần kinh, ống siêu vi, ti thể, lưới nội bào không hạt và túi synap. Đoạn đầu của sợi trục (đoạn giữa cực trục và nơi sợi trục bắt đầu được bao myelin bọc) có đặc điểm là: có một lớp đậm đặc đối với dòng điện tử ngay sát dưới màng bào tương sợi trục và trong bào tương đoạn này có rất nhiều ống siêu vi.

1.2.2.3. Những sợi thần kinh

Sợi trục hay sợi nhánh của một nơron là thành phần cấu tạo chủ yếu của sợi thần kinh. Khi còn ở trong chất xám của hệ thần kinh trung ương, các nhánh của nơron không có vỏ bọc ngoài. Khi tới chất trắng và vùng ngoại biên, các nhánh của nơron được bọc ngoài bởi một hoặc hai bao do tế

bào thần kinh đệm tạo nên. Ở loại sợi thần kinh có vỏ bọc, sợi nhánh hoặc sợi trục được gọi là trụ trục. Căn cứ vào cách cấu tạo vi thể, người ta đã chia những sợi thần kinh ở trong cơ thể ra làm ba loại: sợi trần, sợi không myelin, sợi có myelin.

- *Sợi thần kinh trần.* Sợi trần là sợi nhánh hay sợi trục không có vỏ bọc. Sợi trần có trong chất xám của những trung tâm thần kinh. Những đầu tận cùng của các sợi thần kinh có vỏ bọc khi đến tiếp xúc với các điểm tác động (những tế bào cơ, tế bào tuyến...) cũng là những sợi trần (mất vỏ bọc).
- *Sợi thần kinh không myelin.* Sợi không myelin thường thấy ở các dây thần kinh phế vị và dây thần kinh giao cảm. Dưới kính hiển vi quang học, loại sợi này trụ trục được bọc ngoài bởi lớp bào tương mỏng chứa nhiều nhân dẹt của tế bào Schwann, được gọi là bao Schwann (người ta đã không phân biệt được ranh giới các tế bào hợp thành bao Schwann). Trong cùng một bao có thể có nhiều trụ trục, những sợi

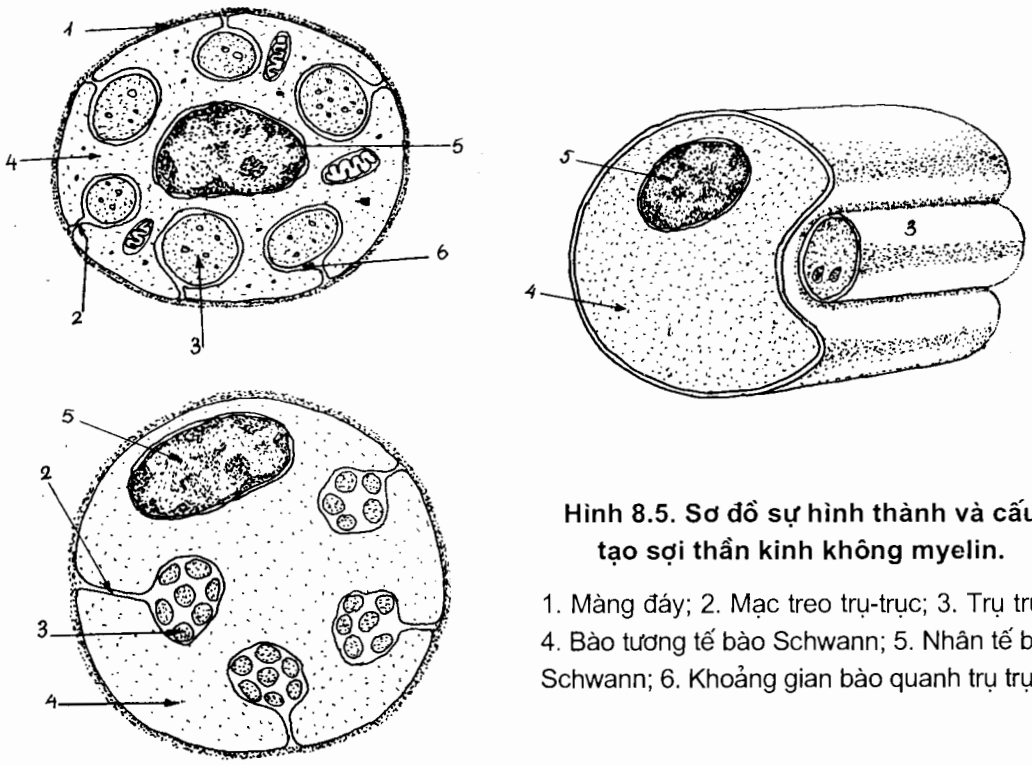

Hình 8.5. Sơ đồ sự hình thành và cấu tạo sợi thần kinh không myelin.

1. Màng đáy; 2. Mạc treo trụ-trục; 3. Trụ trục; 4. Bào tương tế bào Schwann; 5. Nhân tế bào Schwann; 6. Khoảng gian bào quanh trụ trục.

không myelin thường nối với nhau bằng những nhánh xiên. Kính hiển vi điện tử đã giúp hiểu biết cấu tạo và sự hình thành sợi thần kinh không myelin. Trong quá trình phát triển, trụ trục đã ấn lõm màng bào tương của tế bào thần kinh đệm ngoại vi (tế bào Schwann) tạo thành máng. Hai bờ máng tiến lại gần nhau và dài ra, tạo thành một mạc treo nhỏ gọi là mạc treo trụ trục (Hình 8.5).

Lúc này trụ trục được bọc bởi: ở trong là bào tương trụ trục và ngoài là màng bào tương của tế bào Schwann, giữa hai màng là khoảng gian bào hẹp. Mạc treo trụ trục là một màng kép, hai lá đều là màng bào tương của tế bào Schwannm, ở giữa là khoảng trống thông với khoảng quanh trụ trục và với môi trường. Mỗi tế bào Schwann thường bao nhiều trụ trục (10-20 trụ trục), cũng có khi chỉ có một trụ trục.

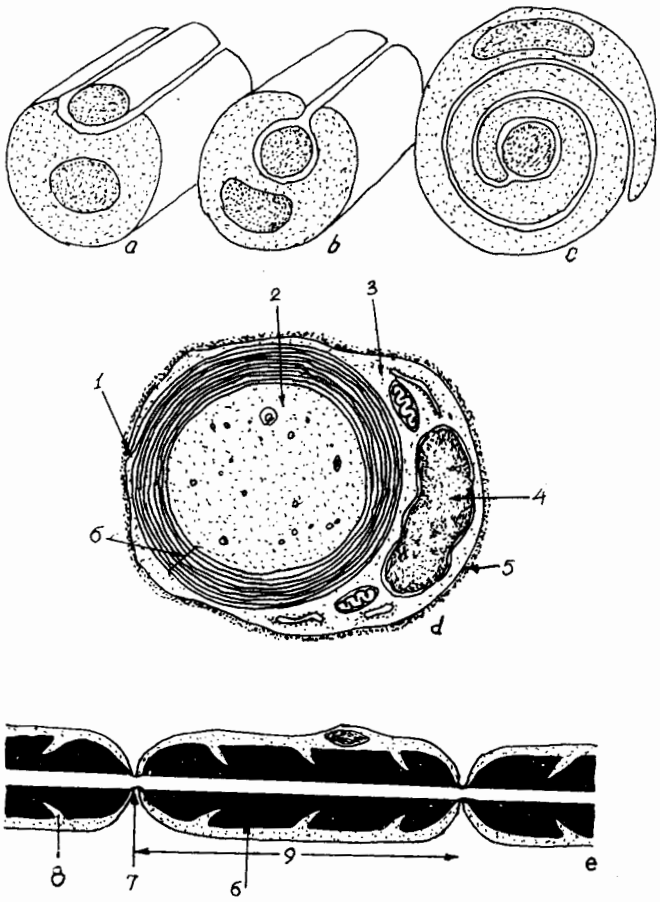

Hình 8.6a. Sơ đồ sự hình thành và cấu tạo sợi thần kinh có myelin.

a,b,c,d: Sơ đồ siêu vi; e, Sơ đồ vi thể;

1. Mạc treo trụ trục; 2. Trụ trục; 3. Bào tương tế bào Schwann; 4. Nhân tế bào Schwann; 5. Màng đáy; 6. Bao myelin; 7. Vòng thắt Ranvier; 8. Vạch Schmidt-Lanterman; 9. Quãng Ranvier.

– *Sợi thần kinh có myelin.* Sợi thần kinh có myelin có trong chất trắng của những trung tâm thần kinh và là thành phần của những dây thần kinh ngoại biên. Bao của các sợi thần kinh thuộc chất trắng do tế bào thần kinh đệm ít nhánh tạo nên, bao của các sợi thuộc dây thần kinh ngoại biên do tế bào Schwann tạo nên. Quan sát dưới kính hiển vi quang học, thấy trụ trục của sợi thần kinh có myelin được bọc bởi hai bao: myelin sát với trụ trục, phía ngoài bao myelin là bao Schwann. Dọc trên một sợi, có những nơi cả hai bao đều bị gián đoạn. Nơi đó gọi là vòng thắt Ranvier. Tại vòng thắt Ranvier, trụ trục không được bọc kín (trụ trục tiếp xúc với môi trường quanh sợi thần kinh). Đoạn sợi thần kinh giới hạn bởi hai vòng thắt liên tiếp nhau gọi là quãng Ranvier, có chiều dài trung bình khoảng 1mm. Quan sát sợi thần kinh có myelin ngấm acid osmic, nhận thấy trong mỗi quãng Ranvier bao myelin như bị tách ra làm nhiều phần bởi những vạch xiên, hình nón, đỉnh hướng về trụ trục. Đó là những vạch Schmidt - Lanterman. Mỗi quãng Ranvier chỉ chứa một nhân tế bào (Hình 8.6a). Sợi thần kinh myelin có đường kính 3-20 micromet.

Về sự hình thành và cấu tạo sợi thần kinh myelin, theo giả thuyết được nhiều nhà nghiên cứu công nhận, bao myelin được tạo ra do sự cuốn nhiều vòng quanh trụ trục của màng bào tương tế bào Schwann. Giai đoạn đầu của sự hình thành loại sợi thần kinh này cũng giống như ở sợi thần kinh không myelin: trụ trục ấn lõm màng bào tương tế bào Schwann tạo thành một máng. Hai bờ máng tiến lại gần nhau và cũng tạo mạc treo trụ trục. Sự khác biệt ở đây so với ở sợi không myelin là hai lá của mạc treo đã dính lại với nhau không còn khe hở. Mạc treo trụ trục dài dần ra. Tế bào Schwann xoay quanh trụ trục. Chuyển động xoay này làm mạc treo trụ trục cuốn nhiều vòng quanh trụ trục tạo thành nhiều lớp lipoprotein đồng tâm, giữa hai vòng mạc treo kế tiếp nhau là lá bào tương của tế bào Schwann. Do cuốn nhiều vòng, các lá bào tương bị áp dẹt lại hoặc mất hẳn đi. Bao myelin được hình thành.

Khi cuốn nhiều vòng quanh trụ trục, mạc treo trụ trục đã tạo nên những nếp lượn sóng, chạy xiên từ phía sát trụ trục ra ngoài, tạo nên vạch Schmidt - Lanterman (quan sát được dưới kính hiển vi quang học). Phần bào tương của tế bào Schwann có chứa nhân, nằm phía ngoài bao myelin, đó là bao Schwann. Quan sát vòng thắt Ranvier ở độ phóng đại lớn, nhận thấy rõ đây là ranh giới giữa hai tế bào Schwann, chỉ nơi này trụ trục mới tiếp xúc được với môi trường qua màng đáy (Hình 8.6b).

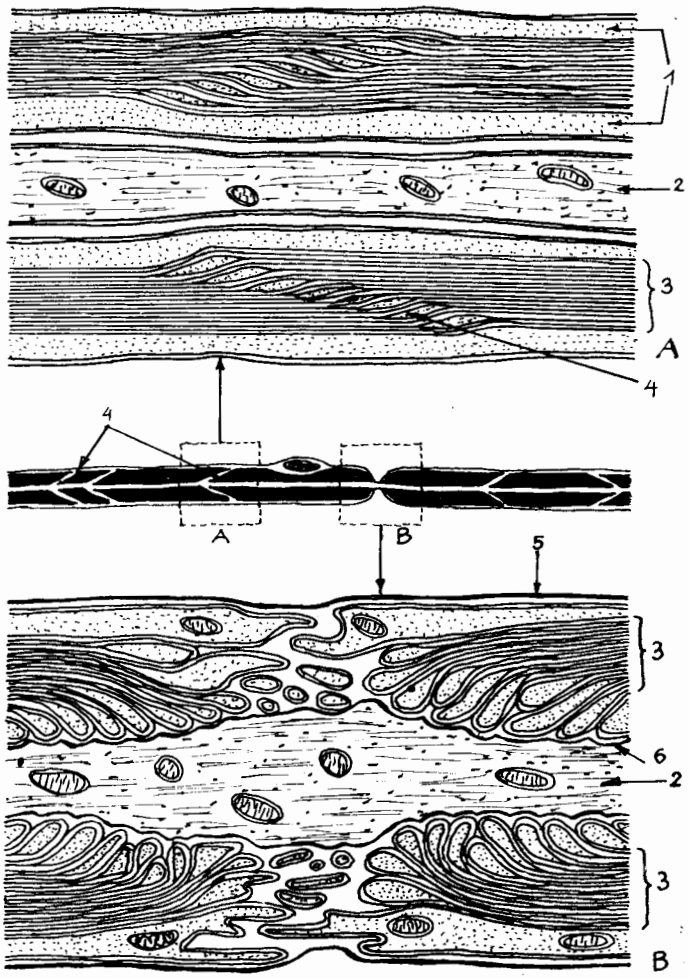

Hình 8.6b. Cấu tạo siêu vi tại vạch Shmidt – Lanterman (A) và vòng thắt Ranvier (B).

1. Bào tương tế bào Schwann; 2. Trụ trục; 3. Bao myelin; 4. Vạch Schmidt – Lanterman; 5. Màng đáy sợi thần kinh; 6. Màng trụ trục.

Vậy là mỗi tế bào Schwann khi cuốn quanh trụ trục đã tạo ra hai bao trong một quãng Ranvier. Trụ trục trong quãng Ranvier được bọc kín và hoàn toàn ngăn cách với môi trường. Đặc điểm cần ghi nhận là: khi tạo sợi thần kinh myelin ở ngoại biên, mỗi tế bào Schwann chỉ bọc một trụ trục nhưng một tế bào thần kinh đệm ít nhánh có thể bọc nhiều trụ trục (để tạo các sợi thần kinh myelin ở trung tâm thần kinh). (Hình 8.7).

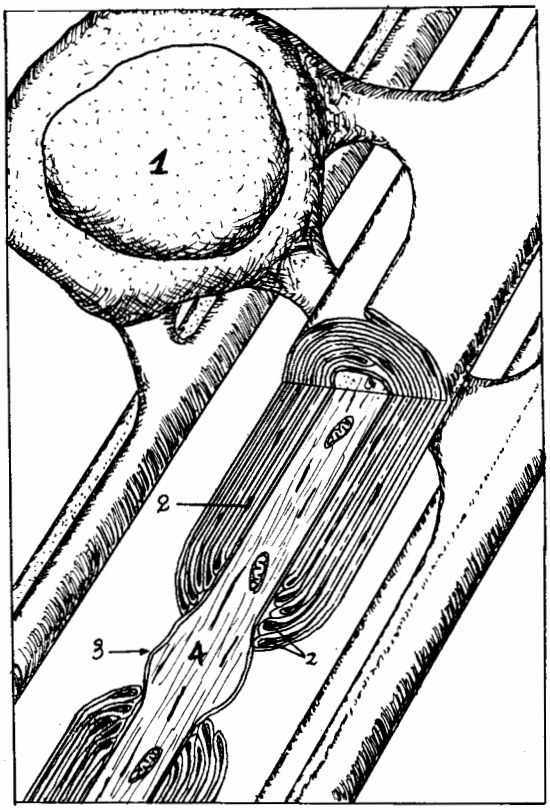

Hình 8.7. Trong hệ thần kinh trung ương, bao của sợi thần kinh có myelin do tế bào thần kinh đệm ít nhánh tạo nên.

1. Tế bào ít nhánh; 2. Bào tương tế bào; 3. Vòng thắt Ranvier; 4. Trụ trục.

Trong hệ thần kinh trung ương, vòng thắt Ranvier không phải thường xuyên có, ở nhiều sợi không thấy vạch Schmidt-Lanterman.

1.2.3. Synap

Synap là một vùng đã biệt hoá về cấu trúc, chuyên môn hoá về chức năng, nằm xen giữa hai nơron hoặc giữa nơron với một tế bào hiệu ứng (tế bào cơ hoặc tế bào tuyến), qua đó xung động thần kinh được truyền theo chiều nhất định.

1.2.4.1. Cấu tạo synap hoá học

Cấu tạo synap hoá học được mô tả rõ ràng dưới kính hiển vi điện tử. Mỗi synap gồm phần trước và phần sau, ngăn cách nhau bởi khe synap. Lấy synap liên nơron làm thí dụ (Hình 8.8).

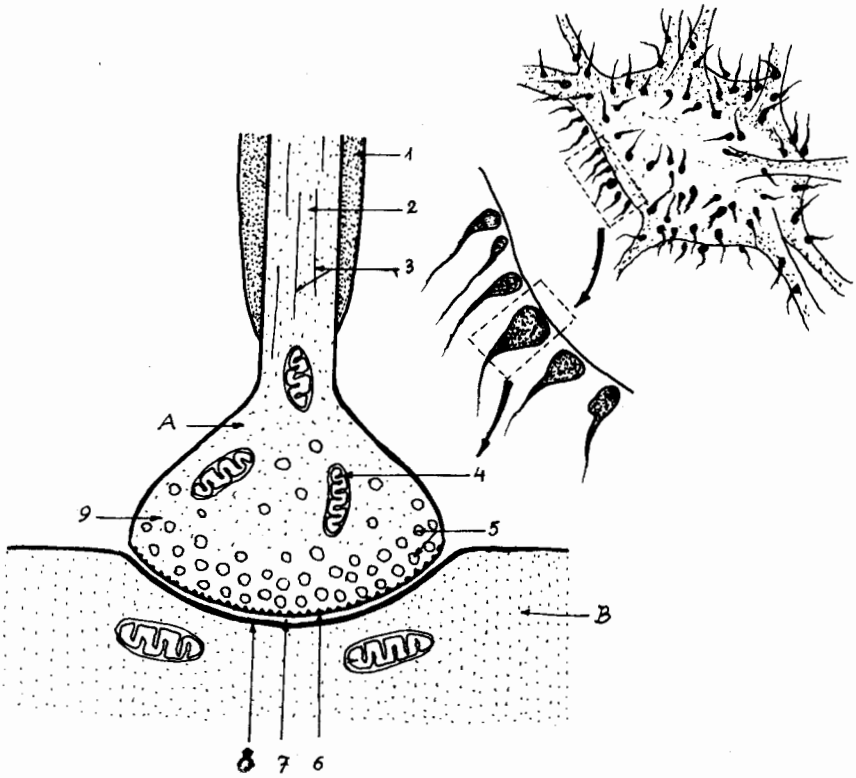

Hình 8.8. Sơ đồ cấu tạo synap hóa học.

A. Phần trước synap; B. Phần sau synap;
1. Bao myelin; 2. Trụ trục; 3. Xơ thần kinh; 4. Ti thể; 5. Túi synap;
6. Màng trước synap; 7. Khe synap; 8. Màng sau synap; 9. Cúc tận cùng sợi trục.

– *Phần trước synap* là đầu tận cùng nơron trước. Màng bào tương bọc đầu tận cùng, nơi đối diện với phần sau synap gọi là màng trước synap. Màng trước synap thường dày hơn màng bào tương quanh đó; ở độ phóng đại lớn, có thể nhận thấy những khoảng trống nhỏ trong màng trước. Đó là nơi các túi synap lọt vào tiếp xúc với bề mặt của màng. Trong bào tương của phần trước synap, ngoài các ống siêu vi, xơ thần kinh, ti thể, còn có nhiều túi synap. Túi synap có lẽ được hình thành do sự thắt lại của các ống siêu vi hoặc do sự nảy mầm từ những ống nhỏ của lưới nội bào. Đường kính trung bình của túi synap là 20-25nm, nhưng cũng có những túi có kích thước lớn tới 160nm. Trong túi synap có chứa các chất trung gian hoá học, đóng vai trò quyết định trong việc dẫn truyền xung động qua synap. Có hai loại túi synap: loại túi trung bình hình cầu, lòng sáng, và loại túi lớn, bình thường, lòng đậm đặc đối với dòng điện tử.

- *Phần sau synap* có thể là đầu tận cùng sợi nhánh, thân, hoặc sợi trục của nơron sau. Màng bào tương phần sau nơi đối diện với màng trước synap gọi là màng sau synap. Màng này có độ dày rõ rệt. Trong bào tương phần sau synap cũng có những bào quan như ti thể, lưới nội bào, ribosom, ống siêu vi nhưng không có túi synap.
- *Khe synap* là khoảng gian bào giữa màng trước và màng sau synap, với kích thước trung bình khoảng 20nm, có chứa chất đậm đặc đối với dòng điện tử. Ở một số khe synap, có thể nhận thấy những xơ nối liền màng trước và màng sau, giúp điều chỉnh kích thước của khe.

Có rất nhiều loại chất trung gian hoá học. Ở hệ thần kinh chất trung gian hoá học phổ biết nhất là acetylcholin. Những synap tiết acetylcholin được gọi là synap cholinergic. Một loại chất trung gian hóa học phổ biến khác là noradrenalin. Những synap hoạt động với chất trung gian hoá học này được gọi là synap adrenergic. Loại túi synap này chứa noradrenalin, có kích thước lớn, chứa chất đậm đặc đối với dòng điện tử cách màng túi synap một khoảng sáng hẹp. Synap adrenrgic đảm nhiệm dẫn truyền xung động từ các nơron sau hạch của thân giao cảm (Truncus sympathicus) đến các cơ quan. Những chất trung gian hoá học khác là dopamin, serotonin, acid aminoglycin, acid glutamic, acid gamma-aminobutyric (GABA). Nhiều tác giả cho rằng GABA gây kìm hãm sự dẫn truyền xung động qua synap. Ngoài ra còn rất nhiều loại neuropeptid đã được ghi nhận vừa là hormon, vừa là chất trung gian dẫn truyền thần kinh, trong số đó phải kể đến somatostatin, vasopressin, endorphin, encephalin.

1.2.4.2. Phân loại synap

Theo cơ chế dẫn truyền xung động thần kinh qua synap, có thể phân biệt hai loại: synap điện và synap hoá học.

- *Synap điện.* Về cấu trúc, synap điện tương tự như mối liên kết khe của các tế bào biểu mô hoặc của các tế bào cơ trơn, hoặc cơ tim. Sự dẫn truyền xung động qua synap điện không đòi hỏi chất trung gian hoá học mà nhờ sự chuyển dịch của dòng ion gây thay đổi điện thế màng. Trong cơ thể, synap điện có ở thân não, võng mạc và vỏ não. Tuy nhiên, loại synap này thấy nhiều ở các tế bào thần kinh đệm (như tế bào sao) hơn là ở các nơron. Hướng đi của xung động có thể là cả hai chiều tuỳ theo thời điểm, nhưng cũng có thể chỉ là một chiều nhất định do vị trí liên hệ giữa các tế bào trong hệ thần kinh.

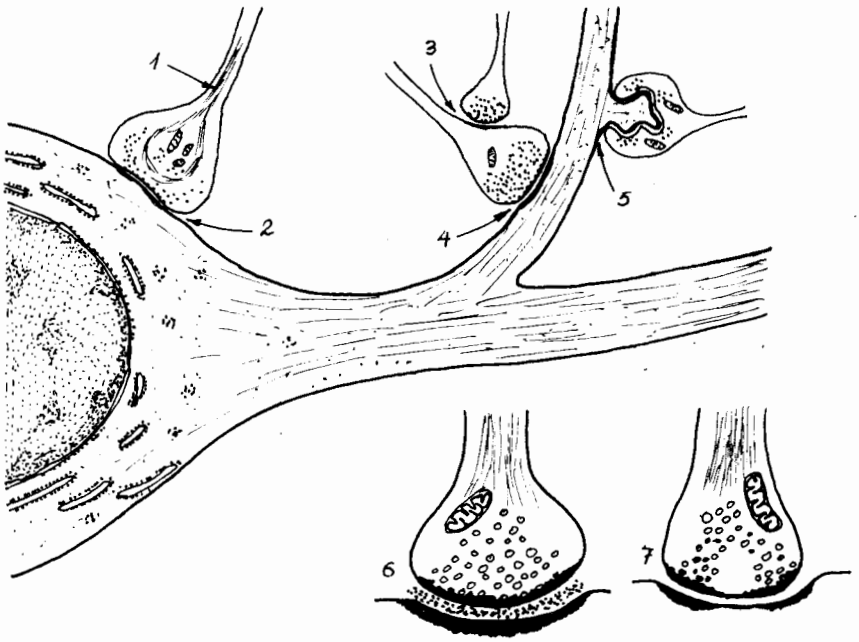

Hình 8.9. Synap liên nơron.

1. Xơ thần kinh; 2. Synap trục thân; 3. Synap trục-trục; 4. Synap trục-nhánh; 5. Synap trục-nhánh ở chồi sợi nhánh; 6. Synap (synap hưng phấn – theo Gray, 1959) loại 1; 7. Synap loại 2 (synap ức chế).

– *Synap hoá học.* Loại này phổi biến trong hệ thần kinh và cần có sự tham gia của chất trung gian hoá học. Dựa vào thành phần tham gia hình thành synap, có thể chia ra:

+ Synap liên nơron (Hình 8.9):

• Synap trục-nhánh (loại này rất phổ biến).

• Synap trục-thân.

• Synap trục-trục.

+ Synap thần kinh-bộ phận tác động (synap thần kinh cơ, thần kinh tuyến, thần kinh tế bào cảm giác).

+ Synap thần kinh bộ phận nhận cảm.

Dựa vào chức năng sinh lý và đặc điểm hình thái siêu vi, có thể phân biệt:

+ Synap hưng phấn: màng sau synap dày hơn hẳn màng trước synap (còn gọi là synap không đối xứng). Chất trung gian dẫn truyền thường

là acetycholin và adrenalin. Khi đến phần trước synap, xung động sẽ được truyền đến phần sau synap.

+ *Synap ức chế;* màng trước synap và màng sau synap có chiều dày ngang nhau (còn gọi là synap đối xứng). Ở synap ức chế, xung động không thể truyền qua phần sau synap.

1.3. Mô sinh lý học nơron

Chức năng cơ bản của nơron là hình thành và dẫn truyền xung động thần kinh. Trong hệ thần kinh còn có một số nơron có khả năng tổng hợp hormon.

1.3.1. Bản chất xung động thần kinh

1.3.1.1. Sự phân cực của màng nơron

Cũng như ở mọi tế bào, sự khác nhau về thành phần môi trường ngoài và thành phần trong bào tương đã tạo ra một hiệu số điện thế giữa hai mặt của màng bào tương nơron. Đó là điện thế màng hay điện thế nghỉ, có thể xác định bằng sử dụng vi điện cực. Kết quả cho thấy ở bên trong tế bào mang điện âm so với môi trường ngoài tế bào, thế hiệu đo được là -90mV. Sự chệnh lệch về điện thế ở hai mặt của màng tế bào là do màng có tính cách điện. Hiện tượng trên được gọi là sự phân cực của màng tế bào ở trạng thái nghỉ. Nhiều nhà nghiên cứu cho rằng trạng thái phân cực của màng là do sự khác nhau về nồng độ K^+, Na^+ và Cl^- ở hai mặt của màng nơron. Ở bào tương có nhiều K^+ hơn ở môi trường ngoài nơron (khoảng 30 lần). Ngược lại nồng độ Na^+ và Cl^- ở môi trường ngoài tế bào cao hơn ở bào tương của nơron (Na^+ cao gấp 10 lần, Cl^- cao gấp 14 lần). Sự khác nhau về nồng độ Na^+ và K^+ ở hai mặt của màng được duy trì nhờ cơ chế bơm Na^+ và K^+, cách vận chuyển các ion này qua màng đòi hỏi năng lượng.

1.3.1.2. Sự khử cực của màng nơron

Những kích thích tác động tới nơron có thể là kích thích lý học (thường xảy ra ở các đầu tận cùng thần kinh), hay kích thích điện (ở phòng thí nghiệm hay dùng), hoặc kích thích hoá học (các chất trung gian hoá học ở synap). Khi có kích thích, tại một điểm của màng nơron, tính thấm của màng tại điểm đó biến đổi đột ngột. Sự thay đổi ấy tại điểm kích thích, mặt ngoài màng trở thành mang điện tích âm, còn mặt trong của màng mang điện tích dương. Đó là hiện tượng khử cực của màng. Nếu một kích thích có cường độ, tần số và thời gian thích hợp, sự khử cực đầy đủ sẽ sinh ra điện

thế tới hạn tại điểm kích thích và lan truyền tiếp sang điểm khác (sự khử cực không hoàn toàn chỉ gây ra hiệu số điện thế cục bộ và không lan truyền được). Như vậy là tín hiệu tạo ra bởi một kích thích sẽ truyền đi dưới dạng một xung động thần kinh (danh từ để chỉ một hiện tượng trừu tượng) và bản chất xung động thần kinh chính là hiện tượng khử cực của màng nơron và sự lan truyền làn sóng khử cục này trong tế bào thần kinh (Hình 8.10).

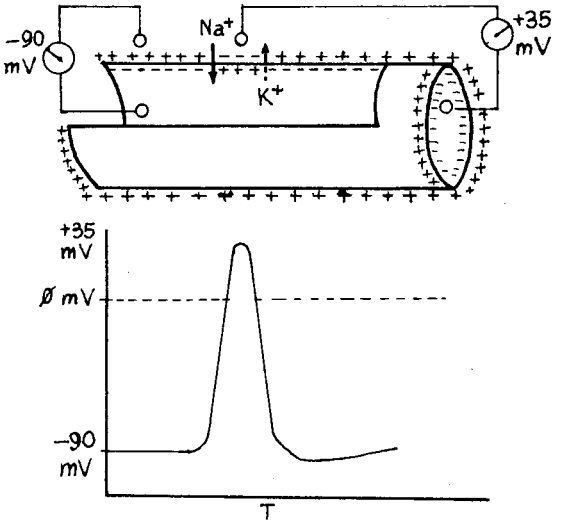

Hình 8.10. Sơ đồ biểu diễn điện thế nghỉ và điện thế ở trạng thái khử cực ở sợi thần kinh không myelin.

1.3.2. Sự truyền xung động thần kinh ở sợi không myelin

Ở sợi thần kinh không myelin, do màng trụ trục tiếp xúc với môi trường nên sự trao đổi ion diễn ra liên tiếp ở các điểm gần nhau trên màng trụ trục. Nếu kích thích tác động vào điểm A ở đầu một sợi thần kinh, thí dụ ở đầu một sợi nhánh thì màng bọc sợi thần kinh tại điểm ấy sẽ xẩy ra hiện tượng khử cực. Những Na^+ từ ngoài môi trường trong khoảnh khắc sẽ lọt qua màng để vào bên trong sợi thần kinh. Kết quả là, tại điểm A, mặt ngoài màng sẽ mang điệm âm, mặt bên trong màng mang điện dương (Hình 8.11). Trong lúc ấy, tại điểm B gần đấy, màng trụ trục vẫn ở trạng thái nghỉ. Vì môi trường ngoài tế bào và bào tương đều có tính dẫn điện nên ở mặt ngoài màng sẽ phát sinh ra dòng điện chạy từ điểm B là nơi mang điện dương đến điểm A là nơi có hiện tượng phân cực. Đồng thời ở mặt trong màng, dòng điện này sinh theo chiều ngược lại: từ điểm A là nơi có kích thích sang điểm B ở gần đó. Ở điểm A, ngay sau khi có sự lọt ào ạt

của Na^+, cũng là lúc màng bào tương ở đây tăng tính thấm đối với K^+, K^+ sẽ lọt qua màng sợi thần kinh ra môi trường gian bào. Kết quả là tại điểm A màng lại trở về trạng thái phân cực như cũ (mặt ngoài màng mang điện dương, mặt trong màng mang điện âm). Sự phát sinh ra những dòng điện cục bộ ấy đã làm cho màng của những sợi thần kinh ở điểm kế tiếp B của màng rơi vào trạng thái khử cực. Hiện tượng diễn ra tại điểm B cũng tương tự như ở điểm A, và điểm C kế tiếp điểm B cũng diễn ra hiện tượng khử cực... Như vậy, bằng sự lan tỏa dần từ điểm này sang điểm khác kế tiếp của điện thế hoạt động và sự khử cực của màng, xung động được truyền dọc theo sợi thần kinh với một tốc độ không đổi. Ở loại sợi thần kinh không myelin, tốc độ dẫn truyền xung động chậm (khoảng 1m/giây).

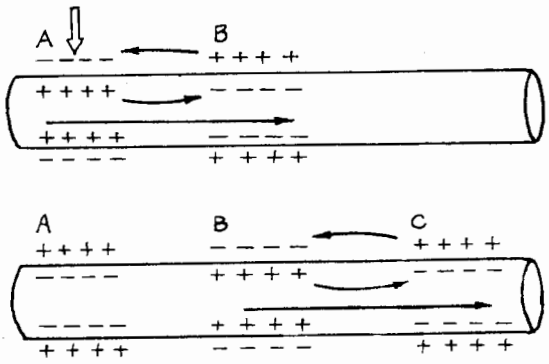

Hình 8.11. Sự dẫn truyền xung động thần kinh ở sợi không myelin.

1.3.3. Sự dẫn truyền xung động thần kinh ở sợi myelin

Đa số thần kinh trong cơ thể thuộc loại sợi có myelin. Vì bao myelin có tính cách điện nên sự lan truyền điện thế hoạt động (hay sóng khử cực của màng) không thể diễn ra theo kiểu lan dần từ điểm này sang điểm kế tiếp như ở loại sợi không myelin. Ở sợi thần kinh có myelin, do trụ trục chỉ tiếp xúc với môi trường ở vòng thắt Ranvier. Khi có xung động lan tới vòng thắt Ranvier A thì màng bọc trụ trục ở đấy sẽ bị khử cực: mặt trong màng mang điện dương. Trong khi đó, tại vòng thắt Ranvier kế tiếp, màng bào tương còn ở trạng thái phân cực, mặt trong màng mang điện âm. Dòng điện phát sinh bên trong trụ trục sẽ chạy từ vòng thắt A sang vòng thắt B. Tại vòng thắt A, màng trụ trục lại trở về trạng thái phân cực như cũ. Ở vòng thắt B hiện tượng khử cực xuất hiện và dòng điện cục bộ xuất hiện từ

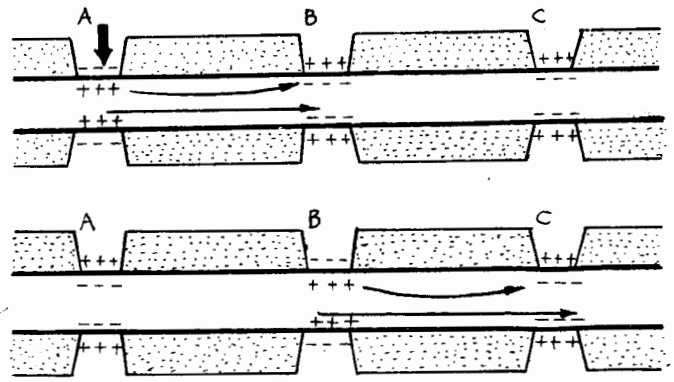

Hình 8.12. Sự dẫn truyền xung động thần kinh kiểu nhảy cóc ở sợi có myelin.

vòng thắt B sang vòng thắt C kế theo đó... Như vậy, sự dẫn truyền xung động ở sợi thần kinh có myelin lan tỏa theo từng đoạn từ vòng thắt Ranvier này sang vòng Ranvier kế tiếp (khoảng 1mm). Người ta gọi đó là cách dẫn truyền theo kiểu nhảy cóc (Hình 8.12).

Sự dẫn truyền xung động thần kinh ở loại sợi này nhanh, nhu cầu về năng lượng cho sự dẫn truyền cũng ít hơn so với những loại sợi không myelin.

Căn cứ vào tốc độ dẫn truyền xung động và đường kính của sợi, có thể phân biệt ba loại sợi thần kinh: sợi A, sợi B và sợi C.

- *Loại sợi A* là sợi có myelin, đường kính sợi lớn và quãng Ranvier dài, tốc độ dẫn truyền xung động cao (15 - 20m/giây);
- *Loại sợi B* là sợi có myelin, đường kính sợi nhỏ hơn, quãng Ranvier ngắn hơn ở sợi A, tốc độ dẫn truyền xung động trung bình (3-15m/giây);
- *Loại sợi C* là những sợi mảnh không có myelin, tốc độ dẫn truyền xung động chậm (0,5-2m/giây).

Có tác giả còn phân loại cụ thể hơn, dựa trên loại sợi đã nêu trên. Dưới đây là bảng phân loại sợi thần kinh theo đường kính sợi.

Bảng phân loại sợi thần kinh theo đường kính của sợi
(theo Schieber T.H. và Schmidt. W. 1983)

Loại sợi	Đường kính sợi (micromet)	Tốc độ dẫn truyền xung động (m/giây)	Thí dụ về vị trí loại sợi trong hệ thần kinh.
Sợi thần kinh có myelin			
Aα	10 - 20	60 - 120	Sợi ly tâm đến các sợi cơ ở ngoài thoi thần kinh cơ. Sợi hướng tâm rời thoi thần kinh cơ.
Aβ	7-15	40-90	Sợi hướng tâm xuất phát từ da dẫn cảm giác xúc giác
Aγ	4-8	30-45	Sợi ly tâm chi phối các sợi cơ trong thoi thần kinh cơ
Aδ	3-5	5-25	Sợi hướng tâm xuất phát từ da dẫn cảm giác nóng, lạnh, đau
B	1-3	3-15	Sợi thần kinh thực vật trước hạch
Sợi thần kinh không myelin			
C	0,3-1	0,5-2	Sợi thần kinh thực vật sau hạch. Sợi hướng tâm ở da nhận cảm giác đau.

1.3.4. Sự dẫn truyền xung động thần kinh qua synap

Ở những synap hoá học, có nhiều chất có chức năng dẫn truyền thần kinh. Lấy loại synap có chất trung gian dẫn truyền phổ biến trong hệ thần kinh là acetylcholin để mô tả. (Hình 8.13).

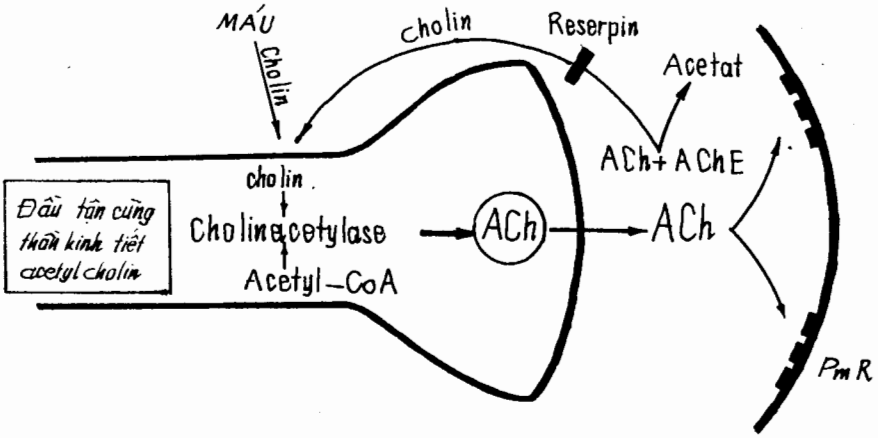

Hình 8.13. Sơ đồ biểu diễn sự hình thành, giải phóng, tác động và số phận của acetylcholin ở synap cholinergic.

Ach: acetylcholin; AchE: enzym cholinesterase; PmR thụ thể màng sau synap.

Acetylcholin (Ach) được tổng hợp ở phần trước synap từ cholin và acetyl-CoA với sự tham gia của cholinesterase, sau đó tích luỹ trong các túi synap. Khi xung động thần kinh tới phần trước synap, các túi synap bị kích thích, chúng tiến sát và nhập vào màng trước để giải phóng acetylcholin vào khe synap bằng hiện tượng xuất bào. Acetylcholin khuyếch tán rất nhanh trong khe synap (khoảng 0,2% giây), liên kết với các phân tử của thụ thể màng sau synap. Màng sau synap thay đổi tính thấm để cho ion Na^+ lọt qua màng vào phần sau synap, gây khử cực ở màng sau. Làn sóng khử cực xuất hiện tiếp theo đó ở phần sau synap. Xung động thần kinh được truyền qua synap. Acetylcholin kích thích màng sau synap trong khoảng thời gian 1-2% giây, bị enzym acetylcholinesterase tách thành cholin và acetat. Phần lớn cholin được hấp thụ lại để tạo ra acetylcholin mới ở phần trước synap. Quá trình này diễn ra rất nhanh và lặp lại nhiều lần khoảng trên 100 lần/giây. Reserpin kìm hãm sự hấp thụ cholin của màng bào tương phần trước synap.

Ở synap hoạt động với chất trung gian hoá học là noradrenalin, sự truyền xung động diễn ra như sau (Hình 8.14): Noradrenalin (NE) được tổng hợp trong bào tương ở phần trước synap hoặc ở phần nơron rồi được vận chuyển đến phần trước synap. Sự tổng hợp noradrenalin bắt đầu từ tyrosin. Với tác dụng của enzym tyrosinhydroxylase (TH), chất dihydroxyphenylalanin (DOPA) được hình thành. Sau đó, dưới ảnh hưởng của enzym L-amnino-acid-decarboxylase (LAC), DOPA chuyển thành dihydroxyphenylethylamin (Dopamin-DP). Dopamin cùng với các protein và ATP được tích trong các túi synap. Ở đây, dưới ảnh hưởng của enzym dopamin -β- hydroxylase (DβH) có trong màng của túi synap, dopamin chuyển thành adrenalin.

Khi xung động tới phần trước synap, túi synap giải phóng noradrenalin ATP và các protein khác vào khe synap. Noradrenalin gắn với thụ thể màng sau synap và gây ảnh hưởng lên màng sau synap làm xuất hiện làn sóng khử cực ở màng sau. Xung động thần kinh được truyền qua synap. Một phần noradrenalin bị enzym cathecholamin-o-methyltransferase (COMT) làm mất hoạt tính; phần khác được phần trước synap hấp thụ lại để sử dụng. Reserpin cũng ngăn cản sự hấp thu trở lại của phần trước synap đối với noradrenalin.

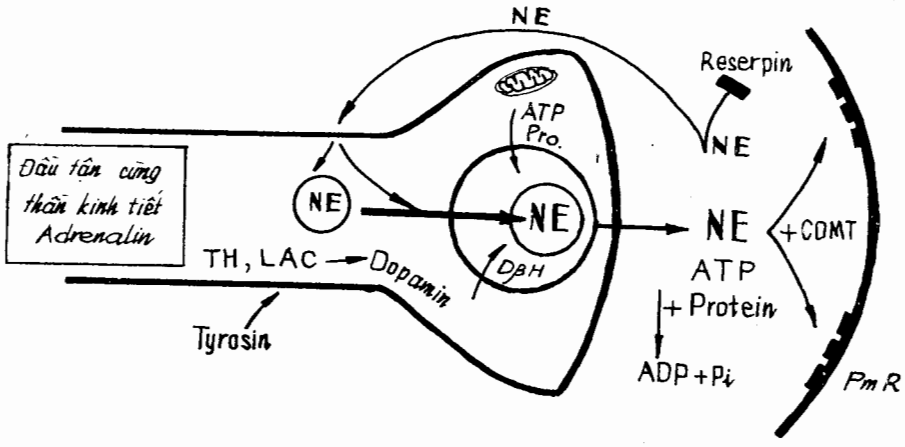

Hình 8.14. Sơ đồ biểu diễn sự hình thành, giải phóng, tác động và số phận của noradrenalin ở synap adrenergic.

NE: noradrenalin; TH: tyrosinhydroxylase;
LAC: L-minoaciddecarboxylase;
D βH: enzym dopamin-β-hydroxylase;
COMT: enzym catecholamin-o-methyltransferase.
PmR: thụ thể màng sau synap.

1.4. Sự thoái hoá và tái tạo nơron

Nơron bị thoái hoá nếu thân hoặc các phần gần thân của nơron đó bị tổn thương. Nói chung, khi nơron thoái hoá, không có sinh sản nơron để thay thế. Một nơron bị thoái hoá sẽ không ảnh hưởng đối với nơron quanh nó, nếu như những mối liên hệ chức năng giữa chúng không bị gián đoạn. Nhưng nếu nơron bị thoái hoá có vị trí duy nhất trong mạch chức năng với các nơron khác, có thể sẽ gây ra sự thoái hoá dây truyền.

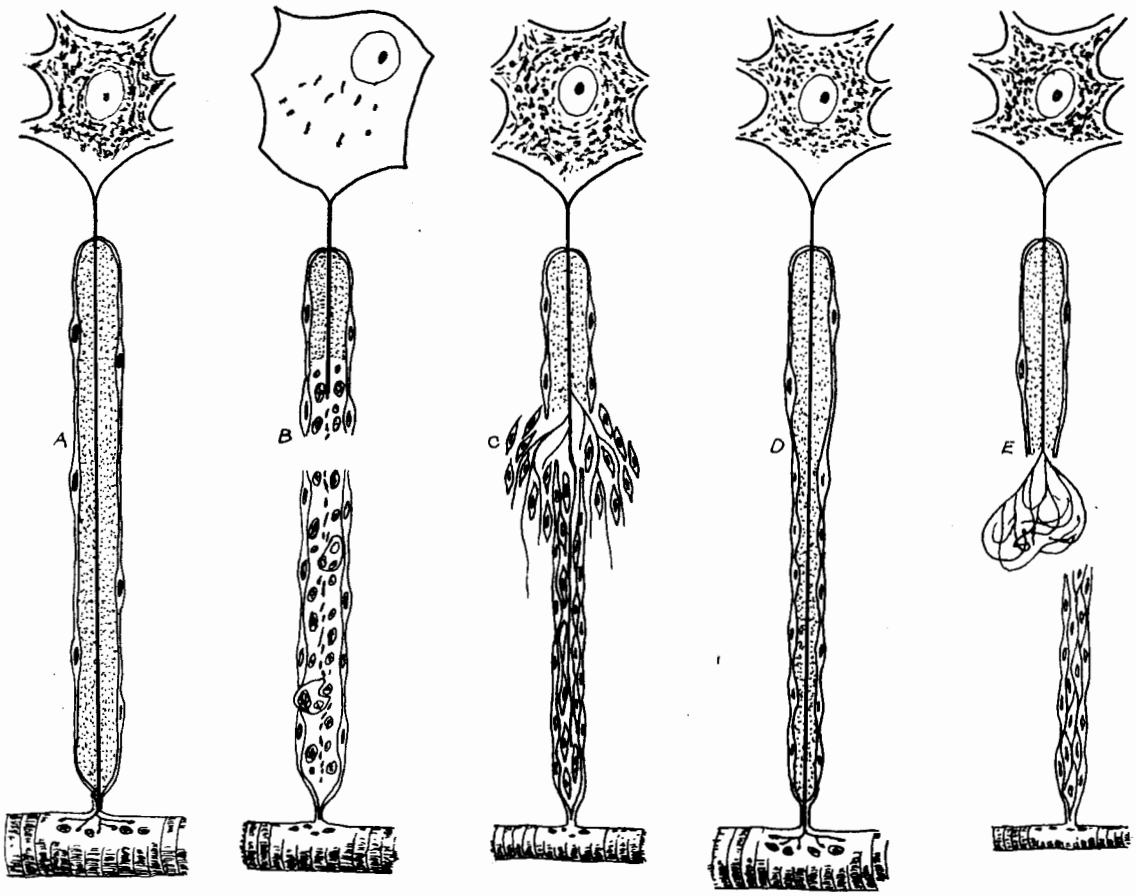

Hình 8.15. Sơ đồ biểu thị những biến đổi quan trọng sau khi dây thần kinh bị đứt.

A. Sợi thần kinh bình thường, phía trên là thân nơron, phía dưới là tế bào cơ vân.
B: (2 tuần lễ sau khi sợi thần kinh bị đứt). Nhân di chuyển ra vùng ngoài vi thân nơron.
Thể Nissl giảm mạnh về số lượng. Vỏ bọc đầu ra sợi thần kinh sau nơi đứt bị thoái hóa, đại thực bào tới hoạt động.
C. (3 tuần lễ sau). Sợi cơ (do sợi thần kinh này chi phối) teo đi rõ rệt.
Tế bào Schwann tăng sinh tạo nên một dải đặc, bên trong có sợi trục mới sinh đang lách qua (tốc độ khoảng 0,5 – 3mm/ngày).
D. (3 tháng sau). Sợi thần kinh và sợi cơ được phục hồi.
E. (nhiều tháng). Những nhánh mới sinh từ sợi trục không chui vào dải đặc tế bào Schwann, cuộn lại thành búi.

Khi một dây thần kinh bị đứt, đoạn trụ trục đã mất liên lạc với thân nơron trở nên trơ đối với mọi kích thích; sau đó là sự tiêu huỷ hoàn toàn của trụ trục và bao myelin, do các đại thực bào đảm nhiệm (Hình 8.15). Người ta gọi đó là sự thoái hoá Waller. Quá trình sửa sang và hồi phục biểu hiện ở các thành phần của nơron. Thể Nissl tan rã, thể tích thân nơron tăng lên, nhân chuyển dịch ra vùng ngoại vi thân nơron. Những tế bào Schwann ở hai đầu vị trí đứt tăng sinh, hình thành những dây tế bào và tạo nên khối u thần kinh đệm (gliome). Phần trụ trục còn liên hệ với thân nơron mọc dài ra. Nếu hai đầu cụt của dây thần kinh không xa lệch nhau mấy thì những đoạn trụ trục mới mọc ra sẽ mượn đường của các dây tế bào Schwann (và các tế bào Schwann cũ) mà tiến, như vậy dây thần kinh sẽ được tái tạo mau chóng. Nếu hai đầu cụt quá xa nhau, những trụ trục mới mọc ra sẽ cuộn lại thành búi vùi trong sẹo xơ. Cũng có khi sự tái tạo diễn ra rất chậm do các sợi thần kinh tự tạo con đường mới xuyên qua các mô. Vì thế trong các trường hợp chấn thương gây đứt dây thần kinh, việc nối các đầu đứt là rất cần thiết.

2. TẾ BÀO THẦN KINH ĐỆM

Những tế bào thần kinh đệm hợp thành mô thần kinh đệm. Mô thần kinh đệm được coi là mô chống đỡ, dinh dưỡng và bảo vệ của hệ thần kinh. Trong hệ thần kinh trung ương, cứ một nơron có chừng 10 tế bào thần kinh đệm. Vì tế bào thần kinh đệm nhỏ hơn nhiều so với nơron, nên mô thần kinh đệm chỉ chiếm khoảng một nửa tổng thể tích của toàn thể mô thần kinh. Để thể hiện các tế bào thần kinh đệm, các phương pháp ngấm kim loại (ngấm bạc hay ngấm vàng) là thích hợp.

Dựa vào những đặc điểm hình thái và chức năng, có thể phân biệt các loại tế bào thần kinh đệm sau: Những tế bào thần kinh đệm chính thức, những tế bào thần kinh đệm ngoại vi và những tế bào thần kinh đệm dạng biểu mô.

2.1. Những tế bào thần kinh đệm chính thức

Đó là những tế bào ít nhánh, tế bào sao và vi bào đệm. Hai loại đầu có chức năng chống đỡ, nằm xen giữa các nơron, đóng vai trò đệm lót và trung gian trao đổi chất giữa nơron và các mạch. Vi bào đệm có chức năng thực bào (Hình 8.16).

Tế bào sao dạng sợi có các nhánh bào tương dài, mảnh, ít chia nhánh, bờ nhẵn.

Kính hiển vi điện tử cho thấy nhân của cả hai loại tế bào sao đều sáng màu và khá lớn. Bào tương chứa rất ít lưới nội bào.

Số lượng tế bào sao khoảng 1/4 tổng số tế bào thần kinh đệm. Tế bào sao giữ nhiệm vụ chống đỡ cho mô thần kinh. Não là mô mềm lỏng lẻo, trong đó lại không có mô liên kết, những mao mạch máu ở não cũng chỉ có màng đáy bọc ngoài, rất ít mô liên kết. Vì thế các tế bào sao và các mao mạch đã góp phần giữ nguyên dạng cấu trúc của não. Những nhánh của tế bào sao đến bám vào thành mạch và tiếp xúc với các nơron khác đã hình thành nên một lưới sợi nhỏ, đen xen với lưới mao mạch, và mô thần kinh nằm trong các lỗ lưới ấy.

2.1.2. Vi bào đệm

Vi bào đệm thuộc loại tế bào nhỏ. Thân tế bào hẹp ngang và dài. Cả thân và các nhánh đều bắt màu khi nhuộm bằng carbonat bạc theo phương pháp Del Rio Hortega. Vì bào đệm có cả ở chất xám và chất trắng. Kính hiển vi điện tử cho thấy nhân tế bào đậm đặc vì nhiều chất nhiễm sắc. Trong bào tương thân tế bào và các nhánh có rất ít lưới nội bào có hạt nhưng nhiều lysosom. Trong trường hợp mô thần kinh bị viêm hay bị tổn thương, vi bào đệm thể hiện rõ khả năng sinh sản và trở thành di động, trong bào tương có nhiều thể thực bào.

Theo Del rio Hortega, vi bào đệm có nguồn gốc là trung mô (các tế bào thần kinh đệm khác có nguồn gốc là ngoại bì thần kinh). Tuy nhiên đã có những bằng chứng cho thấy nó xuất hiện từ mào hạch. Mặt khác, người ta còn nhận thấy vi bào đệm chỉ xuất hiện ở hệ thần kinh khi đã có mạch máu xâm nhập (vào tháng thứ ba của thai). Vì vậy, cũng có thể vi bào đệm bắt nguồn từ mô liên kết ở áo ngoài của mạch máu. Cũng có nhà nghiên cứu cho rằng bạch cầu đơn nhân là nguồn gốc của vi bào đệm.

2.1.3. Tế bào ít nhánh

Tế bào ít nhánh chiếm tỉ lệ khá cao, khoảng 3/4 tổng số tế bào thần kinh đệm. Thân tế bào hình cầu, bào tương chứa nhiều bào quan, đặc biệt là nhiều lưới nôi bào có hạt. Từ thân tế bào tỏa ra một ít nhánh bào tương ngắn, ít chia nhánh. Tế bào ít nhánh có kích thước nhỏ hơn tế bào sao, thấy có ở cả chất xám và chất trắng của trục não tuỷ. Trong chất xám, chúng nằm ở quanh thân nơron. Ở chất trắng, chúng tạo nên bao myelin của sợi

thần kinh có myelin (các tế bào ít nhánh nằm xen giữa các trụ trục, từ mỗi tế bào nẩy sinh ra một số nhánh với đường kính khoảng 0,1 micromet. Mỗi nhánh tiến đến bề mặt của trụ trục, rồi bè rộng ra thành lá mỏng, cuốn quanh sợi trục từ 1 đến 20 vòng). Một tế bào ít nhánh có thể tạo ra bao myelin cho nhiều sợi trục.

2.2. Những tế bào thần kinh đệm ngoại vi

Những tế bào thần kinh đệm ngoại vi gồm: những tế bào vệ tinh quây quanh thân các nơron thuộc các hạch não tuỷ, hạch giao cảm, và những tế bào Schwann là những tế bào đã tạo thành những bao Schwann và bao myelin của những sợi thần kinh ngoại vi. Tế bào Schwann có cấu tạo và chức năng tương tự như tế bào ít nhánh.

2.3. Những tế bào thần kinh đệm dạng biểu mô (Hình 8.17)

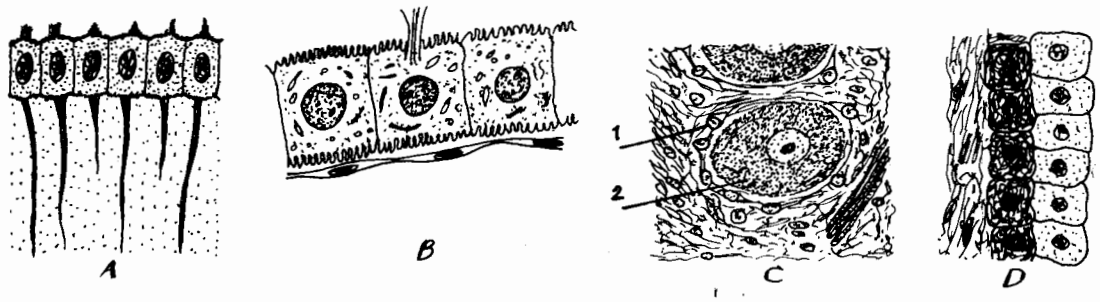

Hình 8.17. Tế bào thần kinh đệm ngoại vi.

A. Tế bào biểu mô ống trung tâm và não thất; B. Tế bào biểu mô đám rối màng mạch; C. Tế bào vệ tinh (1), tế bào hạch (2); D. Tế bào biểu mô thể mi.

2.3.1. Tế bào biểu mô ống nội tuỷ và các não thất

Mặt ngọn của các tế bào biểu mô ống nội tuỷ có những vi nhung mao. Phần đáy tế bào nhọn và tỏa ra một sợi bào tương chia nhánh. Nhân nằm ở cực ngọn tế bào.

Những tế bào biểu mô lợp các não thất là những tế bào hình khối vuông.

2.3.2. Tế bào biểu mô đám rối màng mạch

Những đám rối màng mạch là những chùm nhung mao chia nhánh lồi vào trong não thất. Mỗi nhung mao được lợp bởi biểu mô vuông đơn có màng đáy lót dưới. Mặt ngọn tế bào cũng có những vi nhung mao xen kẽ với một ít lông. Bào tương tế bào chứa lưới nội bào có hạt, ti thể và bộ Golgi phát triển. Đám rối màng mạch tiết ra dịch não tuỷ.

2.3.3. Tế bào biểu mô thể mi

Những tế bào biểu mô thể mi phụ thuộc võng mạc cũng được xếp vào loại tế bào thần kinh đệm loại biểu mô. Võng mạc lợp mặt trong thể mi và nếp mi có hai hàng tế bào hình khối vuông: hàng ngoài chứa nhiều sắc tố, hàng trong có khả năng chế tiết và tiết ra thuỷ dịch.

PHẦN BỐN

Chương 9

HỆ TUẦN HOÀN

Những động vật đa bào cần có một cơ cấu phân phối oxy, các chất dinh dưỡng, các hormon và các phần tử thông tin khác tới các mô, đồng thời thu thập từ các mô khí CO_2 và các sản phẩm của quá trình chuyển hoá, vận chuyển đến các cơ quan có chức năng loại bỏ chúng. Ở động vật có xương sống và ở người, những chức năng chủ yếu trên do hệ tuần hoàn máu, bao gồm trái tim và các mạch máu, đảm nhiệm.

Hệ tuần hoàn máu gồm tuần hoàn nhỏ hay tuần hoàn phổi, dẫn máu đến hoặc đi khỏi phổi và tuần hoàn lớn hay tuần hoàn hệ thống (còn gọi là tuần hoàn ngoại biên, hoặc tuần hoàn cơ thể), phân phối máu đến tất cả các mô và các cơ quan của cơ thể. Ở cả hai vòng tuần hoàn này, máu được bơm từ trái tim vào động mạch có đường kính nhỏ dần tới các lưới mao mạch. Máu được dẫn về tim bởi các tĩnh mạch có đường kính lớn dần (Hình 9.1).

Hệ tuần hoàn bạch huyết gồm những mao mạch bạch huyết, và tĩnh mạch bạch huyết dẫn bạch huyết từ khoảng gian bào của các mô, qua các bạch hạch, nhập vào hệ tuần hoàn máu.

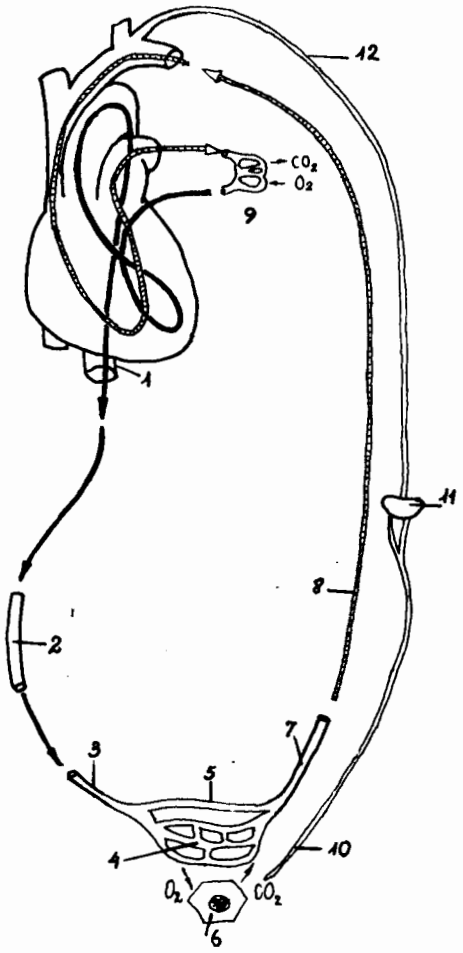

Hình 9.1. Sơ đồ hệ tuần hoàn máu và hệ tuần hoàn bạch huyết.
1. Động mạch chun; 2. Động mạch cơ; 3. Tiểu động mạch; 4. Mao mạch; 5. Nhánh nối động tĩnh mạch; 6. Tế bào; 7. Tiểu tĩnh mạch; 8. Tĩnh mạch; 9. Phổi; 10. Mạch bạch huyết; 11. Bạch hạch; 12. Ống ngực.

Cứ mỗi lần co bóp, trái tim lại đẩy máu vào động mạch chủ và động mạch phổi khoảng 8ml máu (khoảng 0,6 lít trong một phút). Tốc độ ban đầu của dòng máu ở các mạch lớn vào khoảng 33cm/giây, sau đó giảm dần ở các động mạch cỡ trung bình và nhỏ. Khi tới các mao mạch, tốc độ dòng máu chỉ còn khoảng 0,3cm/giây. Tổng diện tích các tĩnh mạch nhỏ và các mao mạch trong các khu vực của cơ thể có khả năng trao đổi chất với các mô khoảng 700m^2. Trong một thời điểm, ước tính chỉ khoảng 5% lượng máu có trong các mao mạch, lượng máu còn lại hoặc ở tim, hoặc trên đường đi đến các mao mạch. Mao mạch với những đặc điểm cấu tạo và chức năng giữ vai trò quan trọng hàng đầu của hệ thống mạch máu.

1. TUẦN HOÀN MÁU

1.1. Động mạch

Động mạch dẫn máu từ tim tới lưới mao mạch. Những động mạch lớn xuất phát từ tim. Càng xa tim, động mạch chia nhánh nhỏ dần. Đoạn động mạch nhỏ nhất nối tiếp với lưới mao mạch được gọi là tiểu động mạch.

1.1.1. Cấu tạo chung

Từ trong ra ngoài, thành động mạch có ba áo đồng tâm (Hình 9.2).

1.1.1.1. Áo trong. Từ trong ra ngoài gồm ba lớp:

– *Lớp nội mô.* Là lớp mỏng nhất, hợp thành bởi những tế bào nội mô, lót bên trong lòng mạch. Nhân tế bào nội mô lồi vào trong lòng mạch, bào tương tế bào mỏng, khó nhận thấy dưới kính hiển vi quang học.

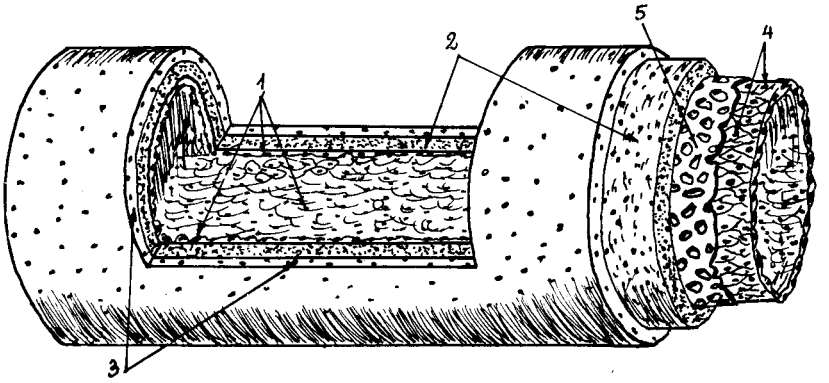

Hình 9.2. Sơ đồ cấu tạo của động mạch cơ
1. Áo trong; 2. Áo giữa; 3. Áo ngoài;
5. Lớp nội mô; 5. Màng ngăn chun trong.

- *Lớp dưới nội mô.* Lớp này được cấu tạo bởi mô liên kết thưa và rải rác có những tế bào cơ trơn.
- *Màng ngăn chun trong.* Là một màng chun, ngăn cách áo trong và áo giữa. Màng ngăn chun trong có những cửa sổ (hay còn gọi là lỗ thủng) có kích thước khác nhau, tạo điều kiện cho các chất qua lại.

1.1.1.2. Áo giữa

Là phần dày nhất của thành động mạch, áo giữa bao gồm nhiều lớp tế bào cơ trơn chạy theo hướng vòng quanh lòng mạch, xen giữa các tế bào cơ trơn là những lá chun và sợi chun, những sợi colagen và chất gian bào proteoglycan. Ở những động mạch cỡ lớn, còn thấy những mạch của mạch ở lớp áo giữa và màng ngăn chun ngoài định ranh giới giữa áo giữa và áo ngoài.

1.1.1.3. Áo ngoài

Áo ngoài bao gồm mô liên kết có nhiều sợi collagen và sợi chun chạy dọc theo ống mạch. Đối với các động mạch cỡ lớn, ở mô liên kết áo ngoài còn có những mạch của mạch đến nuôi dưỡng thành mạch, những mạch bạch huyết và dây thần kinh.

1.1.2. Phân loại động mạch

Căn cứ vào độ lớn của mạch và thành phần (cơ hoặc chun) chiếm ưu thế ở áo giữa, có thể chia động mạch ra ba loại:

1.1.2.1. Động mạch chun

Những động mạch chun của cơ thể là động mạch chủ, động mạch phổi, động mạch cánh tay đầu, động mạch dưới đòn, động mạch cảnh gốc và động mạch chậu gốc. Bằng mắt thường dễ dàng nhận thấy những động mạch này có màu vàng bởi thành mạch chứa nhiều chất chun. Những động mạch chun có khả năng đàn hồi. Ở thì tâm thu động mạch căng phồng, ở thì tâm trương thành mạch thu lại tạo lực đẩy dòng máu tiếp tục chảy trong lòng mạch.

- *Áo trong.* Lớp nội mô của áo trong cách màng ngăn chun trong bởi một lớp mô liên kết thưa gồm các sợi collagen mỏng và một số nguyên bào sợi. Rải rác ở lớp dưới nội mô này còn thấy một số sợi cơ trơn. Màng ngăn chun trong không điển hình như ở động mạch cơ.

Lớp nội mô đóng vai trò một màng thẩm thấu có chọn lọc giữa máu và các lớp mô của thành động mạch. Tế bào nội mô hình đa diện dẹt. Chiều rộng của tế bào khoảng 10-15 micromet, chiều dài 25-50 micromet. Chiều

dài tế bào nằm theo hướng dọc của mạch. Những tế bào nội mô thành động mạch thường liên kết với nhau bởi dải bịt và có nơi là mối liên kết khe. Những bào quan như lưới nội bào, ti thể, bộ Golgi... thường tập trung nhiều ở vùng bào tương quanh nhân tế bào. Lớp nội mô rất chậm đổi mới, trên tiêu bản ít khi thấy hình ảnh tế bào phân chia. Màng tế bào nội mô có nhiều vết lõm siêu vi và trong bào tương của thân tế bào và trong lá bào tương trải rộng quanh thân tế bào có nhiều không bào vi ẩm. Ngoài ra còn nhận thấy một số nhánh bào tương ngắn của tế bào nội mô luồn qua cửa sổ của màng ngăn chun trong tới liên hệ với những tế bào cơ trơn của áo giữa (Hình 9.3).

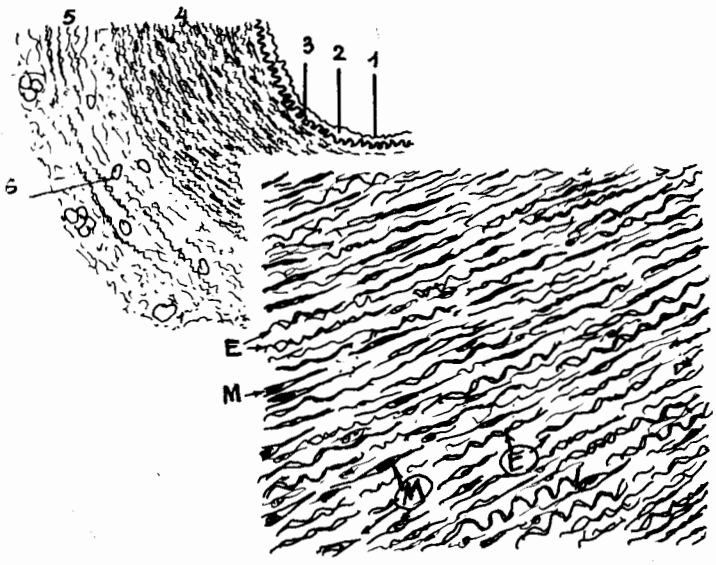

Hình 9.3. Thành của động mạch chun.

1. Lớp nội mô; 2. Lớp dưới nội mô;
3. Màng ngăn chun trong; 4. Áo giữa;
5. Áo ngoài; 6. Mạch của mạch;
E. Lá chun; M. Sợi cơ trơn trong áo giữa.

Ở độ phóng đại lớn, có thể nhận thấy trong bào tương tế bào nội mô những cấu trúc có vỏ bọc, đường kính khoảng 0,1 micromet, dài 3 micromet, trong chứa một số phần tử hình ống. Những cấu trúc này được gọi là thể Weibel-Palade. Thể Weibel-Palade chỉ thấy có trong lớp nội mô của thành động mạch. Người ta cho rằng, tế bào nội mô đã tổng hợp một chất giầu glycoprotein, được gọi là yếu tố Willebrand, thường xuyên đưa vào huyết tương. Ở thành động mạch, yếu tố này được tích trữ trong các

thể Weibel-Palade. Yếu tố Willebrand làm cho các tiểu cầu liên kết với nhau thành đám ở những vị trí mạch bị tổn thương (ở chứng thiếu bẩm sinh yếu tố này, dẫn đến bệnh Willebrand, với đặc điểm là thời gian đông máu kéo dài).

- *Áo giữa.* Thành phần chun ở áo giữa của động mạch chun rất phong phú, vì vậy cơ trơn chỉ chiếm phần tương đối nhỏ (ở động mạch chủ của thỏ, cơ trơn chỉ chiếm khoảng 35% thể tích thành mạch). Những lá chun có cửa sổ chạy theo hướng vòng, xếp thành nhiều lớp, liên hệ với nhau bởi những lá chun và sợi chun chạy theo hướng xiên. Xen kẽ giữa các lá chun là những lớp tế bào cơ trơn và sợi collagen chạy theo hướng dọc của mạch. Tất cả các thành phần trên được vùi trong một chất gian bào giàu proteoglycan. Những lá chun và các thành phần ngoài tế bào khác ở áo giữa đều là sản phẩm tổng hợp của các tế bào cơ trơn.

Ở người trưởng thành, áo giữa động mạch chủ ngực có khoảng trên 50 lá chun đồng tâm, áo giữa động mạch chủ bụng có khoảng 30 lá chun. Trên các tiêu bản cắt ngang qua động mạch chun, thường khó phân biệt ranh giới áo giữa và áo ngoài vì màng ngăn chun ngoài không khác biệt nhiều với các lá chun ở khu vực đó.

- *Áo ngoài.* Ở các động mạch chun, áo ngoài tương đối mỏng, gồm những nguyên bào sợi, những bó sợi tạo keo chạy theo hướng dọc của thành mạch và một lưới thưa các sợi chun nhỏ.

Thành các động mạch chun cỡ lớn được nuôi dưỡng ngoài sự thẩm thấu các chất từ máu trong lòng mạch, còn có các *mạch của mạch* đến chia nhánh nhỏ ở lớp áo ngoài. Các mao mạch máu tiến sâu tới nửa ngoài của áo giữa. Những cửa sổ có kích thước to nhỏ khác nhau của các lá chun đã tạo điều kiện cho các chất dinh dưỡng thẩm thấu trong thành mạch được dễ dàng.

Mô liên kết áo ngoài động mạch thường hoà lẫn với mô liên kết của cơ quan mà động mạch đi qua.

1.1.2.2. Động mạch cơ

Động mạch cơ hay còn gọi là động mạch phân phối máu, là những động mạch cỡ trung bình và cỡ nhỏ thuộc vòng tuần hoàn máu. Trên tiêu bản mô học, có thể nhận biết dễ dàng ba áo của thành các động mạch cơ. Thành phần cơ trơn ở áo giữa những động mạch cơ chiếm ưu thế so với thành phần chun. Những động mạch cơ loại lớn khi co, đường kính có thể giảm tới 0,5mm.

- *Áo trong*. Ở những động mạch cơ loại nhỏ, áo trong không có lớp dưới nội mô. Lớp nội mô đứng ngay sát với màng ngăn chun trong. Lớp dưới nội mô thuộc lớp áo trong của các động mạch cơ loại lớn là mô liên kết thưa, chủ yếu là các sợi võng, sợi collagen và sợi chun có kích thước nhỏ, chạy theo hướng dọc. Ở tiêu bản cắt ngang qua mạch, màng ngăn chun trong rất dễ nhận là một đường lượn sóng chạy theo hướng vòng, định ranh giới giữa áo trong và áo giữa (Hình 9.4). Nguyên nhân tạo ra hình lượn sóng của màng ngăn chun trong là do áo giữa co lại khi làm tiêu bản. Màng ngăn chun trong có nhiều cửa sổ có kích thước to nhỏ khác nhau. Có nơi, những nhánh bào tương của tế bào nội mô xuyên qua các cửa sổ này, tới liên hệ với những sợi cơ trơn của áo giữa.
- *Áo giữa*. Những tế bào cơ trơn ở áo giữa động mạch cơ thường xếp thành nhiều lớp dày đặc chạy theo hướng vòng. Số lớp tế bào cơ nhiều hay ít tuỳ theo kích thước của mạch. Ở những động mạch cơ loại lớn, áo giữa có tới 40 lớp tế bào cơ. Ở một số mạch, áo giữa còn có một số bó sợi cơ trơn mảnh chạy theo hướng dọc tại vùng sát với áo trong và vùng sát với áo ngoài.

Tế bào cơ của mạch máu có kích thước nhỏ hơn tế bào cơ ở các tạng rỗng (tế bào cơ trơn ở thành tiểu động mạch dài khoảng 40 micromet, ở thành các động mạch lớn khoảng 130 micromet, so với 400-500 micromet là chiều dài của sợi cơ trơn ở ruột non). Mỗi tế bào cơ trơn ở áo giữa được bọc ngoài bởi một màng kiểu màng đáy. Những nhánh bào tương ngắn của tế bào cơ xuyên qua màng này đến tạo mối liên kết khe với các tế bào cơ bên cạnh. Những mối liên kết này có tác dụng làm lan truyền và phối hợp sự co các sợi cơ của áo giữa. Bao quanh từng sợi cơ là một lưới sợi võng và sợi collagen mảnh có đường kính sợi khoảng 30nm. Những sợi collagen mảnh này là sản phẩm của các tế bào cơ ở áo giữa, vì ở đây chỉ có loại tế bào này. Ở chất nền quanh tế bào cơ trơn áo giữa động cơ, chất chondroitin sulfat trội hơn hẳn proteoglycan.

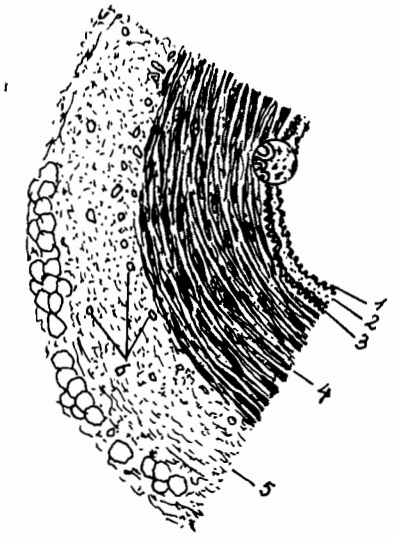

Hình 9.4. Thành của động mạch cơ

1. Lớp nội mô; 2. Lớp dưới nội mô;
3. Màng ngăn chun trong; 4. Áo giữa;
5. Áo ngoài; 6. Mạch của mạch.

Xen giữa các lớp tế bào cơ trơn là những lá chun mảnh và những sợi chun chạy theo hướng vòng. Trên các tiêu bản nhuộm bằng aldehyd fuchsin hoặc resorcin fuchsin, thành phần chun được thể hiện là những đường bắt màu xanh thẫm có hình gợn sóng xen giữa các tế bào cơ trơn.

Dưới kính hiển vi quang học, màng ngăn chun ngoài thường thể hiện là một đường lượn sóng liên tục ngăn cách áo giữa và áo ngoài. Dưới kính hiển vi điện tử, người ta nhận thấy màng chun này bị gián đoạn ở nhiều nơi và mỏng hơn nhiều so với màng ngăn chun trong. Phía mặt ngoài của màng ngăn chun ngoài ở nhiều nơi có các trụ trục của các sợi thần kinh không myelin. Trong bào tương các trụ trục này có những ti thể và túi synap. Như vậy, những xung động thần kinh khi đến các đầu tận cùng thần kinh ở màng ngăn chun ngoài, đã kích thích làm giải phóng chất trung gian hoá học trong các túi synap. Chất trung gian hoá học qua các cửa sổ của màng ngăn chun ngoài, tới các tế bào cơ gây ra sự khử cực của màng tế bào cơ ở ngoại vi áo giữa. Xung động được truyền qua mối liên kết giữa các tế bào cơ, kích thích làm cho tế bào cơ ở áo giữa trong một khu vực cùng co.

- *Áo ngoài.* Ở những động mạch cơ loại trung bình, áo ngoài khá phát triển. Áo ngoài gồm mô liên kết sợi trong đó lưới các sợi collagen và sợi chun chạy theo hình xoắn ốc quanh mạch. Lưới sợi chun tập trung nhiều ở vùng gần màng ngăn chun ngoài. Càng ra phía ngoài, tỉ lệ sợi collagen càng tăng. Vùng ngoài cùng của áo ngoài là mô liên kết thưa, ở đó có thể nhận thấy những đám tế bào mỡ, những mô bào và những dưỡng bào. Áo ngoài động mạch cơ loại lớn còn có những sợi cơ trơn chạy theo hướng dọc. Nhưng ở một số nơi, động mạch không phải chịu lực kéo căng theo chiều dài của mạch như động mạch não chẳng hạn, áo ngoài rất kém phát triển.

1.1.2.3. Tiểu động mạch

Những động mạch cơ loại nhỏ và những tiểu động mạch là những đoạn mạch có tầm quan trọng về mặt sinh lý tuần hoàn, bởi vì chúng tạo nên sức cản chủ yếu ở ngoại vi đối với dòng máu, giúp điều chỉnh tốc độ dòng máu và lưới mao mạch. Tiểu động mạch có đường kính từ 40 đến 200 micromet. Thành mạch từ trong ra có thể phân biệt ba áo:

- *Áo trong.* Lớp dưới nội mô của áo trong rất mỏng, gồm một số sợi võng và sợi chun. Màng ngăn chun trong mỏng và có cửa sổ. Màng này thấy rất rõ ở các đoạn đầu của tiểu động mạch nhưng ở các tiểu động mạch tận, màng ngăn chun trong không còn nữa.

- *Áo giữa.* Tuỳ theo kích thước của tiểu động mạch, áo giữa có từ 1 đến 5 lớp tế bào cơ trơn chạy theo hướng vòng. Tế bào cơ trơn ở lớp trong tiếp xúc với những nhánh bào tương ngắn của tế bào nội mô lách qua các lỗ thủng của màng ngăn chun trong (Hình 9.5).
- *Áo ngoài* của tiểu động mạch mỏng và kém phát triển.

Đoạn mạch ngắn (từ 50 đến 100 micromet), chuyển tiếp từ tiểu động mạch sang mao mạch được gọi là *tiểu động mạch tiền mao mạch* (metarteriole) hoặc *vùng thắt tiền mao mạch* (precapillary sphincter area) (Hình 9.6).

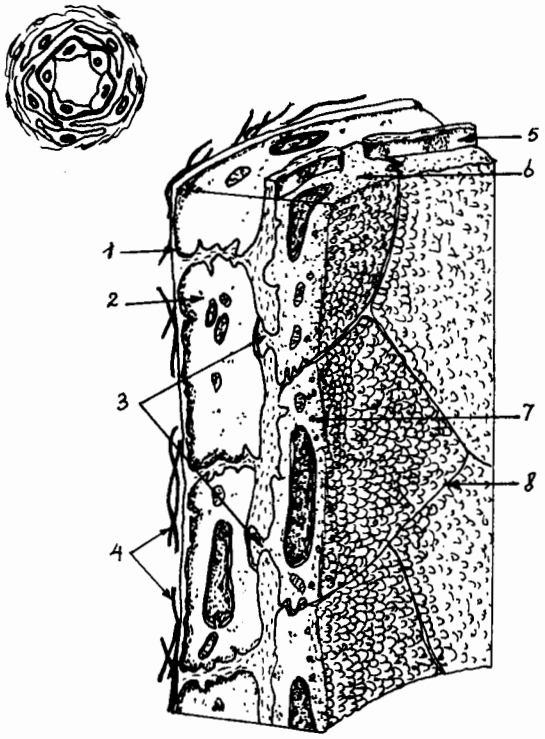

Hình 9.5. Sơ đồ cấu tạo siêu vi một đoạn thành tiểu động mạch.

1. Màng đáy; 2. Tế bào cơ trơn; 3. Nhánh bào tương tế bào nội mô; 4. Sợi collagen; 5. Màng ngăn chun trong; 6. Tế bào nội mô; 7. Không bào vi ẩm; 8. Ranh giới giữa các tế bào nội mô.

Tiểu động mạch tiền mao mạch điều chỉnh lượng máu vào lưới mao mạch khi tiểu động mạch này thay đổi đường kính. Những tế bào nội mô ở đoạn mạch này chỉ dựa trên một màng đáy mỏng, bên ngoài màng đáy là một số sợi cơ trơn đứng phân tán, quây quanh lòng mạch. Các tế bào cơ trơn có mối liên kết với các tế bào nội mô qua lỗ thủng của màng đáy. Phía ngoài cùng của thành tiểu động mạch tiền mao mạch là mô liên kết lẫn với mô liên kết xung quanh, trong có chứa các sợi thần kinh thực vật đến chi phối hoạt động của các sợi cơ trơn thành mạch.

1.1.3. Những động mạch chuyển tiếp và những cấu trúc đặc biệt của động mạch

1.1.3.1. Việc phân loại các đoạn mạch trong vùng chuyển tiếp giữa các loại động mạch đã gọi tên ở trên thường rất khó. Ngoài ra có một số động mạch có đường kính trung bình như động mạch khoeo, động mạch chày có cấu tạo thành mạch giống như động mạch cỡ lớn. Trái lại, một số động mạch có

đường kính lớn như động mạch chậu ngoài, cấu trúc thành mạch không khác gì ở thành mạch cỡ trung bình. Những mạch chuyển tiếp giữa động mạch chun và động mạch cơ thường được gọi là động mạch pha trộn, như động mạch cảnh ngoài, động mạch nách và động mạch chậu gốc. Ở áo giữa của các động mạch này có những đám cơ trơn được ngăn cách hoàn toàn hoặc bị gián đoạn bởi những lá chun. Những động mạch bắt nguồn từ động mạch chủ bụng đến các cơ quan nội tạng cũng là loại động mạch pha trộn. Áo giữa của các động mạch này chia hai vùng rõ rệt, vùng cơ trơn gần với áo trong, vùng các lá chun ở phía ngoài.

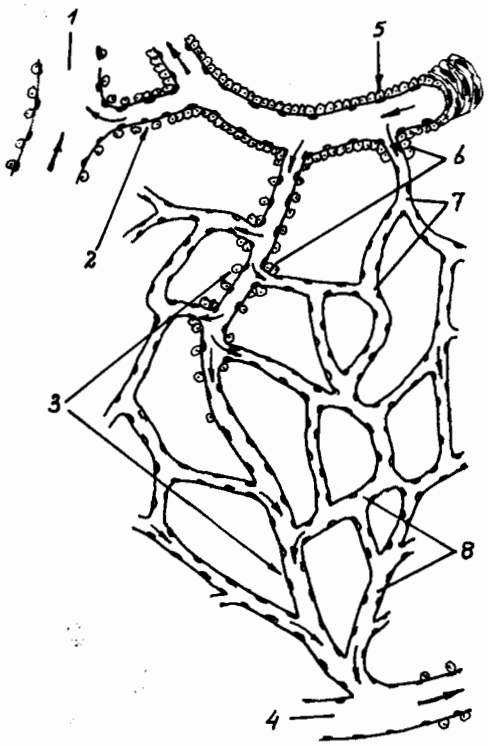

Hình 9.6. Sơ đồ cấu tạo lưới mao mạch.

1. Tiểu tĩnh mạch; 2. Nhánh nối động mạch; 3. Đường chính; 4. Tiểu tĩnh mạch sau mao mạch; 5. Tiểu động mạch; 6. Vùng thắt tiền mao mạch; 7. Mao mạch động mạch; 8. Mao mạch tĩnh mạch.

1.1.3.2. Chiều dày áo giữa của thành động mạch thay đổi tuỳ theo áp lực dòng máu tác động lên thành mạch. Động mạch vành của tim thường xuyên chịu áp lực tương đối cao của dòng máu nên áo giữa của chúng dày hơn các động mạch cơ khác cùng cỡ. Cũng tương tự như vậy, áo giữa của các động mạch chi dưới dày hơn áo giữa của các động mạch chi trên. Áp lực máu ở tuần hoàn phổi thấp hơn đáng kể so với áp lực máu trong tuần hoàn hệ thống, thành các động mạch phổi tương đối mỏng. Một đoạn ngắn của động mạch phổi xuất phát từ tim, ở áo trong có những tế bào cơ tim từ tim lan tới. Những động mạch màng cứng và động mạch não có thành tương đối mỏng, màng ngăn chun trong khá phát triển nhưng áo giữa rất mỏng và không thấy có lá chun. Những động mạch nằm ở vị trí thường xuyên chịu sự uốn cong và kéo căng như động mạch khoeo và động mạch nách, các bó sợi cơ trơn của áo giữa xếp theo chiều dài của mạch chiếm ưu thế so với cơ trơn của các động mạch cùng cỡ ở các nơi khác của cơ thể.

1.1.3.3. Nối động - tĩnh mạch

Ở một số vùng của cơ thể, ngoài hệ lưới mao mạch, còn có những mạch nối trực tiếp giữa tiểu động mạch và tiểu tĩnh mạch. Đó là những nhánh nối động- tĩnh mạch (arteriovenous anastomoses) (Hình 9.7). Đường kính nhánh nối động - tĩnh mạch vào khoảng 10-30 micromet. Ở thành mạch có nhiều sợi thần kinh giao cảm đến chi phối. Khi nhánh nối động - tĩnh mạch co lại, máu từ tiểu động mạch vào lưới mao mạch; khi mạch nối dãn máu, chuyển thẳng tới tiểu tĩnh mạch mà không qua lưới mao mạch. Nhánh nối động - tĩnh mạch có tác dụng điều chỉnh dòng máu trong khu vực mà nó liên quan. Trong cơ thể có nhiều kiểu mạch nối động - tĩnh mạch. Có thể nêu làm thí dụ hai kiểu mạch nối sau:

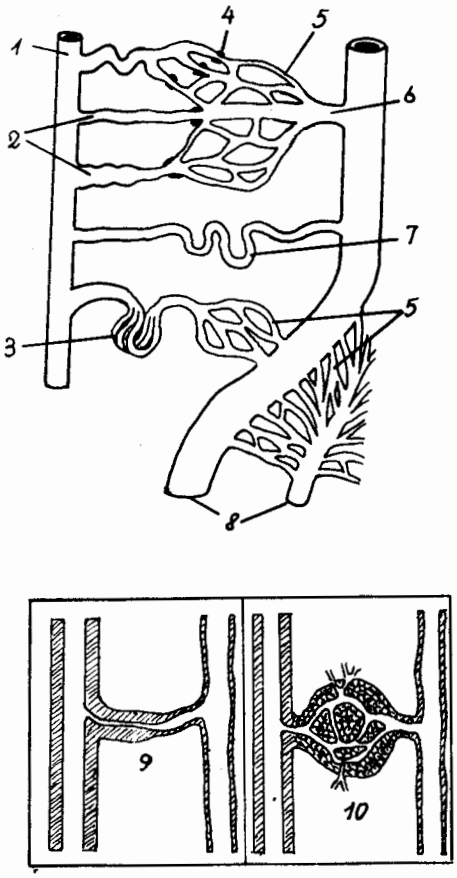

Hình 9.7. Những kiểu vi tuần hoàn được hình thành bởi các mạch máu nhỏ.

1. Tiểu động mạch;
2. Tiểu động mạch tiền mao mạch (metarteriole);
3. Mao mạch kiểu cuộn; 4. Vùng thắt tiền mao mạch; 5. Mao mạch; 6. Tiểu tĩnh mạch sau mao mạch; 7. Nối động-tĩnh mạch; 8. Tĩnh mạch; 9. Nhánh nối động-tĩnh mạch kiểu cầu nối; 10. Nối động-tĩnh mạch kiểu cuộn (cơ quan Hoyer - Grosser).

- *Nhánh nối động-tĩnh mạch kiểu cầu nối*: Đây là dạng mạch nối tắt đơn giản và phổ biến ở những nơi thường xuyên có sự thay đổi lưu lượng tuần hoàn. Đoạn mạch nối về phía động mạch có cấu trúc như động mạch phát sinh ra nó, đoạn mạch sau giống như tĩnh mạch mà nó dẫn máu tới. Giữa hai đoạn kể trên là đoạn trung gian mà thành của nó dày lên do được tăng cường bởi nhiều tế bào cơ liên kết với nhau theo kiểu của các tế bào biểu mô.

- *Nối động-tĩnh mạch kiểu cuộn* (glomus). Đó là một cơ quan nhỏ hình trứng có đường kính 0,2-0,3mm, được gọi là cơ quan Hoyer - Grosser.

Kiểu nối động-tĩnh mạch này có ở da những vùng tiếp xúc với nhiệt độ luôn thay đổi như ở chân bì giường móng (10-20 cuộn mạch trong 1mm^2), ở các đầu ngón tay, ngón chân, gan bàn tay, gan ban chân. Đặc điểm của nối động-tĩnh mạch ở đây là chia thành nhiều nhánh hoặc cuộn lại. Áo giữa của thành mạch dày hẳn lên, gồm nhiều hàng tế bào cơ trơn liên kết với nhau theo kiểu liên kết của các tế bào biểu mô (những tế bào dạng biểu mô). Đoạn mạch nối gần với tĩnh mạch lòng rộng và thành mỏng. Ngoài cùng là một bao liên kết chứa nhiều sợi thần kinh không có myelin.

1.1.3.4. Động mạch tận

Một vùng của cơ thể hay của một cơ quan có thể được cung cấp máu bởi nhiều động mạch. Các động mạch thường chia nhánh và nối với nhau để tạo thành các vòng động mạch. Nhưng ở một số nơi, các động mạch đến phân nhánh nhưng không có mạch nối với nhau. Những động mạch đó gọi là động mạch tận. Thuộc loại động mạch tận có thể kể tới động mạch trung tâm võng mạc, động mạch phân thuỳ của thận, các động mạch đi vào chất xám của não. Đối với các động mạch vành tim, mặc dù chúng có nhánh nối với nhau nhưng trong trường hợp bị tắc, các nhánh bên không có khả năng thay thế để cung cấp máu. Vì vậy trên lâm sàng, động mạch vành vẫn quen được gọi là động mạch tận. Động mạch tận khi bị tắc vùng mô mà nó cung cấp máu sẽ dần dần bị hoại tử.

1.1.3.5. Cơ quan cảm giác của động mạch

Ở một số nơi trong hệ thống động mạch, những sợi thần kinh đến kết hợp với động mạch, hình thành những cơ quan có chức năng ghi nhận và điều chỉnh hô hấp, nhịp đập của tim, kiểm soát thành phần và áp lực của máu. Đứng đầu các cơ quan cảm giác của động mạch là những thể động mạch cảnh (carotid bodies), những thể động mạch chủ (aortic bodies) và xoang cảnh (carotid sinus).

- *Những thể động mạch cảnh nằm trong mô liên kết thành mạch tại nơi chia đôi của động mạch cảnh gốc, chiếm một khoảng rộng chừng 3mm, dài 5mm.*

Những thể động mạch cảnh chính là những thụ thể hoá học (chemoreceptors) phát hiện những thay đổi về áp lực O_2, CO_2 và nồng độ H^+ trong máu. Các thông tin được truyền theo các sợi thần kinh hướng tâm thuộc dây thần kinh lưỡi họng đến trung tâm hô hấp ở não để điều chỉnh sự hô hấp ở phổi. Mỗi thể động mạch cảnh có một bao liên kết bọc ngoài. Từ bao này có các vách mỏng chạy vào bên trong chia thể động mạch cảnh làm

nhiều tiểu thuỳ. Trong tiểu thuỳ có nhiều nhóm tế bào. Có thể phân biệt hai loại tế bào: Tế bào loại I hay còn gọi là tế bào cuộn (glomus cell) tập trung thành từng đám và được bao quanh bởi tế bào loại II hay tế bào vỏ (sheath cell) có cấu trúc tương tự như tế bào thần kinh đệm. Tế bào loại II cách tế bào loại I bởi một lưới mao mạch kiểu xoang (bắt nguồn từ động mạch cung cấp máu riêng cho thể động mạch cảnh). Một lưới sợi võng tăng cường quanh các tế bào và lưới mao mạch. Tế bào I bào tương rất phong phú. Trong bào tương có những túi có đường kính 60-200mm, lòng chứa chất đậm đặc đối với điện tử. Người ta đã xác định đó là những túi synap trong có chứa chất trung gian dẫn truyền thần kinh dopamin. Những sợi thần kinh từ ngoài tiến vào tiếp xúc với các tế bào loại I và tạo synap với những tế bào này. Ở đây, phần lớn các tế bào cuộn là phần trước của các synap này (tuy nhiên cũng có nơi trong thể động mạch cảnh, có thể nhận thấy synap thuận nghịch).

- *Những thể động mạch chủ khu trú ở cung động mạch chủ, giữa các nơi xuất phát của động mạch dưới đòn và động mạch cảnh chung phải và ở tại nơi xuất phát của động mạch dưới đòn trái. Cấu trúc và chức năng của thể động mạch chủ tương tự như thể động mạch cảnh.*
- *Xoang cảnh. Tại nơi chia nhánh đôi của động mạch cảnh chung, mạch hơn phình ra, đó là xoang cảnh. Áo giữa thành mạch ở đây mỏng hơn vùng quanh đó, nhưng áo ngoài dày hẳn lên và có những đầu sợi thần kinh cảm giác (nhánh của dây thần kinh lưỡi họng). Ở khoảng giữa áo ngoài và áo giữa, các sợi thần kinh chia nhánh kiểu cành cây và tận cùng bởi những vòng xoắn hoặc đầu phình, hình thành những cơ quan nhỏ hình trứng giống như cơ quan Golgi ở gân. Những sợi thần kinh ở đây có mối tiếp xúc với những sợi chun nằm ở phía ngoài của áo giữa thành mạch. Những thụ thể cảm giác ở xoang cảnh thuộc loại thụ thể áp lực (baroreceptor) tiếp nhận thông tin về sức căng của thành mạch do áp lực dòng máu gây nên. Thụ thể áp lực còn thấy ở thành động mạch chủ và thành các động mạch lớn khác.*

1.1.4. Mô sinh lý học

1.1.4.1. Ý nghĩa chức năng của cấu trúc động mạch

Theo từng nhịp bóp của tim, máu được đẩy vào những động mạch lớn (động mạch chun). Nhưng thực ra, dòng máu lại chảy liên tục trong lòng các mạch. Trong kỳ tâm thu, chỉ một phần lực do tim co bóp dùng vào việc đẩy cột máu trong lòng mạch, phần còn lại toả rộng lên thành mạch gần tim làm chúng căng phồng ra. Năng lượng đó được tích lên thành động

mạch, được dùng để thành mạch thu trở lại trong thời kỳ tâm trương. Sự giải phóng sức căng ở thành các động mạch chun này có giá trị như một lực bơm máu phụ cho tim đẩy máu di chuyển ở thời kỳ tâm trương.

Những tế bào cơ trơn ở thành động mạch chun không có tác dụng làm thu hẹp đường kính lòng mạch, chúng đã tham gia làm thay đổi tính chất đàn hồi của thành mạch. Những động mạch cơ vừa có tính đàn hồi, vừa có tính co bóp. Do đặc tính này, động mạch cơ điều hoà được lưu lượng máu đến từng khu vực. Tiểu động mạch giữ vai trò chính trong việc làm giảm áp suất và giảm tốc độ dòng máu đến mao mạch. Việc điều chỉnh lượng máu cho lưới mao mạch của một khu vực còn phụ thuộc vào hoạt tính của *thắt tiền mao mạch*. Trương lực cơ bản của thành mạch lại phụ thuộc vào hoạt tính của hệ thần kinh giao cảm đến chi phối. Vì vậy trương lực thành mạch của một khu vực mạch được thần kinh chi phối cao hơn trương lực cơ bản. Thần kinh đến chi phối các mạch gồm cả hai loại sợi, sợi gây co mạch và sợi gây dãn mạch. Bên cạnh sự điều chỉnh dòng máu bởi thần kinh, còn có những yếu tố thể dịch như quinin, histamin, angiotensin, adrenalin... cũng tác động vào mạch.

1.1.4.2. Những thay đổi của động mạch theo tuổi

Thành của động mạch lớn có một quá trình trưởng thành và phát triển rất dài, từ khi con người ra đời đến tuổi 25. Ở các động mạch chun, sự trưởng thành và phát triển này được biểu hiện là sự dày lên của thành mạch và sự tăng số lượng các lá chun. Ở các động mạch cơ, thành mạch cũng dày lên nhưng thành phần chun không chiếm ưu thế. Từ tuổi trung niên trở đi, bắt đầu có sự tăng của collagen và chất căn bản giàu glycoprotein, thành của các động mạch cỡ lớn ít mềm mại hơn. Những biến đổi thành mạch liên quan tới tuổi đời diễn ra chủ yếu ở lớp áo trong và sau đó ở áo giữa. Những động mạch bắt đầu có biến đổi sớm là động mạch vành, vào khoảng từ năm 20 tuổi trở đi. Những động mạch khác bắt đầu biến đổi từ sau tuổi 40. Xơ cứng động mạch (arteriosclerosis) là hiện tượng thường đi đôi với sự tăng lên của tuổi đời. Động mạch liên tục chịu những kích thích cơ học do nhịp đập của tim và sự dao động của áp lực máu trong lòng mạch, vì vậy rất dễ bị suy thoái so với các mô khác trong cơ thể. Hiện tượng chủ yếu liên quan tới chứng xơ cứng động mạch là sự tăng sản của các sợi cơ trơn cũng như các sản phẩm của chúng ở chất gian bào, hiện tương tích tụ lipid ở bên trong và bên ngoài các tế bào cơ ở thành mạch. Những động mạch lớn như động mạch chủ, động mạch chậu, động mạch đùi, động mạch vành và những động mạch ở não thường thiên về sự phát triển chứng xơ vữa động mạch (atherosclerosis), nguyên nhân chủ yếu dẫn

đến nhồi máu cơ tim và huyết khối não. Vữa xơ động mạch có đặc điểm là có áo trong dày không đồng đều, bên trong và bên ngoài các tế bào cơ trơn lắng đọng nhiều lipid. Hiện tượng lắng đọng nhiều lipid giàu cholesterol ở áo trong thành động mạch đã thấy từ tuổi 15, tuy mức độ không đáng kể. Ở tuổi 25, mức độ lắng đọng lipid đã tăng lên khoảng 30% hay hơn. Người ta còn chưa nhất trí rằng đây là hiện tượng có tính chất sinh lý hay dấu hiệu sớm của những tổn thương xơ vữa động mạch. Ở người già, thành mạch có những mảng sợi màu trắng hơi nhô vào lòng mạch. Đó là do sự tăng sinh của những sợi cơ trơn ở lớp dưới nội mô áo trong và sự xâm nhập của tế bào cơ trơn thuộc lớp áo giữa vào áo trong, xuyên qua các cửa sổ của màng ngăn chun trong. Bình thường, những tế bào cơ trơn ở thành các động mạch rất chậm đổi mới. Nhưng một khi có tổn thương ở lớp nội mô và ngay lập tức có sự vón lại của các tiểu cầu (tại đây có sự giải phóng yếu tố trưởng thành có nguồn gốc tiểu cầu - platelet derived growth factor - yếu tố này đã kích thích sự sinh sản mạnh các tế bào cơ thành mạch), tại nơi đó sẽ diễn ra xơ vữa động mạch. Mặt khác do tế bào cơ tích nhiều lipid, đã kích thích chúng tăng tổng hợp collagen và glycoprotein, góp phần làm dày từng vùng của áo trong. Ở những nơi này, nếu có sự hoại tử của tế bào nội mô kết hợp với các đám tiểu cầu, sẽ hình thành những cục đông ở thành mạch.

1.2. Mao mạch

Các nhánh tận của các tiểu động mạch có một đoạn chuyển tiếp ngắn trước khi tới mao mạch. Ở đoạn mạch chuyển tiếp này, phía ngoài lớp nội mô còn có những sợi cơ trơn. Ở mao mạch, lớp nội mô không còn được bao bọc bởi những tế bào cơ trơn nữa, đường kính ít thay đổi, thường chia nhánh và nối với nhau thành lưới. Ra khỏi lưới mao mạch, máu được dẫn về tĩnh mạch bởi các tiểu tĩnh mạch. Lưới mao mạch có mật độ dày đặc như ở phổi, gan, thận, các niêm mạc, tuyến, cơ bám xương và trong chất xám của não; có thể không có mao mạch như ở sụn, hoặc mật độ thưa như ở gân, thanh mạc, dây thần kinh và ở mô cơ trơn. Đường kính mao mạch khác nhau tuỳ nơi trong cơ thể, từ 9 đến 12 micromet, đủ rộng để cho các tế bào máu chuyển qua.

1.2.1. Cấu tạo. Thành mao mạch mỏng, từ trong ra ngoài gồm có:

1.2.1.1. Lớp nội mô

Lớp này gồm một hàng tế bào hình đa giác dẹt lợp mặt trong thành mạch. Dưới kính hiển vi quang học, ở mặt cắt ngang mao mạch, thường nhận thấy 1, 2 hoặc 3 tế bào nội mô. Phần bào tương chứa nhân lồi vào

lòng mạch, phần bào tương ở ngoại vi tế bào toả ra thành lá mỏng 0,2 - 0,4 micromet. Các tế bào nội mô liên kết với nhau bởi những dải bịt hoặc mối liên kết khe, cũng có nơi lá bào tương của hai tế bào nội mô chỉ chờm lên nhau. Dưới kính hiển vi điện tử có thể nhận thấy ở lá bào tương tế bào nội mô có những cửa sổ (hay còn gọi là lỗ nội mô), màng bào tương ở cả hai mặt tế bào nội mô có những vết lõm siêu vi, trong bào tương có những không bào vi ẩm. Những bào quan như ti thể, lưới nội bào, ribosom nằm rải rác ở vùng bào tương ngoại vi tế bào, nhưng tập trung nhiều ở vùng bào tương quanh nhân (Hình 9.8), bộ Golgi nhỏ, thường nằm sát nhân. Tế bào nội mô của các mao mạch có cấu tạo tương tự tế bào nội mô ở các mạch máu khác, tuy vậy vẫn có sự khác nhau về thành phần xơ trung gian (intermediate filaments) tạo nên bộ khung của tế bào nội mô ở các vùng mạch khác nhau. Có loại tế bào nội mô chỉ chứa xơ vimentin, có loại chỉ chứa xơ desmin và một số ít tế bào nội mô chứa cả hai loại xơ này.

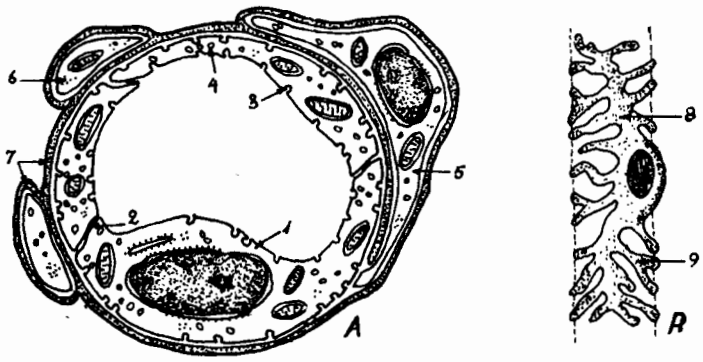

Hình 9.8. Mao mạch kín (A) và tế bào quanh mao mạch (B).
1. Tế bào nội mô; 2. Dải bịt; 3, 4. Vết lõm siêu vi và không bào vi âm; 5. Tế bào quanh mao mạch; 6. Nhánh bào tương tế bào quanh mao mạch; 7. Màng đáy; 8. Nhánh bào tương bậc một; 9. Nhánh bào tương bậc hai.

1.2.1.2. Màng đáy

Nằm phía ngoài lớp nội mô là màng đáy, dày khoảng 500mm. Ở một số mao mạch, màng đáy cũng có cửa sổ, ở một số nơi mao mạch không có màng đáy. Mặt ngoài màng đáy thường là nơi bám của những sợi võng và ở một số nơi có các nhánh bào tương của một số loại tế bào đến tiếp xúc như podocyt ở mao mạch tiểu cầu thận, tế bào sao ở mô thần kinh.

1.2.1.3. Tế bào quanh mao mạch

Dọc theo phía ngoài mao mạch có các tế bào quanh mao mạch (pericytes). Tế bào này có những nhánh bào tương bậc 1 chạy theo chiều dài của mạch và những nhánh bào tương bậc 2 phát sinh ra từ các nhánh bào tương bậc 1 bao quanh thành mạch. Tế bào quanh mao mạch được màng đáy bao lấy cả phía trong và phía ngoài, trừ vùng có mối liên kết khe

giữa nhánh bào tương của chúng với tế bào nội mô nằm ở phía trong. Màng đáy này chạy liên tiếp với màng đáy của lớp nội mô. Trong bào tương tế bào quanh mao mạch có những bào quan như bộ Golgi, ti thể và những ống, túi lưới nội bào. Trong bào tương tế bào quanh mao mạch ở não có lysosom, nhưng hiếm gặp chúng ở mao mạch các nơi khác. Ở bào tương ngoại vi tế bào quanh mao mạch có các ống siêu vi và các bó xơ thường nằm sát màng tế bào. Từ lâu người ta cho rằng tế bào quanh mao mạch có khả năng co rút. Hiện nay người ta đã chứng minh rằng tế bào quanh mao mạch của các mao mạch có lòng tương đối rộng và của các tiểu tĩnh mạch sau mao mạch chứa tropomyosin, isomyosin như của tế bào cơ trơn và một proteinkinase liên quan đến sự co cơ. Vì vậy tế bào quanh mao mạch là loại tế bào có khả năng co rút, kiểm soát dòng máu lưu thông trong các vi mạch. Trong các mô bị tổn thương, ở các mạch máu đang tái tạo còn thấy các tế bào quanh mao mạch xuất hiện do sự biệt hóa từ tế bào cơ trơn thành mạch của các tiểu động mạch và tiểu tĩnh mạch. Dọc phía ngoài màng đáy của nhiều mao mạch,còn có nhiều tế bào ngoại mạc (adventitial cell). Tế bào này không được màng đáy của mao mạch bao bọc như tế bào quanh mao mạch. Chúng không có khả năng co rút. Tế bào ngoại mạc là tế bào kém biệt hóa, có khả năng thực bào.

1.2.2. Phân loại mao mạch. Căn cứ vào đặc điểm các thành phần cấu tạo, có thể phân biệt ba loại mao mạch sau: mao mạch kín, mao mạch có cửa sổ và mao mạch kiểu xoang.

1.2.2.1. Mao mạch kín

Đây là những mao mạch mà tế bào nội mô và màng đáy không có cửa sổ. Lớp nội mô mao mạch dày khoảng 0,1 - 0,2 micromet. Màng bào tương tế bào nội mô có nhiều vết lõm siêu vi và trong bào tương nhiều không bào vi ẩm. Hầu hết các mao mạch kín đều có tế bào quanh mao mạch. Mao mạch kín ngăn không cho các chất có phân tử lượng lớn từ máu vào mô. Những mao mạch ở hệ thần kinh trung ương, ở mô cơ và mô mỡ thuộc loại mao mạch kín.

1.2.2.2. Mao mạch có cửa sổ

Những lá bào tương của tế bào nội mô thuộc loại mao mạch này có những cửa sổ (còn gọi là lỗ nội mô). Lỗ nội mô có đường kính khoảng 60 - 70nm (Hình 9.9). Lỗ nội mô được chắn bởi một màng chắn mỏng. Màng này có hình dáng như hình cái nơm, ở chính giữa là một lưới xơ mảnh. Từ lưới xơ này toả ra xung quanh bờ lỗ nội mô có khoảng 8 sợi xơ. Màng này khi mở có thể để lỗ rộng khoảng 5,5nm, chỉ cho phép các phần tử có đường kính

tương tự hay nhỏ hơn qua lại. Mao mạch của một số cơ quan nội tạng, khi quan sát dưới kính hiển vi điện tử, người ta thấy các tâm của hai lỗ nội mô rất sát nhau vào khoảng 130nm. Loại mao mạch có cửa sổ có ở niêm mạc ruột, các tuyến nội tiết, đám rối màng mạch thể mi và ở tiểu cầu thận. Những mao mạch thuộc chùm mao mạch của tiểu cầu thận, lỗ nội mô không có màng chắn, màng đáy dày hơn màng đáy các mao mạch ở các nơi khác. Vì vậy tốc độ các chất hoà tan chuyển qua thành mao mạch ở đây nhanh hơn gấp 100 lần so với ở các mao mạch của cơ.

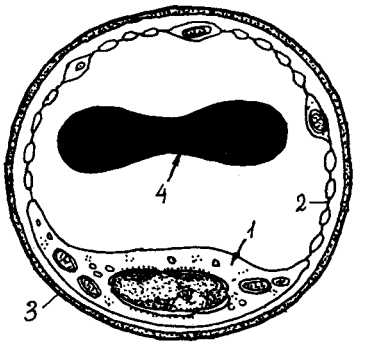

Hình 9.9. Mao mạch có cửa sổ (lỗ nội mô).
1. Tế bào nội mô; 2. Cửa sổ (lỗ nội mô); 3. Màng đáy; 4. Hồng cầu.

1.2.2.3. Mao mạch kiểu xoang. Mao mạch kiểu xoang có ở gan và các cơ quan tạo huyết như tuỷ xương và lách. Mao mạch kiểu xoang có đặc điểm sau. (Hình 9.10).

- Đường đi của mao mạch ngoằn ngoèo, lòng mạch rộng 30-40 micromet. Vì vậy dòng máu lưu thông trong các mao mạch này rất chậm.
- Khoảng gian bào giữa các tế bào nội mô rất rộng. Vì vậy, các tế bào máu và các chất có phân tử lượng lớn có thể ra vào lòng mạch dễ dàng.
- Lớp nội mô có nhiều cửa sổ.
- Nhiều tế bào có khả năng thực bào ở quanh thành mao mạch và vùng phụ cận mao mạch.
- Mao mạch kiểu xoang không có màng đáy.

Những đặc điểm kể trên tạo điều kiện thuận lợi cho sự trao đổi chất giữa máu và mô, đồng thời các tế bào máu có thể chuyển qua thành mạch dễ dàng.

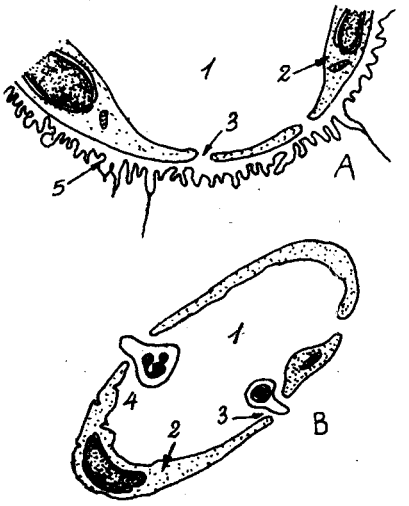

Hình 9.10. Mao mạch kiểu xoang ở gan (A) và ở tủy xương (B)
1. Lòng mạch; 2. Tế bào nội mô; 3. Khoảng gian bào giữa các tế bào nội mô; 4. Bạch cầu; 5. Vi nhung mao tế bào gan.

Mao mạch máu là nơi trao đổi chất giữa máu với tế bào và mô. Vì vậy người

ta còn phân biệt mao mạch dinh dưỡng và mao mạch thẳng (hay mao mạch nối).

Mao mạch dinh dưỡng có đặc điểm là tại nơi xuất phát, nó thường tạo ra với tiểu động mạch một góc nhọn hoặc góc vuông và tại đây có các điểm thắt tiền mao mạch. Lòng mao mạch dinh dưỡng không đều: ở phía tiểu động mạch có đường kính nhỏ hơn là đoạn dẫn tới tiểu tĩnh mạch. Mao mạch dinh dưỡng có đường đi kiểu xoắn ốc. Máu lưu thông trong các mao mạch dinh dưỡng không liên tục do sự co thắt của điểm thắt tiền mao mạch.

Mao mạch thẳng nối trực tiếp từ tiểu động mạch đến tiểu tĩnh mạch. Lòng mao mạch thẳng thường đều đặn và rộng hơn lòng mao mạch dinh dưỡng. Tại nơi xuất phát của mao mạch thẳng không có điểm thắt tiền mao mạch, máu lưu thông liên tục trong mao mạch thẳng. Mao mạch thẳng có nhiều trong các bắp cơ, tuyến nhưng rất ít trong mô mỡ.

1.2.3. Mô sinh lý học

1.2.3.1. Những yếu tố điều hoà dòng máu qua mao mạch

Sự điều hoà dòng máu cho một vùng mao mạch, trước hết phụ thuộc vào tiểu động mạch tiền mao mạch (metarteriole). Tiểu động mạch tiền mao mạch có kích thước nhỏ nhất trong hệ động mạch và có vòng cơ đơn giản gọi là cơ thắt tiền mao mạch. Tỉ lệ về số lượng giữa tiểu động mạch với mao mạch khác nhau tuỳ vùng cơ thể, ở cơ vân bám xương là 1/10, ở ống tiêu hoá là 1/3, và ở chân bì giường móng là 1/1. Lưu lượng máu đến mao mạch còn phụ thuộc vào những nhánh nối động-tĩnh mạch. Khi nhánh nối động-tĩnh mạch mở, dòng máu không qua mao mạch mà chuyển thẳng từ tiểu động mạch sang tiểu tĩnh mạch. Những sợi thần kinh vận mạch và một số hormon đã kiểm soát sự co dãn của các cơ trơn thành mạch, làm thay đổi đường kính lòng mạch. Đó là những yếu tố quan trọng điều hoà dòng máu đến mao mạch. Một số chất được giải phóng tại chỗ (như histamin có trong mô viêm), vị trí xa hoặc gần tim của một lưới mao mạch cũng ảnh hưởng đến tuần hoàn ở mao mạch. Thực tế, số lượng máu chứa trong các mao mạch, bình thường chỉ vào khoảng 8% lượng máu của toàn bộ hệ tuần hoàn.

1.2.3.2. Ý nghĩa chức năng của hệ mao mạch

Mật độ của lưới mao mạch liên quan chặt chẽ với nhu cầu trao đổi chất của các mô ở mỗi vùng trong cơ thể. Một số mô có nhu cầu trao đổi chất cao có nhiều mao mạch (thận, gan, tim, cơ bám xương), một số mô

khác nhu cầu trao đổi chất thấp, có ít mao mạch (cơ trơn, gân); lại có những nơi không có mao mạch (sụn, giác mạc, van tim).

Mao mạch là nơi chủ yếu của hệ tuần hoàn máu diễn ra sự trao đổi chất giữa máu và mô. Ước tính rằng, tổng đường kính của toàn bộ lưới mao mạch của cơ thể lớn gấp 800 lần tổng đường kính của các động mạch chủ. Tốc độ dòng máu ở động mạch chủ vào khoảng 33m/giây, trong khi đó tốc độ máu qua mao mạch chỉ là 0,3m/giây. Riêng hệ thống lưới mao mạch chiếm một diện tích trao đổi chất khổng lồ, khoảng $60m^2$ đối với những mao mạch hệ thống và $40m^2$ đối với các mao mạch phổi. Với cấu tạo thành mạch đơn giản, tốc độ dòng chảy của máu rất chậm, mao mạch là nơi rất thuận lợi cho sự trao đổi khí, nước và các thành phần hoà tan khác giữa máu và mô.

1.2.3.3. Tính thấm của mao mạch

Trên cơ sở những nghiên cứu sinh lý học, người ta cho rằng lỗ nội mô của mao mạch có ba mức độ lớn: lỗ nhỏ nhất có đường kính 4-5nm, lỗ trung bình đường kính khoảng 9nm và lỗ lớn đường kính là 40-70nm. Tương đương với các lỗ nội mô sinh lý này, về mặt hình thái có:

- Khoảng gian bào rộng giữa các tế bào nội mô ở các mao mạch kiểu xoang.
- Lỗ nội mô của các mao mạch có cửa sổ.
- Nơi lá bào tương của hai tế bào nội mô chờm lên nhau ở các mao mạch kín.
- Những vết lõm siêu vi và không bào vi ẩm thường thấy ở các tế bào nội mô mao mạch.

Điều chắc chắn là các chất được trao đổi qua thành mạch ít nhất phải là một trong các cấu trúc kể trên trong các điều kiện sinh lý hay bệnh lý. Bình thường các chất lọt qua thành mạch có tính chọn lọc.

Tính thấm của mao mạch ở từng vùng khác nhau. Những mao mạch ở tiểu cầu thận có tính thấm cao gấp 10 lần so với mao mạch ở các mô cơ. Trong một số điều kiện bất thường (viêm, ngộ độc do nọc rắn, nọc ong) tính thấm của mao mạch tăng, khi đó các chất chuyển qua khoảng gian bào giữa các tế bào nội mô vào mô xung quanh mạch cũng tăng lên. Bình thường, bạch cầu có thể xuyên mạch bằng cách qua những nơi chờm lên nhau của các lá bào tương của hai tế bào nội mô gần nhau. Ở một số mao mạch, các enzym do tế bào nội mô sản xuất ra và sự có mặt của các đại thực bào ở quanh thành mao mạch đã tạo nên hàng rào máu-mô. Trong cơ thể, những hàng rào máu-mô có ý nghĩa sinh lý phải kể tới hàng rào máu-não, hàng rào máu-tuyến ức, hàng rào máu-mắt, hàng rào máu-ống sinh tinh.

1.3. Tĩnh mạch

Máu từ các mao mạch được các tĩnh mạch dẫn về tim. Thông thường, tĩnh mạch đi kèm với động mạch tương ứng. Trên đường trở về tim, đường kính của tĩnh mạch lớn dần và thành tĩnh mạch cũng dày dần lên. Trong cơ thể, vì số lượng tĩnh mạch nhiều hơn động mạch, hơn nữa lòng tĩnh mạch rộng rãi hơn lòng động mạch song hành, nên hệ tĩnh mạch có sức chứa máu lớn hơn hẳn sức chứa của hệ động mạch. Trên các tiêu bản mô học, thường thấy các tĩnh mạch bị xẹp và lòng có nhiều nếp gấp hơn so với động mạch.

1.3.1. Cấu tạo chung

So với động mạch, thành tĩnh mạch có những điểm khác biệt sau (Hình 9.11):

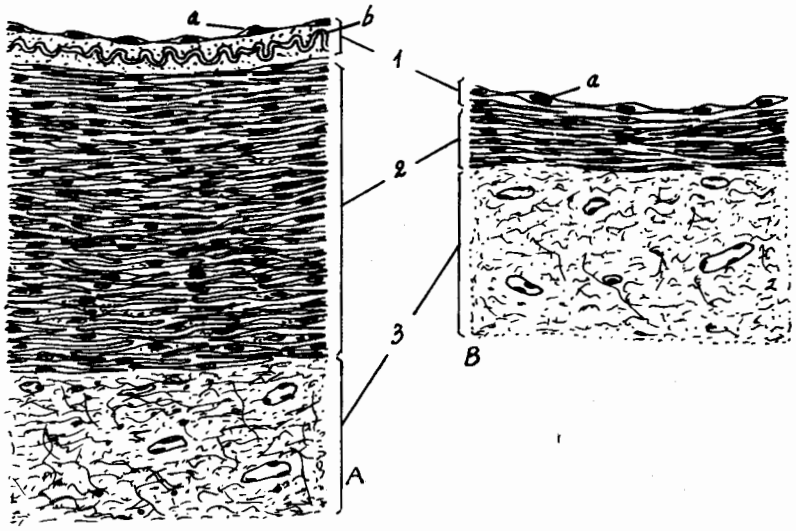

Hình 9.11. Thành động mạch cơ (A)và tĩnh mạch cơ (B).

1. Áo trong; 2. Áo giữa; 3. Áo ngoài; a. Lớp nội mô; b. Màng ngăn chun trong.

- Thành tĩnh mạch mỏng hơn thành động mạch cùng cỡ.
- Không thấy màng ngăn chun trong, các lá chun hướng vòng kém phát triển.
- Thành phần cơ ít hơn so với ở động mạch.
- Thành phần collagen hướng dọc phát triển mạnh.

Tuy vậy, thành tĩnh mạch vẫn có thể được chia ra ba tầng áo nhưng không rõ ràng như ở động mạch. Từ trong ra có:

1.3.1.1. Áo trong

Phía ngoài lớp nội mô là lớp dưới nội mô kém phát triển, có khi không có lớp này. Không có màng ngăn chun trong. Mặt trong nhiều tĩnh mạch cỡ trung bình có các van tĩnh mạch.

1.3.1.2. Áo giữa

Áo giữa của tĩnh mạch mỏng hơn áo giữa của động mạch cỡ tương ứng. Thành phần tạo nên áo giữa là những sợi cơ trơn xếp theo hướng vòng, cách nhau bởi những sợi tạo keo và ít sợi chun. Tỉ lệ giữa thành phần cơ và sợi liên kết thay đổi tuỳ theo loại tĩnh mạch.

1.3.1.3. Áo ngoài

Áo ngoài là một bao liên kết gồm nhiều bó sợi collagen và lưới sợi chun chạy theo hướng dọc, xen kẽ là một số ít sợi cơ trơn. Áo ngoài của tĩnh mạch trong ổ bụng và các tĩnh mạch lớn khác phía dưới tim, lớp cơ đặc biệt phát triển.

1.3.2. Phân loại

Căn cứ vào tỉ lệ giữa các thành phần cấu tạo của áo giữa, có thể phân các loại tĩnh mạch như sau:

- *Tĩnh mạch cơ.* Thành phần chủ yếu của áo giữa là cơ trơn. Tĩnh mạch ở các chi thuộc loại này.
- *Tĩnh mạch xơ.* Những tĩnh mạch não và màng não, áo giữa được cấu tạo bởi những sợi tạo keo, không có tế bào cơ trơn.
- *Tĩnh mạch hỗn hợp.* Tĩnh mạch xơ-chun là những tĩnh mạch phía trên tim (tĩnh mạch nách, tĩnh mạch dưới đòn, tĩnh mạch cảnh). Tĩnh mạch xơ-cơ là những tĩnh mạch ở vùng sâu của cánh tay. Tĩnh mạch cơ-chun có thành phần cơ chiếm ưu thế xếp thành ba lớp dọc, vòng, dọc. Đó là những tĩnh mạch chi dưới.

Căn cứ vào đường kính của tĩnh mạch, có thể chia làm ba loại: tiểu tĩnh mạch và tĩnh mạch cỡ trung bình và tĩnh mạch cỡ lớn. Sự phân loại mạch này không hoàn toàn thoả đáng, bởi vì cấu tạo thành mạch không phải là luôn tương xứng với đường kính của mạch. Hơn nữa cấu trúc thành mạch của một tĩnh mạch cũng thay đổi tuỳ theo chiều dài của nó.

1.3.2.1. Tiểu tĩnh mạch và tĩnh mạch cỡ nhỏ

Mao mạch dẫn máu đổ về tiểu tĩnh mạch. Đường kính tiểu tĩnh mạch khoảng từ 15 đến 20 micromet. Thành tiểu tĩnh mạch tương tự như thành

mao mạch, gồm lớp nội mô, bên ngoài là những sợi võng và tế bào quanh mao mạch. Ở các tiểu tĩnh mạch với đường kính khoảng 50 micromet, có một số sợi cơ trơn chạy theo hướng vòng thay thế các tế bào quanh mao mạch.

Ở các tĩnh mạch cỡ nhỏ, những tế bào cơ trơn xếp thành một lớp liên tục, nhưng lộn xộn và đứng không thật sát nhau như ở tiểu động mạch.

Sự trao đổi chất giữa máu và mô diễn ra không phải chỉ ở mao mạch mà còn ở các tiểu tĩnh mạch sau mao mạch. Cũng tại những đoạn mạch này, bạch cầu có thể xuyên vào mô xung quanh. Tính thấm thành mạch của các tiểu tĩnh mạch cũng phụ thuộc vào một số chất như histamin, serotonin... Những tiểu tĩnh mạch trong các hạch bạch huyết có cấu trúc đặc biệt, các tế bào nội mô của các đoạn mạch này không phải là có hình đa diện dẹt mà là hình đa diện cao. Vì vậy chúng được gọi là những tiểu tĩnh mạch nội mô cao (High endothelial venules). Người ta nhận thấy ở các hạch bạch huyết, những tế bào lympho T chiếm chủ yếu, còn ở các nang bạch huyết trong thành ống tiêu hoá, đường hô hấp và đường tiết niệu, lại là lympho bào B. Sự phân bố các lympho bào có chọn lọc này là do trên bề mặt của các lympho bào có các phần tử đặc biệt cho từng loại lympho bào, được gọi là các *thụ thể định cư* (homing receptor). Mặt khác trên lòng mạch của các tế bào nội mô cao có các *phối tử* (ligand) với các thụ thể định cư của các lympho bào. Theo hệ thống tuần hoàn, lympho bào trở về các cơ quan bạch huyết ngoại vi, chúng dễ dàng nhận biết và liên kết với các tế bào nội mô cao đó. Tại đây lympho bào xuyên mạch, cư trú ở vùng mô bạch huyết bao quanh mạch.

1.3.2.2. Tĩnh mạch cỡ trung bình

Những tĩnh mạch cỡ trung bình có đường kính khoảng từ 2 đến 9mm. Đó là những tĩnh mạch ở da, các tĩnh mạch sâu ở cánh tay, ở khoeo, những tĩnh mạch ở đầu và một số lớn tĩnh mạch ở tạng.

- *Áo trong* của loại tĩnh mạch này gồm lớp nội mô, màng đáy và những sợi võng ở ngoài màng đáy. Có tĩnh mạch, kết thúc lớp áp trong là một lưới nội mô chun phức tạp (nhưng không thật sự là một màng ngăn chun trong). Các tế bào nội mô có đường ranh giới khá phức tạp.
- *Áo giữa* gồm một lớp tế bào cơ trơn xếp theo hướng vòng nhưng thưa hơn nhiều so với ở động mạch cùng cỡ; phía ngoài là những sợi cơ collagen theo hướng dọc lẫn với một số nguyên bào sợi và tế bào cơ trơn.
- *Áo ngoài*. Ở các tĩnh mạch cỡ trung bình, áo ngoài thường lại là lớp dày nhất của thành mạch, bao gồm các bó sợi collagen và lưới sợi chun. Một số sợi cơ trơn theo hướng dọc, xen giữa áo giữa và áo ngoài.

Van tĩnh mạch. Lòng của một số tĩnh mạch cỡ trung bình có những van giữ dòng máu chỉ chảy theo chiều về tim (Hình 9.12). Mỗi van tĩnh mạch gồm hai lá van hình bán nguyệt đối xứng nhau. Mỗi lá van được hình thành do sự gấp lại của áo trong tĩnh mạch. Giữa hai mặt của lá van là lớp sợi collagen mỏng xen với lưới sợi chun, những thành phần này liên tiếp với lớp dưới nội mô của áo trong tĩnh mạch. Ở mặt hướng vào lòng mạch của lá van, các tế bào nội mô xếp theo chiều ngang (so với trục của mạch), ở mặt hướng vào thành mạch, các tế bào nội mô có chiều dài hướng theo chiều dọc của mạch. Khoang tạo nên giữa van và thành mạch được gọi là xoang của van. Ở khu vực bờ cong của chân van, nơi gắn với thành mạch, thành tĩnh mạch mỏng hơn và lòng mạch rộng hơn đáng kể so với nơi khác. Khi tĩnh mạch chứa đầy máu, khu vực này hơi phình ra, vì vậy có thể xác định vị trí của van từ phía ngoài mạch bằng mắt thường. Hai bờ tự do của van nhô ra và hướng xuôi về phía dòng máu chảy. Khi dòng máu chảy về hướng tim, hai lá van ép sát vào thành mạch. Nếu áp lực của cột máu phía trên van tăng lên làm hai lá van đóng lại, ngăn không cho máu chảy ngược. Tĩnh mạch chi dưới có nhiều van. Các tĩnh mạch nhỏ và các tĩnh mạch lớn không có van.

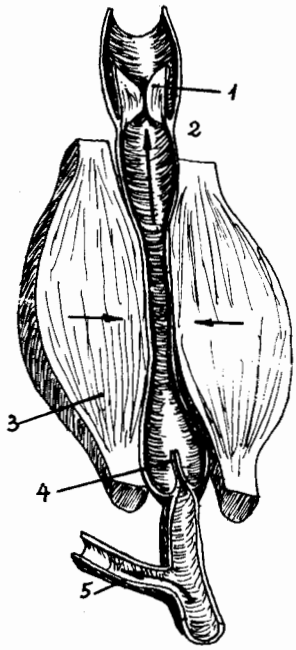

Hình 9.12. Sơ đồ chức năng của van tĩnh mạch.

1. Van mở; 2. Hướng chảy của dòng máu; 3. Cơ co; 4. Van đóng; 5. Nhánh bên của tĩnh mạch.

1.3.2.3. Tĩnh mạch cỡ lớn

Những tĩnh mạch thuộc loại này là tĩnh mạch chủ dưới, - tĩnh mạch cửa, tĩnh mạch lách, tĩnh mạch mạc treo tràng trên, tĩnh mạch chậu ngoài, tĩnh mạch thận và các tĩnh mạch đơn (azygos veins).

– *Áo trong*. Ở tĩnh mạch cỡ lớn, áo trong có cấu tạo tương tự áo trong của tĩnh mạch cỡ trung bình. Tuy nhiên lớp dưới nội mô dày đáng kể, gồm các nguyên bào sợi xen kẽ với một lưới sợi chun (Hình 9.13).

– *Áo giữa*. Chiều dày mô cơ trơn ở áo giữa của các tĩnh mạch khác nhau. Các tĩnh mạch tử cung có thai, thành phần cơ của áo giữa chiếm chủ yếu. Ở các tĩnh mạch phổi, cơ trơn của áo giữa khá phát triển, gồm

nhiều lớp xếp theo hướng vòng. Các tĩnh mạch ở bàn tay, các tĩnh mạch nông ở cẳng chân, cơ trơn của áo giữa rất kém phát triển, áo ngoài lại là phần dày nhất của thành mạch. Áo giữa của các tĩnh mạch ở màng não, võng mạc, rau, thể hang, thể xốp, không có cơ trơn. Áo giữa của các tĩnh mạch hiển, ngoài lớp cơ vòng, còn có một lớp cơ dọc ở phía trong. Tại các nơi tĩnh mạch phổi và tĩnh mạch chủ mở vào tim, cơ tim lan ra một đoạn ngắn ở áo giữa.



Hình 9.13. Mặt cắt ngang qua thành tĩnh mạch cỡ lớn.

1. Áo trong; 2. Áo giữa; 3. Áo ngoài đặc biệt phát triển gồm nhiều bó sợi cơ trơn hướng vòng và hướng dọc.

– *Áo ngoài*. Ở các tĩnh mạch cỡ lớn, áo ngoài rất dày, gồm nhiều bó sợi collagen và sợi chun phần lớn chạy theo hướng dọc của mạch. Ở áo ngoài tĩnh mạch chủ dưới, các bó sợi collagen chạy theo chiều xoắn ốc (thích nghi với sự thay đổi chiều dài của mạch gây ra do sự di động của cơ hoành); ngoài ra ở đây còn có các bó sợi cơ trơn nằm rải rác theo chiều dài của mạch. Những mạch của mạch ở thành các tĩnh mạch cỡ lớn nhiều hơn và lan sâu hơn so với ở thành của động mạch.

1.3.3. Mô sinh lý học

Tĩnh mạch là loại mạch có sức chứa và có thể tăng dung lượng tuần hoàn trước những thay đổi áp lực máu ở mức độ nhất định. Trong tĩnh mạch có khoảng 64% thể tích máu của toàn cơ thể, trong khi đó chỉ khoảng 14% thể tích máu ở hệ động mạch.

Ở những tĩnh mạch xơ trong sọ, ngoài sức hút của lồng ngực, trọng lượng máu đủ làm cho máu lưu thông được. Những tĩnh mạch xơ chun có thể co dãn được nên dễ thích ứng với sự thay đổi khối lượng máu. Những tĩnh mạch cơ, do trương lực của thành mạch nên mạch bao giờ cũng ở trạng thái căng và ít bị dãn bởi sức nặng của cột máu. Hơn nữa ở các tĩnh mạch thuộc loại này lại còn có các van. Vì vậy nếu áp lực máu tăng lên trong chốc lát, sẽ được phân tán toàn bộ trên chiều dài của mạch. Sự lưu chuyển máu từ tĩnh mạch về tim còn có sự tham gia của các cơ vân bám xương quanh các tĩnh mạch.

1.4. Những hệ thống cửa

Trong cơ thể, những lưới mao mạch thường xen giữa các nhánh tận của hệ động mạch và các nhánh tận của hệ tĩnh mạch. Nhưng ở một số nơi, để phù hợp với chức năng đặc biệt, lưới mao mạch đã có những vị trí khác đi.

Tĩnh mạch (hoặc những tĩnh mạch) nằm xen giữa hai lưới mao mạch hình thành hệ thống cửa tĩnh mạch (hay còn gọi là hệ thống gánh). Hệ thống cửa ở gan bao gồm, những lưới mao mạch ở ruột non và của một số cơ quan khác trong ổ bụng dẫn máu qua tĩnh mạch cửa để tới gan. Trong gan, tĩnh mạch cửa chia nhánh vào một lưới mao mạch rất rộng (được gọi là mao mạch nan hoa) xen giữa các dây tế bào gan. Sau đó máu được dẫn đến tĩnh mạch trên gan, rồi tĩnh mạch chủ trên để trở về tim. Sự sắp xếp của hệ thống cửa này tạo điều kiện cho các chất dinh dưỡng đã hấp thụ ở ruột non, theo máu về tiếp xúc với các tế bào gan trước khi được phân đi các cơ quan khác trong cơ thể. Hệ thống cửa ở gan là hệ thống cửa tĩnh mạch. Một thí dụ khác là hệ thống cửa dưới đồi-tuyến yên: các mao mạch ở phần phễu của não trung gian tập trung máu đổ vào một đám rối các tiểu tĩnh mạch chạy dọc cuống tuyến yên, sau đó chia nhánh, đổ máu vào mao mạch kiểu xoang của thuỳ trước tuyến yên. Cách phân bố mạch ở đây tạo điều kiện cho các yếu tố được giải phóng bởi các sợi trục của các tế bào thần kinh có khả năng chế tiết ở vùng dưới đồi, theo dòng máu chuyển xuôi dòng tới kích hoạt các tế bào nội tiết của tuyến yên.

Trong cơ thể có một hệ thống cửa động mạch duy nhất là hệ thống cửa ở thận: động mạch nằm xen giữa hai hệ lưới mao mạch. Tiểu động mạch vào chia nhánh, hình thành chùm mao mạch Malpighi (còn gọi là tiểu cầu mạch). Những mao mạch này họp lại để đưa máu vào tiểu động mạch ra. Tiểu động mạch ra dẫn máu tới lưới mao mạch bao quanh các đoạn tiếp theo của ống sinh niệu. Ở trường hợp này, tiểu động mạch ra đúng với định nghĩa của cửa động mạch.

1.5. Sự tạo mạch

Sau khi trẻ ra đời, khi cần sự sửa chữa một mô bị tổn thương, hệ thống mạch vẫn duy trì đặc điểm hình thành các mạch mới như ở thời kỳ phôi thai. Ở tử cung, sự tạo mạch mới diễn ra mau chóng tuỳ thuộc vào sự thoái hoá và hồi phục của lớp niêm mạc theo chu kỳ kinh nguyệt. Ở đây số lượng mao mạch cần thiết phải phát triển rất lớn, bởi vì sự khuyếch tán oxy từ máu vào mô chỉ giới hạn trong khoảng cách chừng 2,5mm. Nói chung sự tăng trưởng

của các mô, bình thường (hoặc với cả mô bị u), phụ thuộc vào sự tạo ra các mao mạch mới, bao gồm một chuỗi các sự kiện liên tiếp:

- Sự thoái biến khu vực của màng đáy lớp nội mô các mao mạch và tiểu tĩnh mạch còn sót lại ở khu vực.
- Các tế bào nội mô di cư về nơi đang có sự tăng trưởng mô.
- Tế bào nội mô sinh sản và sắp thành hàng để hình thành các mầm mạch.
- Các tế bào nội mô sắp xếp lại để hình thành lòng ống.
- Các mầm mạch nối với nhau để hình thành các cuộn hoặc lưới mao mạch.
- Sự thiết lập dòng máu chảy qua các mạch mới.

Nếu như các quá trình trên bị gián đoạn, sự tăng trưởng mô sẽ kết thúc. Trung tâm của vùng tăng trưởng mô sẽ thoái hoá và lan rộng ra vùng ngoại vi do tình trạng thiếu oxy của khu vực. Những yếu tố có liên quan đến sự khởi đầu trong sự tạo mạch đang là những chủ đề hấp dẫn để nghiên cứu.

Tim là một khối cơ rỗng gọi là cơ tim, được lợp ở mặt trong bởi màng trong tim (tương đương với áo trong của các mạch) và ở mặt ngoài bởi màng ngoài tim mang tính chất một thanh mạc.

1.6.1. Màng trong tim

Màng trong tim (nội tâm mạc) giống như áo trong của các mạch máu, bao gồm lớp nội mô và lớp dưới nội mô mỏng chứa các sợi collagen, sợi chun và những nguyên bào sợi (Hình 9.14).

Giữa màng trong tim và cơ tim là lớp mô liên kết được gọi là lớp dưới nội tâm mạc (subendocardial layer). Lớp dưới nội tâm mạc đặc biệt phát triển ở vùng vách liên thất. Ở vùng tâm nhĩ, lớp mô liên kết này liên tiếp với lớp mô liên kết xen giữa các lớp lưới sợi cơ tim và qua đó liên hệ với mô liên kết của màng ngoài tim. Lớp mô liên kết dưới

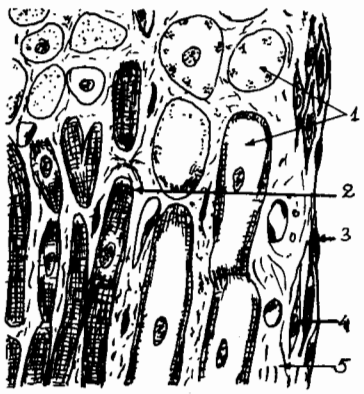

Hình 9.14. Màng trong tim

1. Những sợi Purkinje;
2. Sợ cơ tim; Màng trong tim; 3. Lớp nội mô;
4. Sợi cơ trơn; 5. Lớp dưới nội mô.

nội tâm mạc không có ở một số nơi của tim, đó là những vùng cơ gai (papillary muscles) và những thừng gân tim (chordae tandinae). Ngoài lưới sợi chun khá phong phú và một số sợi cơ trơn, lớp dưới màng trong tim còn có những mạch máu nhỏ, những sợi thần kinh và những bó sợi của hệ thống thần kinh tự động của tim (hệ thống nút).

Van tim là nếp gấp của màng trong tim. Trục của van là một lá xơ vững chắc, xuất phát từ vòng xơ của khung xơ tim từ các lỗ tim. Hai mặt của van được phủ bởi nội mô. Chen giữa trục xơ và nội mô là lớp mô liên kết lỏng lẻo trong có nhiều sợi thần kinh. Ở van tim không có mạch máu.

1.6.2. Cơ tim - Hệ thống nút - Các vòng xơ của tim

Cơ tim và hệ thống thần kinh tự động tại tim đã được trình bày ở chương 7. Những tế bào cơ tim nối với nhau thành lưới và chạy theo hướng xoắn ốc, có những bó sợi riêng cho từng tâm nhĩ và từng tâm thất, lại có những bó chung cho hai tâm nhĩ hoặc hai tâm thất. Vì vậy trên tiêu bản mô học thường thấy các bó sợi cơ chạy theo hướng khác nhau. Trên mặt cắt ngang qua thành trái tim, nhận thấy khối cơ tim xếp theo lớp, giới hạn bởi mô liên kết.

Lưới sợi cơ tim và các van tim bám vào một hệ thống vòng xơ (annuli fibrosi), còn gọi là bộ khung xơ của tim. Có bốn vòng xơ quanh bốn lỗ lớn của tim, tuy không hoàn toàn trên cùng một mặt phẳng nhưng liên hệ với nhau: vòng xơ ở hai lỗ nhĩ thất, ở lỗ động mạch chủ và ở lỗ thân động mạch phổi. Phần mô xơ giáp lỗ động mạch chủ và hai lỗ nhĩ-thất đặc biệt dày và gọi là tam giác xơ (trigona fibrosa). Ngoài chức năng là nơi bám của các sợi cơ tim và các lá van, những vòng xơ ở các lỗ nhĩ thất đã làm gián đoạn sự liên tục của cơ tim giữa tâm nhĩ và tâm thất. Điều đó đảm bảo thứ tự của chu trình co bóp của tim: tâm nhĩ bóp trước rồi đến tâm thất (Hình 9.15). Ở tim người, các vòng xơ phần lớn là mô xơ và

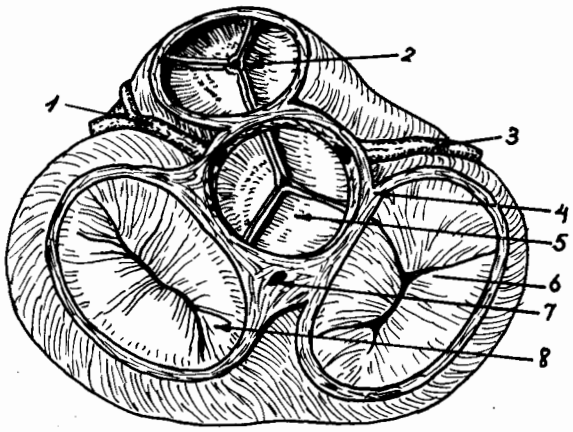

Hình 9.15. Vòng xơ của tim

1. Động mạch vành trái; 2. Van thân động mạch phổi; 3. Động mạch vành phải; 4. Vòng xơ của tim; 5. Van động mạch chủ; 6. Van nhĩ thất phải; 7. Tam giác xơ với bó His; 8. Van nhĩ thất trái.

một số ít sợi chun. Trong tam giác xơ thường có một số lớn tiểu đảo sụn, bao gồm những tế bào sụn hình cầu vùi trong chất nền vô hình ưa màu base. Ở tim người già, các vòng xơ thường bị vôi hoá, có khi thấy cả mô xương (ở loài bò, thường thấy mô xương ở tam giác xơ).

1.6.3. Màng ngoài tim

Màng ngoài tim (pericardium) là một thanh mạc gồm hai lá: lá tạng và lá thành. Hai lá cách nhau bởi một khoang hẹp chứa thanh dịch (khoảng 50 ml) gọi là khoang ngoài tim (pericardial cavity).

- *Lá tạng*. Lá tượng còn được gọi là thượng tâm mạc (epicardium) bao phủ mặt ngoài của khối cơ tim. Về cấu tạo, lá tạng gồm một lớp tế bào nội mô lợp mặt trông vào khoang ngoài tim và một lớp mô liên kết thưa xen giữa lớp tế bào dẹt với khối cơ tim, chứa nhiều sợi chun và nhiều tiểu thuỳ mỡ. Lớp mô liên kết xen giữa các lớp của lưới sợi cơ tim và qua đó liên hệ với mô liên kết dưới màng trong tim. Những sợi thần kinh và tế bào hạch, những mạch máu được mô mỡ bao quanh có trong mô liên kết của lá tạng. Lá tạng khi đến gốc của động mạch chủ và động mạch phổi thì quặt lại để liên lạc với lá thành.
- *Lá thành*. Phía trông vào khoang ngoài tim của lá thành là lớp tế bào dạng nội mô. Phía ngoài là lớp mô liên kết giàu sợi chun tiếp xúc với túi xơ của tim ở ngoài cùng.

1.6.4. Sự cung cấp máu cho tim

Tim được hai động mạch vành cung cấp máu. Hai động mạch này hình thành một hệ thống riêng, không liên hệ với các nhánh của các động mạch khác.

Động mạch vành chạy trong lớp liên kết của lá tạng màng ngoài tim và cho các nhánh nhỏ vào tới mô liên kết giữa màng trong tim và khối cơ tim. So với các động mạch cùng cỡ, động mạch vành có một vài đặc điểm cấu trúc riêng. Áo trong động mạch vành không sát ngay với màng ngăn chun trong, xen giữa chúng là một lớp sợi cơ trơn dọc, các sợi võng và sợi chun. Áo giữa nằm giữa hai màng ngăn chun có cửa sổ. Động mạch vành và các nhánh nằm trong lớp mô liên kết của màng ngoài tim, đường kính chỉ thay đổi ít nhiều. Nhưng các tiểu động mạch trong khối cơ tim thường thay đổi đường kính để điều chỉnh dòng máu đáp ứng nhu cầu hoạt động của tim. Hơn nữa, ở thì tâm thu, các đoạn động mạch này thường bị nén mạnh hơn so với ở thời kỳ tâm trương.

Ở người có tuổi, động mạch vành dễ bị tổn thương xơ vữa động mạch. Những mảng xơ vữa hình thành do sự tăng sinh của tế bào cơ trơn và lắng đọng lipid ở lớp áo trong làm thu nhỏ đường kính động mạch vành. Tổn thương càng tiến triển sẽ có hậu quả là không đủ oxy mang đến cho cơ tim, bệnh nhân có những cơn co thắt động mạch vành, nặng hơn có thể gây chứng thiếu máu cục bộ hoặc một vùng rộng lớn, sẽ gây liệt tim.

2. TUẦN HOÀN BẠCH HUYẾT

Ngoài hệ tuần hoàn máu, phần lớn các mô và cơ quan còn có hệ thống mạch bạch huyết cũng có cấu tạo cơ bản là ống nội mô. Những nhánh tận cùng của hệ mạch bạch huyết là những mao mạch bạch huyết kín một đầu. Mao mạch bạch huyết thu nhận và vận chuyển các dịch mô từ các khoảng gian bào tới các mạch bạch huyết. Những mạch này họp lại, tạo thành thân bạch huyết. Cuối cùng, bạch huyết của cơ thể tập trung vào hai ống lớn là ống ngực và ống bạch huyết phải. Hai ống bạch huyết này đổ bạch huyết vào các tĩnh mạch cánh tay đầu trái và phải. Trên đường đi của các mạch bạch huyết, bạch huyết thường chảy qua một hay nhiều hạch bạch huyết kế tiếp nhau, trước khi đổ vào tĩnh mạch. Khi chảy qua các hạch, bạch huyết được làm sạch bởi các tế bào có khả năng thực bào bao quanh các mao mạch bạch huyết kiểu xoang ở trong hạch. Đồng thời bạch huyết mang theo các tế bào lympho và các yếu tố miễn dịch từ các hạch bạch huyết.

Mạch bạch huyết có thể thấy ở hầu hết các cơ quan các mô, ngoại trừ ở hệ thần kinh trung ương, mô sụn, mô xương, tuỷ xương, tuyến ức, răng và rau.

2.1. Mao mạch bạch huyết

Thành của mao mạch bạch huyết rất đơn giản, chỉ có một lớp tế bào nội mô dẹt. Nơi tiếp giáp giữa các tế bào nội mô, lá bào tương chỉ chờm lên nhau (rất ít nơi dính vào nhau). Khi chúng tách khỏi nhau, hình thành một khe hở lớn của khoảng gian bào. Phía ngoài lớp tế bào nội mô không có màng đáy. Mao mạch bạch huyết được tăng cường bởi những nhóm xơ nhỏ có đường kính 5-10nm. Một đầu các xơ liên hệ với màng bào tương phía ngoài tế bào nội mô, đầu kia liên hệ với các bó sợi collagen của các mô quanh mao mạch (Hình 9.16).

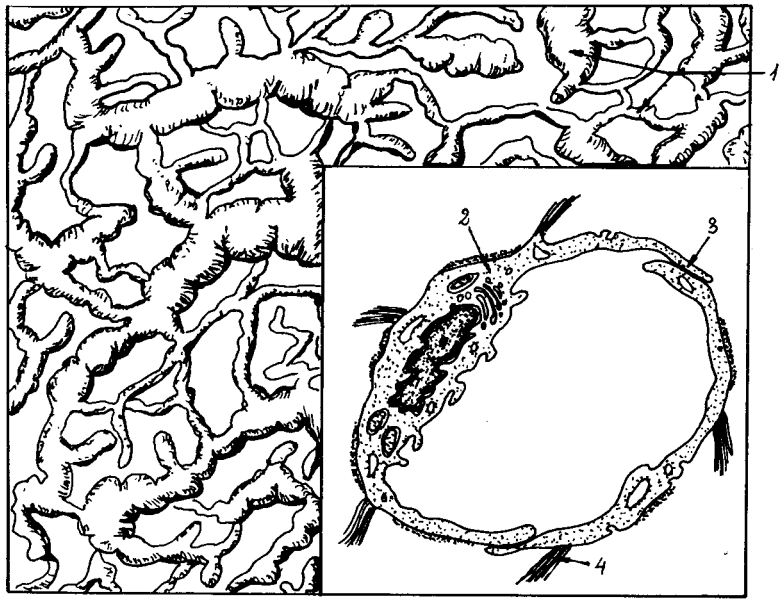

Hình 9.16. Mao mạch bạch huyết.

1. Sơ đồ không gian lưới mao mạch bạch huyết; 2. Tế bào nội mô; 3. Lá bào tương của các tế bào nội mô chờm lên nhau; 4. Những bó xơ.

Hình dáng và cách sắp xếp của các mao mạch bạch huyết khác nhau tuỳ vùng của cơ thể. Ở da và niêm mạc, những mao mạch bạch huyết có hình ống, tạo thành đám rối chạy song song với lưới mao mạch máu. Trong lớp đệm của ruột non, những mao mạch bạch huyết đơn chạy từ đám rối mao mạch bạch huyết dưới niêm mạc vào trục liên kết của nhung mao ruột và tận hết bởi một ống kín đầu. Trong lớp đệm của niêm mạc vòi trứng, đầu tận cùng của các mao mạch bạch huyết phình ra thành các xoang dẹt chạy theo nếp gấp của biểu mô. Ở tinh hoàn loài gậm nhấm, mao mạch bạch huyết là những xoang mạch phức tạp chạy quanh ống sinh tinh không theo trật tự nhất định và bao quanh các tế bào Leydig. Ở người, mao mạch bạch huyết của tinh hoàn có hình ống, nằm ở khoảng kẽ các ống sinh tinh, đường kính của chúng luôn luôn lớn hơn đường kính của các mao mạch máu của tuyến kẽ.

2.2. Mạch bạch huyết

Thành của mạch bạch huyết có cấu tạo tương tự như thành tĩnh mạch máu, nhưng mỏng hơn và rất khó phân biệt áo trong, áo giữa và áo ngoài. Phía ngoài lớp nội mô là một lớp sợi chun mỏng, tiếp theo là một hai hàng tế

bào cơ trơn chạy theo hướng vòng, ngoài cùng là lớp gồm các bó sợi collagen và sợi chun chạy theo hướng dọc và lẫn với mô liên kết ở quanh mạch.

Đặc điểm của các mạch bạch huyết cỡ nhỏ và cỡ trung bình là trong lòng có các van dọc trên đường đi của mạch. Mật độ van trên một đoạn mạch nhiều hơn so với ở tĩnh mạch máu. Cũng như van tĩnh mạch máu, mỗi van của mạch bạch huyết gồm hai lá đối diện nhau, chân lá van xuất phát từ thành mạch, bờ tự do của lá van thả xuôi theo hướng dòng bạch huyết chảy. Lá van được hình thành do sự gấp lại của lớp nội mô áo trong thành mạch, giữa hai mặt nội mô của lá van là lớp liên kết mỏng liên hệ với lớp liên kết-chun mỏng thuộc áo trong của mạch. Thành của mạch ở nơi xuất phát hai lá van thường dãn ra, vì vậy khi quan sát một đoạn mạch từ bên ngoài, mạch bạch huyết có hình chuỗi hạt. Van có vai trò quan trọng trong sự lưu thông bạch huyết theo một chiều trong mạch bạch huyết, đặc biệt là đối với các bạch huyết ở các chi. Cũng như ở các tĩnh mạch máu, hoạt động của van luôn luôn có sự phối hợp của lớp cơ trơn thành mạch mỗi khi áp lực dòng bạch huyết tăng lên. Ngoài ra, ở các chi khi các khối cơ bám xương hoạt động cũng góp phần làm dòng bạch huyết lưu thông. Ở một số cơ quan không có mô cơ, vai trò co rút theo nhịp của lớp cơ thành mạch giữ vai trò chủ yếu trong sự lưu thông bạch huyết. Ở những mạch bạch huyết lớn, thành mạch co bóp khoảng 2-3 lần/phút. (Hình 9.17).

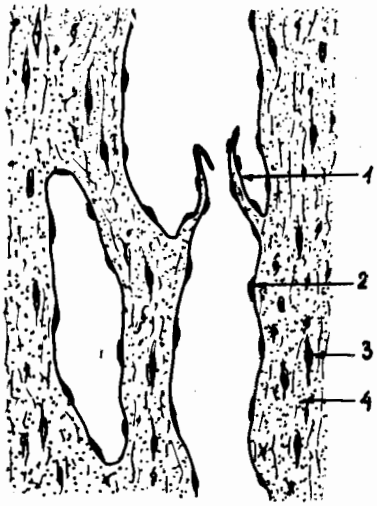

Hình 9.17. Mặt cắt dọc mạch bạch huyết lớn.
1. Van; 2. Lớp nội mô; 3. Sợi cơ trơn; 4. Mô liên kết.

2.3. Bạch huyết quản gốc. Bạch huyết quản gốc còn gọi là ống bạch huyết, gồm có ống bạch huyết phải và ống ngực.

Thành của bạch huyết quản gốc tương tự như thành của các tĩnh mạch cỡ lớn. Tuy nhiên sự phân biệt ba lớp áo không rõ ràng và lớp cơ trơn của áo giữa ít phát triển hơn ở thành tĩnh mạch. (Hình 9.18).

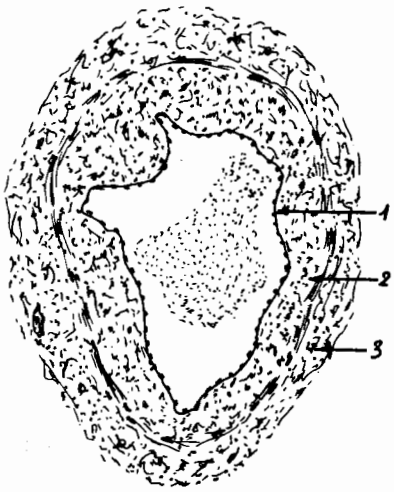

Hình 9.18. Ống ngực.

1. Áo trong; 2. Áo giữa; 3. Áo ngoài.

Áo trong gồm lớp nội mô, lớp dưới nội mô mỏng được cấu tạo bởi các sợi collagen và sợi chun, phía ngoài là một lớp sợi chun tương tự như màng ngăn chun trong của mạch máu nhưng không điển hình. Áo giữa gồm nhiều hàng tế bào cơ trơn vòng xen kẽ với những sợi chun. Áo ngoài có nhiều sợi cơ dọc và các bó sợi tạo keo chạy theo hướng dọc và xoắn ốc lẫn với mô liên kết chung quanh mạch. Ống ngực được nuôi dưỡng bởi mạch máu nhỏ từ áo ngoài toả nhánh đi vào tới phần ngoài của áo giữa, tương tự như mạch của mạch ở thành các mạch máu lớn. Ngoài ra ở thành bạch huyết quản gốc còn có lưới sợi thần kinh khá phong phú.

Chương 10

HỆ BẠCH HUYẾT - MIỄN DỊCH

Hệ bạch huyết bao gồm những cơ quan, trong đó các mô và các tế bào của chúng truyền đạt tính miễn dịch thu được cho cơ thể. Ngoại trừ tuyến ức, mô liên kết đặc biệt của các cơ quan thuộc hệ bạch huyết gồm một lưới tế bào võng tựa trên một lưới sợi võng, được gọi là mô võng (Hình 10.1). Trong lỗ lưới của mô võng có các tế bào tự do như lympho bào, tương bào, đại thực bào và các tế bào trình diện kháng nguyên. Mô võng với các tế bào tự do thuộc hệ bạch huyết được gọi là mô bạch huyết.

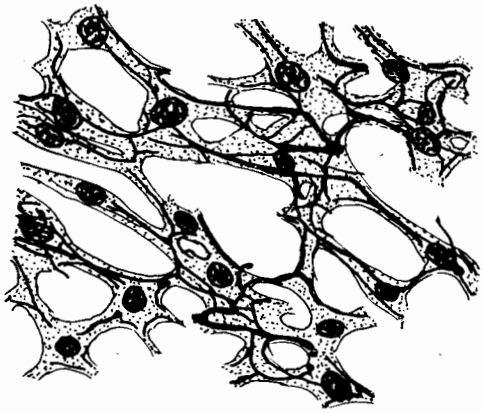

Hình 10.1. Mô võng

Chức năng chính của hệ bạch huyết là bảo vệ môi trường bên trong cơ thể chống lại sự xâm nhập và gây hại của các vi sinh vật cũng như các chất lạ của cơ thể. Các tế bào của hệ bạch huyết có tính đặc trưng là phân biệt được vật chất là của bản thân cơ thể (self) hay không phải của cơ thể (non-self) và có khả năng phá huỷ hoặc làm mất khả năng hoạt động của các chất lạ ấy. Miễn dịch là thuật ngữ để chỉ đáp ứng bảo vệ này. Những cơ quan bạch huyết và các tế bào phối hợp có cùng chức năng như các lympho bào và bạch cầu đơn nhân của máu, đại thực bào của mô liên kết, tế bào Langerhans ở biểu bì da... hình thành hệ miễn dịch.

Miễn dịch tế bào và miễn dịch thể dịch. Đây là hai cơ chế miễn dịch khác nhau ở động vật có vú và ở người. Miễn dịch tế bào là cơ chế miễn dịch đặc hiệu, có sự tham gia của những lympho bào có nguồn gốc tuyến ức (lympho bào T), thể hiện bằng hình thức gây độc tố và hình thức phản ứng viêm kiểu quá mẫn muộn. Miễn dịch tế bào (hay còn gọi là miễn dịch qua trung gian tế bào) đóng vai trò quan trọng trong các bệnh do vi sinh vật kí sinh bên trong tế bào gây ra, trong hiện tượng thải bỏ mô ghép và miễn dịch chống ung thư. Miễn dịch thể dịch là cơ chế miễn dịch đặc hiệu, biểu hiện bằng sự sản xuất kháng thể có khả năng tương tác đặc hiệu với những chất lạ của cơ thể (kháng nguyên), phá huỷ hoặc vô hiệu hoá chúng. Những lympho bào B trưởng thành trong tuỷ xương và các cơ quan bạch huyết ngoại vi, sau khi tiếp xúc với kháng nguyên, biệt hoá thành các tương bào. Tương bào sản xuất ra kháng thể hay globulin miễn dịch.

Miễn dịch qua trung gian tế bào và miễn dịch thể dịch cũng cần có những tế bào phối hợp. Đó là những đại thực bào và những tế bào trình diện kháng nguyên để tạo được đáp ứng thích hợp nhất.

Những cơ quan bạch huyết trung ương và ngoại vi. Những tế bào tiền thân của dòng lympho trong các cơ quan bạch huyết trung ương trải qua quá trình tăng sinh nhưng không phụ thuộc vào sự có mặt của kháng nguyên, và trên mặt các tế bào này hình thành các phân tử protein có chức năng là thụ thể liên kết với kháng nguyên, liên quan tới đáp ứng miễn dịch qua trung gian tế bào hoặc đáp ứng miễn dịch thể dịch. Tuyến ức là một cơ quan bạch huyết trung ương. Những lympho bào sinh ra từ tuyến ức tham gia đáp ứng miễn dịch tế bào và được gọi là lympho bào T. Những tế bào tiền thân của dòng lympho tham gia đáp ứng miễn dịch thể dịch được gọi là lymphobào B. Ở loài chim, lympho bào B được biệt hoá từ túi Fabricius ở vùng ổ nhớp. Ở người lympho bào B được tạo ra ở gan phôi thai, sau đó chức năng này được chuyển sang tuỷ xương. Từ khi trẻ ra đời, tuỷ xương là nơi tạo lympho bào B.

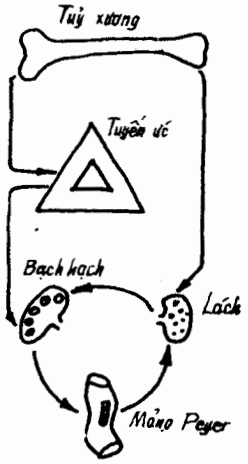

Hình 10.2. Những cơ quan bạch huyết trung ương và ngoại vi...

Lympho bào sau khi rời các cơ quan bạch huyết trung ương (tuyến ức và tuỷ xương) đến định cư ở các vùng xác định trong các cơ quan bạch huyết ngoại vi. Đó là những hạch bạch huyết (bạch hạch), lách, những

mảng Peyer ở hồi tràng, những mô bạch huyết phân tán và không có vỏ bọc nằm trong tầng niêm mạc ống tiêu hoá, đường hô hấp, đường tiết niệu và đường sinh dục (Hình 10.2).

Kháng nguyên và kháng thể. *Kháng nguyên là chất mang dấu hiệu thông tin di truyền lạ, khi xâm nhập vào cơ thể thì kích thích cơ thể đó sinh ra đáp ứng miễn dịch đặc hiệu dưới dạng tạo ra kháng thể đặc hiệu hoặc đáp ứng miễn dịch qua trung gian tế bào. Kháng nguyên có thể là những tế bào (vi khuẩn, tế bào u) hoặc các đại phân tử có bản chất protein, polysaccharid hoặc nucleoprotein. Một số hợp chất đơn giản khi kết hợp với protein vận chuyển, cũng trở thành kháng nguyên. Trong mỗi trường hợp, tính đặc hiệu của đáp ứng miễn dịch được kiểm soát bởi khu vực nhỏ trên phân tử kháng nguyên, nơi gắn với vị trí kết hợp của kháng thể, được gọi là quyết định kháng nguyên (antigenic determinant). Đối với các kháng nguyên bản chất protein và polysaccharid, quyết định kháng nguyên có 4-6 amino acid hoặc monosaccarid. Vì vậy, một phức hợp kháng nguyên có nhiều quyết định kháng nguyên, chúng sẽ tạo ra một phạm vi hoạt động rộng đáp ứng thể dịch và đáp ứng tế bào.*

Kháng thể là những protein huyết tương tuần hoàn (globulin miễn dịch, gamma globulin). Kháng thể được hình thành do kháng nguyên đặc hiệu kích thích và có khả năng kết hợp đặc hiệu với kháng nguyên đó. Trong phân tử kháng thể có các vị trí kết hợp có khả năng liên kết không đồng hoá trị với quyết định kháng nguyên tương ứng. Kháng thể được sản xuất bởi tương bào do lympho bào B biệt hoá thành khi được kháng nguyên kích thích cùng với sự hỗ trợ của lympho bào T.

Sự gắn kháng nguyên với kháng thể được gọi là phản ứng kháng nguyên – kháng thể. Phản ứng kháng nguyên – kháng thể có thể là: phản ứng kết tủa, sự phân giải (sự tan rã các cấu trúc do tiêu tố thích hợp), sự ngưng kết (sự kết dính của các tế bào) hoặc sự hình thành kháng độc tố. Người ta còn phân biệt kháng thể ngưng kết toàn vẹn và kháng thể ngưng kết không toàn vẹn. Kháng thể không toàn vẹn phản ứng với các vị trí gắn đặc hiệu của các kháng nguyên, nhưng không dẫn đến sự ngưng kết. Chúng chỉ chiếm các vị trí gắn và có thể làm giảm một phản ứng muộn bởi kháng nguyên toàn vẹn.

Ở người có năm loại kháng thể hay globulin miễn dịch chính (G,A,M,D,E), được gọi là IgG (immunoglobulin G), IgA (immunoglobulin A), IgM (immnoglobulin M), IgD (immunoglobulin D) và IgE (immunoglobulin E).

IgG là kháng thể thường có nhất, chiếm vào khoảng 75% globulin miễn dịch huyết thanh. IgG có phân tử lượng 150.000 và là globulin miễn

dịch duy nhất có thể vượt qua hàng rào rau vào vòng tuần hoàn thai. Vì vậy trẻ sơ sinh trong những ngày đầu có khả năng chống lại được với sự nhiễm khuẩn, cho tới khi cơ thể trẻ bắt đầu tự tạo kháng thể. IgG thuộc loại kháng thể ngưng kết không toàn vẹn trong phạm vi các nhóm máu.

IgA có phân tử lượng 150.000 (ở dạng monomere), chỉ tìm thấy một lượng nhỏ trong huyết tương. Nhưng IgA là kháng thể chính tìm thấy ở nước mắt, ở sữa non, ở nước bọt và trong các dịch tiết của niêm mạc mũi, niêm mạc khí quản, niêm mạc ruột non, niêm mạc đường tiết niệu, tuyến tiền liệt, và trong dịch âm đạo (ở các vị trí trên, IgA thường ở dạng dimere gồm hai phân tử của dạng monomere). Trong các dịch tiết, IgA thường liên kết với các glycoprotein. Đó là những protein chế tiết hay protein vận chuyển. IgA được tương bào tổng hợp và nằm ngay dưới lớp biểu mô của niêm mạc. Phức hợp kháng nguyên bề mặt IgA (SIgA) có phân tử lượng khoảng 400.000. SIgA tạo nên một lớp mỏng trên bề mặt niêm mạc có khả năng chống lại nhiều enzym khác nhau, chống lại sự sinh sản của vi sinh vật trong các dịch của cơ thể, giúp hạn chế sự xâm nhập của các phần tử lạ vào cơ thể. Những loại kháng thể insulin, kháng độc tố chống uốn ván và kháng thể chống bại liệt cũng thuộc nhóm này. IgM chiếm khoảng 10% globulin miễn dịch huyết thanh thường ở dạng pentamere với phân tử lượng khoảng 900.000 (gồm năm phân tử IgM monomer, nối với nhau bởi chuỗi J). IgM khó lọt qua thành mao mạch, không chuyển qua được rau thai, có khả năng cố định bổ thể (hệ thống protein huyết thanh có hoạt tính enzym) có tác dụng loại bỏ phức hợp kháng nguyên – kháng thể. IgM có nhiều khả năng ngưng kết các kháng nguyên hữu hình như hồng cầu, vi khuẩn. Phần lớn globulin miễn dịch bề mặt của lympho bào B là IgM.

IgE có nồng độ thấp trong huyết thanh, phân tử lượng 180.000. IgE thường gắn trên bề mặt dưỡng bào và bạch cầu ưa base vì những tế bào này có những thụ thể dành cho IgE, IgE là kháng thể tham gia vào cơ chế của phản ứng quá mẫn tức thì (còn gọi là reagin).

IgD có nồng độ thấp trong huyết thanh (khoảng 0,2%), phân tử lượng 160.000, khó tách chiết, tốc độ tổng hợp chậm nhưng dị hoá nhanh. Chưa rõ chức năng sinh học. Một số globulin miễn dịch bề mặt của lympho bào B là IgD, vì vậy có thể IgD có vai trò nhận dạng kháng nguyên để khởi động việc tổng hợp kháng thể.

Khi hàm lượng kháng thể trong máu tăng, cơ thể ở tình trạng miễn dịch chủ động hay thụ động. Trạng thái miễn dịch thụ động khi kháng thể được truyền trực tiếp vào cơ thể. Trạng thái miễn dịch chủ động khi các phân tử kháng nguyên sống được làm yếu đi hay chết đi, đưa vào cơ thể

bệnh nhân, tạo sự hình thành kháng thể của cơ thể (có tác dụng miễn dịch chậm nhưng giữ được lâu).

1. NHỮNG TẾ BÀO THUỘC HỆ BẠCH HUYẾT

1.1.Tế bào võng

Những tế bào võng trong các cơ quan bạch huyết là:

- Tế bào võng dạng nguyên bào sợi (Fibroblastic reticulum cell).
- Tế bào võng dạng mô bào (histiocytic reticulum cell).
- Tế bào võng dạng xoè ngón (interdigitating reticulum cell)
- Tế bào võng dạng nhánh (dendritic reticulum cell)

Những tế bào võng dạng nguyên bào sợi và dạng mô bào có mặt ở hầu hết các cơ quan bạch huyết. Những tế bào võng dạng xoè ngón có trong vùng cận vỏ (vùng phụ thuộc tuyến ức) của các bạch hạch. Những tế bào võng dạng nhánh có ở các vùng lympho bào B khu trú như nang bạch huyết nguyên phát, trung tâm sinh sản của vùng ngoại vi của nang bạch huyết thứ phát.

Tế bào võng dạng nguyên bào sợi đảm nhiệm tổng hợp các sợi võng. Chúng là những tế bào điển hình của mô võng. Tế bào võng dạng mô bào có khả năng thực vào và có nguồn gốc là bạch cầu đơn nhân. Nhân tế bào võng dạng mô bào có hình không đa dạng và nghèo chất nhiễm sắc. Tế bào võng dạng xoè ngón có nhiều nếp gấp của màng bào tương, nhân tế bào rất thô. Tế bào võng dạng nhánh có nhiều nhánh bào tương mảnh tới tiếp xúc với các nhánh bào tương của tế bào bên cạnh bởi các thể liên kết, hình thành một nền dạng lưới của mô bạch huyết.

1.2. Lympho bào

Ngoài sự lưu hành trong máu và sau đó xuất hiện trong mô liên kết, lympho bào tập trung với số lượng khá lớn trong các cơ quan bạch huyết như tuyến ức, bạch hạch, lách và khu trú trong tầng niêm mạc của đường tiêu hoá, đường hô hấp và tiết niệu.

1.2.1. Đặc điểm hình thái

Lympho bào không phải là một quần thể tế bào thuần nhất. Chúng có đặc điểm chung là hình cầu, nhân lớn, chiếm gần hết khối bào tương. Phần

bào tương còn lại, ngoài một số bào quan còn có những hạt đặc hiệu. Tính ưa base của bào tương tế bào thể hiện ở các mức độ khác nhau.

Khi lơ lửng trong các dung dịch trung tính, lympho bào có hình cầu, nhưng khi đứng chen chúc trong mô bạch huyết, do chèn ép nên trở thành đa diện. Khi vận động qua các khoảng gian bào trong các mô, lympho bào thường thay đổi hình dạng. Khi vận động trên một mặt phẳng cứng in vitro, lympho bào có hình vợt, nhân ở phía trước, bào tương chứa các bào quan ở phía sau.

Kích thước lympho bào thay đổi tuỳ nơi chúng có mặt và tuỳ theo kỳ hoạt động chức năng của chúng. Ở trong máu, đường kính lympho bào khoảng 4-8 micromet, trên các tiêu bản máu đàn, đường kính khoảng 7-10 micromet. Trong các cơ quan bạch huyết, trong các mô không ở trạng thái có liên quan tới phản ứng viêm, đường kính lympho bào khoảng 4-11 micromet, trong đó rất ít tế bào có đường kính lớn. Với mục đích mô tả, các nhà mô học thống nhất chia lympho bào thành ba loại theo kích thước, đặc điểm của nhân và mức độ bắt mầu base của bào tương tế bào: lympho bào nhỏ (4-7 micromet đường kính), lympho bào trung bình (7-11 micromet đường kính) và lympho bào lớn (11-15 micromet đường kính). Theo cách phân loại này, lympho bào trong máu là loại lympho bào nhỏ và trung bình, lympho bào ở bạch huyết gồm một tỉ lệ thay đổi lympho bào lớn, còn ở trong các cơ quan bạch huyết có cả ba loại lympho bào có đường kính to nhỏ khác nhau. Ở những vị trí có sự kích thích của kháng nguyên, các lympho bào có đường kính khoảng 25 micromet hoặc hơn. Đó là những nguyên bào lympho (lymphoblastes) chuyển dạng từ lympho bào nhỏ. Nguyên bào lympho cũng có thể phân chia để tạo lympho bào nhỏ và lympho bào trung bình.

- *Lympho bào nhỏ* chứa một nhân đậm đặc, quanh nhân chỉ còn một viền bào tương rất hẹp. Nhân tế bào hình tròn, hơi lõm ở một phía, sát màng nhân có những đám chất dị nhiễm sắc thô, một hạt nhân dễ nhận. Bào tương bắt mầu base, nếu nhuộm bằng phẩm nhuộm giemsa có thể thấy một số hạt ưa azur nhỏ. Quan sát dưới kính hiển vi điện tử, trong bào tương tại nơi lõm vào cuả nhân có bộ Golgi nhỏ và một số ti thể, những ribosom tự do phân bố đều khắp trong bào tương tế bào, không thấy các túi lưới nội bào. Trong bào tương còn có một số lysosom nhỏ, lòng đậm đặc, tương đương với những hạt ưa azur được nhận thấy dưới kính hiển vi quang học.
- *Lympho bào trung bình* có nhân tương đối lớn, giàu chất nhiễm sắc thường, hạt nhân rất rõ. Bào tương bắt mầu base mạnh.

- *Lympho bào lớn* có nhân lớn nhưng hình ảnh mờ nhạt, chất nhiễm sắc phong phú, chứa một hoặc hai hạt nhân có cấu tạo lỏng lẻo. Bào tương tế bào ưa màu base do sự có mặt của nhiều polyribosom tự do. Bộ Golgi lớn, ti thể và lysosom nhiều hơn ở bào tương của lympho bào nhỏ. Lưới nội bào có hạt khá phát triển.

1.2.2. Sự biệt hoá của lympho bào

Bằng phương pháp đánh dấu tế bào, người ta đã xác định có hai loại lympho bào nhỏ, đó là lympho bào T và lympho bào B và những tế bào được biệt hoá từ những tế bào này.

- Lympho bào B. Tên của loại tế bào này xuất phát từ Bursa (túi) Fabricius có ở loài chim và vùng tương đương túi (Bursa equivalente) ở động vật có xương sống. Bursa Fabricius là cơ quan lympho biểu mô, những lympho bào chưa có khả năng miễn dịch (nhưng có tiềm năng miễn dịch), từ tuỷ xương di cư đến vùng này. Ở đây chúng trở thành những lympho bào có khả năng miễn dịch, được gọi là lympho bào B. Ở người và động vật có vú không có túi Fabricius, tuỷ xương và mô bạch huyết ở thành ruột là nơi được coi là tương đương túi Fabricius. Những lympho bào B có khả năng miễn dịch di chuyển, lọt vào vòng tuần hoàn và đến các cơ quan bạch huyết, trước hết ở bạch hạch và lách. Hầu hết lympho bào B không di chuyển mà đứng tại nơi chúng cư trú.

- Lympho bào T. Đây là loại lympho bào phụ thuộc tuyến ức (Thymus dependent cell). Lympho bào T có nguồn gốc từ tuỷ xương đến cư trú và biệt hoá ở tuyến ức để trở thành lympho bào T có khả năng miễn dịch. Theo tuần hoàn máu, lympho bào T đến cư trú trong các cơ quan bạch huyết ngoại vi. Chúng thường xuyên di chuyển qua lại giữa máu và những cơ quan bạch huyết để tìm kiếm kháng nguyên.

Lympho bào B và lympho bào T có thể có đời sống dài hoặc ngắn. Khoảng 10% tổng số lympho bào có đời sống ngắn (12 ngày), 90% có đời sống dài (khloảng 500 ngày). Nói chung, lympho bào T có đời sống dài hơn lympho bào B. Sự thay thế các lympho bào không còn khả năng hoạt động chức năng thông qua quá trình gián phân tại nơi tích trữ lympho bào, chủ yếu là ở bạch hạch và ở lách. Rất hiếm khi thấy lympho bào nhỏ gián phân. Sự phân chia tế bào thường gặp đối với các nguyên bào lympho và các lympho bào trung bình và lớn. Mỗi ngày có khoảng 3,5 $X10^{10}$ lympho bào mới sinh nhập vào dòng máu.

Lympho bào B và lympho bào T có một số đặc điểm chung, trước hết là trên bề mặt tế bào có các thụ thể dành cho kháng nguyên. Ở màng bào tương của lympho bào B có những cấu trúc đặc biệt của IgM và IgD vùi trong lớp hai hàng phân tử lipid. Đó là những cấu trúc protein màng hoàn chỉnh. Những globulin miễn dịch này (IgM và IgD) tạo nên các thụ thể đặc hiệu dành cho kháng nguyên. Ở màng bào tương của lympho bào T cũng có những thụ thể dành cho kháng nguyên, nhưng thành phần của chúng không phải là globulin miễn dịch. Thụ thể này gồm hai chuỗi peptid α và β,

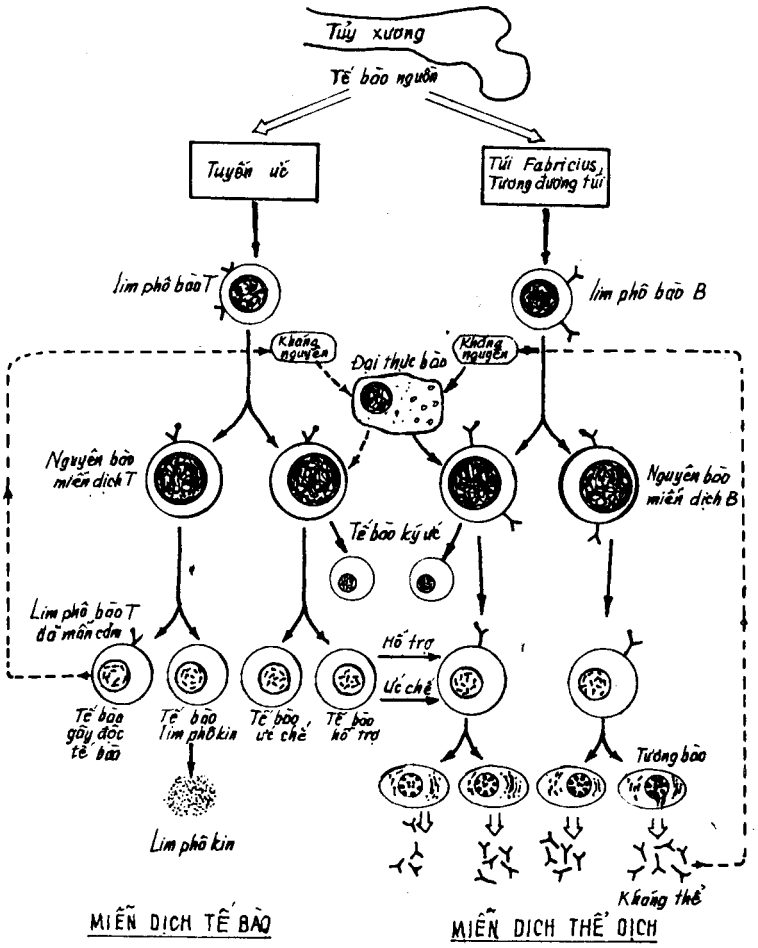

Hình 10.3. Sự biệt hóa của lympho bào

Tất cả lympho bào đều sinh ra từ tế bào nguồn trong tủy xương (không phân biệt được về mặt hình thái). Chúng vào tuần hoàn máu, đến cư trú tại tuyến ức và túi Fabricius (ở loài chim) hoặc cấu trúc tương đương túi (ở người và động vật có vú). Tại đây, chúng phân chia nhiều lần thành những tế bào có tiềm năng miễn dịch lympho bào T và lympho bào B. Những tế bào này qua lại giữa các cơ quan bạch huyết ngoại vi. Khi tiếp xúc với kháng nguyên, lympho bào lập tức phân chia để trở thành nguyên bào miễn dịch (T hoặc B). Nguyên bào miễn dịch T sinh sản và biệt hóa thàn các tế bào hiệu ứng khác nhau có khả năng tham gia miễn dịch tế bào; nguyên bào miễn dịch B biệt hóa thành tương bào sản xuất ra kháng thể, tham gia vào đáp ứng miễn dịch thể địch.

phân tử lượng 40.000-50.000, mỗi chuỗi có vùng cố định và cũng có vùng thay đổi, như phân tử globulin miễn dịch. Thụ thể lympho bào T có khả năng nhận dạng quyết định kháng nguyên đặc hiệu biểu hiện trên bề mặt tế bào trình diện kháng nguyên dưới dạng kháng nguyên phù hợp mô. Mỗi lympho bào (T hoặc B) chỉ mang một loại thụ thể để có thể nhận biết chỉ một số ít quyết định kháng nguyên phù hợp với chúng. Một khi kháng nguyên gắn với thụ thể của lympho bào, sẽ khởi động một chuỗi sự kiện kế tiếp nhau để hình thành đáp ứng miễn dịch (Hình 10.3). Sự hình thành và biệt hoá của các lympho bào có tiềm năng miễn dịch diễn ra trong các cơ quan bạch huyết trung ương (tuyến ức và tuỷ xương).

Ở những cơ quan bạch huyết ngoại vi, lympho bào tương tác với các kháng nguyên tương hợp để trở thành nguyên bào lympho. Nguyên bào lympho phân chia nhiều lần, một số tế bào sinh ra từ chúng biệt hoá thành những loại *tế bào hiệu ứng* (effector cells) khác nhau, một số khác không biệt hoá, trở thành các *tế bào ký ức miễn dịch* (memory cells).

+ Những tế bào hiệu ứng của lympho bào B là tương bào.

Chúng có khả năng sản xuất ra globulin miễn dịch đưa vào khoảng gian bào của mô liên kết. Tương bào được coi là tế bào cuối cùng trong sự biệt hoá của lympho bào B và hầu như không thấy chúng phân chia nữa. Lúc này, cứ mỗi giây tương bào có thể sản xuất hàng ngàn lần các phân tử globulin miễn dịch.

+ Những tế bào hiệu ứng của lympho bào T gồm nhiều loại:

- *Tế bào T hỗ trợ* (Helper T cell) phối hợp với các lympho bào B để kích thích sự sinh sản và biệt hoá của lympho bào thành tương bào sản xuất ra kháng thể. Để đáp ứng miễn dịch đối với phần lớn kháng nguyên đòi hỏi có sự phối hợp này. Những kháng nguyên này được gọi là kháng nguyên phụ thuộc tuyến ức.
- Đáp ứng miễn dịch có thể được điều chỉnh bởi các tế bào hiệu ứng có tên là *tế bào T ức chế* (suppressor T cell). Tế bào này gây ảnh hưởng lên tế bào T hỗ trợ để điều hoà hoặc hạn chế hoạt động của chúng.
- *Tế bào T gây độc tế bào* (cytotoxic T cell) là loại tế bào có khả năng tấn công trực tiếp và gây độc cho các tế bào đích mang kháng nguyên đặc hiệu (như tế bào u, tế bào bị nhiễm virus).
- Khi lympho bào T tiếp xúc với kháng nguyên đặc hiệu, chúng tiết ra nhóm chất hoà tan có tên là *lymphokin*. Nhóm chất hoà tan này có tác dụng hoạt hoá các tế bào có trách nhiệm miễn dịch khác, kể cả đại thực

bào và bạch cầu trung tính. Lymphokin có vai trò quan trọng trong qúa trình hình thành đáp ứng miễn dịch tế bào và quá mẫn muộn.

+ Những tế bào sinh ra từ sự phân chia của các lympho bào T và B sau khi đã tiếp xúc với kháng nguyên, không biệt hoá thành các tế bào hiệu ứng mà trở thành những *tế bào ký ức miễn dịch* (memory cells). Những tế bào này tuần hoàn trong máu, vào các mô bạch huyết sau khi đã lọt qua thành các tiểu tĩnh mạch sau mao mạch. Nhờ những tế bào ký ức miễn dịch, khi gặp lại kháng nguyên, cơ thể đáp ứng nhanh hơn và mạnh hơn.

1.3. Tương bào

Tương bào là loại tế bào ở giai đoạn biệt hoá sau cùng của lympho bào B. Chức năng của tương bào là tổng hợp và tiết ra kháng thể. Tương bào có ở các dây tuỷ trong bạch hạch, ở vùng rìa và các dây Billroth của lách và rải rác trong mô liên kết khắp cơ thể. Một số lượng lớn tương bào có mặt trong lớp đệm của niêm mạc ruột non, tại đây phần lớn tương bào tiết IgA thay cho IgG. Trong suốt thời kỳ cấp của đáp ứng miễn dịch thể dịch, rất nhiều tương bào chưa trưởng thành xuất hiện ở vùng vỏ của bạch hạch và ở vùng ranh giới giữa tuỷ đỏ và tuỷ trắng của lách.

Bình thường không thấy tương bào xuất hiện trong máu và bạch huyết. Tuy nhiên, sau khi kháng nguyên xâm nhập cơ thể, có thể thấy dạng tương bào chưa trưởng thành và một lượng nhỏ tế bào ở dạng chuyển tiếp từ lympho bào B thành tương bào (nhận xét đặc điểm cấu tạo tế bào dưới kính hiển vi điện tử) trong bạch huyết.

Tương bào đã hoàn thành biệt hoá có đường kính 8-20 micromet. Nhân tế bào hình cầu và nằm lệch về một phía, hạt nhân nhỏ, những chất dị nhiễm sắc sắp xếp theo kiểu nan hoa bánh xe. Bào tương của tương bào phong phú hơn của lympho bào và bắt màu base mạnh, trừ vùng nhạt màu hơn ở cạnh nhân nơi có tiểu thể trung tâm và bộ Golgi. Lưới nội bào trong bào tương tế bào rất phát triển. Bằng phương pháp miễn dịch hoá tế bào, nhận thấy trong các túi lưới nội bào rất giàu kháng thể. Sự tổng hợp các phân tử globulin miễn dịch do các polyribosom kết hợp với các túi lưới nội bào, quá trình carbohydrat hoá bắt đầu trong lưới nội bào và được hoàn thành ở bộ Golgi. Sau khi hình thành, kháng thể được chuyển tới bề mặt tế bào trong các túi nhỏ (Hình 10.4). Những thể đậm đặc đường kính 2-3 micromet trong bào tương tế bào, quan sát được dưới kính hiển vi quang học, được gọi là những thể Russell. Thể Russell là nơi tích tụ của các phân

tử globulin miễn dịch chưa hoàn chỉnh trong một hay nhiều túi lưới nội bào. Có ý kiến cho rằng đây là kết quả của sự tổng hợp không bình thường hoặc có sự sai sót trong sự vận chuyển kháng thể bên trong tế bào.

Hình 10.4. Sơ đồ siêu cấu trúc của tương bào.

Nu: hạt nhân: M. Ti thể; G. Bộ Golgi; C. Tiểu thể trung tâm. Đặc điểm của tương bào là có lưới nội bào có hạt rất phát triển, các túi lưới rộng chứa γ-globulin. Sự bài xuất kháng thể không qua sự tạo hạt chế tiết.

Kháng thể do tương bào sản xuất được tiết vào khoảng gian bào trong vùng mô liên kết chung quanh, sau đó theo đường bạch huyết nhập vào tuần hoàn máu. Kháng thể do các tương bào ở trong lách tổng hợp được trực tiếp đưa vào máu thường ở mức độ cao.

1.4. Đại thực bào

Đặc điểm nổi bật của đại thực bào là hoạt động ẩm bào và thực bào mạnh. Hình dáng của đại thực bào rất thay đổi tuỳ thuộc vào vị trí và trạng thái hoạt động chức năng của chúng. Để nhận biết đại thực bào, có thể dùng chất mầu sống (xanh trypan, lithium carmin) hoặc mực tầu tiêm vào cơ thể động vật. Đại thực bào sẽ thu nhận và giữ các chất màu đó trong bào tương của chúng dưới dạng những hạt có thể quan sát được dưới kính hiển vi quang học.

Đại thực bào có thể đứng tại chỗ hoặc tự do. Đó là những giai đoạn khác nhau trong trạng thái hoạt động hoặc trong chu kỳ sống và có thể thay đổi theo nhu cầu hoạt động chức năng của chúng. Đại thực bào đứng tại chỗ (còn gọi là mô bào) có hình thoi hoặc hình sao, nhân hình trứng với chất nhiễm sắc đậm đặc. Ở trong mô liên kết, đại thực bào đứng tại chỗ có hình dáng như nguyên bào sợi. Đại thực bào tự do hoạt động thực bào mạnh, chúng vận động theo kiểu amip và có thể di chuyển đi rất xa nơi chúng xuất hiện ban đầu. Nhân tế bào tròn và rất giàu chất nhiễm sắc. Đại thực bào tự do thường có nhiều giả túc ngắn, những vùng lồi lõm của bào tương liên quan tới hiện tượng ẩm bào và thực bào. Trong bào tương, nổi bật là có những lysosom nguyên phát, và lysosom thứ phát còn gọi là thể thực bào (phagosom). Đại thực bào có nguồn gốc là bạch cầu đơn nhân. Bạch cầu đơn nhân sinh ra từ tuỷ xương sau khi nhập và lưu chuyển trong hệ tuần hoàn máu khoảng 8-24 giờ, chúng xuyên mạch (mao mạch và tiểu tĩnh mạch), đến cư trú trong mô liên kết và biến thành đại thực bào. Ở một số cơ quan, đại thực bào có hình dáng đặc biệt như tế bào Kupffer ở gan, những đại thực bào ở vách gian phế nang ở phổi.

Đại thực bào với khả năng vận động và thực bào, thuộc hệ thống bảo vệ của cơ thể. Đại thực bào ăn các mảnh vụn tế bào, các chất gian bào đã thay đổi bản chất, những vi sinh vật và cả những hạt vô cơ xâm nhập vào cơ thể. Sự tích điện trên mặt các vật chất này thu hút đại thực bào hoạt động chức năng (các chất tích điện dương trên bề mặt dễ dàng bị đại thực bào thu nhận).

Đại thực bào cũng đóng vai trò quan trọng trong sự hình thành của kháng thể (khả năng hoạt hóa quá trình miễn dịch). Chúng thu nhận và phá huỷ các kháng nguyên, tuy nhiên có một phần vật chất kháng nguyên không thay đổi, gắn lại ở màng bào tương đại thực bào. Hiện tượng này có ý nghĩa quan trọng đối với đáp miễn dịch. Những đại thực bào thuộc hệ thống đại thực bào đơn nhân (MPS- mononuclear phagocyte system) có đặc điểm là mang trên bề mặt những thụ thể đối với globulin miễn dịch và bổ thể (complemant – hệ thống protein huyết thanh có hoạt tính enzym tham gia vào các hiện tượng sinh học như tan vi khuẩn, kết dính miễn dịch, hoá hướng động...). Sự gắn của các chất lạ trên bề mặt của đại thực bào diễn ra qua sự liên kết đặc biệt của các globulin miễn dịch, một phần với tác động của bổ thể. Vì vậy hiện tượng thực bào có đặc điểm đã nêu trên được gọi là thực bào miễn dịch (immunophagocytosis). Những chất lạ cũng có thể gắn trên bề mặt đại thực bào mà không cần có sự tham gia của globulin miễn dịch và bổ thể. Trường hợp những tế bào võng dạng nhánh trong các nang

bạch huyết ở lách và ở bạch hạch, tuy chúng không thuộc hệ đại thực bào đơn nhân nhưng chúng cũng có khả năng mang kháng nguyên trên bề mặt tế bào. Những đại thực bào miễn dịch và những tế bào khác trong mô bạch huyết có khả năng gắn các kháng nguyên trên bề mặt được gọi là những *tế bào trình diện kháng nguyên* (antigen presenting cells).

Có thể nhận diện những tế bào của hệ miễn dịch bằng những dấu ấn đặc trưng của chúng. Những dấu ấn này có thể là những thụ thể bề mặt hoặc là những phối tử (ligant), có bản chất protein bào tương hoặc protein màng. Chúng đóng vai trò truyền thông tin hoặc gắn kết các tế bào của hệ miễn dịch. Những dấu ấn này được biểu lộ tuỳ thời kỳ của quá trình trưởng thành và biệt hoá của tế bào; chúng được đặt tên là những *phân tử cụm biệt hoá* (cluster differentiation), viết tắt là CD, và được đánh số thứ tự mà chúng được tìm ra. Những kháng thể có liên quan tới các phân tử CD khác nhau có thể được dùng để nhận biết các phân nhóm lympho bào bằng phương pháp nhuộm hoá mô miễn dịch. Có thể xếp các phân tử CD làm 3 loại chính: (1) những dấu ấn biểu lộ suốt đời sống tế bào; (2) những dấu ấn biểu lộ chỉ ở một giai đoạn trong quá trình biệt hoá của tế bào; (3) những dấu ấn chỉ biểu lộ khi tế bào bị kích hoạt. Dưới đây là bảng kê một số dấu ấn CD hay dùng trong chẩn đoán ở các phòng thí nghiệm.

CD	***Chức năng/ đặc tính***	***Biểu lộ ở tế bào***
CD-1		Tế bào tuyến ức vùng vỏ. Tế bào Langerhans Một số tế bào B
CD-2	Thụ thể LFA-3	Tế bào T Một số tế bào NK
CD-3	Phức hợp thụ thể tế bào T	Tế bào T
CD-4	Thụ thể MHC lớp II	Một số tế bào T (hỗ trợ), bạch cầu đơn nhân
CD-5		Tế bào T và một số tế bào B
CD-8	Thụ thể MHC lớp I	Tế bào T gây độc tế bào
CD-10	CALLA	Tế bào tiền B
CD-16	FcγRIIIA	Tế bào NK và bạch cầu đơn nhân
CD-19		Tế bào B
CD-20		Tế bào B
CD-21	CR2	Tế bào B trưởng thành

CD-22		Tế bào B
CD-35	CR1	Tế bào B, bạch cầu đơn nhân
CD-40	Tế bào truyền tín hiệu	Tế bào B
CD-45	Kháng nguyên bạch cầu	Lympho bào. Bạch cầu có hạt. Đại thực bào
CD-45RA	Kháng nguyên bạch cầu hạn chế	Tế bào TS. Bạch cầu đơn nhân. Tế bào B
CD-45RO	Kháng nguyên bạch cầu hạn chế	Tế bào TH. Bạch cầu đơn nhân. Tế bào B
CD-56	NCAM	Tế bào NK
CD-79[a]	Igα	Tế bào B
CD-79[b]	Igβ	Tế bào B

(Theo Alan Steven & Jame Lowe)

Những tế bào có thẩm quyền miễn dịch thông tin với nhau (gây ảnh hưởng lên sự trưởng thành và biệt hoá) qua các chất trung gian có tên chung là *cytokin*. Một tên chung hay được dùng là *interleukin*, viết tắt là IL, có nghĩa là chất tương tác giữa các bạch cầu. Chức năng quan trọng của lympho bào T là tổng hợp những protein gọi là những lymphokin (cytokin của lympho bào T). Những tế bào thuộc hệ đại thực bào-đơn nhân tổng hợp cytokin được gọi là monokin. Những cytokin được dùng dưới những tên quen thuộc khác như TNF, IFNm GM,-CSF,GF...,

2. NANG BẠCH HUYẾT-TRUNG TÂM SINH SẢN CỦA MÔ BẠCH HUYẾT

Nang bạch huyết được hình thành do sự tập trung thành những khối nhỏ của các lympho bào trên nền mô võng. Nang bạch huyết có trong niêm mạc đường hô hấp, đường tiêu hoá và đường tiết niệu. Chúng có thể đứng đơn độc như loại nang kín ở ruột non và tập trung thành đám gọi là mảng Peyer ở hồi tràng.

Trên tiêu bản mô học được nhuộm bằng thuốc nhuộm nhân tế bào như hematoxylin, nang bạch huyết rất dễ nhận là một khối hình cầu hay hình trứng, đường kính 0,2-1mm, gồm nhiều chấm bắt mầu đậm. Những chấm đó chính là những lympho bào có nhân đậm đặc, giàu chất nhiễm sắc, chiếm gần hết khối bào tương tế bào. Phần lớn chúng là những lympho bào B.

Trong nhiều tài liệu liên quan tới cấu trúc của nang bạch huyết, một số thuật ngữ đã được dùng là: *nang bạch huyết nguyên phát, nang bạch huyết thứ phát* và *trung tâm sinh sản*. Từ nang bạch huyết nguyên phát dùng để chỉ một đám lympho bào nhỏ tập trung với mật độ dày đặc đồng đều khắp nang. Người ta cho rằng loại nang nguyên phát chỉ có ở trở sơ sinh hoặc ở động vật được giữ trong điều kiện chưa có kháng nguyên xâm nhập cơ thể chúng. Nang bạch huyết thứ phát, còn được gọi là trung tâm sinh sản (germinal center), là những vùng có hình trứng gồm những tế bào có kích thước lớn, nhiều bào tương, bắt mầu nhạt, hình thành một vùng sáng màu, ở giữa được bao quanh bởi những lympho bào nhỏ sẫm màu, giữa hai vùng không có ranh giới rõ rệt. Nang bạch huyết thứ phát thường thấy trong các cơ quan bạch huyết của người trưởng thành, trừ tuyến ức. Cho đến nay chưa có một chứng minh mang tính thuyết phục nào chứng tỏ nang bạch huyết thứ phát bắt nguồn từ nang bạch huyết nguyên phát. Vì vậy việc dùng từ trung tâm sinh sản có lẽ thích hợp hơn. *Trong cuốn sách này, chúng tôi dùng thuật ngữ nang bạch huyết hay trung tâm sinh sản (của mô bạch huyết) mà không đề cập tới thuật ngữ nang bạch huyết nguyên phát và nang bạch huyết thứ phát nữa.*

Trung tâm sinh sản là một cấu tạo có tổ chức cao của mô bạch huyết (Hình 10.5). Khi phát triển đầy đủ, trung tâm sinh sản có hình cầu hoặc hình trứng. Trung tâm sinh sản có một cực dày đặc tế bào sẫm màu (được gọi là *vùng tối*) và cực kia nhạt màu, thưa tế bào hơn (được gọi là *vùng sáng*). Bao quanh vùng sáng và vùng tối là một lớp mỏng những lympho bào nhỏ. Nhưng ở phía cực sáng, lympho bào nhỏ thường tập trung thành *hình mũ* hoặc *hình lưỡi liềm* (nhìn trên mặt cắt dọc qua trung tâm sinh sản). Tính phân cực của các trung tâm sinh sản là rất rõ ràng. Ở các bạch hạch, vùng sáng và hình lưỡi liềm của trung tâm sinh sản thường hướng về phía các xoang bạch huyết dưới vỏ xơ. Còn ở lách, cực sáng của trung tâm với mũ của nó hướng về phía tuỷ đỏ. Trong niêm

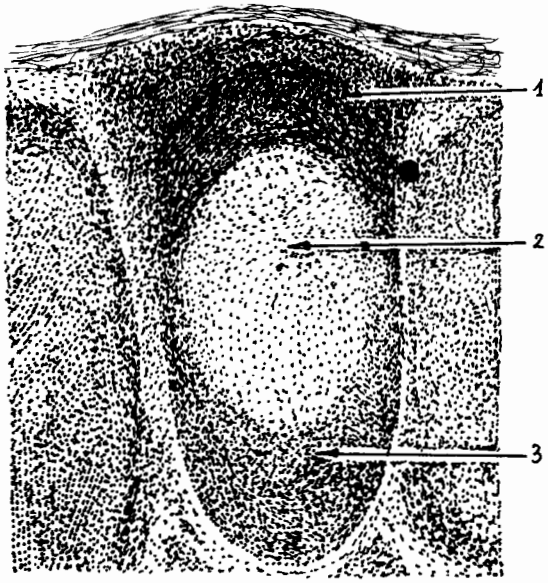

Hình 10.5. trung tâm sinh sản trong vùng vỏ của bạch hạch.

1. Mũ (Lưỡi liềm); 2. Vùng sáng; 3. Vùng tối.

mạc ống tiêu hoá và đường hô hấp, vùng sáng sáng của trung tâm sinh sản hướng về lớp biểu mô. Nếu quan sát trên tiêu bản ở mặt cắt thẳng góc với trục đối xứng của trung tâm sinh sản, không còn thấy tính phân cực của nó nữa, mà là hình ảnh của một vùng sáng màu ở giữa và vùng thẫm màu bao quanh, như các tài liệu trước đây đã mô tả (Hình 10.6).

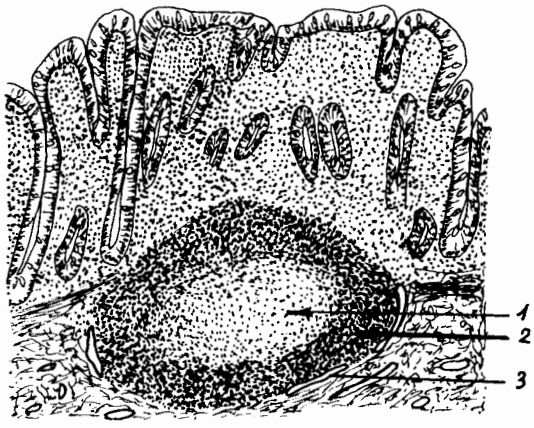

Hình 10.6. Trung tâm sinh sản ở thành đại tràng. Mặt cắt thẳng góc với trục đối xứng của trung tâm sinh sản.

1. Vùng sáng; 2. Lớp lympho bào nhỏ; 3. Mạch máu.

Ở vùng tối của trung tâm sinh sản có các loại tế bào mà bào tương và nhân của chúng rất ưa màu base. Đó là những nguyên lympho bào (hay nguyên bào miễn dịch B), những lympho bào kích thước khác nhau (lympho bào nhỏ, trung bình và lớn) và những tế bào đang biệt hoá thành tương bào. Có thể nhận thấy ở đây nhiều hình ảnh gián phân của tế bào (bằng phương pháp hoá miễn dịch hiển vi điện tử, đã xác nhận trong các túi lưới nội bào của các tế bào này có chứa kháng thể). Ngoài ra ở vùng tối còn thấy cả đại thực bào, trong bào tương của chúng chứa những mảnh vụn của lympho bào đã thoái hoá.

Ở vùng chuyển tiếp giữa vùng tối và vùng sáng có các nguyên bào lympho, những lympho bào lớn chiếm ưu thế hơn so với lympho bào nhỏ.

Về phía vùng sáng, không nhận thấy hình ảnh gián phân tế bào nữa, đại thực bào cũng rất ít. Mật độ tế bào tự do ở vùng này thưa hơn, vì thế có thể quan sát rõ các tế bào võng có nhánh bào tương liên kết với nhau bởi thể liên kết.

Trung tâm sinh sản là nơi những lympho bào B hoạt động tăng sinh sau khi tiếp xúc với kháng nguyên. Ở trung tâm sinh sản của bạch hạch và

lách, lympho bào nhỏ ở vùng lưỡi liềm có đời sống dài, xâm nhập vào vùng sáng và vùng sẫm màu. Ở đó chúng sinh sản và biệt hoá, trong đó một số trở thành tương bào, một số khác vào bạch huyết và trở về vòng tuần hoàn máu.

Những tế bào võng ở các trung tâm sinh sản không có khả năng thực bào. Chúng có thể liên kết và giữ kháng nguyên trên bề mặt thân tế bào và trên bề mặt các nhánh bào tương của chúng, làm nhiệm vụ tế bào trình diện kháng nguyên đối với những lympho bào. Sự xuất hiện và mất đi của các trung tâm sinh sản của mô bạch huyết liên quan chặt chẽ với sự tiến triển của các đáp ứng miễn dịch. Có thể mỗi trung tâm sinh sản cho ra các tương bào sản xuất kháng thể đơn-đặc hiệu, bởi vì người ta cho rằng mỗi quần thể lympho bào trong một trung tâm sinh sản đại diện cho một clon đáp ứng với một loại kháng nguyên.

3. TUYẾN ỨC

Tuyến ức là cơ quan nằm ở trung thất trên, phía trước các mạch máu lớn vừa xuất phát từ tim. Tuyến ức có hai thuỳ ngăn cách nhau ở đường giữa bởi mô liên kết. Tuyến ức đạt trọng lượng tương đối lớn khi hết thời kỳ phôi, sau khi trẻ ra đời tiếp tục lớn lên và đạt trọng lượng lớn nhất vào khoảng 30-40g vào tuổi dậy thì. Sau đó tuyến ức thoái hoá sinh lý. Phần mô tuyến ức thoái hoá được thay thể bằng mô mỡ, nhưng phần nhu mô tuyến ức còn lại vẫn duy trì chức năng. Tuyến ức là cơ quan bạch huyết trung ương duy nhất ở động vật có vú và người với một chức năng trọn vẹn (tuỷ xương cũng là cơ quan bạch huyết trung ương nhưng lại có cả chức năng tạo ra các tế bào máu khác). Những tế bào nguồn có hướng biệt hoá thành lympho bào T sau khi rời tuỷ xương đến tuyến ức và biệt hoá thành tế bào lympho bào T trong vi môi trường đặc biệt của tuyến ức. Sự sinh sản của lympho bào trong tuyến ức không phụ thuộc vào sự kích thích của kháng nguyên. Sau khi biệt hoá thành lympho bào T, chúng đến định cư ở các vùng phụ thuộc tuyến ức trong các cơ quan bạch huyết ngoại vi. Ở tuyến ức không có trung tâm sinh sản (nang bạch huyết) và không có sự tạo kháng thể.

3.1. Cấu tạo

Mỗi thuỳ tuyến ức được giới hạn bởi một bao liên kết mỏng và được chia nhỏ thành một số tiểu thuỳ nhu mô có hình đa diện không đều, đường kính khoảng 0,5-2 mm (Hình 10.7), nhưng các tiểu thuỳ không hoàn toàn

độc lập với nhau. Quan sát các lát cắt hàng loạt qua tuyến ức, có thể nhận thấy các tiểu thuỳ vẫn liên hệ với nhau bởi nhu mô tuyến ức. Như vậy tuyến ức được coi như một dải nhu mô cuộn phức tạp, có những nơi nở rộng với hình dáng không nhất định tương ứng với các tiểu thuỳ.

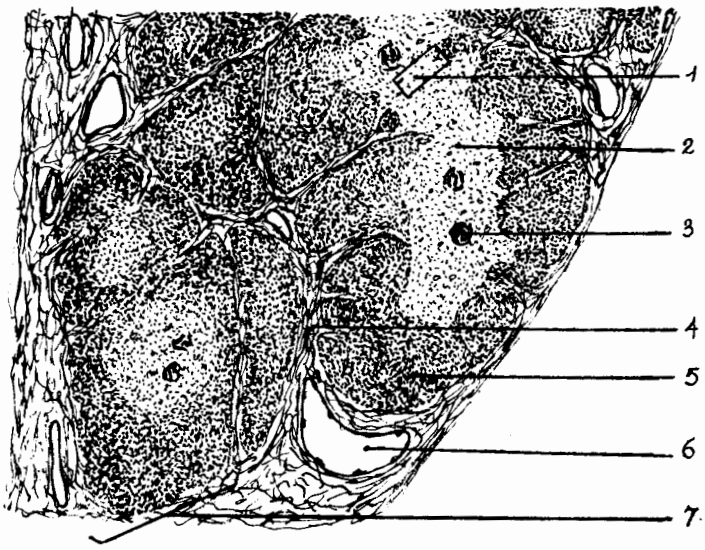

Hình 10.7. Tuyến ức (một phần mặt cắt) của một trẻ em 7 tháng tuổi.
1. Xem hình 10.9; 2. Vùng tủy; 3. Tiểu thể Hassall; 4. Vách gian tiểu thùy; 5. Vùng vỏ; 6. Tĩnh mạch; 7. Tiểu thùy tuyến ức.

Những tế bào của nhu mô tuyến ức chủ yếu là tế bào tuyến ức (đó là lympho bào T và các tế bào ở các mức biệt hoá của tế bào lympho bào T) và những tế bào võng – biểu mô; ngoài ra còn có các đại thực bào. Ở vùng ngoại vi tuyến ức, tế bào tuyến ức tập trung dày đặc tạo nên vùng ưa thuốc nhuộm base trên các tiêu bản mô học. Vùng trung tâm các tiểu thuỳ thưa tế bào tuyến ức hơn, có thể nhận rõ các tế bào võng – biểu mô có bào tương ưa màu acid. Vì vậy mỗi tiểu thuỳ tuyến ức có vùng ngoại vi sẫm màu được gọi là vùng vỏ và vùng trung tâm sáng màu gọi là vùng tuỷ.

3.1.1. Vùng vỏ

Đặc điểm nổi bật của vùng vỏ tuyến ức là sự tập trung dày đặc của tế bào tuyến ức. Đó là những lympho bào nhỏ, trung bình và lớn. Loại lympho bào lớn có nhân tròn hoặc hình trứng đường kính khoảng 9 micromet, giàu chất nhiễm sắc và chứa 1-2 hạt nhân thể hiện rõ ràng. Bào tương bắt màu base mạnh. Kính hiển vi điện tử cho thấy bào tương lympho bào lớn chứa nhiều polyribosom tự do nhưng ti thể thưa thớt. Những lympho bào nhỏ có nhân tròn, chứa chất dị nhiễm sắc, đường kính khoảng 4-5 micromet và chỉ

có một hạt nhân. Bào tương của tế bào là một đường viền hẹp quanh nhân, trong có chứa một số ribosom tự do, bào tâm và bộ Golgi có kích thước nhỏ nằm ở vùng bào tương sát với nơi lõm của nhân tế bào. Ti thể và lưới nội bào rất nghèo nàn, trong khi đó, ở bào tương lại thấy những thể đa túi và những hạt nhỏ.

Những lympho bào lớn chỉ chiếm một tỉ lệ nhỏ và có xu hướng tập trung ở lớp ngoại vi vùng vỏ của các tiểu thuỳ. Ở lớp sâu vùng vỏ chủ yếu là lympho bào nhỏ. Trong vùng vỏ còn thấy nhiều lympho bào đang phân chia và cả những lympho bào đang thoái hoá. Đại thực bào là thành phần tế bào thứ yếu ở vùng vỏ. Chúng đứng rải rác trong nhu mô và có xu hướng tăng số lượng ở phần ranh giới giữa vùng vỏ và vùng tuỷ. Việc nhận biết đại thực bào bằng kính hiển vi quang học khá khó khăn nhưng dưới kính hiển vi điện tử, chúng dễ dàng được phát hiện bởi trong bào tương của chúng có nhiều lysosom nguyên phát và thể thực bào.

Những tế bào võng-biểu mô ở vùng vỏ không nhiều. Chúng có các nhánh bào tương dài và mảnh tiếp xúc với các nhánh bào tương của tế bào bên cạnh, quây lấy các tế bào tuyến ức thành từng nhóm (Hình 10.8).

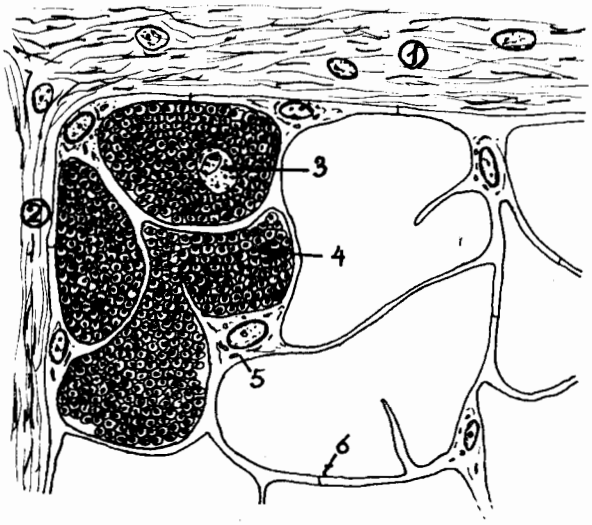

Hình 10.8. Sơ đồ cấu tạo vùng vỏ tuyến ức.

1. Vỏ xơ; 2. Vách ngăn; 3. Đại thực bào; 4. Lympho bào (tế bào tuyến ức); 5. Tế bào võng biểu mô; 6. Thể liên kết.

Những tế bào võng-biểu mô cùng với đại thực bào và các tế bào nội mô của các mao mạch vùng vỏ hình thành lá chắn sinh lý được gọi là *hàng rào máu-tuyến ức*. Hàng rào sinh lý này ngăn cản các kháng nguyên không thể tiếp xúc được với các lympho bào T đang phát sinh và đang biệt hoá ở vùng vỏ.

3.1.2. Vùng tuỷ

Ở vùng tuỷ các tiểu thuỳ tuyến ức, mật độ tế bào tuyến ức thưa hơn ở vùng vỏ, chủ yếu là những nguyên bào lympho và những tế bào võng-biểu mô. Trong vùng tuỷ rất hiếm thấy đại thực bào, chỉ thấy một số ít bạch cầu có hạt. Khác với ở vùng vỏ, vùng tuỷ không có hàng rào máu-tuyến ức bởi vì các tế bào võng-biểu mô không đứng liên tục với nhau. Ở vùng tuỷ còn có những cấu trúc đặc biệt, đó là những tiểu thể Hassall. Tiểu thể Hassall có đường kính 30-150micromet gồm một đám những tế bào võng-biểu mô dẹt xếp đồng tâm. Những tế bào này liên kết với nhau bởi thể liên kết và trong bào tương có những xơ trung gian quan sát được dưới kính hiển vi điện tử. Những tế bào ở vùng trung tâm tiểu thể đã bị mất nhân và giống như những tế bào hoá sừng ở biểu bì. Có thể chúng là những tế bào đang thoái hoá hoặc bị calci hoá (Hình 10.9 và 10.10).

Những công trình nghiên cứu gần đây cho biết về tính đa dạng của các tế bào võng-biểu mô của tuyến ức. Ở vùng vỏ tuyến ức có ba loại tế bào và ở vùng tuỷ có ba loại tế bào võng-biểu mô. Tế bào biểu mô loại 1 ở vùng vỏ là những tế bào biểu mô

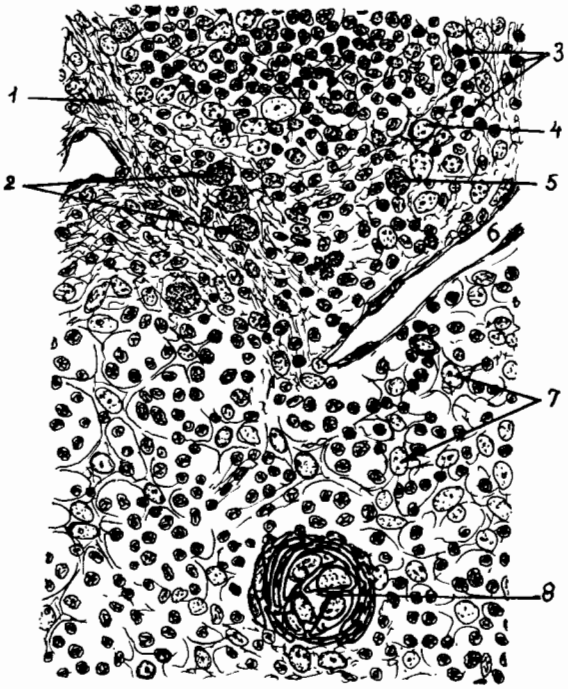

Hình 10.9. Vùng tủy tuyến ức.

1. Vách gian tiểu thùy; 2. Tủy bào; 3. Tế bào tuyến ức; 4. Nhân tế bào võng - biểu mô; 5. Bạch cầu có hạt; 6. Tiểu tĩnh mạch giữa vùng vỏ và vùng tủy; 7. Tế bào võng - biểu mô ở vùng tủy; 8. Tiểu thể Hassall.



Hình 10.10. Tiểu thể Hassall.

1. Lympho bào; 2. Tiểu thể Hassall (những tế bào võng biểu mô dẹt xếp đồng tâm); 3. Tế bào võng biểu mô ở vùng tủy.

quanh mạch dưới vỏ xơ của tuyến ức. Những tế bào loại 1 có nhân hình dáng không đồng đều và hạt nhân rất rõ. Bào tương tế bào chứa bộ Golgi rất phát triển, nhiều ti thể và một số túi lưới nội bào và rải rác là những hạt đậm đặc đối với dòng điện tử. Những tế bào loại 1 hình sao có các nhánh bào tương liên kết với nhau bởi thể liên kết, bao lấy tế bào tuyến ức. Những tế bào biểu mô này đã tham gia vào hàng rào máu-tuyến ức ở vùng vỏ. Tế bào biểu mô loại 2 có ở lớp giữa của vùng vỏ tuyến ức. Nhân tế bào bắt mầu nhạt, có một hạt nhân rất rõ ràng. Trong bào tương tế bào chứa nhiều bó tơ trương lực, những đám lưới nội bào ngắn, bộ Golgi khá lớn, nhiều không bào và một số hạt nhỏ đậm đặc đối với dòng điện tử, một số lysosom và các thể nhiều không bào. Ở lớp sâu của vùng vỏ là những tế bào biểu mô loại 3. Tế bào này thường có hai nhân và bào tương có những vùng đậm đặc đối với dòng điện tử. Bào tương chứa nhiều tơ trương lực, các túi lưới nội bào rộng và một số không bào. Loại tế bào 2 và 3 chiếm phần lớn mô võng tế bào ở vùng vỏ và được gọi là những tế bào bảo mẫu thuộc tuyến ức (thymic nurse cell). Khi nuôi cấy, chúng tạo nên những nhóm tế bào, mỗi nhóm quây lấy trên 30 lympho bào. Trên bề mặt các tế bào biểu mô loại 1 và 2 có các phân tử phức hợp tương hợp mô, nên được phỏng đoán rằng chúng tham gia vào quá trình nuôi dưỡng và huấn luyện lympho bào T. Tế bào biểu mô loại 4 đứng rải rác ở lớp sâu vùng vỏ, nhưng ở vùng tuỷ chúng tập trung thành đám. Tế bào này bắt mầu thuốc nhuộm đậm hơn các loại tế bào biểu mô khác đã mô tả ở trên. Nhân tế bào có hình dạng bất thường với các đám chất dị nhiễm sắc. Tế bào có nhiều nhánh bào tương dài. Trong bào tương giàu tơ trương lực, túi lưới nội bào rộng, ti thể có hình cầu và bộ Golgi rất khó nhận, nhiều không bào và một số hạt đậm đặc đối với dòng điện tử. Những tế bào loại 4 tạo nên mô võng tế bào của vùng tuỷ tuyến ức. Tế bào loại 5 tập trung thành từng nhóm nhỏ tại khu ranh giới giữa vùng vỏ và vùng tuỷ tuyến ức và chỉ có mặt rải rác trong vùng tuỷ. Nhân tế bào dài, hình dáng bất thường với chất dị nhiễm sắc tập trung ở vùng ngoại vi của nhân, hạt nhân rất rõ. Phần bào tương của tế bào ít hơn so với các tế bào biểu mô khác của tuyến ức nhưng giàu polysom. Tế bào võng- biểu mô loại 5 được coi là những tế bào không biệt hoá. Những tế bào biểu mô bắt mầu nhạt chỉ giới hạn trong vùng tuỷ tuyến ức được xếp vào loại tế bào thứ 6. Nhân tế bào có những khối chất nhiễm sắc thường và hạt nhân rõ ràng. Trong bào tương tế bào, ngoài những túi lưới nội bào còn thấy những cấu trúc dạng ống với đường kính khoảng 20nm với một đường kẻ đậm ở giữa lòng ống (trên mặt cắt ngang qua bào quan này, nó thể hiện như một chấm ở chính giữa). Một số tế bào loại 6 có hình cầu trong khi các tế bào khác dẹt và có xu hướng cuộn lấy nhau. Đây là những tế bào liên quan tới sự hình thành tiểu thể Hassall.

Mặc dù về mặt hình thái học phải công nhận sự tồn tại của sáu loại tế bào võng-biểu mô kể trên ở tuyến ức, nhưng ý nghĩa chức năng của tính đa dạng của các loại tế bào này còn là những chủ đề cần phải nghiên cứu tiếp.

3.2. Mạch máu và thần kinh

Những động mạch cung cấp máu cho tuyến ức bắt nguồn từ các nhánh động mạch trung thất và nhánh cơ hoành-màng ngoài tim. Khi vào tuyến ức, động mạch chia nhánh nhỏ chạy trong mô liên kết giữa các tiểu thuỳ. Những nhánh tận của chúng đi theo các nếp liên kết bậc hai mở vào nhu mô các tiểu thuỳ vào vùng ranh giới vùng vỏ và vùng tuỷ (không chạy xuyên qua nhu mô vùng mỏ). Các tiểu động mạch ở ranh giới vỏ - tuỷ toả ra các mao mạch chạy vào vùng vỏ và những mao mạch này liên hệ với nhau bởi những nhánh nối bên. Trên hướng quay trở lại, khi qua vùng vỏ, các mao mạch họp với nhau mở vào các tiểu tĩnh mạch. Những mạch này hợp với các tiểu tĩnh mạch sau mao mạch ở vùng ranh giới tuỷ-vỏ và của vùng tủy. Chúng rời nhu mô tuyến ức vào các nếp mô liên kết bậc hai và họp thành các tĩnh mạch gian tiểu thuỳ. Phần lớn các tĩnh mạch này là những nhánh tận đổ máu vào tĩnh mạch tuyến ức, một nhánh của tĩnh mạch cánh tay-đầu. Riêng những mao mạch ở ngoại vi của vùng vỏ sau khi rời nhu mô, họp lại thành các tiểu tĩnh mạch, cùng với các tĩnh mạch bề mặt chạy trong mô liên kết giữa các tiểu thuỳ để nhập vào các tĩnh mạch nhận máu từ vùng ranh giới tuỷ-vỏ và vùng tuỷ. Nghiên cứu bằng các chất đánh dấu điện tử cản quang, nhận thấy có rất ít chất có phân tử lượng lớn có thể xuyên qua thành các mao mạch vào nhu mô tuyến ức vùng vỏ. Trong khi đó các mạch ở vùng tuỷ có tính thấm cao đối với các chất trong huyết tương. Nhận xét này đã cho phép giải thích rằng những mối liên kết giữa các tế bào nội mô của các mao mạch và lớp tế bào võng biểu mô bọc lót các khoảng quanh mao mạch ở vùng vỏ đã hình thành hàng rào máu-tuyến ức. Phần lớn các lympho bào nhập vào dòng máu từ nhu mô tuyến ức bằng cách xuyên qua thành các tiểu tĩnh mạch sau mao mạch ở vùng ranh giới tuỷ-vỏ và vùng tuỷ. Chiều cao của các tế bào nội mô ở các đoạn tiểu tĩnh mạch này thấp (tế bào nội mô của các tiểu tĩnh mạch sau mao mạch ở bạch hạch lại cao, điều đáng chú ý là trong các bạch hạch, lympho bào lại đi từ máu vào cư trú trong nhu mô).

Có thể nhận thấy các mạch bạch huyết nhỏ dẫn bạch huyết đi khỏi tuyến ức trong các nếp liên kết của các tiểu thuỳ, không thấy các mao mạch bạch huyết trong nhu mô của tuyến ức. Bạch huyết từ tuyến ức theo các mạch bạch huyết tới các bạch hạch thuộc xương ức, bạch hạch khí –phế quản và bạch hạch trung thất.

Những nhánh thuộc dây thần kinh phế vị và giao cảm đến chi phối tuyến ức. Các sợi thần kinh giao cảm chi phối vận mạch ở tuyến ức. Sự phân bố chi tiết của các nhánh thần kinh phế vị hiện nay chưa biết một cách rõ ràng.

3.3. Sự thoái hoá của tuyến ức

Sau tuổi dậy thì, tuyến ức bắt đầu quá trình thoái hoá sinh lý. Quá trình này biểu hiện ở sự giảm sản xuất lympho bào, vùng vỏ tuyến ức mỏng dần, một số vùng trong nhu mô bị thay thế bởi mô mỡ.

Ở người trưởng thành, tuyến ức chỉ còn nặng khoảng 10-15g, là một khối mỡ trong đó rải rác có những đảo nhu mô tuyến ức gồm một số lympho bào trên nền cơ bản là các tế bào võng-biểu mô. Những thí nghiệm trên động vật bằng cách phá huỷ gần hết các quần thể lympho bào tuyến ức, người ta nhận thấy tuyến ức vẫn còn duy trì được chức năng và hồi phục dần khả năng tạo lympho bào. Điều đó chưa được chứng minh trên người.

Tuyến ức có thể thoái hoá cấp, thường được gọi là thoái hoá tai biến, gặp trong những trường hợp bệnh lý như cơ thể trải qua một stress khốc liệt, sự chiếu xạ ion, bị nhiễm độc bởi nội độc tố của vi khuẩn hoặc bị khống chế bởi một số hormon thượng thận và sinh dục...Trong những trường hợp này, thể tích tuyến ức mau chóng thu nhỏ lại, nhiều lympho bào ở vùng vỏ bị chết, những lympho bào ở vùng tuỷ chậm bị huỷ hoại hơn. Vì vậy trên tiêu bản nhuộm màu, sự bắt màu của vùng vỏ và vùng tuỷ bị đảo ngược so với bình thường. Trên thực nghiệm, sau sự thoái hoá cấp tính của tuyến ức, nhu mô tuyến ức đã tái tạo và tuyến ức phục hồi lại kích thước.

3.4. Mô sinh lý học

Tuyến ức là một cơ quan quan trọng của hệ miễn dịch. Tuyến ức cần thiết cho sự phát triển và biệt hoá của lympho bào T, tế bào chịu trách nhiệm đối với đáp ứng miễn dịch tế bào và hỗ trợ trong đáp ứng miễn dịch thể dịch. Trên lâm sàng, một số bệnh nhân ở tình trạng thiếu hụt miễn dịch có liên quan tới sự dị dạng của tuyến ức. Ở động vật thí nghiệm trưởng thành, khi tiến hành cắt bỏ tuyến ức, không ảnh hưởng đến khả năng miễn dịch. Nhưng nếu cắt bỏ tuyến ức ở động vật mới sinh (thí nghiệm trên chuột nhắt), sau phẫu thuật, động vật không phát triển bình thường và chết vì hao mòn và nhiễm khuẩn; ngoài ra khi kiểm tra số lượng lympho bào nhỏ ở ống ngực, trong máu và các vùng phụ thuộc tuyến ức trong các cơ quan bạch huyết ngoại vi, nhận thấy chúng giảm một cách có ý nghĩa.

Theo những hiểu biết hiện nay, những tế bào nguồn từ tuỷ xương, đã được ấn định hướng biệt hoá thành lympho bào T, theo dòng máu đến cư trú ở vùng vỏ của tuyến ức. Ở đấy chúng biệt hoá để trở thành những nguyên bào lympho có kích thước lớn. Những tế bào này sinh sản tích cực (hoạt tính gián phân ở tuyến ức của tế bào này lớn gấp 3-5 lần so với ở bạch hạch và lách) hình thành một loạt các thế hệ lympho bào nhỏ tập trung ở lớp sâu của vùng vỏ tuyến ức. Phần lớn những lympho bào nhỏ được sinh ra sẽ chết sau vài ngày (khoảng 70% tổng số tế bào) và bị tiêu huỷ bởi đại thực bào. Số lympho bào còn lại vào vùng tuỷ tuyến ức và ở đó từ 2-3 tuần. Sau đó chúng xuyên qua thành các tiểu tĩnh mạch sau mao mạch vào tuần hoàn máu. Sự tăng sinh của các lympho bào trong vùng vỏ không phụ thuộc vào kháng nguyên, vì vậy chúng chưa có khả năng tham gia vào phản ứng miễn dịch. Sau khi vào vùng tuỷ hoặc sau khi rời tuyến ức, tiếp xúc với kháng nguyên, thành những lympho bào T có khả năng miễn dịch. Lympho bào T luôn luôn di chuyển theo dòng máu qua lại giữa tuyến ức và các cơ quan bạch huyết ngoại vi. Chúng có thể trở lại tuyến ức nhưng không bao giờ vào vùng vỏ tuyến ức. Trong các cơ quan bạch huyết ngoại vi, lympho bào T cư trú trong các vùng xác định, đó là những *vùng phụ thuộc tuyến ức*.

Những tế bào biểu mô tuyến ức tổng hợp và chế tiết một số peptid được coi là những hormon tuyến ức. Tuy chức năng các hormon này chưa được hiểu biết một cách rõ ràng nhưng được coi là có khả năng gây ảnh hưởng trực tiếp tại tuyến ức. Một trong các hormon đó là *thymulin*. Hormon này chịu trách nhiệm xúc tác việc gắn các thụ thể trên bề mặt các lympho bào T chưa trưởng thành, là yếu tố quyết định đối với sự biệt hoá và mở rộng clon của lympho bào T. Hormon thứ hai của tuyến ức là *thymopoietin*. Hormon này được coi là yếu tố thúc đẩy tế bào tuyến ức biệt hoá. Tuy nhiên, thymopoietin còn có những chức năng khác không liên quan trực tiếp đối với hệ miễn dịch. Một peptid tuyến ức khác là *thymosin*. Hormon này được xác định là sản phẩm của tế bào võng–biểu mô vùng dưới vỏ xơ tuyến ức và các tế bào biểu mô quanh các tiểu thể Hassall ở vùng tuỷ tuyến ức. Thymosin là một protein gồm 108 acid amin, có tác dụng kích thích sự biệt hoá và sinh sản của lympho bào T ở tại tuyến ức và lympho bào T ở các cơ quan bạch huyết ngoại vi.

4. BẠCH HẠCH (hạch bạch huyết)

Bạch hạch là cơ quan bạch huyết nhỏ, nằm chặn trên đường đi của các mạch bạch huyết. Nhu mô của hạch là mô bạch huyết có tổ chức cao, có khả

năng nhận biết các kháng nguyên xuất hiện trong bạch huyết khi qua hạch, khởi xướng đáp ứng miễn dịch đặc hiệu chống lại chúng. Mặt khác, những đại thực bào trong bạch hạch giữ lại và có thể phá huỷ các vi sinh vật, các tế bào và các chất lạ khác.

Bạch hạch thường đứng thành từng nhóm nhận bạch huyết của từng vùng cơ thể. Thí dụ: những bạch hạch khu vực trước đốt sống, dọc theo các mạch máu lớn trong khoang ngực và khoang bụng, những bạch hạch xen giữa các lá mạc treo ruột, trong mô liên kết thưa ở vùng cổ, vùng nách và vùng háng...

Bạch hạch thường có hình trứng, hình thận với đường kính 3-5 mm, có một nơi hơi lõm vào gọi là rốn hạch. Rốn hạch là nơi các mạch máu ra vào hạch. Bạch huyết được dẫn đến hạch bởi một số bạch huyết quản đến ở phía mặt cong của hạch và được dẫn đi khỏi hạch bởi một, hai bạch huyết quản đi xuất phát từ rốn hạch. Quan sát các van trong lòng các bạch huyết đến, nhận thấy bờ tự do của các lá van hướng ra phía hạch. Sự xếp đặt của các lá van đảm bảo cho dòng bạch huyết chỉ chảy theo một chiều khi đi qua hạch.

4.1. Cấu tạo

Có thể coi mỗi bạch hạch là một khối mô bạch huyết được bọc trong một bao mô liên kết, bạch huyết đi qua hạch trong các xoang bạch huyết (Hình 10.11).

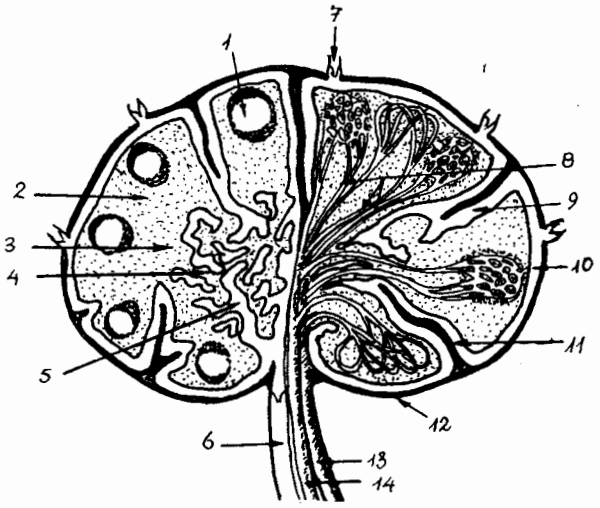

Hình 10.11. Sơ đồ cấu tạo bạch hạch.

1. Trung tâm sinh sản; 2. Lớp nông vùng vỏ; 3. Lớp sâu vùng vỏ; 4. Dây tủy; 5. Xoang tủy; 6. Bạch huyết quản đi; 7. Bạch huyết quản đến; 8. Tiểu tĩnh mạch sau mao mạch; 9. Xoang trung gian; 10. Xoang dưới vỏ; 11. Vách xơ; 12. Vỏ xơ; 13. Tĩnh mạch; 14. Động mạch.

Hệ thống khung chống đỡ của hạch được cấu tạo bởi mô liên kết trong có chứa các mạch máu gồm có vỏ xơ bao bọc toàn bộ hạch, từ vỏ xơ có các nhánh mô liên kết toả vào trong nhu mô hạch ở vùng ngoại vi của hạch được gọi là những vách xơ. Ở vùng trung tâm của hạch có những dây xơ xuất phát từ các vách xơ, nối với nhau thành lưới. Xen vào giữa những thành phần chống đỡ (vỏ xơ, các vách xơ và dây xơ), mô bạch huyết có một lưới nền được cấu tạo bởi mô võng (những tế bào võng tựa trên lưới sợi võng, nối với nhau thành lưới). Trong lỗ lưới của mô võng có lympho bào, tương bào và đại thực bào.

Những bạch huyết quản đến hạch mở vào các xoang bạch huyết dưới vỏ xơ. Đó là những khoang hẹp chứa bạch huyết nằm sát ngay dưới vỏ xơ, ngăn cách vỏ xơ với nhu mô hạch. Từ các xoang dưới vỏ, bạch huyết chảy qua các xoang trung gian (hay còn gọi là xoang quanh nang) ở vùng vỏ của hạch và sau đó đến các xoang tuỷ ở vùng tuỷ hạch. Bạch huyết được dẫn đi khỏi hạch bởi các bạch huyết quản đi.

Quan sát mặt cắt qua hạch ở độ phóng đại nhỏ nhận thấy hạch có hai vùng: vùng ngoại vi sẫm màu được gọi là vùng vỏ và vùng trung tâm nhạt màu gần với rốn hạch gọi là vùng tuỷ. Sự khác nhau này giữa hai vùng là do mật độ của các xoang bạch huyết, sự sắp xếp và mức độ tập trung khác nhau của các lympho bào ở mỗi vùng. Kích thước tương đối của vùng vỏ và vùng tuỷ và sự phân bố của mô bạch huyết cũng thay đổi tuỳ theo hạch. Những hạch ở khoang bụng thường rất giàu các chất vùng tuỷ. Ở một số hạch, vùng vỏ có thể bao quanh toàn bộ vùng tuỷ, nhưng ở một số hạch khác, mô tuỷ có khi nằm sát ngay dưới vỏ xơ trên một đoạn dài. Những hạch lớn ở khu vực ngoại vi cơ thể, các vách xơ và dây xơ rất phát triển. Nhưng ở các hạch nhỏ, mô xơ trong hạch thường rất mảnh và gián đoạn. Những hạch sâu trong cơ thể như các hạch trong khoang bụng, bè xơ có cấu tạo rất sơ sài, vùng vỏ thể hiện như một khối liên tục của mô bạch huyết.

4.1.1. Xoang bạch huyết

Những *bạch huyết quản đến* mặt cong của hạch xuyên hơi chếch qua bao xơ, mở vào các xoang bạch huyết dưới vỏ. Những *xoang dưới vỏ* không phải là những mạch hình ống mà là những khoang hình thìa úp ngược, ngăn cách vỏ xơ với nhu mô vùng vỏ. Lòng xoang có các sợi collagen mảnh chạy ngang qua theo nhiều hướng. Ở vùng rốn hạch, xoang dưới vỏ thông với lòng của mạch bạch huyết đi. Các *xoang trung gian* liên hệ ở phía ngoài với xoang dưới vỏ chạy theo hướng nan hoa qua nhu mô vùng vỏ thường đi theo các bè xơ tiến vào phía trong để nối tiếp với các xoang rộng trong vùng

tuỷ. Những *xoang tuỷ* có nhiều nhánh nối với nhau và chia mô bạch huyết ở vùng tuỷ thành nhiều dây tuỷ. Những xoang tuỷ mở vào xoang dưới vỏ ở vùng rốn hạch để đưa bạch huyết vào lòng các *bạch huyết quản đi* khỏi hạch.

Kính hiển vi điện tử nổi cho thấy các xoang bạch huyết được lót bên trong bởi một lớp tế bào nội mô mỏng và trong lòng xoang có một lưới các tế bào võng hình sao đan ngang. Từ thành của xoang và từ lưới tế bào võng trong lòng xoang nhận thấy các đại thực bào có thân hình cầu, trên bề mặt có nhiều vi nhung mao và các nhánh bào tương nhỏ nhô vào trong lòng xoang. Những lympho bào đứng tự do cũng có nhiều trong lòng xoang. Lưới khung tăng cường cho xoang bạch huyết là một lớp sợi võng liên tục với lưới mô võng của nhu mô hạch. Không thấy màng đáy xen giữa lớp lưới sợi võng này với các tế bào lót trong lòng mạch. Những sợi võng không trực tiếp tiếp xúc với bạch huyết trong lòng xoang mà thường nằm trong các rãnh sâu của màng bào tương của các tế bào võng. Với cấu tạo của thành các xoang bạch huyết trong hạch như trên, cho phép các thành phần của bạch huyết và các tế bào tự do có thể qua lại giữa bạch huyết và mô bạch huyết trong hạch.

Hiện nay các nhà mô học đều cho rằng có hai loại tế bào riêng rẽ lót lòng các xoang bạch huyết trong hạch, đó là những đại thực bào và những tế bào hình sao, hoặc tế bào tương tự như tế bào nội mô lót thành các mạch máu và mạch bạch huyết. Điều còn chưa sáng tỏ là đại thực bào trong lòng các xoang bạch huyết là từ mô bạch huyết trong hạch xâm nhập vào hay từ dòng bạch huyết đến cư trú ở trong xoang bạch huyết.

Đặc điểm cấu tạo của các xoang bạch huyết trong hạch tạo điều kiện thuận lợi cho việc làm sạch dòng bạch huyết khi đi qua hạch. Đại thực bào và lưới các tế bào lót lòng các xoang có diện tích tiếp xúc tối đa với dòng bạch huyết.

4.1.2. Vùng vỏ

Dưới kính hiển vi quang học, vùng vỏ bạch hạch là nơi lympho bào có mật độ cao. Vùng vỏ hạch gồm những trung tâm sinh sản (nang bạch huyết) và *mô bạch huyết phân tán* (Hình 10.12). Trong trung tâm sinh sản có những nguyên bào lympho và đại thực bào; do bào tương của các tế bào này nhiều nên trên tiêu bản nhuộm màu chúng sáng. Đặc điểm đáng lưu ý ở đây là các mũ hình lưỡi liềm cấu tạo bởi các lympho bào nhỏ, đều hướng ra phía xoang dưới vỏ của hạch.

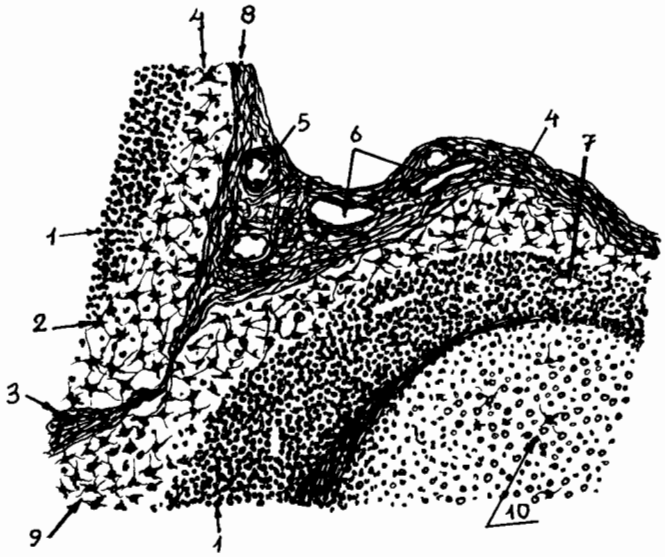

Hình 10.12. Vùng vỏ bạch hạch.

1. Lympho bào nhỏ; 2. Tế bào võng; 3. Vách xơ; 4. Xoang dưới vỏ; 5. Động mạch; 6. Bạch huyết quản đến; 7. Mạch máu; 8. Vỏ xơ; 9. Xoang trung gian; 10. Trung tâm sinh sản.

4.1.3. Vùng cận vỏ

Khu vực sâu của vùng vỏ và lớp mô bạch huyết phía ngoài cùng của vùng tuỷ thường không có ranh giới rõ rệt. Trong khu vực này lympho bào T khu trú (Hình 10.13). Ở đây có các *tiểu tĩnh mạch sau mao mạch* với những tế bào nội mô cao, là cửa ngõ cho các tế bào lympho bào T từ máu lọt vào mô bạch huyết. Vùng này được gọi là vùng cận vỏ hay vùng phụ thuộc tuyến ức của bạch hạch. Người ta còn phát hiện thấy ở vùng cận vỏ có những tế bào

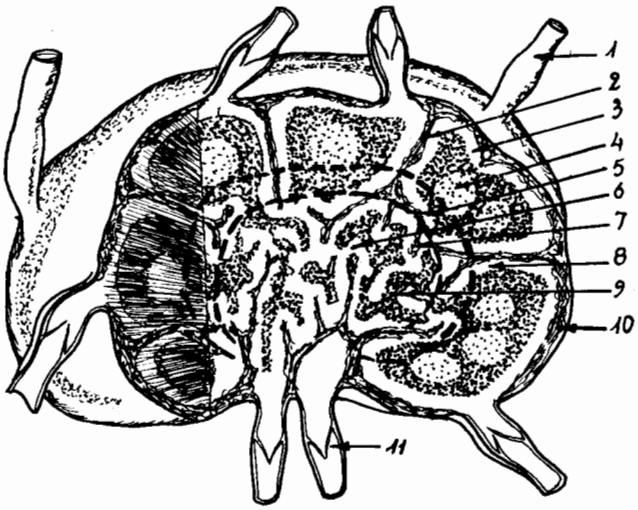

Hình 10.13. Vùng cận vỏ bạch hạch.

1. Bạch huyết quản đến; 2. Vách xơ; 3. Xoang dưới vỏ; 4. Trung tâm sinh sản; 5. Vùng cận vỏ (phụ thuộc tuyến ức); 6. Xoang tủy; 7. Dây xơ; 8. Xoang trung gian; 9. Dây tủy; 10. Vỏ xơ; 11. Bạch huyết quản đi.

có những nhánh bào tương xen lồng vào giữa những tế bào lympho T. Đó là những tế bào võng dạng xoè ngón (interdigitating cell). Trong bào tương của những tế bào này có chứa những hạt tương tự như hạt Birbeck trong tế bào Langerhans ở biểu bì da. Có thể những tế bào này có nguồn gốc từ tuỷ xương. Trên mặt của chúng mang những phức hợp phù hợp mô chính (MHC-major histocompatibiliti complex), có tác dụng trình diện kháng nguyên cho lympho bào.

4.1.4. Vùng tuỷ

Những *dây tuỷ* ở vùng tuỷ được hình thành do sự tập hợp của mô bạch huyết quanh các mạch máu nhỏ (Hình 10.14). Những dâytuỷ có kích thước và hình dáng không đều nhau và nối với nhau thành lưới. Những tế bào tự do trong các lỗ lưới mô bạch huyết của dây tuỷ là lympho bào, tương bào và đại thực bào.

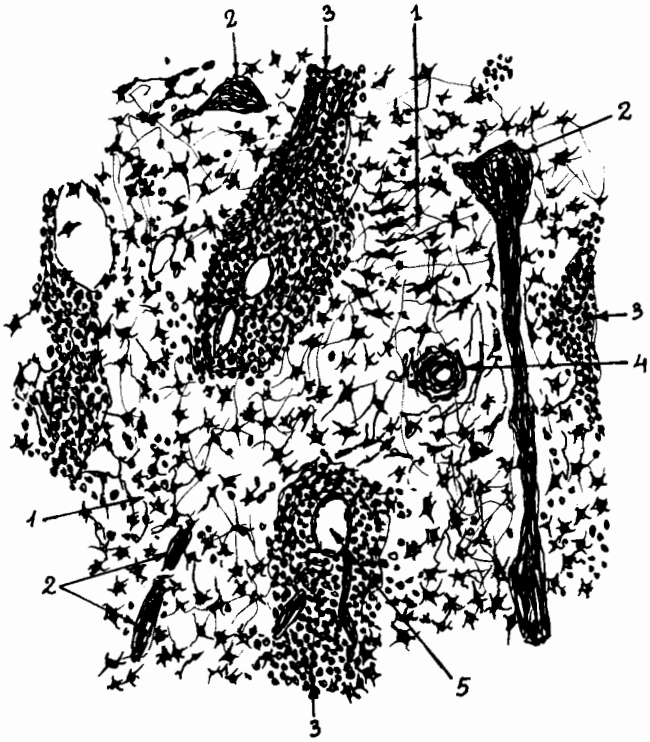

Hình 10.14. Vùng tủy bạch hạch

1. Xoang tủy; 2. Dây xơ; 3. Dây tủy; 4. Tiểu động mạch; 5. Tĩnh mạch.

Trong nhu mô bạch hạch thường có mặt một số lượng nhỏ bạch cầu có hạt. Số lượng bạch cầu có thể tăng nhiều khi hạch bị kích thích hoặc trong trạng thái bệnh lý của hạch.

4.2. Mạch máu và thần kinh

Gần như tất cả các mạch máu đến hạch đều qua rốn hạch. Đôi khi gặp một mạch nhỏ đến hạch qua vỏ xơ. Những nhánh động mạch, sau khi qua rốn hạch, chạy trong các dây xơ, sau đó chúng chạy trong các dây tuỷ và toả ra lưới mao mạch ở vùng vỏ trong mô bạch huyết phân tán và bao quanh trung tâm sinh sản. Những tiểu tĩnh mạch sau mao mạch chạy qua vùng cận vỏ để trở lại các dây tuỷ. Ở đây chúng họp thành các tĩnh mạch nhỏ có lớp nội mô dẹt, dẫn máu về các tĩnh mạch có lòng rộng trong các dây xơ, cuối cùng họp lại thành tĩnh mạch đi ra khỏi hạch ở rốn hạch. Điểm đáng chú ý là những tế bào nội mô cao lót trong lòng những đoạn tiểu tĩnh mạch sau mao mạch và ở đoạn mạch này không có lớp cơ trơn, tạo điều kiện cho lympho bào có thể từ máu lọt vào mô bạch huyết. Những tiểu tĩnh mạch có cấu trúc tương tự đã được xác định là có ở nang bạch huyết của các mảng Peyer ở ruột, trong các hạnh nhân và ở ruột thừa.

Những sợi thần kinh qua rốn hạch cùng với các mạch máu vào hạch hình thành các đám rối thần kinh quanh mạch. Trong các dây xơ và dây tuỷ, những sợi thần kinh không phụ thuộc mạch máu. Nhưng trong vùng vỏ, tất cả các nhánh thần kinh đều là nhánh thần kinh vận mạch.

4.3. Mô sinh lý học

Những chất lạ và những tế bào có hại (tế bào u) của cơ thể cũng như các thành phần dạng hạt khác trong bạch huyết sẽ bị giữ lại khi qua hạch. Trong điều kiện có thể, bạch hạch sẽ làm cho chúng trở nên vô hại. Vì vậy, bạch huyết sau khi đi qua hạch đổ vào tuần hoàn máu đã được làm sạch. Vai trò lọc của bạch hạch do đại thực bào và các tế bào võng của xoang bạch huyết đóng vai trò quyết định. Tuy nhiên bạch hạch là lá chắn rất ít hiệu lực đối với các tế bào ung thư. Những tế bào này từ khối u nguyên phát theo dòng bạch huyết tới hạch và tích lại ở đó. Từ đây, chúng theo bạch huyết để đi các nơi khác trong cơ thể. Vì vậy, khi cắt bỏ khối u ác tính, cần cố gắng loại trừ khả năng di căn của các tế bào ung thư bằng cách loại bỏ các hạch thuộc khu vực khối u.

Chỉ 1% bạch huyết từ các xoang bạch huyết vào mô bạch huyết dày đặc tế bào của mô bạch huyết xung quanh. Những kháng nguyên có trong bạch huyết sẽ được gắn vào bề mặt của các tế bào võng dạng nhánh ở vùng khu trú của lympho bào B, đặc biệt là ở vùng ngoại vi của các nang bạch huyết và trong các trung tâm sinh sản. Những kháng nguyên gắn trên mặt

các tế bào võng dạng nhánh gặp các lympho bào B có tiềm năng miễn dịch, cùng với sự phối hợp của lympho bào T hỗ trợ, chúng được hoạt hoá và di cư vào trung tâm sinh sản để biến thành nguyên bào miễn dịch B. Tế bào này phân chia qua nhiều mức tế bào trung gian để cuối cùng trở thành tương bào. Tương bào rời trung tâm sinh sản, tới các dây tuỷ, tại đây chúng tổng hợp kháng thể đặc hiệu đưa vào bạch huyết ở các xoang tuỷ.

Dù là lympho bào B hay lympho bào T, trước khi đi vào vòng tuần hoàn máu đều đi qua các xoang bạch huyết trong hạch. Nếu cơ thể không có sự kích thích của kháng nguyên, số lượng lympho bào giải phóng khỏi hạch rất ít, đặc biệt là đối với lympho bào T là loại hay thay đổi vị trí để đi tìm kháng nguyên. Nếu có sự kích thích của kháng nguyên, rất nhiều lympho bào rời khỏi hạch (chủ yếu là lympho bào T mẫn cảm, mới sinh). Sau khi gặp kháng nguyên, chúng sẽ rời dòng máu, đến cư trú ở những vùng phụ thuộc trong các cơ quan bạch huyết ngoại vi và tiếp tục biệt hoá. Hiện tượng này diễn ra ở các tĩnh mạch sau mao mạch trong vùng cận vỏ của bạch hạch và ở các mảng Peyer, lách và hạnh nhân. Những virus xâm nhập vào các lympho bào mà không bị tiêu diệt, sẽ theo các lympho bào đi khắp cơ thể.

5. LÁCH

Lách là cơ quan bạch huyết nằm trên đương tuần hoàn máu. Lách nằm giữa vùng đáy dạ dày và cơ hoành, trong phần tư trên bên trái của khoang bụng. Lách có hình khối dài, trọng lượng vào khoảng 150g. Lách được bọc bởi màng bụng và nối với dạ dày, cơ hoành và thận trái bởi các nếp gấp màng bụng được gọi là các dây chằng (dạ dày-lách, hoành-lách và lách-thận). Mạch máu, mạch bạch huyết và dây thần kinh được dẫn đến lách bởi dây chằng lách-thận.

Lách có chức năng lọc dòng máu và loại trừ các phần tử lạ dạng hạt cũng như các tế bào máu già yếu. Lách còn có liên quan tới các phản ứng miễn dịch đối với các kháng nguyên xuất hiện trong dòng máu.

5.1. Cấu tạo

Nhìn mặt cắt tươi qua lách, nhận thấy rải rác những điểm trắng. Đó là những nang bạch huyết, ở lách được gọi là tiểu thể Malpighi, đại diện cho tuỷ trắng của lách. Xen giữa các tiểu thể Malpighi là những phần mô màu đỏ thẫm, giàu tế bào, đó là tuỷ đỏ. Cấu tạo của nhu mô lách và mối

liên quan giữa tuỷ trắng và tủy đỏ dựa trên sự phân bố của các mạch máu. Tuỷ trắng của lách ở quanh các động mạch. Tuỷ đỏ gồm các xoang tĩnh mạch và những tế bào máu chứa đầy trong các khoang giữa các xoang tĩnh mạch (Hình 10.15 và 10.16).

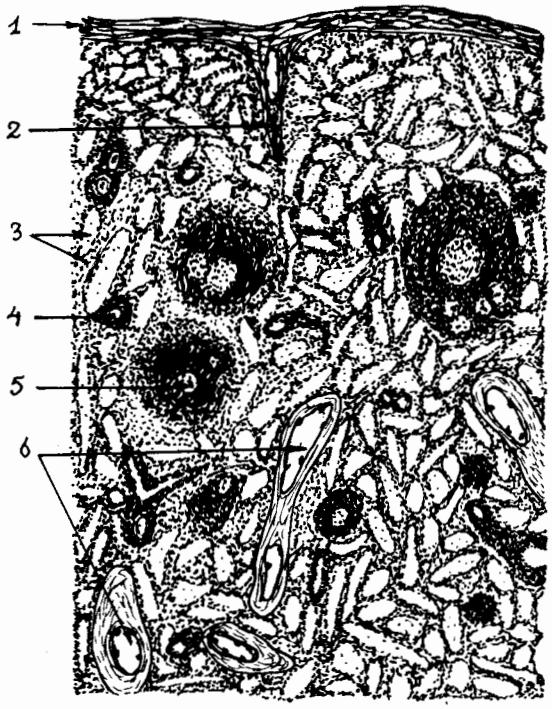

Hình 10.15. Mặt cắt qua lách.

1. Vỏ xơ; 2. Bè xơ; 3. Tủy đỏ; 4. Tiểu động mạch bút lông; 5. Tủy trắng (tiểu thể malpighi); 6. Tĩnh mạch bè xơ.



Hình 10.16. Chất lách.

1. Xoang tĩnh mạch; 2. Dây Billroth; 3. Tiểu thể Malpighi (trung tâm sinh sản, nang bạch huyết); 4. Động mạch trung tâm; 5. Bè xơ.

5.1.1. Thành phần chống đỡ

Lách được bao bọc bởi một vỏ xơ là mô liên kết giàu sợi collagen và sợi chun. Từ vỏ xơ có các bè xơ tiến vào trong chất lách. Ở mặt lõm của lách có rốn lách, tại đây có các bè xơ bám vào. Trong chất lách không có mạch bạch huyết. Mạch bạch huyết chỉ có trong các bè xơ. Vỏ xơ và bè xơ cũng có một ít sợi cơ trơn. Ở lách người, số sợi cơ trơn trong mô chống đỡ không nhiều như ở lách một số động vật có vú. Khi cơ trong mô chống đỡ co rút sẽ góp phần đẩy máu từ lách vào hệ tuần hoàn.

5.1.2. Tuỷ trắng

Tuỷ trắng của lách bao gồm những *áo mô bạch huyết* bao quanh các động mạch, từ đoạn động mạch rời khỏi các bè xơ tiến gần các mao mạch. Trên đường đi của động mạch, có nơi áo bạch huyết là trung tâm sinh sản (nang bạch huyết). Những lympho bào ở áo bạch huyết quanh động mạch là lympho bào T, còn ở các trung tâm sinh sản lại là những lympho bào B. Những trung tâm sinh sản thường ở vị trí lệch tâm so với vị trí của áo động mạch. Phần sáng và mũ hình lưỡi liềm thuộc trung tâm sinh sản thường hướng về phía tuỷ đỏ. Áo bạch huyết ở động mạch lách có cấu tạo tương tự như cấu tạo vùng cận vỏ của bạch hạch, tức là trong lỗ lưới của mô võng có những lympho bào kích thước nhỏ và trung bình được các nhánh bào tương của các tế bào dạng xoè ngón bao lấy. Tương bào và đại thực bào thường chỉ thấy ở vùng ngoại vi của áo bạch huyết động mạch. Tại vùng ngoại vi của áo bạch huyết động mạch có các sợi võng và tế bào võng dạng dẹt, hình thành các lớp đồng tâm thiết lập ranh giới giữa áo bạch huyết quanh động mạch và tuỷ đỏ. Đây là khu vực các thành phần của máu đầu tiên tiếp xúc với nhu mô lách. Cũng tại đây, lympho bào sau khi ra khỏi xoang tĩnh mạch nhập vào áo mô bạch huyết quanh động mạch. Càng đi xa, các động mạch nằm trong trục của áo bạch huyết quanh động mạch càng chia nhiều nhánh, đường kính của mạch nhỏ dần và áo mô bạch huyết quanh động mạch cũng mỏng dần, không còn lưới sợi võng đồng tâm nữa. Những nhánh động mạch nhỏ nhất chỉ còn lại một lớp ít lympho bào.

5.1.3. Tuỷ đỏ

Tuỷ đỏ của lách bao gồm một hệ thống phức tạp những *xoang tĩnh mạch* xen kẽ với những dây tế bào gọi là *dây lách* hay *dây Billroth*.

Những xoang tĩnh mạch là loại mao mạch kiểu xoang, chia nhánh ngoằn ngoèo và nối với nhau thành lưới mạch phức tạp. Xoang tĩnh mạch đưa máu về những tĩnh mạch tuỷ.

Những dây Billroth là khối xốp gồm mô nền là mô võng, trong lỗ lưới của mô võng chứa đầy các tế bào tự do. Đó là những tế bào máu đã ra ngoài mạch (hồng cầu, bạch cầu, lympho bào và tiểu cầu), những đại thực bào và một số tương bào. Trong bào tương của những đại thực bào có xác hồng cầu, bạch cầu hoặc tiểu cầu và cả các chất thoái biến của hemoglobin như ferritin hay hemosiderin.

5.1.4. Mạch máu ở lách

5.1.4.1. Động mạch

Các nhánh của động mạch lách tiến vào lách qua rốn lách. Chúng chia nhánh nhỏ và nằm trong mô liên kết của các bè xơ của lách (Hình 10.17).



Hình 10.17. Sơ đồ tuần hoàn máu trong lách.

1. Động mạch trong bè xơ; 2. Động mạch trung tâm; 3. Tiểu động mạch bút lông; 4. Động mạch trong tuỷ đỏ; 5. Tiểu tĩnh mạch trong tuỷ đỏ; 6. Tĩnh mạch trong bè xơ; 7. Mao mạch có vỏ bọc; 8. Xoang tĩnh mạch; A. Tuần hoàn mở; B. Tuần hoàn kín.

Đây là động mạch cơ có áo ngoài sơ sài và thường chia nhánh đôi. Khi đường kính của động mạch chỉ còn khoảng 0,2mm thì động mạch rời khỏi bè xơ. Ngay tại đó, động mạch được bọc bởi áo bạch huyết và lúc này được gọi là *động mạch trung tâm*. Ở những nơi có các nang bạch huyết, động mạch thường đứng ở vị trí lệch tâm. Động mạch trung tâm thuộc loại động

mạch cơ cỡ nhỏ với lớp nội mô tương đối cao, bên ngoài là 1-2 lớp tế bào cơ trơn. Trên đường đi tiếp theo, động mạch trung tâm chia nhiều nhánh nhỏ. Các nhánh động mạch này vẫn được bao bọc bởi áo mô bạch huyết. Khi các động mạch nhỏ có đường kính khoảng 40-50 micromet thì chúng chia thành nhiều nhánh nhỏ gọi là những *tiểu động mạch bút lông*. Tiểu động mạch bút lông có chiều dài khoảng 1mm. Ngoài lớp nội mô là một màng đáy liên tục và một lớp sợi cơ trơn, áo ngoài rất mỏng. Mỗi động mạch bút lông mở vào 2-3 *mao mạch có vỏ bọc hình thoi* (vỏ bọc này được tạo nên bởi các tế bào võng và đại thực vào đứng quây xung quanh các mao mạch, được gọi là *vỏ Schweigger-Seidel*) (Hình 10.18). Thường thường chỉ một hoặc hai mao mạch xuất phát từ một tiểu động mạch bút lông là có vỏ bọc, còn các nhánh khác tiếp tục tiến vào tuỷ đỏ mà không có vỏ bọc ngoài. Ở lách người, vỏ Schweigger-Seidel mỏng hơn ở một số loại như lợn, chó và mèo. Không thấy vỏ bọc mao mạch ở lách thỏ. Ngoài các đại thực bào, trong vỏ bọc mao mạch còn có hồng cầu và bạch cầu có hạt. Chúng chuyển từ lòng mao mạch qua vỏ bọc mao mạch để vào tuỷ đỏ. Những tế bào nội mô ở mao mạch có vỏ bọc hình thoi, xếp song song với trục của mạch và tựa trên một màng đáy không liên tục. Tuy ở một số nơi những tế bào nội mô có mối liên kết với nhau, nhưng nói chung trên chiều dài của mạch có rất nhiều khe nội mô. Những khe này là nơi các tế bào máu có thể đi qua vỏ Schweigger-Seidel để vào tuỷ đỏ. Tiếp theo đoạn mao mạch có vỏ bọc là *mao mạch tận*.

Hình 10.18. Vỏ bọc quanh mao mạch – vỏ Schweigger- Seidel.

1. Bè xơ; 2. Tế bào võng; 3. Bạch cầu; 4. Hồng cầu; 5. Lympho bào cỡ trung bình; 6. Mao mạch; 7. Lympho bào nhỏ; 8. Vỏ Schweigger – Seidel.

5.1.4.2. Xoang tĩnh mạch và tĩnh mạch

Tuỷ đỏ của lách là mô xốp, có sức thẩm thấu lớn do một hệ mạch phong phú có thành mỏng, được gọi là các *xoang tĩnh mạch*, bởi vì chúng có hình dáng thay đổi và thành mỏng so với kích thước lòng mạch (khoảng 40 micromet đường kính). Sự thay đổi đường kính lòng mạch phụ thuộc vào thể tích máu tuần hoàn trong lách. Không giống như tĩnh mạch, thành của các xoang không có lớp cơ trơn mà chỉ có tế bào nội mô và màng đáy. Các tế bào nội mô của xoang có hình thoi, dài tới 100 micromet, xếp song song với nhau theo trục của mạch. Vùng trung tâm tế bào nội mô chứa nhân thì tương đối dày, còn hai đầu thon lại. Những tế bào nội mô cách nhau bởi những khe tương đối hẹp, khoảng 2-3 micromet hoặc hơn. Ở các đầu thon của những tế bào sát nhau liên kết với nhau bởi các phức hợp liên kết. Mặt trông vào lòng mạch và mặt bên của tế bào nội mô có nhiều vết lõm siêu vi và trong bào tương nhiều không bào vi ẩm. Trong bào tương tế bào còn phát hiện thấy nhiều xơ trung gian và các xơ mảnh, màng đáy phía ngoài lớp nội mô không liên tục, nó thu lại thành những dải mảnh quây lấy mạch. Phía ngoài lớp tế bào nội mô là những sợi võng. Chúng liên hệ với nhau, cuốn theo chiều dài lòng mạch, tạo thành một lưới sợi thưa tăng cường cho thành mạch. Cấu trúc đặc biệt của xoang tĩnh mạch cho phép các tế bào máu ra vào mạch hoặc dễ dàng qua các khe nội mô (Hình 10.19).

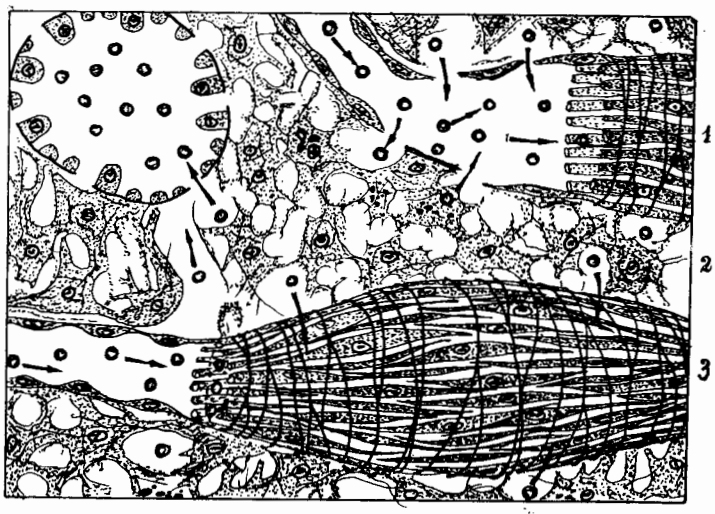

Hình 10.19. Sơ đồ cấu tạo tuỷ đỏ của lách.

1. Xoang tĩnh mạch (tuần hoàn mở); 2. Dây Billroth; 3. Xoang tĩnh mạch (tuần hoàn kín).

Máu từ các xoang tĩnh mạch được dẫn tới các *tĩnh mạch tuỷ*. Tĩnh mạch tuỷ có lớp nội mô, màng đáy liên tục và phía ngoài là một lớp sợi cơ trơn và

một ít sợi chun. Những tĩnh mạch tuỷ họp lại, đưa máu vào các *xoang tĩnh mạch bè xơ*. Những tĩnh mạch bè xơ dẫn máu đến các nhánh của tĩnh mạch lách để cuối cùng theo tĩnh mạch lách ra khỏi lách ở rốn lách.

5.1.4.3. Tuần hoàn lách

Ở các cơ quan trong cơ thể, máu từ động mạch qua lưới mao mạch đến tĩnh mạch có lớp nội mô lót liên tục bên trong lòng mạch. Ở lách, do cấu trúc đặc biệt của hệ thống mạch mà sự lưu thông của máu từ tiểu động mạch bút lông đến các xoang tĩnh mạch vẫn còn là chủ đề cần tiếp tục nghiên cứu. Nói chung có ba giả thuyết sau:

- Tuần hoàn mở. Máu từ các mao mạch có vỏ bọc bắt nguồn từ các động mạch bút lông, sau khi qua đoạn động mạch tận vào các khoảng gian bào giữa các tế bào võng của dây Billroth, ở đây máu được làm sạch và chảy chậm chạp qua các khe giữa các tế bào nội mô của thành các xoang tĩnh mạch, trở lại vòng tuần hoàn.
- Tuần hoàn kín. Những người ủng hộ giả thuyết này cho rằng các mao mạch có vỏ bọc không kết thúc bởi các đoạn cuối mở thẳng vào dây Billroth, mà chúng liên tục với xoang tĩnh mạch.
- Những tác giả khác lại cho rằng trong lách, cả hai kiểu tuần hoàn ngỏ và kín đều tồn tại ở những vị trí khác nhau: một số mao mạch mở thẳng vào xoang tĩnh mạch, còn một số mao mạch khác mở vào dây Billroth.

Hiện nay, qua những bằng chứng rút ra từ các công trình nghiên cứu, người ta cho rằng tuần hoàn ở lách người là tuần hoàn mở.

5.2. Mạch bạch huyết và thần kinh

Ở lách người, mạch bạch huyết chỉ thấy trong vỏ xơ, các bè xơ lớn và các bè xơ vùng rốn lách (ở một số động vật, mạch bạch huyết thường đi theo các động mạch trong tuỷ trắng).

Những sợi thần kinh không myelin bắt nguồn từ đám rối bụng đi vào lách hoặc qua rốn lách. Phần lớn các sợi thần kinh đi theo các nhánh động mạch và tạo thành các đám rối. Những nhánh tận thường kết thúc ở lớp cơ trơn của thành động mạch trong các bè xơ. Một số nhánh thần kinh đi vào tuỷ đỏ nhưng chưa xác định được vị trí tận cùng của chúng.

5.3. Mô sinh lý học

Là một cơ quan bạch huyết quan trọng, lách có những chức năng chủ yếu sau:

5.3.1. Tạo tế bào máu

Trong thời kỳ phôi thai, lách tham gia tạo hồng cầu và bạch cầu có hạt. Từ khi trẻ ra đời và suốt đời người lách tạo lympho bào. Vai trò này do tuỷ trắng đảm nhiệm. Trong lách những lympho bào B chiếm ưu thế ở vùng ngoại vi của các tiểu thể Malpighi, vùng ngoại vi của áo bạch huyết quanh động mạch. Lympho bào T có trong các áo bạch huyết quanh động mạch . Nguyên bào miễn dịch và tương bào có trong các trung tâm sinh sản và ở trong mô võng của tuỷ đỏ. Một số lympho bào nhập vào vòng tuần hoàn máu.

5.3.2. Chức năng bảo vệ

Máu qua lách được lọc giống như bạch huyết được làm sạch khi đi qua bạch hạch. Ở lách, vai trò làm sạch dòng máu do các đại thực bào đảm nhiệm. Khi kháng nguyên xâm nhập vào dòng máu, ở lách xuất hiện những thay đổi hình thái, đầu tiên là ở áo bạch huyết quanh động mạch. Một ngày sau có sự tăng sinh của các lympho bào và tập trung nhiều ở áo bạch huyết quanh động mạch. Thời gian này, kháng thể đầu tiên xuất hiện trong máu. Từ ngày thứ tư đến ngày thứ sáu, những tương bào chưa trưởng thành xuất hiện nhiều ở vùng ngoại vi các áo bạch huyết và quanh các tiểu động mạch bút lông. Cuối tuần thứ nhất, nguyên bào miễn dịch B và tương bào chưa trưởng thành bắt đầu giảm số lượng ở các áo bạch huyết quanh động mạch. Đồng thời tương bào trưởng thành xuất hiện nhiều ở vùng giáp ranh giữa tuỷ trắng và tuỷ đỏ, trong các dây Billroth và một số vào trong lòng các xoang tĩnh mạch. Ở tuần lễ thứ hai sau khi kháng nguyên xâm nhập, cấu trúc lách trở về bình thường, chỉ còn những trung tâm sinh sản duy trì phản ứng trong khoảng một tháng. Trong trường hợp kháng nguyên xuất hiện trong máu lần thứ hai, lách lại lặp lại những biến đổi tương tự như lần đầu nhưng mức độ mạnh hơn nhiều. Khi bắt đầu đáp ứng miễn dịch, lách là cơ quan chế tiết kháng thể nhiều nhất của cơ thể, sau đó giảm dần vì chức năng này cũng xuất hiện ở các cơ quan bạch huyết ngoại vi khác.

5.3.3. Tiêu huỷ hồng cầu và các tế bào máu khác

Lách là nơi kiểm soát chất lượng các tế bào máu khi đi qua lách. Những tế bào máu già hoặc bất thường, kể cả tiểu cầu, bị phá huỷ trong

các lỗ lưới của dây Billroth thuộc tuỷ đỏ. Những tế bào máu không còn khả năng hoạt động chức năng, bị các đại thực bào ăn và phá huỷ trong bào tương của chúng. Trong khi đó, các tế bào bình thường quay trở lại dòng máu qua các khe giữa tế bào nội mô của xoang tĩnh mạch. Câu hỏi đặt ra là vì sao các đại thực bào có thể nhận ra các tế bào máu già và bất thường? Điều đó được phỏng đoán là hệ miễn dịch có thể phản ứng với những thay đổi của màng hồng cầu già và thâu tóm các tế bào này bởi kháng thể đã được opsonin hoá. Thành của các xoang tĩnh mạch cũng hình thành lá chắn để loại các tế bào máu bất thường. Những hồng cầu bình thường rất mềm mại có thể biến hình để lách qua khoảng gian bào hẹp giữa các tế bào nội mô của xoang tĩnh mạch. Trong một số trường hợp (như ở trường hợp thiếu máu hoặc hồng cầu bị ký sinh trùng sốt rét ký sinh), hồng cầu không còn tính mềm mại bình thường, chúng bị gạt lại trong tuỷ đỏ. Trong những điều kiện đó, lách bị to ra. Hemoglobin của hồng cầu bị đại thực bào ăn, sẽ phân huỷ thành hem và globin. Các acid amin của globin được dùng lại trong quá trình chuyển hoá. Sắt của Hem được dự trữ dưới dạng hemosiderin và ferritin (protein chứa sắt). Chúng được vận chuyển đến tuỷ xương để tạo hồng cầu mới. Khung porphyrin của hem bị phân huỷ thành bilirubin, được vận chuyển đến gan và bài tiết qua mật.

5.3.4. Tích trữ máu

Ở người, khả năng tích trữ máu trong lách không lớn. Khi cơ thể có nhu cầu, máu dự trữ trong lách được đưa ra vòng tuần hoàn. Sự bổ sung này mang tính nhất thời và trong trường hợp khẩn cấp (lách người dự trữ chỉ khoảng 30ml hồng cầu, nhưng với tiểu cầu thì chiếm khoảng 1/3 số lượng cần bổ sung cho cơ thể). Trong mô chống đỡ của lách người có ít sợi cơ trơn nên việc tích trữ máu và đưa máu trở lại vòng tuần hoàn chủ yếu nhờ sự thay đổi đường kính các mạch trong lách.

6. VÙNG BẠCH HUYẾT QUANH HỌNG (những hạnh nhân)

Trong tầng niêm mạc vùng ngã ba miệng, mũi và họng có những vùng mô bạch huyết được cấu tạo như những cơ quan. Đó là những hạnh nhân. Vì mô bạch huyết ở đây có liên quan chặt chẽ với biểu mô che phủ chúng, nên hạnh nhân còn có tên là cơ quan lympho-biểu mô.

Vòng bạch huyết quanh họng gồm những hạnh nhân sau: hạnh nhân lưỡi, hạnh nhân khẩu cái, hạnh nhân họng. Những hạnh nhân này cùng

với mô bạch huyết ở niêm mạc họng hình thành vòng mô bạch huyết quanh họng, còn gọi là vòng Waldeyer.

6.1. Hạnh nhân lưỡi

Hạnh nhân lưỡi gồm những nang bạch huyết nằm dưới biểu mô của gốc lưỡi, sau V lưỡi. Biểu mô che phủ hạnh nhân lưỡi là biểu mô lát tầng không sừng hoá. Ở hạnh nhân, biểu mô lõm xuống tạo thành những khe sâu. Thường thấy các ống bài xuất của tuyến nước bọt mở vào đáy các khe biểu mô. Những nang bạch huyết thường bao quanh các khe hốc biểu mô. Ở những nơi này, biểu mô không có nhú chân bì, có nơi biểu mô không có màng đáy và nhiều lympho bào xâm nhập xen giữa các tế bào biểu mô. Nang bạch huyết của hạnh nhân lưỡi được giới hạn ở xung quanh bởi lớp mô liên kết mỏng và mạch bạch huyết. Vùng xa hơn của hạnh nhân lưỡi là tuyến nước bọt và các khối cơ vân (Hình 10.20).

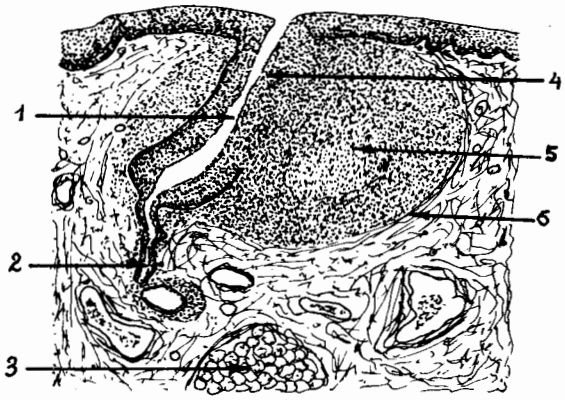

Hình 10.20. Nang bạch huyết thuộc hạnh nhân lưỡi.

1. Khe biểu mô; 2. Ống bài xuất của tuyến lưỡi. Phần chế tiết của tuyến lưỡi; 4. Lympho bào xâm nhập biểu mô; 5. Nang bạch huyết; 6. Vỏ liên kết.

Bên cạnh hạnh nhân lưỡi đã mô tả ở trên, tại gốc lưỡi còn có những gai lưỡi. Chúng được hình thành do sự tập trung của mô bạch huyết, nhưng biểu mô che phủ chúng không có khe, hốc.

6.2. Hạnh nhân khẩu cái

Ở đôi hạnh nhân khẩu cái, biểu mô lát tầng không sừng hoá lõm xuống ở nhiều nơi và chia nhánh sâu, tạo nên các *khe, hốc biểu mô.* Mỗi hạnh nhân khẩu cái có 10-15 khe, hốc hoặc nhiều hơn. Các khe, hốc biểu mô này được những nang bạch huyết xen kẽ với mô bạch huyết dày đặc bao quanh. Phía không có biểu mô của hạnh nhân khẩu cái được giới hạn bởi mô liên kết, trong đó có các mạch máu và mạch bạch huyết. Những vách liên kết mỏng tách ra từ bao liên kết này, chia hạnh nhân khẩu cái thành nhiều tiểu thuỳ. Mỗi tiểu thuỳ có cấu tạo tương tự như hạnh nhân lưỡi (Hình 10.21).

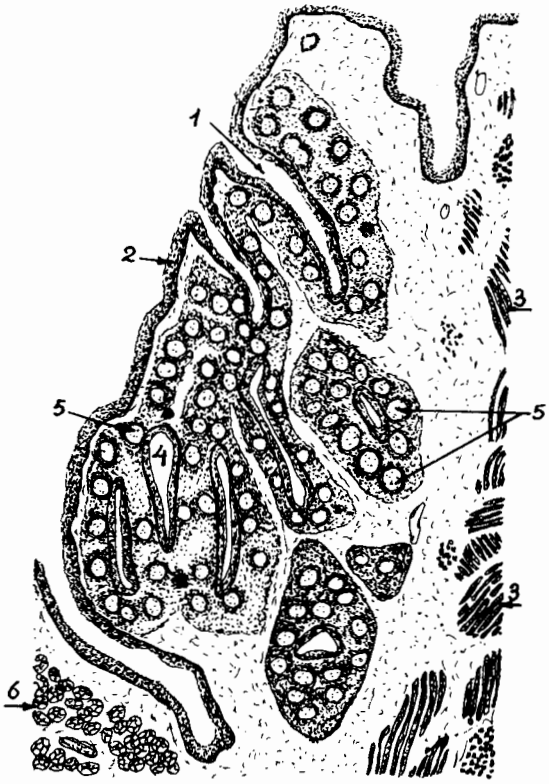

Hình 10.21. Hạnh nhân khẩu cái.
1. Khe biểu mô; 2. Biểu mô lát tầng kiểu Malpighi; 3. Cơ vân; 4. Hốc biểu mô; 5. Nang bạch huyết; 6. Tuyến nước bọt.

Tại biểu mô, các khe hạnh nhân khẩu cái thường thấy lympho bào và bạch cầu có hạt xâm nhập. Có những hốc biểu mô chứa đầy lympho bào, làm gián đoạn biểu mô và mất ranh giới giữa biểu mô và mô liên kết. Những tuyến nước bọt có đường bài xuất riêng, không mượn đường qua các khe biểu mô.

6.3. Hạnh nhân họng

Nằm ở sau thành họng, hạnh nhân họng có cấu tạo tương tự như các hạnh nhân khác. Biểu mô hạnh nhân họng là biểu mô trụ giả tầng có lông chuyển, có tế bào hình đài tiết nhầy (Hình 10.22).

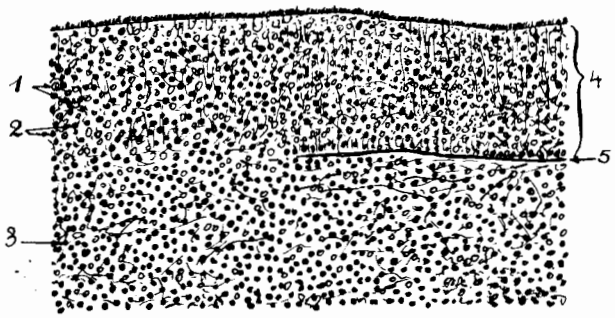

Hình 10.22. Một phần hạch nhân họng.
1. Những tế bào biểu mô; 2. Lympho bào; 3. Mô bạch huyết trong lớp đệm; 4. Biểu mô trụ tầng có lông chuyển; 5. Màng đáy.

Biểu mô lõm vào mô bạch huyết, chỉ tạo những nếp hay hố nhỏ. Những tuyến niêm mạc phần trên họng mở vào đáy các nếp biểu mô. Vỏ liên kết của hạnh nhân họng, phía không có biểu mô che phủ, rất mỏng.

Ở trẻ em, hạnh nhân họng có khuynh hướng phì đại, gây cản trở hô hấp đường mũi (bệnh sùi vòm họng, adenoid vegetation-VA). Ở người lớn, hạnh nhân họng có cấu trúc sơ sài.

6.4. Mô sinh lý học

Vòng bạch huyết quanh họng có nhiệm vụ chống lại sự xâm nhập của vi khuẩn qua cửa ngõ của đường hô hấp và đường tiêu hoá. Tại đây, lympho bào và đại thực bào tiếp xúc trực tiếp với kháng nguyên. Sau khi nhận các thông tin miễn dịch (hoặc gián tiếp qua các đại thực bào), lympho bào di cư vào các trung tâm sinh sản của mô bạch huyết của hạnh nhân, biệt hoá thành các nguyên bào miễn dịch hoặc tương bào. Sự phá huỷ kháng nguyên có thể ngay tại hạnh nhân mà không kèm theo biểu hiện bệnh lý. Bao liên kết quanh hạnh nhân như lá chắn hạn chế sự lan toả viêm nhiễm từ hạnh nhân vào cơ thể.

Chương 11

DA-CÁC BỘ PHẬN PHỤ THUỘC DA

Da là một trong những cơ quan lớn, chiếm tới khoảng 16% trọng lượng cơ thể. Da bao bọc toàn bộ diện tích cơ thể, gồm hai lớp chính: lớp biểu mô trên mặt gọi là biểu bì và lớp mô liên kết phía dưới gọi là lớp đệm hay lớp chân bì. Phía dưới lớp chân bì là lớp mô liên kết thưa, lỏng lẻo hơn chân bì gọi là hạ bì. Ở nhiều vùng, lớp này chuyển thành mô mỡ dưới da (Hình 11.1). Hạ bì nối một cách lỏng lẻo với các màng ở dưới sâu, màng cơ (cân), màng xương. Da cũng có thể nối với niêm mạc môi, mũi, mi mắt, âm hộ, bao quy đầu, hậu môn.

Ở da người còn thấy các thành phần phụ thuộc: lông, các tuyến, các móng.

1. DA

1.1. Biểu bì

Biểu bì là một biểu mô lợp, thuộc loại biểu mô lát tầng sừng hoá, gồm hai dòng tế bào khác nhau tạo thành. Phần lớn tế bào biểu mô sừng hoá, hình thành những lớp trên mặt của da. Các tế bào biểu bì được sinh ra từ ngoại bì lợp mặt ngoài phôi. Những tế bào nằm ở lớp dưới sâu của biểu bì không sừng hoá.

Biểu bì có độ dày thay đổi tuỳ từng vùng cơ thể (từ 0,07 đến 2,5mm). Sự khác nhau về độ dày của biểu bì được giải thích bởi tính chất và sức mạnh của môi trường

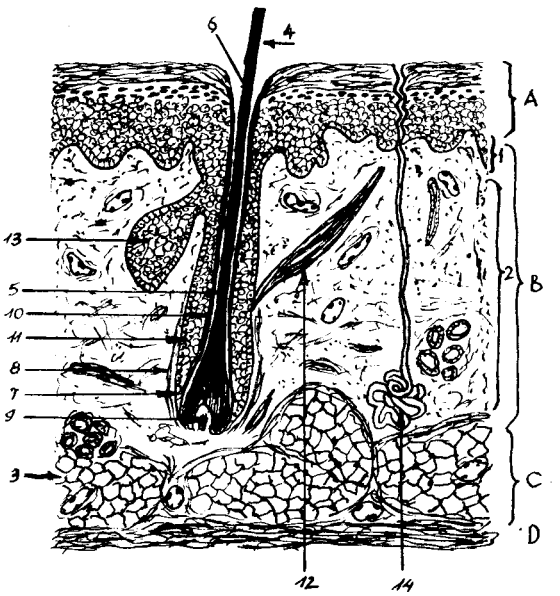

Hình 11.1. Da và các bộ phận phụ thuộc da
A. Biểu bì; B. Chân bì; C. Hạ bì; D. cơ
1. Chân bì (lớp nhú); 2. Lớp lưỡi; 3. Lớp mỡ ở hạ bì; 4. Thân lông; 5. Rễ (chân lông); 6. Cổ lông; 7. Hành lông; 8. Túi xơ; 9. Nhú lông; 10. Bao biểu mô trong; 11. Bao biểu mô ngoài; 12. Cơ dựng lông; 13. Tuyến bã; 14. Tuyến mồ hôi.

chung quanh tác động vào da lợp ngoài vùng đó không giống nhau. Lòng bàn tay và lòng bàn chân là những vùng có biểu bì dày nhất. Chiều dày của nó đạt tới 1,5 - 2mm. Biểu bì có thể gồm có hàng chục lớp tế bào tạo thành. Từ trong ra ngoài, biểu bì được phân thành năm lớp: lớp đáy, lớp sợi, lớp hạt, lớp bóng và lớp sừng.

1.1.1. Lớp đáy được tạo thành bởi một màng tế bào khối vuông hoặc trụ, nằm trên màng đáy. Những tế bào mới sinh ra sẽ dần dần di chuyển lên phía trên. Khả năng sinh sản của tế bào lớp đáy và sự di chuyển của chúng lên trên là yếu tố làm cho biểu bì luôn luôn được đổi mới.

Tế bào đáy có bào tương nhuộm màu base mạnh. Nhân tế bào hình bầu dục hay hình dài, chứa nhiều chất nhiễm sắc. Trong lớp đáy còn có loại tế bào thứ hai: những hắc tố bào. Những hắc tố bào là những tế bào có khả năng tổng hợp loại sắc tố của da-chất hắc tố (melanin) (Hình 11.2 và 11.3).

Trong các phiến đồ nhuộm HE thấy các hắc tố bào có màu sáng, nhân sẫm màu. Khi làm ngấm bạc thấy hắc tố bào có nhiều nhánh dài và có một số lớn hạt sắc tố đen. Các hắc tố bào có nguồn gốc từ mào thần kinh phôi thai và xâm nhập vào da từ tháng thứ ba đến tháng thứ sáu của phôi thai.

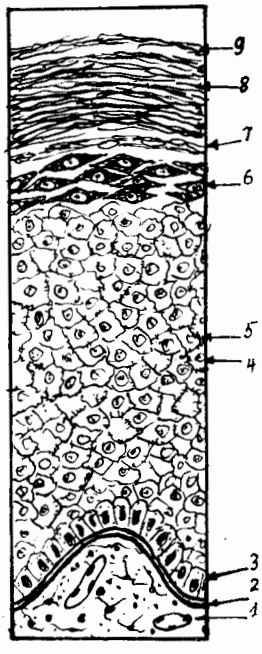

Hình 11.2. Cấu tạo vi thể của biểu bì.
1. Nhú chân bì; 2. Màng đáy; 3. Lớp sinh sản; 4. Lớp sợi (lớp Malpighi); 5. Cầu nối; 6. Lớp hạt; 7. Lớp bóng; 8.Lớp sừng; 9. Lớp bong vẩy.

Ngoài những hắc tố bào, trong biểu bì còn có hai loại tế bào khác không thuộc hệ thống tế bào sừng hoá. Đó là những tế bào Langerhans và tế bào Merkel.

– *Tế bào Langerhans. Trong khắp lớp biểu bì da, chủ yếu ở những vùng bên trên của lớp Malpighi, có những tế bào đặc biệt, được Langerhans mô tả năm 1868, gọi là tế bào Langerhans. Ở những tiêu bản nhuộm bằng HE, người ta thấy tế bào Langerhans là những tế bào có bào tương màu sáng bao quanh một nhân màu rất đậm. Nếu tiêu bản nhuộm bằng chlorua vàng thì tế bào có màu đen, có hình sao hoặc có nhiều nhánh. Các nhánh tế bào nằm ở khoảng gian bào của các tế bào*

thuộc lớp sợi nhưng không có thể liên kết để liên kết chúng với những tế bào bên cạnh. Dưới kính hiển vi điện tử người ta thấy tế bào Langerhans là những tế bào có hoạt động ẩm bào và thực bào tích cực. Bào tương chứa nhiều túi nhỏ, những hạt đặc hình cầu, đường kính 0,3 micromet và những cấu tạo đặc biệt có màng bọc, dài 150 - 500nm, rộng 40nm, được gọi là hoạt Birbeck. Tế bào Langerhans có chức năng phá hủy và trình diện các kháng nguyên (xâm nhập ở da) cho các lympho bào có mặt trong biểu bì. Tế bào Langerhans cũng được tìm thấy trong biểu mô niêm mạc miệng, biểu mô niêm mạc âm đạo và trong tuyến ức. Cũng như các tế bào thuộc hệ thống đại thực bào - đơn nhân, tế bào langerhans có nguồn gốc từ các tế bào nguồn trong tủy xương.

- *Tế bào Merkel. Tế bào Merkel có bề ngoài giống những tế bào hoá sừng (Keratinocytes). Tế bào Merkel được liên kết với tế bào hoá sừng nằm bên cạnh bằng những thể liên kết. Hình ảnh siêu hiểu vi đặc hiệu nhất của tế bào Merkel là sự có mặt trong bào tương những cấu tạo nhỏ hình cầu, đậm đặc đối với dòng điện tử và được bọc bởi màng bào tương, giống như những hạt chứa catecholamin ở tế bào tuỷ thượng thận. Nhân tế bào thường chứa một bó nhỏ gồm những sợi thẳng và song song.*

Các tế bào Merkel có khuynh hướng tập trung ở da lòng bàn tay bàn chân, ở đó lớp chân bì có nhiều mạch máu và thần kinh. Đáy tế bào thường tiếp xúc với phần bề rộng ra của những tận cùng thần kinh, nên tế bào Meckel được coi là thụ thể cơ tính.

Những tế bào bị sừng hoá ở trên bề mặt biểu bì dần dần rời khỏi mặt da và sẽ được thay thế bởi những tế bào khác được sinh ra do khả năng gián phân của các tế bào thuộc lớp đáy. Trong quá trình di chuyển từ lớp đáy lên phía trên, các tế bào chế tiết ra chất sừng. Chất sừng được tích luỹ trong bào tương ngày càng nhiều, về sau thay thế toàn bộ bào tương. Tế bào chết và nhân cũng biến đi. Cuối cùng, cả khối tế bào biến thành một khối sừng. Sự diễn biến như vậy kéo dài khoảng 15 - 30 ngày tuỳ thuộc vào vùng cơ thể và các yếu tố bên ngoài tác động vào.

1.1.2. Lớp sợi (hay lớp Malpighi)

Trên lớp tế bào đáy có 5 - 20 lớp tế bào lớn, hình đa diện, nhân hình cầu nằm giữa tế bào, gọi là lớp sợi (hay lớp Malpighi) của biểu bì. Giữa các tế bào thuộc lớp này, có thể nhìn thấy rõ ràng những cầu nối bào tương.

Dưới kính hiển vi điện tử thấy những cầu nối liên bào đó thực tế là những chồi bào tương của các tế bào nằm cạnh nhau, không đi từ tế bào này sang nối với tế bào kia, mà các đầu tận cùng của các chồi chỉ nằm kề cạnh nhau.

Trong những nhánh bào tương đó có chứa những tơ trương lực. Các nhánh của tế bào tiếp xúc với những nhánh của tế bào bên cạnh bằng thể liên kết làm cho các tế bào hình như có gai hay có sợi nối với nhau (Hình 11.2 và 11.3).

Trong bào tương của những tế bào thuộc lớp sợi (và ở cả tế bào thuộc lớp đáy) có thể thấy những hạt sắc tố đen. Nhưng những tế bào đó không có khả năng tạo sắc tố đen mà chúng thu nhận những hạt sắc tố đó từ hắc tố bào tiết ra.

Mỗi một sợi tơ trương lực nằm trong những nhánh bào tương của tế bào thuộc lớp sợi là một bó những sợi nhỏ, đường kính 6 - 15nm, do những protein sợi tạo thành.

Đặc điểm của các tế bào thuộc lớp đáy và cả lớp sợi, là chúng có khả năng phân chia cao bằng gián phân. Nhờ khả năng đó nên biểu bì da người được đổi mới rất nhanh (20-30 ngày).

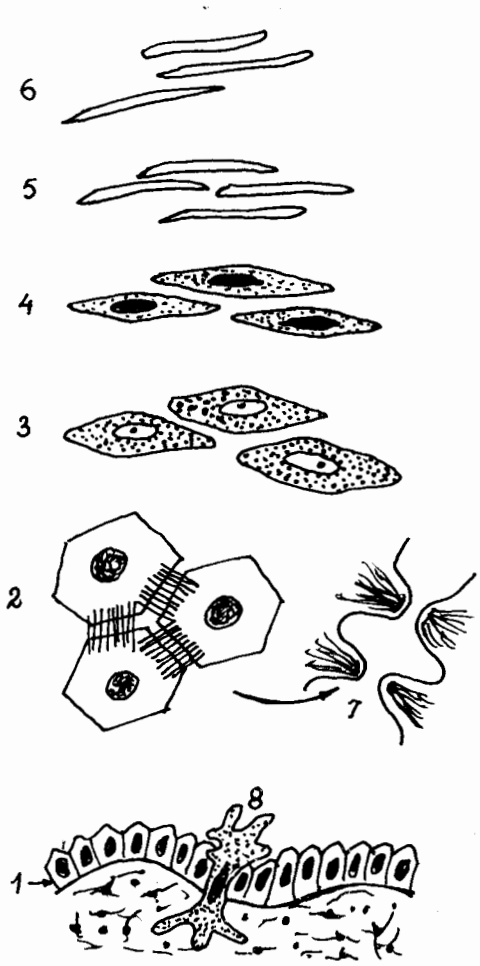

Hình 11.3. Sơ đồ cấu tạo biểu bì

1. Lớp sinh sản; 2. Lớp Malpgi (lớp sợi); 3. Lớp hạt; 4. Lớp bóng; 5. Lớp sừng; 6. Lớp bong vẩy; 7. Siêu cấu trúc cầu nối; 8. Tế bào hắc tố.

1.1.3. Lớp hạt

Nằm trên lớp sợi là lớp hạt, gồm từ 3 đến 5 hàng tế bào đa diện dẹt.

Trong bào tương của các tế bào thuộc lớp này có chứa nhiều hạt bắt màu base đậm. Đó là những hạt keratohyalin. Những hạt này thuộc nhóm protein sợi có liên quan tới hiện tượng sừng hoá của biểu bì (Hình 11.2 và 11.3).

Những hạt trong bào tương của những tế bào thuộc lớp hạt có hình cầu, đậm đặc đối với dòng điện tử, đường kính của các hạt 50 - 100nm. Có tác giả gọi chúng là những thể sừng (keratinossome) có chứa enzym phosphatase acid.

Các tế bào thuộc lớp hạt khác với các tế bào thuộc lớp sợi chủ yếu bởi hình dáng của chúng dẹt hơn và bởi sự có mặt của các hạt đậm đặc khi nhuộm với thuốc nhuộm màu base. Người ta nhận thấy rằng, với độ phóng đại lớn, những sợi trong tế bào được kéo dài và được hoà lẫn vào chất nền đậm đặc của các hạt keratohyalin.

1.1.4. Lớp bóng

Phía trên lớp hạt, các tế bào có sự biến đổi sâu sắc. Chúng trở thành dẹt hơn, dài hơn, tuy biên giới chúng vẫn được phân biệt rõ ràng, nhưng tất cả các bào quan của tế bào, kể cả nhân đều biến đi. Vì vậy dưới kính hiển vi quang học thấy những tế bào này có vẻ thuần nhất, mặc dù với độ phóng đại lớn có thể thấy chúng hoàn toàn chứa đầy sợi có đường kính 7 - 8nm. Lớp những tế bào này được gọi là lớp bóng.

1.1.5. Lớp sừng

Tế bào đã biến thành những lá sừng mỏng, không nhân, trong bào tương có chứa nhiều chất keratin. Chiều dày của lớp sừng phụ thuộc từng vùng của cơ thể. Lớp sừng đảm bảo tính không thấm nước và ngăn cản sự bốc hơi nước qua da.

1.2. Chân bì

Chân bì là mô liên kết xơ vững chắc. Bề dày của lớp chân bì thay đổi tuỳ từng vùng, nơi dày nhất đạt tới 3mm (gan bàn chân). Chân bì được phân làm hai lớp nhưng ranh giới không rõ ràng:

1.2.1. Lớp nhú

Mặt ngoài của chân bì, mặt tiếp xúc với biểu bì, thường không phẳng mà lồi lõm. Chỗ lồi về phía biểu bì gọi là những nhú chân bì. Do đó, lớp chân bì ở trên được gọi là lớp nhú. Nhú chân bì có nhiều ở những vùng phải chịu áp suất và cọ sát mạnh.

1.2.2. Lớp lưới

Phần chính của chân bì nằm phía dưới lớp nhú gọi là lớp lưới. Hai lớp này không có biên giới rõ rệt.

Lớp lưới được tạo thành bởi mô liên kết đặc hơn. Những sợi tạo keo trong lớp lưới họp thành từng bó sợi.

Tuyệt đại đa số bó có hướng ít nhiều song song với mặt da.

Những sợi chun của chân bì tạo thành những lưới sợi phong phú và dày, giữa những bó sợi tạo keo. Chung quanh những nang lông, những tuyến bã, những tuyến mồ hôi, lưới sợi chun dày hơn ở lớp nhú.

Lớp nhú chân bì và những nhú được tạo thành bởi mô liên kết thưa hơn, trong đó có những bó sợi tạo keo nhỏ. Những sợi chun trong lớp nhú là những sợi mảnh hơn. Tế bào trong lớp nhú thường ít hơn trong lớp lưới.

Ở vùng sâu của lớp nhú, ở quầng vú, dương vật, bìu, có nhiều tế bào cơ trơn. Da ở những vùng đó bị nhăn khi những tế bào cơ co lại. Các cơ dựng lông là những bó cơ trơn trong chân bì đến dính vào lông. Ở nhiều vùng của da mặt, những sợi tế bào cơ vân nằm ngang được tận cùng ở chân bì. Những sợi cơ đó là những cơ biểu lộ sắc mặt.

1.3. Hạ bì

Được tạo thành bởi mô liên kết thưa, nối chân bì với các cơ quan bên dưới, giúp cho da trượt được trên các cấu trúc nằm dưới. Tuỳ vùng của cơ thể, tuỳ tình trạng nuôi dưỡng, ở lớp hạ bì có thể có những thuỳ mỡ, tạo thành một lớp mỡ dày hay mỏng.

1.4. Mô sinh lý học của da

Các chức năng của da phần lớn phụ thuộc vào những đặc tính của chân bì. Da:

- Bảo vệ cơ thể chống lại sự mất nước và bốc hơi nước.
- Chống sự cọ sát, chống ngấm nước, ngấm các dung dịch acid.
- Ngăn cản các loại vi khuẩn, ký sinh trùng xâm nhập vào cơ thể;
- Nhận những kích thích từ môi trường ngoài;
- Tham gia vào sự đào thải một số chất ra khỏi cơ thể;
- Tham gia vào sự điều chỉnh thân nhiệt;

- Những tế bào biểu bì tạo ra chất protein sợi, chất keratin, là chất chủ yếu làm cho da có chức năng bảo vệ.
- *Chất hắc tố, một sắc tố của da, ngăn cản tia cực tím xâm nhập vào cơ thể. Màu của da được tạo ra do sự phối hợp của ba thành phần: Da có màu vàng do màu của caroten tạo ra, chất oxyhemoglobin của hệ mạch nằm dưới tạo ra màu hơi đỏ và các sắc màu từ hạt đẻ đến màu đen là tuỳ thuộc vào sự thay đổi số lượng sắc tố đen. Ba chất có màu nêu trên chỉ có sắc tố đên melanin được sinh ra ở da. Nó là những sản phẩm của những tế bào đặc biệt.*
- *Những hắc tố bào-nằm trong lớp đáy hoặc trong phần sâu của lớp Malpighi của biểu bì hay trong mô liên kết của chân bì. Những hắc tố bào chứa enzym thyrosin cần thiết cho sự tổng hợp sắc tố. Những hạt sắc tố đen (melanin) hoàn toàn hình thành sẽ được chuyển từ hắc tố bào đến những tế bào thuộc lớp đáy hoặc lớp Malpighi.*

Tỉ lệ giữa những hắc tố bào với những tế bào đáy của biểu bì thay đổi từ 1/4 đến 1/10 tuỳ vùng cơ thể. Số lượng hắc tố bào ở mặt, trán, ở biểu mô cơ quan sinh dục, mũi, miệng, nhiều gấp đôi ở những vùng khác của cơ thể. Số lượng hắc tố bào ở da của các giống người khác nhau thì như nhau, nhưng sự khác biệt về màu sắc của da lại phụ thuộc vào số lượng sắc tố mà những tế bào đó tạo ra và chuyển sang cho những tế bào sừng hoá.

Sự thiếu sắc tố đen ở một số nơi của da cũng như ở bệnh bạch tạng là do sự thiếu hắc tố bào hoặc do hắc tố bào không có khả năng tạo ra những thể hắc tố (mélanossome).

2. CÁC BỘ PHẬN PHỤ THUỘC DA

Biểu bì là lớp tế bào liên tục lợp bên ngoài toàn bộ cơ thể nhưng đồng thời cũng có khả năng biệt hoá ở một số nơi để hình thành những bộ phận phụ thuộc da: lông, móng, và các tuyến.

2.1. Lông

Lông là những sợi mảnh sừng hoá, được phát triển từ những tế bào biểu bì. Chiều dài của lông thay đổi từ nhiều milimet đến 1m. Chiều dày từ 0,005 đến 0,6mm. Chiều dài và độ dày của lông thay đổi tuỳ thuộc các vùng của cơ thể. Lòng bàn tay, lòng bàn chân và một số nơi khác không có lông.

Mỗi lông được mọc lên từ một vết lõm hình ống của biểu bì gọi là nang lông. Nang lông kéo dài xuống tận lớp chân bì (Hình 11.1).

Lông không phải là cơ quan phát triển liên tục mà nó có thời kỳ phát triển xen kẽ với giai đoạn nghỉ. Do đó cấu trúc của nang lông có sự khác nhau rõ rệt tuỳ thuộc giai đoạn phát triển của lông. Lông trong giai đoạn nghỉ (không phát triển), phần nang lông tương đối ngắn, biểu mô giống biểu mô lợp trên mặt da, phần vỏ lông dính chặt vào nang lông bởi những sợi chất sừng mảnh xen vào giữa những tế bào của nang lông.

Trong giai đoạn phát triển nang lông dài ra, biểu mô bao quanh nhú chân bì (nhú lông).

Những tế bào biểu mô chung quanh nhú biệt hoá thành các loại khác nhau.

2.1.1. Lông chính thức. Từ trong ra ngoài có ba phần: tuỷ lông, vỏ lông và áo ngoài (Hình 11.4).

2.1.1.1. Tuỷ lông. Là trục của lông. Những tế bào nguồn gốc của tuỷ nằm trên đỉnh nhú lông là những tế bào hình đa diện. Phía ngoài trên hành lông các tế bào của tuỷ lông biến đổi dần rồi bị sừng hoá, nằm rải rác trong những khoảng trống chứa không khí.

2.1.1.2. Vỏ lông. Những tế bào nguồn gốc của vỏ lông cũng nằm trên nhú lông chung quanh những tế bào sinh tuỷ lông.

2.1.1.3. Áo ngoài. Là một lớp tế bào sinh ra từ những tế bào nằm trên sườn của nhú lông ngay ở ngoài những tế bào sinh vỏ lông.

2.1.2. Nang lông. Gồm: bao biểu mô trong, bao biểu mô ngoài và bao xơ (Hình 11.4).

2.1.2.1. Bao biểu mô trong. Cố nguồn gốc từ những tế bào biểu bì nằm ở đáy rãnh vòng quanh nhú lông. Những tế bào ấy dần dần được đẩy lên trên rồi bị sừng hoá và thải trừ ra ngoài cùng chất bài xuất bởi tuyến bã.

2.1.2.2. Bao biểu mô ngoài. Là phần biểu bì lõm xuống chân bì.

2.1.2.3. Bao xơ. Được tạo thành bởi những sợi tạo keo và sợi chun nối với nhau chung quanh nang lông. Bao xơ ở phía đáy lồi lên khỏi mô liên kết có tính cách phôi thai và có nhiều mạch. Khối ấy gọi là nhú lông. Những bó cơ trơn, cơ dựng lông, một đầu bám vào bao xơ đầu kia liên hệ với lớp như chân bì (Hình 11.1).

2.1.3. Mô sinh lý học của lông

Lông có tác dụng bảo vệ da, nhất là chống rét (đối với súc vật). Lông còn là cơ quan xúc giác gián tiếp vì trong bao xơ và bao biểu mô ngoài có nhiều thần kinh xúc giác.

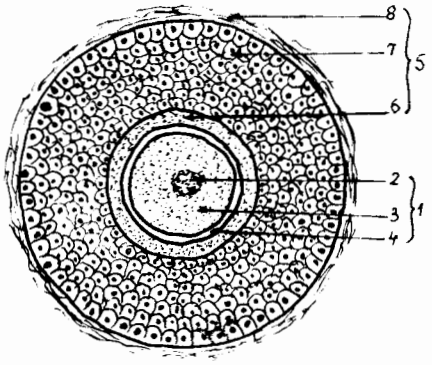

Hình 11.4. Thiết đồ ngang giữa rễ chân lông
1. Lông; 2. Tủy lông; 3. Vỏ lông; 4. Áo ngoài; 5. Nang lông; 6. Bao biểu mô trong; 7. Bao biểu mô ngoài; 8. Túi xơ.

2.2. Những móng

Móng là những miếng sừng dẹt lợp mặt lưng những đầu ngón tay, ngón chân.

Móng có bốn bờ: bờ sau và hai bờ bên thì chèn vào trong một cái rãnh hình móng ngựa gọi là rãnh vòng quanh móng. Rãnh này được hình thành do sự gấp của da. Nếp gấp ở bờ sau móng gọi là nếp gấp trên móng, còn nếp gấp ở hai bên gọi là nếp gấp bên; bờ thứ tư ở phía đầu ngón tay, ngón chân móng trồi ra và dài ra tự do.

Phần móng bị nếp gấp trên móng che khuất gọi là rễ móng, phần móng lộ ra ngoài gọi là thân móng. Giữa móng và khe đầu ngón tay có cái khe gọi là khe dưới móng. Phía trên nếp gấp trên móng có một hình bán nguyệt trắng. Dưới cái móng là biểu bì tiếp với biểu bì chung quanh bởi nếp gấp trên móng và nếp gấp bên. Phần biểu bì ở dưới thân móng gọi là giường móng. Phần biểu bì ở dưới rễ móng gọi là mầm móng (Hình 11.5).

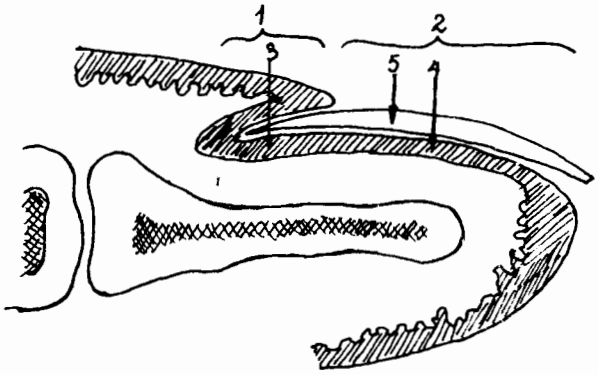

Hình 11.5. Sơ đồ cấu tạo móng.
1. Rễ móng; 2. Thân móng; 3. Mầm móng; 4. Giường móng; 5. Cái móng.

2.2.1. Biểu bì móng

2.2.1.1. Mầm móng

Gồm lớp sinh sản và lớp sợi (lớp Malpighi) khá dày. Những tế bào của mầm mống phát triển từ đáy mầm ra thân móng. Những tế bào của lớp sợi

dẹt đi, biến thành những lá sừng đắp thêm vào móng do mầm móng đã tạo ra từ trước.

2.2.1.2. Giường móng

Cũng có lớp tế bào sinh sản và lớp Malpighi. Ở đỉnh những nhú chân bì (gọi là mào Henlé), lớp Malpighi rất mỏng. Những tế bào ở phần trên của lớp Malpighi dẹt dần, biến thành những lá sừng đắp vào mặt dưới của móng. Ở dưới vết trắng hình bán nguyệt, giường móng dày đều vì không có mào Henlé.

2.2.2. Chân bì móng

Chân bì mầm móng có ít nhú (mào Henlé). Chân bì giường móng có nhiều nhú song song và cao. Trong mỗi nhú có một dãy mao mạch hình quai từ lớp bình diện đi lên. Dưới vết trắng hình bán nguyệt không có mao mạch hình quai nên phần móng này có màu trắng.

2.2.3. Móng

Là một miếng sừng thân dày đều, rễ có hình vát. Móng có hai tầng: tầng trên tạo bởi mầm móng rất dày, còn tầng dưới rất mỏng.

2.3. Tuyến bã

Tuyến bã là những tuyến chế tiết ra chất mỡ gọi là bã, nằm ở lớp chân bì. Người ta thấy tuyến bã ở hầu khắp diện tích da của cơ thể (trừ ở gan bàn chân và lòng bàn tay).

Tuyến bã thuộc loại tuyến ngoại tiết kiểu túi, đường bài xuất ngắn mở vào cổ nang lông. Cũng có những tuyến bã độc lập, đường bài xuất mở trực tiếp ra mặt da (tuyến bã ở quy đầu dương vật, ở môi nhỏ, ở mi mắt).

Thành của tuyến được lợp bởi một lớp tế bào dẹt, nhân tròn, nằm trên màng đáy (Hình 11.6). Những tế bào ở gần ống bài xuất sinh sản. Những tế bào mới sinh di chuyển tới phần chế tiết của tuyến. Các tế bào này chuyển thành những tế bào đa diện lớn. Trong

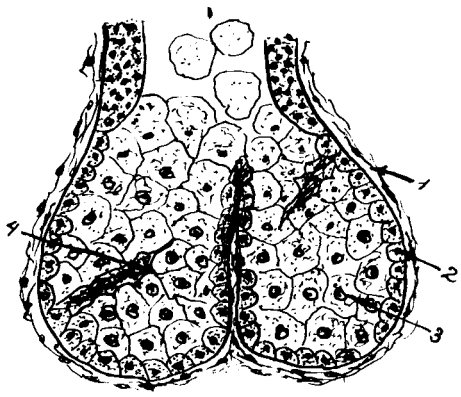

Hình 11.6. Tuyến bã.
1. Bào xơ; 2. Lớp sinh sản; 3. Tế bào tuyến bã.

bào tương của những tế bào này dần dần xuất hiện những giọt mỡ rồi di chuyển về phía trung tâm của túi tuyến.

Nhân của các tế bào này co lại dần rồi biến đi, về sau trở thành những mảnh vụn mỡ rồi bị đẩy ra mặt da qua cổ lông.

Ống bài xuất của tuyến là một đoạn ngắn lợp bởi biểu mô lát tầng.

Sản phẩm bài xuất của tuyến bã là chất mỡ do sự thoái hoá của tế bào tuyến sinh ra. Chất bã có tác dụng làm cho da và lông mềm mại. Chất bã có nhiều quá thì da nhờn. Khi chất bã bị ứ đọng thì tạo ra trứng cá hay u nang tuyến bã.

2.4. Tuyến mồ hôi

Tuyến mồ hôi có ở khắp nơi của da, là tuyến ngoại tiết kiểu ống cong queo, nằm trong chân bì. Mỗi tuyến gồm hai phần: phần chế tiết và phần bài xuất.

2.4.1. Phần chế tiết

Nằm trong chân bì, đôi khi ở hạ bì, là đoạn đầu của tuyến mồ hôi, cong queo thành một khối gọi là tiểu cầu mồ hôi. Phần lớn nhất của đoạn chế tiết nằm trong chân bì, có đường kính khoảng 0,3 - 0,4mm (Hình 11.7).

Ở nách, ở vòng quanh hậu môn, phần chế tiết của một số tuyến mồ hôi, đường kính có thể đạt tới 3 - 5mm và được mô tả như tuyến mồ hôi bán huỷ bởi vì người ta cho rằng cực ngọn của các tế bào chế tiết rời khỏi tế bào và bị tống ra ngoài trong giai đoạn bài xuất. Những tuyến này liên hệ chặt chẽ với nang lông và nằm sâu trong lớp dưới da.

Thành của đoạn chế tiết nằm trên một màng đáy dày. Mặt trong màng đáy có:

2.4.1.1. Những tế bào cơ - biểu mô

Xếp thành một hàng. Đó là những tế bào hình thoi có nhánh dài 3- 40 micromet. Trục dài của tế bào tiếp tuyến với thành tuyến. Những tế bào này có nhân dài. Trong bào tương có những sợi bào tương giống những sợi bào tương cơ trơn. Người ta cho rằng tế bào cơ- biểu mô co rút làm cho chất chế tiết của tuyến được bài xuất ra ngoài.

2.4.1.2. Những tế bào chế tiết

Hình tháp, tạo thành một lớp nằm trên mặt những tế bào cơ - biểu mô. Phía cực đáy của những tế bào chế tiết có một nhân lớn, hình cầu. Trong bào tương có những ti thể và phía cực ngọn tế bào giáp với lòng tuyến có một số không bào, đôi khi có những giọt lipid, những hạt glycogen, hạt sắc tố.

Hạt glycogen giảm ở những tế bào đang hoạt động mạnh, sắc tố thì có trong chất chế tiết của một số tuyến mồ hôi, như những tuyến ở nách. Hình dáng và đường kính của lòng đoạn chế tiết của tuyến mồ hôi thay đổi tuỳ giai đoạn hoạt động của tuyến.

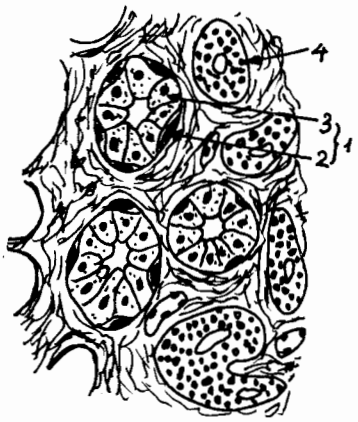

Hình 11.7. Tiểu cầu mồ hôi
1. Ống chế tiết; 2. Tế bào cơ - biểu mô; 3. Tế bào chế tiết; 4. Ống bài xuất.

Tế bào tuyến thuộc đoạn chế tiết gồm có hai loại:

- *Những tế bào sẫm màu.* Khó xác định dưới kính hiển vi quang học trong giai đoạn các tế bào chế tiết hoạt động. Còn dưới kính hiển vi điện tử thấy tế bào sẫm màu có nhiều ribosom, nhiều không bào trên cực ngọn, nhiều lưới nội bào có hạt và những hạt chế tiết chứa glycoprotein. (Hình 11.8).

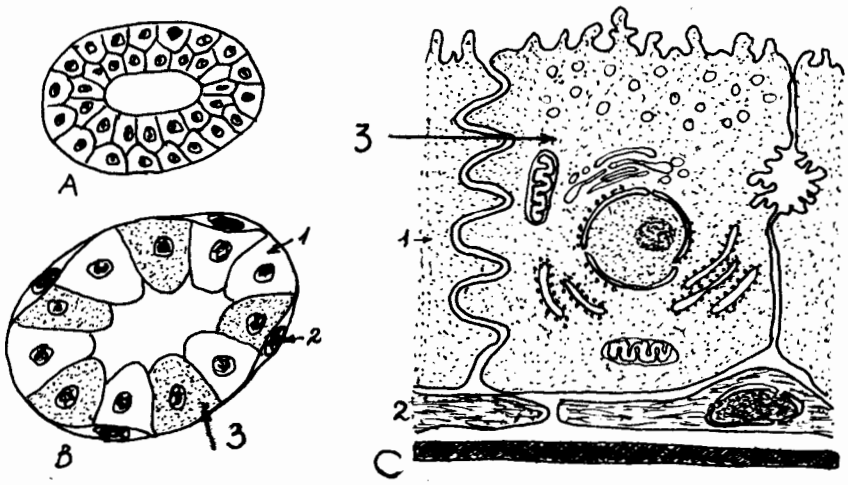

Hình 11.8. Cấu tạo vi thể và siêu vi tuyến mồ hôi
A. Ống bài xuất; B. Ống chế tiết; C. Cấu trúc siêu vi của tế bào sẫm màu thành ống chế tiết.
1. Tế bào chế tiết sáng màu; 2. Tế bào cơ - biểu mô; 3. Tế bào chế tiết sẫm màu.

– *Những tế bào sáng màu.* Trong bào tương có ít ribosom, lưới nội bào có hạt kém phát triển, nhiều hạt glycogen. Màng bào tương ở phía đáy có nhiều nếp gấp. Đó là đặc điểm của những tế bào có hoạt động vận chuyển ion và nước mạnh.

2.4.2. Phần bài xuất

Tiếp với phần chế tiết là phần ống bài xuất, hơi cong queo, đi lên phía biểu bì. Lòng của ống bài xuất nhỏ hơn phần chế tiết. Phần bài xuất được chia làm hai đoạn:

– Đoạn ở chân bì: lòng hẹp. Thành của đoạn ống này được lợp bởi hai hàng tế bào hình khối vuông sẫm màu;

– Đoạn ở biểu bì: là một cái khe hình xoắn ốc. Đoạn này không có thành riêng.

2.4.3. Mô sinh lý học tuyến mồ hôi

Ngoài nước, cơ thể thải qua tuyến mồ hôi những sản phẩm của sự chuyển hoá protein như urê, acid, uric, amoniac... và một số muối vô cơ như NaCl.

Sự tiết mồ hôi có liên quan tới sự điều hoà thân nhiệt. Bình thường mồ hôi tiết ra ít và liên tục. Lượng mồ hôi tiết ra trong một ngày trên dưới 500ml. Khi trời nóng bức, lao động nặng, tập thể dục, sốt..., lượng mồ hôi tăng lên nhiều, với 5 - 6 lít/ngày.

3. PHÂN BỐ MẠCH VÀ THẦN KINH

Những tiểu động mạch dinh dưỡng cho da đến từ hai đám rối mạch, một khu trú giữa lớp nhú và lớp lưới và một ở vùng giữa chân bì và hạ bì. Những tiểu động mạch xuất phát từ các đám rối mạch này, tiến lên trên đưa máu vào các mao mạch máu trong các nhú chân bì. Mỗi nhú chân bì ngoài các mao mạch máu, chỉ có một tiểu động mạch đi lên và một tiểu tĩnh mạch đi xuống.

Những tiểu tĩnh mạch dẫn máu ở da tập trung vào ba đám rối tĩnh mạch. Hai đám rối tĩnh mạch ở cùng vị trí như hai đám rối động mạch đã nêu ở trên, đám rối tĩnh mạch thứ ba khu trú ở vùng giữa chân bì.

Trong da thường thấy những nối động - tĩnh mạch kiểu búi cuộn cầu (glomus, xem chương 9).

Những mao mạch bạch huyết kín một đầu xuất phát từ các nhú chân bì, họp lại hình thành hai đám rối, ở cùng vị trí hai đám rối động mạch đã nêu trên.

Một trong những chức năng quan trọng của da là tiếp nhận những kích thích của môi trường, vì vậy sự phân bố thần kinh ở da rất phong phú. Có thể coi da là cơ quan cảm giác của cơ thể. Trong da, những tận cùng thần kinh trần đến tiếp xúc với các tế bào biểu mô và các tuyến phụ thuộc da; những tiểu thể xúc giác (thụ thể cảm giác) có trong lớp chân bì và hạ bì (xem chương 18). Quanh những nang lông có những lưới tận cùng thần kinh.

Chương 12

HỆ HÔ HẤP

Cơ thể con người và động vật bậc cao luôn có nhu cầu O_2 để duy trì chuyển hoá chất. Quá trình liên quan tới việc thu nhận O_2 và loại bỏ CO_2 ra khỏi cơ thể do hệ hô hấp đảm nhiệm.

Về chức năng, hệ hô hấp được chia thành: phần dẫn khí, phần trao đổi khí và cơ cấu thông khí của phổi. Phần dẫn khí còn gọi là đường hô hấp gồm khoang mũi (trường hợp không thở bằng mũi là khoang miệng), khoang mũi-họng, thanh quản, khí quản, phế quản, tiểu phế quản và tiểu phế quản tận. Đây là hệ thống những khoang ống dẫn khí, không tham gia vào việc trao đổi khí. Theo vị trí có thể phân biệt: đường hô hấp trên là khoang mũi và khoang mũi-họng; đường hô hấp dưới là những đoạn ống dẫn khí cho tới những phế quản. Trong đường hô hấp, không khí được làm ẩm và được sưởi ấm. Ngoài ra, một phần các phần tử như bụi, vi khuẩn theo không khí sẽ được niêm mạc đường hô hấp giữ lại và bị đẩy ra khỏi niêm mạc đường hô hấp. Tiếp theo phần dẫn khí là phần hô hấp và những phế nang. Tại đây có sự trao đổi O_2 và CO_2 giữa khí trong phổi và máu. Phế nang là nơi trao đổi khí chủ yếu của phổi, chiếm thể tích lớn nhất của hệ hô hấp. Cơ cấu thông khí của hệ hô hấp bao gồm mô liên kết chun của phổi, cơ hoành và lồng ngực.

Về hình thái, hệ hô hấp được chia thành: (1) hệ thống đường dẫn khí tới phổi (khoang mũi, khoang mũi-họng, thanh quản, khí quản) và (2) phổi (gồm những đường dẫn khí trong phổi và những cấu trúc tham gia trao đổi khí mà chủ yếu là những phế nang).

1. MŨI

Mũi là một cơ quan rỗng do xương, sụn, cơ và mô liên kết tạo thành. Da lợp mặt ngoài mũi có những tuyến bã lớn và những lông nhỏ. Niêm mạc lợp mặt trong mũi thay đổi tuỳ từng vùng. Mỗi hốc mũi được chia làm 3 vùng:

1.1. Tiền đình

Tiền đình là đoạn ngoài cùng nở rộng của hốc mũi.

Niêm mạc lợp gồm:

- Biểu mô lát tầng không sừng hoá;
- Dưới biểu mô là lớp đệm do mô liên kết tạo thành.

Trong tiền đình, những lông, những tuyến tạo thành hàng rào đầu tiên ngăn các hạt bụi, không để cho chúng đi vào đường hô hấp.

1.2. Vùng hô hấp

Vùng hô hấp chiếm phần lớn hốc mũi. Niêm mạc vùng này gồm:

- Biểu mô trụ giả tầng có lông chuyển và có nhiều tế bào hình đài;
- Lớp đệm là mô liên kết có nhiều sợi tạo keo, có nhiều tuyến thuộc loại tuyến pha.

Chất chế tiết của các tuyến có tác dụng giữ độ ẩm cho thành hốc mũi.

Chất nhầy trong hốc mũi được sinh ra hoặc bởi các tuyến trong lớp đệm hoặc bởi những tế bào hình đài nằm trong biểu mô. Chất nhầy di chuyển suốt dọc trên bề mặt của tế bào biểu mô theo hướng từ hốc mũi tới họng bởi sự vận động của các lông chuyển.

Mặt bên của thành hốc mũi có 3 chỗ xương lồi ra gọi là những vách cuốn. Ở vách cuốn dưới và vách cuốn giữa, trong lớp đệm có một lưới mao mạch phong phú. Lưới mao mạch này có tác dụng làm cho không khí nóng lên khi đi qua mũi để vào trong.

1.3. Vùng khứu giác

Vùng khứu giác có màu vàng nhạt (vùng hô hấp có màu hồng). Tổng diện tích của cả hai bên là 500 m^2. Vùng khứu giác nằm ở điểm cao nhất của hốc mũi, bắt đầu từ cuốn mũi trên kéo dài ra phía sau khoảng 1 cm.

Ở vùng này, biểu mô thuộc loại trụ giả tầng gồm 3 loại tế bào: những tế bào chống đỡ, những tế bào đáy và những tế bào khứu giác. Dưới biểu mô khứu giác là lớp đệm, do mô liên kết tạo thành. Trong lớp đệm có nhiều lympho bào, một lưới mao mạch, nhiều tĩnh mạch, những ống tuyến chia nhánh gọi là tuyến Bowman, những bó sợi thần kinh thuộc dây thần kinh

khứu giác. Những sợi dây này là những sợi trục của tế bào khứu giác tiến vào hành khứu giác để liên hệ với những tế bào hình mũ sư.

Những tế bào cảm thụ các mùi nằm trong biểu mô khứu giác. Biểu mô khứu giác là biểu mô trụ giả tầng, dày khoảng 60 micromet, gồm 3 loại tế bào:

– *Tế bào chống đỡ. Là những tế bào mỏng, cao, có một chùm tơ trương lực, một "đĩa mặt" nổi lên phía trên mặt tự do của tế bào . Mặt tự do của các tế bào chống đỡ có nhiều vi nhung mao dài và mảnh (Hình 12.1) mọc dài lên trên lớp chất nhầy trên mặt. Trong bào tương ở cực ngọn có bộ Golgi nhỏ, những hạt sắc tố.*

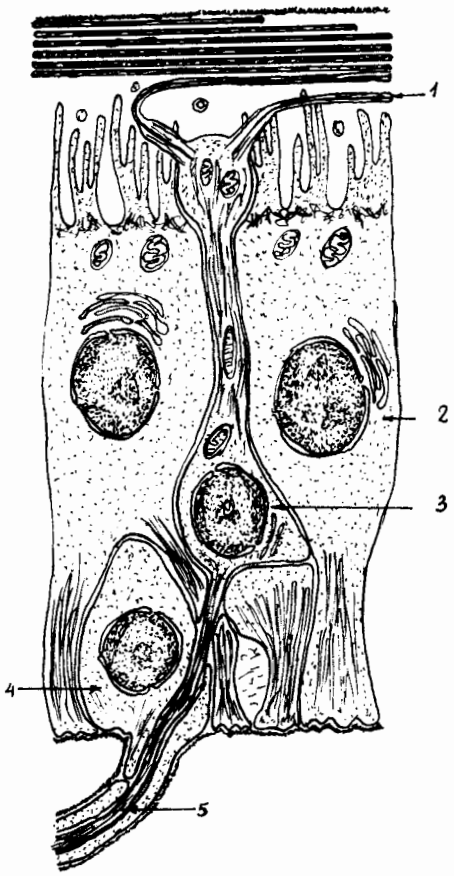

Hình 12.1. Siêu cấu trúc biểu mô khứu giác

1. Lông khứu giác; 2. Tế bào chống đỡ; 3. Tế bào khứu giác hai cực; 4. Tế bào đáy; 5. Sợi của dây thần kinh khứu giác.

– *Tế bào đáy. Nhỏ, hình nón, thấp, nhân sẫm màu, có nhiều nhánh. Những tế bào này nằm xen giữa những tế bào chống đỡ ở phía đáy.*

- *Tế bào khứu giác nằm xen kẽ một cách đều đặn vào giữa các tế bào chống đỡ. Tế bào khứu giác là tế bào thần kinh hai cực. Nhân của chúng hình cầu nằm ở vùng giữa những nhân của tế bào chống đỡ và mô liên kết phía dưới. Nơi chứa nhân tế bào phình ra, còn phần trên nhân hình thon. Nhưng ở phía ngọn tế bào lại phìng ra một cái túi gọi là túi khứu giác. Cực nhọn tế bào lồi lên khỏi biểu mô, có 6-12 cái lông khứu giác. Chúng được coi như những cơ quan cảm thụ thu nhận những kích thích. Cực đáy của tế bào có một sợi tiến xuống lớp đệm có tính cách như một trục của tế bào thần kinh (Hình 12.1).*

Tế bào khứu giác có thể coi như một tế bào thần kinh cảm giác ngoại vi, tương đương tế bào chữ T của các hạch não tuỷ. Túi khứu giác là cơ quan thu nhận. Niêm mạc khứu giác có thể coi như một hạch thần kinh. Tế bào mũ sư của hành khứu có giá trị một tế bào thần kinh cảm giác trung ương. Sợi trục của nó đến tận cùng ở hồi não thái dương thứ năm và sừng Ammon.

Những mùi do không khí dẫn đến niêm mạc khứu giác chỉ có thể tác động vào những tế bào khứu giác sau khi chúng đã được hoà tan trong chất lỏng tiết ra bởi những tuyến Bowman.

2. NHỮNG XOANG CẠNH MŨI

Những xoang cạnh mũi chứa đầy khí, thông với khoang mũi qua những lỗ nhỏ. Niêm mạc của các xoang tương tự như niêm mạc của khoang mũi, nhưng biểu mô chỉ gồm một hàng tế bào trụ có lông chuyển. Lớp dưới biểu mô của xoang rất mỏng, trong đó có một ít tuyến nhỏ. Trên bề mặt biểu mô cũng được phủ một lớp dịch mỏng. Hướng lay động của các lông chuyển để đẩy niêm dịch lẫn dị vật về phía khoang mũi. Các xoang cạnh mũi cũng tham gia làm nóng khí đi vào đường hô hấp.

3. KHOANG MŨI-HỌNG

Là phần cao nhất của họng, khoang mũi-họng cũng được lót bởi biểu mô trụ giả tầng có lông chuyển như ở khoang mũi, tiếp với niêm mạc cùng loại lót ống thính giác. Biểu mô phủ hạnh nhân họng là biểu mô trụ giả tầng có lông chuyển, xen kẽ từng vùng là biểu mô lát tầng không sừng hoá.

4. THANH QUẢN

Thanh quản là một cái ống dài, hình dáng lồi lõm không đều, nối họng với khí quản. Thành của thanh quản được tạo bởi sụn trong, sụn chun, mô liên kết thưa, có những bó cơ vân và niêm mạc có nhiều tuyến (Hình 12-2).

Các miếng sụn ở thành thanh quản (thí dụ: sụn giáp, sụn nhẫn...) tạo cái khung thanh quản. Sụn giáp, sụn nhẫn và phần dưới sụn phễu là những sụn trong. Những cơ nội tại thanh quản nối với nhau và nối với sụn của thành thanh quản. Do sự co rút của các cơ đó tạo ra hình dáng khác nhau cuả khoang thanh quản do đó có vai trò trong sự phát âm.

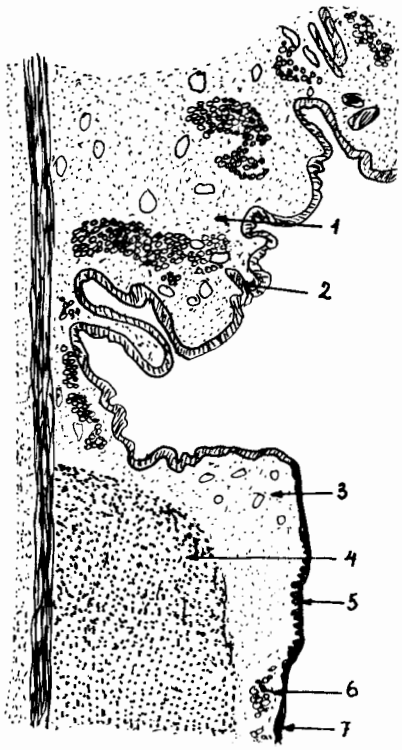

Hình 12.2. Cắt đứng dọc qua giữa họng.
1. Dây thanh giả; 2. Đường bài xuất của các tuyến pha; 3. Dây thanh; 4. Cơ; 5. Biểu mô lát tầng; 6. Tuyến niêm mạc; 7. Biểu mô trụ có lông chuyển.

Lớp niêm mạc thanh quản có hai cặp nếp gấp lồi vào phía lòng thanh quản:

- Cặp nếp gấp trên gọi là *dây thanh giả*. Ở vùng này, lớp đệm của niêm mạc là mô liên kết thưa, trong đó có nhiều tuyến kiểu chùm nho tiết nhầy hoặc pha.
- Cặp nếp gấp dưới gọi là những *dây thanh thật*. Mỗi dây thanh âm thật gồm một dải mô chun mà mặt bên được giới hạn bởi những bó cơ vân (cơ giáp phễu), còn vùng giữa lợp bởi niêm mạc mỏng cấu tạo bởi biểu mô lát tầng. Khi không khí đi qua thanh quản, những bó cơ có thể co lại, làm thay đổi độ khép mở của các dây thanh làm thay đổi âm sắc phát ra.

Biểu mô niêm mạc, dọc chiều dài thanh quản không giống nhau. Mặt trước, nửa trên sau nếp thanh quản và các dây thanh đều được lợp bởi biểu mô lát tầng không sừng hoá. Còn các vùng khác của thanh quản (từ đáy nếp thanh quản kéo dài xuống phía dưới thanh quản đến khí quản) thì được lợp bởi biểu mô trụ giả tầng có lông chuyển (Hình 12-2).

5. KHÍ QUẢN

Khí quản là một cái ống hình trụ, dẹt phía sau, có thể uốn được. Chiều dài khí quản vào khoảng 10cm, đường kính khoảng 2-2,5cm. Phía trên khí quản nối tiếp với thanh quản, còn phía dưới tận cùng ở chỗ phân chia thành hai phế quản gốc (Hình 12-3).

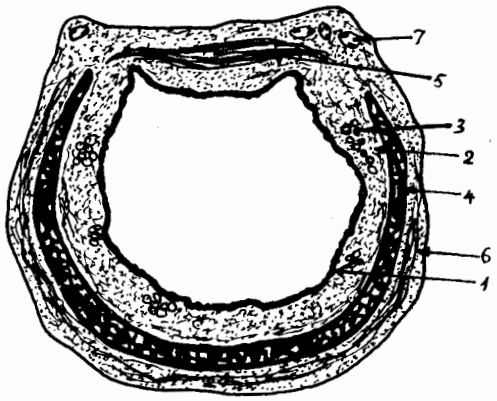

Hình 12.3. Khí quản (thiết đồ ngang)

1. Biểu mô lợp; 2. Lớp đệm; 3. Tuyến; 4. Vòng sụn; 5. Cơ khí quản.

Thành khí quản mỏng, từ trong ra ngoài gồm có: niêm mạc, tầng dưới niêm mạc và áo ngoài (Hình 12-4).

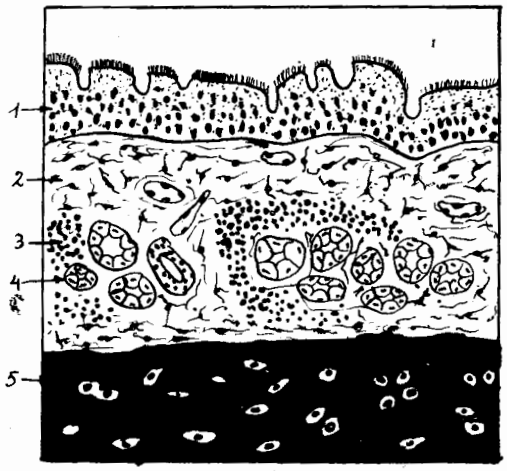

Hình 12.4. Cấu tạo vi thể thành khí quản.

1. Biểu mô lợp; 2. Lớp đệm; 3. Mô bạch huyết; 4. Tuyến; 5. Sụn trong.

5.1. Niêm mạc

Lớp nằm phía trong cùng của thành khí quản gồm hai lớp: lớp biểu mô phủ và lớp đệm.

5.1.1. Biểu mô

Niêm mạc khí quản tương tự như niêm mạc phần thấp của thanh quản. Biểu mô trụ giả tầng gồm chủ yếu là các tế bào có lông chuyển, xen kẽ là các tế bào hình đài tiết nhầy, những tế bào đáy xếp thành một hàng tựa trên màng đáy. Dưới kính hiển vi điện tử có thể phân biệt được 8 loại tế bào tương tự như ở biểu mô của các đoạn đường dẫn khí khác của hệ hô hấp. Những tế bào trên mặt biểu mô gắn với nhau ở mặt bên bởi những phức hợp liên kết.

- *Tế bào có lông chuyển*. Trong bào tương phía trên ngọn tế bào thấy rõ những thể đáy tương ứng với các lông. Bộ Golgi phía trên nhân và lưới nội bào kém phát triển. Đỉnh các lông chuyển được phủ bởi một lớp dịch nhầy do tế bào hình đài tiết ra.
- *Tế bào tiết nhầy* ở đây cũng tương tự tế bào hình đài ở niêm mạc ống tiêu hoá. Bào tương phía trên nhân có lưới nội bào rất phát triển và giàu hạt chế tiết. Tế bào hình đài tiết ra lớp dịch nhầy phủ lên bề mặt tế bào biểu mô.
- *Tế bào tiết thanh dịch* có hệ lưới nội bào có hạt phát triển và những hạt chế tiết đậm đặc nằm phía dưới nhân. Sản phẩm các tế bào này là thanh dịch có độ quánh thấp, bao quanh các lông chuyển.
- *Tế bào mâm khía*. Ở mặt ngọn các tế bào này có những vi nhung mao cao khoảng 2 μm, hướng vào phía lòng khí quản. Trong trục của vi nhung mao có những xơ actin chạy dài, có một đoạn đi vào bào tương cực ngọn tế bào. Trong bào tương tế bào có mâm khía không thấy có hạt chế tiết, nhưng giầu lưới nội bào không hạt và nhiều đám hạt glycogen. Ở phần bào tương gần các vi nhung mao còn thấy nhiều không bào vi ẩm. Chức năng của các tế bào mâm khía và mối liên hệ của chúng với các tế bào biểu mô khác chưa được xác định rõ. Đôi khi có thể quan sát thấy những tận cùng thần kinh ở biểu mô khí quản liên hệ với một số tế bào mâm khía, nên người ta cho rằng chúng có thể là những thụ thể cảm giác, nhưng chưa có sự khẳng định về chức năng.
- *Tế bào trung gian*. Đây là loại tế bào đang biệt hóa. Chúng có thể sẽ là tế bào có lông chuyển hoặc tế bào chế tiết.

- *Tế bào đáy* có hình tháp, nhỏ thường thấy ở khoảng cách giữa chân những tế bào trụ kể trên. Nhân của các tế bào đáy nằm thấp hơn nhân của các tế bào trụ, vì vậy tạo cho biểu mô hình ảnh giả tầng. Tế bào đáy có ít bào quan. Đây là những tế bào nguồn có thể sẽ biệt hoá để thay thế cho những tế bào phía trên.
- *Tế bào Clara*. Loại tế bào này được Clara mô tả lần đầu tiên ở biểu mô các tiểu phế quản. Hiện nay chúng đã được xác nhận là có mặt trong biểu mô của tất cả các đường dẫn khí của hệ hô hấp. Tế bào Clara không có lông chuyển, nhưng mặt ngọn tế bào có những vi nhung mao ngắn hướng về phía lòng khí quản. Dưới kính hiển vi điện tử, tế bào Clara tương tự như tế bào tiết nhầy, nhưng ở phần bào tương cực ngọn tế bào có nhiều lưới nội bào không hạt và những hạt chế tiết. Qua thực nghiệm dùng phương pháp tự chụp hình phóng xạ, tế bào Clara được xác nhận là có vai trò hình thành chất hoạt diện hay chất phản (surfactante) ở bề mặt đường hô hấp.
- *Tế bào nội tiết* hay còn gọi là tế bào Kultschitzky hoặc tế bào hạt nhỏ. Đặc điểm của tế bào này là có những hạt chế tiết nhỏ khu trú ở bào tương vùng đáy tế bào. Hạt chế tiết có vỏ bọc quanh một khoảng trống, trong cùng là một lõi đậm đặc; đường kính của hạt chế tiết trung bình khoảng 100nm. Những tế bào nội tiết trong biểu mô đường hô hấp thường đứng thành đám và liên hệ với đầu tận cùng thần kinh. Đây được coi là thụ thể hoá học. Có thể không chỉ có một loại tế bào nội tiết; trong số đó, người ta đã phát hiện ra một số tế bào tiết catecholamine.

Trong biểu mô phần trên khí quản, tế bào có lông chuyển chiếm khoảng 30% tổng số tế bào biểu mô; tế bào hình đài tiết nhầy khoảng 28% và tế bào đáy khoảng 29%. Càng xuống phần dưới khí quản, tỉ lệ tế bào có lông chuyển tăng dần trong khi đó tỉ lệ tế bào hình đài tiết nhầy và tế bào đáy giảm dần. Ngoài ra, trong biểu mô khí quản và phế quản còn thấy những tế bào xâm nhập với số lượng ít, đó là lympho bào và bạch cầu.

5.1.2. Lớp đệm

Lớp đệm của niêm mạc khí quản là mô liên kết thưa không giàu sợi chun. Ở tầng sàn của lớp đệm có một màng chun mỏng ngăn cách lớp đệm và tầng dưới niêm mạc.

5.2. Tầng dưới niêm mạc

Trong mô liên kết của tầng dưới niêm mạc khí quản có các tuyến và những tấm sụn hình chữ C khuyết ở mặt sau khí quản.

Tuyến khí quản là loại tuyến ngoại tiết hỗn hợp. Phần chế tiết là những nang hoặc ống ngắn. Thành nang gồm những tế bào tiết nước hoặc gồm những tế bào tiết dịch. Phía ngoài tế bào chế tiết là những tế bào cơ biểu mô. Khoảng một chục ống chế tiết mở chung vào một nhánh ống bài xuất. Nhiều nhánh ống bài xuất nhỏ mở chung vào ống bài xuất lớn mở lên bề mặt biểu mô niêm mạc khí quản.

Những tấm sụn khí quản hình chữ C bao quanh tầng dưới niêm mạc ở phía trước và phía bên. Khí quản người có từ 16 đến 20 tấm sụn. Chúng được vùi đều đặn trong mô liên kết xơ chun giữa các tấm sụn. Mô xơ chun này liên hệ chặt chẽ với màng ngoài các tấm sụn, cho phép khí quản có thể di động được. Phía sau khí quản không có sụn, thay vào đó là những bó sợi cơ trơn nằm ngang nối hai đầu các tấm sụn, đó là cơ khí quản. Sụn khí quản là loại sụn trong. Tuổi đời càng cao, những tấm sụn này có thể chuyển thành sụn xơ.

5.3. Áo ngoài

Phía ngoài lớp xơ-chun bao quanh các tấm sụn là áo ngoài khí quản. Áo ngoài là mô liên kết thưa chứa nhiều tế bào mỡ và có các mạch máu, thần kinh khí quản.

5.4. Mạch máu và thần kinh của khí quản

Động mạch khí quản là nhánh bậc 1 của động mạch giáp dưới. Các tĩnh mạch khí quản dẫn máu mở vào tĩnh mạch giáp dưới. Những mạch bạch huyết ở khí quản dẫn bạch huyết tới các hạch bạch huyết khí quản. Thần kinh ở khí quản có nguồn gốc từ thần kinh phế vị và thân giao cảm (nhánh phế vị và quặt ngược); chúng chi phối các cơ và niêm mạc khí quản bởi các sợi giao cảm, phó giao cảm và hướng tâm tạng.

6. PHẾ QUẢN GỐC

Phế quản gốc là đoạn phế quản được tính từ nơi phân đôi của khí quản đến rốn của mỗi phổi (cựa phế quản là một gờ lồi lên ở mặt trong nơi

chia đôi của khí quản thành 2 phế quản gốc, gờ này thuộc sụn khí quản cuối cùng).

Cấu trúc mô học của 2 phế quản gốc về cơ bản giống như của khí quản.

7. PHỔI

7.1. Thuỳ phổi và tiểu thuỳ phổi

Phổi là cơ quan đôi, được treo vào mỗi nửa lồng ngực bởi các cuống phổi và các dây chằng, cách nhau bởi tim và các thành phần khác của

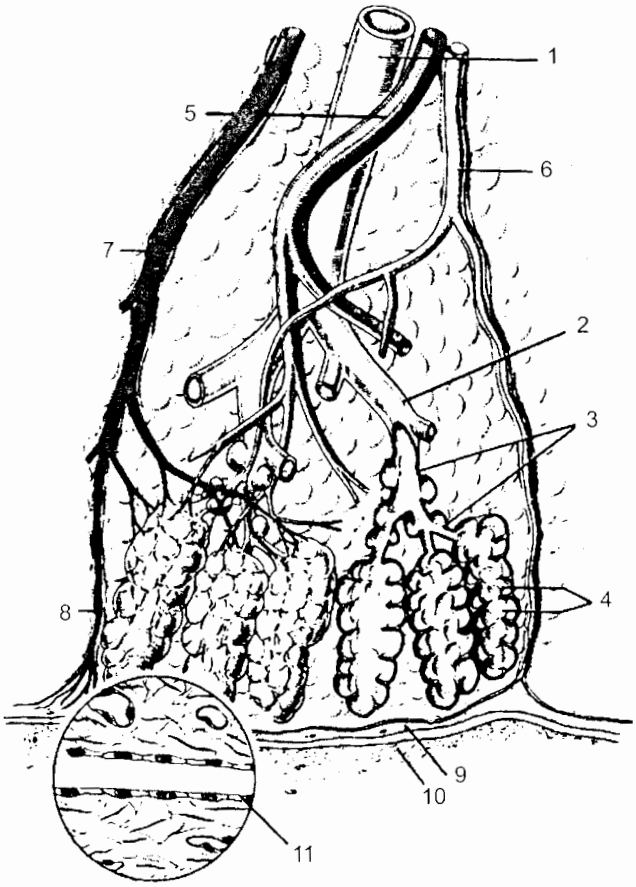

Hình 12.5. Tiểu thùy phổi.

1. Tiểu phế quản; 2. Tiểu phế quản tận; 3. Tiểu phế quản hô hấp; 4. Phế nang; 5. Nhánh của động mạch phổi; 6. Mạch bạch huyết; 7. Tĩnh mạch phổi; 8. Vách gian tiểu thùy; 9. Lá tạng màng phổi; 10. Lá thành màng phổi; 11. Trung biểu mô.

trung thất. Vì tim ở vị trí lệch trái nên phổi phải lớn hơn phổi trái. Phổi phải có 3 thuỳ, phổi trái có 2 thuỳ. Mỗi thuỳ lại chia thành nhiều khối hình tháp giới hạn bởi những vách liên kết mỏng, được gọi là những tiểu thuỳ phổi (Hình 12-5). Đỉnh các tiểu thuỳ phổi hướng về phía rốn phổi, đáy hướng vế phía bề mặt phổi. Mặt ngoài phổi được bọc bởi lá tạng của màng phổi. Ở trẻ mới sinh và những năm tháng đầu đời, phổi có màu hồng sáng. Theo tuổi đời phổi ngày càng ngả màu xám, đặc biệt là phổi người sống ở thành phố và người hút thuốc lá nặng, đây là do các phần tử lạ có trong không khí hít vào, bị đại thực bào ở phổi thâu tóm, tích ở vách các phế nang.

7.2. Phần dẫn khí trong phổi-cây phế quản

Mỗi phế quản gốc khi tới rốn phổi sẽ chia nhánh nhỏ dần đi vào trong phổi. Toàn bộ các nhánh phân chia từ một phế quản gốc được gọi là *cây phế quản*. Cách phân chia của cây phế quản như sau: ở bên phải, phế quản gốc chia thành 3 *phế quản thuỳ* đi tới 3 thuỳ phổi; ở bên trái, phế quản gốc chia thành 2 phế quản thuỳ đi tới 2 thuỳ phổi. Những phế quản thuỳ tiếp tục chia nhánh nhiều lần hình thành những *phế quản gian tiểu thuỳ*. Nhánh nhỏ khi đi vào mỗi tiểu thuỳ phổi được gọi là *tiểu phế quản*. Trong mỗi tiểu thuỳ phổi, tiểu phế quản tiếp tục chia nhánh nhỏ hơn. Nhánh nhỏ nhất của phần dẫn khí trong tiểu thuỳ phổi được gọi là *tiểu phế quản tận*. Trong mỗi tiểu thuỳ phổi có khoảng từ 50-80 tiểu phế quản tận, cả hai bên phổi có khoảng 20.000 tiểu phế quản tận.

7.2.1. Những phế quản

Cấu tạo của thành các phế quản không hoàn toàn giống nhau trong suốt chiều dài của cây phế quản. Chúng dần dần có sự thay đổi cùng với sự nhỏ đi của đường kính của chúng. Tuy nhiên, các phế quản từ lớn đến nhỏ đều có cấu tạo đại cương giống nhau. Thành của các phế quản từ trong ra ngoài đều có bốn lớp áo:

7.2.1.1. Niêm mạc

Niêm mạc của các phế quản đều có nếp gấp làm cho lòng của chúng nhăn nheo (Hình 12-6).

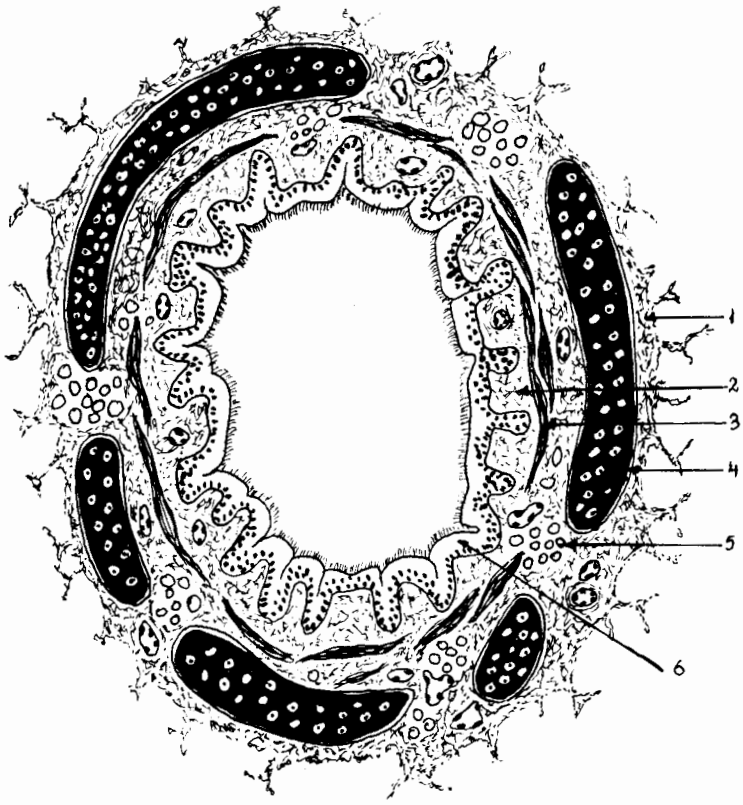

Hình 12.6. Phế quản gian tiểu thùy.

1. Vỏ xơ chun; 2. Lớp đệm; 3. Cơ Reissessen; 4. Sụn trong; 5. Tuyến; 6. Biểu mô lợp.

Biểu mô. Biểu mô niêm mạc các phế quản thuộc loại biểu mô trụ giả tầng có lông chuyển. Ở những phế quản cỡ lớn (phế quản gốc, phế quản thuỳ, phế quản gian tiểu thuỳ) biểu mô niêm mạc giống biểu mô niêm mạc khí quản.

Lớp đệm. Được tạo thành bởi mô liên kết thưa, có đủ các loại sợi của mô liên kết, đặc biệt có nhiều sợi chun, có ít tế bào lympho.

7.2.1.2. Lớp cơ

Lớp này được tạo thành bởi 2 lớp cơ mỏng. Lớp trong là lớp đặc, được tạo bởi những tế bào cơ hướng vòng. Lớp ngoài gồm những tế bào cơ riêng biệt có hướng dọc, lớp này không được thể hiện rõ ràng. Cả hai lớp này bao bọc quanh ống phế quản, gọi là *cơ Reissessen*, thuộc loại cơ trơn. Các sợi cơ trong lớp cơ được kết hợp chặt chẽ với những sợi chun. Các bó cơ không bao giờ hình thành một vòng khép kín chung quanh ống phế quản.

7.2.1.3. Lớp sụn và tuyến (lớp dưới niêm mạc).

Trong lớp này thấy những mảnh sụn trong, kích thước không đều nhau, bao quanh thành phế quản (Hình 12-6). Các mảnh sụn bé dần theo kích thước phế quản và mất đi khi đường kính của tiểu phế quản từ 1mm trở xuống.

Những tuyến trong lớp này thuộc loại tuyến nhầy và tuyến pha. Ống bài xuất của chúng mở thẳng vào lòng phế quản. Chất tiết của những tuyến đó cùng với chất tiết của những tế bào hình đài tiết nhầy ở lớp biểu mô lợp niêm mạc làm mặt niêm mạc luôn luôn ẩm ướt và có những khả năng giữ những hạt bụi lại, sau đó đẩy chúng ra ngoài.

7.2.1.4. Lớp vỏ ngoài

Được tạo bởi mô liên kết thưa với nhiều sợi chun, bọc chung quanh các mảnh sụn và tiếp nối với mô liên kết của nhu mô phổi bên cạnh.

7.2.2. Những tiểu phế quản

7.2.2.1. Tiểu phế quản là những đoạn phế quản nhỏ, có đường kính từ 1mm trở xuống, nằm trong tiểu thuỳ. Thành của tiểu phế quản không có sụn, không có tuyến và không có những điểm bạch huyết. Thành của tiểu phế quản trong tiểu thuỳ có:

Lớp niêm mạc. Có nhiều nếp gấp làm cho lòng phế quản nhăn nhúm, được tạo thành bởi:

a) Biểu mô. Biểu mô lợp niêm mạc ở đoạn đầu tiểu phế quản thuộc biểu mô trụ đơn có lông chuyển, còn biểu mô lợp đoạn cuối thuộc loại biểu mô vuông đơn có hoặc không có lông chuyển. Số lượng tế bào tiết nhày ở biểu mô giảm nhiều. Tuy nhiên vẫn có tế bào Clara, tế bào mâm khía và tế bào nội tiết.

b) Lớp đệm. Là một lớp mô liên kết mỏng có những loại sợi liên kết nhưng chủ yếu là sợi chun.

Lớp cơ. Lớp cơ (hay còn gọi là cơ niêm) ở thành tiểu phế quản tương đối phát triển hơn. Vì vậy, sự co rút kéo dài của lớp này trong trường hợp bệnh lý (trong bệnh hen phế quản) làm cho lòng của tiểu phế quản bị co hẹp lại, gây khó thở thì thở ra.

7.2.2.2. Tiểu phế quản tận. Là đoạn cuối cùng của cây phế quản (Hình 12-7). Đặc điểm của tiểu phế quản tận là:

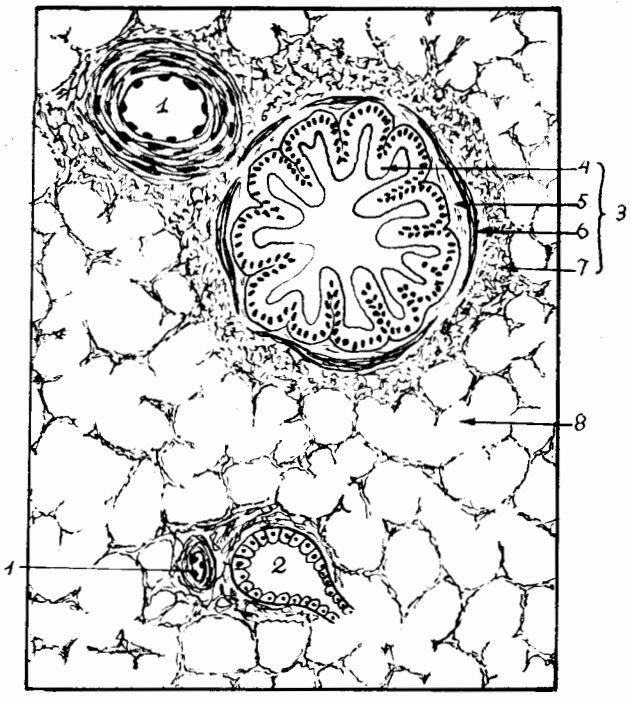

Hình 12.7. Cấu tạo vi thể một phần tiểu thùy phổi

1. Động mạch phổi; 2. Tiểu phế quản tận; 3. Tiểu phế quản; 4. Biểu mô; 5. Lớp đệm; 6. Cơ Reissessen; 7. Vỏ xơ chun.

- Có thành khá mỏng.
- Niêm mạc không có nếp gấp, vì vậy lòng không nhăn nheo mà đều đặn.
- Biểu mô lợp thuộc loại biểu mô vuông đơn.

7.3. Phần hô hấp của phổi

7.3.1. Tiểu phế quản hô hấp

Mỗi tiểu phế quản tận phân đôi thành hai tiểu phế quản hô hấp (hoặc nhiều hơn). Mỗi tiểu phế quản hô hấp lại tiếp tục phân đôi hai lần nữa, kết quả là có những tiểu phế quản hô hấp từ bậc 1 đến bậc 3. Tiểu phế quản hô hấp có hai chức năng chính vừa dẫn khí vừa trao đổi khí. Đường kính của tiểu phế quản hô hấp khoảng 0,4mm. Thành của chúng có cấu tạo gần giống như tiểu phế quản tận: biểu mô vuông đơn tựa trên màng đáy, gồm những tế bào có lông chuyển, tế bào Clara. Dưới biểu mô là những sợi chun chạy theo chiều dài và các bó sợi cơ trơn chạy theo hướng xoắn ốc. Đặc điểm cấu tạo của thành tiểu phế quản hô hấp là có những nơi phình ra, đó là

những phế nang có chức năng trao đổi khí. Ở đoạn đầu, thành tiểu phế quản hô hấp có ít phế nang, ở đoạn xa số phế nang ngày một nhiều hơn. Biểu mô vuông đơn của thành tiểu phế quản hô hấp tiếp nối với biểu mô lát đơn của phế nang (Hình 12.8, xêm hình 12.5).

7.3.2. *Ống phế nang, tiền đình phế nang, túi phế nang*

Mỗi tiểu phế quản hô hấp lại phân thành từ khoảng 2 đến 10 ống phế nang. Ống phế nang là đoạn ống mà thành của chúng có các phế nang độc lập đứng cạnh nhau và những phế nang kết thành chùm (túi phế nang) có miệng chung (tiền đình phế nang) mở vào. Tại những nơi này, thành ống phế nang như bị gián đoạn. Những đoạn thành ống phế nang còn lại được lót bởi biểu mô vuông đơn tựa trên màng đáy. Dưới biểu mô là một lưới sợi collagen, sợi võng, rất giàu sợi chun và những sợi cơ trơn. Đây là những cơ kiểm soát đường khí ra vào các phế nang và những túi phế nang. Miệng các phế nang độc lập và các tiền đình có hình vòng, chúng tạo nên thành của ống phế nang và chính là phần đỉnh của các vách phế nang bè rộng ra Hình 12.8).

7.3.3. *Phế nang*

Phế nang là những túi đa diện, thành rất mỏng. Các phế nang mở vào lòng ống hay túi phế nang.

Đường kính trung bình của các phế nang người trưởng thành không quá 0,25mm. Tổng diện tích bề mặt của tất cả các phế nang ở giai đoạn thở vào khoảng 100-120m^2, còn ở trong giai đoạn thở ra, diện tích đó có thể giảm tới 2-3 lần.

Giữa các phế nang có sự thông thương dạng lỗ có đường kính khoảng 10-15 micromet, gọi là những *lỗ phế nang*.

Bề mặt trong của thành phế nang được lợp bởi một biểu mô đặc biệt rất mỏng, nằm trên màng đáy gọi là *biểu mô hô hấp*. Lớp biểu mô hô hấp ở thành phế nang này được phân cách với biểu mô của thành phế nang bên cạnh bởi một vách liên kết mỏng gọi là *vách gian phế nang* (Hình 12-8). Trong vách gian phế nang có một lưới mao mạch dầy đặc gọi là *lưới mao mạch hô hấp*. Những lỗ ở vách gian phế nang cho phép không khí chuyển từ phế nang này sang phế nang bên cạnh tránh hiện tượng xẹp phế nang khi một số phế nang bị tắc. Những lỗ phế nang đồng thời cũng tạo điều kiện lan truyền vi khuẩn từ phế nang này sang phế nang bên cạnh khi viêm phổi.

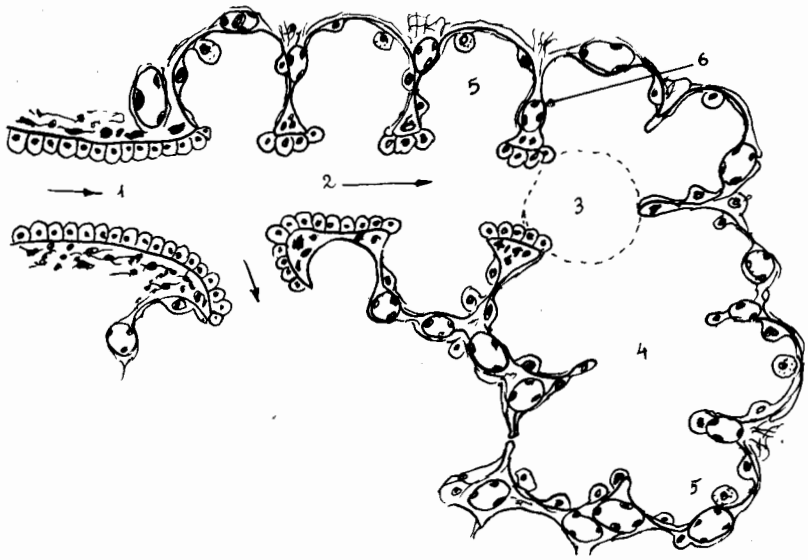

Hình 12.8. Tiểu phế quản hô hấp và ống phế nang.

1. Lòng tiểu phế quản hô hấp; 2. Ống phế nang; 3. Tiền đình; 4. Túi phế nang; 5. Phế nang; 6. Mao mạch hô hấp.

7.3.3.1. Biểu mô lợp phế nang (hay biểu mô hô hấp). Biểu mô phế nang được tạo bởi hai loại tế bào:

a) Tế bào phế nang loại I. Là loại tế bào chiếm đa số trong biểu mô hô hấp (Hình 12-9). Đó là những tế bào dẹt. Vùng trung tâm của tế bào phình lên và chứa một nhân dẹt. Lớp bào tương của tế bào mỏng đến mức không thể nhìn được dưới kính hiển vi

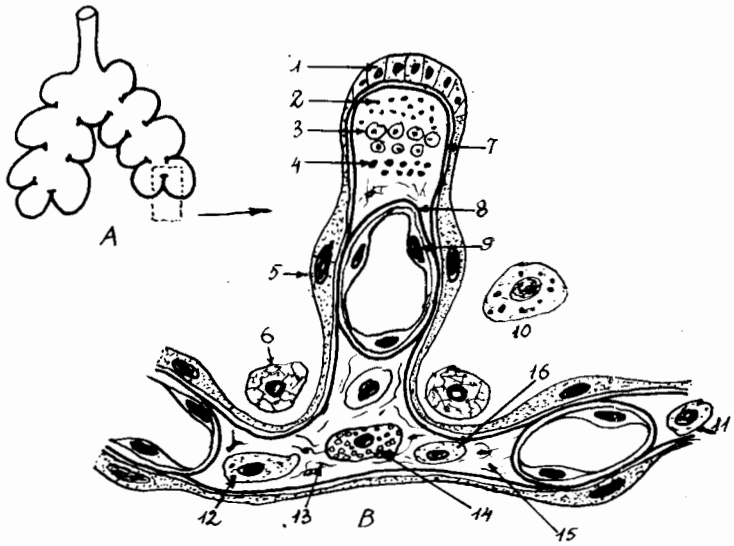

Hình 12.9. Sơ đồ cấu tạo thành phế nang.

A. Chùm ống phế nang; B. Thành phế nang.

1. Biểu mô miệng phế nang; 2. Sợi chun (cắt ngang); 3. Sợi cơ trơn (cắt ngang); 4. Sợi tạo keo (cắt ngang); 5. Tế bào phế nang loại I; 6. Tế bào phế nang loại II; 7. Màng đáy lót biểu mô hô hấp; 8. Màng đáy lót ngoài mao mạch hô hấp; 9. Nội mô của mao mạch hô hấp; 10. Tế bào bụi; 11. Bạch cầu đơn nhân; 12. Đại thực bào; 13. Sợi chun; 14. Tế bào chứa mỡ; 15. Sợi võng; 16. Mô bào.

quang học. Do đó, khi chưa có kính hiển vi điện tử, biểu mô hô hấp được coi như đứt đoạn.

Khi nghiên cứu bằng kính hiển vi điện tử, người ta thấy tế bào biểu mô lợp thành phế nang là một lớp liên tục nằm trên màng đáy, có chiều dày không vượt quá 0,1micromet. Mặt ngoài màng đáy của biểu mô là màng đáy của lớp nội mô mao mạch máu. Các tế bào biểu mô lợp thành phế nang có nhiều nhánh bào tương dài 20-80 nm, làm cho diện tích tiếp xúc của biểu mô hô hấp và không khí tăng lên rất nhiều. Trong bào tương của tế bào có những ti thể hình cầu, đường kính 0,2-0,4micromet, những không bào lớn đường kính khoảng 1-2micromet.

b) Tế bào phế nang loại II. Là những tế bào lớn. Dưới kính hiển vi quang học, tế bào phế nang loại II là những tế bào hình cầu lớn, đơn độc hoặc nằm thành từng đám 2-3 tế bào lồi vào lòng phế nang (Hình 12-9).

Dưới kính hiển vi điện tử, người ta nhận thấy những tế bào phế nang loại II là những tế bào biểu mô có tính chất chế tiết nên chúng còn được gọi là những tế bào chế tiết. Mặt tự do của tế bào có những vi nhung mao ngắn. Trong bào tương có nhiều lưới nội bào có hạt, nhiều ribosom, bộ Golgi, nhiều không bào. Ngoài ra trong bào tương của những tế bào này còn có những hạt đặc. Những hạt này được tạo thành bởi những lá mảnh song song hay đồng tâm, từ một chất giàu phospholipit tạo ra, khi được bài xuất ra khỏi tế bào, những hạt đặc này trở thành một chất dịch phủ trên bề mặt biểu mô lợp phế nang gọi là chất phủ (surfactante). Chất phủ này có đặc tính là làm giảm độ căng bề mặt giúp cho đường kính phế nang được ổn định. Nói cách khác chất phủ điều chỉnh sức căng bề mặt phế nang trong quá trình hô hấp, ngăn không cho các phế nang xẹp lại. Chất phủ luôn luôn được đổi mới. Sự chế tiết của chất phủ được điều khiển bởi thần kinh.

Trong thành và ở cả trong lòng phế nang, người ta có thể phát hiện được những đại thực bào có chứa dị vật. Trong bào tương của chúng thường có những giọt lipid và nhiều không bào. Những đại thực bào này từ vách gian phế nang xâm nhập vào thành và lòng phế nang. Do đó trong bào tương của tế bào này có những hạt bụi nên người ta gọi chúng là những "tế bào bụi". Ở một số bệnh tim, có sự ứ máu trong phổi, các đại thực bào chứa nhiều hạt hemosiderin và sắc tố.

Về nguồn gốc của những đại thực bào phế nang, cũng giống như những đại thực bào ở những nơi khác của cơ thể, có nguồn gốc từ những bạch cầu đơn nhân của máu.

7.3.3.2. Vách gian phế nang. Vách gian phế nang là một vách mỏng, nằm giữa hai phế nang cạnh nhau. Vách gian phế nang được tạo thành bởi các thành phần cấu tạo sau (Hình 12-9).

a) Một lưới mao mạch dày đặc gọi là lưới mao mạch hô hấp. Đường kính mao mạch thường lớn hơn bề dày của vách, do đó làm cho vách phế nang có chỗ lồi vào trong lòng phế nang. Phía ngoài lớp nội mô của các mao mạch được bao quanh bởi màng đáy. Màng đáy này thường dính vào biểu mô phế nang.

b) Vùng trung tâm vách gian phế nang có lưới sợi võng, sợi chun. Những sợi này cùng với những nhánh nối của mao mạch, đi vào thành các phế nang gần kề.

c) Một ít sợi tạo keo, và có thể có một ít sợi cơ trơn.

d*) Trong vách gian phế nang* còn có một số tế bào mà số lượng trở nên nhiều hay ít tuỳ thuộc sự tăng lên của tuổi tác, cũng như do kết quả của sự mỏng đi của thành phế nang, đó là:

- Những tế bào chứa nhiều không bào trong bào tương gọi là tế bào chứa mỡ.
- Những đại thực bào có thể lách qua biểu mô hô hấp, lọt vào lòng phế nang, ăn các hạt bụi và trở thành các tế bào bụi. Tế bào bụi là những tế bào lớn, hình trứng, trong bào tương có nhiều hạt bụi.

Không khí trong lòng phế nang được ngăn cách với máu trong lòng mao mạch hô hấp (nằm trong vách gian phế nang) bởi các lớp sau (hình 12-9).

Bào tương các tế bào biểu mô hô hấp (lợp thành phế nang);

Màng đáy lợp ngoài biểu mô hô hấp;

Màng đáy lợp ngoài nội mô mao mạch hô hấp. Hai màng đáy ở đây thường hoà với nhau;

Bào tương của tế bào nội mô.

7.4. Màng phổi

Những khoang chứa những lá phổi được lợp bởi một thanh mạc gọi là màng phổi. Màng phổi được tạo thành bởi một lớp mô liên kết xơ mỏng, trong đó có những tế bào sợi và đại thực bào, những bó sợi chun chạy dọc theo các hướng khác nhau và được lợp bởi một lớp trung biểu mô. Phần

màng lợp thành khoang ngực gọi là lá thành, còn phần màng quay lại lớp trên mặt phổi gọi là lá tạng. Đặc điểm của màng phổi là có nhiều mao mạch máu và mao mạch bạch huyết. Lá thành của màng phổi có ít sợi thần kinh liên quan với thần kinh hoành và thần kinh liên sườn. Còn ở lá tạng có những nhánh của thần kinh giao cảm và phó giao cảm. Giữa lá thành và lá tạng là khoang màng phổi trong có chứa một lớp dịch mỏng. Trong dịch màng phổi có thể thấy những tế bào của lớp trung biểu mô bong ra rơi vào.

7.5. Mạch máu, mạch bạch huyết và thần kinh

Mạch máu ở phổi một phần thuộc tuần hoàn chức năng, một phần thuộc tuần hoàn dinh dưỡng. Máu trong tuần hoàn chức năng được cấp O_2 và loại bỏ CO_2. Máu được dẫn tới phổi bởi những động mạch phổi và được dẫn đi khỏi phổi bởi những tĩnh mạch phổi. Vì áp lực máu ở tuần hoàn phổi không cao như ở tuần hoàn hệ thống, nên cấu trúc của các động mạch phổi ít thành phần chun và nhiều thành phần cơ. Khi tới phổi, các nhánh động mạch phổi luôn song hành với các nhánh của cây phế quản. Khi tới các đoạn tiểu phế quản và ống phế nang, chúng chuyển thành các tiểu động mạch và sau đó toả thành một lưới mao mạch rất phong phú trong các vách gian phế nang. Mao mạch ở phổi là phần mạch quyết định sự trao đổi máu ở phổi. Lớp nội mô mao mạch, trong bào tương có nhiều không bào vi ẩm, là hàng rào máu-khí ở phổi. Máu từ lưới mao mạch chảy về các tiểu tĩnh mạch chạy riêng rẽ trong nhu mô phổi và được mô liên kết bao quanh, sau đó đi vào các vách liên kết gian các tiểu thuỳ. Sau khi rời khỏi tiểu thuỳ phổi, các tĩnh mạch phổi đi theo cây phế quản để đi tới rốn phổi. Những động mạch dinh dưỡng ở phổi xuất phát từ động mạch chủ, song hành và cung cấp máu dinh dưỡng cho cây phế quản. Tới tiểu phế quản hô hấp, chúng có những nhánh nối nhỏ để chuyển máu qua động mạch phổi.

Ở phổi có nhiều mạch bạch huyết, nhận bạch huyết từ đám rối mao mạch bạch huyết ở bề mặt màng phổi và những đám rối sâu quanh các tiểu phế quản và quanh các mạch máu ở phổi. Bạch huyết từ các đám rối bề mặt màng phổi được dẫn đến các bạch hạch ở rốn phổi và ở nơi chia nhánh của khí quản. Bạch huyết từ các đám rối sâu được dẫn đến các bạch hạch dọc theo các phế quản phổi ở rốn phổi. Ở thành phế nang không có mạch bạch huyết.

Thần kinh đến chi phối hoạt động ở phổi là thần kinh phó giao cảm thuộc dây thần kinh phế vị, và thần kinh giao cảm thuộc hạch giao cảm ngực từ thứ 2 đến thứ 4. Chúng hình thành từ những đám rối quanh rốn phổi và từ đó cho ra các sợi thần kinh chi phối cây phế quản và các mạch máu trong phổi. Thần kinh giao cảm và phó giao cảm ở phổi đều chứa các

sợi ly tâm và sợi hướng tâm. Làm co lòng phế quản là thần kinh phế vị, làm dãn lòng phế quản là thần kinh giao cảm. Cả hai loại sợi đều có những tận cùng thần kinh ở thành các phế quản, ống phế nang và phế nang. Loại tận cùng cảm giác (được coi là các thụ thể cạnh mạch), bị kích thích khi áp lực máu ở mao mạch phổi tăng. Có loại tận cùng liên hệ bằng synap hoá học với phế bào loại II, được cho là liên quan đến hoạt động chế tiết chất hoạt diện của loại tế bào này.

7.6. Mô sinh lý học của nhu mô phổi

Phổi làm nhiệm vụ trao đổi khí. Đó là nơi thu nhận O_2 cho cơ thể và thải khí CO_2 ra ngoài. Các khí trao đổi theo cơ chế khuyếch tán. Vì có áp lực cao hơn nên oxy trong lòng phế nang khuyếch tán vào trong huyết tương, là nơi có áp suất oxy thấp hơn. Còn đối với khí carbonic thì ngược lại.

Trong sự thông khí, người ta thấy chính lớp dịch phủ (surfactante) ở trên bề mặt biểu mô có tác dụng hoà tan khí, đồng thời còn gây co bóp phế nang sau giai đoạn hít vào. Thành phế nang luôn luôn được căng nhờ hệ thống lưới sợi chun dồi dào. Sự co lại của nhu mô phổi đủ làm cho không khí trong phế nang được tống ra ngoài, không cần sự cố gắng nào khác. Các cơ Reissessen của các tiểu phế quản đóng vai trò quan trọng trong việc điều hoà thông khí. Những tế bào có chứa các hạt mỡ nằm ở vách gian phế nang là những tế bào tiết ra enzym lipase.

7.7. Sự tạo lại nhu mô phổi

Không có một dấu hiệu mô học nào chứng tỏ rằng nhu mô phổi được tái tạo sau khi bị huỷ hoại.

Thí dụ, khi bị nhiễm lao, nhu mô phổi bị tổn thương, có thể bị huỷ hoại nhiều, sự thành sẹo thường được thực hiện bởi sự phát triển của mô liên kết chứ không phải bởi những tế bào biểu mô hô hấp lợp thành phế nang để tái tạo lại những phế nang.

Chương 13

HỆ TIÊU HOÁ

Hệ tiêu hoá của loài người gồm có:

- Một ống cơ dài, gọi là ống tiêu hoá, bắt đầu từ môi và tận cùng ở hậu môn, gồm các phần cấu tạo và chức năng khác nhau, đó là: miệng, họng (hầu), thực quản, dạ dày, ruột non, ruột già, ống hậu môn và ruột thừa. Đoạn từ thực quản đến ống hậu môn được coi là ống tiêu hoá chính thức.
- Một số tuyến lớn nằm ngoài ống tiêu hoá: tuyến nước bọt, tuyến tuỵ.

1. KHOANG MIỆNG

Khoang miệng là phần đầu tiên, là đường đi vào suốt dọc ống tiêu hoá. Khoang miệng gồm: hai môi, niêm mạc miệng, lưỡi, răng.

1.1. Môi

Phía trước khoang miệng có hai môi: môi trên và môi dưới. Môi là nơi chuyển tiếp từ da mặt vào niêm mạc của khoang miệng. Môi được phân thành ba vùng: vùng da, vùng chuyển tiếp màu hồng (hay vùng trung gian), vùng niêm mạc. Cấu tạo của môi như sau:

1.1.1. Mặt ngoài lợp bởi da, có nhiều nang lông, tuyến bã, tuyến mồ hôi.

1.1.2. Vùng chuyển tiếp nối tiếp giữa da ở mặt ngoài môi với lớp niêm mạc ở trong môi. Vùng này còn được gọi là bờ môi. Bờ môi có màu đỏ, không có lông và tuyến mồ hôi, nhưng vẫn còn tuyến bã, có đường bài xuất mở lên trên mặt biểu mô lợp.

Lớp đệm ở đây là mô liên kết có nhú cao, chứa nhiều mạch máu. Trong các nhú còn có một số lớn đầu tận cùng thần kinh, do đó bờ môi rất nhạy cảm.

1.1.3. Mặt trong môi được lợp bởi niêm mạc gồm 2 lớp

1.1.3.1. Biểu mô

Biểu mô niêm mạc lợp mặt trong thuộc loại biểu mô lát tầng không sừng hoá. Tuy vậy, những tế bào lợp ở mặt trên biểu mô vẫn có một ít hạt chất sừng (keratin). Lớp biểu mô vùng này dày hơn lớp biểu bì da ở mặt ngoài môi nhiều lần (2-3 lần).

1.1.3.2. Lớp đệm

Do mô liên kết thưa, có nhiều nhú cao tạo thành. Trong lớp đệm có nhiều mao mạch máu, nhiều đầu tận cùng thần kinh, nhiều tuyến môi (những tuyến nước bọt nhỏ thuộc loại tuyến nhầy hay tuyến pha).

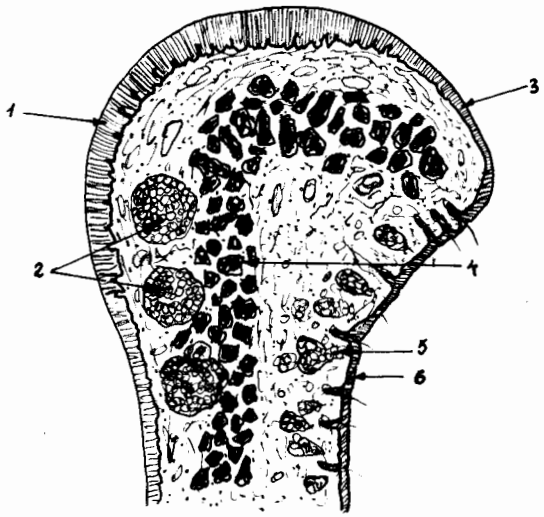

Hình 13.1. Môi cắt dọc

1. Biểu mô niêm mạc miệng; 2. Tuyến niêm mạc;

3. Bờ môi (vùng chuyển tiếp); 4. Cơ vòng môi;

5. Tuyến bã; 6. Da.

Xen vào giữa lớp da và lớp niêm mạch là mô liên kết xơ-chun và những sợi cơ vân thuộc cơ vòng môi (Hình 13.1).

1.2. Niêm mạc miệng

Niêm mạc miệng lợp mặt trong thành khoang miệng (mặt trong hai má, mặt dưới vòm miệng cứng, trên vòm miệng mềm, hai mặt lưỡi...). Niêm mạc miệng có màu hồng, nhẵn và ướt, được tạo thành bởi:

1.2.1. Biểu mô

Lớp trên mặt niêm mạc miệng thuộc loại biểu mô lát tầng không sừng hoá. Những lớp tế bào trên mặt biểu mô là tế bào dẹt vẫn còn nhân. Các tế bào này bong ra rời rạc từng tế bào một chứ không bong từng mảng như những mảng sừng ở da. Sự đổi mới tế bào ở biểu mô được thực hiện bằng con đường sinh sản theo cách gián phân của các tế bào thuộc lớp đáy.

1.2.2. Lớp đệm phía dưới biểu mô là lớp đệm do mô liên kết có nhiều nhú cao tạo thành. Ở vùng vòm miệng, vùng lợi, lớp đệm của niêm mạc dính chặt vào màng xương. Còn ở những vùng khác, lớp đệm lẫn với lớp dưới niêm mạc, trong đó có nhiều tế bào mỡ, những sợi cơ vân và những tuyến nước bọt thuộc loại tuyến pha (vừa tiết nước, vừa tiết nhầy).

Biểu mô của niêm mạc miệng dày từ 200 đến 250 micromet. Do lớp biểu mô luôn luôn ướt nên có khả năng cho nhiều chất ngấm qua để vào cơ thể. Tính chất này của biểu mô niêm mạc miệng đã được các thầy thuốc lợi dụng trong thực hành lâm sàng để đưa một số thuốc vào máu nhằm nhanh chóng chữa trị một số bệnh. Thí dụ cho bệnh nhân ngậm dưới lưỡi viên nitroglycerin khi bệnh nhân bị cơn đau thắt ngực.

Hầu như biểu mô niêm mạc miệng ở mọi vùng đều có sự xâm nhập của những bạch cầu đa nhân lọt từ mạch máu vào. Những bạch cầu đa nhân này sẽ rơi vào khoang miệng và trộn lẫn với nước bọt dưới dạng những khối nhỏ gọi là "tiểu cầu nước bọt".

1.3. Lưỡi

Lưỡi là một khối cơ vân, được bọc bởi niêm mạc miệng, có hình bầu dục, dính vào sàn miệng bởi một cuống rộng gọi là cuốn lưỡi hay rễ lưỡi.

Niêm mạc lợp mỗi vùng của lưỡi có đặc điểm riêng:

– Mặt dưới lưỡi lợp bởi niêm mạc mỏng, nhẵn.

- Mặt trên cũng lợp bởi niêm mạc nhưng có nhiều nhú cao lồi lên mặt lưỡi. Niêm mạc mặt trên được chia làm hai phần bởi một đường hình chữ V, gọi là V lưỡi.

+ Phần trước, từ đầu lưỡi đến V lưỡi gọi là phần phát âm của lưỡi. Phần này có những nhú, gọi là nhú lưỡi hay gai lưỡi, có hình dáng khác nhau. Trong lớp biểu mô lợp thành bên của một số nhú lưỡi có những nụ vị giác.

+ Phần sau, từ V lưỡi đến cuống lưỡi có đặc điểm là trong lớp đệm có nhiều nang bạch huyết và những khe biểu mô. Đó là những hạnh nhân lưỡi.

1.3.1. Nhú lưỡi (gai lưỡi

Ở 2/3 trước của lưỡi (từ đầu lưỡi đến V lưỡi), người ta phân biệt bốn loại nhú:

1.3.1.1. Nhú hình sợi

Là phần lồi lên của niêm mạc lưỡi, nằm rải rác ở 2/3 trước mặt trên và hai bên bờ lưỡi. Các nhú hình sợi có hình nón, đáy hẹp (xem Hình 13.2), chiều cao 300-3.000 micromet, xếp thành dãy song song với các cánh của V lưỡi. Mỗi nhú được tạo thành bởi một trục liên kết gọi là nhú chân bì chính (nhú bậc nhất) hình nón hay hình trụ, từ đó nẩy ra những nhú phụ (nhú bậc hai). Các nhú đều được lợp bởi biểu mô lát tầng không sừng hoá, thuộc biểu mô niêm mạc miệng.

Ở lưỡi người, những tế bào lợp trên mặt biểu mô bong ra, tạo thành những vẩy có tế bào nhăn nheo. Khi sự tiêu hoá bị rối loạn, sự bong các tế bào trên mặt niêm mạc lưỡi tăng lên. Cấu trúc bong lẫn với vi khuẩn ở trên mặt lưỡi tạo ra một lớp màu "xám mịn" bọc trên mặt lưỡi. Lưỡi như vậy gọi là lưỡi bẩn.

1.3.1.2. Nhú hình nấm

Được gọi là nhú hình nấm vì chúng nổi cao lên trên mặt lưỡi, hình dạng giống như cái nấm, phần trên bè rộng, còn phần đáy thì hẹp (Hình 13.2). Nhú hình nấm nằm rải rác, xen kẽ với nhú hình sợi, tập trung nhiều ở gần đầu lưỡi. Số lượng nhú hình nấm ít hơn rất nhiều (150-200 cái) so với nhú hình sợi. Kích thước của nhú hình nấm lớn hơn nhú hình sợi. Đường kính của nhú hình nấm 400-1000 micromet, chiều cao 700-1.800 micromet (Hình 13.2).



Hình 13.2. Nhú lưỡi hình sợi và hình nấm

1. Nhú hình nấm; 2,3. Nhú hình sợi;

4. Các bó sợi cơ vân.

Mỗi nhú hình nấm được tạo thành bởi một khối mô liên kết (khối chân bì) phình đầu gọi là nhú chính (nhú bậc nhất). Từ nhú chính nảy ra một số nhú phụ (nhú bậc hai) trên mặt có biểu mô lợp làm cho mặt tự do của nhú phẳng, nhẵn. Trong lớp biểu mô lợp mặt bên của nhú hình nấm, có thể có những nụ vị giác. Ở một số nhú có thể không có nụ vị giác. Ở người cao tuổi, số lượng nhú hình nấm giảm đáng kể.

1.3.1.3. Nhú hình đài

Bề mặt của nhú thấp hơn bề mặt niêm mạc lưỡi. Nhú hình đài có hình giống như hình nấm, nhưng có kích thước lớn hơn và được bao quanh bởi một rãnh vòng (Hình 13.3).

Các nhú hình đài xếp thành hình chữ V (V lưỡi). Ở người có 9-11 nhú hình đài. Chúng được lợp bởi niêm mạc giống niêm mạc miệng. Lớp biểu mô lợp của niêm mạc lưỡi là biểu mô lát tầng không sừng hoá. Đặc điểm của nhú hình đài là trong biểu mô lợp thành bên của các nhú có nhiều nụ vị giác (Hình 13.3). Ở diện tích mặt bên của mỗi nhú có khoảng 10-12 nụ vị giác. Mặt thành ngoài vây quanh nhú, số nụ vị giác ít hơn. Ở đáy cái rãnh vòng

chung quanh nhú hình đài có những lỗ bài xuất của những tuyến nước bọt nhỏ Von Ebner. Những tuyến này nằm sâu trong lớp cơ bên dưới.

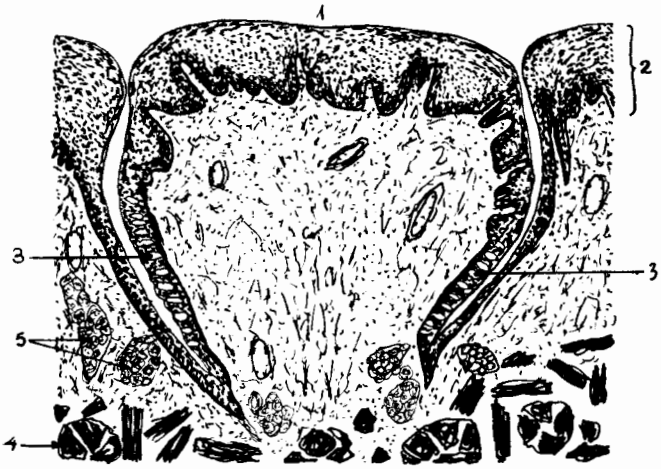

Hình 13.3. Nhú hình đài

1. Nhú hình đài; 2. Biểu mô lợp nhú lưỡi;

3. Nụ vị giác; 4. Các bó sợi cơ vân.

1.3.1.4. Nhú hình lá

Là những nếp gấp song song của niêm mạc lưỡi, thấy ở hai bên bờ lưỡi, gần cuống lưỡi. Ở lưỡi người, nhú hình lá rất thô sơ, không phát triển, không thấy rõ, nhưng ở một số loài vật, loại nhú hình lá lại phát triển. Nhú hình lá được lợp bởi niêm mạc và biểu mô phủ niêm mạc thuộc loại biểu mô lát tầng không sừng hoá. Trong lớp biểu mô có nhiều nụ vị giác.

1.3.2. Nụ vị giác

Nụ vị giác là những khối hình bầu dục nằm trong biểu mô lợp thành bên các nhú lưỡi (nhú hình nấm, hình đài, hình lá). Nụ vị giác có chiều cao khoảng 72 micromet. Trên mặt tự do của biểu mô mỗi nụ vị giác có một lỗ nhỏ gọi là lỗ vị giác.

Dưới kính hiển vi quang học, có thể phân biệt ở biểu mô nụ vị giác hai loại tế bào (Hình 13.4):

- Tế bào chống đỡ (tế bào loại I), sẫm màu, nhiều bào tương, nằm xen kẽ với tế bào vị giác;
- Tế bào vị giác (tế bào loại II), sáng màu. Tế bào cao, mảnh. Vùng trung tâm tế bào chứa nhân nên phình ra. Trên mặt ngọn của những tế bào này có những lông vị giác kéo dài tới hố vị giác. Cực đáy và chung quanh tế bào vị giác được bao quanh và tiếp xúc với những đầu tận cùng thần kinh.

Quan sát dưới kính hiển vi điện tử, người ta cũng thấy nụ vị giác có hai loại tế bào nhưng những nhận xét của người ta chưa đủ để xác định vai trò chức năng của chúng một cách đáng tin cậy. Vì vậy để gọi tên các tế bào này, người ta dùng từ tế bào loại I và loại II, tránh dùng những từ để chỉ chức năng (tế bào chống đỡ, tế bào vị giác).

Ở lưỡi thỏ, nụ vị giác có thêm một loại tế bào gọi là tế bào loại III. Những tế bào này có những synap thần kinh điển hình với những tế bào loại II.

Những tế bào vị giác là những tế bào cảm giác phụ. Còn những tế bào cảm giác chính là những tế bào một cực giả (tế bào hình chữ T) nằm trong các hạch thần kinh.

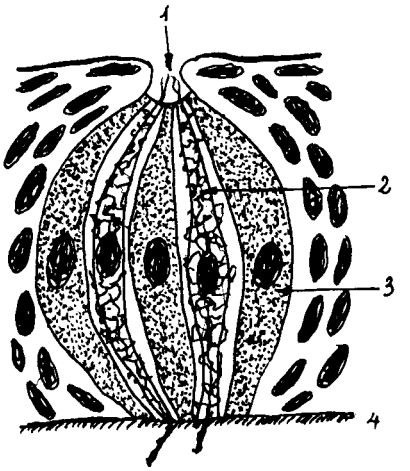

Hình 13.4. Nụ vị giác

1.Hố vị giác; 2. Tế bào vị giác (tế bào loại II);

3. Tế bào chống đỡ (tế bào loại I);

4. Màng đáy.

Người ta cho rằng những lông vị giác nhìn thấy dưới kính hiển vi quang học chính là tập hợp của những vi nhung mao được nhìn thấy bằng kính hiển vi điện tử ở vùng hố vị giác. Trong bào tương của những tế bào loại II có nhiều lưới nội bào không hạt. Bào quan này không có ở tế bào loại I.

Có bốn vị cơ bản: ngọt, chua, mặn, chát. Tính chất thu nhận vị của các nhú hình nấm rất khác nhau. Một số cảm nhận một loại vị nào đó, còn một số khác cảm nhận một số vị khác hoặc cảm nhận một hay nhiều hơn 4 vị cơ bản trên. Người ta không nhận thấy sự khác nhau nào về cấu trúc ở các nụ vị giác dù rằng chúng có sự cảm nhận vị khác nhau.

Ở những vùng miệng không có nụ vị giác cũng có thể có sự nhạy cảm đối với các chất hoá học.

1.3.3. Hạnh nhân lưỡi

Ở phần gốc lưỡi có những điểm tròn nổi gồ lên trên mặt lưỡi. Đó là những điểm, những nang bạch huyết và những hạnh nhân lưỡi. Những nang bạch huyết, những hạnh nhân lưỡi nằm dưới biểu mô lợp cuống lưỡi, phía sau V lưỡi.

Biểu mô lợp hạnh nhân lưỡi là biểu mô lát tầng không sừng hoá, có những chỗ lõm sâu, tạo ra những khe sâu gọi là khe hạnh nhân. Ở các khe hạnh nhân thường có các ống bài xuất của các tuyến nước bọt mở vào.

Trên mặt tự do của mỗi hạnh nhân lưỡi có một lỗ nhỏ mở ra. Lỗ này thông với khe hạnh bao quanh. Ở đây có nhiều tế bào lympho xâm nhập cả vào lớp biểu mô lợp. Ở trong khe hạnh nhân, những tế bào lympho thoái hoá cùng với những tế bào bong của biểu mô lợp và vi khuẩn, tạo thành một khối chất thoái hoá.

1.4. Răng

Răng là bộ phận phụ thuộc niêm mạc miệng. Răng được coi như sự biến đổi của những nhú mà bề mặt được lợp bởi một lớp chất bị calci hoá dày, có nguồn gốc từ biểu mô và một phần từ mô liên kết.

Ở người và đa số loài có vú, có hai thế hệ răng. Thế hệ thứ nhất có ở tuổi thiếu niên gọi là răng sữa. Thế hệ răng này bắt đầu mọc vào khoảng tháng thứ bảy sau khi trẻ ra đời và sẽ dần dần được thay thế bởi răng thế hệ thứ hai - răng vĩnh viễn - vào khoảng thời gian từ 5 - 6 tuổi đến năm 13 tuổi.

Răng gồm hai phần: phần không bị nhiễm muối vôi là tuỷ răng và phần bị nhiễm muối vôi gồm ngà và men răng.

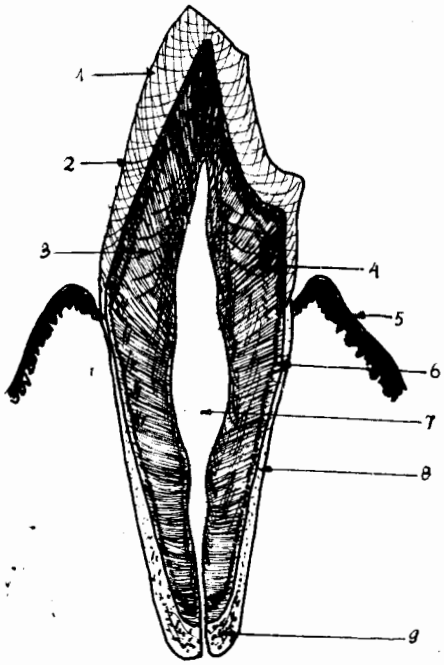

Hình 13.5. Răng nanh người (cắt dọc)

1. Đường Schreger; 2. Đường Retzius;
3. Ngà răng; 4. Khoảng liên cầu Owen;
5. Lợi; 6. Lớp hạt Tomes; 7. Khoang tuỷ;
8. Lớp xương răng; 9. Xương răng ở rễ răng.

Mỗi răng có hai đoạn chính: đoạn lồi trên niêm mạc lợi là thân răng; đoạn dưới, cắm sâu vào xương hàm, gọi là chân răng (hay rễ răng) (Hình 13.5 và 13.6). Giữa thân và chân răng có một đoạn ngắn gọi là cổ răng. Mỗi răng có một khoang nhỏ (có hình giống như hình mặt ngoài của răng) gọi là khoang tuỷ răng, trong chứa tủy răng.

Lớp mô liên kết nhiễm muối vôi bao bọc chung quanh tuỷ răng gọi là ngà răng (xem Hình 13.5 và 13.6). Ngà răng ở phần thân răng được bọc bởi một lớp chất rất rắn có nhiễm muối vôi gọi là men răng. Ở chân răng, mặt ngoài của lớp ngà được bọc bởi một mô giống mô xương gọi là xương răng. Răng được cố định vào ổ răng nhờ dây chằng quanh răng (hay dây chằng răng – ổ răng) (Hình 13.5 và 13.6).

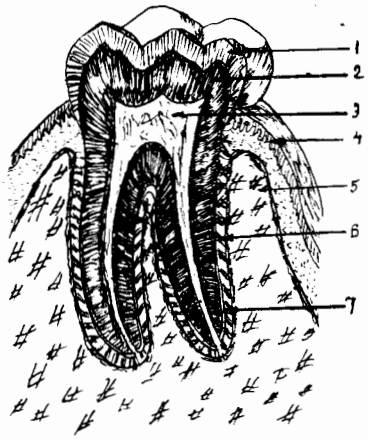

Hình 13.6. Răng hàm dưới số 1 (cắt dọc)

1. Men răng; 2. Ngà răng; 3. Tủy răng;
4. Lợi; 5. Xương ổ răng;
6. Màng quanh răng; 7. Xương răng

1.4.1. Ngà răng

Là một chất rắn hơn, bao quanh hốc tuỷ, ngà răng được tạo bởi những tế bào gọi là tạo ngà bào.

Giống như xương, ngà răng gồm 20% chất hữu cơ và 80% chất vô cơ. Phần chất hữu cơ 92% là chất tạo keo (collgen), còn chất vô cơ phần lớn liên kết với tinh thể hydroxyapatit.

Dưới kính hiển vi quang học, tiêu bản răng mài mỏng, người ta nhìn thấy những ống nhỏ gọi là tiểu quản ngà chạy song song với nhau từ hốc tuỷ ra tận mặt ngoài của ngà răng. Trong tiểu quản ngà có chứa những nhánh có của cực ngọn tạo ngà bào (tế bào này nằm ở vùng ngoại vi của tuỷ răng) (Hình 13.7). Các nhánh này gọi là sợi Tomes. Lớp ngà bao quanh mỗi tiểu quản ngà có tính chất bắt màu khác với chất ngà ở xa, gọi là bao Neumann.

Giữa những tiểu quản ngà có những sợi tạo keo. Những sợi tạo keo này thường có hướng song song với trục dài của răng và thẳng góc với những tiểu quản ngà. Chúng cũng còn đi theo hướng chéo góc với những tiểu quản ngà.

Sự lắng đọng chất phosphat calci trong quá trình phát triển của chất nền hữu cơ được thực hiện bởi những khối hình cầu có kích thước khác nhau.

Những khối u phosphat calci này to dần lên, cuối cùng chập với nhau. Ở những vùng sự calci hoá không đầy đủ, có những chỗ chỉ có chất nền hữu cơ của ngà răng. Sự lắng đọng chất phosphat calci trong quá trình phát triển của chất nền hữu cơ có được thực hiện bởi những khối hình cầu có kích thước khác nhau. Những khối phosphat calci này to dần lên, cuối cùng chập với nhau. Ở những vùng sự calci hoá không đầy đủ, có những chỗ chỉ có chất nền hữu cơ của ngà răng.

Do sự calci hoá ngà răng không đồng nhất dẫn đến kết quả là có sự xuất hiện những đường vòng trong chất ngà gọi là đường vòng Owen. Ở chân răng, vùng tiếp giáp giữa ngà răng và xương răng có một lớp có những khoảng gian cầu nhỏ gọi là lớp hạt Tomes.

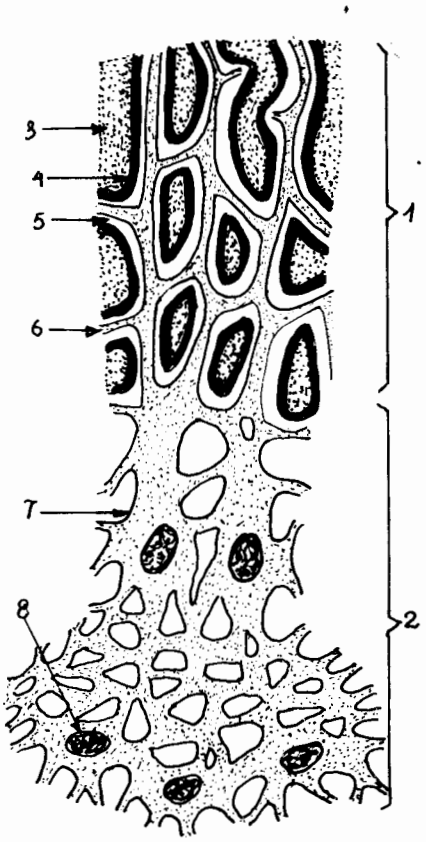

Hình 13.7. Ngà răng và tuỷ răng

1. Ngà răng; 2. Tuỷ răng; 3. Chất ngà;
4. Màng Neuman; 5. Tiểu quản ngà;
6. Sợi Tomes; 7. Tạo ngà bào;
8. Tế bào hình sao trong tuỷ răng.

Những hạt Tomes nằm trong tiểu quản ngà là những nhánh bào tương của tạo ngà bào. Tạo ngà bào là những tế bào tạo ra chất hữu cơ của ngà răng. Chúng hình thành một lớp giống như biểu mô lợp thành buồng tuỷ. Các nhánh của chúng kéo dài ra phía ngoài và nằm trong các tiểu quản ngà (Hình 13.7).

Sự tạo ngà răng rất chậm chạp, kéo dài cả đời người, do đó buồng tuỷ nhỏ dần theo tuổi. Chất ngà được tạo ra từng lớp, lớp càng được tạo ra trước, càng nằm xa tuỷ răng.

Ngà răng nhạy cảm với sự sờ mó, nhiệt độ (lạnh), với thức ăn có chứa acid hoặc giống acid. Trong ngà răng, thỉnh thoảng lại có những sợi thần kinh xâm nhập vào. Người ta cho rằng những nhánh của tạo ngà bào có khả năng truyền kích thích vào tuỷ răng là nơi có nhiều sợi thần kinh.

1.4.2. Men răng

Men răng bọc ngoài lớp ngà của thân răng là sản phẩm của những tế bào gọi là tạo men bào, có nguồn gốc ngoại bì, là chất cứng rắn nhất trong cơ thể người.

Khi đã phát triển đầy đủ, trong men răng gần như chỉ có muối calci dưới dạng những tình thể apatit. Chất hữu cơ rất ít, chỉ vào khoảng 0,5 - 3%. Chất protein thuộc phần chất hữu cơ của men răng không phải là chất keratin, cũng không phải là chất tạo keo. Chất phosphat hữu cơ tương đối cao trong men răng. Chất này đóng vai trò quan trọng trong sự khởi đầu calci hoá men răng.



Hình 13.8. Vùng thân răng (cắt ngang)

1.Mặt răng; 2. Đường (vạch) Retzius;

3. Men răng; 4. Ranh giới men-ngà;

5. Ngà răng.

Quan sát dưới kính hiển vi quang học, người ta thấy men răng được tạo thành bởi những khối hình trụ gọi là trụ men, thẳng góc với mặt ngà răng. Các trụ men được coi như đơn vị cấu tạo men răng. Mỗi trụ men trải ra suốt chiều dài men răng.

Nghiên cứu tiêu bản cắt ngang vùng thân răng, người ta thấy trong men răng có những đường vòng đồng tâm, còn trên những tiêu bản cắt dọc có những đường chéo có hướng đi từ ngoài vào trong, về phía chân răng. Đó

là những đường Retzius (Hình 13.8 và 13.5). Ở những tiêu bản cắt dọc, còn có những đường có màu sẫm và màu sáng, ít nhiều thẳng góc với bề mặt của răng. Đó là những đường Schreger (Hình 13.5).

Những tạo men bào là những tế bào trụ cao, nhân nằm ở cực đáy (xem Hình 13.9). Nhánh kéo dài trên cực ngọn của tế bào đi vào chất nền hữu cơ của men răng chưa calci hoá.

Sự nhiễm calci của men răng bắt đầu dần dần từ những trụ men nằm từ trong ra những trụ men nằm ngoài. Vì vậy, lớp men ở trong nhất là lớp men cũ nhất. Men răng đã được hoàn toàn tạo thành tương đối trơ (không hoạt động) và không còn tế bào. Mặt tự do của men răng được lợp bởi hai lớp mỏng: lớp trong là màng mặt của men răng (màng Nasmyth), lớp ngoài đã sừng hoá, không có tế bào. Lớp này tiếp nối với xương răng bọc chân răng.

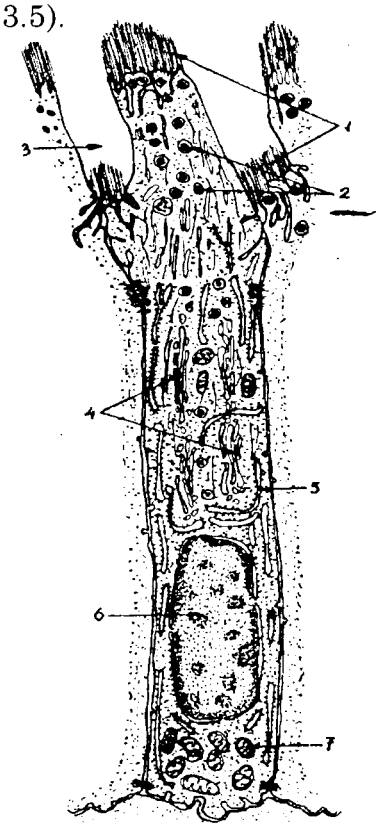

Hình 13.9. Tế bào tạo men (hình ảnh siêu vi).

1. Vùng phát triển; 2. Hạt chế tiết;
3. Nền men răng; 4. Bộ Golgi;
5. Lưới nội bào có hạt; 6. Nhân tế bào;
7. Ti thể.

1.4.3. Xương răng

Xương răng bọc phần ngà răng ở chân răng. Trong số các mô cứng của răng, xương răng là mô có tính chất lý học và hoá học giống với các xương khác nhưng không có hệ thống Havers và mạch máu. Ở người trưởng thành, chất nền hữu cơ của xương răng được chế tiết bởi những tế bào xương. Phần trên của chân răng, lớp xương răng không có tế bào, còn phần dưới, xương răng dày lên theo tuổi và có chứa tế bào xương răng, đặc biệt là ở phần tận cùng của chân răng, do đó ở vùng này hệ thống Havers và mạch máu có thể xuất hiện.

Những sợi tạo keo từ dây chằng quanh răng có thể đi vào xương răng. Những sợi này tương đương với sợi Sharpey ở xương cốt mạc.

1.4.4. Dây chằng quanh răng (hay *dây chằng răng-ổ răng*)

Dây chằng quanh răng, đồng thời cũng được coi như màng xương của xương ổ răng, tạo ra sự liên kết rất vững chắc giữa chân răng với xương hàm bằng một lưới sợi trung gian. Dây chằng quanh răng khác với màng xương nói chung ở chỗ nó không có sợi chun, mà chỉ có những bó sợi tạo keo đi từ thành ổ răng tới đỉnh vào xương răng (Hình 13.5 và 13.6). Hướng của các sợi tuỳ theo mức độ cao thấp mà chúng dính vào thành ổ xương. Hai mặt của dây chằng quanh răng có những tạo cốt bào. Chúng đóng vai trò tạo ra xương mới ở mặt ngoài và tạo ra xương răng ở mặt trong.

1.4.5. Tuỷ răng

Tuỷ răng nằm trong hốc tuỷ của răng, là mô liên kết và là loại mô tạo thành nhú răng trong quá trình phát triển. Ở người trưởng thành, tuỷ răng có chất cơ bản dồi dào giống như mô liên kết nhầy. Trong tuỷ có nhiều sợi tạo keo mảnh có hướng khác nhau. Ở thành mạch máu đến còn có những sợi chun. Những tạo ngà bào là những tế bào nằm trong tuỷ răng, sát lớp ngà răng.

Dưới lớp tế bào tạo ngà, có một vùng có những tế bào tương đối tự do gọi là vùng Weil. Bằng phương pháp ngấm bạc, người ta phát hiện bên trong vùng này có những bó sợi võng gọi là sợi Korff (Hình 13.10). Dưới kính hiển vi quang học, người ta thấy những sợi này đi từ tuỷ tới những khoảng cách giữa các tạo ngà bào và kết hợp vào chất nền của ngà răng. Đôi khi người ta thấy có tế bào trong vùng Weil. Trong vùng này có tập trung nhiều mạch máu và thần kinh.

Ở ngoại vi của tuỷ răng có một vùng có nhiều tế bào. Người ta nhận thấy rằng tế bào sợi hình thoi và hình sao là những loại tế bào chiếm ưu thế trong tuỷ răng. Ngoài những tế bào sợi, trong tuỷ răng còn có những tế bào khác: tế bào trung mô, đại thực bào, những tương bào, những bạch cầu đa nhân ưa acid, những lympho bào.

1.4.6. Lợi

Lợi là phần của niêm mạc miệng kết hợp chặt chẽ chung quanh răng ở đỉnh ổ xương răng. Biểu mô ở niêm mạc lợi là biểu mô lát tầng sừng hoá hoặc không sừng hoá và bong vảy. Bình thường niêm mạc lợi có nhiều nhú chân bì cao, trừ trường hợp bị viêm nhiễm mạn tính.

Giữa biểu mô của niêm mạc lợi và men răng có một khe hẹp vòng quanh cổ răng gọi là khe lợi; khe rìa của biểu mô là chỗ nối giữa lợi đính vào răng và lợi tự do. Khe rìa chạy vòng quanh răng giống như một cái vòng với chiều dày khoảng 1mm.

1.4.7. Xương ổ răng

Răng đã phát triển hoàn toàn thì chân của nó được nằm trong cái hốc ở xương ổ răng, ở đây, những sợi của dây chằng quanh răng đính vào.

Xương ổ răng là loại xương xốp. Lớp xương ngoài cùng là tiếp tục của lớp vỏ ngoài của xương hàm. Còn lớp vỏ trong tiếp giáp với dây chằng quanh răng được các nhà X quang gọi là lá cứng. Lớp này bao quanh chân răng để tạo ra cái nền cứng chống đỡ chân răng.

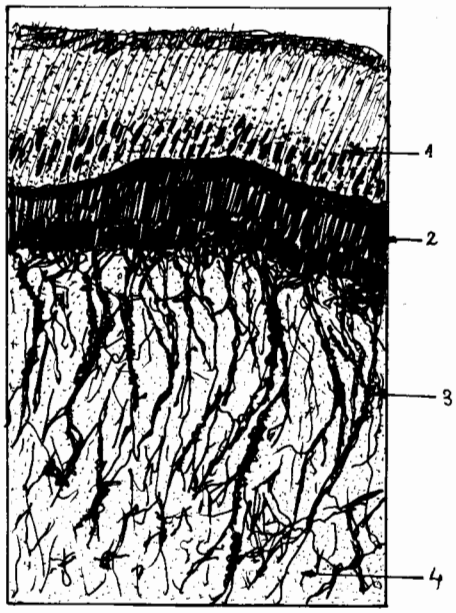

Hình 13.10. Sợi Korff

1. Tế bào tạo men (tạo men bào);
2. Lớp ngà răng; 3. Sợi Korff;
4. Tuỷ răng.

2. HỌNG

Họng là phần tiếp tục về phía sau của khoang miệng, là nơi giao nhau giữa đường hô hấp với đường tiêu hoá trên.

Phần trên của họng là phần mũi, phần giữa là miệng và phần dưới là thanh quản. Cấu trúc của phần trên giống cấu trúc hệ hô hấp, còn phần dưới rất giống cấu trúc chung của ống tiêu hoá.

Từ trong ra ngoài, thành họng có 4 tầng áo: niêm mạc, tầng dưới niêm mạc, tầng cơ và tầng vỏ ngoài.

2.1. Niêm mạc

Vùng trên cùng, giáp lỗ mũi sau, được lợp bởi biểu mô trụ giả tầng có lông chuyển kiểu biểu mô đường hô hấp. Ở các nơi khác, biểu mô thuộc loại

lát tầng không sừng hoá. Trong lớp đệm có tuyến nước bọt, đa số là tuyến pha nhưng chủ yếu là tiết nhầy.

Trong niêm mạc họng mô bạch huyết phát triển mạnh, hình thành một vòng mô bạch huyết lớn gọi là vòng Waldeyer. Vòng Waldeyer gồm những nang và những điểm bạch huyết rải rác chung quanh họng, những hạnh nhân lưỡi, hạnh nhân khẩu cái, hạnh nhân vòi và hạnh nhân họng.

2.2. Tầng dưới niêm mạc

Lớp dưới niêm mạch là mô liên kết thưa, chỉ phát triển ở thành bên của vùng mũi của họng, vùng nối tiếp với thực quản. Còn ở những nơi khác, lớp dưới niêm mạc trở nên rất mỏng làm cho lớp niêm mạc hình như trực tiếp nằm sát với lớp cơ.

2.3. Tầng cơ

Tầng cơ của thành họng gồm những bó cơ vân, chia làm hai lớp: lớp trong hướng dọc, lớp ngoài hướng vòng hoặc chéo.

2.4. Tầng vỏ ngoài

Tầng vỏ ngoài là một bao liên kết xen vào giữa tầng cơ của họng với các cơ quan bên cạnh. Ở phần trên cùng của vòm họng, thành họng chỉ còn có tầng niêm mạc.

3. ỐNG TIÊU HOÁ CHÍNH THỨC

Ống tiêu hoá từ thực quản đến hậu môn, được coi là ống tiêu hoá chính thức.

Ống tiêu hoá chính thức gồm nhiều đoạn, mỗi đoạn có chức năng riêng. Vì vậy mỗi đoạn có một cấu trúc đặc biệt phù hợp với chức năng của nó. Ngoài những cấu trúc đặc biệt riêng của mỗi đoạn, toàn bộ các đoạn ống tiêu hoá chính thức có cấu trúc cơ bản chung giống nhau.

Thành của ống tiêu hoá chính thức, từ trong ra ngoài có 4 tầng áo đồng tâm: tầng niêm mạc, tầng dưới niêm mạc, tầng cơ và tầng vỏ ngoài (Hình 13.11).

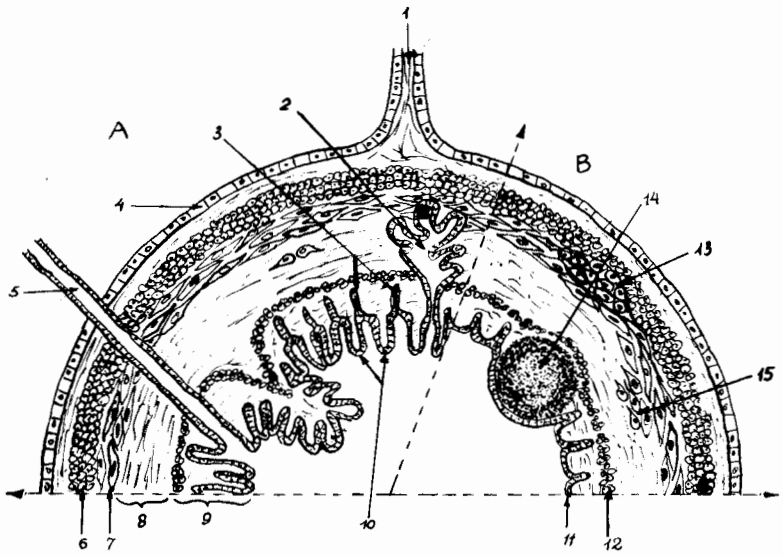

Hình 13.11. Sơ đồ cấu tạo chung thành ống tiêu hoá chính thức.

1. Mạc treo; 2. Tuyến dưới niêm mạc; 3. Tuyến Lieberkuhn; 4. Tầng vỏ ngoài; 5. Đường bài xuất của các tuyến tiêu hoá lớn; 6. Lớp cơ dọc; 7. Lớp cơ vòng; 8. Tầng dưới niêm mạc; 9. Tầng niêm mạc; 10. Nhung mao ruột; 11. Biểu mô lợp niêm mạc; 12. Cơ niêm; 13. Tùng thần kinh Auerbach. 14. Nang bạch huyết; 15. Tế bào tùng thần kinh Meissner.

– *Tầng niêm mạc.* Tuỳ từng đoạn, mặt của lớp niêm mạc có thể khác nhau: nhẵn, có những gợn nhỏ, có những nếp lồi lên trên mặt. Từ trong ra ngoài, tầng niêm mạc được chia làm ba lớp (Hình 13.11):

+ *Lớp biểu mô.* Biểu mô lợp trên mặt niêm mạc thay đổi tuỳ thuộc chức năng của từng đoạn: biểu mô lát tầng không sừng hoá ở thực quản và hậu môn, biểu mô trụ đơn ở dạ dày và ruột.

+ *Lớp đệm.* Nằm dưới biểu mô, lớp đệm là mô liên kết thưa. Trong lớp đệm có tuyến, tuỳ từng đoạn, có các loại tuyến riêng biệt, có mạch máu, mạch bạch huyết, những đầu tận cùng thần kinh. Mô bạch huyết trong lớp đệm là những tế bào lympho rải rác hay những nang bạch huyết điển hình. Càng xuống phía dưới (ở ruột), mô bạch huyết càng phát triển.

+ *Lớp cơ niêm.* Gồm hai lớp cơ trơn mỏng: lớp trong gồm những sợi cơ hướng vòng, lớp ngoài gồm những sợi cơ hướng dọc. Lớp cơ niêm mạc ngăn cách tầng niêm mạc với tầng dưới niêm mạc.

– *Tầng dưới niêm mạc.* Được tạo thành bởi mô liên kết thưa có nhiều sợi chun, nhiều mạch máu, mạch bạch huyết, những sợi thần kinh, những đám rối thần kinh Meissner, có thể có các tuyến.

– *Tầng cơ.* Được tạo thành bởi những bó sợi cơ trơn (trừ ở đoạn 1/4 của thực quản, tầng cơ này do cơ vân tạo thành). Các bó cơ tạo thành hai lớp cơ có hướng khác nhau: lớp trong gồm các sợi cơ có hướng vòng quanh thành ống; lớp ngoài các sợi cơ có hướng dọc.

Giữa hai lớp cơ, có tùng thần kinh Auerbach, riêng ở dạ dày, tầng cơ còn có thêm lớp cơ gồm những sợi cớ có hướng chéo với những sợi cơ thuộc hai lớp cơ vòng và dọc. Lớp thứ ba, lớp cơ chéo, nằm phía trong lớp cơ vòng.

– *Tầng vỏ ngoài.* Là một màng bọc tạo bởi mô liên kết thưa, mặt ngoài được lợp bởi một lớp trung biểu mô.

3.1. Thực quản

Thực quản là đoạn đầu của ống tiêu hoá chính thức, là một ống cơ dài khoảng 25cm, là đường dẫn thức ăn rất nhanh chóng từ họng vào dạ dày. Phần lớn thực quản nằm trong lồng ngực, còn 2-4cm cuối nằm dưới cơ hoành. Thành thực quản cũng giống các đoạn khác của ống tiêu hoá chính thức, gồm 4 tầng áo đồng tâm:

3.1.1. Tầng niêm mạc

Niêm mạc thực quản có độ dầy 500-800 micromet, được phân làm ba lớp (Hình 13.12):

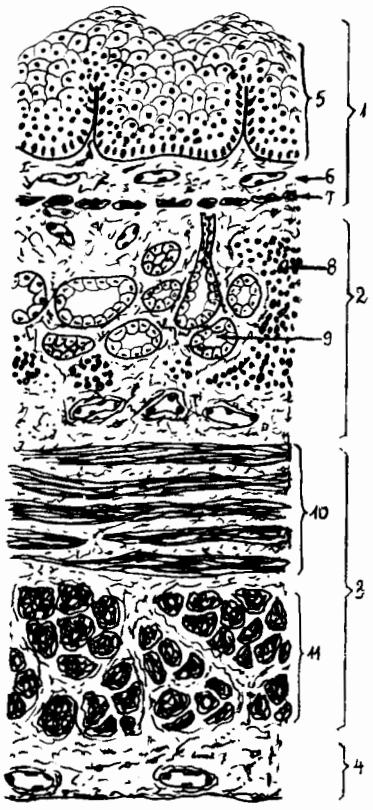

Hình 13.12. Thành thực quản (cắt ngang)

1. Tầng niêm mạc; 2. Tầng dưới niêm mạc; 3. Tầng cơ; 4. Tầng vỏ ngoài; 5. Biểu mô lợp niêm mạc; 6. Lớp đệm; 7. Cơ niêm; 8. Tế bào lympho; 9. Tuyến; 10. Lớp cơ vòng; 11. Lớp cơ dọc.

3.1.1.1. Lớp biểu mô

Biểu mô lợp niêm mạc thực quản là loại biểu mô lát tầng không sừng hoá. Những tế bào nằm trên cùng chứa những hạt sừng nhưng không xảy ra quá trình sừng hoá thực sự, nghĩa là những tế bào nằm trên cùng vẫn còn nhân và không biến thành những vẩy sừng.

Biểu mô loại này lợp niêm mạc suốt từ họng đến dạ dày. Ở vùng nối tiếp giữa thực quản và tâm vị của dạ dày, có sự chuyển tiếp đột ngột từ biểu mô lát tầng sang biểu mô trụ đơn. Quan sát đại thể thấy biên giới giữa niêm mạc nhẵn, màu nhợt nhạt của thực quản với mặt niêm mạc mầu hồng của dạ dày là một đường lồi lõm.

3.1.1.2. Lớp đệm

Được tạo thành bởi mô liên kết thưa trong đó có những sợi keo nhỏ, lưới sợi chun mỏng, những tế bào liên kết. Trong lớp đệm còn có những tuyến gọi là tuyến thực quản - vị. Phần chế tiết của tuyến thực quản - vị được tạo thành bởi những tế bào khối vuông, trong bào tương của chúng có chứa những hạt chất nhầy (muci-casmin âm tính). Đường bài xuất của tuyến đổ ra mặt tự do của niêm mạc và được vây quanh bởi các tế bào lympho, các điểm lympho.

3.1.1.3. Lớp cơ niêm

Lớp cơ niêm của thực quản khá dày, được tạo thành bởi những bó sợi cơ trơn. Xuống gần dạ dày, lớp cơ niêm có thể có độ dày 200-400 micromet.

3.1.2. Tầng dưới niêm mạc

Tầng dưới niêm mạc được tạo thành bởi mô liên kết thưa, cách với tầng niêm mạc bởi lớp cơ niêm. Tầng dưới niêm mạc cùng với cơ niêm tạo ra nhiều nếp gấp dọc làm cho lòng thực quản lồi lõm không đều. Khi nuốt thức ăn, những nếp gấp đó trở nên mỏng.

Trong tầng dưới niêm mạc có những tuyến thực quản chính thức. Những tuyến này nhỏ, thuộc loại tuyến kiểu chùm nho. Phần chế tiết do các tế bào nhầy tạo thành. Những ống bài xuất ngắn họp lại với nhau thành ống bài xuất chính, vượt qua lớp cơ niêm để mở ra mặt tự do của niêm mạc bởi một lỗ nhỏ. Biểu mô lợp các ống bài xuất lớn (ống bài xuất chính) là biểu mô lát tầng.

Những tuyến thực quản - vị giống tuyến tâm vị của dạ dày, nhưng người ta vẫn có thể phân biệt hai loại: một loại (thực quản vị) nằm ở phần

trên của thực quản, ngang với độ cao của sụn nhẫn (cricoide) và vòng sụn khí quản thứ năm, còn loại thứ hai, nằm ở phần dưới thực quản, gần tâm vị. Khác với tuyến thực quản chính thức, những tuyến thực quản - vị thường chỉ khu trú ở lớp đệm của niêm mạc.

3.1.3. Tầng cơ

Tầng cơ của thành thực quản dày khoảng 0,5-2,2mm. 1/4 trên tầng cơ gồm những sợi cơ vân ở cả lớp trong lẫn lớp ngoài. 3/4 dưới những sợi cơ trơn dần dần thay thế những sợi cơ vân. Ở đoạn 1/3 dưới cùng của thực quản, tầng cơ được hoàn toàn tạo bởi những sợi cơ trơn. Hai lớp của tầng cơ, lớp trong và lớp ngoài không hoàn toàn là những lớp cơ hướng vòng và hướng dọc mà lớp trong người ta thấy có nhiều bó cơ có hướng chéo hay hướng xoắn ốc. Những bó cơ có hướng dọc của lớp ngoài ở nhiều chỗ có hướng bất thường. Giữa hai lớp của tầng cơ có tùng thần kinh Auerbach.

3.1.4. Tầng vỏ ngoài

Diện tích mặt ngoài của thành thực quản được nối với những phần xung quanh bởi mô liên kết thưa, tạo thành tầng vỏ bọc ngoài.

3.2. Dạ dày

Dạ dày là đoạn phình to của ống tiêu hoá, nối thực quản với ruột non. Dạ dày là cơ quan để chứa cũng như để tiêu hoá thức ăn. Như vậy, về mặt chức năng, dạ dày vừa là phần cơ học, vừa là phần hoá học. Trong trường hợp bình thường, khi dạ dày trống rỗng, kích thước của nó không lớn hơn ruột bao nhiêu. Miệng nối thực quản với dạ dày gọi là tâm vị. Bên trái tâm vị, thành dạ dày có hình cong cao lên trên chỗ nối thực quản - dạ dày. Vùng này gọi là vùng đáy. Cạnh lõm bên phải, cạnh lồi bên trái gọi là bờ cong nhỏ và bờ cong lớn của dạ dày. Phần trung tâm rộng gọi là thân. Vùng chuyển tiếp dạ dày với tá tràng gọi là môn vị.

Thành dạ dày cũng giống các đoạn khác của ống tiêu hoá. Từ trong ra ngoài gồm 4 tầng: tầng niêm mạc, tầng dưới niêm mạc, tầng cơ và vỏ ngoài.

3.2.1. Tầng niêm mạc

Niêm mạc dạ dày còn tươi có màu hồng xám, trừ vùng tâm vị và môn vị có màu xám hơn.

Dạ dày khi chứa đầy và căng, mặt niêm mạc nhẵn. Còn dạ dày khi rỗng, nó co lại, mặt niêm mạc có nhiều nếp gấp dọc. Các nếp gấp của niêm mạc được sinh ra do mặt độ mềm của tầng dưới niêm mạc và do hoạt động co rút của lớp cơ niêm.

Những vết lõm nông và thường xuyên của biểu mô lợp niêm mạc làm cho mặt tầng niêm mạc được chia thành từng khoảng nhỏ hơi nhô cao lên. Mỗi khoảng có đường kính 10-60 micromet. Hình dáng của những nếp gấp và vết lõm trên mặt niêm mạc dạ dày được nhìn rõ ràng bằng kính hiển vi điện tử quét. Dưới tiêu bản nhuộm màu và cắt thẳng góc với mặt niêm mạc, các vết lõm được gọi là các rãnh dạ dày. Toàn bộ bề dày của niêm mạc, ở một số nơi của dạ dày có một số lớn tuyến có đường bài xuất mở vào đầy các rãnh dạ dày.

Dựa vào sự khác nhau của các tuyến trong lớp niêm mạc, người ta chia dạ dày thành ba vùng:

- *Vùng tâm vị:* một diện tích hẹp chung quanh tâm vị, trong vùng này có những tuyến tâm vị;
- *Vùng thân hay vùng đáy vị*: có chứa những tuyến đáy vị;
- Vù*ng môn vị* chiếm đoạn 1/3 dưới cùng của dạ dày. Vùng này được đặc hiệu bởi sự có mặt của tuyến môn vị.

Những vùng kể trên của dạ dày không có ranh giới rõ rệt. Theo một số người, giữa vùng thân (vùng đáy vị) với vùng môn vị, có một dải niêm mạc hẹp một vài milimet. Ở đây có một loại tuyến thứ tư gọi là những tuyến trung gian.

Ở chó, một loài vật được sử dụng một cách rộng rãi trong các thực nghiệm sinh lý học, vùng trung gian này phát triển hơn và đạt tới khoảng 1,0-1,5cm chiều rộng.

Ở một số loài vật khác, đặc biệt là loài nhai lại, sự chia dạ dày thành từng khoang có biên giới rõ ràng và được sinh ra bởi những đường co rút sâu.

Biểu mô lớp niêm mạc thực quản của loài nhai lại là biểu mô lát tầng sừng hoá. Biểu mô loại này còn lợp ở một đoạn lớn hay nhỏ của dạ dày. Ở loài nhai lại, biểu mô lợp ba khoang đầu của dạ dày giống ở thực quản, còn khoang thứ tư có những tuyến đáy và chỉ ở đây mới xảy ra sự tiêu hoá.

3.2.2.1. Biểu mô lợp

Biểu mô lợp trên mặt dạ dày thuộc loại biểu mô trụ đơn, cao 20-40 micromet, do một loại tế bào tạo thành (Hình 13.13).

Ở tâm vị, lớp biểu mô lợp đột ngột chuyển từ biểu mô lát tầng lợp thực quản thành biểu mô trụ đơn thuộc loại biểu mô lợp dạ dày. Còn ở vùng môn vị, từ loại biểu mô lợp dạ dày thành biểu mô trụ đơn lợp niêm mạc ruột.

Những tế bào biểu mô lợp dạ dày có khả năng tiết ra chất nhày, tạo thành một lớp nhày nằm trên mặt biểu mô, có tác dụng bảo vệ biểu mô chống tác động của HCl, thường xuyên có trong dịch dạ dày.

Trong những tiêu bản cố định và nhuộm màu, những hạt nhầy ở phần trên nhân và trên mặt tự do của tế bào không được bảo tồn hoặc không nhuộm mầu nên vùng trên nhân của tế bào có nhiều không bào màu sáng.

Bằng phương pháp cố định thích hợp, chất nhầy của tế bào biểu mô lợp dạ dày có thể được nhuộm màu bằng muci-carmin hoặc bằng phản ứng PAS. Những tế bào biểu mô lợp dạ dày không được nhuộm màu với những thuốc nhuộm bình thường nhuộm chất nhầy. Chất nhầy tiết ra bởi tế bào biểu mô lợp niêm mạc dạ dày không kết tủa bởi acid acetic, khác với chất nhầy được tiết ra bởi những tuyến trong khoang miệng.

Nghiên cứu bằng kính hiển vi điện tử thấy những tế bào nhầy lợp mặt niêm mạc có những vi nhung mao nhỏ trên mặt tự do. Phần bào tương của các vi nhung mao được lợp bởi một chất giầu carbua hydrat. Những hạt nhầy có hình cầu, hình bầu dục hoặc hình đĩa, phần lớn đậm màu và thuần nhất. Trong bào tương tế bào, bộ Golgi phát triển mạnh, lưới nội bào rải rác, ti thể không có gì đặc biệt.

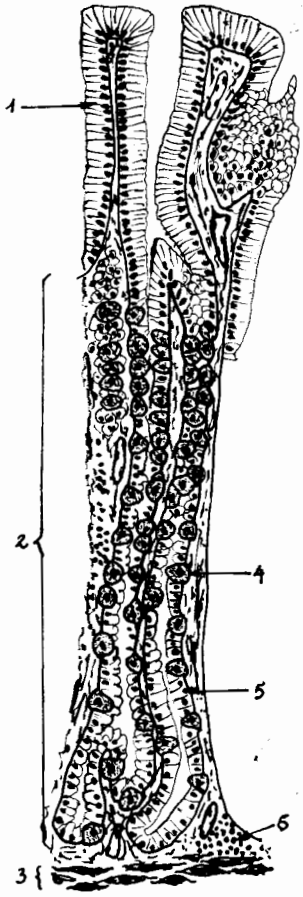

Hình 13.13. Niêm mạc vùng đáy dạ dày.

1. Biểu mô lợp niêm mạc; 2. Lớp đệm; 3. Cơ niêm; 4. Tế bào viền; 5. Tế bào chính; 6. Tế bào lympho.

Trong điều kiện hoạt động sinh lý bình thường, những tế bào lợp trên mặt niêm mạc dần dần bong ra, rơi vào khoang dạ dày. Lớp những tế bào nhầy lợp trên mặt niêm mạc dạ dày được đổi mới trong khoảng thời gian trên dưới 3-4 ngày. Dấu hiệu tái tạo của những tế bào này chỉ nhận thấy ở vùng cổ của các tuyến hoặc những tế bào ít biệt hoá nhất thường phân chia để thay thế những tế bào trên mặt bị bong ra. Những tế bào mới được sinh ra di chuyển dần dần lên trên mặt.

3.2.2.2. Lớp đệm

Là mô liên kết trong có chứa một lượng lớn tuyến. Do đó trong lớp đệm mô liên kết chỉ còn lại các dải mô liên kết mỏng, nằm xen vào giữa các tuyến. Trong mô liên kết có các tế bào sợi, các sợi tạo keo, những sợi cơ trơn và các mạch máu, mạch bạch huyết nhỏ.

Trong lớp đệm, ngoài những nhân tế bào nhạt màu hình bầu dục, có thể là những nhân của tế bào sợi, trong các lỗ của lưới sợi còn có chứa nhiều tế bào lympho, một số tương bào, các bạch cầu đa nhân, những bạch cầu hạt trung tính và những dưỡng bào. Đôi khi giữa những tế bào của biểu mô tuyến, người ta thấy có những bạch cầu có những hạt chất vùi ưa acid to hay nhỏ gọi là thể Russel. Những hạt này có thể phát triển trong điều kiện sinh lý, nhưng trong điều kiện bệnh lý, chúng thường phát triển nhiều hơn.

Các tuyến trong lớp đệm của dạ dày thuộc loại tuyến ống, mở vào đáy các rãnh. Sản phẩm của các tuyến gọi là dịch vị, có vai trò quan trọng trong sự tiêu hoá các thức ăn. Trong dịch vị có: acid chlorhydric (HCl), chất nhầy, các men: pepsin, loại men quan trọng nhất tiêu các chất protein trong môi trường acid và lipase, men phân huỷ mỡ. Trong dạ dày có khoảng 15 triệu tuyến và khoảng 3,5 triệu rãnh.

Ở ba vùng khác nhau của dạ dày, mỗi vùng có một loại tuyến riêng:

- *Tuyến đáy vị (tuyến dạ dày)* là những tuyến nằm ở vùng thân (vùng đáy vị). Những tuyến này là tuyến quan trọng nhất trong việc chế tiết ra dịch vị. Tuyến dạ dày (đáy vị) thuộc loại tuyến ống thẳng, chia nhánh (Hình 13.13). Những tuyến này tiết ra một số chất nhầy, hầu hết cả ba loại men và HCl.

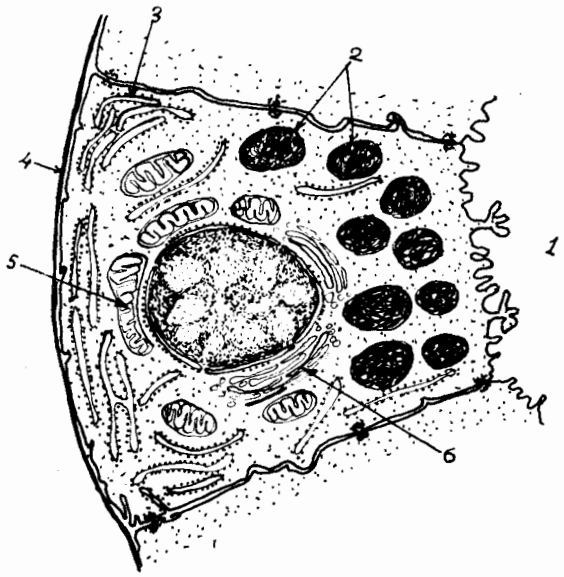

Hình 13.14. Tế bào chính ở thành tuyến đáy vị
(hình ảnh siêu vi).

1. Lòng dạ dày; 2. Hạt sinh men;
3. Lưới nội bào có hạt; 4. Màng đáy;
5. Ti thể; 6. Bộ Golgi.

Thành tuyến đáy được lợp bởi bốn loại tế bào: tế bào chính (hay tế bào sinh enzym), tế bào thành (hay tế bào viền), tế bào nhầy cổ tuyến và tế bào ưa bạc. Mỗi tuyến chia làm ba đoạn:

- Đoạn trên cao nhất là eo. Ở đây có hai loại tế bào lợp thành tuyến: tế bào nhầy và tế bào viền;
- Đoạn ở giữa là cổ tuyến, ở đây có tế bào nhầy và tế bào viền;
- Đoạn dưới cùng là đáy tuyến có tế bào chính, tế bào ưa bạc.

Sự phân chia tế bào ở tuyến phần lớn được thực hiện bởi những tế bào ở vùng cổ tuyến và cũng có thể ở cả những tế bào chính, tế bào khác phát triển ở đây từ những tế bào kém biệt hoá.

+ Tế bào chính (tế bào sinh enzym). Là những tế bào hình khối vuông hay trụ thấp, tạo thành biểu mô lợp thành tuyến ở 1/2 hay 1/3 dưới của ống tuyến. Mỗi tế bào có một nhân hình cầu. Vùng đáy của tế bào, trong bào tương có những ti thể và những đám chất màu base.

Quan sát dưới kính hiển vi điện tử người ta nhận thấy rằng trên bề mặt những tế bào chính có những vi nhung mao với những hướng khác nhau. Hình ảnh siêu cấu trúc của tế bào chính giống như của những tế bào có khả năng chế tiết số lượng lớn protein khác (Hình 13.14). Bào tương ở cực ngọn tế bào có nhiều hạt hình cầu hay hình trứng có mật độ điện tử tương đối thấp. Gần nhân có bộ Golgi. Rải rác trong bào tương có những túi, những ống của lưới nội bào có hạt. Sự có mặt với số lượng lớn của các ribosom trên thành lưới nội bào và trong bào tương ở gần cực đáy tế bào là nguyên nhân tạo cho tế bào trong tiêu bản mô học có màu base.

Sau khi chết, tế bào chính tức khắc bắt đầu quá trình tan rã, huỷ hoại, vì vậy việc giữ tế bào nguyên vẹn hầu như không thể thực hiện được. Nếu trong dạ dày không có loại acid nào, những tế bào chính có thể tồn tại trong một thời gian. Khi được cố định đúng, hoặc sau một giai đoạn nhịn ăn, những tế bào có đầy những hạt lớn. Sau thời gian hoạt động chế tiết tích cực, những tế bào đó chứa ít hạt nhỏ và những hạt đó thường nằm gần với bề mặt tế bào. Người ta cho rằng những hạt đó chứa chất pepsinogen, một tiền chất của men pepsin. Một số dung dịch hỗn hợp có formol, sublimé hay osmium giữ được những hạt này tồn tại và được nhìn thấy dưới kính hiển vi quang học. Trong đa số trường hợp, những hạt trong bào tương bị hoà tan nên trong bào tương có những không bào rỗng.

– *Tế bào viền (hay tế bào thành).* Những tế bào viền được nhận thấy nằm xen kẽ vào những tế bào biểu mô của vùng eo hay xen vào những tế bào nhầy hay tế bào chính.

Tế bào viền là những tế bào hình cầu hay hình tháp lớn, có cực ngọn nhọn bé lại, xen vào giữa những tế bào sinh enzym cạnh nhau (Hình 13.13). Nhiều khi cực đáy của các tế bào viền lồi ra ngoài bề mặt của tuyến, nhất là sau hoạt động chế tiết tích cực kéo dài và sau khi những tế bào sinh enzym giảm khối lượng.

Thường thì mỗi tế bào viền có một nhân to, hình cầu, nhưng đôi khi tế bào có hai nhân. Bào tương tế bào bắt màu eosin hoặc những thuốc anilin

acid khác. Dáng vẻ đặc hiệu nhất của tế bào viền là có những vi quản nội bào tạo thành một lưới vi quản chung quanh nhân và mở ra phía cực ngọn của tế bào để đưa chất tiết vào lòng tuyến đáy (Hình 13.15).

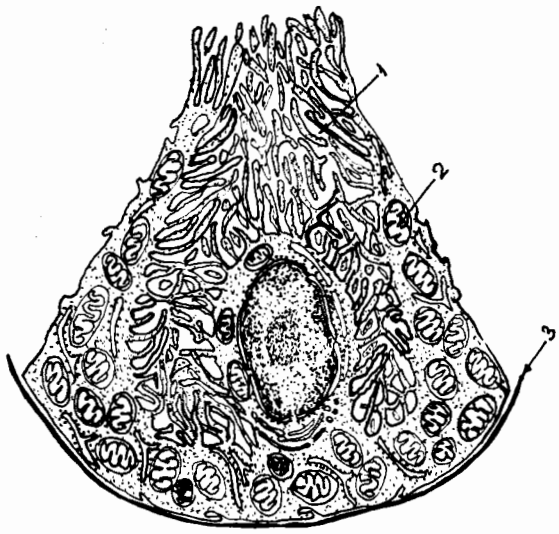

Hình 13.15. Tế bào viền ở thành tuyến đáy vị (Hình ảnh siêu vi).

1. Vi quản nội bào; 2. Ti thể; 3. Màng đáy.

Dưới kính hiển vi điện tử, màng bào tương ở mặt tự do của tế bào không có lớp glycocalyx. Màng bào tương ở cực ngọn tế bào viền có nhiều nếp gấp chia nhánh tạo thành những vi quản nội bào xâm nhập vào thân tế bào, sinh ra những vi nhung mao dài làm lòng tuyến bị bịt một phần. Bào tương của tế bào chứa nhiều ti thể rộng, trong nền có nhiều hạt đặc, tương đối có ít lưới nội bào có hạt và ribosom. Không có hạt chế tiết. Bộ Golgi thường nằm giữa nhân và cực đáy tế bào. Tế bào viền sản xuất HCl dưới dạng Cl^- và H^+.

Nhiều tế bào viền hình như không bị biến đổi hình thái rõ ràng nào có thể nhận thấy dưới kính hiển vi quang học trong suốt các giai đoạn hoạt động chức năng.

Vùng bào tương gần với những vi quản nội bào chứa một hệ vi quản gồm những ống nhỏ xoắn với nhau. Một nhóm các nhà nghiên cứu cho rằng những vi quản được thông thương với mặt tế bào thường xuyên hay ngắt đoạn tuỳ theo hướng của các ống. Song không thể chứng minh được tính chất liên tục của các vi quản cả bằng những hình ảnh dưới kính hiển vi

điện tử, ý nghĩa của những vi quản nội bào trong chức năng chế tiết của các tế bào viền hãy còn những điểm trái ngược.

- *Tế bào nhầy cổ tuyến.* Những tế bào này nằm rải rác, xen kẽ với những tế bào viền vùng cổ tuyến. Tại đây, những tế bào dưới cùng đi tới các rãnh dạ dày. Nhưng ở vùng sâu của trái tuyến, các tế bào nhầy được thay thế bởi những tế bào sinh enzym.

Tế bào nhầy cổ tuyến có hình trụ. Vùng bào tương ở cực ngọn của tế bào chứa đầy những giọt sinh nhầy. Vì vậy, trong những tiêu bản thông thường dễ nhầm với tế bào chính.

Quan sát dưới kính hiển vi điện tử thấy mặt ngọn tế bào hướng vào lòng tuyến có nhiều vi nhung mao, có lớp glycocalyx phát triển. Các mặt bên của những tế bào cạnh nhau được liên kết với nhau bởi những mộng và những thể liên kết, đặc biệt ở phía đáy của tế bào. Vùng cực ngọn tế bào có nhiều hạt đặc hình cầu, hình trứng, hình đĩa. Rải rác khắp bào tương tế bào có những ti thể. Bộ Golgi nằm trên nhân có kích thước lớn, có ít lưới nội bào có hạt (Hình 13.16).

Ở những tiêu bản còn tươi và không nhuộm màu, các tế bào nhầy cổ tuyến chứa đầy hạt nhạt, bóng. Trong các tiêu bản nhuộm màu và khi chất nhầy không được bảo tồn, những tế bào này rất dễ nhầm với những tế bào chính (tế bào sinh enzym). Ở những tiêu bản nhuộm bằng muci-carmin, bằng phản ứng PAS, những tế bào nhầy cổ tuyến được nhuộm sẫm màu, trong khi đó, những tế bào chính lại không được nhuộm màu. Rõ ràng rằng chất nhầy tiết bởi tế bào nhầy cổ tuyến có sự khác biệt với chất nhầy chế tiết bởi tế bào nhầy trên mặt niêm mạc.

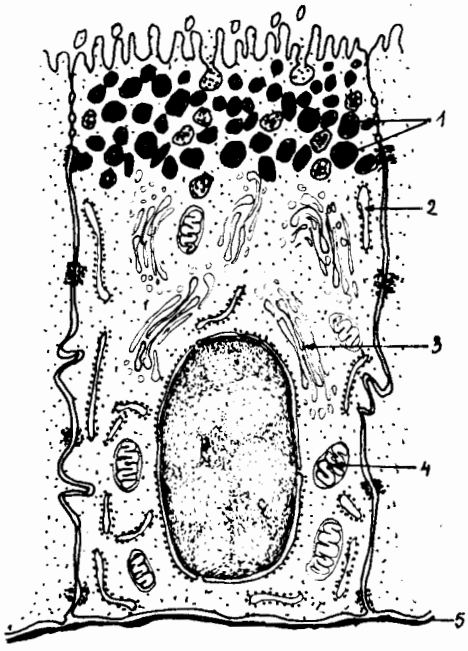

Hình 13.16. Tế bào nhầy lợp mặt niêm mạc dạ dày (Hình ảnh siêu vi).

1. Hạt nhầy; 2. Lưới nội bào có hạt; 3. Bộ Golgi; 4. Ti thể; 5. Màng đáy.

Có lẽ tế bào nhầy cổ tuyến bị những tế bào chính bên cạnh làm cho hình dáng thay đổi nên hình của chúng không giống nhau. Một số tế bào có cực đáy rộng, cực ngọn hẹp, còn số khác có cực đáy hẹp, cực ngọn rộng. Nhân của chúng thường nằm ở cực đáy và hơi dẹt.

Theo một số tác giả thì những tuyến thuộc vùng trung gian giữa vùng đáy và vùng môn vị thường có những tế bào nhầy cổ tuyến và tế bào viền mà không có tế bào chính.

– *Tế bào ưa bạc.* Là những tế bào nhỏ, rải rác từng cái một trong biểu mô, xen vào đáy các tế bào chính. Những tế bào này được phát hiện và mô tả năm 1870 bởi Heidenhain, và về sau, người ta xác định được loại tế bào này ở biểu mô lợp niêm mạc dọc theo tất cả các đoạn từ dạ dày xuống ruột.

+ Người ta phân biệt những tế bào này thành hai loại dựa vào phản ứng của từng loại tế bào với muối bạc.

+ Những tế bào ưa bạc (argentaffin cells), những hạt đặc biệt trong tế bào này phá huỷ muối bạc mà không cần sự xử lý đặc biệt;

+ Những tế bào nhiễm bạc (argentophile cells) là những tế bào cần sự ăn màu trước khi những hạt của nó phản ứng với bạc. Nhiều nhà nghiên cứu mô học gọi cả hai loại tế bào đó chung một tên là những tế bào ruột ưa chrom. Những năm gần đây, người ta cho rằng một trong số những tế bào nói trên là nơi tổng hợp và tích luỹ serotonin (5-hydroxytryptamin).

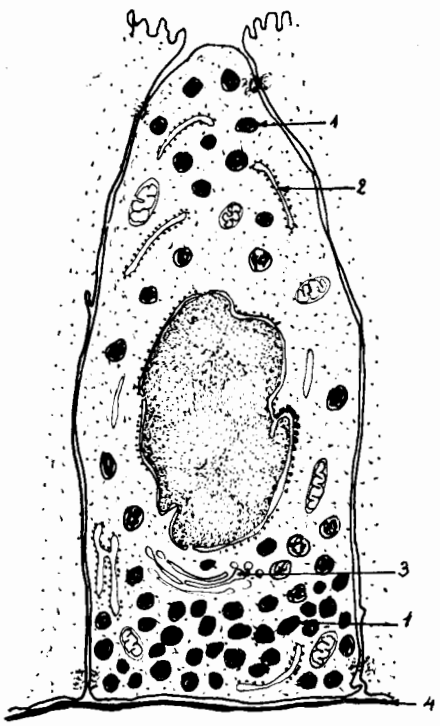

Hình 13.17. Một loại tế bào ưa bạc hay tế bào nội tiết chế tiết gastrin (Hình ảnh siêu vi).

1. Hạt chế tiết; 2. Lưới bào có hạt; 3. Bộ Golgi; 4. Màng đáy.

Những nghiên cứu của niêm mạc dạ dày - ruột bằng kính hiển vi điện tử, các tác giả nhận thấy nhiều loại tế bào có nhiều hạt chế tiết đặc biệt. Người ta cho rằng mỗi loại tế bào có một chức

năng nội tiết riêng. Một loại chỉ nhận thấy ở vùng môn vị, trong bào tương có nhiều hạt hình cầu có mật độ thay đổi và được giới hạn bởi màng. Bằng phương pháp hoá miễn dịch, người ta cho rằng những tế bào này sản xuất ra hormon gọi là gastrin (Hình 13.17). Loại tế bào có nhiều nhất là những tế bào ruột ưa chrom, được thấy suốt dọc biểu mô niêm mạc của ống dạ dày - ruột và được đặc hiệu bởi những hạt đa hình có mật độ điện tử mờ đục. Những tế bào đó có hình tháp, có cực ngọn hẹp, có nhiều vi nhung mao. Các hạt trong phần bào tương gần cực đáy tế bào có phản ứng nhuộm màu và phát huỳnh quang liên quan đến serotonin. Loại tế bào có hạt thứ ba có sự giống nhau đáng kể với những tế bào anpha (α) của những tiểu đảo Langerhans của tuỵ. Người ta ngờ rằng những tế bào loại này là nguồn gốc sinh ra glucagon ruột.

– *Tuyến môn vị*. Tuyến môn vị thuộc loại tuyến ống cong queo, chia nhánh. Thành tuyến được lợp bởi những tế bào nhầy hình khối vuông. Bào tương nhạt màu và có những hạt giống các hạt ở các tế bào khác của biểu mô niêm mạc dạ dày. Nhân tế bào dẹt, nằm ở phía đáy tế bào (Hình 13.18).

Người ta còn thấy và đã mô tả những vi quản chế tiết nằm xen giữa các tế bào tuyến. Những tiêu bản nhuộm màu bằng H.E, những tế bào tuyến môn vị rất khó phân biệt với những tế bào nhầy cổ tuyến hay những tế bào lớp thành tuyến Brunner ở tá tràng. Nhiều tác giả cho rằng các tế bào của tuyến môn vị giống hệt những tế bào nhầy cổ tuyến, bởi vì cả hai loại tế bào này có phản ứng nhuộm màu giống như phản ứng nhuộm màu với chất nhầy.

Ở dạ dày, những tuyến môn vị ở vùng cơ thắt có thể cả những tế bào viền và cả tế bào ưa bạc.

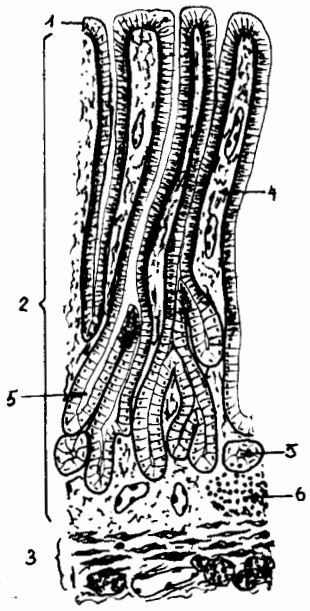

Hình 13.18. Tuyến môn vị (dạ dày người).

1. Biểu mô lớp niêm mạc; 2. Lớp đệm; 3. Cơ niêm; 4. Mô liên kết thưa lớp đệm; 5. Tuyến môn vị; 6. Đám tế bào limpho.

– *Tuyến tâm vị.* Tuyến tâm vị là những tuyến ống chia nhánh, có thể thấy tuyến xuất hiện ở ngay từ đầu miệng nối thực quản với dạ dày. Thành tuyến tâm vị được lợp bởi những tế bào nhầy giống tế bào nhầy của tuyến môn vị hoặc với những tế bào nhầy cổ tuyến của những tuyến đáy vị (tuyến dạ dày chính thức). Ở tuyến tâm vị, người ta cũng có thể gặp những tế bào ưa bạc nằm xen vào giữa những tế bào nhầy.

3.2.1.3. Lớp cơ niêm

Lớp cơ niêm của niêm mạc dạ dày gồm có một lớp cơ trơn hướng vòng nằm trong và một lớp cơ trơn hướng dọc nằm ngoài. Những bó tế bào cơ trơn của lớp cơ niêm có thể tiến vào tận phía tuyến. Các bó sợi cơ này, khi co rút, ép tầng niêm mạc làm các tuyến có thể dễ dàng đẩy các sản phẩm mà chúng đã sản xuất ra ngoài.

3.2.2. Tầng dưới niêm mạc

Được tạo thành bởi mô liên kết thưa có nhiều tế bào mỡ, dưỡng bào, tế bào lympho tự do và những bạch cầu hạt trung tính. Trong tầng dưới niêm mạc đồng thời có nhiều mạch máu, mạch bạch huyết.

3.2.3. Tầng cơ

Gồm ba lớp cơ trơn: lớp ngoài chủ yếu là những bó sợi cơ trơn có hướng dọc; lớp giữa những bó sợi hướng vòng; lớp trong, hướng chéo.

Những bó sợi cơ ở lớp ngoài cùng là những bó cơ trơn hướng dọc kéo dài từ thực quản xuống.

Những sợi cơ dọc giữ nguyên hướng dọc của mình dọc theo cả ở những chỗ cong, còn ở mặt trước và mặt sau dạ dày, các sợi cơ dần dần chuyển hướng theo hướng của đường cong lớn.

Ở vùmg môn vị, những sợi cơ hướng dọc tập hợp lại thành một lớp và tiếp tục đi xuống trở thành lớp cơ dọc ở tầng cơ của ruột. Ở chính ngay môn vị, các sợi cơ tạo thành một vùng cơ gọi là vùng cơ thắt dầy. Vùng cơ thắt giúp việc kiểm tra sự trống rỗng của dạ dày. Sự trống rỗng của dạ dày phụ thuộc chủ yếu vào sự co bóp của tầng cơ dạ dày.

3.2.4. Tầng vỏ ngoài

Là lớp ngoài cùng của thành dạ dày, tầng vỏ ngoài là một lớp mỏng mô liên kết lợp phía ngoài tầng cơ. Mặt ngoài cùng của tầng vỏ ngoài có lớp trung biểu mô lợp.

3.2.5. Mô sinh lý dạ dày

Dạ dày có hai chức năng: chức năng cơ học đảm nhiệm bởi tầng cơ và chức năng hoá học, dạ dày tiết ra dịch vị, phụ thuộc hoạt động chế tiết của các tuyến. Dịch vị có 500-1000ml/ngày là một dịch trong, không màu, có chứa chất nhầy, nước, các chất điện giải, chất men pepsin. Men pepsin tiêu hoá các loại protein trong môi trường acid.

Chức năng cơ học của dạ dày làm nhiệm vụ nhào trộn những chất chứa trong đó và sự đẩy các chất đó từ dạ dày xuống ruột phụ thuộc vào tầng cơ của dạ dày. Tầng cơ trơn ở vùng đáy dạ dày sinh ra những sóng nhu động lan ra phía trước và ra khắp dạ dày theo chiều xuốngphía môn vị. Một đợt sóng nhu động của dạ dày có thể đẩy 5-15ml dưỡng trấp xuống tá tràng. Dạ dày như chỗ chứa để tập trung thức ăn của từng bữa ăn.

Chất sinh pepsin được tổng hợp bởi những tế bào chính của tuyến đáy vị và được giải phóng ra khỏi tế bào do sự kích thích thần kinh. Độ pH thấp của chất chứa trong dạ dày phụ thuộc vào lượng HCl chế tiết bởi những tế bào viền. Do sự tách một đoạn polypeptid của chất sinh pepsin và sự chuyển chất sinh pepsin thành pepsin, tức thành enzym có hoạt tính. Hoạt tính của enzym cao nhất khi pH = 2. Như vậy enzym khá quan trọng trong sự tiêu hoá protein ở dạ dày.

Ngoài ra còn có một loại glycoprotein gọi là yếu tố nội của dạ dày cũng được giải phóng vào lòng dạ dày. Trước kia người ta cho rằng yếu tố nội được chế tiết bởi tế bào chính. Nhưng ngày nay, người ta biết rõ rằng chất đó được sản xuất từ những tế bào viền.

Yếu tố nội liên kết với vitamin B12 làm cho ruột dễ hấp thụ vitamin . Khi sự hấp thụ bị thiếu hụt làm khả năng trưởng thành của hồng cầu ở tuỷ xương bị rối loạn, sẽ dẫn đến bệnh thiếu máu ác tính. Vì vậy yếu tố nội nhiều khi còn được gọi là yếu tố chống thiếu máu ác tính. Người bị bệnh thiếu máu ác tính, những tuyến đáy vị không có hay thiếu tế bào viền. Trong phẫu thuật, khi cắt phần lớn dạ dày, cần phải đưa vào cơ thể vitamin B12 để ngăn ngừa sự phát triển của bệnh thiếu máu nặng.

Có thể, dạng hoạt động chức năng quan trọng nhất của dạ dày là tạo ra chất chế tiết có pH = 2-0,9. Do dó nồng độ H^+ có thể đạt tới mức độ 10^6 lần lớn hơn nồng độ H^+ có trong máu.

Khả năng chế tiết acid của tế bào viền tuyến đáy vị là rõ ràng, không còn có điều gì nghi ngờ nữa. Tách rời một phần có 80-95% tế bào viền ra khỏi biểu mô tuyến đáy vị vẫn thấy tế bào này tiết trực tiếp HCl. Mặc dù nồng độ H^+ trong dạ dày rất cao nhưng bình thường, sự khuyếch tán chất

acid qua niêm mạc có ít hay không có. Nếu niêm mạc dạ dày tiếp xúc với aspirin hay với rượu, cồn, biểu mô niêm mạc bị tổn thương nặng và hiệu lực bảo vệ của biểu mô lớp niêm mạc giảm đáng kể.

Chất gastrin (một hexa decapeptid) có mặt ở điểm niêm mạc dạ dày được tạo ra từ một trong những loại tế bào ưa bạc gặp chủ yếu ở vùng môn vị và ở tá tràng. Gastrin thực hiện một loạt chức năng. Nó gắn với cảm thụ thể, trên bề mặt màng bào tương của những tế bào viền và kích thích sự chế tiết acid. Gastrin thúc đẩy sự chế tiết chất sinh men (ở tế bào chính) và kích thích sự tiết chất này ra ngoài.

3.3. Ruột non

Ruột non là đoạn ống tiêu hoá chính thức nối dạ dày với ruột già. Ruột non có chiều dài 4-6m, được chia làm ba đoạn: tá tràng, hỗng tràng và hồi tràng. Mặc dù giữa ba đoạn đó có những khác biệt nhỏ về mặt đại thể và vi thể, nhưng chúng vẫn có cấu trúc cơ bản giống nhau và giữa các đoạn có sự chuyển đổi từ từ.

Những chức năng chính của ruột non là:

- Đẩy chất dưỡng trấp, từ dạ dày tới, về phía các đoạn ống tiêu hoá bên dưới;
- Tiếp tục sự tiêu hoá bằng những dịch tiêu hoá đặc biệt chế tiết bởi các tuyến nằm trong ống tiêu hoá và các tuyến phụ thuộc nằm ở ngoài (gan, tuy);
- Hấp thụ từ máu và các mạch bạch huyết trong niêm mạc của mình những chất dinh dưỡng sinh ra do sự tiêu hoá.

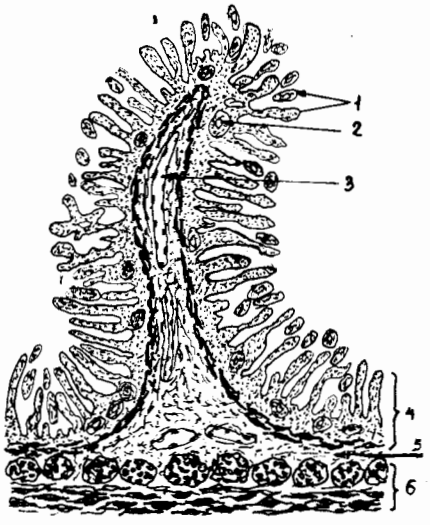

Hình 13.19. Hình ảnh thành ruột (cắt dọc).

1. Nhung mao; 2. Tuyến Lieberkuhn;
3. Mạch dưỡng trấp trung tâm;
4. Tầng niêm mạc; 5. Tầng dưới niêm mạc;
6. Tầng cơ.

- Thành của ruột non, giống như các đoạn khác của ống tiêu hoá, cũng gồm bốn tầng áo đồng tâm: niêm mạc, dưới niêm mạc, tầng cơ và vỏ ngoài.

3.3.1. Tầng niêm mạc

Niêm mạc là tầng áo trong cùng và quan trọng nhất vì niêm mạc là nơi có những cấu trúc hình thái phù hợp với chức năng sinh lý chủ yếu của ruột non. Đó là nơi có những cấu trúc đặc biệt thích ứng với chức năng hấp thụ và chức năng tiêu hoá.

Để chức năng hấp thụ được thực hiện có hiệu quả, ruột non cần có một diện tích tiếp xúc rộng, những tế bào biểu mô thuộc loại tế bào hấp thụ. Người ta thấy niêm mạc ruột non có ba cách làm tăng diện tích hấp thụ:

- *Cách thứ nhất:* niêm mạc (biểu mô, lớp đệm, cơ niêm) của ruột non được tầng dưới niêm mạc đội lên cao thành các nếp nhăn hình bán nguyệt. Có thể trong thấy những nếp nhăn này nhô từ 1/2 đến 2/3 vào lòng ruột. Những nếp gấp này là những cấu trúc tồn tại thường xuyên không những ở niêm mạc mà cả ở tầng dưới niêm mạc (xem Hình 13.19), được gọi là những van ngang (van Kerckring). Những van lớn có chiều cao 8-10mm, chiều rộng 3-4mm, chiều dài 2-5cm.

Ở tá tràng chưa có van ngang, từ đoạn đầu đến đoạn cuối của hỗng tràng, van ngang nhiều dần và cao dần; đến nửa dưới của hồi tràng, số lượng và chiều cao của van ngang giảm dần.

- *Cách thứ hai.* Cách thứ hai, cách hiệu nghiệm nhất để làm tăng diện tích, là sự hình thành trên mặt niêm mạc những nhung mao ruột.

Nhung mao là những cấu trúc nhỏ, hình ngón tay, lồi lên khỏi mặt niêm mạc, có chiều cao 0,5-1,5mm, tuỳ thuộc mức độ căng của thành ruột và tuỳ thuộc giai đoạn co giãn của những sợi cơ trơn trong

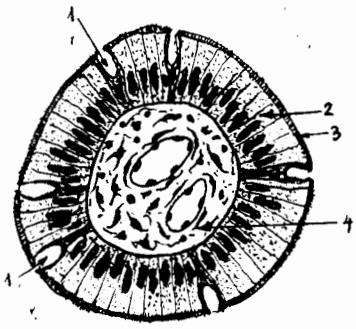

Hình 13.20. Nhung mao ruột (cắt ngang).

1. Tế bào hình dải (tiết nhầy);
2. Tế bào hấp thụ (có mâm khía);
3. Mâm khía; 4. Lớp đệm.

lòng nhung mao. Mỗi nhung mao ruột được tạo thành bởimột trục liên kết được lợp bởi biểu mô (Hình 13.20).

Khắp bề mặt niêm mạc ruột non, biểu mô lợp trên mặt bị mô liên kết đệm (lớp đệm) đẩy lên thành những nhung mao ruột làm cho mặt niêm mạc trông như nhung (Hình 13.21).

Diện tích của biểu mô được tăng lên không chỉ bởi sự tạo ra những nhung mao mà còn bởi những chỗ lõm xuống của biểu mô lợp để tạo ra những tuyến ống. Giữa những đáy của các nhung mao, có những miệng mở ra của những tuyến Lieberkuhn.

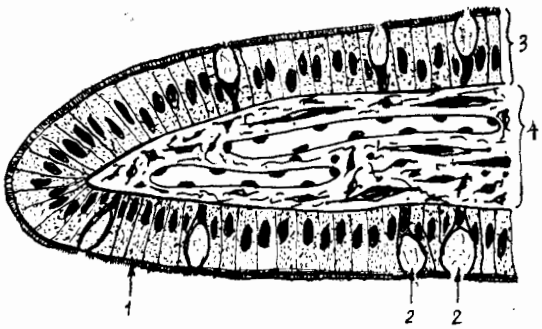

Hình 13.21. Nhung mao ruột (cắt dọc).

1. Mâm khía (trên mặt tế bào hấp thụ);
2. Tế bào hình đài (tiết nhầy);
3. Lớp biểu mô lợp niêm mạc;
4. Lớp đệm.

– *Cách thứ ba.* Quan sát các tế bào hấp thụ của biêu mô niêm mạc ruột bằng kính hiển vi quang học, người ta thấy trên mặt tự do của các tế bào đó có một dải gồm những vết dọc, mảnh, gọi là mâm khía.

Dưới kính hiển vi điện tử, thấy thực chất mâm khía được tạo thành bởi những nếp gấp hình ngón tay của màng bào tương ở mặt ngọn tế bào biểu mô. Những nếp gấp đó là những vi nhung mao (xem phần 2.5.1.1, chương 4, hình 4.3).

3.3.1.1. Biểu mô. Biểu mô lợp toàn bộ mặt niêm mạc ruột non thuộc loại biểu mô trụ đơn. Trong biểu mô, có thể phân biệt ba loại tế bào: tế bào hấp thụ (tế bào mâm khía), tế bào hình đài và tế bào ưa bạc.

– *Tế bào hấp thụ (tế bào mâm khía).* Đó là những tế bào có hình trụ, cao 20 - 26 micromet. Nhân tế bào hình bầu dục, nằm ở cực đáy. Trên mặt tự do của tế bào, có những vạch dọc tạo thành một lớp khía dọc. Dưới kính hiển vi quang học, lớp khía dọc này được gọi là mâm khía (Hình 13.20 và 13.21). Phía dưới mâm khía, có một vùng sáng, thường không có bào quan, nhưng có một cấu trúc gọi là dải tận (trama terminal).

Cấu trúc này có tính lưỡng chiết quang khi quan sát dưới kính hiển vi phân cực, hoặc có thể nhuộm chọn lọc bằng phương pháp ngấm acid tanic, acid phosphomolybdic. Phần bào tương nằm phía dưới dải tận có nhiều ti thể hình sợi, phía trên nhân có bộ Golgi phát triển.

Ảnh chụp dưới kính hiển vi điện tử thấy mâm khía của những tế bào hấp thụ được tạo thành bởi nhiều vi nhung mao song song và rất gần nhau. Các vi nhung mao làm diện tích bề mặt tiếp xúc của tế bào với lòng ruột tăng lên 30 lần. Mỗi tế bào mâm khía có khoảng 3.000 vi nhung mao. Chiều cao của mỗi vi nhung mao khoảng 1-1,4 micromet, đường kính 80nm. Màng bào tương bọc ngoài vi nhung mao có cấu trúc như bình thường nhưng có điểm đáng chú ý là có những sợi tơ mảnh chia nhánh từ lớp ngoài của màng phát ra làm cho màng có dạng có lông. Những tơ ở trên đỉnh vi nhung mao to và nhiều hơn ở thành bên. Sự hoà trộn của những tơ trên đỉnh các vi nhung mao ruột tạo thành một cái màng trên mặt mâm khía, có chiều cao 0,1-0,5micromet. Ở loài người, màng mặt rất phát triển và được coi là thành phần không thể tách rời của mặt tự do tế bào. Màng mặt rất vững chắc đối với các yếu tố tiêu protein và tiêu nhầy. Do đó nó có chức năng bảo vệ, đồng thời hoạt động như một men, tham gia một cách tích cực vào quá trình tiêu hoá.

Những men tiêu hoá trong lòng ruột như chất amylase của tuỵ, những protease, có thể được hấp phụ trên một diện tích rộng, đại diện bởi những sợi glycoprotein của màng mặt. Do đó một số quá trình tiêu hoá trước khi xảy ra trong lòng ruột có thể được xảy ra trên bề mặt của vi nhung mao.

Những mâm khía ruột được được tách rời có khả năng thuỷ phân disaccharid và polypeptid thành monosaccharid và acid amin. Hiện tượng này xác nhận rằng các men disaccharidase và men peptidase có mặt trong màng của vi nhung mao.

Người ta cho rằng ngoài hoạt tính men, màng mặt của hỗng tràng còn có thể có những cảm thụ thể đặc biệt hay những điểm có khả năng liên kết với những chất hấp thụ có chọn lọc của ruột. Vì vậy ngày nay người ta chứng minh rằng màng của mâm khía và màng mặt phía trên (không nhìn thấy dưới kính hiển vi quang học) đóng vai trò rất quan trọng trong chức năng tiêu hoá và hấp thụ của ruột non. Bên trong mỗi vi nhung mao, có một bó sợi thẳng, hướng dọc, nằm trong một dải bào tương mảnh. Các sợi từ vi nhung mao đi xuống dải tận (trama terminal). Quan sát dưới kính hiển vi điện tử, dải tận trông như một lưới sợi rất mảnh mà phần lớn có hướng song song với mâm khía. Ở cạnh bên tế bào, những sợi của dải tận

kết hợp với những sợi của dải bịt (zonula occludens). Những sợi nằm trong các vi nhung mao hình thành những phức hợp cấu trúc hình mũi tên, do actin tạo thành. Người ta cho rằng những sợi trong các vi nhung mao và trong các dải tận giữ cho hình thể của vi nhung mao được ổn đinh. Tuy nhiên cũng có thể gạt bỏ ý kiến cho rằng các vi nhung mao có thể co ngắn lại do sự co của những sợi actin nằm trong trục của chúng.

Phía dưới dải tận, trong bào tương có nhiều ti thể dài, nhiều lysosom, nhiều lưới nội bào nhẵn. Màng của lưới nội bào chứa nhiều men cần cho sự tổng hợp triglycerid từ acid béo và monoglycerid. Bào quan này đóng vai trò quan trọng trong sự hấp thụ chất mỡ của ruột. Lưới nội bào có hạt thường nằm gần nhân, nhưng số lượng ngày càng nhiều về phía cực đáy tế bào. Bộ Golgi thường xuất hiện ở vị trí thường xuyên.

- *Tế bào hình đài.* Những tế bào hình đài là những tế bào hình trụ cao, nằm rải rác không đều đặn, xen kẽ giữa những tế bào hấp thụ (tế bào mâm khía) (Hình 13.20, 13.21). Phần cực ngọn tế bào phình ra, trong có chứa những giọt chất nhầy, còn phần đáy tế bào gần như không có chứa chất chế tiết, tạo thành một cái cuống hẹp trong có chứa một nhân dẹt. Bào tương bào chung quanh nhân ưa thuốc nhuộm màu base mạnh.

  Nghiên cứu bằng kính hiển vi điện tử thấy:

- Nhiều túi của lưới nội bào có hạt có hướng ít nhiều song song với đáy hay với mặt bên của tế bào;
- Bộ Golgi rất phát triển, thường nằm ở vùng giữa nhân (ở phía dưới) và những hạt chất nhầy (ở phía trên).

Những tế bào tiết nhầy hình đài liên hệ với những tế bào hấp thụ bên cạnh bởi những phức hợp liên kết điển hình. Người ta có thể nhận thấy trên mặt tự do của tế bào hình đài có những vi nhung mao thưa thớt. Chiều cao và số lượng của các vi nhung mao phụ thuộc vào độ căng của phần tế bào cực ngọn chứa chất nhầy.

Sản phẩm chế tiết của tế bào hình đài là chất nhầy (một chất màu trong và có độ nhớt giống lòng trắng trứng tươi). Những nghiên cứu hoá học và hoá tế bào thấy chất nhầy này là một chất hỗn hợp của ít nhất là hai loại mucoprotein và một polysaccharid sulfat.

Chất nhầy ở khe ruột, ở những nhung mao, cũng như ở dọc theo chiều dài của ruột, có tính chất khác nhau. Nói chung, chất polysaccharid acid ở

các tế bào hình dài ở ruột già nhiều hơn ở các tế bào hình đài của ruột non. Những nghiên cứu bằng phóng xạ đánh dấu (phóng xạ tự chụp hình), người ta thấy rằng sự tổng hợp các protein có liên quan tới số lượng của lưới nội bào có hạt nằm ở phần đáy tế bào, còn sự tổng hợp chất polysaccharid xảy ra ở bộ Golgi.

Có thể coi tế bào hình đài là một tuyến đơn bào. Chất chế tiết của nó là chất nhầy có tác dụng bôi trơn và bảo vệ bề mặt niêm mạc ruột.

– *Tế bào ưa bạc (hay tế bào ruột ưa chrom).* Ở phía đáy biểu mô ruột, xen vào các tế bào hấp thụ, rải rác có những tế bào nhỏ trong bào tương có nhiều hạt. Đa số tế bào này có hình cầu hay hình tháp tiếp giáp với đáy của biểu mô. Đôi khi có một vài tế bào ưa bạc có hình cái chai, có phần ngọn mảnh, kéo dài tới mặt tự do của biểu mô. Các hạt trong bào tương có khuynh hướng tập trung ở cực đáy của tế bào, giữa nhân và màng đáy. Vị trí của tế bào và vị trí của các hạt trong tế bào làm cho người ta xác nhận rằng những tế bào ưa bạc là những tế bào tuyến nội tiết đơn bào và chất chế tiết của chúng được giải phóng vào lớp đệm chứ không vào lòng ruột.

Tế bào ưa bạc có thể nằm riêng rẽ, rải rác từng tế bào hoặc nằm thành từng dải gồm nhiều tế bào suốt dọc biểu mô dạ dày - ruột. Ở biểu mô dạ dày, tế bào ưa bạc có số lượng vừa phải ở biểu mô tá tràng có nhiều hơn; ở hỗng tràng và hồi tràng, rải rác ít hơn. Nhưng ở ruột, số lượng tế bào ưa bạc khá nhiều.

Tế bào ưa bạc không phải chỉ có ở biểu mô lợp niêm mạc ruột mà còn thấy có cả ở đường dẫn mật, ở ống bài xuất của tuỵ, ở biểu mô lợp các khe ruột.

Những hạt nằm trong bào tương của tế bào ưa bạc có ái lực mạnh đối với các muối bạc hay muối chrom. Bằng các phương pháp nhuộm màu và các kỹ thuật nghiên cứu khác nhau, người ta thấy có nhiều tế bào có hạt ở đáy: một loại gọi là tế bào nhiễm bạc, một loại gọi là tế bào ưa bạc. Những nghiên cứu dưới kính hiển vi điện tử chứng minh sự khác biệt có ý nghĩa của các bào quan và những hạt đặc hiệu của các loại tế bào nói trên. Hai loại tế bào nhiễm bạc và tế bào ưa bạc có chứa 5-hydroxytryptamin (serotonin). Chất serotonin có hoạt tính đối với hệ thần kinh, gây ra sự co rút mạnh của cơ trơn. Người ta xác nhận rằng 2/3 chất serotonin có vai trò quan trọng trong sự lan truyền nhu động ruột để đẩy thức ăn và các cặn bã đi khỏi ruột. Chất reserpin gây ra sự giải phóng serotonin dẫn đến sự giảm số lượng những tế bào có hạt ở đáy.

Những tế bào hạt ở đáy có loại có cực ngọn kéo dài tới tận lòng ruột. Còn có loại có cực ngọn ngắn, không đi đến lòng ruột. Các hạt ở đáy của hai loại tế bào này khác nhau về kích thước. Hạt trong tế bào có cực ngọn dài có đường kính 200nm, còn ở tế bào có cực ngọn ngắn có đường kính 500-700nm. Cấu trúc siêu vi của loại tế bào thứ hai giống như của những tế bào α (alfa) của tiểu đảo Langerhans có chức năng tổng hợp và chế tiết enteroglucagon, yếu tố gây tăng đường huyết.

Người ta còn thấy có loại tế bào có hạt ở đáy làm nhiệm vụ chế tiết ra gastrin.

3.3.1.2. Lớp đệm

Là mô liên kết thưa nằm dưới biểu mô, là trục của các nhung mao ruột, nằm xen vào những khoảng cách giữa các tuyến Lieberkuhn, lớp mô liên kết đệm giống như mô võng vì có nhiều tế bào và sợi ưa bạc. Những sợi võng tụ đặc sát kề phía dưới biểu mô để nâng đỡ lá đáy. Ngoài ra chung quanh những khe ruột (tuyến Lieberkuhn) có lưới sợi chun mảnh đi vào tận vùng trong của nhung mao. Song song với trục nhung mao, có những bó sợi cơ trơn mảnh từ lớp cơ niêm đi lên. Các bó cơ đó gọi là cơ Brucke. Trong trục liên kết của mỗi nhung mao đều có mao mạch bạch huyết bắt đầu từ ngọn nhung mao bằng một đầu kín đi dọc suốt theo chiều dài của nhung mao xuống chân nhung mao. Đó là mạch dưỡng trấp trung tâm. Mạch này nối tiếp với mạch bạch huyết chung của niêm mạc ruột. Mạch dưỡng trấp trung tâm là con đường quan trọng để đồng hoá chất lipid đã được hấp thụ. Sự co giãn có chu kỳ của cơ Brucke ở trung tâm nhung mao làm chất dưỡng trấp và những chất dinh dưỡng trong mạch dưỡng trấp trung tâm được đẩy tới những mạch bạch huyết lớn rồi vào ống ngực.

Trong lớp đệm của niêm mạc ruột có thể nhận thấy có nhiều tế bào lympho, nhiều tương bào, bạch cầu có hạt ưa acid và nhiều đại thực bào. Những tế bào này kết hợp với nhau trong việc bảo vệ cơ thể chống lại các vi khuẩn, các chất độc và các kháng nguyên có trong lòng ruột.

Trong số các tế bào tự do có mặt trong lòng ruột, loại tế bào có nhiều hơn cả là tế bào lympho, một loại tế bào di động có quyền năng miễn dịch. Một số tế bào thuộc loại này có khả năng biệt hoá thành tương bào, sản sinh ra kháng thể. Nhiều tế bào lympho từ lớp đệm xâm nhập vào lớp biểu mô niêm mạc ruột già. Trước kia người ta cho rằng các tế bào lympho xâm nhập vào biểu mô rồi lách qua biểu mô vào lòng ruột và bị tiêu huỷ ở đó. Ngày nay nghiên cứu bằng phương pháp phóng xạ đánh dấu sử dụng thymidin-H3) đã cho phép người ta xác nhận rằng hơn 95% tế bào lympho

nằm ở 1/3 dưới của biểu mô và không thấy có dấu hiệu nào chứng tỏ chúng sẽ xuyên qua lớp biểu mô để vào lòng ruột. Ý nghĩa của hiện tượng này chưa được sáng tỏ.

Ngoài ra trong lớp đệm của ruột non còn thấy:

– *Mô bạch huyết* rải rác hay tập trung thành nang bạch huyết. Ở suốt dọc ống ruột từ trên xuống phía ruột già, trong lớp đệm, đều có mô bạch huyết có khuynh hướng phát triển ngày càng nhiều và càng to. Những nang bạch huyết lớn có thể xâm nhập xuống cả tầng dưới niêm mạc.

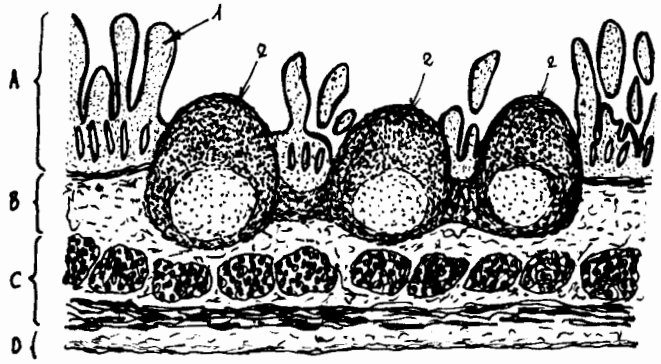

Hình 13.22. Mảng Peyer (hồi tràng cắt dọc).

A. Niêm mạc; B. Dưới niêm mạc;
C. Tầng cơ; D. Vỏ ngoài;
1. Nhung mao; 2. Mảng Peyer.

Ở hồi tràng, số lượng nang bạch huyết nhiều lên và tập hợp thành những mảng có hình bầu dục, dài 8-20mm có thể nhìn thấy bằng mắt thường. Đó là những mảng Peyer. Mỗi mảng Peyer gồm khoảng 30-40 nang bạch huyết (Hình 13.22). Mặt ruột ở phía trên mảng Peyer, các vi nhung mao và đặc biệt là các khe ruột thường bị mất, không có. Bằng kính hiển vi điện tử quét, người ta phát hiện rằng biểu mô lợp trên mặt các nang bạch huyết ở mảng Peyer là biểu mô dẹt gồm một loại tế bào khác với những tế bào biểu mô lợp ở các vùng khác.

Mảng Peyer có thể coi là hàng rào bảo vệ chống các yếu tố gây bệnh. Nhưng trong trường hợp sốt thương hàn, những mảng Peyer lại là nơi bị nhiễm khuẩn và viêm mạnh, nên ở đây có thể bị loét, chảy máu và thủng.

– *Những sợi thần kinh* trong lớp đệm là những sợi từ tùng thần kinh Meissner nằm ở dưới lớp niêm mạc đi lên.

– *Các tuyến của ruột non.* Trong lớp đệm và ở lớp dưới niêm mạc của ruột non có hai loại tuyến; tuyến Lieberkuhn và tuyến Brunner.

+ *Tuyến Lieberkuhn.* Nằm ở lớp đệm của niêm mạc ruột, có tất cả các đoạn của ruột non. Có thể coi tuyến Lieberkuhn như những khe lõm sâu xuống của biểu mô lợp niêm mạc ruột vào phía trong thành ruột. Biểu mô lợp thành tuyến là phần biểu mô tiếp tục của biểu mô lợp các nhung mao ruột (Hình 13.23). Một nửa phía trên của các khe (tuyến Lieberkuhn) được lợp bởi biểu mô trụ đơn thấp gồm có các tế bào hấp thụ, tế bào hình đài tiết nhầy và một số tế bào có hạt ở đáy (tế bào ưa chrom, ưa bạc). Nửa dưới của tuyến Lieberhuhn, các tế bào lợp thành tuyến không phân biệt rõ ràng và có nhiều hình gián phân. Vùng này chính là nơi sinh ra những tế bào mới để dần dần thay thế những tế bào bị bong ra khỏi các ngọn các nhung mao.

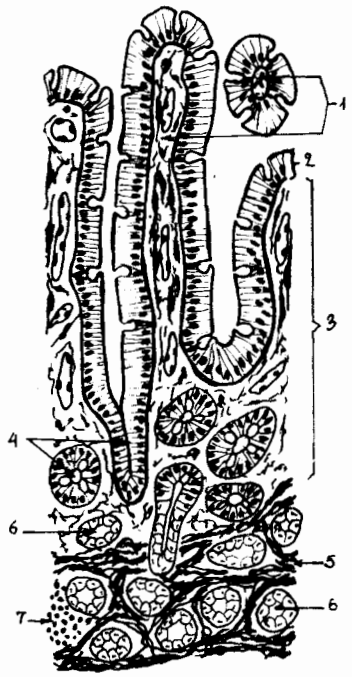

Hình 13.23. Tá tràng (cắt dọc).

1. Nhung mao; 2. Biểu mô lợp niêm mạc;
3. Lớp đệm; 4. Tuyến Lieberkuhn;
5. Cơ niêm; 6. Tuyến Brunner;
7. Đám tế bào lympho.

Về tế bào hình đài tiết nhầy, trước kia người ta cho rằng chúng có thể tích luỹ các chất chế tiết rồi chất đó được bài xuất ra khỏi tế bào và lại được

tích luỹ rồi bài xuất ra. Chu kỳ hoạt động như vậy được lặp đi lặp lại nhiều lần. Nhưng ngày nay người ta cho rằng đời sống của một tế bào hình đài tiết nhầy của ruột thường chỉ khoảng từ 3 đến 4 ngày và có lẽ các tế bào hình đài chế tiết chất nhầy liên tục và thường chỉ thực hiện một chu kỳ chế tiết.

– *Tế bào Paneth.* Biểu mô lợp thành tuyến Lieberkuhn, ngoài ba loại tế bào nói trên, còn có một loại tế bào tập hợp thành đám nhỏ nằm ở đáy sâu của những tuyến Lieberkuhn. Đó là những tế bào Paneth (Hình 13.24).

Các tế bào Paneth có hình tháp, nhân hình cầu hay bầu dục, nằm gần đáy tế bào, còn ở cực ngọn có nhiều hạt chế tiết. Các tế bào Paneth có những đặc điểm tế bào học của những tế bào hoạt động chế tiết protein tích cực: phần bào tương phía đáy tế bào bắt màu base mạnh, dưới kính hiển vi điện tử thấy vùng này có những túi lưới nội bào song song trong lòng có chứa chất đậm đặc đối với dòng điện tử, đôi khi thấy có sự kết tủa của các chất đó dưới dạng tinh thể. Bộ Golgi phát triển giống như ở các tế bào tuyến khác, thường có những hạt chế tiết ở các giai đoạn hình thành khác nhau. Ở tuyến Lieberkuhn loài người, số lượng tế bào Paneth có nhiều.

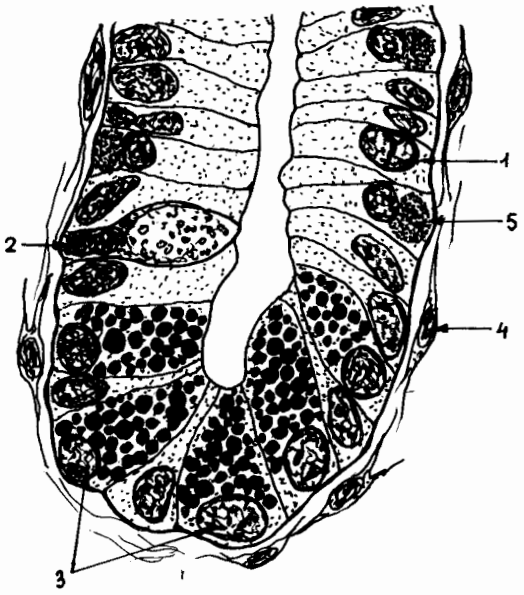

Hình 13.24. Các loại tế bào ở thành tuyến Lieberkuhn.

1. Tế bào hấp thụ; 2. Tế bào hình đài; 3. Tế bào Paneth; 4. Tế bào sợi (ở lớp đệm); 5. Tế bào ưa bạc.

Tế bào Paneth chế tiết liên tục, không nghỉ. Lượng chất chế tiết được tăng lên bởi tác động của pilocarpin. Dựa vào những phân tích hoá học, người ta cho rằng tế bào Paneth có khả năng tổng hợp phức hợp protein-polysaccharid. Một số tác giả cho rằng những hạt trong bào tương tế bào có chứa một loại enzym có khả năng diệt khuẩn và một loại lysozym. Bằng

phương pháp phóng xạ đánh dấu, người ta thấy tế bào Paneth tập trung chất Zn phóng xạ, một loại kim loại tham gia chủ yếu vào thành phần chính của một số men, nhưng không thấy có một men tiêu hoá nào đặc biệt được chứa trong tế bào Paneth.Vì vậy, chức năng của tế bào Paneth vẫn chưa được thực sự sáng tỏ.

– *Tuyến tá tràng (tuyến Brunner).* Chỉ có ở tá tràng, các tuyến này nằm ở trong lớp đệm của niêm mạc và cả ở tầng dưới niêm mạc.

Ở người, tuyến Brunner nằm suốt dọc từ chỗ cơ thắt môn vị xuống cuối đoạn tá tràng. Các tuyến Brunner giảm dần độ lớn từ đoạn trên tá tràng xuống đoạn dưới và khi chuyển sang hỗng tràng, tuyến Brunner biến hết. Đôi khi ở đoạn trên hỗng tràng, trong lớp dưới niêm mạc vẫn còn tồn tại một ít tuyến Brunner.

Những phần chế tiết tận cùng của tuyến là một ống chia nhiều nhánh cuộn lại thành những tiểu thuỳ có đường kính 0,5-1,0mm. Các ống bài xuất của tuyến đi qua lớp cơ niêm để mở vào đáy các khe ruột.

Biểu mô lợp thành tuyến Brunner có hình khối vuông hay hình trụ đơn. Bào tương của tế bào biểu mô sáng màu và có nhiều hạt nhỏ rải rác. Quan sát dưới kính hiển vi điện tử, thấy các tế bào của tuyến Brunner có những đặc điểm cấu trúc của những tế bào chế tiết men và những tế bào chế tiết chất nhầy. Trong bào tương của tế bào, có nhiều ti thể, nhiều lưới nội bào có hạt nằm ở cực đáy tế bào. Những hạt chế tiết đậm đặc đối với dòng điện tử thể hiện sự giống nhau về hình thái giữa tế bào tuyến Brunner với các tế bào sinh men của tuyến tuỵ.

Người ta cho rằng chức năng chính của tuyến Brunner là bảo vệ niêm mạc tá tràng chống tác động của dịch vị có tính acid. Tính chất nhầy, tính kiềm của các sản phẩm chế tiết của tuyến Brunner có thể là những tính chất để tuyến Brunner thực hiện chức năng bảo vệ nói trên.

3.3.1.3. Cơ niêm

Là một lớp cơ có độ dày khoảng 40 micromet, gồm hai lớp cơ trơn: lớp phía trong có hướng vòng và lớp phía ngoài có hướng dọc, và một lưới sợi chun. Là lớp mô ngăn cách tầng niêm mạc với tầng dưới niêm mạc.

3.3.2. Tầng dưới niêm mạc

Tầng dưới niêm mạc được tạo thành bởi mô liên kết tương đối đặc trong có nhiều sợi chun và những tiểu thuỳ mỡ. Ở tá tràng, trong tầng dưới niêm mạc, có một lớp tuyến Brunner. Trong tầng dưới niêm mạc có thể

thấy phần đáy của những nang bạch huyết lớn, các đám rối thần kinh Meissner.

3.3.3. Tầng cơ

Gồm hai lớp cơ trơn: lớp trong hướng vòng, lớp ngoài hướng dọc. Giữa hai lớp cơ có tùng thần kinh Auerbach.

3.3.4. Vỏ ngoài

Tầng vỏ ngoài được tạo thành bởi mô liên kết thưa, mặt ngoài được lợp bởi trung biểu mô. Lớp vỏ ngoài của ruột nối tiếp với các lớp của màng ruột (xem hình 13.11).

3.4. Ruột già

Ruột già gồm những đoạn ruột từ manh tràng đến trực tràng. Chỗ ruột non mở vào ruột già có một nếp gấp của thành ruột già gọi là van hồi - manh tràng (van Bauhin) lồi vào trong lòng ruột. Gần van hồi - manh tràng có một ống ruột nhỏ, một đầu bịt kín, còn đầu kia thông với ruột già, gọi là ruột thừa. Thành của ruột già cũng có bốn tầng áo đồng tâm.

3.4.1. Tầng niêm mạc

Mặt niêm mạc ruột già nhẵn, không có van và nhung mao.

3.4.1.1. Biểu mô

Biểu mô lợp niêm mạc ruột già là biểu mô trụ đơn. Giống như biểu mô niêm mạc ruột non, biểu mô niêm mạc ruột già cũng do ba loại tế bào tạo thành: tế bào hấp thụ (tế bào có mâm khía), tế bào hình đài, tế bào ưa bạc. Số lượng tế bào hình đài tiết nhầy nhiều hơn ở ruột non.

3.4.1.2. Lớp đệm

Giống như ở ruột non, cũng được tạo thành bởi mô liên kết, cũng có nhiều tương bào và lympho bào. Những nang bạch huyết trong lớp đệm thường vượt qua lớp cơ niêm, xâm nhập xuống tầng dưới niêm mạc. Những tuyến Lieberkuhn trong lớp đệm thường dài, thẳng hơn ở ruột non. Chiều dài tuyến Lieberkuhn ở trực tràng có thể đạt 0,5-0,7mm. Khác với tuyến Lieberkuhn ở ruột non, những tuyến ở ruột già có số lượng tế bào hình đài nhiều hơn, nhưng tế bào Paneth lại không có.

3.4.1.3. Lớp cơ niêm

Được tạo thành bởi những bó cơ trơn vòng và dọc. Những bó sợi cơ mảnh, tách từ cơ niêm, có thể đi lên tận trên mặt niêm mạc (Hình 13.25).

3.4.2. Tầng dưới niêm mạc

Được tạo thành bởi mô liên kết, không có đặc biệt gì đáng kể.

3.4.3. Tầng cơ

Do hai lớp cơ trơn tạo thành (lớp trong vòng, lớp ngoài dọc). Tầng cơ ở ruột già khác với tầng cơ ở ruột non ở chỗ: lớp cơ dọc ở ngoài không hình thành một lớp liên tục mà xếp thành ba dải cơ dày riêng biệt, dọc theo chiều dài của ruột. Ở trực tràng, ba bó cơ dọc dày lại phân tán ra thành lớp cơ dọc bao chung quanh thành ruột.

3.4.4. Tầng vỏ ngoài

Được tạo thành bởi mô liên kết, nối tiếp với lá tạng của màng bụng.

Tới vùng hậu môn, lớp niêm mạc xếp thành ba nếp dọc gọi là những trụ Morgani. Ở đây các tuyến Lieberkuhn ngắn đi đột ngột rồi biến mất. Khoảng 2cm phía trên miệng hậu môn, người ta thấy có sự chuyển tiếp đột ngột từ biểu mô trụ đơn thành biểu mô lát tầng. Đây là vùng chuyển tiếp giữa niêm mạc và da.

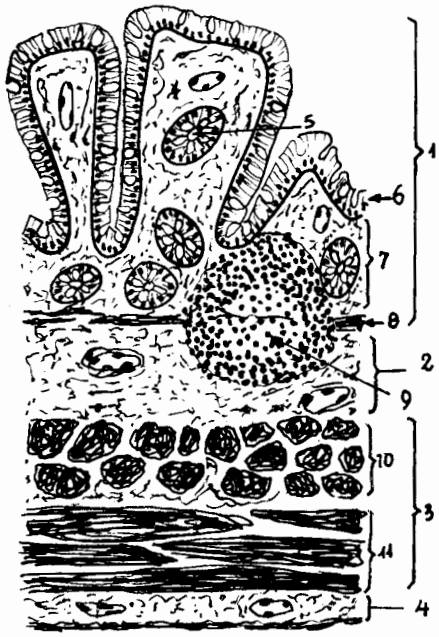

Hình 13.25. Thành ruột già (cắt dọc).

1. Tầng niêm mạc; 2. Tầng dưới niêm mạc;
3. Tầng cơ; 4. Tầng vỏ ngoài;
5. Tuyến Lieberkuhn; 6. Lớp biểu mô;
7. Lớp đệm; 8. Lớp cơ niêm;
9. Nang bạch huyết; 10. Lớp cơ vòng;
11. Lớp cơ dọc.

Ngang vùng cơ thắt hậu môn, lớp trên mặt có cấu trúc mô học của da. Những tuyến bã xuất hiện. Tại vùng này, trong lớp đệm có một đám rối

những tĩnh mạch lớn. Những tĩnh mạch này bị căng một cách khác thường, sẽ tạo ra trĩ ở hậu môn.

3.5. Ruột thừa

Là phần lồi ra thành một ống nhỏ có đầu bịt kín của manh tràng, có ở người và một số loài vật.

Thành ruột thừa tương đối dày lên do sự phát triển mạnh của mô bạch huyết tạo thành một lớp mô bạch huyết liên tục gồm những nang những điểm bạch huyết lớn hay nhỏ.

Lòng ruột thừa nhỏ, không đều, có hình khế và có chứa những khối tế bào chết và những khối chất bã, không có tế bào.

Thành ruột thừa cũng có bốn tầng áo (Hình 13.26).

3.5.1. Tầng niêm mạc

Gồm ba lớp: biểu mô, lớp đệm và cơ niêm.

3.5.1.1. Biểu mô

Giống biểu mô ruột già, do ba loại tế bào tạo thành, đó là những tế bào hấp thụ, tế bào hình đài tiết nhầy và tế bào ưa bạc.

3.5.1.2. Lớp đệm

Là lớp mô liên kết, có nhiều tuyến Lieberkuhn, những nang bạch huyết nhỏ và lớn phát triển xuống cả tầng dưới niêm mạc.

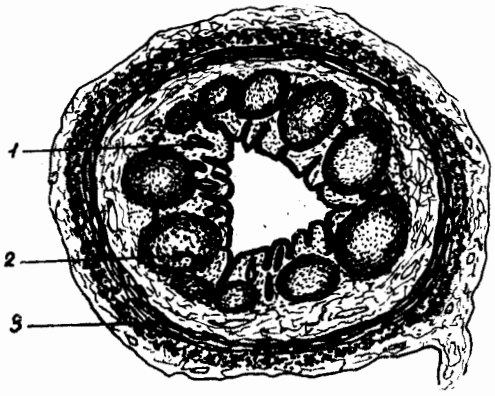

Hình 13.26. Ruột thừa (cắt ngang)

1.Tuyến Lieberkuhn; 2. Nang bạch huyết; 3. Lớp cơ

Tuyến Lieberkuhn ở ruột thừa có hình dáng không đều, độ dài khác nhau. Biểu mô lợp thành tuyến chủ yếu được tạo bởi những tế bào hấp thụ (tế bào có mâm khía), những tế bào hình đài tiết nhầy, những tế bào ưa bạc thường ở phía đáy tuyến nhiều hơn ở phần trên, đôi khi ở vùng đáy tuyến có thể có tế bào Paneth.

3.5.1.3. Lớp cơ niêm

Không liên tục, bị ngắt quãng và mỏng.

3.5.2. Tầng dưới niêm mạc được tạo thành bởi mô liên kết tương đối dày, có nhiều mạch máu, đôi khi có một số thuỳ mỡ.

3.5.3. Tầng cơ mỏng hơn ở các đoạn ruột khác nhưng hai lớp trong vòng và ngoài dọc vẫn được phân biệt rõ ràng.

3.5.4. Tầng vỏ ngoài không có gì đặc biệt.

3.6. Mô sinh lý của sự hấp thụ của ruột

Những chất chế tiết của gan và tuỵ chủ yếu tham gia vào sự tiêu hoá nhũ trấp (chyme) trong ruột non. Mật được gan và túi mật tạo ra làm chất lipid trong ruột chuyển thành nhũ tương triglycerid.

Dịch ruột chủ yếu là sản phẩm của những tuyến Lieberkuhn. Chất chế tiết của ruột, trước kia được coi như có chứa các enzym tiêu hoá và được tiết vào trong lòng ruột, nhưng ngày nay, từ những nghiên cứu sinh hoá của những mâm khía tách rời, người ta cho rằng những men tiêu hoá được khu trú ở mâm khía của những tế bào hấp thụ của ruột.

Các tế bào hấp thụ của ruột có khả năng đáp ứng và biến đổi cấu trúc bên trong của mình một cách nhanh chóng để thích ứng với sự hấp thụ lipid. Ăn mỡ kích thích sự tạo ra lưới nội bào nhẵn để chuẩn bị cho sự tổng hợp mới chất triglycerid và sự vận chuyển chất đó đến bộ Golgi.

Sự vận động tích cực của những nhung mao ruột là hoạt động quan trọng của cơ chế hấp thụ. Có thể nhận thấy rằng một cái nhung mao khi có ngắn lại một nửa chiều cao của mình thì bề dày của nó tăng đáng kể, rồi nhung mao lại từ từ duỗi ra, đạt tới chiều cao ban đầu. Mỗi phút, một nhung mao co, giãn khoảng 6 lần. Trong thời gian co, thể tích của nhung mao giảm đi, những chất chứa trong mạch dưỡng trấp trung tâm được chuyển vào lưới mao mạch bạch huyết nằm trong tầng dưới niêm mạc. Sự co ngắn của nhung mao được coi như kết quả của sự co ngắn của những bó sợi cơ trơn có hướng dọc ở trong trục của nhung mao.

Sự co dãn của nhung mao phụ thuộc vào sự kiểm soát của đám rối thần kinh Meissner nằm ở tầng dưới niêm mạc. Sự kích thích cơ học trực tiếp ở đáy nhung mao cũng tạo ra sự co rút của nhung mao và tác nhân

kích thích được lan ra từ những mao bị kích thích đến các những mao xung quanh.

4. NHỮNG TUYẾN TIÊU HOÁ

Ngoài những tuyến nằm trong thành ống tiêu hoá, còn có những tuyến tách riêng ra để trở thành những cơ quan riêng biệt. Đó là gan, tuỵ, tuyến nước bọt.

4.1. Gan

Gan là một tuyến lớn nhất trong cơ thể, nặng khoảng 1.500g. Gan vừa là tuyến ngoại tiết (tiết mật vào tá tràng qua hệ thống ống dẫn mật), vừa như một tuyến nội tiết (tổng hợp một số chất và những chất này được chuyển trực tiếp vào máu).

Gan nhận một khối lượng lớn máu tĩnh mạch (70%) qua tĩnh mạch cửa và một thể tích nhỏ máu động mạch từ động mạch gan. Máu trong gan rời khỏi gan bởi tĩnh mạch trên gan. Những sản phẩm hấp thụ từ sự tiêu hoá được chuyển hoá và đi vào gan, hoặc biến đổi tại đó rồi lại trở về máu để tích luỹ lại, hoặc để sử dụng ở những cơ quan khác. Gan còn có thể thu nhận những chất độc từ ruột hay từ tuần hoàn chung, rồi phá huỷ các chất đó bằng quá trình oxy hoá, khử oxy, hoặc khử độc. Những chất độc sau khi được biến đổi sẽ được bài xuất vào mật. Mật là một dịch phức hợp đóng vai trò quan trọng trong sự tiêu hoá, nhưng đồng thời cũng có thể được coi như phương tiện vận chuyển chất bài xuất, tức vận chuyển những chất đã được khử độc và những chất có tiềm năng độc vào ruột để từ đó được thải ra ngoài.

Gan còn tổng hợp các loại protid quan trong của máu, là cơ quan có khả năng tích luỹ hydro carbua dưới dạng glycogen và giải phóng glucose để duy trì nồng độ bình thường của glucose trong máu.

Nghiên cứu dưới kính hiển vi thấy gan được tạo bởi những tế bào biểu mô họp thành bởi những dây tế bào nối với nhau. Gan được chia làm nhiều thuỳ. Bất kỳ thuỳ nào cũng được tạo thành bởi những khối nhỏ có cấu trúc điển hình gọi là những tiểu thuỳ. Mỗi tiểu thuỳ được coi là một đơn vị của gan cả về phương diện cấu tạo cũng như về phương diện chức năng.

4.1.1. Tiểu thuỳ gan

Gan lợn và một số động vật khác tiểu thuỳ gan được phân định một cách rõ ràng nhờ một lớp mô liên kết vây quanh. Nhưng ở đa số động vật có vú và ở người, giữa các tiểu thuỳ không có biên giới rõ rệt. Mặc dù vậy, sự sắp xếp theo hướng toả ra xung quanh tĩnh mạch trung tâm của các đáy tế bào gan và của các mao mạch nan hoa cho phép người ta có thể phân biệt các tiểu thuỳ và xác định biên giới tưởng tượng cho các tiểu thuỳ bằng cách lấy các điểm chuẩn là: tĩnh mạch trung tâm và những khoảng cửa.

Hiện nay người ta xác định tiểu thuỳ gan theo ba cách, do đó có ba loại tiểu thuỳ gan với ba tên gọi khác nhau:

- *Tiểu thuỳ gan cổ điển*. Tiểu thuỳ gan cổ điển được Kiernan mô tả năm 1837. Quan sát các tiêu bản mô học gan thấy mỗi tiểu thuỳ là một khối nhu mô gan có hình nhiều góc (5-6góc). Mỗi góc có một khoảng mô liên kết gọi là khoảng cửa. Mỗi khoảng cửa có chứa một nhánh tĩnh mạch cửa, một động mạch gan và một ống dẫn mật.

Máu từ những nhánh nhỏ của động mạch gan và tĩnh mạch cửa (nằm ở khoảng cửa) đi vào các mao mạch nan hoa chảy qua tiểu thuỳ theo hướng đi vào trung tâm và đi ra khỏi tiểu thuỳ bởi tĩnh mạch trung tâm tiểu thuỳ (Hình 13.27). Từ tĩnh mạch trung tâm tiểu thuỳ toả ra những dây tế bào hay bè tế bào gọi là bè Remak, nối với nhau thành lưới tế bào (Hình 13.27).

Cấu tạo tiểu thuỳ được Kiernan mô tả như trên có lẽ được hình thành do kết quả của định luật thủy động học của dòng máu trong gan. Phù hợp với quan điểm nêu trên, gan có thể được coi như một túi rắn đầy dịch lỏng trong có treo lơ lửng một cấu trúc xốp tạo hình của gan. Người ta cho rằng dòng chảy từ những nhánh của tĩnh mạch cửa đến tĩnh mạch gan xác định sự sắp xếp hướng đi của các mao mạch nan hoa từ ngoại vi tiểu thuỳ vào phía trung tâm. Với những đặc điểm cấu tạo như vậy của tiểu thuỳ, có thể kết luận rằng những tế bào càng gần với những nhánh của tĩnh mạch cửa thì nhận máu trước, do đó những tế bào ấy hấp thụ trước tiên các chất dinh dưỡng và oxy từ máu của tĩnh mạch cửa. Theo mức độ giảm đi của chất dinh dưỡng trong máu dọc theo đường vận chuyển từ ngoại vi vào trung tâm tiểu thuỳ, người ta có thể xác định được mức độ hoạt động chuyển hoá của từng vùng của tiểu thuỳ.

- *Tiểu thuỳ cửa*. Một số nhà mô học đã bác bỏ mô tả cổ điển của tiểu thuỳ gan do Kiernan nêu ra bởi vì nó không phù hợp với cách cấu tạo của những tiểu thuỳ của các tuyến ngoại tiết. Vì vậy, Mall đã cố

gắng đưa ra một khái niệm khác về tiểu thuỳ gan nhằm sao cho tiểu thuỳ gan cũng có một cấu trúc chung như tiểu thuỳ của các tuyến ngoại tiết khác.

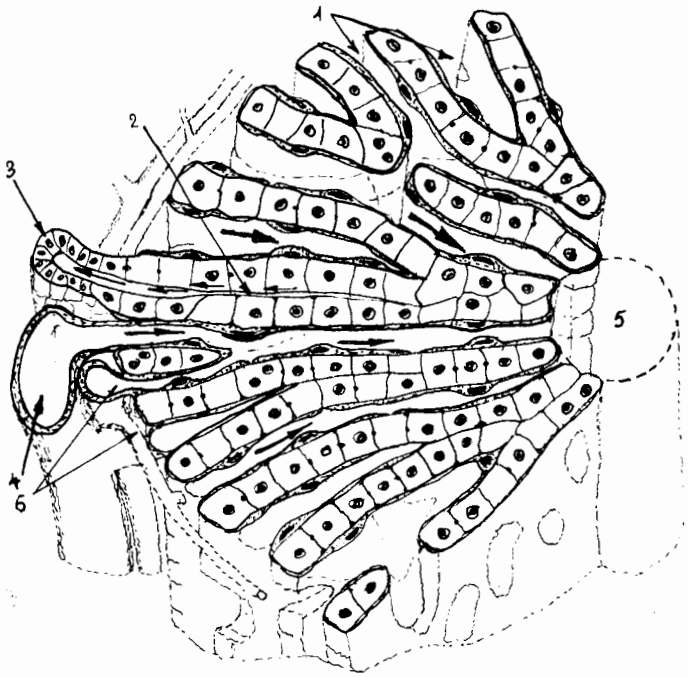

Hình 13.27. Sơ đồ tiểu thuỳ gan cổ điển (Kiernan)

1. Mao mạch nan hoa; 2. Vi quản mật;
3. Ống dẫn mật gian tiểu thuỳ; 4. Tĩnh mạch cửa;
5. Tĩnh mạch trung tâm tiểu thuỳ;
6. Nhánh động mạch gan

Theo Mall, mỗi thuỳ gan được xác định bởi một khoảng cửa và là trung tâm của tiểu thuỳ. Nhu mô của tiểu thuỳ là phần nhu mô vây quanh khoảng cửa đó. Như vậy, nhu mô của tiểu thuỳ cửa gồm những phần khác nhau của các tiểu thuỳ cổ điển (tiểu thuỳ Kiernan). Tóm lại, mỗi tiểu thuỳ cửa là một khối mà trung tâm là khoảng cửa và các đỉnh là các tĩnh mạch trung tâm tiểu thuỳ (Hình 12.28).

Ở tiểu thuỳ này người ta thấy rằng mặt có thể được đưa vào một ống dẫn nằm cạnh mạch máu ở trung tâm tiểu thuỳ. Khái niệm của Mall tạo thành cơ sở để giải thích cấu trúc của gan thích hợp hơn khái niệm về tiểu

thuỳ cổ điển. Tuy nhiên tiểu thuỳ cửa cũng chưa đủ dẫn chứng để nói rằng nó là đơn vị chức năng của gan.

– *Nang gan*. Rappaport và cộng sự đề nghị một cách phân tiểu thuỳ theo kiểu khác và gọi mỗi đơn vị được phân theo kiểu của họ là nang gan. Các tác giả coi nang gan là một kiểu cải biên của tiểu thuỳ cửa và là một đơn vị chức năng của gan.

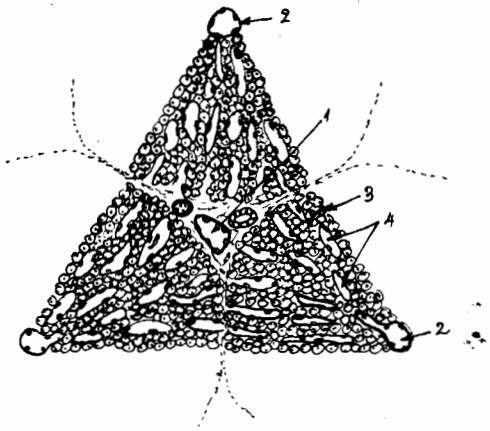

Hình 13.28. Tiểu thuỳ của (Mall).

1. Tĩnh mạch cửa; 2. Tĩnh mạch trung tâm tiểu thuỳ; 3. Bè tế bào gan (bè Remak); 4. Mao mạch nan hoa.

Mỗi nang gan là một khối tế bào gan khi cắt ngang có hình thoi mà đường chéo ngắn là đường nối hai khoảng cửa và là đường được xác định bởi cạnh chung của hai tiểu thuỳ cổ điển. Còn đường chéo dài được xác định bởi hai tĩnh mạch trung tâm tiểu thuỳ (Hình 13.29).

Rappaport chia nang gan thành ba vùng (Hình 13.29):

+ Vùng 1. Các tế bào gan nằm gần các nhánh mạch máu, nhận máu có chất lượng tốt nhất (nhiều chất dinh dưỡng, nhiều O_2).

+ Vùng 2. Nhận máu có chất lượng vừa phải nhưng kém hơn chất lượng máu ở vùng 1.

Vùng 3. Gần tĩnh mạch trung tâm, máu tới đây có chất lượng kém nhất.

Về chức năng và bệnh lý, khái niêm nang gan có ý nghĩa lớn, giúp cho người ta hiểu vì sao các chất độc, các chất dinh dưỡng khác nhau có mặt trong các vùng khác nhau của gan lại khác nhau.

Ba cách phân chia tiểu thuỳ của gan nêu trên không chống nhau mà bổ sung cho nhau. Vì gan thực hiện nhiều chức năng phức tạp nên đôi khi muốn giải thích chức năng này hay chức năng khác của gan, người ta sử dụng khái niệm này hay khái niệm khác cho thích hợp.

Máu được đi ra khỏi tiểu thuỳ gan qua một nhánh tận của tĩnh mạch gan (tĩnh mạch trung tâm tiểu thuỳ của tiểu thuỳ cổ điển). Thành của tĩnh

mạch trung tâm tiểu thuỳ có nhiều lỗ mở trực tiếp vào hệ thống mao mạch nan hoa. Các tĩnh mạch trung tâm tiểu thuỳ là những nhánh trong tiểu thuỳ của tĩnh mạch gan.

Các thực nghiệm thắt những mạch máu dẫn máu vào gan hay thắt những mạch dẫn máu ra khỏi gan, người ta nhận được những kết quả không giống nhau, không rõ ràng, bởi vì còn có những mạch khác tham gia vào một phần nhỏ sự tuần hoàn gan. Những mạch đó, quan trọng nhất là các động mạch và tĩnh mạch hoành. Những mạch này nhiều khi được nối với những mạch đã có trong gan. Những nhánh nối thường thay đổi. Chúng có thể nhanh chóng tăng về độ lớn hoặc có thể nhanh chóng tạo ra những mạch nối mới tuỳ thuộc vào sự cần thiết. Những nhận xét và giải thích các kết quả thực nghiệm nêu trên là rất quan trọng trong trường hợp xảy ra sự biến đổi của dòng máu sau khi thắt những mạch chính của gan cũng như trong những biến đổi tuần hoàn máu trong bệnh xơ gan.

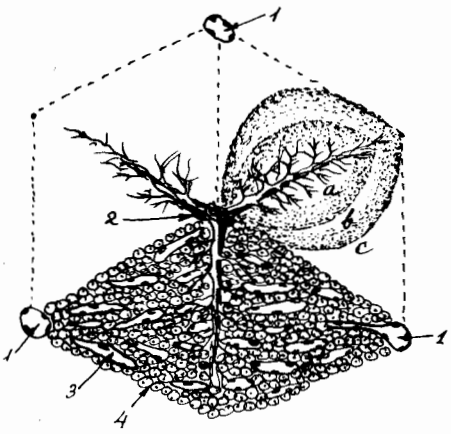

Hình 13.29. Nang gan (Rappaport).

a. Vùng 1; b. Vùng 2; c. Vùng 3;
1. Tĩnh mạch trung tâm; 2. Khoảng cửa;
3. Mao mạch nan hoa; 4. Bè Remak.

4.1.2. Mao mạch nan hoa *(mao mạch kiểu xoang)*

Những mao mạch kiểu xoang của gan (hay còn gọi là mao mạch nan hoa) là những mao mạch có đường kính lớn hơn các loại mao mạch khác. Lòng mạch có chỗ rộng, chỗ hẹp, lớp tế bào nội mô lợp thành mao mạch quan hệ trực tiếp với tế bào biểu mô của nhu mô gan, không có mô liên kết xen vào. Phía ngoài lớp tế bào lợp mao mạch không có màng đáy. Phía lòng mao mạch, thành của mao mạch nan hoa được lợp bởi một lớp tế bào nội mô khác với những tế bào nội mô điển hình của các mao mạch khác về hai mặt: một số tế bào lợp có hoạt động thực bào tích cực; biên giới của các tế bào không có màu đen khi ngấm bạc.

Ngày nay, nhờ những nghiên cứu bằng kính hiển vi điện tử và bằng phương pháp hoá tế bào, mọi người đều công nhận rằng lớp tế bào ở lòng thành mao mạch nan hoa gồm có ba loại: những tế bào nội mô, những tế bào Kupffer và những tế bào tích luỹ mỡ.

4.1.2.1. Tế bào nội mô

Là những tế bào dẹt, trong bào tương, bào quan tương đối ít. Các tế bào nội mô tạo thành phần lớn lớp biểu mô dẹt lợp mao mạch nan hoa. Các tế bào này ít thực bào các thuốc nhuộm sống, nhưng trong những ảnh siêu vi lại nhận thấy có hoạt động vi ẩm bào, thể hiện bằng những vết lõm nhỏ ở mặt trong và mặt ngoài màng bào tương của tế bào nội mô, hoặc những túi nhỏ có màng bọc nằm sát mặt trong và mặt ngoài màng bào tương của tế bào.

Dưới kính hiển vi điện tử có thể nhìn thấy ở thành mạch có những chỗ phần ngoại vi dẹt của bào tương của các tế bào nội mô cạnh nhau có thể chồng lên nhau, hoặc tiếp xúc với nhau, nhưng giữa hai tế bào vẫn có khoảng cách (khoảng gian bào) rộng 0,1-0,5 micromet, đồng thời ở vùng ngoại vi của tế bào nội mô có thể nhìn thấy những lỗ trống lớn giữa mắt lưới có độ lớn khác nhau.

Ở một số loài, kể cả loài người, mao mạch nan hoa không có màng đáy và tế bào nội mô có dạng đứt đoạn rõ ràng, không có một hàng rào nào của sự thấm các chất ra hoặc vào máu trong lòng mao mạch, trừ chính những tế bào. Chất dưỡng trấp và những mảnh nhỏ lipoprotein có tỷ trọng thấp có thể đi qua những lỗ ở trong tế bào hay ở giữa các tế bào.

4.1.2.2. Tế bào Kupffer

Là những tế bào hình sao được mô tả năm 1898 bởi Kupffer. Trong tiêu bản gan nhuộm bằng phương pháp ngấm chlorua vàng, các tế bào Kupffer được mô tả là những tế bào có nhánh, nằm ở trong các mao mạch nan hoa và liên hệ với lớp nội mô.

Sự thay đổi nhiều về hình dáng của tế bào gợi ý cho người ta rằng hình thái của chúng và mối liên quan của chúng với lớp tế bào nội mô có thể thay đổi liên tục. Vùng tiếp giáp giữa chúng với tế bào nội mô không thấy có mối liên kết (desmosom) và những cấu tạo khác để gắn chúng với tế bào nội mô.

Tế bào kupffer vừa là thành phần của thành mao mạch nan hoa, vừa có phần nằm phía trên của tế bào nội mô. Những nhánh bào tương dài của

tế bào Kupffer thường toả vào dòng máu trong lòng mao mạch. Tế bào Kupffer là tế bào có khả năng thực bào, chúng ăn các hồng cầu già, các mảnh vụn hồng cầu, vi khuẩn hoặc các vật lạ có trong máu ở mao mạch nan hoa đến từ tĩnh mạch cửa.

Tế bào Kupffer khác tế bào nội mô về thành phần cấu tạo là chúng tương đối giầu bào quan (lưới nội bào có hạt, bộ Golgi, thể thực bào và lysosom, những không bào sáng màu). Ngoài ra, bằng phương pháp hoá mô người ta thấy trong lưới nội bào của tế bào Kupffer có enzym peroxidase mà tế bào nội mô không có.

Tế bào Kupffer thuộc hệ thống bạch cầu đơn nhân-mô bào- đại thực bào. Tế bào Kupffer có nguồn gốc tuỷ xương như những đại thực bào ở những nơi khác trong cơ thể.

4.1.2.3. Tế bào tích luỹ mỡ (hay *tế bào quanh mao mạch xoang ở gan*)

Nguồn gốc của những tế bào này vẫn còn chưa biết rõ ràng. Các nhà nghiên cứu mô học thống nhất rằng những tế bào tích luỹ mỡ, thường được nằm trong những khoảng Disse, có khuynh hướng tăng nhiều lên ở vùng trung gian và ngoại vi tiểu thuỳ hơn là vùng trung tâm. Những tế bào này có thể nhuộm màu bởi kỹ thuật ngấm chlorua vàng:

Các tế bào này đã được mô tả và được gọi bằng nhiều tên: tế bào kẽ, lipocyd, tế bào tích luỹ mỡ, tế bào sao.

Khi đưa vitamin A từ ngoài vào cơ thể, chất này hình như ưu tiên tập trung vào những giọt lipid của những tế bào tích luỹ mỡ hình sao.

4.1.3. Khoảng Disse

Là một khoảng hẹp, phân cách thành của mao mạch nan hoa với các tế bào gan. Khoảng Disse chỉ được phát hiện bằng kính hiển vi điện tử (Hình 13.20).

Trong khoảng Disse có nhiều vi nhung mao của tế bào gan. Có một số vi nhung mao xen vào khoảng khe giữa các tế bào nội mô, tiếp xúc với máu trong mao mạch nan hoa.

Trong khoảng Disse còn thấy có những bó sợi tạo keo, những sợi võng hình thành lưới sợi ưa bạc được nhìn thấy dưới kính hiển vi quang học. Ngoài những bó sợi tạo keo, lưới sợi võng, trong khoảng Disse còn có một số

tế bào tích luỹ mỡ. Nhưng trong khoảng Disse, không có chất căn bản liên kết mà lại chứa huyết tương.

Khoảng Disse có vai trò quan trọng trong sự tạo ra bạch huyết của gan. Sự quan hệ trực tiếp của huyết tương với bề mặt tế bào có ý nghĩa rất quan trọng trong sự trao đổi tích cực những chất chuyển hoá giữa gan và dòng máu. Sự trao đổi tích cực đó còn do sự tăng bề mặt tiếp xúc của tế bào bởi sự phát sinh những vi nhung mao.

4.1.4. Tĩnh mạch trung tâm tiểu thuỳ

Tĩnh mạch trung tâm tiểu thuỳ lớn dần từ 50 đến 500 micromet. Ra khỏi tiểu thuỳ, tĩnh mạch trung tâm tiểu thuỳ mở vào tĩnh mạch trên gan. Ở đoạn đầu, thành của tĩnh mạch trung tâm tiểu thuỳ chỉ được lợp bởi một lớp nội mô.

4.1.5. Bè Remak

Là những dây tế bào gan có hướng tập trung về phía tĩnh mạch trung tâm tiểu thuỳ.

4.1.5.1. Tế bào gan

Là những tế bào đa diện lớn với 6 mặt hay nhiều hơn, đường kính của tế bào 20-30 micromet (Hình 13.30). Bề mặt của mỗi tế bào gan được tiếp xúc một phần với khoảng Disse, một phần với lòng vi quản mật và phần thứ ba với những tế bào gan kề bên cạnh. Các nhân của tế bào gan hình cầu, to, bề mặt nhẵn, nhưng độ lớn có thể thay đổi tuỳ thuộc độ lớn của tế bào. Người ta cho rằng độ lớn của nhân tế bào gan thay đổi biểu hiện trạng thái đa bội thể của bộ nhiễm sắc. 70% các nhân tế bào gan là những nhân tứ bội, 1-2% nhân là nhân bát bội (tám bộ thể nhiễm sắc). Đa số tế bào có một nhân nhưng có tới 25% tế bào có hai nhân. Trong nhân có một số khối chất nhiễm sắc rải rác, có một hay nhiều hạt nhân to.

Về mặt siêu vi, nhân tế bào gan có rất ít điểm đặc hiệu so với nhân của các tế bào khác.

Chất nhiễm sắc là những khối không rõ ràng, là những sợi mảnh hay những hạt có mật độ vừa phải. Người ta thấy có những hạt hơi to (đường kính 30nm) được gọi là những hạt quanh chất nhiễm sắc, nằm gần những khối chất nhiễm sắc.

Các hạt nhân được tạo bởi những tơ mảnh (d = 6nm) và những hạt (d = 15nm).

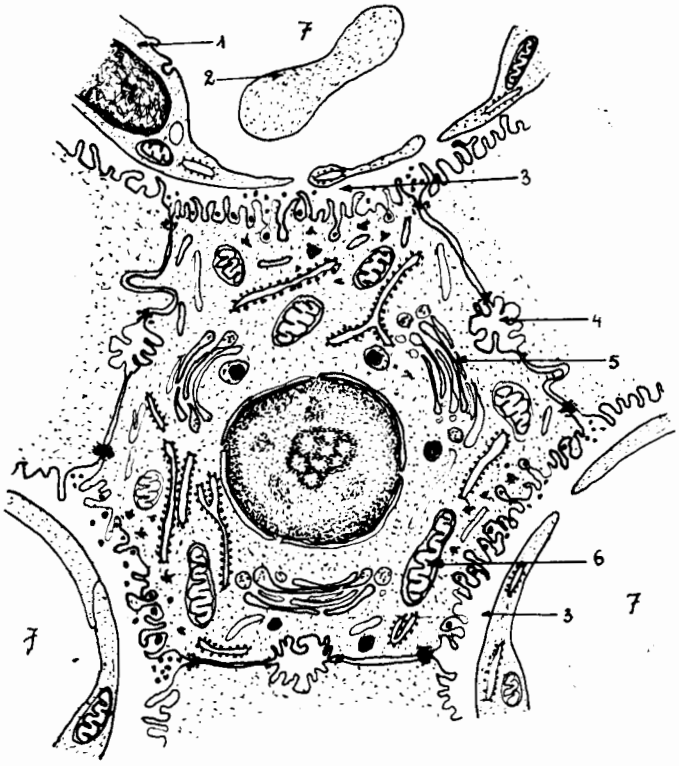

Hình 13.30. Tế bào gan và mao mạch nan hoa.

1. Tế bào Kupffer; Hồng cầu; 3. Koảng Disse; 4. Vi quản mật;
5. Bộ Golgi; 6. Ti thể; 7. Lòng mao mạch nan hoa.

Trong bào tương của tế bào gan có chứa những khối chất bắt thuốc nhuộm màu base đậm. Những khối ưa base này giàu chất nucleo-protein.

Do đó người ta cho rằng những khối nhuộm màu base là một dạng của sự tích luỹ protein. Những khối ưa base nhận thấy dưới kính hiển vi quang học, khi quan sát bằng kính hiển vi điện tử, đó là một loạt những túi của lưới nội bào có hạt. Điều này chứng tỏ những khối ưa base trong bào tương không phải là nơi tích luỹ protein mà là nơi tổng hợp protein.

Ngoài những ribosom kết hợp với các màng bào tương (màng lưới nội bào, lá ngoài màng nhân...), trong nền bào tương rải rác còn có nhiều polysom có nhiều hình hoa hồng hay hình xoắn ốc. Trong bào tương tế bào gan còn có lưới nội bào không hạt (nhẵn), có khả năng chuyển glucose thành glycogen.

Thành phần cấu tạo trong bào tương của tế bào gan rất hay thay đổi tuỳ thuộc vào giai đoạn hoạt động chức năng của tế bào. Nguồn gốc chính của sự thay đổi biểu hiện bởi chất chứa được tích luỹ trong tế bào: chất glycogen, chất lipid.

Sau giai đoạn đói lâu dài, những khối ưa base nhỏ đi về khối lượng, giảm đi về số lượng và bào tương trở nên ưa acid. Chất lipid trong bào tương có hình của những giọt ưa osmium có kích thước thay đổi. Trong gan, bình thường, số lượng những giọt này rất ít, nhưng những giọt đó có thể tăng lên rất nhiều sau khi uống rượu hoặc nhiễm những chất độc khác. Nói chung những giọt lipid không được giới hạn bởi một cái màng.

Tế bào gan có nhiều ti thể, phần lớn có hình sợi dài. Nhưng kích thước và hình dáng của chúng có thể hơi thay đổi ở các vùng khác nhau của tiểu thuỳ và tuỳ theo điều kiện hoạt động sinh lý. Bộ Golgi có ở nhiều vùng trong bào tương của tế bào. Mỗi bộ Golgi thường nằm gần một vi quản mật.

4.1.5.2. Vi quản mật

Là những ống nhỏ, không có thành riêng, xen vào khoảng khe giữa những tế bào gan (Hình 13.30). Giữa mỗi cặp tế bào gan kề nhau thường chỉ có một vi quản.

Thành của vi quản mật là màng bào tương của các tế bào gan với các nhung mao của chúng. Dọc theo rìa của vi quản mật, màng bào tương của các tế bào cạnh nhau có một chỗ tiếp xúc hẹp rồi hai mảng dính vào nhau tạo ra một cấu trúc giống như dải bịt (zonula occludens) ở những biểu mô khác.

Ở phần lớn chiều dài của hai tế bào kề nhau, màng bào tương của chúng tương đối thẳng và cách nhau bởi khoảng gian bào rộng 15nm. Ở nơi hai màng tế bào tách ra, tạo ra một khoảng vi quản gian bào rộng 0,5-1,0 micromet. Màng bào tương của tế bào làm ranh giới cho khoảng vi quản gian bào rộng có những vi nhung mao nhỏ hướng về phía lòng vi quản.

Vùng bào tương hẹp của tế bào gan sát kề với vi quản mật không có bào quan và ở đây bào tương có dạng sợi nhỏ, mịn, đặc điểm của vùng bào tương ở trạng thái gen.

Chỗ nối giữa vi quản mật với hệ thống ống dẫn mật rất khó phát hiện.

4.1.6. Khoảng Kiernan

Là nơi mà vách liên kết xơ dầy lên. Theo cách phân chia tiểu thuỳ của Kiernan thì khoảng Kiernan là khoảng mô liên kết nằm ở các góc của tiểu thuỳ (Hình 13.31). Trong khoảng Kiernan, người ta thấy có các nhánh của

tĩnh mạch cửa, của động mạch gan, một hay nhiều nhánh của ống mật, một số mao mạch bạch huyết.

4.1.6.1. Tĩnh mạch cửa. Trong khoảng Kiernan, tĩnh mạch cửa có lòng rộng hơn động mạch gan, hình không đều, thành mỏng, được lợp bởi nội mô, phía ngoài là một áo xơ - chun mỏng (Hình 13.31).

4.1.6.2. Động mạch gan. Hình tròn đều, thành dày, lòng hẹp, hình sao. Có thể trông rõ ràng màng ngăn chun trong. Lớp cơ của động mạch tương đối dày (Hình 13.31).

4.1.6.3. Những ống dẫn mật trong gan. Gồm có: ống trung gian (ống Héring), những ống quanh tiểu thuỳ và những ống gian tiểu thuỳ (Hình 13.31).

- *Ống trung gian Héring.* Tiếp với một vi quản mật, lòng ống Héring rộng hơn lòng vi quản mật. Thành của ống Héring được lợp bởi một biểu mô vuông thấp.
- *Ống quanh tiểu thuỳ.* Lòng ống rộng hơn ống Héring nhưng vẫn bé. Thành của ống được lợp bởi biểu mô vuông. Các ống quanh tiểu thuỳ đi đến khoảng Kiernan mở vào một ống gian tiểu thuỳ.
- *Ống gian tiểu thuỳ.* Lòng rộng đường kính 50-500micromet. Biểu mô lợp thành ống là biểu mô trụ đơn. Chung quanh biểu mô có màng đáy và có áo xơ bọc ngoài. Những ống cỡ lớn được lợp bởi biểu mô trụ đơn có tế bào có mâm khía. Thành ống được lợp bởi niêm mạc gồm biểu mô và lớp đệm có chứa nhiều mao mạch. Phía ngoài niêm mạc là áo xơ trong có nhiều sợi cơ trơn có hướng vòng. Trong lớp đệm của ống mật lớn nhất có thể thấy có các tuyến ống đơn chia nhánh gọi là tuyến mật.

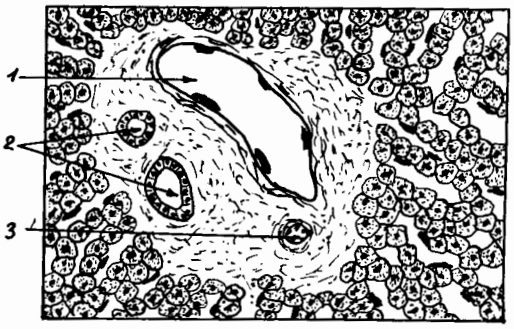

Hình 13.31. Khoảng Kiernan (gan người).

1. Tĩnh mạch cửa; 2. Ống mật; 3. Động mạch gan.

4.1.7. Những ống dẫn mật ngoài gan

Gồm: ống gan, ống mật chủ, ống túi mật và túi mật. Thành của các đường dẫn mật ngoài gan và túi mật có ba tầng áo: tầng niêm mạc, tầng xơ (hay xơ-cơ), tầng vỏ ngoài (Hình 13.32).

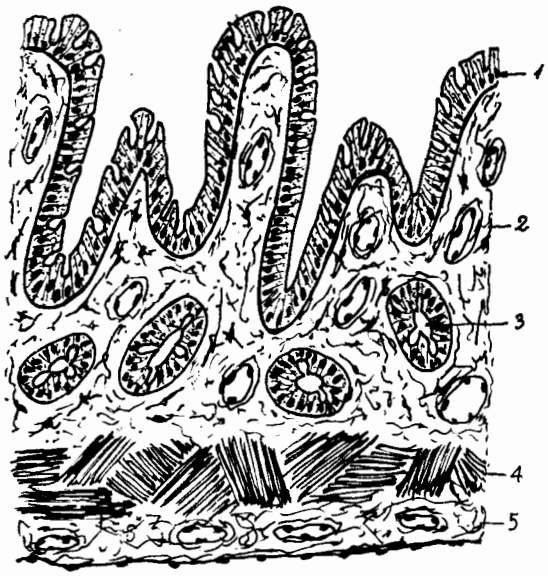

Hình 13.32. Thành túi mật.

1. Biểu mô lợp niêm mạc; 2. Lớp đệm;
3. Ống luschka; 4. Tầng xơ; 5. Tầng vỏ ngoài.

4.1.7.1. Tầng niêm mạc

Biểu mô lợp niêm mạc là biểu mô trụ đơn, được tạo thành bởi tế bào mâm khía và tế bào hình đài tiết nhầy. Những tế bào hình đài có thể tạo thành những tuyến nhầy nằm trong lớp đệm. Niêm mạc của những đường dẫn mật ngoài gan có những nếp gấp hướng dọc (ở ống gan, ống mật chủ) hay hướng ngang (ống túi mật) (Hình 13.32). Niêm mạc túi mật không có tế bào tiết nhầy, trừ ở cổ túi có một số tuyến nhầy.

4.1.7.2. Tầng xơ (hay xơ-cơ)

Ở thành ống gan, phía ngoài tầng niêm mạc là tầng xơ. Ở thành ống mật chủ, ngoài tầng niêm mạc là tầng xơ-cơ gồm hai lớp cơ trơn, lớp trong có hướng vòng, lớp ngoài hướng dọc. Ở túi mật, tầng xơ-cơ dày nhưng các bó cơ không có hướng nhất định.

4.1.7.3. Tầng vỏ ngoài

Liên kết với mạc nối nhỏ hoặc phúc mạc.

4.1.8. Mô sinh lý của gan

4.1.8.1. Giữ cho nồng độ glucose trong máu không thay đổi là một trong những chức năng quan trọng của gan.

Tế bào gan hấp thụ glucose của máu và bằng hàng loạt phản ứng men, chúng trùng hợp glucose thành glycogen và tích luỹ lại trong gan. Từ những chất đơn giản hơn như acid lactic, glycerol, acid pyruvic có thể chuyển thành glucose ở gan rồi gan lại chuyển glucose thành glycogen. Tuỳ nhu cầu cần thiết, glycogen lại chuyển thành glucose qua quá trình phosphoryl hoá nhờ men phosphorylase. Bình thường men này ở dạng không hoạt động nhưng đặc biệt được hoạt hoá bởi adrenalin và glucagon. Hai chất này tác động vào gan làm cho nó giải phóng glucose vào máu. Dưới kính hiển vi điện tử người ta nhận thấy rằng chất glycogen tập trung nhiều ở vùng nào có nhiều lưới nội bào nhẵn. Trên màng của những lưới nội bào này có enzym glucose-6-phosphatase và có thể men này đã thạm gia vào sự giải phóng glucose trong tế bào gan vào máu.

4.1.8.2. Gan có vai trò quyết định trong chuyển hoá, vận chuyển chất lipid và trong sự giữ mức độ lipid trong máu lưu hành, những chất lipid trong huyết tương phụ thuộc vào lượng lipid được ăn vào qua thức ăn, vào sự động viên chất mỡ dự trữ trong mô mỡ và vào sự tổng hợp mỡ từ hydrat carbon hay protein trong gan.

4.1.8.3. Gan là nơi tổng hợp các protein huyết tương. Người ta thấy rõ ràng rằng chức năng này được thực hiện ở trong tế bào gan bởi những lưới nội bào có hạt.

Gan còn tổng hợp các globulin alfa và beta, những enzym của huyết tương, những glycoprotein và lipoprotein. Nồng độ của những chất đó trong máu có thể dùng làm một chỉ tiêu để đánh giá chức năng của tế bào gan.

Chất prothrombin và một số loại protein khác liên quan tới sự đông máu cũng được tạo ra bởi tế bào gan. Do đó người mắc những bệnh ở gan có thể bị chảy máu ngay cả với những vết thương nhỏ.

4.1.8.4. Trong chức năng chuyển hoá protid của gan thì sự tạo ra urê là một chức năng quan trọng.

4.1.8.5. Gan chịu trách nhiệm về sự chuyển hoá của một số lớn chất thuốc tan trong lipid. Những enzym chịu trách nhiệm về việc này có ở những lưới

nội bào nhẵn. Những sự thay đổi hình thái của các cấu trúc trong tế bào gan không phản ảnh tác dụng độc của thuốc mà là một biểu hiện thích nghi của tế bào gan, là tăng hiệu lực loại trừ chất độc.

4.1.8.6. Một chức năng ngoại tiết quan trọng của gan là sự bài xuất chất bilirubin, một chất có trong quá trình phân huỷ của hồng cầu già. Chất này được loại khỏi vòng tuần hoàn bởi tế bào Kupffer có trong mao mạch nan hoa và của các đại thực bào khác.

4.1.8.7. Tế bào gan còn có khả năng tích trữ sắt và sắt tích luỹ trong gan lại có thể được hoàn lại cho máu tuỳ theo nhu cầu.

4.2. Tuyến nước bọt

Trong khoang miệng có nhiều ống bài xuất của các tuyến nước bọt mở vào. Ngoài các tuyến nước bọt nhỏ nằm ở tầng niêm mạc hay tầng dưới niêm mạc của miệng, còn có ba đôi tuyến nước bọt lớn gọi là những tuyến nước bọt chính thức. Đó là những tuyến mang tai, dưới hàm, dưới lưỡi.

Tuyến nước bọt liên tục tiết ra một loại dịch gọi là nước bọt làm cho niêm mạc miệng luôn luôn ẩm ướt. Những tuyến nước bọt lớn chỉ chế tiết khi có sự kích thích: cơ học, nhiệt độ, hoá học, hay một số kích thích tâm lý hay mùi vị.

Nước bọt là một chất không màu, dính, có chứa nước, mucoprotein, immunoglobulin, hydrat carbon và một số chất vô cơ kể cả Ca, P, N, K, Mg, Cl và rất ít (vết) của Fe và I. Ngoài ra còn có các men, đặc biệt là amylase (ptyalin) phân huỷ tinh bột thành hydrat carbon ít hoà tan trong nước. Trong nước bọt luôn luôn có tế bào biểu mô bong, những tiểu thể nước bọt. Phần lớn những tiểu thể nước bọt này có nguồn gốc từ những nang lympho của lưỡi và các hạnh nhân, từ những tế bào lympho và bạch cầu có hạt thoái hoá.

4.2.1. Cấu tạo chung của những tuyến nước bọt

Những tuyến nước bọt là những tuyến ngoại tiết loại túi kiểu chùm nho. Mỗi tuyến nước bọt được bọc bởi một vỏ liên kết có nhiều sợi tạo keo. Từ vỏ bọc này phát sinh những vách liên kết gọi là vách gian tiểu thuỳ chia tuyến thành những khối nang tuyến gọi là những tiểu thuỳ. Từ các vách gian tiểu thuỳ có những sợi liên kết tách ra để đi đến bọc ngoài các nang tuyến.

Các tuyến nước bọt được phân làm ba loại tuỳ thuộc loại nang chế tiết của tuyến:

- *Những tuyến nhầy.* Các nang chế tiết của loại này hoàn toàn chỉ cấu tạo bởi những tế bào tiết nhầy, chế tiết chất nhầy, chủ yếu là mucin.
- *Những tuyến nước.* Các nang chế tiết của tuyến hoàn toàn cấu tạo bởi những tế bào tiết nước, chế tiết một dung dịch nước, không có chất nhầy, nhưng có cả các loại muối những protein và men ptyalin.
- *Những tuyến pha.* Các nang chế tiết của loại tuyến này gồm cả ba loại: nang tiết nước, nang tiết nhầy và nang pha tiết cả nước và cả nhầy.

Mỗi đơn vị tuyến gồm có: phần chế tiết và phần bài xuất.

4.2.2. Phần chế tiết (hay nang tuyến)

Được tạo thành bởi những tế bào tuyến xếp thành một hàng chung quanh lòng nang tuyến. Mặt đáy những tế bào này tiếp xúc với màng đáy hay với tế bào cơ - biểu mô. Có ba loại nang: nang nước, nang nhầy và nang pha.

4.2.2.1. Nang nước

Loại nang mà sản phẩm chế tiết của nó là dịch nước. Các tế bào lợp thành nang tuyến là những tế bào chế tiết dịch nước. Các tế bào này có hình tháp hay hình khối vuông, nhân hình cầu, nằm gần cực đáy. Trong bào tương, ở cực ngọn tế bào có chứa nhiều hạt sinh men ưa hematoxylin (loại thuốc nhuộm màu base), lòng nang hẹp (Hình 13.33).

Ở thời kỳ nghỉ, các tế bào tiết nước chứa một số lượng lớn hạt chế tiết tập trung ở vùng giữa cực ngọn tế bào và nhân. Sau một thời gian chế tiết, những tế bào tiết nước giảm độ lớn và những hạt chế tiết nhỏ xuất hiện ở vùng cực ngọn tế bào.

Trên mặt cực ngọn tế bào tiết nước rải rác có những vi nhung mao. Ở tuyến dưới hàm của người, những tế bào tiết nước ở nang nước có nhiều tua (dải) đáy cài vào nhau, tạo thành một cấu trúc gọi là phức hợp đáy.

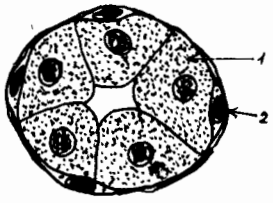

Hình 13.33. Nang nước.

1. Tế bào tiết nước;
2. Tế bào cơ - biểu mô.

Những tế bào tiết nước của những tuyến nước bọt ở miệng có cấu trúc vi thể giống nhau tuy rằng hoạt động chức năng của chúng không hoàn toàn giống nhau.

4.2.2.2. Nang nhầy

Loại nang hoàn toàn chế tiết ra chất nhầy. Những tế bào lợp thành nang toàn là những tế bào tiết nhầy. Tế bào có hình tháp hay hình vuông. Nhân tế bào dẹt, nằm sát cực đáy. Bào tương sáng màu vì chứa nhiều hạt sinh nhầy (muci carmin dương tính) (Hình 13.34). Lòng nang tuyến rộng. Thường thấy bộ Golgi, ti thể, lưới nội bào có hạt ở phía dưới những hạt sinh nhầy.

Hình 13.34. Nang nhầy.

1. Tế bào tiết nhầy;
2. Tế bào cơ - biểu mô.

Số lượng lưới nội bào có hạt thay đổi theo chu kỳ chế tiết của tế bào. Khi chất chế tiết được giải phóng ra ngoài, các tế bào co bé lại và có rất ít hạt sinh nhầy gần cực ngọn của tế bào. Trong trường hợp đó, những tế bào nhầy có thể lẫn với tế bào nước. Trong điều kiện sinh lý, những tế bào nhầy ít khi có thể bài xuất toàn bộ chất hạt nhầy ra khỏi bào tương của tế bào. Đôi khi có thể trông thấy tế bào nhầy phân chia.

4.2.2.3. Nang pha

Là loại nang vừa chế ra nước, vừa chế ra chất nhầy. Tế bào lợp nang pha gồm có cả hai loại: tế bào tiết nước (sẫm màu) tạo thành liềm Gianuzzi, những tế bào tiết nhầy sáng màu (Hình 13.35).

Theo quy luật, những tế bào tiết nhầy trong nang pha thường nằm sát với những ống dẫn, còn những tế bào tiết nước thường nằm ở phía đáy nang.

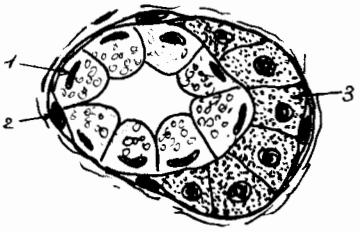

Hình 13.35. Nang pha.

1. Tế bào tiết nhầy;
2. Tế bào cơ-biểu mô;
3. Liềm Gianuzzi

4.2.2.4. Tế bào cơ-biểu mô (tế bào giỏ)

Là những tế bào dẹt, có nhiều nhánh dài. Ở trong tiêu bản mô học, quan sát

bằng kính hiển vi quang học, thường người ta chỉ nhận thấy những nhân của chúng. Khi nhìn từ trên mặt thấy những tế bào cơ - biểu mô có hình sao dẹt; các nhánh bào tương có chứa những cấu trúc hình sợi.

Những tế bào cơ-biểu mô có khả năng co giãn, làm cho chất chế tiết trong lòng các nang được đẩy vào ống bài xuất. Tế bào cơ-biểu mô của tuyến nước bọt cũng giống như những tế bào cơ-biểu mô của tuyến mồ hôi, tuyến sữa.

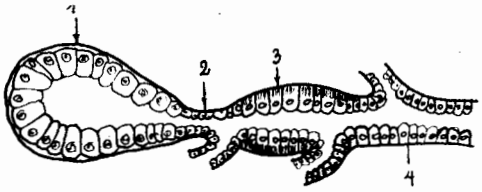

Hình 13.36. Sơ đồ một đơn vị tuyến nước bọt.

1. Nang tuyến; 2. Ống trung gian;
3. Ống có vạch (ống Pfluger);
4. Ống bài xuất.

4.2.3. Phần bài xuất. Nối tiếp với phần chế tiết (tức các nang) của tuyến nước bọt là phần bài xuất. Phần bài xuất gồm các ống có kích thước và cấu trúc khác nhau: ống trung gian (ống Boll), ống có vạch (ống Pfluger), những ống bài xuất lớn (Hình 13.36).

4.2.3.1. Ống trung gian (ống Boll)

Ngắn và rất nhỏ, tiếp với một hay một số ít nang tuyến. Nằm giữa nang tuyến và ống có vạch.

Thành ống được lợp bởi biểu mô vuông đơn nằm trên màng đáy hoặc trên tế bào cơ-biểu mô (Hình 13.37).

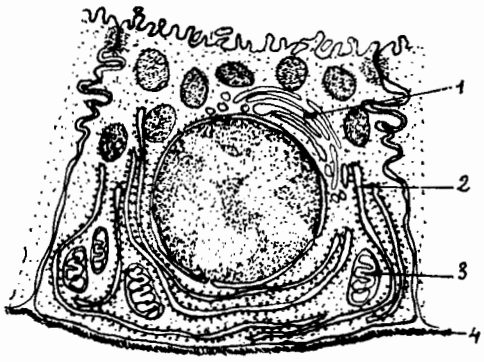

Hình 13.37. Tế bào ống trung gian (hình ảnh siêu vi)

1. Bộ Golgi; 2. Lưới nội bào;
3. Ti thể; 4. Màng đáy.

4.2.3.2. Ống có vạch (hay ống Pfluger)

Gặp ở trong các tiểu thuỳ, vì vậy còn có tên là

ống trong tiểu thuỳ. Thành ống được lợp bởi biểu mô hình tháp. Dưới kính hiển vi điện tử thấy ở mặt đáy của những tế bào có vạch có nhiều vết lõm của màng bào tương vào bào tương. Hình ảnh này chứng tỏ những tế bào biểu mô có vạch có sự vận chuyển nước và ion tích cực (Hình 13.38). Các vết lõm của màng bào tương chia phần bào tương ở đáy tế bào thành nhiều khoang, trong đó có nhiều ti thể hình đáy, có hướng thẳng đứng.

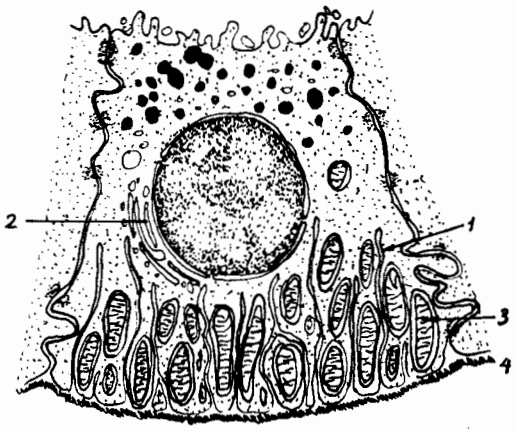

Hình 13.38. Tế bào ống bài xuất có vạch (ống Pfluger - Hình ảnh siêu vi).

1. Mê đạo đáy; 2. Bộ Golgi;
3. Ti thể; 4. Màng đáy.

Những ống Pfluger hợp lại với nhau tạo thành những ống lớn hơn, gọi là ống ngoài tiểu thuỳ hay ống gian tiểu thuỳ hay ống bài xuất lớn.

4.2.3.3. Ống bài xuất lớn (ống gian tiểu thuỳ)

Thành ống được lợp bởi biểu mô trụ tầng và dần dần biến đổi thành biểu mô giống biểu mô niêm mạc miệng, những ống bài xuất cái (ống Sténon của tuyến mang tai, ống Wharton của tuyến dưới hàm và ống Bartholin của tuyến dưới lưỡi) được lợp bởi biểu mô loại Malpighi.

4.2.4. Tuyến mang tai (tuyến nước)

Là cặp tuyến nước bọt lớn nhất, mở vào tiền đình của miệng. Mỗi tuyến được liên hệ với tiền đình bởi một ống bài xuất lớn, dài, ống Sténon. Mỗi tuyến mang tai là một tuyến nang (túi) chia nhánh (kiểu chùm nho). Phần chế tiết của tuyến gồm toàn những nang nước. Ở người, những tế bào nang của tuyến mang tai có chứa chất polysaccharid trung tính (phản ứng PAS dương tính).

4.2.5. Tuyến dưới hàm (tuyến pha)

Là loại tuyến nang (túi) chia nhánh (kiểu chùm nhỏ). Phần chế tiết của tuyến chủ yếu gồm những nang được tạo thành bởi những tế bào chế tiết chất dịch nước, nhưng một số phần của tuyến lại có những nang tuyến

pha (vừa tiết nước, vừa tiết nhầy). Thành của nang vừa có tế bào tiết nhầy, vừa có những tế bào tiết nước (tạo thành liềm Gianuzzi).

Có nhiều ống Pfluger dài, chia nhiều nhánh. Ống Wharton mở ra ở mặt dưới lưỡi.

Ở người, 80% thể tích tuyến dưới hàm là tế bào tiết nước, 5% là tế bào tiết nhầy, 5% là những ống Pfluger.

4.2.6. Tuyến dưới lưỡi (tuyến nhầy)

Cũng là tuyến nang (túi) chia nhánh (kiểu chùm nho). Cấu trúc của tuyến dưới lưỡi giống tuyến dưới hàm. Trong tuyến dưới lưỡi không bao giờ có nang tuyến hoàn toàn tạo thành bởi tế bào tiết nước. Tuyến dưới lưỡi khác tuyến dưới hàm ở chỗ số lượng tế bào tiết nhầy nhiều hơn tế bào tiết nước.

4.2.7. Mô sinh lý tuyến nước bọt

Chức năng chính của những tuyến nước bọt là tiết ra nước bọt để làm ẩm, bôi trơn khoang miệng và các thức ăn trong miệng. Chức năng đó được thực hiện nhờ nước và các phức hợp polysacchrid và protein trong thành phần của nước bọt. Các phức hợp này được tiết ra chủ yếu bởi những tế bào tiết nước. Nước bọt mở đầu hoạt động tiêu hoá những chất glucid nhờ men amylase của nước bọt. Nước bọt người có hoạt động men maltase và ribonuclease yếu.

4.3. Tuyến tuỵ

Tuyến tuỵ là tuyến lớn nhất phụ thuộc ruột non. Đầu tuyến tuỵ dính vào đoạn giữa tá tràng. Ở người trưởng thành dài 20-25cm, nặng 60-160g.

Tuỵ gồm có phần ngoại tiết mỗi ngày chế tiết khoảng 100-200ml dịch tiêu hoá và phần nội tiết đóng vai trò quan trọng trong việc kiểm soát sự chuyển hoá chất hydrat carbon của cơ thể. Hai chức năng của tuỵ: ngoại tiết và nội tiết được thực hiện bởi hai nhóm tế bào khác nhau về cấu tạo và chức năng nhưng có chung nguồn gốc là nội bì.

Phần ngoại tiết là loại tuyến nang (túi) chia nhánh (kiểu chùm nho), nằm trong các tiểu thuỳ (Hình 13.39). Nhiều ống bài xuất lớn hơn nằm trong vách gian tiểu thuỳ. Các ống bài xuất gian tiểu thuỳ đổ vào hai ống bài xuất cái: ống Santorini và ống Wirsung.

Phần nội tiết gọi là tuỵ nội tiết được đại diện bởi những khối nhỏ tế bào gọi là tiểu đảo Langerhans cũng nằm trong tiểu thuỳ, rải rác giữa đám nang tuyến (Hình 13.39).

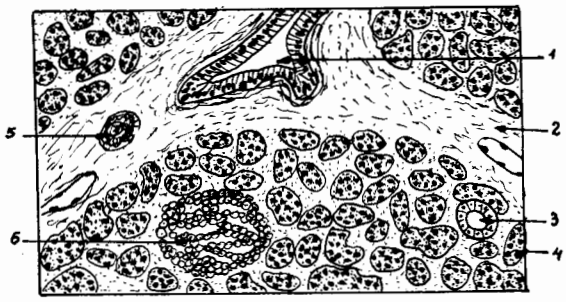

Hình 13.39. Tiểu thuỳ tuỵ.

1. Ống bài xuất gian tiểu thuỳ;
2. Vách liên kết gian tiểu thuỳ;
3. Ống bài xuất trong tiểu thuỳ;
4. Nang tuyến tuỵ ngoại tiết;
5. Dây thần kinh;
6. Tiểu đảo Langerhans.

4.3.1. Tuỵ ngoại tiết

Gồm những nang tuyến và ống bài xuất.

4.3.1.1. Những nang tuyến

Những nang tuyến chế tiết ra các sản phẩm để bài xuất ra ngoài. Những nang này có hình cầu hay hình ống ngắn. Thành của nang tuyến được lợp bởi hai loại tế bào (Hình 13.40). Lòng của nang tuyến thay đổi tuỳ thuộc vào điều kiện hoạt động chức năng của tuyến: lòng nang tuyến hẹp khi nang tuyến ở giai đoạn nghỉ, lòng nang tuyến rộng ra khi hoạt động bài xuất tích cực.

– *Những tế bào tuyến (tế bào chế tiết).* Gồm một hàng tế bào hình tháp nằm trên màng đáy. Nhân tế bào hình cầu nằm gần cực đáy hơn cực ngọn. Vùng cực ngọn tế bào chứa đầy những hạt hay những giọt chất chế tiết. Ở những tiêu bản nhuộm bằng xanh methylen, bào tương

vùng đáy tế bào được nhuộm đậm và có sự tập trung nhiều ribonucleoprotein. Bộ Golgi nằm ở vùng trên gần nhân và có sự thay đổi không chỉ về kích thước mà cả về vị trí trong các điều kiện sinh lý khác nhau.

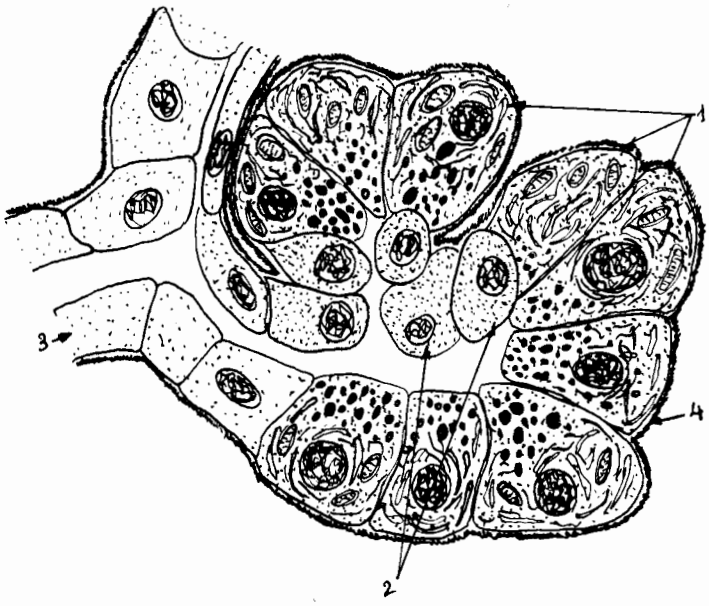

Hình 13.40. Nang tuyến tuỵ ngoại.

1. Tế bào nang; 2. Tế bào trung tâm tuyến nang;

3. Tế bào ống trung gian;

4. Màng đáy.

Những hạt hay giọt chất sinh men có nguồn gốc từ vùng bộ Golgi. Những hạt nói trên trở nên rất nhiều ở những động vật bị nhịn đói và ngay sau một bữa ăn thịnh soạn hay sau khi tiêm pilocarpin. Sau khi những hạt sinh men đã bài xuất ra khỏi tế bào, bộ Golgi phát triển lên và những giọt chế tiết mới được hình thành.

Quan sát bằng kính hiển vi điện tử, người ta thấy nửa đáy tế bào có nhiều ống có hướng song song của lưới nội bào có hạt. Trong nền bào tương có nhiều ribosom tự do, những ti thể dài có nhiều mào và có nhiều hạt đậm trong nền. Ở trên mặt tự do thường có những vi nhung mao ngắn, thấp có hướng khác nhau.

Các men tiêu hoá của tuỵ ngoại tiết được tổng hợp trong bào tương phía đáy tế bào nang, ở đây các chất đã tổng hợp được chứa trong lòng của

ống nội bào. Từ lòng lưới nội bào các chất được chuyển đến bộ Golgi bằng những ống. Ở đây có những túi chứa men được tách ra khỏi bộ Golgi, hình thành những hạt sinh men điển hình. Vì vậy những hạt sinh men được trông thấy ở vùng bộ Golgi và ở cực ngọn của tế bào.

- *Những tế bào trung tâm nang tuyến.* Các tế bào trung tâm nang tuyến không được xếp thành lớp liên tục. Những tế bào này có hình dẹt, hình sao hay hình thoi, bào tương sáng màu, nhân nhuộm màu base rất đậm. Những tế bào này nằm ở trên cực ngọn các tế bào nang (tế bào chế tiết). Trong tiêu bản nhuộm H.E., thường chỉ nhìn rõ nhân tế bào.

4.3.1.2. Những ống bài xuất

- *Ống trung gian.* Tương đương với những ống Boll ở tuyến nước bọt, là những ống nhỏ, ngắn, thành lợp bởi biểu mô hình khối vuông. Ống trung gian tiếp với một hay nhiều nang tuyến. Tế bào trung tâm nang tuyến chính là những tế bào lợp thành ống trung gian phần nằm trong nang tuyến (Hình 13.40).
- *Ống bài xuất trong tiểu thuỳ.* Nối tiếp với ống trung gian, lòng ống đều đặn, thành ống được lợp bởi một biểu mô hình khối vuông hay hình trụ. Lớp biểu mô lợp thành ống có tính chất chế tiết rõ rệt. Có thể ví những ống này với ống Pfluger ở tuyến nước bọt, nhưng có điểm khác là phần đáy của những tế bào lợp ống này không có những vạch song song.
- *Ống bài xuất gian tiểu thuỳ.* Cỡ nhỏ, lòng rộng, thành lợp bởi biểu mô hình khối vuông hay trụ, chung quanh là màng đáy, phía ngoài màng đáy mô liên kết tạo thành một vỏ xơ dày.
- *Ống bài xuất lớn và những ống cái.* Lòng ống rộng, thành lợp bởi biểu mô trụ đơn, giống biểu mô ruột non (có tế bào mâm khía và tế bào hình đài tiết nhầy). Chung quanh biểu mô lợp có màng đáy bọc. Ngoài màng đáy là vỏ xơ chun bọc, trong có những sợi cơ trơn có hướng vòng.

4.3.2. Tuỵ nội tiết (tiểu đảo Langerhans)

Xen vào giữa các nang tuyến tuỵ ngoại tiết người ta có thể gặp những đám nhỏ gồm những tế bào nội tiết và rất nhiều mao mạch tạo thành những tiểu đảo Langerhans. Mỗi tiểu đảo là một khối (đường kính 100-300 micromet) được tạo thành bởi những đáy tế bào tuyến nối với nhau thành lưới tế bào xen kẽ với lưới mao mạch kiểu xoang (Hình 13.41).

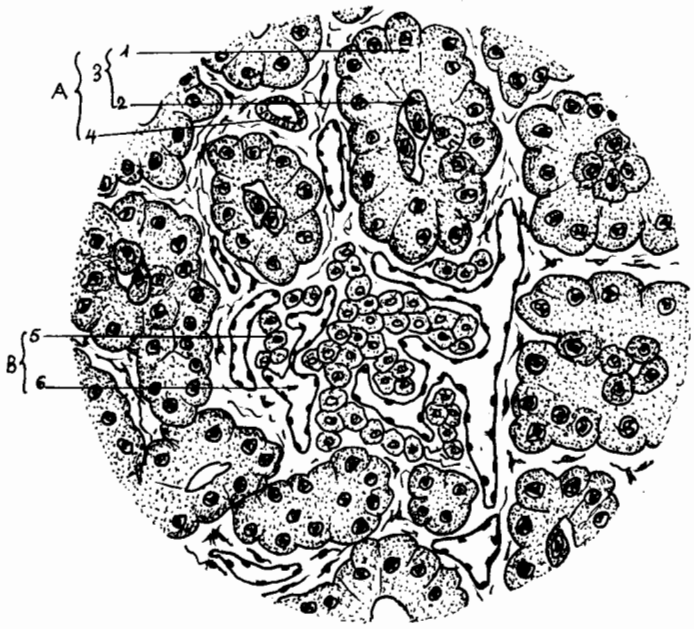

Hình 13.41. Nang tuyến tuỵ ngoại và tiểu đảo Langerhans.

A. Tuỵ ngoại tiết; B. Tuỵ nội tiết (tiểu đảo Langerhans).

1. Tế bào nang; 2. Tế bào trung tâm tuyến nang;
3. Nang tuyến; 4. Ống bài xuất trong tiểu thuỳ; 5. Tế bào tuỵ nội tiết; 6. Mao mạch máu.

Ở tuỵ người trưởng thành, có khoảng từ một đến hai triệu tiểu đảo, chiếm khoảng 1,5% thể tích tuyến tuỵ. Ở đuôi tuỵ, số tiểu đảo nhiều hơn ở thân hoặc ở đầu tuỵ. Loại tiểu đảo có những dây tế bào chạy quanh co chiếm chủ yếu ở đầu tuỵ; loại tiểu đảo hình tròn hoặc hình trứng chiếm chủ yếu ở thân và đuôi tuỵ.

Các tiểu đảo có thể được định ranh giới bởi một lớp mỏng sợi võng bao quanh mô tuyến, nhưng có rất ít sợi võng có mặt bên trong tiểu đảo.

Bằng các phương pháp hoá mô và phương pháp hiển vi điện tử, người ta phân biệt được trong dãy tế bào có bốn loại tế bào có chứa hạt trong bào

tương: tế bào A mang hạt (alfa), tế bào B mang hạt (beta), tế bào D mang hạt ở (delta) và tế bào PP (tế bào tạo pancreatic polypeptid).

4.3.2.1. Tế bào A

Là những tế bào lớn nhất trong các loại tế bào của tuỵ nội tiết, thường nằm ở vùng ngoại vi của tiểu đảo. Nhân tế bào lớn, ít chất nhiễm sắc nên sáng màu. Trong bào tương có những hạt tương đối lớn, không tan trong cồn, ưa bạc.

Hình ảnh siêu vi của tế bào A cho người ta nhận thấy một lượng khá nhiều những hạt hình cầu lớn, đậm đặc, có một màng bọc chung quanh. Cái màng này được tách rời hạt nằm ở trong bởi một khoảng sáng hẹp. Đường kính hạt tương đối lớn từ 200-300nm. Những ti thể có hình gậy, mảnh, dài, có một số ống và túi lưới nội bào có hạt và bộ Golgi nằm gần nhân có chứa những hạt chế tiết.

Các tế bào A tiết ra glucagon (một peptid có 29 acid amin). Lượng glucagon chiết xuất từ tuỵ có tương quan một cách tương đối với số lượng tế bào A có trong tiểu đảo Langerhans. Glucagon có tác dụng làm tăng đường huyết.

4.3.2.2. Tế bào B

Nhỏ hơn tế bào A, là loại tế bào có nhiều nhất trong tiểu đảo ở người, tế bào B chiếm từ 60-80% tế bào tuỵ nội tiết, thường nằm ở vùng trung tâm của tiểu đảo. Nhân tế bào nhỏ, có nhiều chất nhiễm sắc. Trong bào tương có những hạt β (beta) hoà tan trong cồn, không ưa bạc.

Tế bào B có những ti thể lớn và một bộ Golgi rõ hơn ở tế bào A. Lưới nội bào có hạt kém phát triển hơn ở tế bào A.

Ở loài người, những hạt β có biểu hiện bên ngoài khác các hạt khác. Mỗi hạt có một hay nhiều tinh thể nhỏ, đậm đặc, có hình đa diện hoặc tứ giác, những tinh thể này nằm cách màng của hạt bởi một khoảng trống hẹp. Khi nhuộm bằng azan, các hạt β bắt màu kém hơn những hạt α.

Tế bào B tiết insulin điều hoà đường huyết.

4.3.2.3. Tế bào D

Chiếm khoảng 5-8% tế bào tuỵ nội tiết, thường nằm ở ngoại vi tiểu đảo. Hạt δ không có khoảng sáng giữa màng và khối vật chất bên trong hạt, mật độ điện tử nhạt, kích thước hạt thay đổi trong khoảng từ 100 đến 400nm. Sản phẩm chế tiết của tế bào D là somatostatin. Somatostatin của

tế bào D có tác dụng kìm hãm sự chế tiết insulin của tế bào B và glucagon của tế bào A thông qua con đường cận tiết (paracrin). Arginin và glucagon kích thích sự bài xuất somatostatin của tế bào D. (Somatostatin còn có ở một số nơi khác, thí dụ ở vùng dưới đồi).

4.3.2.4. Tế bào PP (tế bào tạo pancreatic polypeptid)

Đây là loại tế bào ở tiểu đảo tuỵ người, chỉ phát hiện khi dùng kỹ thuật hoá mô miễn dịch hoặc phương pháp hiển vi điện tử. Tế bào PP chỉ có trong những tiểu đảo tuỵ có tế bào xếp thành dây quanh co. Hạt chế tiết của tế bào PP nhỏ hơn các hạt chế tiết của các tế bào tuỵ nội tiết khác, có hình tròn hoặc hình trứng, mật độ điện tử không đồng đều giữa các hạt, không có khoảng sáng giữa màng và khối vật chất bên trong hạt. Pancreatic polypeptid không phải chỉ do tế bào PP trong tiểu đảo sản xuất, mà chúng còn là sản phẩm của những tế bào nội tiết ở biểu mô niêm mạc ống tiêu hoá. Pancreatic polypeptid có tác dụng kìm hãm sự chế tiết của tuỵ ngoại tiết (đã bị kích thích bởi secretin của ruột non) kìm hãm bài xuất dịch vị (do kích thích của gastrin) và có tác dụng làm dãn túi mật.

4.3.3. Mô sinh lý của tuỵ

4.3.1.1. Tuỵ ngoại tiết

Chế tiết ra dịch tuỵ, một chất lỏng kiềm tính, trong có chứa các loại muối Ca, Na và các men protease, amylase và lipase, những men tiêu hoá ba loại chất dinh dưỡng: protein, carbohydrat và lipid. Những men tiêu protein tạo thành 70% men trong dịch tuỵ (kể cả trypsin, chymotrypsin và elastase). Men amylase của tuỵ thuỷ phân tinh bột và glycogen thành dissacharid. Men lipase của tuỵ làm các triglycerid chuyển thành những acid béo và glycerol.

Amylase và lipase được tuỵ chế tiết ra dưới dạng hoạt động còn những enzym tiêu protein được chế tiết dưới dạng những tiền chất chưa có khả năng hoạt động. Do đó trong ruột non enterokinase của niêm mạc ruột chuyển chất sinh trypsin (trypsinogen) thành trypsin, men có khả năng hoạt động. Đồng thời, chất trypsin đến lượt mình, có khả năng hoạt hoá tất cả những tiền men tiêu protein khác.

Khi các men của tuỵ kể trên hãy còn ở trong tế bào của nang tuyến tuỵ, người ta thấy chúng đều được bao bọc bởi màng và như vậy chúng vẫn ở dạng tiền men không có hoạt động, do đó chúng không gây tổn thương cho tuỵ. Nhưng trong điều kiện bệnh lý (thí dụ viêm tuỵ cấp tính), các tiền men

có thể chuyển thành men hoạt động. Các men này có khả năng tiêu huỷ ngay chính bản thân tuyến tuỵ.

4.3.3.2. Tuỵ nội tiết

Sản phẩm chính của tuỵ nội tiết là insulin, một polypeptid gồm 51 acid amin. Insulin là loại hormon rất quan trọng, có tác động trực tiếp hoặc gián tiếp đến chức năng hầu hết các cơ quan. Làm giảm đường huyết, một trong những tác động chung nhất là ảnh hưởng đến sự vận chuyển glucose qua màng của nhiều loại tế bào, đặc biệt là tế bào cơ, tế bào gan, tế bào mỡ.

Khi insulin liên kết với màng bào tương của tế bào, sẽ làm tăng khả năng xâm nhập của glucose vào bào tương của tế bào. Sự đi qua dễ dàng của glucose vào trong tế bào (thí dụ tế bào cơ, tế bào thần kinh...) một mặt làm tăng nguồn năng lượng cần thiết cho sự hoạt động của các tế bào, mặt khác giúp cho sự chuyển hoá trong tế bào diễn ra bình thường. Ở trong tế bào, insulin nhanh chóng được phosphoryl hoá dẫn đến kết quả là có sự tích luỹ glucose trong tế bào và làm nồng độ glucose trong máu giảm. Glucose có trọng tế bào sẽ được tích luỹ dưới dạng glycogen.

Nếu có sự thiếu hụt trong việc sản xuất chất insulin thì có thể có sự rối loạn chuyển hoá dẫn đến bệnh "đái tháo đường" biểu hiện bằng sự tăng nồng độ đường trong máu (tăng đường huyết) và trong nước tiểu có đường.

Chất insulin được tổng hợp bởi tế bào B của tiểu đảo Langerhans dưới dạng tiền insulin (proinsulin). Trong tuỵ của người bị đái tháo đường thấy có hình ảnh thoái hoá trong hay hình ảnh xơ hoá của những tiểu đảo Langerhans do đó có sự thiếu hụt đáng kể số lượng tế bào B. Ở những người bị u tế bào B, lượng insulin được tuỵ chế tiết ra nhiều dẫn đến kết quả là lượng glucose trong máu giảm, làm cho người đó có những lúc bị hôn mê.

Chất glucagon có tác dụng ngược lại với insulin, nghĩa là làm cho nồng độ glucose trong máu tăng. Có lẽ glucagon làm tăng hoạt tính của men phosphorylase trong gan khởi động khả năng chuyển glycogen dự trữ trong tế bào thành glucose và sự giải phóng glucose vào máu.

Chương 14

HỆ TIẾT NIỆU

Hệ tiết niệu gồm có *thận, niệu quản, bàng quang và niệu đạo.* Để tạo ra nước tiểu, thận bài tiết lượng nước thừa và những chất cặn bã, sản phẩm chuyển hoá. Nước tiểu được vận chuyển tới bàng quang, tạm thời tích luỹ ở đó rồi được thải ra ngoài qua niệu đạo. Ở phụ nữ, niệu đạo chỉ là con đường dẫn nước tiểu ra ngoài. Ở nam giới, niệu đạo vừa là đường dẫn nước tiểu, vừa là đường dẫn tinh.

Thận còn đóng vai trò quan trọng trong việc duy trì khối lượng dịch ngoại bào của cơ thể và trong việc cân bằng acid-base. Thận lại còn đảm nhiệm chức năng nội tiết và tiết ra hai hormon: renin đóng vai trò quan trọng trong việc điều hoà áp lực máu động mạch và *erythropoitin* có tác dụng kích thích tuỷ xương sản xuất hồng cầu để làm tăng khả năng vận tải oxy. Thận còn tham gia vào việc chuyển hoá vitamin D để sản xuất một hợp chất có tác dụng kiểm soát mức độ calci trong dịch cơ thể.

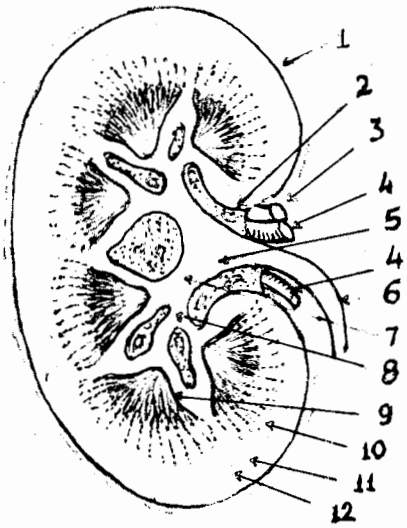

Hình 14.1. Sơ đồ cấu tạo đại cương của thận.

1. Vỏ xơ; 2. Rốn thận; 3. Tĩnh mạch thận;
4. Động mạch thận; 5. Bể thận;
6. Niệu quản; 7. Đài thận lớn;
8. Đài thận nhỏ; 9. Tháp thận (tháp Maipighi) thuộc vùng tuỷ;
10. Tia tuỷ (tháp Ferrein) thuộc vùng tuỷ;
11.Phần vỏ; 12. Mạch máu nằm trong vùng vỏ.

1. CẤU TẠO THẬN

Thận là một cơ quan hình hạt đậu dài 10-12cm, rộng 5-6cm, dày 3-4cm, có một bờ lồi, một bờ lõm và

được bọc ngoài bởi vỏ xơ. Ở bờ lõm, có một chỗ lõm sâu gọi là *rốn thận*, ở đó động mạch thận tiến vào trong thận, tĩnh mạch thận từ trong thận đi ra ngoài và niệu quản thông với bể thận. Ở bên trong rốn thận, bể thận chia thành hai ngành dài và lớn gọi là những *đài thận lớn*, rồi những ngành này, đến lượt chúng, lại chia thành thành những ngành nhỏ, ngắn hơn, gọi là những *đài thận nhỏ* (hình 14.1).

Trên thiết đồ bổ đôi thận qua đường dọc giữa, bằng mắt thường ta có thể phân biệt được hai vùng có mầu sắc khác nhau, nằm xen kẽ với nhau như cài răng lược: vùng ngoại vi gọi là *vùng vỏ* có mầu đỏ nâu thẫm và vùng trung tâm gọi là *vùng tuỷ* có mầu nhạt hơn.

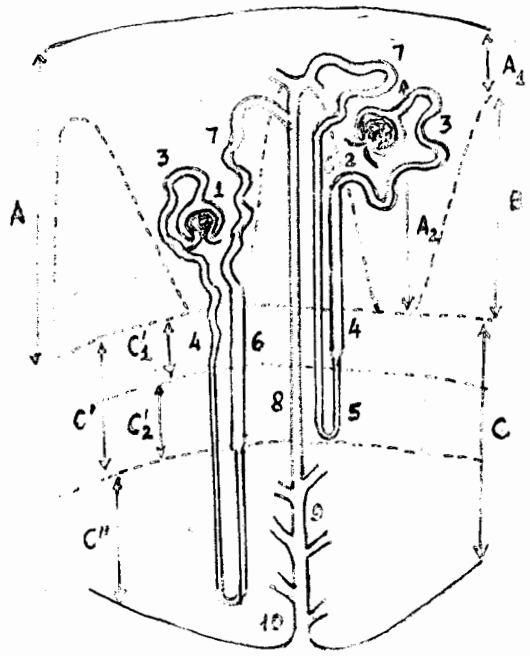

Hình 14.2. Sơ đồ phân vùng thận và phân bố các đoạn ống sinh niệu trong từng vùng.

A. Vùng vỏ; A1. Vùng giáp vỏ; A2. Mê đạo;
B. Tia tuỷ (tháp Ferrein) thuộc vùng tuỷ;
C. Tháp thận (tháp malpighi) thuộc vùng tuỷ;
C'. Vùng tuỷ ngoài;
C1'. Lớp ngoài thuộc vùng tuỷ ngoài;
C2'. Lớp trong thuộc vùng tuỷ ngoài;
C". Vùng tuỷ trong;
1. Tiểu cầu thận cận tuỷ thuộc nephron có ống trung gian dài; 2. Tiểu cầu thận vỏ thuộc nephron có ống trung gian ngắn; 3. Đoạn cong queo của ống gần (ống lượn gần); 4. Đoạn thẳng của ống gần; 5. Ống trung gian; 6. Đoạn thẳng của ống xa; 7. Đoạn cong queo của ống xa (ống lượn xa); 8. Ống góp vùng tuỷ ngoài; 9. Ống góp vùng tuỷ trong (ống thẳng hay còn gọi là ống Bellini); 10. Ống nhú thận.

Vùng tuỷ cấu tạo bởi 6-10 khối hình tháp gọi là tháp thận (hay *tháp Malpighi*) mà đỉnh hướng về phía bể thận, còn đáy quay về phía bờ cong lồi của thận (Hình 14.1). Ở đỉnh mỗi *tháp thận* có 20 - 25 miệng những ống gọi là *ống nhú thận* mở vào đài thận nhỏ (Hình 14.2). Từ mặt đáy mỗi tháp thận, vùng tuỷ có những khía dọc (vào khoảng 500 khía) toả ra vùng vỏ theo hướng nan hoa (Hình 14.1). Quan sát bằng kính

hiển vi quang học với độ phóng đại nhỏ, mỗi khía dọc ấy, gọi là *tia tuỷ*, là một khối hình tháp nhỏ, cao, mà đáy nằm trên đáy tháp thận, còn đỉnh thì hướng về phía vỏ xơ. Mỗi khối hình tháp nhỏ ấy còn được gọi là *tháp Ferrein* (Hình 14.2).

Vùng vỏ thận được chia làm ba phần: *phần giáp* vỏ là một lớp nhu mô thận mỏng nằm sát với vỏ xơ và ở bên ngoài đỉnh các tia tuỷ (tháp Ferrein); *mê đạo* là phần nhu mô thận chen vào giữa các tia tuỷ và *cột thận* (còn gọi là *trụ Bertin*), là phần nhu mô thận chen vào giữa các tháp thận (tháp Malpighi) (Hình 14.2).

Nhu mô thận được tạo thành bởi những đơn vị cấu tạo và hoạt động chức năng gọi là *ống sinh niệu*. Mỗi thận có khoảng 1-1,5 triệu ống sinh niệu. Các ống sinh niệu được vùi trong một mô liên kết gọi là *mô kẽ*. Cấu tạo mỗi đoạn ống sinh niệu được biệt hoá khác nhau để đảm nhiệm một chức năng riêng. Mỗi đoạn của một ống sinh niệu hoặc của các ống sinh niệu khác nhau nằm ở các vị trí khác nhau trong nhu mô thận (Hình 14.2).

Những khối hình tháp tạo nên vùng tuỷ của thận thực ra chỉ là do sự xếp đặt các đoạn ống sinh niệu và mô liên kết xen vào giữa các đoạn đó.

Tuỳ theo sự thay đổi vị trí từng đoạn của các ống sinh niệu khác nhau, các tháp thận chia thành hai vùng: vùng tuỷ ngoài và vùng tuỷ trong. Vùng tuỷ ngoài lại chia thành hai lớp: Lớp ngoài giáp với các tia tuỷ và lớp trong giáp với vùng tuỷ trong (Hình 14.2).

1.1. Ống sinh niệu

Ống sinh niệu là một ống nhỏ, dài (có thể tới 0,5m), ngoằn ngoèo, gồm hai phần có nguồn gốc khác nhau: Phần đầu gọi là *nephron* (hay ống thận) có nguồn gốc là trung mô của mũ sinh hậu thận và phần tiếptheo, gọi là ống góp, cùng với các đài thận nhỏ và lớn, bể thận và niệu quản được tạo ra từ một cái mầm gọi là *mầm niệu quản*, phát sinh từ thành lưng đoạn cuối một cái ống gọi là *ống trung thận* dọc (hay *ống Wolff*), gần nơi miệng ống này mở vào *xoang niệu sinh dục* của phôi.

Căn cứ vào những đặc điểm cấu tạo, vị trí và chức năng của từng đoạn, ngày nay người ta chia ống sinh niệu thành các đoạn sau:

- *Tiểu cầu thận.* Tiểu cầu thận là đoạn đầu của nephron (ống thận). Ở phôi, lúc mới đầu, đoạn này của nephron là ống kín ở đầu gần. Về sau đầu ấy bị một chùm mao mạch ấn lõm vào thành một cái bao có hai lá, gọi là bao Bowman, ôm lấy chùm mao mạch. Rồi cái bao này nở to ra.

Lá ngoài của cái bao gọi là lá thành, được lót ngoài bởi màng đáy; lá trong gọi là lá tạng. Xen vào giữa hai lá là một cái khoang, gọi là khoang của bao Bowman chứa nước tiểu được tạo ra đầu tiên (Hình 14.2 và 14.3). Chùm mao mạch nằm bên trong cái bao gọi là chùm mao mạch của tiểu cầu thận hay chùm mao mạch đến của tiểu cầu thận, vốn là một nhánh nhỏ của động mạch thận, từ ngoài tiến vào bên trong cái bao; và *tiểu động mạch đi của tiểu cầu thận*, từ bên trong cái bao đi ra ngoài (Hình 14.2 và 14.3). Như vậy mỗi tiểu cầu thận là một khối hình cầu (đường kính khoảng 200-300 micromet), có hai cực: *cực mạch*, ở đó tiểu động mạch đến của tiểu cầu thận tiến vào bên trong bao Bowman và tiểu động mạch đi của tiểu cầu thận ra khỏi cái bao; và cực niệu ở đó, khoang của bao Bowman thông với đoạn tiếp theo của nephron (Hình 14.3).

Tiểu cầu thận là một bộ phận có cấu tạo đặc biệt chỉ thấy ở thận. Cách cấu tạo của nó rất thích hợp với sự lọc huyết tương chứa trong các mao mạch nằm bên trong bao Bowman để tạo ra nước tiểu đầu tiên. Toàn bộ các tiểu cầu thận đều nằm trong vùng vỏ của thận nhưng ở vùng giáp vỏ không có tiểu cầu thận.

Tuỳ theo vị trí của tiểu cầu thận nằm trong vùng vỏ thận, người ta phân biệt: tiểu cầu thận vỏ, nằm ở vùng ngoại vi của vùng vỏ thận; tiểu cầu thận giữa vỏ nằm ở phần giữa vùng vỏ thận và tiểu cầu thận tuỷ nằm ở gần các tháp thận.

- *Ống gần.* Ống gần là đoạn thứ hai của nephron tiếp theo tiểu cầu thận, và là đoạn dài nhất của nephron, tạo thành phần lớn vùng vỏ thận. Ống gần có hai đoạn: một đoạn cong queo, uốn khúc nhiều lần, gọi là ống lượn gần, nằm ở vùng vỏ thận và một đoạn tương đối thẳng nằm ở vùng tuỷ của thận nhưng chỉ tới lớp ngoài của vùng tuỷ ngoài. Đường kính của ống ở cả hai đoạn vào khoảng 40-60 micromet (Hình 14.2).
- *Ống trung gian.* Ống trung gian là đoạn thứ ba của nephron, tiếp với ống gần. Đó là một ống hình chữ U, nằm trong vùng tuỷ của thận và có hai ngành: *ngành xuống và ngành lên*. Đường kính lòng ống ở cả hai ngành đều không thay đổi, vào khoảng 15-16 micromet, nghĩa là nhỏ hơn đường kính ống gần.

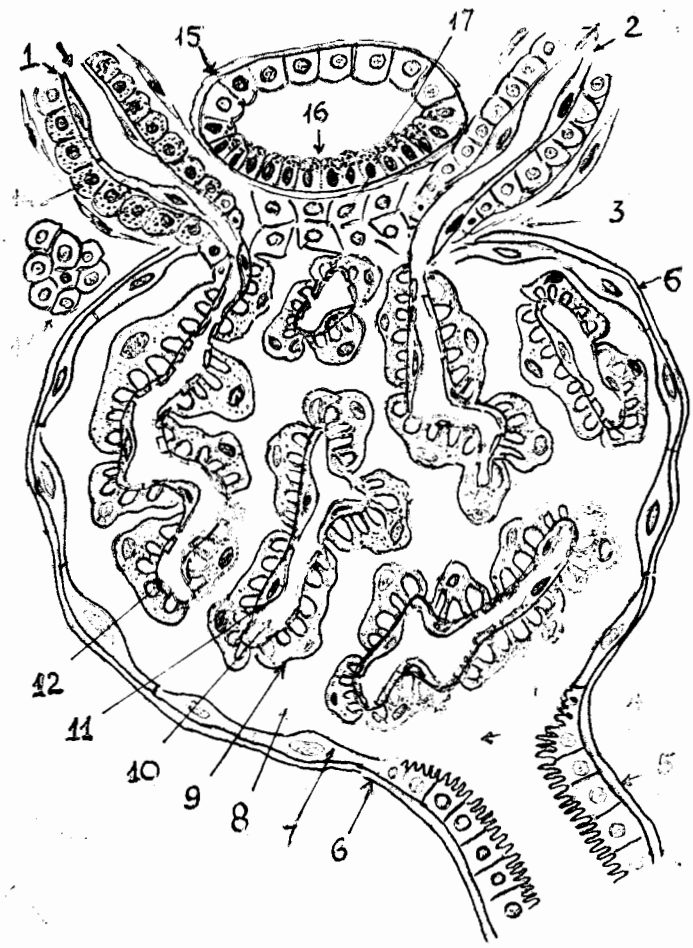

Hình 14.3. Cấu tạo tiểu cầu thận và phức hợp cận tiểu cầu.

1. Tiểu động mạch đến của tiểu cầu thận; 2. Tiểu động mạch đi của tiểu cầu thận; 3. Cực mạch; 4. Cực niệu của tiểu cầu thận; 5. Ống gần; 6. Màng đáy lót ngoài tiểu cầu thận; 7. Biểu mô lát đơn tạo thành lá ngoài của bao Bowman; 8. Khoang của bao Bowman; 9. Tế bào có chân tạo thành lá trong của bao Bowman; 10. Lòng mao mạch thuộc chùm mao mạch của tiểu cầu thận; 11. Tế bào nội mô của mao mạch; 12. Màng đáy lót ngoài chùm mao mạch; 13. Tiểu đảo cận cửa; 14. Tế bào cận tiểu cầu; 15. Ống lượn xa; 16. Vết đặc; 17. Tế bào lưới (lưới cận tiểu cầu).

+ Vị trí các ngành xuống và lên của ống trung gian thuộc các nephron khác nhau. Ở trong thận, vị trí các ngành này không giống nhau. Tuỳ theo chiều dài của ống trung gian, người ta phân biệt ba loại nephron với những vị trí của các ngành đó:

Nephron có ống trung gian dài: Ngành xuống của ống trung gian từ biên giới giữa hai lớp ngoài và trong của vùng tuỷ ngoài, tiến qua lớp trong của vùng này, vào vùng tuỷ trong, có thể tới gần đỉnh tháp thận rồi mới quặt lên để trở thành ngành lên. Ngành này nối với đoạn tiếp theo của nephron ở biên giới giữa vùng tuỷ ngoài và vùng tuỷ trong.

Nephron có ống trung gian ngắn. Ở Nephron này, ống trung gian quặt lên ở vùng tuỷ ngoài để trở thành ngành lên (Hình 14.2) Nephron vỏ, Nephron này có ống trung gian nằm ở vùng vỏ. Các đoạn khác của nó cũng vậy.

+ Đoạn nephron trước đây gọi là quai Henle. Theo quan niệm hiện nay, đoạn nephron trước đây gọi là quai Henle gồm:

Đoạn thẳng của ống gần nằm ở lớp ngoài vùng tuỷ ngoài.

Các ngành xuống và lên của ống trung gian có lòng hẹp và

Đoạn thẳng của ống xa (ống nối tiếp với ống trung gian, sẽ nói tới ở mục dưới) có kích thước lớn hơn ống trung gian (Hình 14.2).

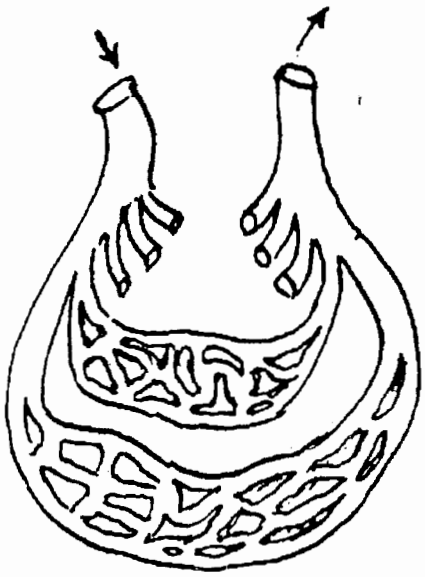

Hình 14.4. Chùm mao mạch Malpighi.

- *Ống xa.* Là đoạn thứ tư của nephron, ống xa nằm ở trong cả vùng vỏ lẫn vùng tuỷ của thận và lớn hơn ống trung gian. Nối tiếp với ống trung gian ở lớp trong của vùng tuỷ ngoài, đoạn đầu của ống xa gọi là *ngành lên dày thuộc vùng tuỷ*. Tiếp theo đoạn này là đoạn gọi là *ngành lên dày thuộc vùng vỏ*. Sau khi ngành này đã tiến vào vùng vỏ, từ nơi ngành này tiếp xúc với cực mạch của tiểu cầu thận, đoạn tiếp theo của ống xa trở thành cong queo, uốn khúc nhiều lần, do đó được gọi là ống lượn xa. Rồi *ống lượn xa* được nối với ống góp bởi một *ống nối* (Hình 14.2).
- *Ống góp.* Ống này là đoạn cuối cùng của ống sinh niệu và phần lớn nằm trong vùng tuỷ của thận, có thể có từ ngọn các tia tuỷ (đỉnh tháp Ferrein) tiến xuống tới đỉnh các tháp thận (tháp Malpighi) (Hình 14.2).

Người ta phân biệt ba đoạn ống góp dựa vào vị trí của chúng ở các vùng của thận: ống góp vùng vỏ: ống góp vùng tuỷ ngoài và ống góp vùng tuỷ trong (Hình 14.2).

Sau khi tiến vào vùng tuỷ trong, một đôi ống góp tiến lại gần nhau, tạo thành một góc nhọn và hợp lưu với nhau. Ở vùng tuỷ trong của mỗi tháp thận có 7 hợp lưu như vậy để tạo ra một ống thẳng lớn gọi là ống nhú thận. Miệng ống này mở vào đài nhỏ ở diện sàng (area cribosa) của nhú thận (Hình 14.2).

1.1.1. Tiểu cầu thận

1.1.1.1. Chùm mao mạch của tiểu cầu thận (chùm mao mạch Malpighi)

Sau khi tiến vào bên trong bao Bowman, tiểu động mạch đến của tiểu cầu thận chia thành 5 nhánh nhỏ. Từ mỗi nhánh toả ra một lưới mao mạch để nối với nhánh tương ứng của tiểu động mạch đôi của tiểu cầu thận. Như vậy có 5 lưới mao mạch nối những nhánh tương ứng với nhau của các tiểu động mạch đến và đi của tiểu cầu thận (Hình 14.4). Mỗi lưới mao mạch bọc ngoài bởi một màng đáy. Chỉ có các mao mạch nằm ở vùng ngoại vi của lưới mao mạch và chỉ có một phần thành của các mao mạch này mới được bọc ngoài bởi màng đáy thôi (Hình 14.5).

- *Màng đáy lót ngoài mao mạch.* Những màng đáy lót ngoài các lưới mao mạch nối tiếp với nhau và tiếp với màng đáy lót ngoài lá thành của bao Bowman ở cực mạch của tiểu cầu thận (Hình 14.3). Đó là

những màng dày 0,15-0,10 micromet. Cũng giống như các màng đáy khác, chúng gồm ba lớp: lớp ngoài là một lớp thưa, lớp giữa đặc và thẫm màu hơn và lớp trong là một lớp thưa.

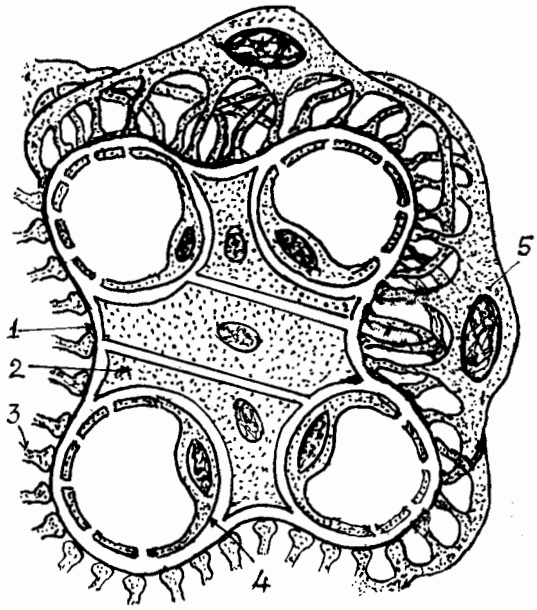

Hình 14.5. Thiết đồ dùng ngang một lưới mao mạch của tiểu cầu thận cho thấy quan hệ về vị trí giữa tế bào nội mô với tế bào gian mao mạch, với màng đáy và với tế bào có chân.

1. Màng đáy; 2. Tế bào gian mao mạch;
3. Chân của các tế bào có chân; 4. Tế bào nội mô;
5. Tế bào có chân.

Trên ảnh chụp hiển vi điện tử các thiết đồ nhuộm thông thường, ba lớp này kém rõ rệt. Nhưng ở ảnh chụp hiển vi điện tử các thiết đồ nhuộm bằng phẩm đồ rutheni và ferritin đã cation hoá, mật độ của các khoảng trống được phân bố đều. Những hình ảnh này phù hợp với sự khu trú về mặt miễn dịch tế bào hoá học của fibronectin, một chất có tác dụng đính các tế

bào biểu mô và nội mô vào lớp đặc của màng đáy. Lớp này cấu tạo bởi một mạng lưới sợi collagen loại IV và laminin vùi trong một chất nền giấu heparin sulfat proteoglycan. Chất proteoglycan này mang điện tích âm và góp phần vào sự tạo ra một hàng rào tĩnh điện cho bộ phận lọc của tiểu cầu thận.

- *Tế bào nội mô lợp thành mao mạch.* Đó là những tế bào dẹt, có một phần bào tương trải rộng thành một lớp rất mỏng và có lỗ thủng thật với đường kính 70-90nm. Trong số các loại mao mạch có lỗ thủng, đây là những lỗ thủng thuộc loại lớn nhất (Hình 14.5).
- *Tế bào gian mao mạch.* Khoảng chen vào giữa các mao mạch thuộc cùng một lưới mao mạch chứa một mô liên kết đặc biệt gọi là *mô liên kết gian mạch* (mesangium). Mô này cấu tạo bởi những *tế bào gian mao mạch* nằm trong một chất nền ngoại bào tương đối ít sợi fibronectin hơn các mô liên kết khác. Tế bào gian mao mạch có những nhánh bào tương to nhỏ không đều (Hình 14.5). Bào tương của nó chứa lưới nội bào, một số ti thể, ribosom tự do, những tơ nhỏ...

Những tế bào gian mao mạch được coi là những *tế bào quanh mạch* (pericytes) đã biệt hoá để tạo ra một cấu trúc chống đỡ các mao mạch trong lưới mao mạch nằm trong tiểu cầu thận. Nhưng không giống với các tế bào quanh mạch khác, chúng có tính thực bào và ẩm bào và đặc tính này của chúng cao hơn các tế bào quanh mạch khác. Đặc biệt là chúng có tính thực bào các chất ngoại lai đã từ đường máu xâm nhập vào tiểu cầu thận.

Nghiên cứu các tế bào gian mao mạch nuôi cấy, người ta còn phát hiện được nhiều đặc tính khác của chúng có ý nghĩa sinh lý quan trọng. Chúng có tính co rút để đáp ứng lại tác động của angiotensin II (sẽ nói tới ở mục dưới) và các chất khác có tác dụng co mạch, những chất đã được biết rằng có tác dụng làm giảm điện tích lọc ở bên trong tiểu cầu thận bằng cách làm giảm lượng máu đi qua lưới mao mạch của tiểu cầu thận. Những tế bào gian mao mạch có vị trí thuận lợi nhất đối với sự điều hoà lượng máu trong các mao mạch đã nở rộng của lưới mao mạch là những tế bào nằm ở cực mạch của tiểu cầu thận.

Sự dãn mạch làm tăng mức độ lọc của nước tiểu là một trong số những tác động chính của một loại hormon gọi là atriopeptid tiết ra bởi một số tế bào cơ tim ở tâm nhĩ (xem mục 2.1.5.1).

Những tế bào gian mao mạch được coi là những receptor đặc hiệu cho các hormon này vì chính chúng điều hoà tác dụng của hormon đó đối với lưu lượng máu chảy qua tiểu cầu thận.

1.1.1.2. Bao Bowman

Ở cực mạch của tiểu cầu thận, các lá ngoài và trong của bao Bowman nối tiếp với nhau (Hình 14.3).

– Lá ngoài. Lá ngoài (lá thành) của bao Bowman là một biểu mô lát đơn lót ngoài bởi màng đáy. Ở cực niệu, biểu mô này nối tiếp với biểu mô vuông đơn của đoạn cổ ống gần.

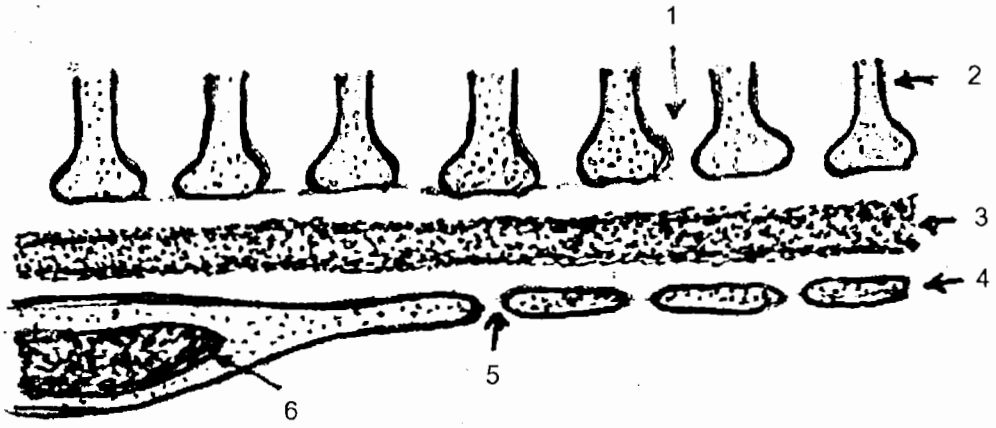

Hình 14.6. Quan hệ vị trí giữa những chân của tế bào có chân với màng đáy và tế bào nội mô của các mao mạch.

1. Khe lọc; 2. Chân của tế bào có chân;
3. Màng đáy; 4. Bào tương tế bào nội mô;
5. Lỗ thủng ở tế bào nội mô;

– Lá trong. Lá trong (lá tạng) của bao Bowman, trong quá trình phát triển của tiểu cầu thận ở đời sống trong bụng mẹ, chịu những biến đổi cấu tạo để biệt hoá không giống với những biến đổi của bất cứ một loại biểu mô nào khác. Về cơ bản, lá tạng của bao Bowman, được cấu tạo bởi những tế bào hình sao gọi là tế bào có chân (podocytes). Từ thân tế bào phát sinh một vài nhánh bào tương nguyên phát, toả ra như nan hoa, tới ôm lấy những lưới mao mạch của tiểu cầu thận. Từ những nhánh nguyên phát lại sinh ra những nhánh thứ phát nằm xen kẽ với những nhánh thứ phát của các tế bào có chân lân cận nhưng không dính vào các nhánh ấy. Những mối quan hệ về vị trí giữa các tế bào có chân với nhau và với các lưới mao mạch của tiểu cầu

thận không thể phát hiện được bằng kính hiển vi quang học nhưng có thể thấy rõ ràng bằng kính hiển vi điện tử quét. Những khoảng gian bào xen vào giữa các nhánh của các tế bào có chân tạo ra một hệ thống đường lưu thông, qua đó các chất được lọc từ huyết tương nằm trong các mao mạch máu có thể vào trong khoang của bao Bowman (Hình 14.3 và 14.5).

Những nhánh thứ phát của tế bào có chân tới bám vào màng đáy lót ngoài mao mạch nhưng thân các tế bào này cách xa màng đáy 1-3 micromet (Hình 14.5). Thân tế bào và những nhánh nguyên phát có thể uốn cong lên để nằm trên những nhánh của các tế bào có chân lân cận. Kết quả của sự bắt chéo nhau và nằm xen kẽ nhau của các nhánh nguyên phát các tế bào có chân là những nhánh tận cùng của chúng bao giờ cũng nằm xen kẽ nhau hơn là nằm xen kẽ với những nhánh thuộc cùng một tế bào có chân. Sự cách xa nhau giữa thân tế bào có chân với mao mạch được bám bởi nhiều nhánh của tế bào có chân nằm xen kẽ nhau. Đó là một cách xếp đặt làm tăng tới mức tối đa tổng diện tích khoảng gian bào qua đó sự lọc huyết tương được tiến hành (Hình 14.5).

Trên ảnh chụp hiển vi điện tử thiết đồ thận cực mỏng, nhân của tế bào có chân có những nếp gấp do đó có hình dáng không đều. Bào tương chứa một bộ Golgi nhỏ, nhiều bể của lưới nội bào có hạt, nhiều polyribosom. Những tơ trung gian và ống siêu vi rất phong phú ở thân tế bào và trong các nhánh. Những xơ actin và meromyosin nặng khu trú ở các chân. Phần chân của các nhánh hơi trải rộng ra làm cho các chân có hình cái chuông (Hình 14.6) Những nhánh của các tế bào có chân cách nhau bởi những khe lọc rộng 25 - 35nm.

Ở ngang mức với màng đáy, có một màng chắn 4-6nm bắc ngang qua khe. Nhìn trên mặt, màng chắn này có những lỗ ngăn cách nhau bởi một phần đặc, dài và hẹp nằm ở giữa và nối với màng bào tương của các nhánh có chân bằng những cầu nối cách nhau khoảng 4nm. Những lỗ xen vào giữa chúng đều rất nhỏ để ngăn cản các phân tử albumin có phân tử lượng lớn hơn 70.000 và các phân tử khác lớn hơn chúng không thể lọt qua để vào trong khoang của bao Bowman được.

Màng bào tương bọc những nhánh của tế bào có chân có những glycocalyx lồi lên. Những glycocalyx này mang điện tích âm và bắt màu đỏ rutheni mạnh. Lớp vỏ bọc glycocalyx này đã được phân tích sau khi cô lập. Đó là một lớp 14D-sialoglycoprotein gọi là podocalyxin. Ở trạng thái tươi, những phân tử hình sợi tạo thành glycocalyx ở nhánh của tế bào có chân có thể lấp một vùng rộng lớn của các khe lọc. Kích thước của các phân tử các

chất được lọc và những điện tích âm ở trên mặt màng bào tương bọc các nhánh của tế bào có chân đóng vai trò quan trọng trong việc quyết định chất nào có thể lọt qua được bộ phận lọc của tiểu cầu thận. Sự mang nhiều điện tích âm trên mặt lớp vỏ bọc bằng chất glycocalyx này có thể có một ý nghĩa đối với sự tạo ra một hàng rào tĩnh điện của bộ phận lọc của tiểu cầu thận.

1.1.2. Ống gần

1.1.2.1. Quan sát dưới kính hiển vi quang học

- Với phương pháp nhuộm thông thường (Hematoxylin-Eosin), những tế bào biểu mô tạo nên thành ống có một nhân hình cầu, sáng, chứa những khối chất nhiễm sắc nhỏ và bào tương ưa màu eosin.
- Với những phương pháp nhuộm đặc biệt, người ta thấy tế bào biểu mô đó nằm trên màng đáy có phản ứng PAS dương tính. Trong bào tương, có thể phát hiện được bộ Golgi giống như một cái mũ úp lên cực trên của nhân và hai tiểu thể trung tâm. Ngoài ra cấu tạo của tế bào này còn có hai đặc điểm rất quan trọng:

Ở mặt ngọn tế bào (mặt trông vào lòng ống), có một vùng bào tương đã được biệt hoá gọi là *diềm bàn chải*. Vùng này dày khoảng 3 micromet, cấu tạo bởi những khía dọc thẳng góc với mặt tế bào và thấy rõ dưới kính hiển vi đối pha (Hình 14.7). Vùng này có phản ứng PAS dương tính và chứa enzym phosphatase base.

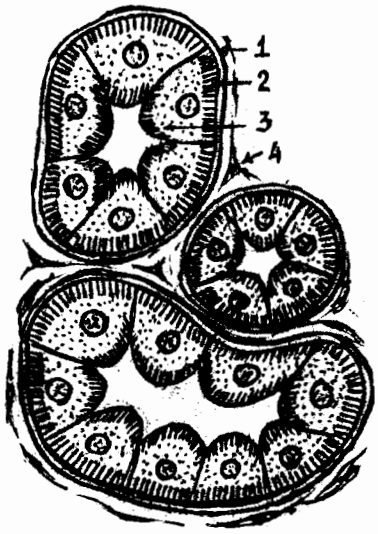

Hình 14.7. Cấu tạo vi thể ống gần.

1. Màng đáy; 2. Que Heidenhain; 3. Diềm bàn chải; 4. Mô kẽ.

Trên thiết đồ thận nhuộm bằng hematoxylin sắt hay nhuộm theo phương pháp Altmann, có thể phát hiện được ở nửa đáy tế bào những vạch dài gọi là những *que Heidenhain* xếp

song song với nhau và thẳng góc với mặt đáy tế bào (Hình 14.7). Ở những đoạn ống gần nằm càng gần cực niệu của tiểu cầu thận, tế bào càng có nhiều que này.

1.1.2.2. Quan sát bằng kính hiển vi điện tử

– *Ở cực ngọn của tế bào*, những bờ bàn chải thấy ở dưới kính hiển vi quang học thực ra chỉ là những vi nhung mao có cấu tạo giống như những vi nhung mao thấy ở các tế bào có mâm khía của ruột (Hình 14.8). Mỗi vi nhung mao dài 1,0-1,5 micromet, rộng 40-80nm ngăn cách nhau bởi những khe.

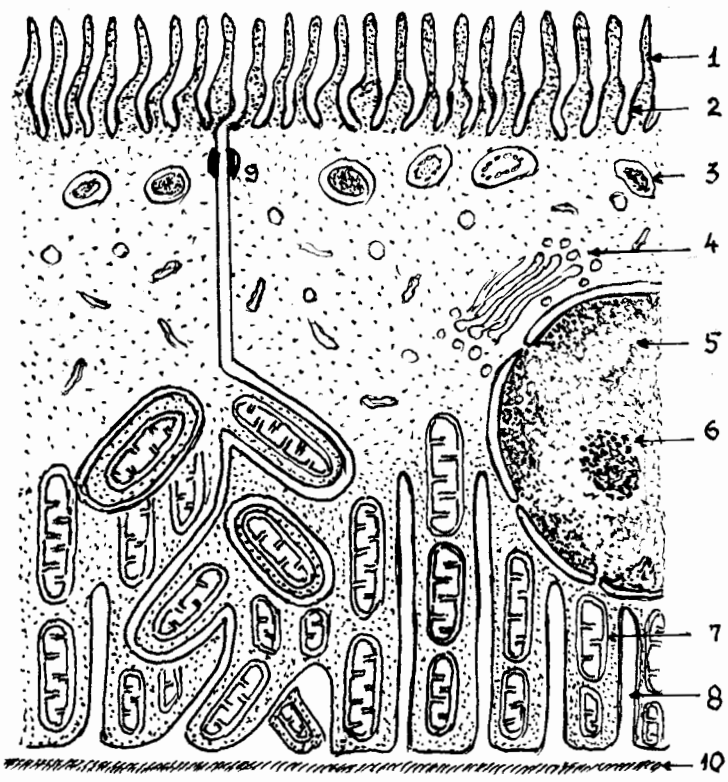

Hình 14.8. Cấu tạo siêu vi tế bào biểu mô ống gần.

1. Vi nhung mao; 2. Tiểu quản; 3. Thể nội nhập bào (endosome);
4. Bộ Golgi; 5. Nhân; 6. Hạt nhân; 7. Ti thể; 8. Mê đạo đáy;
9. Vùng dính; 10. Màng đáy.

Mặt ngoài màng tế bào bọc các vi nhung mao có những glycocalyx lồi lên. Xen vào giữa những chân của các vi nhung mao, có những miệng các ống kín ở đầu dưới mở vào các khe. Những ống này, gọi là những tiểu quản cực ngọn, được tạo ra do màng bào tương từ các chân của vi nhung mao lõm sâu vào trong bào tương (Hình 14.8). Ở mặt màng tế bào trông vào bào tương, có những nhú ngắn giống như những nhú thấy ở các tế bào khác tiến hành hiện tượng nhập nội bào qua trung gian thụ thể (receptor mediated endocytosis).

Trong bào tương, chung quanh các đầu kín của tiểu quản cực ngọn có nhiều túi nhỏ và không bào lớn (Hình 14.8). Một vài không bào lớn chính là những thể nhập nội bào (endosomes) được tạo ra do hiện tượng nhập nội bào qua trung gian thụ thể.

Trước kia, người ta cho rằng trong điều kiện bình thường, lòng ống gần nom có vẻ bị bịt kín là do các chất đã được lọc từ tiểu cầu thận, khi vận chuyển tới ống gần, thấm vào các khe xen giữa các vi nhung mao. Theo quan niệm hiện nay, sự lấp kín lòng ống chỉ là hình ảnh giả tạo (artefact) do sự cố định gây ra. Nếu thận cố định bằng cách tiêm truyền và nếu ngăn chặn được sự giảm áp lực máu trong mạch, mọi ống gần đều có lòng rõ rệt.

- *Bào tương tế bào biểu mô ống gần* chứa nhiều bào quan: bộ Golgi, những ribosom tự do, lưới nội bào kém phát triển.
- *Những que Heidenhain* thấy ở dưới kính hiển vi quang học dưới dạng những vạch thẳng góc với mặt đáy tế bào thực ra chỉ là những ti thể hình que dài. Xen giữa các ti thể này, màng bào tương từ mặt tế bào lõm sâu vào trong bào tương tạo thành những nếp gấp và những con đường cụt gọi là *mê đạo đáy*. Sự tạo ra các mê đạo đáy làm tăng diện tích tiếp xúc giữa mặt đáy của tế bào với chất dịch ngoại bào (Hình 14.8). Những hình ảnh mê đạo đáy và những ti thể dài xếp song song với nhau và thẳng góc với mặt đáy tế bào, trong những khoảng bào tương ngăn cách nhau bởi mê đạo đáy là những hình ảnh thường gặp ở mặt của những tế bào có sự vận chuyển nước và các ion rất tích cực, đặc biệt là sự vận chuyển tích cực các ion đòi hỏi nhiều năng lượng.

Thực ra, những mê đạo đáy, sau khi tiến vào bào tương của tế bào, còn chia thành nhiều ngách nhỏ sâu hơn. Bởi vậy hình dáng tế bào ống gần rất phức tạp và hình dáng này chỉ thấy rõ rệt sau khi từ những ảnh chụp hiển vi điện tử, người ta tái tạo lại cấu trúc của tế bào trong không gian ba chiều để nhận rõ ranh giới tế bào ở các mặt.

Ở mặt bên tế bào, bào tương tế bào có những chỗ lồi dài hình ngón tay, khớp với những chỗ lõm của tế bào bên cạnh. Bởi vậy nhìn thiết đồ thận quan sát dưới kính hiển vi điện tử, những khoảng bào tương thấy ở một tế bào biểu mô ống gần và được định ranh giới bởi màng tế bào có thể không thuộc tế bào ấy mà chính là những phần bào tương của tế bào bên cạnh lồi vào nó. Ngoài ra những khe hẹp thấy trong bào tương của một tế bào và được định ranh giới bởi màng tế bào có thể không phải là những ngách chia nhánh của mê đạo đáy thuộc tế bào đóm mà chính là những khoảng gian bào xen giữa hai tế bào biểu mô nằm cạnh nhau (Hình 14.8).

Như vậy, nhờ có những vi nhung mao và các tiểu quản cực ngọn ở mặt ngọn tế bào, những mê đạo đáy với các ngách chia nhánh, và những chỗ lồi lõm ở mặt bên tế bào, diện tích trao đổi chất giữa tế bào và chất dịch ngoại bào tăng lên rất nhiều.

1.1.2. Ống trung gian

Ống trung gian là những ống nhỏ. Lòng ống có đường kính khoảng 15-16 micromet. Thành ống mỏng, được tạo thành bởi một biểu mô đơn. Chiều dày của biểu mô chỉ vào khoảng 0,5-2,0 micromet. Nhân nằm giữa tế bào.

Hình dáng và cấu tạo của tế bào biểu mô ống trung gian thuộc các nephron thì không giống nhau. Người ta phân biệt 4 loại tế bào (Hình 14.9):

- *Tế bào loại I.* Những tế bào này thấy ở ống trung gian của những nephron có ống trung gian ngắn. Ở những nephron này ống trung gian hầu như không có ngành lên, chỉ có ngành xuống và ngành xuống nối trực tiếp với đoạn thẳng của ống xa. Những tế bào loại I là những tế bào hình đa giác dẹt, không có những phần lồi của bào tương ở mặt bên của tế bào. Hình dáng của tế bào và kích thước của ngành xuống ống trung gian khiến cho cấu trúc của ngành này khi nhìn trên thiết đồ ngang, cắt theo suốt chiều dọc của ngành, trông giống như cấu trúc của mao mạch hay tiểu tĩnh mạch.
- *Tế bào loại II.* Ở những nephron có ống trung gian dài, trong đoạn đầu của ngành xuống, những tế bào biểu mô là những tế bào dẹt. Ở mặt bên của tế bào, bào tương có những chỗ lồi lõm khá dài hoặc khá sâu, khớp với những chỗ lõm và lồi của tế bào bên cạnh. Ở mặt đáy tế bào có những nếp gấp của màng tế bào tiến vào bào tương. Hình dáng không đều của tế bào này có thể thấy rõ trên ảnh chụp hiển vi điện tử quét những ống trung gian của các nephron có ống trung gian dài sau

khi các ống đã được phân lập khỏi màng đáy bằng dung dịch hydroxyd natri. Nhân nằm giữa tế bào, phần bào tương chứa nhân hơi dày lên. Phần bào tương không chứa nhân mỏng hơn, chỉ vào khoảng 1-3 micromet. Ở các mặt bên đối diện nhau của hai tế bào nằm cạnh nhau, có dải bịt ở gần mặt trong của thành ống.

– *Tế bào loại III.* Vì ngành xuống của ống trung gian thuộc nephron có ống trung gian dài tiến xuống tới vùng tuỷ trong của thận (Hình 14.2) nên càng tiến sâu xuống, tế bào biểu mô tạo nên thành ống càng trở thành tế bào đa diện không đều và có sự giảm dần số lượng và chiều dài, chiều sâu của các phần lồi lõm ở mặt bên tế bào (Hình 14.9).

– *Tế bào loại IV.* Đó là những tế bào thấy ở ngành lên của ống trung gian. Ở mặt đáy tế bào, màng tế bào có những chỗ lõm sâu vào trong bào tương. Ở mặt bên tế bào có những chỗ bào tương lồi lõm khớp với những chỗ lồi lõm của tế bào bên cạnh (Hình 14.9).

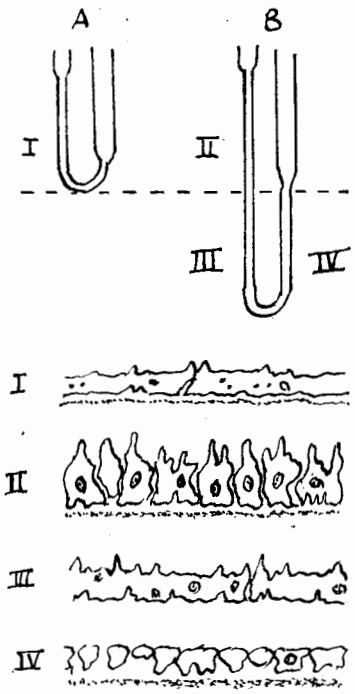

Hình 14.9. Các loại tế bào tạo thành biểu mô ống trung gian và sự phân bố chúng ở các đoạn ống trung gian nằm trong các vùng khác nhau của thận.

A. Ở nephron có ống trung gian ngắn;
B. Ở nephron có ống trung gian dài.

Những khác nhau về hình dáng và cấu tạo của tế bào biểu mô ở từng đoạn ống trung gian có liên quan tới sự đảm nhiệm các chức năng khác nhau giữa các ngành của ống trung gian (sẽ được trình bầy trong mục dưới).

Những mô tả trên đây về hình dáng, cấu tạo và quan hệ giữa các tế bào biểu mô tạo nên thành ống trung gian dựa trên những nghiên cứu thận của các động vật thí nghiệm thuộc loài gậm nhấm. Ở loài người, ống trung gian của các nephron còn ít được nghiên cứu nhưng ở các ống này có thể

thấy những chỗ lồi lõm ở mặt bên của các tế bào biểu mô tạo nên thành ống ở các đoạn thuộc ngành lên và ngành xuống trong những nephron có ống trung gian dài có những sự khác nhau. Ở một số ít nephron, những ống trung gian rất dài (tới 10mm hay hơn) và có thể tiến xuống tới gần đỉnh tháp thận. Những nephron có ống trung gian ngắn nhiều gấp 7-8 lần hơn những nephron có ống trung gian dài.

1.1.3. Ống xa

Biểu mô ống xa là một biểu mô vuông đơn. Ở đoạn thẳng của ống xa nằm trong vùng tuỷ, chiều cao tế bào vào khoảng 7-8 micromet, sau đó chiều cao của tế bào giảm dần còn vào khoảng 5-6 micromet ở đoạn cong queo (ống xa) nằm trong vùng vỏ của thận. Nói chung lòng của ống xa rộng hơn lòng ống gần. Cực ngọn của tế bào biểu mô ống xa không có diềm bàn chải, nhưng ở một số tế bào, mặt ngọn có một ít nhung mao ngắn, còn ở các tế bào khác, mặt này nhẵn, không có vi nhung mao. Ở đoạn thẳng nằm trong vùng tuỷ, những tế bào, mà mặt ngọn không có vi nhung mao chiếm ưu thế. Ở vùng trung tâm của mặt ngọn tế bào, bào tương chứa hai tiểu thể trung tâm được coi là thể đáy, từ đó xuất phát một cái lông tiến vào lòng ống. Ngoài ra còn có các túi nhỏ với số lượng thay đổi tuỳ từng tế bào. Nhưng khác với ống gần, ở cực ngọn tế bào ống xa không có những tiểu quản cực ngọn. Bào tương tế bào ống xa chứa một ít bể của lưới nội bào có hạt và bộ Golgi. Nhân hình cầu hay hình trứng, nằm gần lòng ống do từ mặt đáy tế bào có những nếp gấp của màng tế bào tiến sâu vào bào tương, tạo thành những mê đạo đáy ngăn bào tương thành những khoảng hẹp chứa những ti thể dài xếp song song với nhau và thẳng góc với mặt đáy tế bào như ở ống gần.

Cũng như ở tế bào biểu mô ống gần, trong bào tương của tế bào biểu mô đoạn thẳng ống xa nằm trong vùng tuỷ của thận có những khoảng bào tương được định ranh giới ở phía bên và phía đáy tế bào bởi màng tế bào còn ở phía lòng ống không có màng tế bào định ranh giới. Ngoài ra còn có những khoảng bào tương được vây kín bởi màng tế bào. Những khoảng bào tương này chính là những phần lồi dài của bào tương tế bào bên cạnh đã tiến sâu vào và khớp với chỗ lõm sâu của màng tế bào. Nhưng ở tế bào ống gần, những phần lồi này ít hơn và ngắn hơn ở đoạn thẳng của ống xa.

Ở đoạn cong queo của ống xa nằm trong vùng vỏ của thận, những tế bào biểu mô cao hơn ở các đoạn khác của nephron. Những chỗ lõm trên mặt

tế bào thì sâu hơn và những phần lồi cũng dài hơn làm cho tổng diện tích mặt tế bào tăng lên gấp nhiều lần so với các đoạn khác của ống xa.

1.1.4. Ống góp

Thành ống cấu tạo bởi một biểu mô vuông đơn lót ngoài bởi màng đáy và gồm nhiều loại tế bào. Tỷ lệ các loại tế bào thay đổi tuỳ từng đoạn ống và tuỳ loài động vật. Ở một số loài động vật, quan sát dưới kính hiển vi điện tử, người ta phân biệt bốn loại tế bào:

1.1.5.1. Tế bào ống xa đã mô tả trên

1.1.5.2. Tế bào ống nối

Tế bào này có những đặc điểm: nhân hình cầu hay hình trứng, bào tương sáng, bộ Golgi nhỏ nằm cạnh nhân, nhiều ti thể nhỏ, các bào quan khác thì ít, mặt ngọn tế bào tương đối nhẵn. Ở vùng cực ngọn, bào tương chứa ít túi. Mặt bên tế bào có nhiều phần lồi lõm hơn tế bào ống xa.

1.1.5.3. Tế bào chính

Tế bào này có cấu tạo đơn giản hơn các loại trên. Ở mặt ngọn tế bào lởm chởm những vi nhung mao và có một lông duy nhất ở vùng trung tâm. Nhân nằm ở giữa tế bào. Ti thể nhỏ và xếp hỗn độn theo nhiều hướng. Ở mặt đáy tế bào, có những nếp gấp của màng tế bào xếp dày đặc theo nhiều hướng. Chức năng của tế bào chính còn chưa rõ.

1.1.5.4. Tế bào trung gian

Những tế bào trung gian (intercarlated cells) có đặc điểm là có những nếp nhăn ở trên mặt tự do và vùng bào tương ở cực ngọn chứa nhiều túi. Đại đa số túi này có đường kính 50nm. Một số ít túi lớn hơn, có đường kính tới 200nm. Những ti thể ngắn và thẳng phân bố khắp bào tương. Mặt đáy tế bào không có mê đạo nhưng có những nếp gấp ngắn của màng tế bào xếp theo nhiều hướng nằm xen vào giữa thân tế bào và màng đáy. Ở thận người, đoạn ống góp nằm ở vùng tuỷ trong không có tế bào trung gian. Tỷ lệ tế bào trung gian giảm dần từ vùng tủy ngoài vào vùng tuỷ trong.

Những tế bào trung gian được coi là những tế bào tham gia vào sự cân bằng acid-base của nước tiểu bằng cách hấp thụ bircarbonat. Chúng có hoạt tính anhydrase carbonic cao. Màng tế bào ở mặt đáy và mặt bên chứa

một loại protein có tác dụng gắn với các loại protein khác như ankyrin và spectrin làm nòng cốt cho màng tế bào. Ở các động vật quá tải bicarbonat, số lượng tế bào trung gian trong ống góp tăng lên rất cao.

1.2. Mô kẽ

Xen giữa những màng đáy lót ngoài các ống sinh niệu là một mô liên kết gọi là mô kẽ của thận. Ở vùng vỏ của thận, khối lượng mô này nhỏ hơn ở vùng tuỷ vì ở vùng tuỷ, các đoạn của ống sinh niệu nằm thưa hơn. Mô kẽ của thận cấu tạo bởi những tế bào sợi, những tế bào đơn nhân, những sợi tạo keo và một chất nền proteoglycan có tính thuỷ phân cao. Ngoài ra trong mô kẽ còn có một loại tế bào đặc biệt gọi là tế bào kẽ. Những *tế bào kẽ* ở vùng tuỷ có cấu tạo và hướng xếp đặt khác với các tế bào kẽ vùng vỏ của thận và đóng một vai trò quan trọng.

Những tế bào kẽ ở vùng tuỷ của thận là những tế bào đa hình và là những tế bào có dạng nguyên bào sợi. Chúng thường xếp thẳng góc với trục của các đoạn ống sinh niệu giống như những then ngang của một cái thang. Những nhánh bào tương của chúng lớn hơn những nhánh bào tương của tế bào kẽ vùng vỏ. Đầu tận cùng của các nhánh dính vào thành các đoạn ống sinh niệu hay vào thành các mạch máu. Đặc điểm cấu tạo chủ yếu của chúng là trong bào tương có nhiều giọt mỡ. Những giọt mỡ này có thể vây quanh lưới nội bào có hạt.

Về chức năng của tế bào kẽ ở vùng tuỷ của thận, có nhiều giả thuyết. Ngày nay người ta không thừa nhận giả thuyết cho rằng tế bào kẽ vùng tuỷ tiết ra prostaglandin vì người ta thấy trong thành phần cấu tạo những giọt mỡ nằm trong bào tương có nhiều acid arachidonic và các acid béo không bão hoà nhưng rất ít prostaglandin hay prostaglandin-synthetase. Giả thuyết hiện nay được nhiều người ủng hộ là giả thuyết cho rằng tế bào kẽ vùng tuỷ tiết ra một chất có tác dụng điều hoà áp lực máu động mạch.

1.3. Phân bố mạch và thần kinh trong thận

1.3.1. Phân bố mạch máu

- *Động mạch thận,* trước khi tới thận, chia thành 3-4 nhánh. Những nhánh này tiến vào rốn thận rồi tiếp tục chia nhánh để cho những

nhánh tới chen vào giữa các đài thận, tiến vào các cột thận và nằm sát các tháp thận. Những nhánh nằm trong cột thận được gọi là *động mạch quanh tháp hay động mạch gian thuỳ* vì *mỗi tháp thận với các ống sinh niệu phụ thuộc nó được coi là một thuỳ của thận* (Hình 14.10). Động mạch quanh tháp đẻ ra một số nhánh bên cho cột thận và khi lên tới đáy tháp thận, nó uốn cong thành động mạch bán cung chạy trong vùng vỏ của thận, chen vào giữa các tia tuỷ (tháp Ferrein). Từ *động mạch bán cung* phát sinh những nhánh gọi là động mạch nan hoa tiến thẳng vào mê đạo. Những động mạch nan hoa còn gọi là *động mạch gian tiểu thuỳ* vì mỗi tia tuỷ (tháp Ferrein) với những đoạn ống sinh niệu phụ thuộc nó được coi là một tiểu thuỳ của thận. Những động mạch nan hoa đẻ ra những nhánh bên tiến tới tiểu cầu khi tiến vào tiểu cầu thận, chúng chia thành 5 nhánh nhỏ để toả ra 5 lưới mao mạch ở bên trong bao Bowman. Tiếp theo 5 lưới mao mạch này là 5 nhánh động mạch hợp với nhau để tạo ra *tiểu động mạch đi của tiểu cầu thận* rất ngắn và nhỏ hơn tiểu động mạch đến. Tiểu động mạch đi của tiểu cầu thận toả ra lưới mao mạch vây chung quanh các đoạn ống sinh niệu nằm trong vùng vỏ của thận và trong các tia tuỷ.

Như vậy trong thận có một hệ thống mạch máu đặc biệt, trong đó hai động mạch (tiểu động mạch đến và đi của tiểu cầu thận) nối với nhau bằng những lưới mao mạch. Hoặc nói một cách khác có một hệ thống mạch trong đó một động mạch (tiểu động mạch đi của tiểu cầu thận) được nối ở hai đầu bởi hai hệ thống lưới mao mạch. Hệ thống mạch này, gọi là *hệ thống của động mạch của thận* (Hình 14.10), đóng vai trò quan trọng việc tạo ra nước tiểu.

Từ động mạch bán cung còn phát sinh những nhánh gọi là *động mạch thẳng* tiến vào tháp thận. Một số tiểu động mạch đôi của các tiểu cầu thận cận tuỷ cũng đẻ ra những động mạch thẳng. Các động mạch thẳng, sau khi tiến vào tháp thận toả ra những lưới mao mạch vây quanh các đoạn ống sinh niệu nằm trong tháp (Hình 14.10).

– *Những tĩnh mạch thận* có 3 nguồn gốc;

+ *Những tĩnh mạch thuộc vùng* vỏ bắt nguồn từ lưới mao mạch nằm ở gần mặt thận. Chúng có đặc điểm là toả ra theo hướng nan hoa nên được gọi là những tĩnh mạch hình sao. Số lượng những tĩnh mạch này ít. Chúng tiến vào mê đạo, nhận các nhánh bên và khi tới vùng đáy tháp thận, chúng tạo ra một lưới tĩnh mạch gọi là vòm tĩnh mạch trên tháp;

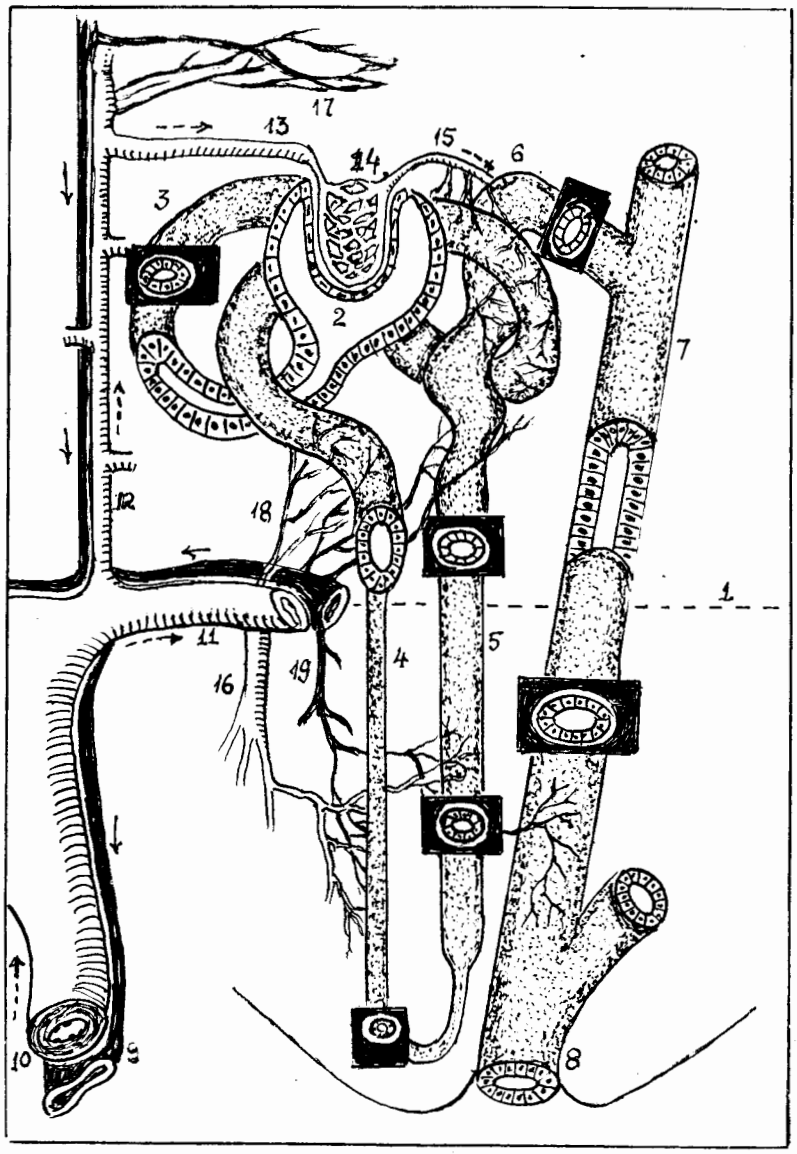

Hình 14.10. Hệ tuần hoàn máu trong thận

1. Mặt đáy tháp thận; 2. Tiểu cầu thận; 3. Ống gần; 4. Ống trung gian; 5. Đoạn thẳng của ống xa; 6. Ống lượn xa; 7. Ống góp; 8. Ống nhú thận; 9. Tĩnh mạch quanh tháp; 10. Động mạch quanh tháp (động mạch gian thuỳ); 11. Động mạch bán cung; 12. Động mạch nan hoa (động mạch gian tiểu thuỳ); 13. Tiểu động mạch đến của tiểu cầu thận; 14. Chùm mao mạch của tiểu cầu thận; 15. Tiểu động mạch đôi của tiểu cầu thận; 16. Động mạch thẳng; 17. Tĩnh mạch hình sao; 18. Tĩnh mạch gian tiểu thuỳ; 19. Tĩnh mạch thẳng.

+ *Những tĩnh mạch bên* phát sinh từ những lưới mao mạch vây quanh các đoạn ống sinh niệu nằm trong vùng vỏ thận và trong các tia tuỷ;

+ *Những tĩnh mạch thẳng* phát sinh từ lưới mao mạch nằm trong tháp thận và đổ máu vào vòm tĩnh mạch trên tháp.

1.3.2. Mạch bạch huyết

Những mạch bạch huyết nhận bạch huyết từ những lưới mao mạch bạch huyết vây quanh các động mạch và tĩnh mạch nằm trong vùng tuỷ của thận. Lưới mạch bạch huyết vây quanh động mạch bán cung dần dần hợp với nhau thành những mạch bạch huyết lớn dẫn bạch huyết ra khỏi thận.

1.3.3. Phân bố thần kinh

Sự phân bố thần kinh trong thận rất phức tạp. Trong thận có những dây thần kinh giao cảm, phó giao cảm và những dây thần kinh từ rễ sau tuỷ sống tới. Có những sợi thần kinh tận cùng ở lớp áo cơ của các mạch máu lớn nhỏ. Hiện nay chưa có một dẫn chứng xác đáng nào về sự phân bố các sợi thần kinh cho các tế bào biểu mô các đoạn ống sinh niệu.

1.4. Phức hợp cận tiểu cầu

Phức hợp cận tiểu cầu là một tập hợp những cấu trúc ống và cấu trúc mạch của nephron có những tác động phối hợp với nhau để điều hoà áp lực máu động mạch, do đó có ảnh hưởng tới mức độ lọc của tiểu cầu thận. Phức hợp tiểu cầu gồm vết đặc, những tế bào cận tiểu cầu, những tế bào gian mạch ngoài tiểu cầu và tiểu đảo cận cửa (Hình 14.3).

1.4.1. Vết đặc

Ống xa của nephron có một đoạn nằm ở cực mạch của tiểu cầu thận, chen vào giữa những tiểu động mạch đến và đi. Những tế bào biểu mô nằm ở thành ống hướng về phía cực mạch của tiểu cầu thận có cấu tạo đặc biệt, khác với các tế bào nằm ở các nơi khác trên thành ống. Chúng họp với nhau thành một đám tế bào gọi là vết đặc (macula densa) (Hình 14.3).

Cực ngọn tế bào biểu mô vết đặc có nhiều vi nhung mao và một cái lông duy nhất ở vùng trung tâm. Ti thể ngắn, xếp hỗn độn. Bộ Golgi thường chen vào giữa nhân và đáy tế bào. Như vậy tính phân cực của tế bào vết đặc đối lập với tính phân cực của các tế bào khác tạo nên thành ống xa. Màng đáy mỏng, không liên tục vì có những nhánh của tế bào vết đặc xuyên qua để tới tiếp xúc với tế bào cận tiểu cầu nằm ở thành tiểu động mạch đến của tiểu cầu thận. Bào tương vùng cực ngọn tế bào chứa những hạt chế tiết nhỏ. Cực đáy tế bào có ít ti thể và dưới kính hiển vi quang học, người ta không phát hiện được những que Heidenhain. Trong tế bào vết đặc người ta đã phát hiện được nhiều loại enzym.

1.4.2. Tế bào cận tiểu cầu

Đó là những tế bào hoặc nằm lẻ loi hoặc họp thành đám trong lớp áo cơ của đoạn tiểu động mạch đến nằm sát với cực mạch của tiểu cầu thận, trên một quãng dài 10-40 micromet, có khi dài tới 100 micromet. Chúng ít thấy ở lớp áo giữa của tiểu động mạch đi của tiểu cầu thận. Chúng được tạo ra do sự biến đổi cấu tạo các sợi cơ trơn nằm trong lớp áo giữa của tiểu động mạch đến. Nhân tế bào hình cầu, bào tương chứa những hạt chế tiết, do đó những tế bào cận tiểu cầu còn được gọi là *tế bào biểu mô có hạt* (Hình 14.3).

Dưới kính hiển vi điện tử, cấu trúc tế bào cận tiểu cầu thay đổi tuỳ theo giai đoạn khác nhau trong quá trình biến đổi cấu tạo. từ một sợi cơ trơn có chức năng co duỗi trở thành tế bào cận tiểu cầu đảm nhiệm chức năng chế tiết. Trong quá trình đó, một vài tế bào chứa một ít hạt chế tiết và vẫn giữ hình ảnh cấu tạo của sợi cơ trơn bao gồm sự có mặt những bó xơ cơ, những thể đặc ở nơi các bó xơ có dính vào màng tế bào. Những tế bào khác có nhiều hạt chế tiết hơn, lưới nội bào rất phong phú, bộ Golgi phát triển mạnh, tơ cơ có ít hay không có.

Những hạt chế tiết chứa renin, một hormon thuộc loại polypeptid. Những nghiên cứu mô hoá học cho thấy chúng có một vài đặc tính của lysosom và chứa nhiều loại enzym như phosphatase acid, cathepsin B và D, glucosidase... Sự sản xuất renin được tiến hành bằng sự tổng hợp vật chất ở lưới nội bào, sự cô đặc các sản phẩm ở bộ Golgi. Những hạt chế tiết lúc mới đầu còn nhỏ, sau đó chúng họp với nhau thành những *kết thể* có hình không đều rồi dần dần các kết thể trở thành những hạt trưởng thành hình cầu với chất chứa bên trong đồng nhất. Những tế bào cận tiểu cầu phóng thích chất tiết ra khỏi tế bào bằng cách xuất bào (exocytosis).

1.4.3. Những tế bào gian mạch ngoài tiểu cầu

Những tế bào này họp thành một đám chen vào giữa vết đặc, các tiểu động mạch đến và đôi, và cực mạch của tiểu cầu thận (Hình 14.3). Chúng có hình dáng không đều. Nhân sáng.

Quan sát dưới kính hiển vi điện tử, bào tương của các tế bào này chứa ít bào quan, có nơi bào tương phát sinh các nhánh dài hay ngắn, có nơi bào tương có vẻ bị xẻ ra thành nhiều mảnh do màng tế bào lõm vào bào tương thành những khe sâu. Bởi vậy tế bào trông giống như một cái lưới và được gọi là *tế bào lưới* (lacis cell). Oberling và Halt (1960) gọi tập đoàn tế bào này là *"lưới cận tiểu cầu"*.

1.4.4. Tiểu đảo cận cửa

Đó là những đám tế bào nằm bên cạnh cực mạch của tiểu cầu thận. Đôi khi những tế bào đó tạo thành một cái túi chứa một chất thuộc loại lipid. (Hình 14.3).

2. MÔ SINH LÝ HỌC THẬN

2.1. Chức năng tạo ra nước tiểu

Nước tiểu bao gồm ba thành phần cấu tạo chủ yếu: nước, nhiều loại muối kháng (chlorure, phosphat, sulfat, bicarbonat Na, B, Ca, Mg...) và những chất hữu cơ như urê, acid uric, các acid amin, acid oxalic, uroporphyrin, urochrom, urobilin, những chất dị hoá của hormon (hình thức giáng hoá và đào thải hormon).

Sự tạo ra nước tiểu bao gồm các quá trình lọc, tái hấp thụ, chế tiết, bài xuất tiến hành ở các đoạn khác nhau của ống sinh niệu. Hệ thống mạch và mô kẽ của thận cũng đóng vai trò quan trọng trong các quá trình này.

2.1.1. Chức năng của tiểu cầu thận

Tiểu cầu thận đảm nhiệm chức năng lọc các chất trong huyết tương để tạo ra nước tiểu đầu tiên chứa trong khoang của bao Bowman. Bình thường mỗi phút có 120-130cm^3 chất siêu lọc của huyết tương lọt qua bộ phận lọc của tiểu cầu thận. Về mặt bệnh lý, hay dược lý (thí dụ truyền huyết thanh ngọt), sự lọc nước tiểu có thể tăng lên. Lúc bấy giờ xảy ra hiện tượng đái nhiều (đa niệu).

Chất siêu lọc của tiểu cầu thận gồm có nước chứa các chất như glucose, urê, acid uric, những phosphat vô cơ, creatinin... Những chất điện giải, những acid amin của huyết tương, những protein có phân tử lượng thấp hơn 68.000. Lượng protein lọt qua bộ phận lọc của tiểu cầu thận rất ít (0,15g albumin/1 lít nước tiểu chứa trong khoang của bao Bowman).

Từ phía máu chứa trong các mao mạch của chùm mao mạch Malpighi sang khoang của bao Bowman, bộ phận lọc của tiểu cầu thận gồm:

- Nội mô có lỗ thủng của mao mạch;
- Màng đáy lót ngoài nội mô;
- Những khe chen vào giữa những chân của tế bào có chân.

Quan điểm phổ biến hiện nay cho rằng những lỗ của một cái sàng có tác dụng ngăn cản những protein được tạo ra trong máu và màng đáy mới là bộ phận lọc chủ yếu. Những tế bào gian mao mạch có thể tu bổ lại màng lọc bằng cách sử dụng những chất chứa bên trong chúng.

Bộ phận lọc của tiểu cầu thận không phải chỉ có nhiệm vụ sàng lọc những phân tử có kích thước lớn mà còn có tính chọn lọc điện tích. Trong số các phân tử có kích thước giống nhau, những phân tử mang điện tích dương bị ngăn cản nhiều hơn những phân tử trung hoà về điện. Những thành phần cấu tạo chủ yếu, mang điện tích âm và chịu trách nhiệm chọn lọc điện tích là *heparin sulfat proteoglycan* và collagen loại IV thấy ở màng đáy, *sialoglycoprotein và podocalyxin* có ở trên mặt các chân của tế bào có chân. Lực đẩy tĩnh điện ngăn cản các phần tử protein khác có điện tích âm lọt qua bộ phận lọc của tiểu cầu thận.

Ngoài những đặc điểm cấu tạo của bộ phận lọc, áp lực máu trong các chùm mao mạch Malpighi cũng đóng vai trò quan trọng trong việc tạo điều kiện thuận lợi cho công việc lọc. Áp lực ấy phụ thuộc vào kích thước của lòng các tiểu động mạch đến và đi của tiểu cầu thận nghĩa là vào sự co bóp của các tiểu động mạch đó. Bình thường nó vào khoảng 70-90 mmHg. Nếu nó giảm xuống dưới 40 mmHg, công việc lọc sẽ ngừng lại.

Có hai sức đề kháng chính ngăn cản công việc lọc huyết tương là áp lực chất dịch lưu thông trong khoảng xen vào giữa những chân của tế bào có chân (vào khoảng -20 mmHg) và áp lực thẩm thấu của protein trong huyết tương (vào khoảng -32mmHg).

Với lưu lượng máu qua toàn bộ các tiểu cầu thận nằm trong cả hai thận vào khoảng 1.300 ml/phút, nhưng khối lượng nước tiểu được bài tiết ra ngoài cơ thể chỉ vào khoảng 1ml/phút. Nói cách khác, hàng ngày trong thận toàn bộ các tiểu cầu thận lọc khoảng 100 l nước nhưng chỉ có khoảng 1,5l nước tiểu được đào thải ra ngoài. Đó là vì một phần lớn nước được tái hấp thụ trong quá trình vận chuyển qua các đoạn khác của ống sinh niệu. Ngoài ra thành pohần cấu tạo của nước tiểu cũng bị biến đổi do nước tiểu được bổ sung thêm những chất tiết ra bởi tế bào biểu mô các đoạn ống sinh niệu hay nước tiểu bị mất một số chất do những lực thẩm thấu và do sự vận chuyển tích cực các chất ấy qua các tế bào biểu mô để vào máu.

Trong trường hợp thận bị viêm, màng đáy bị tổn thương, albumin (có phân tử lượng lớn hơn 70.000) lọt qua bộ phận lọc của tiểu cầu thận và trong nước tiểu có albumin. Trong trường hợp thận bị tổn thương nặng, có thể có cả hồng cầu và bạch cầu lọt vào nước tiểu.

2.1.2. Chức năng ống gần

Ống gần đảm nhiệm hai chức năng quan trọng: tái hấp thụ và bài xuất.

2.1.2.1. Chức năng tái hấp thụ:

Sự tái hấp thụ ở ống gần là sự tái hấp thụ bắt buộc vì có liên quan tới nồng độ các chất hoà tan trong nước được tái hấp thụ. Ống gần tái hấp thụ:

- *Toàn bộ glucose và acid amin* có mặt trong nước tiểu đầu tiên (chất siêu lọc của tiểu cầu thận). Khi nồng độ glucose trong máu là 1g/l, sự tái hấp thụ toàn bộ glucose của ống gần được coi là sự tái hấp thụ bình thường. Nếu nồng độ glucose trong máu cao hơn 1,8g/l, ống gần không hấp thụ toàn bộ glucose và trong nước tiểu có đường. Nồng độ glucose trong máu 1,8g/l được coi là *ngưỡng của sự tái hấp thụ glucose* trong nước tiểu ở ống gần.

Những vi nhung mao ở mặt ngọn tế bào biểu mô ống gần chứa những hệ thống vận tải glucose và acid amin:

+ Sự tái hấp thụ glucose là do tác dụng của enzym phosphatase có mặt ở vi nhung mao tế bào biểu mô ống gần:

+ Những peptidase có mặt ở màng bọc các vi nhung mao ấy được coi là thành phần cấu tạo tham gia vào sự điều hoà mức độ lưu thông của các hormon thuộc loại peptid.

- *Khoảng 70-85% nước, các ion Na^+, Cl^- và gần như toàn bộ (99%) Ca^{++}, Na^+* từ lòng ống lọt vào tế bào biểu mô ống gần nhờ cơ chế khuếch tán đơn giản rồi được tích cực bơm qua màng bào tương ở mặt đáy tế bào. Sự tích cực bơm Na+ qua màng này đòi hỏi ti thể cung cấp nhiều năng lượng. Bởi vậy phần đáy tế bào biểu mô ống gần có nhiều ti thể dài xếp song song với nhau và thẳng góc với mặt đáy tế bào.

Do mặt ngọn tế bào biểu mô ống gần có nhiều vi nhung mao nên diện tích tái hấp thụ ở mặt này tăng gấp 20 lần. Những vi nhung mao ở mặt này, những mê đạo đáy ở mặt đáy và những chỗ lồi lõm của bào tương ở các mặt bên của tế bào làm cho diện tích trao đổi chất của toàn bộ tế bào biểu mô ống gần trong cả hai thận đạt tới 50cm² nghĩa là bằng diện tích trao đổi chất của ruột non.

Con đường tái hấp thụ nước và các chất hoà tan trong nước từ lòng ống gần, qua tế bào biểu mô rồi vào lưới mao mạch vây quanh ống gần là con đường chủ yếu. Ngoài ra, một ít nước và các chất hoà tan trong nước,

từ lòng ống, khuếch tán qua khoảng gian bào xen giữa các tế bào biểu mô và lọt qua các phức hợp liên kết gần hai mặt bên đối diện nhau của hai tế bào biểu mô nằm cạnh nhau, rồi qua màng đáy và thành các mao mạch để vào máu.

- *Những sản phẩm chuyển hoá không cần dùng và cần phải đào thải* như urê, acid uric, creatinin không được tế bào biểu mô ống gần tái hấp thụ. Chúng tiếp tục được vận chuyển trong lòng ống gần và các đoạn khác của ống sinh niệu để cuối cùng được đào thải ra ngoài cùng với nước tiểu.

2.1.2.2. Chức năng bài tiết

Một số thí nghiệm như đỏ phenol, phenolsulfophatalein (PSP) và những dược phẩm (thí dụ penicillin, streptomycin...), sau khi tiêm vào cơ thể, được tế bào biểu mô ống gần tiết vào lòng ống.

2.1.3. Ống trung gian

Ống trung gian là một trong số những đoạn ống sinh niệu tham gia vào sự tạo *ra khuynh độ tăng nồng độ nước tiểu ngược dòng:*

- Ngành xuống của ống trung gian có tính thấm nước mạnh nhưng không hấp thụ muối, không hấp thụ một phần chất điện giải;
- Ngành lên của ống trung gian, ngược lại, không hấp thụ nước nhưng hấp thụ muối và có thể đảm bảo sự vận chuyển tích cực Na^+ từ lòng ống tới dịch kẽ.

Sự khuếch tán nước từ lòng ống, qua tế bào ngành xuống vào máu làm tăng nồng độ các chất hoà tan trong lòng ống. Sau khi chất dịch đi qua đoạn uốn cong của ống trung gian, tính thấm của ngành lên cho phép muối từ lòng ống vận chuyển qua tế bào biểu mô vào dịch kẽ để thụ động góp phần vào sự tái tạo ra tính thấm nước mạnh ở vùng tuỷ trong của thận.

2.1.4. Ống xa

Ống xa đảm nhiệm nhiều chức năng:

2.1.4.1. Chức năng tái hấp thụ

Ống xa tái hấp thụ nước và Na. Sự tái hấp thụ nước và Na xảy ra độc lập với nhau. Khác với ống gần, sự tái hấp thụ nước và Na ở ống xa là sự tái hấp thụ không bắt buộc vì phụ thuộc vào tác động của các hormon:

- Sự tái hấp thụ nước bắt buộc chịu sự kiểm soát của hormon adiuretin tiết ra bởi phần thần kinh của tuyến yên;
- Sự tái hấp thụ Na bắt buộc chịu sự kiểm soát cầu hormon aiduretin tiết ra bởi phần thần kinh của tuyến yên;
- Sự tái hấp thụ Na bắt buộc chịu sự kiểm soát của hormon aldosteron tiết ra bởi tuyến thượng thận vỏ.

Cần chú ý rằng trong ống xa xảy ra sự trao đổi các ion Na^+ và K^+. Những yếu tố giữ Na^+ lại làm tăng sự đào thải K^+.

Có hai bệnh đái tháo nhạt có quan hệ tới sự hấp thụ không bắt buộc:

Bệnh đái tháo nhạt nhạy cảm với vasopressin (adiuretin). Bệnh này có quan hệ tới sự thiểu năng chế tiết hormon chống đái tháo adiuretin (ADH) của phần thần kinh tuyến yên.

Bệnh đái tháo nhạt do nephron (còn gọi là bệnh đái tháo nhạt không nhạy cảm với vasopressin). Đó là một bệnh di truyền liên kết với giới tính (truyền bởi người mẹ và chỉ có con trai mắc bệnh). Ở những người mắc bệnh này, nephron không nhạy cảm với tác động của vasopressin.

Trong bệnh Addison do suy tuyến vỏ thượng thận, có sự đào thải Na^+ và Cl^- qua nước tiểu và giữ lại K^+. Bệnh này kèm theo đái nhiều. Sự đào thải Na^+ làm tăng áp lực thẩm thấu trong ống thận và dẫn tới kết quả là làm giảm sự tái hấp thụ nước.

2.1.4.2. Chức năng duy trì sự cân bằng acid base

Ống xa là nơi xảy ra những hiện tượng có quan hệ trực tiếp với chức năng duy trì sự cân bằng acid-base của nước tiểu.

Do phản ứng enzym (tác động của anhydrase carbonic trên CO_2), tế bào biểu mô ống xa phóng thích ion H^+ vào lòng ống và ion H^+ tới chiếm chỗ của Na trong hợp chất có mặt trong lòng ống và làm biến đổi cấu tạo hoá học của hợp chất ấy (thí dụ phosphat disodic PO_4HNa_2 biến thành phosphat monosodic PO_4H_2Na). Na^+ đã bị H^+ chiếm chỗ được tế bào biểu mô ống xa tái hấp thụ.

Do tác động của enzym glutaminase, tế bào biểu mô ống xa tổng hợp NH_3 từ glutamin và phóng thích NH_2 vào lòng ống. NH_3 có thể hoá hợp với các ion Cl^-, SO_{4-} hay PO_4. Bởi vậy đáng lẽ được đào thải dưới dạng muối Na, những muối có thể được đào thải dưới dạng này.

Cũng như sự phóng thích ion H^+, sự tổng hợp NH_3 bởi tế bào biểu mô ống xa tiết kiệm được Na^+ và đảm bảo được sự duy trì alcalin trong nước tiểu.

2.1.5. Chức năng ống góp

Ống góp đảm nhiệm nhiều chức năng:

2.1.5.1. Tái hấp thụ nước và vận chuyển tích cực các ion Na^+ và K^+.

Do đảm nhiệm chức năng này, ống góp cùng với ống trung gian và ống xa tham gia vào sự tạo ra khuynh độ tăng nồng độ nước tiểu ngược dòng. Sự vận chuyển Na^+ qua màng tế bào kèm theo sự chuyển K^+ theo hướng ngược lại.

Hormon chống đái tháo adiuretin (còn gọi là vasopressin) tiết ra bởi thần kinh tuyến yên làm tăng sự tái hấp thụ nước của tế bào biểu mô ống góp do đó làm giảm tiểu tiện và nước tiểu đào thải ra ngoài có nồng độ cao.

Sự tái hấp thụ Na^+ và bài tiết K^+ qua màng tế bào ống góp chịu sự kiểm soát của hormon aldosteron tiết ra bởi tuyến vỏ thượng thận.

Hormon chống đái tháo của tâm nhĩ, chất atriopeptid tiết ra bởi tế bào cơ tim của tâm nhĩ, có tác dụng ức chế sự tái hấp thụ Na^+ ở ống góp. Ngoài ra chất này còn có tác dụng làm tăng mức độ lọc ở tiểu cầu thận do đó làm tăng sự bài tiết nước tiểu và bài tiết Na^+ qua nước tiểu. Nó còn gián tiếp tác động vào sự tiết nước và muối khoáng bằng cách ức chế tuyến vỏ thượng thận tiết ra aldosteron và ức chế phần thần kinh tuyến yên tiết ra vasopressin.

2.1.5.2. Hấp thụ urê

Với một chế độ ăn có lượng protid trung bình, mỗi ngày cơ thể sản xuất khoảng 25g urê. Một phần lớn urê được đào thải qua thận. Do các tế bào biểu mô ống góp tái hấp thụ nước, nồng độ urê tăng dần trong lòng ống từ đoạn gần đến đoạn xa của ống. Ở đoạn ống góp nằm gần nhú thận, một phần urê được hấp thụ qua tế bào biểu mô tạo nên thành ống để vào mô kẽ rồi một phần lớn urê lại vào ống trung gian để tái lưu thông ở các đoạn xa hơn của ống sinh niệu và được bài tiết ra ngoài qua nước tiểu. Sự tái lưu thông của urê trong các đoạn ống sinh niệu đóng góp đáng kể vào sự tăng áp lực thẩm thấu của mô kẽ và giúp mô này duy trì lượng nước.

2.2. Chức năng thận trong việc điều hoà áp lực máu động mạch

Thận tiết ra hai hormon tham gia vào việc điều hoà áp lực máu động mạch là *renin và medullippin I.*

2.2.1. Vai trò của renin

Renin do những tế bào của phức hợp cận tiểu cầu tiết ra. Bản thân renin không có tác động trực tiếp gây tăng huyết áp động mạch. Nó chỉ có tác dụng thuỷ phân angiotensin (còn gọi là hypertensinogen, một chất polypeptid có nguồn gốc ở gan) thành angiotensinI. Rồi angiotensin I chuyển hoá thành angiotensin II. Chính angiotensin II mới có tác dụng tăng huyết áp.

2.2.2. Vai trò của medullippin I

Những giọt mỡ có mặt trong bào tương tế bào kẽ nằm ở vùng tuỷ của thận chứa những chất được sử dụng để tổng hợp medullippin I. Có thể chiết medullippin I từ nhú thận. Nhưng medullippin I phải đi qua gan để biến thành medullipin II và chính medullipin II mới có tác dụng tăng huyết áp. Sự bài tiết medullipin I bởi tế bào kẽ ở vùng tuỷ của thận chịu ảnh hưởng của áp lực máu trong động mạch thận.

2.3. Những chức năng khác của thận

Thận còn tiết *ra erythropoietin*, một hormon có tác động vào tuỷ xương, gây tăng sinh các tế bào thuộc dòng hồng cầu và làm tăng sự phóng thích hồng cầu từ tuỷ xương vào máu, do đó làm tăng khả năng vận tải oxy của máu.

Thận lại còn *tham gia vào sự chuyển hoá vitamin D*. Sản phẩm chuyển hoá vitamin D từ thận, theo máu tới tác động vào các tế bào biểu mô ở ruột, làm cho các tế bào này hấp thụ lại Ca đủ mức cần thiết cho cơ thể. Sự chuyển hoá vitamin D ở thận chịu sự kiểm soát của hormon cận giáp.

3. NHỮNG ĐƯỜNG BÀI XUẤT NƯỚC TIỂU

Những đường bài xuất nước tiểu từ nhú thận ra ngoài được chia thành ba đoạn: đoạn trên bàng quang (bao gồm các đài thận lớn, nhỏ, bể thận và niệu quản), bàng quang và niệu đạo.

3.1. Đoạn trên bàng quang

Các đài thận lớn, nhỏ, bể thận và niệu quản có cấu tạo giống nhau. Thành của chúng từ trong ra ngoài gồm ba tầng mô: tầng niêm mạc, tầng

cơ và tầng vỏ ngoài. Ở đoạn trên bàng quang không có tầng dưới niêm mạc như ở các đoạn của ống tiêu hoá chính thức.

3.1.1. Tầng niêm mạc

- *Biểu mô phủ niêm mạc* thuộc loại biểu mô lát tầng. Ở các tế bào nằm trên mặt biểu mô có sự biệt hoá của màng mặt nên biểu mô không thấm nước. Ở đài thận, biểu mô gồm 2-3 hàng tế bào, ở niệu quản có 4-5 hàng (Hình 14.11).
- *Lớp đệm.* Dưới biểu mô, lớp đệm là một mô liên kết mỏng, có nhiều sợi chun, không có tuyến và có thể có những đám mô bạch huyết nhỏ.

Niêm mạc niệu quản có những nếp nhăn dọc làm cho lòng niệu quản, nhìn trên thiết đồ ngang, không tròn đều mà có hình khế (Hình 14.11).

3.1.2. Tầng cơ

Tầng cơ gồm có hai lớp cơ trơn xếp trái ngược với tầng cơ ở thành ống tiêu hoá: ở lớp trong, các sợi cơ xếp theo hướng dọc, lớp ngoài, hướng vòng. Thực ra xen giữa hai lớp cơ có những bó sợi cơ xếp theo nhiều hướng làm cho hai lớp cơ không phân biệt nhau rõ rệt (Hình 14.11). Ở đoạn 1/3 dưới niệu quản, còn có một lớp cơ dọc ở phía ngoài.

Ở các đài thận, lớp cơ vòng lan về phía nhú thận, tạo ra một vòng cơ vây quanh nhú thận. Ở cơ thể sống, vòng cơ này co bóp theo kiểu nhu động để tống nước tiểu từ nhú thận vào đài thận. Ở bể thận và niệu quản, tầng cơ cũng co bóp theo kiểu nhu động với những làn sóng co bóp từ bể thận tới bàng quang.

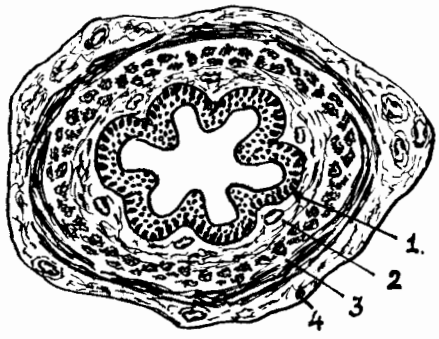

Hình 14.11. Cấu tạo vi thể niệu quản ở đoạn trên.

1. Biểu mô; 2. Lớp đệm; 3. Tầng cơ; 4. Vỏ ngoài.

3.1.3. Tầng vỏ ngoài

Vỏ ngoài là một màng xơ cấu tạo bởi những bó sợi liên kết dọc và một lưới sợi chun khá

phong phú. Ở rốn thận, mô liên kết chứa nhiều mỡ chen vào giữa các đài thận. Vỏ ngoài của niệu quản tiếp với vỏ xơ của thận.

3.2. Bàng quang

Bàng quang cũng có ba tầng mô:

3.2.1. Tầng niêm mạc

Niêm mạc bàng quang nhẵn khi bàng quang chứa đầy nước tiểu và có nhiều nếp nhăn khi rỗng (Hình 14.12). Ở người già, niêm mạc bàng quang có những nếp nhăn cố định do xơ cứng.

3.2.1.1. Biểu mô

Biểu mô phủ niêm mạc bàng quang là một biểu mô chuyển tiếp gồm 5-6 hàng tế bào. Nhìn trên thiết đồ, dưới kính hiển vi quang học, những tế bào biểu mô nằm trên mặt hướng vào lòng bàng quang có hình cầu hay hình vợt (Hình 14.12). Ở bàng quang bị căng dãn do chứa đầy nước tiểu, những tế bào này là tế bào dẹt.

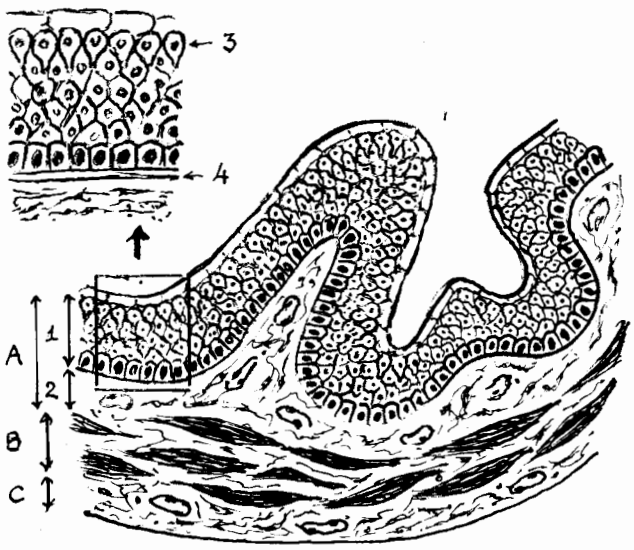

Hình 14.12. Cấu tạo vi thể của bàng quang

A. Tầng niêm mạc; B. Tầng cơ; C. Vỏ ngoài.
1. Biểu mô; 2. Lớp đệm; 3. Tế bào hình vợt; 4. Màng đáy.

Trên ảnh chụp hiển vi điện tử, mặt tế bào hướng vào lòng bàng quang sần sùi như mặt vỏ sò. Màng bào tương của các tế bào nằm trên mặt biểu mô dày hơn màng bào tương của các tế bào khác (12nm) và hai lớp đặc, thẫm màu của màng bào tương (lớp trong và lớp ngoài) không đối xứng với nhau: lớp ngoài dày hơn lớp trong. Màng tế bào có những tấm dày, nối với nhau bởi những vùng mỏng hơn, do đó mặt tế bào sần sùi. Trên thiết đồ bàng quang, những tấm này là những đoạn thẳng, có cùng chiều dài, hay hơi uốn cong, trông có vẻ đặc. Những tấm nằm gần nhau xếp theo nhiều hướng để tạo ra những góc.

Bào tương vùng cực ngọn tế bào nằm trên mặt biểu mô chứa nhiều túi có hình thấu kính (khi nhìn trên thiết đồ). Những túi này được định ranh giới bởi một màng dày, có cấu tạo giống như màng bào tương ở mặt tế bào trông vào lòng bàng quang. Chúng chỉ thấy ở biểu mô chuyển tiếp của bàng quang và được tạo ra bởi những tấm dày của màng tế bào lõm vào bào tương. Các túi lại có thể dãn rộng thành những tấm phẳng làm cho diện tích mặt tế bào và do đó diện tích mặt trong thành bàng quang tăng lên khi bàng quang dãn ra do chứa đầy nước tiểu. Mặt bên tế bào, ở gần lòng bàng quang, có những vùng dính, và ở các nơi khác, còn có những dải bịt.

Ở vùng cực ngọn của các tế bào này, bào tương còn có những lưới xơ đính vào những tấm dày của màng tế bào và vào những túi hình thấu kính. Ngoài ra, có những xơ tạo thành những cầu nối các tấm dày nằm cạnh nhau trên màng tế bào. Các xơ này có tác dụng làm cho các tấm dày lõm vào bào tương để tạo ra các túi khi bàng quang co lại và kéo những túi này dãn phẳng ra thành những tấm dày khi bàng quang tăng. Lúc đó những xơ sẽ lẫn vào các tấm dày trên màng tế bào đã trải rộng.

Biểu mô bàng quang có tính không thấm nước rất hiệu lực là do ở mặt trông vào lòng bàng quang, màng tế bào có những tấm dày với những đặc tính riêng của chúng và ở mặt bên của tế bào có những dải bịt.

3.2.1.2. Lớp đệm

Lớp đệm của bàng quang là một mô liên kết chứa nhiều sợi chun, nhiều mạch máu. Chỉ ở vùng tam giác bàng quang lớp đệm mới có những nhú chân bì.

3.2.2. Tầng cơ

Tầng cơ của bàng quang cũng gồm có ba lớp cơ giống như đoạn 1/3 dưới của niệu quản nhưng ba lớp cơ phân biệt nhau không rõ do ở nơi tiếp giáp giữa hai lớp trong và ngoài sát nhau có nhiều bó sợi cơ xếp theo

nhiều hướng. Ở vùng tam giác bàng quang và ở đáy bàng quang, có những bó cơ dày đặc chạy vòng quanh niệu đạo, tạo thành cơ thắt trong của bàng quang.

3.2.3. Tầng vỏ ngoài

Vỏ ngoài là một mô liên kết thưa tiếp với mô liên kết vùng hố chậu nhỏ. Chỉ có một phần mặt sau và một phần mặt bên bàng quang, vỏ ngoài mới được phủ bởi màng bụng.

3.3. Niệu đạo

3.3.1. Cấu tạo chung

Nói chung, thành niệu đạo gồm hai tầng mô, tầng niêm mạc và tầng cơ.

3.3.1.1. Tầng niêm mạc

Ở nam và nữ giới, biểu mô phủ niệu đạo có cấu tạo khác nhau và ở nam giới, biểu mô này ở từng đoạn niệu đạo cũng không giống nhau.

3.3.1.2. Tầng cơ

Nói chung tầng cơ niệu đạo gồm hai lớp cơ trơn: ở lớp trong, các bó sợi cơ xếp theo hướng dọc; lớp ngoài hướng vòng.

3.3.2. Niệu đạo nam giới

Niệu đạo nam giới dài khoảng 18cm, vừa là đường dẫn nước tiểu, vừa là đường dẫn tinh, và được chia thành ba đoạn:

3.3.2.1. Niệu đạo tiền liệt dài khoảng 3cm, xuyên qua tuyến tiền liệt, từ đáy đến đỉnh tuyến. Ở thành lưng của niệu đạo, trên đường dọc giữa, có một nếp dọc gọi là mào niệu đạo. Trên nếp đó, có một chỗ hơi lồi lên gọi là ụ núi (veru-montanum), ở đó có miệng túi bầu dục của tuyến tiền liệt là một bộ phận của nam giới tương đương với âm đạo của nữ giới. Bởi vậy túi bầu dục của tuyến tiền liệt còn được gọi là âm đạo đực. Túi này nằm trong tuyến tiền liệt theo hướng từ trước ra sau, từ dưới lên trên, ở phía sau niệu đạo. Ở hai bên túi này mở vào niệu đạo, còn có miệng của hai ống phóng tinh cũng mở vào niệu đạo tiền liệt dưới dạng hai cái khe (Hình 15.1 và 15.14). Ở

thành sau niệu đạo tiền liệt, trong những rãnh nằm ở hai bên ụ núi, có nhiều miệng rất nhỏ của ống bài xuất tuyến tiền liệt mở vào niệu đạo.

Biểu mô niệu đạo tiền liệt có những đặc điểm:

- Gần ống phóng tinh, biểu mô ấy là biểu mô chuyển tiếp điển hình;
- Càng xa ống phóng tinh, nó càng ngày càng trở thành biểu mô trụ giả tầng hay biểu mô trụ tầng, đôi khi chứa những tế bào tiết nhầy;
- Trên ảnh chụp hiển vi điện tử quét, mặt biểu mô trông vào lòng niệu đạo có những tế bào có hình dáng khác nhau và màng tế bào có những cấu trúc biệt hoá khác nhau:

+ Một số tế bào hình đa diện, có vi nhung mao ngắn;
+ Một số tế bào khác có cực ngọn hơi lồi vào lòng niệu đạo; những vi nhung mao thì ít và chỉ thấy ở vùng ngoại vi, còn vùng trung tâm mặt ngọn thì nhẵn;
+ Trong số tế bào còn lại, một số có kích thước lớn gần gấp đôi và trên mặt tự do có những nếp nhăn, số khác rất ít, có nhiều lông.

3.3.2.2. Niệu đạo màng là đoạn giữa, dài 1-2cm, xuyên qua màng chắn niệu sinh dục (màng đáy chậu), nằm ở phía sau và dưới xương mu.

Biểu mô phủ niệu đạo là biểu mô trụ tầng, có những cơ vân vây chung quanh niệu đạo màng ở đoạn xuyên qua màng đáy chậu, tạo thành *cơ thắt ngoài của niệu đạo.* Cơ này được phân bố nhánh của dây thần kinh sinh dục và chịu sự kiểm soát tuỳ ý.

3.3.2.3. Niệu đạo dương vật dài 12-14cm, từ màng chắn niệu sinh dục, xuyên qua thể xốp và được phủ bởi biểu mô trụ tầng (Hình 15.1 và 15.18) cho tới hố thuyền, nơi đoạn tận cùng của niệu đạo hơi phình to ra trên một quãng dài 6 - 7mm. Từ đây biểu mô niệu đạo trở thành biểu mô lát tầng giống như biểu mô phủ quy đầu.

3.3.3. Niệu đạo nữ giới

Niệu đạo nữ giới dài khoảng 25-30mm.

3.3.3.1. Tầng niêm mạc

Niêm mạc niệu đạo nữ giới có những nếp gấp dọc.

- *Biểu mô phủ niêm mạc* là biểu mô lát tầng, có những chỗ lõm. Ở những chỗ này có những tế bào tiết nhầy giống như tế bào tuyến niệu đạo (tuyến Littre) thấy ở niệu đạo nam giới. Những chỗ lõm đó chứa một chất keo và có thể chứa một chất tiết đặc hơn.
- *Lớp đệm* là một mô liên kết thưa, chứa nhiều sợi chun và một hệ thống phức tạp những đám rối tĩnh mạch làm cho cấu trúc lớp này giống như cấu trúc thể hang ở nam giới.

3.3.2.2. Tầng cơ có hai lớp cơ phân biệt rõ: lớp trong có những bó sợi cơ trơn xếp theo hướng dọc, lớp ngoài, hướng vòng. Ở xa lớp cơ vòng, có một cơ thắt cấu tạo bởi cơ vân gọi là cơ thắt âm đạo.

Chương 15

HỆ SINH DỤC NAM

Hệ sinh dục nam gồm:

- *Hai tinh hoàn* đảm nhiệm chức năng sản xuất tinh trùng và tiết vào máu hormon sinh dục nam testosteron;
- *Những đường dẫn tinh* đóng vai trò vận chuyển tinh trùng từ tinh hoàn đến dương vật;

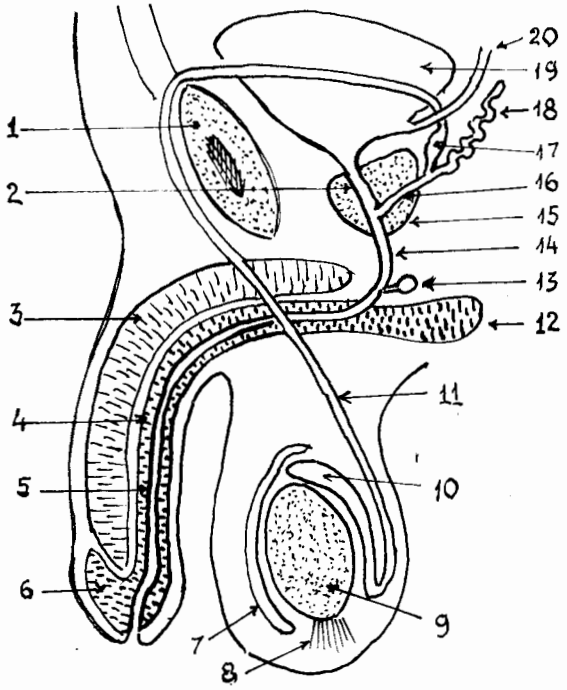

Hình 15.1. Sơ đồ cấu tạo hệ sinh dục nam

1. Xương mu; 2. Tuyến tiền liệt; 3. Thể hang; 4. Thể xốp của dương vật; 5. Niệu đạo dương vật; 6. Quy đầu; 7. Khoang màng bụng - màng tinh; 8. Dây kéo tinh hoàn; 9. Tinh hoàn; 10. Mào tinh; 11. Ống tinh; 12. Hành niệu đạo; 13. Tuyến hành niệu đạo; 14. Niệu đạo màng; 15. Tuyến tiền liệt; 16. Ống phóng tinh; 17. Bóng ống phóng tinh; 18. Túi tinh; 19. Bàng quang; 20. Niệu quản.

- Những *tuyến phụ thuộc đường dẫn tinh* có tác dụng bài xuất các chất tiết vào đường dẫn tinh để hoà lẫn với tinh trùng tạo thành tinh dịch;
- *Dương vật* là cơ quan giao cấu, nhờ đó tinh dịch được phóng thích vào âm đạo nữ giới (Hình 15.1).

1. TINH HOÀN

Mỗi tinh hoàn là một cơ quan hình trứng, nằm trong bìu, dài 4-5cm, rộng 2,5cm, bọc ngoài bởi màng trắng, một vỏ xơ dày cấu tạo bởi mô liên kết giầu sợi tạo keo. Ở mặt sau trên tinh hoàn, vỏ xơ dày lên, tạo thành một khối xơ gọi là trung thất tinh hoàn (hay thể Highmore), ở đó những động mạch tiến vào tinh hoàn, những tĩnh mạch và ống ra rời khỏi tinh hoàn. Cực trên của tinh hoàn được phủ bởi mào tinh. Phần này, lúc mới đầu có kích thước khá lớn rồi thon dần, tiến xuống phía dưới, theo bờ sau - bên của tinh hoàn để tạo ra phần thân và phần đuôi của mào tinh (Hình 15.1 và 15.2).

Từ màng trắng phát sinh những vách xơ tiến sâu vào tinh hoàn rồi quy tụ ở trung thất tinh hoàn, ngăn tinh hoàn thành nhiều tiểu thuỳ (khoảng 150-200 tiểu thuỳ). Mỗi tiểu thuỳ chứa 3-4 ống dài (30-150cm), rất cong queo, với đường kính 150-200 micromet, kín ở đầu gần (đầu giáp với màng trắng). Những ống này gọi là ống sinh tinh vì đảm nhiệm chức năng tạo ra tinh trùng. Chúng có thể chia nhánh. Đầu xa của chúng giáp với trung thất tinh hoàn có thể hợp với các đầu xa của các ống sinh tinh nằm trong cùng một tiểu thuỳ hay trong tiểu thuỳ lân cận để tạo ra một ống ngắn và thẳng, gọi là ống thẳng, tiến vào trung thất tinh hoàn (Hình 15.2). Ống thẳng là đoạn đầu của đường dẫn tinh và là đoạn nằm trong tinh hoàn.

Trong tiểu thuỳ, mô liên kết nằm xen vào giữa các ống sinh tinh, gọi là mô kẽ, chứa những tế bào nội tiết gọi là tế bào kẽ (hay tế bào Leydig). Những tế bào này có quan hệ chặt chẽ với các mao mạch, tạo thành những tuyến nội tiết kiểu tản mát gọi là tuyến kẽ tinh hoàn (Hình 15.3). Ống sinh tinh và tuyến kẽ tinh hoàn là những cấu trúc đảm nhiệm những chức năng rất quan trọng của tinh hoàn.

1.1. Ống sinh tinh

Dưới kính hiển vi quang học, trên thiết đồ ngang của ống, bờ trong thành ống không rõ rệt, nhưng bờ ngoài rất rõ. Từ ngoài vào trong, thành

ống cấu tạo bởi vỏ xơ bọc ngoài một biểu mô đặc biệt gọi là biểu mô tinh. Biểu mô này ngăn cách với vỏ xơ bởi màng đáy.

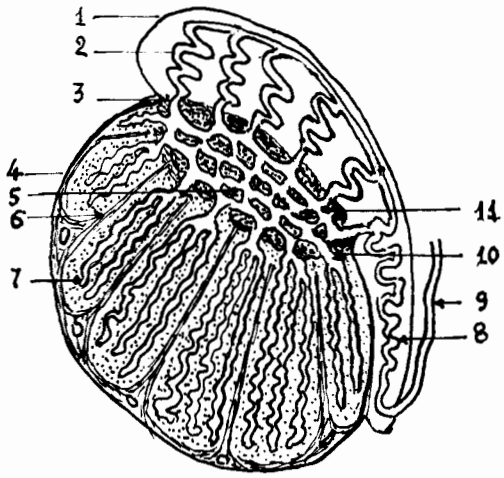

Hình 15.2. Cấu tạo đại cương tinh hoàn và mào tinh

1. Mào tinh; 2. Nón ra; 3. Ống ra; 4. Vỏ xơ; 5. Trung thất tinh hoàn (thể Highmore); 6. Vách xơ; 7. Ống sinh tinh; 8. Ống mào tinh; 9. Ống tinh; 10. Ống thẳng; 11. Lưới tinh (retetestis; lưới Haller)

Vỏ xơ cấu tạo bởi một lớp tế bào có nguồn gốc trung mô. Cấu tạo lớp này thay đổi tuỳ loài động vật. Ở tinh hoàn người, lớp này gồm nhiều hàng tế bào sợi (Hình 15.3).

Ở các động vật thí nghiệm thuộc loài gặm nhấm, lớp vỏ xơ gồm một hàng tế bào hình đa diện nối với nhau bởi các nhánh, tạo thành một lưới tế bào bao bọc biểu mô tinh. Những tế bào này có hình ảnh siêu cấu trúc giống như sợi cơ trơn và có tính co rút, nhưng do chúng không có hình dáng điển hình và nằm sát với nhau để tạo ra một mô giống như biểu mô nên chúng được gọi là những tế bào dạng cơ. Chúng đảm nhiệm chức năng gây ra sự co bóp nhịp nhàng của ống sinh tinh.

Trong bào tương của chúng có những bó xơ khác. Hướng xếp đặt của các bó xơ này cho thấy khả năng co rút của tế bào làm cho diện tích tế bào giảm đi và làm cho ống sinh tinh thu nhỏ lại. Ở gần lớp này hay ở bên trong lớp này, người ta không phát hiện được sợi thần kinh. Vậy sự co rút của tế bào dạng cơ là sự co rút phát sinh nội tại. Trên mặt tế bào có những

thụ thể testosteron. Những tế bào dạng cơ sản xuất một loại protein có tác dụng tới sự tổng hợp của các tế bào chống đỡ nằm trong biểu mô tinh (tế bào Sertoli). Những tế bào dạng cơ cũng là một thành phần cấu tạo hàng rào thẩm thấu máu-tinh hoàn (sẽ trình bày ở mục dưới).

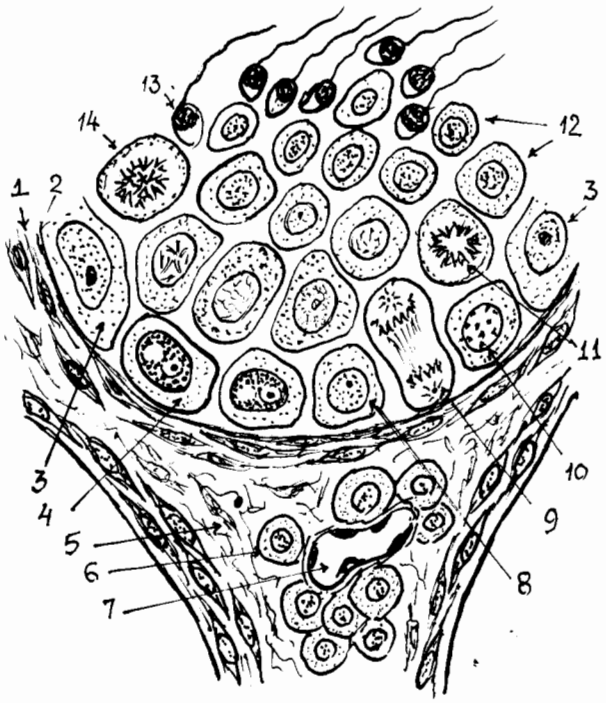

Hình 15.3. Cấu tạo vi thể ống sinh tinh và tuyến kẽ tinh hoàn

1. Vỏ xơ; 2. Màng đáy; 3; Tế bào Sertoli; 4. Tinh nguyên bào chủng; 5. Mô kẽ; 6. Tế bào kẽ (tế bào Leydig); 7. Mao mạch; 8. Tinh nguyên bào bụi; 9. Tinh nguyên bào chủng đang phân chia; 10. Tinh nguyên bào vẩy; 11. Tinh bào 1 đang phân chia; 12. Tiền tinh trùng; 13 Tinh trùng; 14. Tinh bào 2 đang phân chía.

Ở các động vật lớn hơn (bò, lợn), lớp vỏ xơ bọc ống sinh tinh gồm nhiều hàng tế bào và ở hàng trong cùng, các tế bào có cấu tạo giống như tế bào dạng cơ nhưng không tạo thành một hàng tế bào biểu mô liên tục. Còn những tế bào ở các hàng ngoài là tế bào sợi.

Ở loài khỉ và loài người, trong lớp vỏ xơ bọc ống sinh tinh, không có tế bào nào có cấu tạo giống như tế bào dạng cơ và ống sinh tinh không có tính co bóp.

Biểu mô tinh nằm trong vỏ xơ là một biểu mô tầng gồm hai loại tế bào nằm xen kẽ nhau: tế bào Sertoli không có khả năng sinh sản, là những tế bào dinh dưỡng, chống đỡ, bảo vệ là tế bào dòng tinh.

1.1.1. Tế bào Sertoli

1.1.1.1. Cấu tạo

Dưới kính hiển vi quang học, ranh giới giữa các tế bào Sertoli với nhau hoặc với các tế bào dòng tinh không phân biệt rõ. Nhân tế bào Sertoli nằm gần màng đáy, lớn, sáng mầu vì chứa ít nhất nhiễm sắc và một hạt nhân lớn, rất rõ rệt (Hình 15.3).

Quan sát dưới kính hiển vi điện tử, hình dáng cơ bản của tế bào Sertoli là hình trụ. Ở các mặt bên tế bào, màng tế bào có những chỗ lõm vào bào tương để tạo ra những khoảng trống chứa các tế bào dòng tinh. Nhìn trên thiết đồ, tế bào Sertoli trông có vẻ có những nhánh bào tương ôm lấy các tế bào dòng tinh. Xen giữa hai tế bào dòng tinh nằm giáp nhau có một khoảng gian bào hẹp 7-10nm và có thể liên kết, vùng dính hay dải bịt. Trong bào tương, sát với màng tế bào có những ống dài thuộc hệ thống lưới nội bào không hạt xếp song song với nhau và với màng tế bào thành 1-2 hàng và ngăn cách với màng tế bào bởi cấu trúc sợi (Hình 15.4).

Ở vùng tiếp giáp giữa tế bào Sertoli với tế bào dòng tinh, khoảng gian bào rộng hơn và không có phức hợp liên kết. Những phức hợp liên kết thấy ở các tế bào Sertoli đóng vai trò quan trọng trong việc tạo ra *hàng rào thẩm thấu máu-tinh hoàn.*

Nhân tế bào Sertoli thường có hình trứng, nhưng trên mặt nhân, màng nhân thường có nếp gấp lõm sâu vào trong chất nhân. Chất nhân tương đối đồng nhất . Hạt nhân thường nằm giữa nhân và thường có hai khối dị nhiễm sắc hình cầu nằm ở hai bên.

Bào tương tế bào chứa nhiều ti thể dài và thường xuyên xếp theo trục dọc của tế bào. Bộ Golgi phát triển nhưng không có túi hay hạt chế tiết. Lưới nội bào không hạt rất phong phú, đặc biệt là ở phần đáy tế bào. Những ống của lưới nội bào không hạt có thể xếp thành những vòng đồng tâm vây quanh những giọt mỡ.

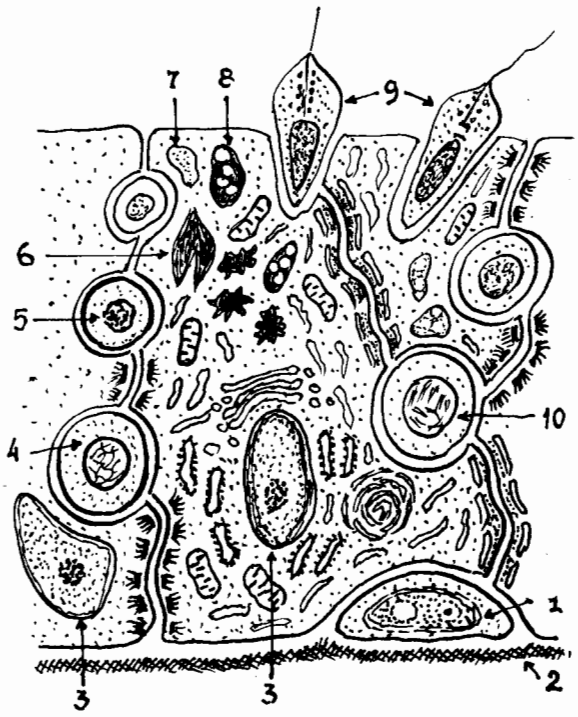

Hình 15.4. Siêu cấu trúc tế bào Sertoli

1. Tinh nguyên bào chủng; 2. Màng đáy; 3. Nhân tế bào Sertoli; 4. Tinh bào 1 đang phân chia; 5. Tiền tinh trùng; 6. Tinh thể Charcot-Bottcher; 7. Lysosom; 8. Giọt mỡ; 9. Tiền tinh trùng; 10. Tinh bào 2 đang phân chia.

Những tế bào Sertoli có một khung chống đỡ rất phát triển, gồm một lớp mỏng lưới xơ actin nằm ở bào tương vùng ngoại vi tế bào và một lớp lưới xơ actin khác vây quanh nhân tế bào, trừ các bào quan nằm bên cạnh nhân. Ngoài ra còn có những bó xơ actin trung gian dày 10nm xếp ít nhiều song song với trục dọc của tế bào. Những ống siêu vi phong phú, xếp cùng hướng ở vùng bào tương gần nhân hay trên nhân trong một vài giai đoạn tiến triển của quá trình tạo tinh trùng. Những thành phần cấu tạo khung chống đỡ tế bào Sertoli (xơ actin, ống siêu vi) đóng vai trò quan trọng trong việc vận chuyển tế bào dòng tinh từ phía nằm sát với màng đáy tới lòng ống sinh tinh.

Ở phần đáy tế bào, bào tương chứa những đám sắc tố lipochrom có hình không đều và những lysosom nguyên phát, thứ phát. Tuy tổng khối lượng sắc tố lipochrom không lớn nhưng sự phong phú các lysosom khiến người ta nghĩ rằng tế bào Sertoli tiêu hoá một khối lượng lớn bào tương các tế bào dòng tinh đã bị huỷ hoại trong quá trình tiến triển để tạo ra tinh trùng.

Bào tương tế bào Sertoli còn chứa một chất vùi, gọi là những tinh thể Charcot-Bottcher, chỉ thấy ở loài người. Đó là những cấu trúc hình thoi lớn, dài 10-25 micromet, cấu tạo bởi một bó tơ có đường kính 15nm. Các tơ xếp song song với nhau và quy tụ vào các đầu hình thoi (Hình 15.4). Bản chất hoá học và chức năng của các tinh thể này còn chưa rõ.

1.1.1.2. Chức năng của tế bào Sertoli

Tế bào Sertoli đảm nhiệm nhiều chức năng:

– *Chức năng tham gia vào sự cấu tạo hàng rào máu-tinh hoàn.* Cũng như nhiều cơ quan khác (não, rau...), trong tinh hoàn có một hàng rào gọi là *hàng rào máu-tinh hoàn*. So với các cơ quan khác, trong tinh hoàn, hàng rào máu-tinh hoàn có cấu tạo đặc biệt và tế bào Sertoli đóng góp một phần quan trọng vào sự tạo ra hàng rào ấy.

Trong tinh hoàn, các mạch máu nằm trong mô kẽ xen giữa các ống sinh tinh (Hình 15.3). Từ máu tới các tế bào dòng tinh, hàng rào máu-tinh hoàn gồm:

+ Thành các mao mạch máu;

+ Mô kẽ;

+ Vỏ xơ bọc ngoài ống sinh tinh;

+ Màng đáy lót ngoài biểu mô tinh (Hình 15.3);

+ Những phức hợp liên kết gắn mặt bên các tế bào Sertoli nằm cạnh nhau (Hình 15.4). Những phức hợp liên kết này ngăn những khoảng gian bào trong biểu mô tinh thành hai ngăn: ngăn ngoài nằm giáp với màng đáy lót ngoài biểu mô tinh và chứa những tế bào dòng tinh chưa tiến triển (tinh nguyên bào); ngăn bên trong gồm những khoảng gian bào xen giữa các tế bào Sertoli với nhau hay với các tế bào dòng tinh, và chứa những tế bào dòng tinh đang tiến triển.

Một chất có mặt trong máu, muốn tới tác động vào các tế bào dòng tinh phải vượt qua các thành phần cấu tạo kể trên của hàng rào máu - tinh hoàn.

– *Chức năng tổng hợp và bài xuất chất tiết.* Tế bào Sertoli tổng hợp và bài xuất nhiều chất, đặc biệt là những chất protein có đặc tính của hormon:

+ *Một chất dịch lỏng* được tiết vào lòng ống sinh tinh và các đoạn đầu của đường dẫn tinh, có tác dụng làm cho tinh trùng được vận chuyển dễ dàng từ lòng ống sinh tinh tới ống mào tinh. Trong thành phần cấu tạo của dịch này, có những chất như glutamat, inositol, ion K^+ rất cần thiết để duy trì sự sống của tinh trùng trên con đường vận chuyển tới mào tinh.

+ *Transferrin tinh hoàn* là một loại protein có tác dụng vận chuyển sắt và đóng vai trò quan trọng trong sự kích thích quá trình tiến triển của các tế bào dòng tinh. Transferrin tinh hoàn có quan hệ mật thiết với một loại transferrin khác có mặt trong huyết thanh. Từ máu, transferrin tới gắn vào receptor có mặt trên mặt đáy của tế bào Sertoli và chuyển sắt cho transferrin tinh hoàn do tế bào Sertoli tiết ra. Sau khi thu nhận sắt, transferrin tinh hoàn lại lọt vào bào tương của tế bào Sertoli để được phóng thích vào khoảng gian bào xen vào giữa tế bào Sertoli và các tế bào dòng tinh. Một phần transferrin tinh hoàn lọt vào ống sinh tinh rồi theo lòng ống ấy, được vận chuyển xuôi dòng, tới ống mào tinh để duy trì sự hoạt động của tế bào biểu mô ống mào tinh.

+ *Protein gắn vào androgen* (PAB-Protein Androgen Binding), sau khi được tế bào Sertoli tiết ra, tới gắn vào testosteron, một hormon do tế bào kẽ (tế bào Leydig) tiết vào máu. PAB có tác dụng vận chuyển testosteron qua hàng rào máu-tinh hoàn để testosteron tới tác động vào tế bào dòng tinh, rồi testosteron theo lòng ống sinh tinh, được vận chuyển xuôi dòng tới mào tinh.

+ *Inhibin* là một loại glycoprotein và là một dị nhị hợp (heterodimeres) gồm hai dưới đơn vị α và β, có cấu tạo và chức năng giống như inhibin tiết ra bởi những tế bào nang trong buồng trứng; nhưng ở nam giới, inhibin đóng vai trò kém quan trọng hơn ở nữ giới. Ở nam giới, inhibin tiết ra bởi tế bào Sertoli chỉ có tác dụng ức chế tế bào hướng sinh dục ở phần trước tuyến yên tiết ra hormon hoàng thể hoá (LH-Luteinizing hormon, còn gọi là hormon kích tế bào kẽ tinh hoàn ICSH-Intertitial Cell Stimulating Hormon).

+ *Một loại peptid dạng LH-RH,* có tác dụng ức chế sự tổng hợp và bài tiết testosteron bởi tế bào kẽ tinh hoàn (tế bào Leydig).

Ở một số động vật có vú, những tế bào dạng cơ của vỏ xơ bọc ống sinh tinh tiết ra một loại protein có tác dụng kích thích tế bào Sertoli tổng hợp và bài tiết transferrin tinh hoàn và PAB.

– *Chức năng bảo vệ các tế bào dòng tinh*

+ Những tế bào dòng tinh, đặc biệt là những tế bào đang tiến hành các quá trình tiến triển để tạo ra tinh trùng, là những tế bào rất dễ nhạy cảm đối với tác động của các yếu tố phát sinh từ các môi trường bên ngoài cũng như bên trong cơ thể. Những tế bào Sertoli là những tế bào có sức đề kháng với những yếu tố ấy (thí dụ nhiệt độ, phóng xạ, chất độc...) tốt hơn các tế bào dòng tinh. Tế bào Sertoli có những phần bào tương vây quanh các tế bào dòng tinh để bảo vệ, che chở cho chúng khỏi bị tác hại của các yếu tố đó.

Nhờ những phức hợp liên kết giữa các tế bào Sertoli ngăn khoảng gian bào trong biểu mô tinh thành hai ngăn ngoài và trong, ngăn bên trong, nằm xen vào giữa tế bào Sertoli và tế bào dòng tinh là một môi trường thuận lợi để các tế bào dòng tinh tiến triển (Hình 15.4). Những phức hợp liên kết đó (dải bịt, thể liên kết) ngăn các protein lạ từ máu hay phát sinh từ các tế bào dòng tinh nằm trong ngăn ngoài tới tác động vào các tế bào dòng tinh đang tiến triển ở ngăn trong. Các protein lạ này có thể có tác động cảm sự sản xuất các kháng thể gây vô sinh tự miễn.

– *Chức năng vận chuyển và phóng thích tế bào dòng tinh*

Sự co rút của các xơ actin nằm trong bào tương tế bào Sertoli gây ra sự biến hình của các phần bào tương tế bào này vây quanh các tế bào dòng tinh. Do đó các tế bào dòng tinh được vận chuyển dần dần từ vùng ngoại vi của biểu mô tinh về phía lòng ống sinh tinh và tinh trùng được phóng thích vào lòng ống.

1.1.2. Tế bào dòng tinh

Những tế bào dòng tinh là những tế bào có khả năng sinh sản, biệt hoá và tiến triển để tạo ra một dòng tế bào sinh dục gọi là dòng tinh và cuối cùng tạo ra tinh trùng. Từ đầu đến cuối dòng, những tế bào dòng tinh gồm: *tinh nguyên bào, tinh bào 1, tinh bào 2, tiền tinh trùng và tinh trùng.*

1.1.2.1. Tinh nguyên bào

Tinh nguyên bào là tế bào dòng tinh. Ở người trưởng thành, đó là những tế bào nhỏ (đường kính 9-15 micromet), nằm ở vùng ngoại vi biểu

mô tinh, sát màng đáy, chen vào giữa màng đáy với tế bào Sertoli. Tinh nguyên bào có bộ thể nhiễm sắc lưỡng bội 2n = 46 = 44A + XY (Hình 15.3 và 15.5). Bào tương chứa ít bào quan: ti thể rất thưa và có hình que ngắn.

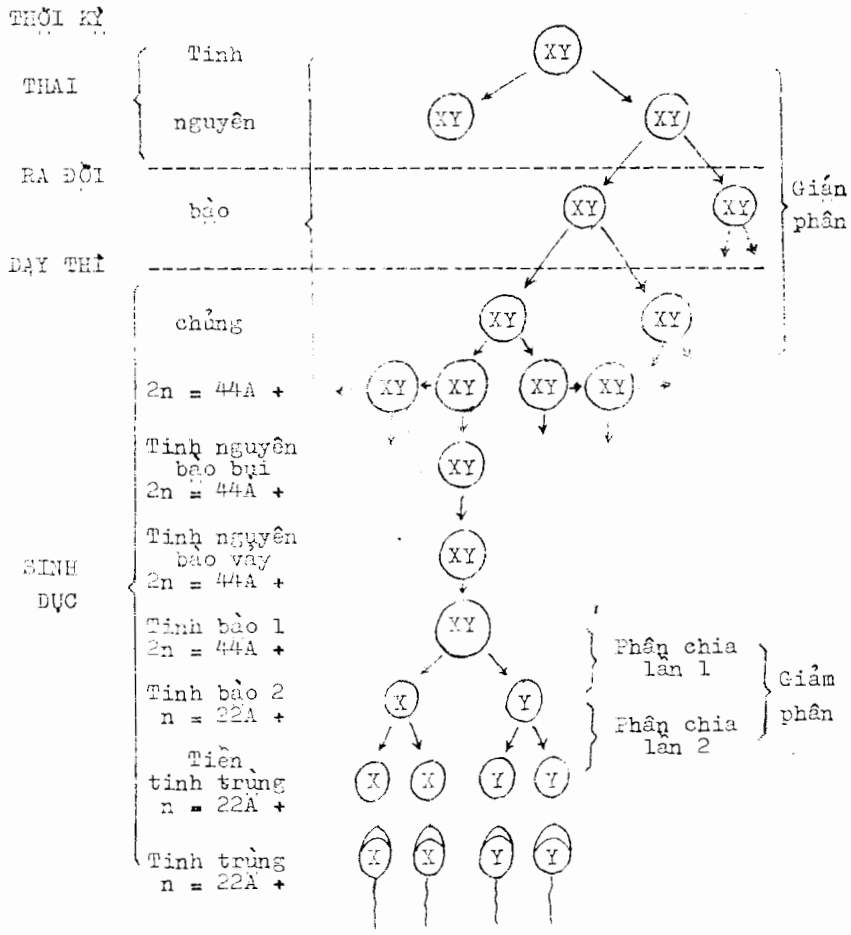

Hình 15.5. Quá trình tạo tinh trùng

Người ta phân biệt hai loại tinh nguyên bào: *tinh nguyên bào A và tinh nguyên bào B*. Tinh nguyên bào A có nhân hình trứng, chứa ít nhiễm sắc và hai hạt nhân thường nằm ngay dưới màng nhân. Ở tinh hoàn người, tinh nguyên bào A biệt hoá thành tinh nguyên bào B. Tinh nguyên bào B

có đặc điểm là nhân hình cầu với những đám chất nhiễm sắc lớn hơn nằm ở vùng ngoại vi của nhân và chỉ có một hạt nhân duy nhất.

Trên thiết đồ cố định bằng dung dịch Helly, Clermont (1963-1966) phân biệt ba loại tinh nguyên bào (các dung dịch cố định khác gây ra những biến đổi cấu tạo của nhân) (Hình 15.3):

- *Tinh nguyên bào chủng.* Nhân tế bào hình cầu hay hình trứng, thẫm màu vì có nhiều hạt nhiễm sắc phânn bố đều. Chất nhân 2-3 khoảng trống, trong số đó, một khoảng chứa hạt nhân(Hình 15.3). Clermont (1963) xếp tinh nguyên bào chủng vào loại tinh nguyên bào loại A sẫm màu, ký hiệu là Ad (dark type A). Tinh nguyên bào chủng có khả năng gián phân. Ở tinh hoàn loài người, gián phân của tinh nguyên bào chủng sinh ra hai tế bào con; một trong số đó vẫn giữ nguyên đặc điểm cấu tạo của tinh nguyên bào chủng và khả năng gián phân để làm nguồn dự trữ sinh sản các tế bào dòng tinh trong suốt đời. Bởi vậy khả nâng sinh sản của nam giới vô hạn. Còn một tế bào con khác mới sinh sẽ biệt hoá thành tinh nguyên bào bụi (Hình 15.5).
- *Tinh nguyên bào bụi.* Nhân tế bào nói chung hình trứng, sáng màu vì chứa những hạt nhiễm sắc nhỏ như hạt bụi, phân bố đều và 1-2 hạt nhân (Hình 15.3). Căn cứ vào màu sắc của nhân, Clermon xếp tinh nguyên bào bụi vào lỏại tinh nguyên bào A sáng mầu, ký hiệu là Ap (pale type A). Ở tinh hoàn loài người, tinh nguyên bào bụi không sinh sản. Nó biệt hoá thành tinh nguyên bào vảy (Hình 15.5).
- *Tinh nguyên bào vảy.* Nhân ít nhiều hình cầu, ít nhiều thẫm màu, có những hạt nhiễm sắc xếp thành đám, giống như những vảy ở chung quanh hạt nhân hoặc sát với màng nhân. Theo sự xếp loại của Clermont, tinh nguyên bào vảy chính là tinh nguyên bào loại B. Tinh nguyên bào vảy cũng không có khả năng gián phân. Nó biệt hoá thành tinh bào 1 (Hình 15.5).

1.1.2.2. Tinh bào 1

Tinh bào 1 có bộ thể nhiễm sắc lưỡng bội 2n = 46 = 44A + XY (Hình 15.5). Sau khi sinh ra, nó lớn lên do tích luỹ chất dinh dưỡng. Đó là tế bào lớn (đường kính khoảng 25 micromet), nằm xa màng đáy và cách màng đáy bởi một hàng tinh nguyên bào (Hình 15.3). Nhân hình cầu, chất nhiễm sắc họp thành đám phân bố đều, hạt nhân thường thấy.

Bào tương chứa nhiều bào quan: bộ Golgi tiếp xúc với trung thể. Tập hợp các bào quan này gọi là idiosom. Ti thể khá phong phú, nói chung có

hình trứng, họp thành đám. Mào ti thể không phân bố đều. Ở các tinh bào 1 đã tiến triển tới cuối giai đoạn của nó, trong các đám, ti thể xa nhau ra và mào ti thể không thẳng góc với màng kép định ranh giới cho ti thể, ngả về một phía. Những ti thể có cấu tạo như vậy thường thấy ở vùng bào tương ngoại vi của tinh bào 1.

Tinh bào 1 tiến hành lần phân chia thứ nhất của quá trình giảm phân (gián phân giảm nhiễm-meiose) để trưởng thành. Quá trình này đóng vai trò cơ bản trong sự phân bố vật chất di truyền có nguồn gốc cả từ cha lẫn mẹ. Trong lần phânn chia thứ nhất, các thể nhiễm sắc giới tính X và Y cũng tiếp hợp với nhau, phân ly và phân bố cho hai tế bào con. Mỗi tinh bào 1 sinh ra hai tinh bào 2. Mỗi *tinh bào 2* có bộ thể nhiễm sắc đơn bội n = 23 nghĩa là số lượng thể nhiễm sắc đã giảm đi một nửa so với tinh bào 1 (Hình 15.5).

1.1.2.3. Tinh bào 2

Do cách phân chia như trên của tinh bào 1, có hai loại tinh bào 2: một loại mang thể nhiễm sắc X, một loại mang thể nhiễm sắc Y. Tỷ lệ giữa hai loại là 1/1 (Hình 15.5).

Những tinh bào 2 là những tế bào nhỏ, thường họp với nhau thành đôi. Trên thiết đồ tinh hoàn, tinh bào 2 ít thấy vì vừa sinh ra, chúng đã tiến hành ngay lần phân chia thứ hai của quá trình giảm phân (tiến hành như gián phân nguyên nhiễm thông thường) để sinh ra hai tiền tinh trùng (Hình 15.3 và 15.5).

1.1.2.4. Tiền tinh trùng

Tiền tinh trùng có bộ thể nhiễm sắc đơn bội n = 23 và có hai loại tiền tinh trùng: loại mang thể nhiễm sắc X và loại mang thể nhiễm sắc Y (Hình 15.5).

Nằm gần lòng ống sinh tinh, những tiền tinh trùng xếp thành nhiều hàng (Hình 15.3). Tiền tinh trùng có hình hơi dài, nhân sáng, có một hạt nhân lớn. Bào tương chứa những bào quan giống như tinh bào 1. Những tiền tinh trùng không có khả năng sinh sản. Chúng biệt hoá thành tinh trùng qua một quá trình rất phức tạp (Hình 15.6).

Nói một cách tóm tắt, quá trình biệt hoá này gồm bốn hiện tượng chính:

– *Những biến đổi của bộ Golgi để tạo ra túi cực đầu:*

+ *Những hạt xuất hiện trong những túi của bộ Golgi;*

+ *Những túi chứa hạt của bộ Golgi họp với nhau thành một túi duy nhất, gọi là không bào cực đầu, chứa một hạt duy nhất và nằm giáp cực trên của nhân. Ở nơi tiếp giáp, màng nhân dày lên;*

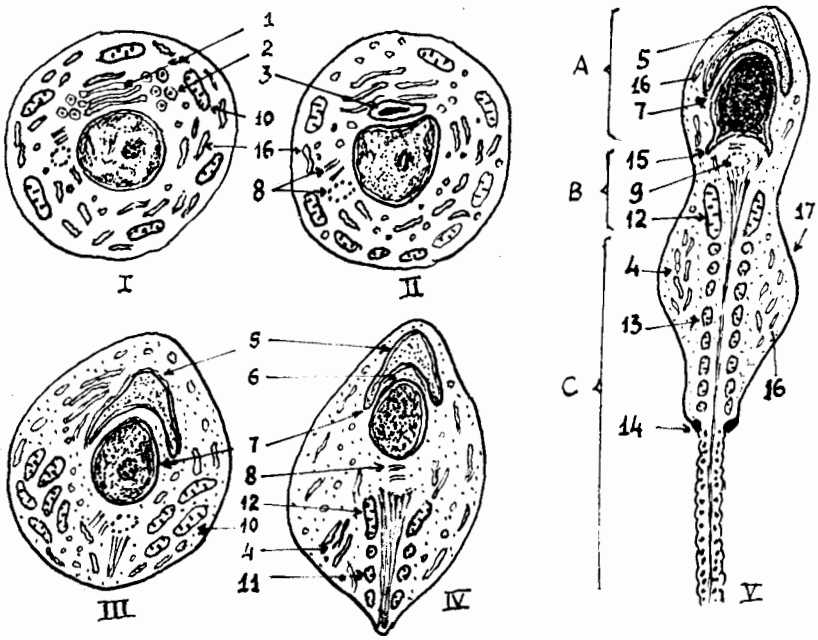

Hình 15.6. Quá trình biệt hoá tiền tinh trùng thành tinh trùng.

I, II, III, IV, V. Các giai đoạn biệt hoá: A. Đầu; B. Cổ; C. đuôi.

1. Bộ Golgi; 2. Túi chứa hạt của bộ Golgi; 3. Không bào cực đầu; 4. Di tích bộ Golgi; 5. Túi cực đầu; 6. Khoảng dưới túi cực đầu; 7. Biên giới túi cực đầu về phía nhân; 8. Tiểu thể trung tâm; 9. Tiểu thể trung tâm xa đã biến hình; 10. Ti thể; 11. Sự tạo ra bao ti thể; 12. Ti thể dài; 13. Bao ti thể hình lò xo; 14. Vùng Zensen; 15. Nếp gấp màng nhân; 16. Lưới nội bào; 17. Giọt bào tương.

+ *Không bào cực đầu trải rộng ra ở cực trên của nhân. Hạt chứa bên trong không bào trở thành một chất đồng nhất. Lúc bấy giờ không bào cực đầu giống như một cái túi có hình chiếc mũ úp lên 1/3 mặt ngoài của nhân. Cái túi ấy, gọi là túi cực đầu (hay mũ cực đầu) (Hình 15.6). Màng định ranh giới túi cực đầu là một màng kép có hai lá ngoài và trong.*

– *Những biến đổi của tiểu thể trung tâm và sự tạo ra đoạn cổ tinh trùng, dây trục:*

+ *Hai tiểu thể trung tâm di chuyển về phía cực của nhân đối lập với cực có túi cực đầu;*

+ *Một tiểu thể trung tâm, gọi là tiểu thể trung tâm gần, nằm giáp cực đó; Một tiểu thể trung tâm, gọi là tiểu thể trung tâm xa, nằm xa nhân*

hơn, có những biến đổi cấu tạo làm mất hình ảnh cấu tạo siêu vi điển hình của nó;

+ *Khoảng cách giữa hai tiểu thể trung tâm gần và xa là nguồn gốc đoạn cổ của tinh trùng;*

+ *Từ đoạn này, phát sinh nhiều tơ tạo thành dây trục (axonema) nằm trong phần đuôi của tinh trùng.*

– *Sự phân bố lại ti thể và sự tạo ra bao ti thể:*

+ *Ở đoạn bào tương gần nhau, sau này sẽ trở thành đoạn cổ của tinh trùng, ti thể thưa thớt. Nhìn trên thiết đồ dọc, những ti thể dài, xếp song song với dây trục và nằm ở phía ngoài các tơ tạo thành dây đó. Nhìn trên thiết đồ ngang, người ta thấy có 9 ti thể xếp thành một vòng vây quanh dây trục.*

+ *Ở đoạn bào tương xa nhân hơn, những ti thể xếp nối tiếp với nhau thành những vòng xoắn cuốn chung quanh dây trục tạo thành một bao xoắn như lò xo gọi là bao ti thể.*

+ *Ở phía sau này sẽ là đuôi tinh trùng, bao ti thể được định giới hạn bởi một vòng đặc, gọi là vòng Zensen, được tạo ra do màng bào tương dày lên.*

– *Những biến đổi cấu tạo của bào tương:*

+ *Bào tương lan dần về phía sau này sẽ là đuôi tinh trùng;*

+ *Bào tương chỉ để lại một lớp mỏng ở chung quanh túi cực đầu, nhân và đoạn cổ tinh trùng tương lai;*

+ *Trong một thời gian, ở phần đầu của đoạn đuôi tương lai của tinh trùng, bào tương tạo thành một khối nhỏ, hơi phình lên, gọi là "giọt bào tương", có nền sáng, vùi bào ti thể, những di tích của bộ Golgi, lưới nội bào, ống siêu vi, nhưng không chứa ribosom, hạt glycogen và chất vùi mỡ.*

1.1.3. Cấu tạo tinh trùng

1.1.3.1. Quan sát dưới kính hiển vi quang học

– *Tinh trùng bình thường*. Tinh trùng có cấu tạo bình thường dài khoảng 60 micromet và là một tế bào có đuôi dài. Nhờ có đuôi, tinh trùng có thể di động trong môi trường thích hợp (trong các đường sinh dục nữ: vòi trứng, tử cung, âm đạo) với tốc độ trung bình 2-4mm/phút. Tinh trùng gồm ba phần chính (Hình 15.7).

- *Đầu* hình trứng, hơi dài và dẹt (khi nhìn bên), có kích thước trung bình dài 4-5 micromet, dày 2 micromet. Đầu chứa nhân nằm ở đoạn đáy phình to.
- *Cổ* là một đoạn ngắn và hẹp.
- *Đuôi* dài khoảng 55 micromet, được chia làm ba đoạn:

Đoạn trung gian ngắn khoảng 4-5 micromet, hơi phình lên ở giữa và có bao ti thể, được định ranh giới với đoạn tiếp theo bởi một vòng màng bào tương dày gọi là vòng Zensen;

Đoạn chính, dài nhất, khoảng 45 micromet, gồm một dây trục nằm ở trung tâm, vây quanh bởi một bao sợi xơ và bọc ngoài bởi màng tế bào.

Đoạn cuối ngắn khoảng 2-3 micromet tạo thành bởi dây trục, bọc ngoài bởi màng tế bào.

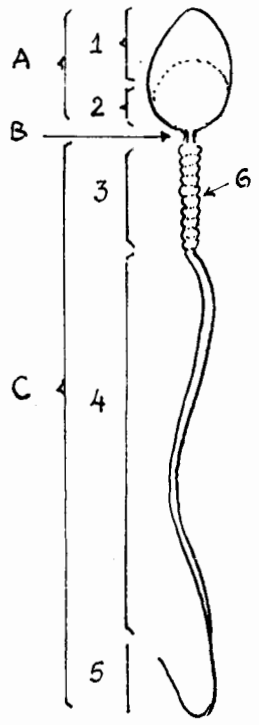

Hình 15.7. Cấu tạo vi thể tinh trùng bình thường

A. Đầu; B. Cổ; C. Đuôi tinh trùng; 1. Phần chứa túi cực đầu; 2. Phần chứa nhân; 3. Đoạn trung gian; 4. Đoạn chính; 5. Đoạn cuối; 6. Bao ti thể.

- *Tinh trùng bất thường*. Ngoài những tinh trùng có cấu tạo bình thường như vừa mô tả trên, trong tinh dịch được coi là bình thường còn có những tinh trùng có cấu tạo bất thường chiếm một tỷ lệ trung bình vào khoảng 20%. Nếu tỷ lệ tinh trùng có cấu tạo bất thường trong tinh dịch vượt quá 40%, sự thụ tinh khó xảy ra, dẫn tới tình trạng vô sinh. Bởi vậy cần phân biệt những tinh trùng có cấu tạo bất thường với những tinh trùng có cấu tạo bình thường. Người ta đã mô tả hàng trăm loại tinh trùng bất thường, tựu trung lại có mấy loại chính (Hình 15.8):

+ *Tinh trùng chưa trưởng thành*. Đó là những tinh trùng còn sót lại khá nhiều bào tương ở đầu, cổ và đuôi (Hình 15.8B);

+ *Tinh trùng có cấu tạo hình thái học bất thường và rất đơn giản*: đầu to hay nhỏ, tròn hay nhọn (Hình 15.8C).

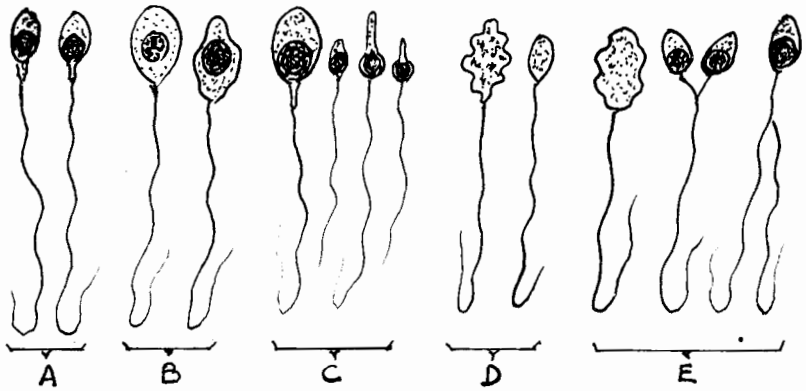

Hình 15.8. Các loại tinh trùng bất thường

A. Tinh trùng bình thường; B-E. Tinh trùng bất thường; B. Tinh trùng chưa trưởng thành; C. Tinh trùng có cấu tạo hình thái học bất thường; D. Tinh trùng già; E. Tinh trùng thoái hoá.

+ *Tinh trùng già* có đầu lỗ rỗ vì bào tương có nhiều không bào chứa sắc tố hay không (Hình 15.8D).

+ *Tinh trùng thoái hoá* có đầu bị biến dạng hay teo đị hoặc có hai đầu, hai đuôi (Hình 15.8E).

1.1.3.2. Quan sát dưới kính hiển vi điện tử

– *Đầu tinh trùng:* đầu tinh trùng chứa nhân ở phần phình nằm về phía giáp với cổ. Đoạn 2/3 trước của nhân bị chụp bởi *túi cực đầu* có hình cái mũ. Túi cực đầu chiếm phần lớn bào tương ở đoạn thu lại của đầu tinh trùng. Thành túi có cấu tạo màng kép, gồm hai lá ngoài và trong (Hình 15.9). Lòng túi chứa nhiều enzym có tác dụng tiêu huỷ các chướng ngại vật bao quanh noãn chính để mở đường cho tinh trùng tiến vào bào tương của noãn trong quá trình thụ tinh. Những enzym đó gồm: hyaluronidase, neuramidase, arylsulfatase và những protease có tác dụng tiêu huỷ màng trong suốt bọc quanh noãn chín như pellucidolysin, acrosin...

Ở lá ngoài của màng kép định ranh giới túi cực đầu và ở lớp bào tương mỏng chen vào giữa hai lá ấy với màng tế bào có một loại protein đặc hiệu, gọi là *protein gắn vào noãn nguyên phát* (primary egg binding protein), có tác dụng gây ra sự kết dính giữa đầu tinh trùng với màng trong suốt bọc noãn chín trong quá trình thụ tinh. Ở lá trong của màng kép tạo nên thành túi cực đầu, có một loại protein đặc hiệu khác, gọi là *protein gắn vào noãn thứ phát* (secondary egg binding protein), có tác dụng gắn là trong màng kép này với màng trong suốt bọc sau khi lớp bào tương mỏng bọc ngoài túi cực đầu đã bị tiêu huỷ và lá ngoài màng kép tạo nên túi cực đầu đã bị rách trong quá trình tiếp xúc với màng trong suốt bọc ngoài noãn chín.

Những protein gắn vào noãn nguyên phát và thứ phát có tính đặc hiệu cho loài. Do đó, sự kết dính giữa đầu tinh trùng với màng trong suốt bọc ngoài noãn và sự thụ tinh có tính đặc hiệu cho loài nghĩa là noãn chín của một loài động vật chỉ thụ tinh bởi tinh trùng của động vật cùng loài.

Phía sau túi cực đầu, chen vào giữa màng bào tương và màng nhân, có một lớp bào tương đặc, gọi là lớp bào tương đặc sau túi cực đầu, có một ý nghĩa chức năng quan trọng vì chính ở lớp này mới có sự tiếp xúc giữa đầu tinh trùng với màng tế bào của noãn chín trong quá trình thụ tinh.

– Cổ tinh trùng: theo hướng đầu - đuôi tinh trùng, đoạn cổ tinh trùng có các cấu trúc:

+ Một hố lõm, gọi là hố cắm (implantation fossa). Đáy hố hướng về phía đầu tinh trùng và là một chỗ lõm được tạo ra do màng nhân hơi lõm vào chất nhân. Thành hố được tạo ra do màng nhân gấp lại và lan về phía cổ tinh trùng.

+ Một tấm đáy (capitellum) nằm ở hố đáy, cấu tạo bởi một lớp mỏng chất vô hình và đặc đối với dòng diện tử. Bờ tấm này được vây chung quanh bởi nếp gấp màng nhân.

+ *Tiểu thể trung tâm gần nằm phía dưới tấm đáy.*

+ *9 cột chia đoạn xếp thành hình ống khi nhìn trên thiết đồ ngang đoạn cổ tinh trùng. Nhìn trên thiết đồ dọc đoạn này, mỗi cột chia đoạn dài 1-3 micromet và là một cấu trúc có vân ngang. Đầu trên các cột dính liền với nhau và với tấm đáy. Ý nghĩa chức năng của các cột chia đoạn và của tấm đáy còn chưa rõ.*

+ *9 sợi đặc nối tiếp với 9 cột chia đoạn và tiến về phía đuôi tinh trùng.*

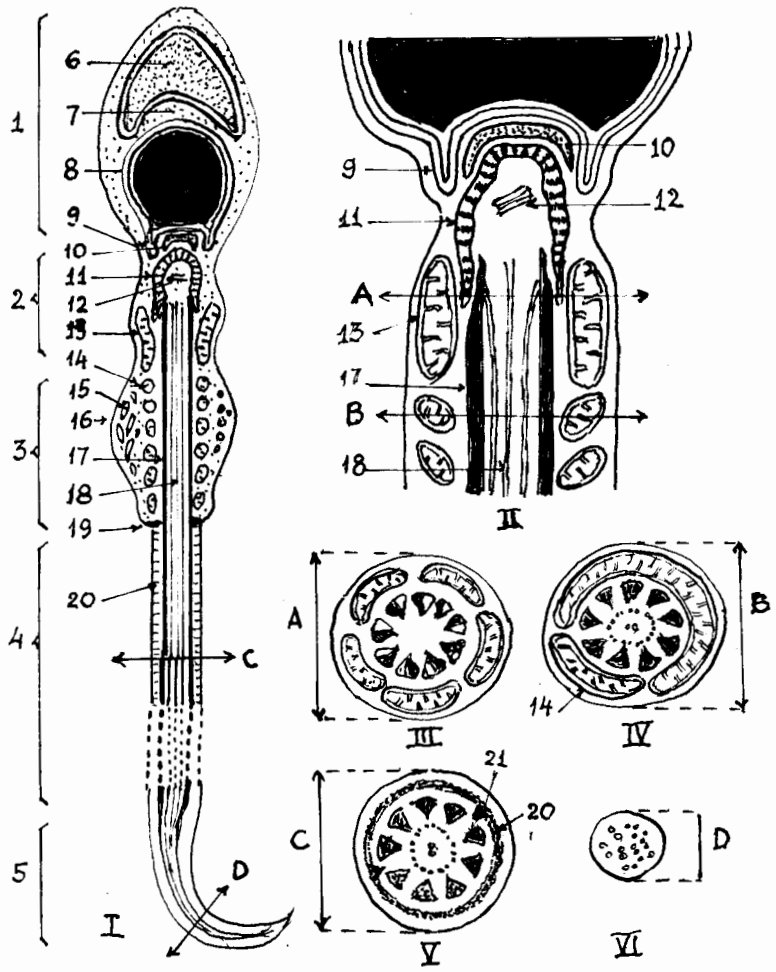

Hình 15.9. Cấu tạo siêu vi của tinh trùng

I. Thiết độ đứng dọc toàn bộ tinh trùng; II. Phóng to một phần đoạn đầu, cổ và một phần đoạn trung gian của tinh trùng ở hình I; III. Thiết đồ ngang đoạn cổ tinh trùng theo đường A ở hình II; IV. Thiết đồ ngang đoạn trung gian theo đường B ở hình II; V. Thiết đồ ngang đoạn chính ở hình I; VI. Thiết đồ ngang đoạn cuối theo đường D ở hình I.

1. Đầu; 2. Cổ; 3. đoạn trung gian; 4. Đoạn chính; 5.Đoạn cuối; 6. Túi cực đầu; 7. Khoảng dưới túi cực đầu; 8. Màng nhân; 9. Nếp gấp màng nhân; 10. Tấm đáy (capitellum); 11. Cột chia đoạn; 12. Tiểu thể trung tâm gần; 13. Ti thể dài; 14. Ti thể tạo thành bao ti thể hình lò xo; 15. Lưới nội bào; 16. Giọt bào tương; 17. Sợi đặc; 18. Dây trục (axonema); 19. Vòng Zensen; 20. Bao xơ; 21. Cột dọc.

+ Những ti thể, nhìn trên thiết đồ dọc, là những ti thể hình que dài, xếp thành một hàng, nằm ở phía bên ngoài và song song với cột chia đoạn ở đoạn trên cổ tinh trùng và với sợi đặc ở đoạn dưới.

+ *Vết tích của tiểu thể trung tâm xa có thể thấy ở mặt bên trong của cột chia đoạn.*

+ *Dây trục nằm ở trục dọc và chạy suốt từ cổ đến chỗ tận cùng của đuôi tinh trùng. Nhìn trên thiết đồ ngang, dây trục cấu tạo bởi một đôi ống trung tâm và 9 nhóm ống ngoại vi xếp thành hình vòng ở bên trong cột chia đoạn (ở đoạn trên của cổ) và sợi đặc (ở đoạn cuối của cổ tinh trùng).*

– *Đuôi tinh trùng:*

+ *Đoạn trung gian. Nhìn trên thiết đồ ngang, từ trung tâm ra ngoại vi có:*

. *Dây trục nằm chính giữa;*

. *9 sợi đặc;*

. *Bao ti thể cấu tạo bởi những ti thể xếp nối tiếp với nhau thành những vòng xoắn theo kiểu chôn ốc, cuốn chung quanh dây trục.*

. *Một lớp bào tương mỏng bọc ngoài bởi màng tế bào. Ở biên giới giữa đoạn trung gian và đoạn chính, màng tế bào đáy dày lên tạo thành một vòng đặc gọi là vòng Zensen.*

+ *Đoạn chính: Cấu tạo siêu vi đoạn chính không thay đổi suốt chiều dọc của đoạn. Từ trung tâm ra ngoại vi có:*

. *Dây trục;*

. *9 sợi đặc;*

. *Bao xơ cấu tạo bởi những xơ xoắn lại với nhau. Bao xơ có hai chỗ dày lên đối xứng với nhau qua trục dọc, tạo thành hai cột dọc. Càng về phía đuôi tinh trùng, hình ảnh cấu tạo của cột dọc càng mở và bao xơ càng mỏng.*

+ *Đoạn cuối. Cấu trúc đoạn cuối đuôi tinh trùng rất đơn giản chỉ gồm dây trục bọc ngoài bởi màng tế bào.*

1.1.4. Hoạt động tạo tinh trùng trong biểu mô tinh

1.1.4.1. Khoảng thời gian của một chu kỳ tạo tinh trùng và thời gian sống của mỗi loại tế bào trong dòng tinh: Khoảng thời gian của một chu kỳ tạo tinh

trùng là khoảng thời gian cần thiết để từ một tinh nguyên bào chủng, qua các quá trình sinh sản, trưởng thành, biệt hoá và tiến triển, tinh trùng được tạo ra. Ở loài người, khoảng thời gian đó là 74 ngày. Trong khoảng thời gian này, thời gian sống của tinh nguyên bào bụi là 18 ngày, của tinh nguyên bào vảy là 9 ngày, của tinh bào 1 là 23 ngày, của tinh bào 2 là 1 ngày, của tiền tinh trùng là 23 ngày.

1.1.4.2. Số lượng tinh trùng được tạo ra

- *Số lượng tinh trùng được tạo ra từ một tinh nguyên bào chủng. Ở loài người, con số này là 16 (do tinh nguyên bào bụi và tinh nguyên bào vảy không có khả năng sinh sản) và là một con số nhỏ so với ở các động vật có vú khác (thí dụ khỉ: 256; chuột: 112; Hamster và lợn 96; bò mộng và cừu: 64).*
- *Số lượng tinh trùng được tạo ra hàng ngày. Ở người trưởng thành, mỗi ngày, mỗi tinh hoàn tạo ra khoảng 94 x 10^6 tinh trùng và 1g mô tinh hoàn có thể tạo ra 5,6 x 10^6 tinh trùng. Con số này cũng là con số nhỏ so với ở các động vật có vú khác, thí dụ ở chuột: 20x10^6; lợn: 23 x 10^6; thỏ: 25 x 10^6.*

1.1.4.3. Những yếu tố có ảnh hưởng tới sự tạo tinh trùng

Ở đây không nói tới các hormon có tác dụng kiểm soát, chỉ nói tới các yếu tố phát sinh từ môi trường ngoài có ảnh hưởng tới sự tạo ra tinh trùng.

- *Yếu tố dinh dưỡng. Sự tạo tinh trùng đòi hỏi cung cấp đầy đủ về chất và lượng những protein thích hợp, đặc biệt là một vài loại acid amin như arginin. Nhiều loại vitamin cũng rất cần thiết cho sự biệt hoá các tế bào dòng tinh, thí dụ thiếu vitamin A gây ra thoái hoá tinh trùng, thiếu vitaminE, gây những tổn thương cho tinh trùng.*
- *Nhiệt độ. Các quá trình biệt hoá và tiến triển của các tế bào dòng tinh đòi hỏi nhiệt độ thích hợp. Từ lâu người ta đã thấy những người làm việc ở những nơi có nhiệt độ cao và những người mắc tật tinh hoàn lạc chỗ, trong đó tinh hoàn thường xuyên nằm trong ổ bụng, thường bị vô sinh.*
- *Sự cung cấp máu cho tinh hoàn. Các quá tình biệt hoá và tiến triển của các tế bào dòng tinh đòi hỏi tinh hoàn phải được cung cấp máu đầy đủ. 30 phút sau khi tinh hoàn không được cung cấp đầy đủ máu, trong biểu mô tinh, các tế bào bong thành từng mảng và 1-6 giờ sau, các tế bào dòng tinh sẽ bị huỷ hoại toàn bộ.*

Trên lâm sàng, nếu bị xoắn hoàn toàn, tinh hoàn sẽ bị hoại tử toàn bộ, nếu xoắn không hoàn toàn, các ống sinh tinh sẽ teo đi. Trong các can thiệp phẫu thuật để điều trị thoát vị bẹn, cắt bỏ u nang mào tinh, điều trị tràn dịch màng bụng - màng tinh, chỉ cần một động mạch tinh ở một bên bị tổn thương , sự tạo ra tinh trùng ở cả hai tinh hoàn đều bị rối loạn, và sự rối loạn càng nghiêm trọng khi tổn thương của động mạch tinh càng nặng. Bởi vậy các phẫu thuật viên thường tránh gây tê thừng tinh để không gây tổn thương động mạch tinh.

- *Phóng xạ. Tia X và tia gamma gây tổn thương cho mọi tế bào dòng tinh. Tinh nguyên bào vảy là tế bào dễ nhạy cảm nhất đối với các tia này rồi đến tinh bào 1 và tiền tinh trùng.*
- *Những chất độc. Những chất gây ung thư như hydro carbua, những chất gây nghiện như cocain, thuốc lá, thuốc phiện gây tổn thương nghiêm trọng cho các tế bào dòng tinh. Tác hại của rượu đối với sự tạo tinh trùng chưa được chứng minh, nhưng có lẽ, rượu, cũng như nhiều chất độc khác, gây tổn thương mạch máu, gây tắc tĩnh mạch tinh do đó gây rối loạn tạo tinh trùng.*

1.2. Mô kẽ

Mô kẽ của tinh hoàn là một mô liên kết chen vào giữa các ống sinh tinh (Hình 15.3). Cấu trúc mô kẽ thay đổi tuỳ loài động vật. Đó là một mô liên kết thưa, chứa những tế bào trung mô kém biệt hoá, tế bào sợi, đại thực bào, dưỡng bào và những tế bào gọi là *tế bào kẽ tinh hoàn (tế bào Leydig),* hoặc đứng cô độc hoặc họp thành đám. Khi đáp ứng với những tác động của các hormon hướng sinh dục tiết ra bởi phần trước tuyến yên, những tế bào trung mô kém biệt hoá có thể biệt hoá thành tế bào kẽ tinh hoàn.

Những tế bào kẽ tinh hoàn có quan hệ mật thiết với các mao mạch máu để tạo ra *tuyến kẽ tinh hoàn*, tuyến nội tiết kiểu tản mát (Hình 15.3).

1.2.1. Cấu tạo tế bào kẽ tinh hoàn

Khi họp thành đám, tế bào có hình đa diện, không đều, đường kính 14-20 micromet. Trong bào tương, bộ Golgi phát triển mạnh, ti thể có hình dáng và kích thước thay đổi, nhiều không bào sáng. Giống như các tế bào tuyến nội tiết khác sản xuất các hormon thuộc loại steroid, đặc điểm cấu tạo siêu vi nổi bật nhất của tế bào kẽ là lưới nội bào không hạt phát triển

rất mạnh (Hình 15.10). Màng của hệ thống lưới nội bào này chứa những enzym cần thiết cho sự tổng hợp steroid thuộc loại androgen. Tế bào Leydig không có hạt chế tiết, sản phẩm chế tiết của chúng không tích luỹ trong bào tương tế bào. Trong bào tương còn có những lysosom, những peroxisom, những đám sắc tố lipochrom màu vàng nâu ở mọi lứa tuổi, nhưng lượng sắc tố này tăng lên ở những người đứng tuổi.

Một đặc điểm siêu cấu trúc khác chỉ thấy ở tế bào kẽ tinh hoàn là trong bào tương có những *tinh thể Reinke* dày 3 micromet hay hơn và dài khoảng 20 micromet. Hình dáng và kích thước của tinh thể rất thay đổi, có thể hình cầu hay hình thoi. Những tinh thể Reinke bắt màu thuốc nhuộm rất kém và hầu như không bắt màu các phẩm nhuộm thông thường. Chúng bắt màu phẩm nhuộm azocarmin. Số lượng tế bào kẽ tinh hoàn thay đổi tuỳ lứa tuổi. Tế bào kẽ được tạo ra ở tinh hoàn thai 8 tháng. Ở lứa tuổi trẻ em và thiếu niên, số lượng chúng tăng chậm chạp nhưng khi dạy thì số lượng chúng tăng mạnh. Ở người đứng tuổi, số lượng tế bào kẽ lại giảm đi và ở người 60 tuổi, số lượng chúng chỉ còn một nửa số lượng thấy ở người 20 tuổi, nhưng sự giảm số lượng chúng không tỷ lệ thuận với lượng hormon do chúng tiết ra.

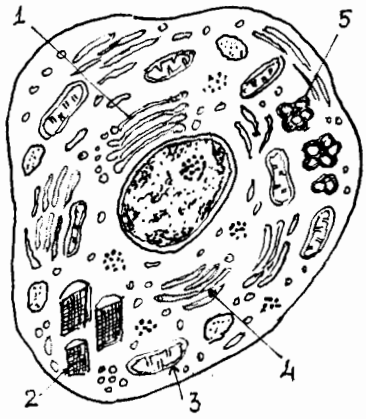

Hình 15.10. Siêu cấu trúc tế bào kẽ tinh hoàn (tế bào Leydig)

1. Bộ Golgi; 2. Tinh thể Reinke;
3. Ti thể;
4. Lưới nội bào không hạt;
5. Chất vùi loại mỡ.

1.2.2. Chức năng tế bào kẽ tinh hoànm

Tế bào kẽ tinh hoàn tổng hợp và bài tiết vào máu *testosteron*, một hormon sinh dục nam thuộc loại steroid.

– *Tác dụng của testosteron*. Nồng độ cao testosteron trong máu có tác dụng:

+ *Kích thích quá trình tạo tinh trùng;*

+ *Duy trì sự hoạt động của các tuyến phụ thuộc các đường dẫn tinh: túi tinh, tuyến tiền liệt, tuyến hành niệu đạo;*

+ *Phát triển các giới tính nam thứ phát: mọc râu, giọng nói trầm...*

– *Sự kiểm soát tế bào kẽ tinh hoàn tổng hợp và bài tiết testorteron.* Nhiều chất có ảnh hưởng tới hoạt động chức năng của tế bào kẽ.

+ Hormon kích thích tế bào kẽ (ICSH-Intertital Cell Stimulating Hormon) tiết ra bởi tế bào hướng sinh dục ở phần trước tuyến yên có tác dụng kích thích tế bào kẽ tinh hoàn (tế bào Leydig) tổng hợp và bài tiết testorteron.

+ *Prolactin* tiết ra bởi những tế bào hướng tuyến vú ở phần trước tuyến yên có tác dụng làm giảm khả năng tế bào kẽ tinh hoàn tích luỹ ester cholesterol, một tiền sản phẩm của testorteron.

+ *Hormon giải phóng* LH (LH-RH- Luteinizing Hormon - Releasing Hormon) do các nơron vùng dưới đồi tiết ra có ảnh hưởng tới sự gắn hormon kích thích tế bào kẽ (ICSH) vào tế bào kẽ tinh hoàn do đó có ảnh hưởng tới sự tổng hợp và bài tiết testorteron bởi tế bào kẽ tinh hoàn.

+ *Chất peptid dạng LH-RH* do tế bào Sertoli tiết ra có tác dụng ức chế tế bào kẽ tinh hoàn tổng hợp và bài tiết testorteron.

2. NHỮNG ĐƯỜNG DẪN TINH

Ống thẳng, đoạn dầu của các đường dẫn tinh, có một đầu nằm trong tiểu thuỳ tinh hoàn và thông với những ống sinh tinh và đầu kia tiến vào trung thất tinh hoàn, thông với một lưới ống, gọi là *lưới tinh* (còn gọi là retetestis hay lưới Haller), nằm trong trung thất tinh hoàn. Ở phía trên trung thất tinh hoàn (thể Highmore), lưới tinh thông với 15-20 ống gọi là *ống ra*. Những ống này có đường kính 0,5mm, dài 6-8cm, xuyên qua màng trắng bọc tinh hoàn, tiến vào đoạn đầu của mào tinh, xoắn theo hình chôn ốc, tạo thành một khối hình nón gọi là *nón ra*. Những nón ra được vùi trong mô liên kết của đoạn đầu mào tinh. Ở đỉnh nón ra, ống ra thông với ống mào tinh. Ở đoạn thân mào tinh, ống mào tinh rất cong queo, nếu duỗi thẳng,nó dài tới 6-8cm. Ở đoạn đuôi mào tinh, nó ít cong queo hơn rồi rời khỏi đuôi mào tinh để trở thành *ống tinh* (Hình 15.2). Ống tinh là một ống dài 40cm, có đường kính 2mm, cùng với mạch máu, dây thần kinh, mô liên kết ở thành bụng trước, tạo nên *thừng tinh*. Thừng tinh đi qua lỗ bẹn của thành bụng trước tiến vào hố chậu, tới phía sau bàng quang. Một cái túi

dài, gọi là túi tinh do thành lưng của ống tinh lồi vào mô liên kết tạo nên và nằm bên cạnh ống ấy, ở phía sau bàng quang. Đoạn cuối của ống tinh có một chỗ phình gọi là *bóng ống tinh*, nằm ở phía sau chỗ túi tinh mở vào ống tinh. Ống bài xuất của túi tinh và bóng ống tinh hợp với nhau tạo thành *ống phóng tinh*. Ống này tiến vào phần trên tuyến tiền liệt và mở vào niệu đạo tiền liệt), phía trên ụ núi. Đoạn cuối cùng của đường dẫn tinh gồm đoạn tiếp theo của niệu đạo tiền liệt, niệu đạo màng và niệu đạo dương vật.

2.1. Cấu tạo

Ở đây ta chỉ nghiên cứu cấu tạo của các đường dẫn tinh từ chỗ thông với ống sinh tinh tới chỗ ống phóng tinh mở vào niệu đạo tiền liệt. Cấu tạo của đoạn cuối đường dẫn tinh từ chỗ ống phóng tinh mở vào niệu đạo tiền liệt trở xuống đã được nghiên cứu trong chương trước.

2.1.1. Ống thẳng và lưới tinh

Thành ống thẳng và các ống thuộc lưới tinh cấu tạo bởi một biểu mô đơn, vuông hay trụ, không có tính chế tiết. Ở ống thẳng, tế bào biểu mô cao hay thấp không đều, nên lòng ống không tròn đều khi nhìn trên thiết đồ ngang. Ở chỗ tiếp nối với ống sinh tinh, đường kính lòng ống khá rộng rồi hẹp dần để tới chỗ thông với ống mào tinh, chỉ còn khoảng 15-30micromet.

Mặt tự do của tế bào biểu mô có nhiều vi nhung mao và ở đa số tế bào, mặt này có một lông duy nhất. Những lông này chuyển động được, ngoài việc gây ra sự vận chuyển chất dịch trong lòng ống, những lông đó còn đảm nhiệm chức năng nào khác không, điều này còn chưa rõ.

2.1.2. Ống ra

Biểu mô phủ ống ra là một biểu mô trụ đơn, dễ phân biệt với biểu mô phủ các đoạn khác của đường dẫn tinh do cấu tạo của nó gồm ba loại tế bào: Tế bào không có lông, tế bào có lông và tế bào đáy (Hình 15.11).

2.1.2.1. Tế bào không có lông

Trước đây, những tế bào này được coi là tế bào chế tiết vì trong bào tương của nó có những hạt chế tiết. Thực ra, dưới kính hiển vi điện tử, những hạt này chỉ là những lysosom. Mặt ngọn tế bào có những chỗ lõm chứng tỏ có hiện tượng nhập bào (endocytosis) (Hình 15.11C). Hiện tượng này đã được chứng minh bằng thực nghiệm tiêm truyền phẩm nhuộm sống để thấy những tế bào có khả năng thu nhận vật liệu tiêm truyền bằng cách nhập bào.

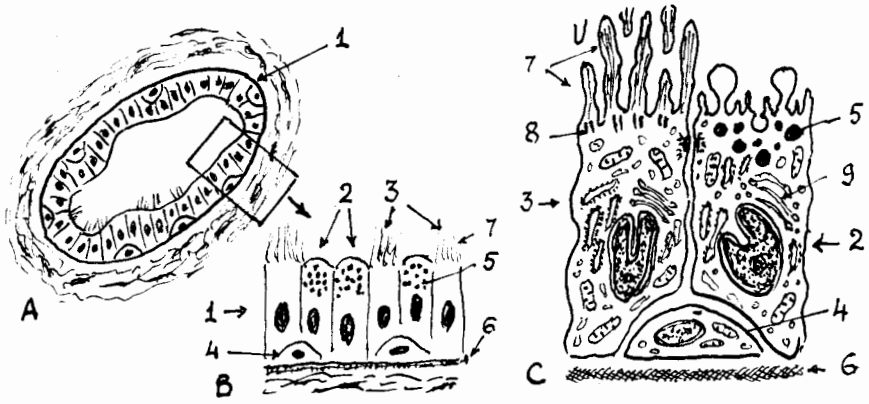

Hình 15.11. Cấu tạo ống ra

A. Cấu tạo vi thể ống ra; B. Cấu tạo vi thể tế bào biểu mô ống ra;

C. Cấu tạo siêu vi tế bào biểu mô ống ra.

1. Biểu mô ống ra; 2. Tế bào không có lông (tế bào chế tiết); 3. Tế bào có lông;
4. Tế bào đáy; 5. Hạt chế tiết; 6. Màng đáy; 7. Lông; 8. Thể đáy; 9. Bộ Golgi.

2.1.2.2. Tế bào có lông

Đó là những tế bào có hình trụ cao, rộng ở phần ngọn, hẹp ở phần đáy. Cực ngọn mang những lông cắm vào thể đáy (Hình 15.11C). Những lông này chuyển động về phía ống mào tinh để vận chuyển tinh trùng. Bào tương chứa nhiều bào quan: bộ Golgi phát triển, ti thể phong phú, lưới nội bào có hạt, không hạt...

2.1.2.3. Tế bào đáy

Những tế bào đáy nhỏ và ít, nằm rải rác xen vào giữa tế bào có lông và tế bào không có lông. Bào tương chứa ít bào quan (Hình 15.11C).

2.1.3. Ống mào tinh

Thành ống mào tinh cấu tạo bởi một biểu mô trụ giả tầng, lót ngoài bởi một tầng cơ (Hình 15.12A).

2.1.3.1. Biểu mô mào tinh

Biểu mô mào tinh cấu tạo bởi ba loại tế bào: Tế bào chính, tế bào sáng màu và tế bào đáy (Hình 15.12A,B).

– *Tế bào chính*. Đó là loại tế bào đóng vai trò quan trọng nhất. Tế bào rất cao ở đoạn đầu mào tinh rồi dọc theo ống mào tinh, tế bào thấp dần để trở thành tế bào trụ thấp ở đoạn thân và đoạn đuôi mào tinh.

Mặt ngọn tế bào mang những vi nhung mao dài và cao, trước đây được coi là những lông không chuyển động. Trục vi nhung mao có một bó xơ actin tiến xuống phía dưới, tới một tấm tận cùng nằm ở lớp bào tương cực ngọn tế bào. Xen giữa các vi nhung mao có những chỗ lõm siêu vi tạo thành những túi vi ẩm bào. Sự có mặt những túi này ở cực ngọn tế bào và những không bào, những thể đa túi trong bào tương chứng tỏ tế bào có thể thu nhận những chất dịch chứa ở bên trong lòng ống bằng cơ chế nhập bào (endocytosis). Người ta đã thấy hơn 90% chất dịch, sau khi ra khỏi tinh hoàn, được ống ra và ống mào tinh hấp thụ.

Nhân tế bào có hình dáng không đều, nằm ở 1/3 dưới tế bào. Bào tương chứa nhiều lysosom. Trước đây với kính hiển vi quang học, những lysosom này được nhận định sai lầm là những hạt chế tiết. Tuy nhiên tế bào chính có siêu cấu trúc đặc trưng cho tế bào chế tiết (Hình 15.12B).

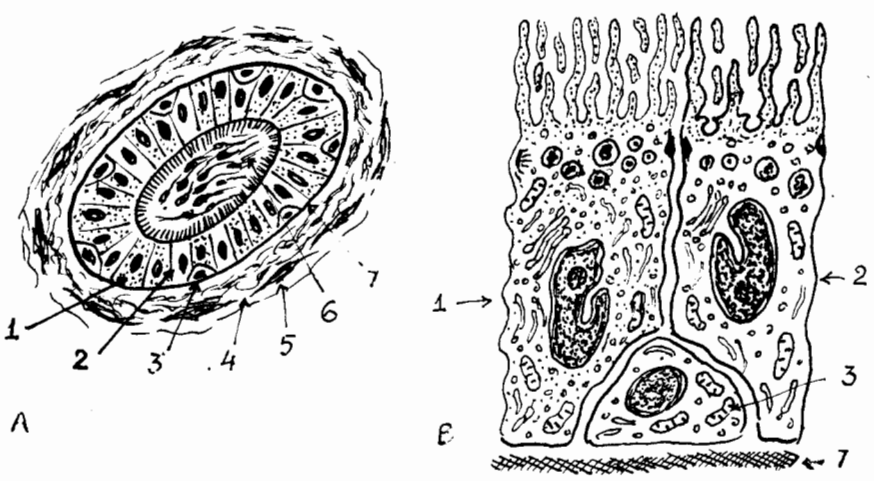

Hình 15.12. Cấu tạo đoạn đầu ống mào tinh

A. Cấu tạo vi thể đoạn đầu ống mào tinh. B. Cấu tạo siêu vi tế bào biểu mô.

1. Cấu tạo chính; 2. Tế bào sáng màu; 3. Tế bào đáy; 4. Mô liên kết; 5. Bó sợi cơ trơn; 6. Tinh trùng; 7. Màng đáy.

Trong bào tương tế bào, những bể của lưới nội bào có hạt phong phú. Ở cực ngọn tế bào, lưới nội bào không hạt và có hạt thưa hơn. Một vài lưới nội bào dãn rộng ra, chứa một chất đồng nhất và kém đặc đối với dòng điện tử.

Bộ Golgi nằm ở trên nhân và có thể thấy ở bất cứ chỗ nào trong bào tương. Có một điều kỳ lạ là ít có những dẫn chứng siêu cấu trúc cho thấy chức năng của bộ Golgi tập trung, cô đặc, đóng gói các sản phẩm chế tiết. Tuy vậy, trên thực nghiệm người ta thấy tế bào chính có khả năng tổ hợp các acid amin đánh dấu để tạo ra protein rồi protein này hoá hợp với hydrat carbon để tạo ra những sản phẩm chế tiết thuộc loại glycoprotein. Đồng thời, người ta cũng thấy glycoprotein này được hấp phụ ở trên măt hay lọt vào bào tương của tinh trùng khi tình trùng đôi qua ống mào tinh. Do đó ngày nay người ta thừa nhận rằng sản phẩm chế tiết của tế bào chính cần thiết cho sự trưởng thành của tinh trùng.

- *Tế bào đáy*. Tế bào đáy nhỏ, hình cầu hay hình tháp, nằm chen vào giữa các tế bào chính hoặc giữa các tế bào chính và tế bào sáng màu ở phần đáy tế bào. Bào tương kém bắt màu và kém đặc đối với dòng điện tử. Nhân chứa những đám chất nhiễm sắc nằm sát màng nhân và to hơn những đám thấy ở tế bào chính. Bào quan ít (Hình 15.12B). Mặt tế bào có những chỗ lồi tiến sâu vào phần đáy tế bào chính. Chức năng tế bào đáy còn chưa rõ.
- *Tế bào sáng màu*. Rải rác chen vào giữa những tế bào chính còn có những tế bào gọi là tế bào sáng màu vì bào tương kém bắt màu. Mặt ngọn của chúng có những vi nhung mao giống những vi nhung mao của tế bào chính nhưng thưa hơn. Ở mặt ngọn tế bào, màng tế bào cũng lõm vào bào tương để tạo ra những *túi nhập bào* (Hình 15.12B). Ở phần đáy tế bào, bào tương chứa những giọt mỡ. Trước đây, tế bào sáng màu được coi là những tế bào chính ở trạng thái không hoạt động. Những hoạt động nhập bào tích cực của tế bào sáng màu, sự tạo ra nhiều loại glycoprotein trong bào tương được phát hiện trong những nghiên cứu gần đây đã chứng tỏ tế bào sáng màu là một loại tế bào riêng. Chức năng của tế bào sáng màu còn chưa rõ.

2.1.3.2. Tầng cơ

Bên ngoài biểu mô các đường dẫn tinh nằm ngoài tinh hoàn có một lớp tế bào có tính co rút. Từ ống ra đến ống tinh, chiều dầy lớp này tăng dần, cấu trúc tế bào tạo nên lớp này cũng thay đổi. Tế bào ngày càng có cấu trúc điển hình của sợi cơ trơn. Cách tổ chức, sắp xếp các tế bào để tạo ra một lớp

liên tục vây quanh lòng ống ngày càng rõ rệt. Sự phân bố thần kinh cho lớp này ở các đoạn khác nhau của đường dẫn tinh cũng thay đổi. Do đó tính co bóp của từng đoạn cũng khác nhau.

Riêng ở các đoạn ống mào tinh:

- *Ở đoạn đầu: những tế bào tạo nên lớp này họp thành bó nhỏ và thưa, vây quanh biểu mô, trong tế bào tương hình ảnh tơ cơ không rõ rệt (Hình 15.12A).*
- *Ở đoạn thân mào tinh. Những tế bào thuộc lớp này tạo ra những bó dọc và chéo nhưng vẫn còn thưa và lớp này không liên tục. Tế bào lớn hơn tế bào ở đoạn đầu và có cấu tạo điển hình của sợi cơ trơn.*
- *Ở đoạn chuyển tiếp giữa thân và đuôi mào tinh. Số lượng sợi cơ trơn tăng lên rõ rệt. Chúng tạo thành một lớp cơ thứ hai rõ rệt hơn liên tục hơn và các sợi cơ xếp theo hướng vòng. Cho tới đoạn này, sự phân bố thần kinh cho lớp cơ vẫn còn thưa thớt.*
- *Ở đoạn xa của đuôi mào tinh. Có thêm một lớp cơ dọc đắp vào bên ngoài lớp cơ vòng để tạo ra một tầng cơ có ba lớp giống như ở ống tinh. Tầng cơ được phân bố nhiều sợi thần kinh tiết adrenalin.*

2.1.4. Ống tinh

Từ trong ra ngoài, thành ống tinh có ba tầng mô (Hình 15.13)

2.1.4.1. Tầng niêm mạc

Tầng này có những nếp gấp khá cao do lớp, đệm có những chỗ lồi lên và đẩy biểu mô vào lòng ống. Biểu mô phủ niêm mạc là biểu mô trụ giả tầng, không khác biểu mô phủ ống mào tinh. Lớp đệm dưới biểu mô là một mô liên kết chứa nhiều sợi chun.

Ở đoạn bóng của ống tinh, nếp gấp niêm mạc nhiều

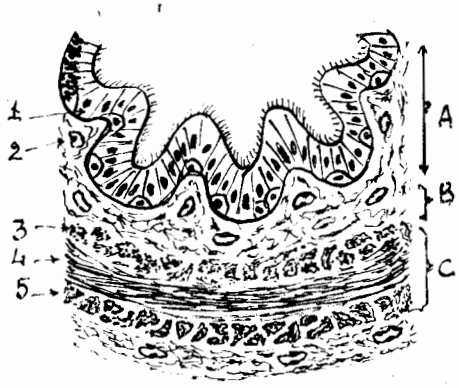

Hình 15.13. Cấu tạo vi thể một phần thành ống tinh

A. Tầng niêm mạc; B. Tầng dưới niêm mạc; C. Tầng cơ.

hơn, biểu mô dày hơn do tế bào biểu mô cao hơn. Tế bào biểu mô biểu lộ hoạt động chế tiết mạnh.

2.1.4.2. Tầng dưới niêm mạc

Tầng này kém rõ rệt và cấu tạo bởi mô liên kết.

2.1.4.3. Tầng cơ

Tầng cơ của ống tinh khá dầy, và gồm có ba lớp cơ trơn giống như ở ống mào tinh nằm ở đoạn xa của dưới mào tinh: ở lớp trong, các bó sợi cơ trơn xếp theo hướng dọc;lớp giữa, vòng và lớp ngoài, dọc.

2.1.5. Ống phóng tinh

Cấu tạo ống phóng tinh có mấy đặc điểm khác với ống tinh:

- Nếp gấp niêm mạc thấp;
- Biểu mô phủ niêm mạc thuộc loại biểu mô vuông đơn, trụ đơn hay trụ giả tầng và không có lông;
- Tế bào biểu mô có tính chế tiết kém;
- Bào tương tế bào biểu mô có thể chứa sắc tố mỡ (lipochrom);
- Trong lớp đệm có những tĩnh mạch lớn tạo thành xoang máu;
- Ở đoạn nằm trong tuyến tiền liệt, ống phóng tinh không có tầng cơ.

2.2. Mô sinh lý học

2.2.1. Vai trò của các tế bào chế tiết trong biểu mô các đường dẫn tinh

Sau khi rời khỏi sinh tinh, tiến vào những đoạn đầu của các đường dẫn tinh, tinh trùng không có khả năng tự chuyển động và chưa có khả năng gây sự thụ tinh của noãn. Trong khi vận chuyển trong những đoạn đầu của các đường dẫn tinh, tinh trùng có những biến đổi cấu tạo hình thái và hoá học. Những biến đổi này phụ thuộc vào những điều kiện của một môi trường đặc hiệu đối với tinh trùng ở trong lòng ống mào tinh. Môi trường ấy được tạo ra do hoạt động chế tiết của tế bào biểu mô ống mào tinh dưới ảnh hưởng của testosteron tiết vào máu bởi tế bào kẽ tinh hoàn và những chất dịch tiết ra bởi tế bào Sertoli. Bởi vậy những tế bào chế tiết ở biểu mô ống mào tinh được coi là góp phần vào sự trưởng thành của tinh trùng. Sau 3-5 ngày được vận chuyển qua ống mào tinh ở đoạn đầu và đoạn

thân của mào tinh, tinh trùng đã tự chuyển động được và đã có khả năng gây sự thụ tinh của noãn.

2.2.2. Sự vận chuyển tinh trùng trong các đường dẫn tinh.

Sự vận chuyển tinh trùng trong các đường dẫn tinh là nhờ chất dịch của tinh hoàn do tế bào Sertoli tiết vào lòng ống sinh tinh rồi được vận chuyển xuôi dòng tới tận mào tinh, nhờ sự chuyển động của các lông có trên mặt các tế bào biểu mô đường dẫn tinh, và nhờ sự co bóp của tầng cơ ống mào tinh và ống tinh.

Ở những đoạn ống mào tinh nằm ở phần đầu và thân của mào tinh, tuy rằng lớp cơ còn chưa liên tục, các bó sợi cơ còn thưa và bào tương tế bào chứa ít tơ cơ nhưng sự co bóp có tính chất nhịp nhàng theo kiểu nhu động và tự động, không phụ thuộc vào sự kích thích của dây thần kinh giao cảm.

Ở phần đuôi mào tinh, tuy rằng đã có ba tầng cơ khá dày, những sợi cơ trơn rất lớn nhưng sự co bóp của ống mào tinh không xảy ra thường xuyên vì đuôi mào tinh là nơi tích luỹ tinh trùng. Sự co bóp của ống mào tinh ở đoạn này đòi hỏi phải có kích thích của dây thần kinh giao cảm. Từ đoạn này của ống mào tinh, sự phân bố dây thần kinh giao cảm tăng dần để đạt tới mức tối đa ở đoạn ống tinh nằm trong hố chậu. Đoạn này của ống tinh có tính co bóp mạnh để vận chuyển mau chóng tinh trùng khi có phản xạ phóng tinh.

3. NHỮNG TUYẾN PHỤ THUỘC CÁC ĐƯỜNG DẪN TINH

Những tuyến phụ thuộc các đường dẫn tinh gồm *túi tinh, tuyến tiền liệt, tuyến hành niệu đạo (tuyến Cowper) và tuyến niệu đạo (tuyến Littre).*

3.1. Cấu tạo

3.1.1. Túi tinh

Có hai túi tinh, mỗi túi dài 5cm, nằm ở phía sau cổ bàng quang, chen vào giữa bóng ống tinh ở phía trên và tuyến tiền liệt ở phía dưới. Đầu dưới của túi thon lại, tạo thành một ống ngắn, hẹp, mở vào bóng ống tinh (Hình 15.1 và 15.4).

Hình 15.14. Cấu tạo đại cương túi tinh và tuyến tiền liệt

(Thiết đồ túi tinh và tuyến tiền liệt từ sau ra trước, từ trên xuống dưới, qua nơi các ống bài xuất tuyến tiền liệt mở vào ụ núi).

1. Ống tinh; 2. Bóng ống phóng tinh; 3. Túi tinh; 4. Tuyến tiền liệt; 5. Vỏ xơ bọc tuyến tiền liệt; 6. Vách xơ ngăn các tiểu thuỳ tuyến tiền liệt; 7. Niệu đạo tiền liệt; 8. Ống phóng tinh.

Thực ra, mỗi túi tinh gồm một hay nhiều ống cuộn xoắn như lò xo. Thành ống, từ trong ra ngoài gồm ba tầng mô: tầng niêm mạc, tầng cơ và tầng vỏ ngoài (Hình 15.15A).

3.1.1.1. Tầng niêm mạc

Trên thiết đồ ngang túi tinh, tầng niêm mạc của những ống tạo nên túi tinh có những nếp nhăn. những nếp nhăn chính thì mỏng. Từ những

nếp nhăn này, phát sinh những nếp phụ tiến vào lòng ống, làm cho lòng ống có nhiều ngách hẹp được định ranh giới bởi tầng niêm mạc. Những ngách này đều thông với phần trung tâm lòng ống rộng hơn (Hình 15.14 và 15.15A).

– *Biểu mô phủ niêm mạc.* Biểu mô phủ niêm mạc túi tinh là một biểu mô trụ giả tầng, cấu tạo bởi hai loại tế bào: tế bào chế tiết và tế bào đáy (Hình 15,15B).

Những tế bào đáy nhỏ, nằm chen vào giữa chân những tế bào chế tiết (Hình 15, 15B), có ít bào quan trong bào tương (Hình 15.15C).

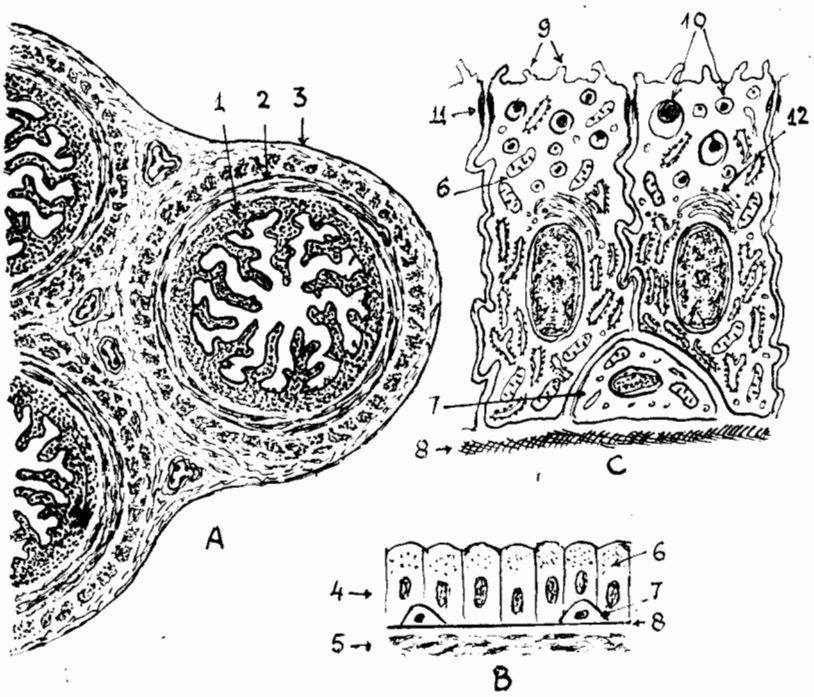

Hình 15.15. Cấu tạo túi tinh

A. Cấu tạo đại cương túi tinh (nhìn trên thiết đồ ngang); B. Cấu tạo vi thể biểu mô túi tinh; C. Siêu cấu trúc tế bào biểu mô.
1. Tầng niêm mạc; 2. Tầng cơ; 3. Tầng vỏ ngoài; 4. Biểu mô; 5. Lớp đệm; 6. Tế bào chế tiết; 7. Tế bào đáy; 8. Màng đáy; 9. Vi nhung mao; 10. Hạt chế tiết; 11. Vùng đỉnh; 12. Bộ Golgi.

Những tế bào chế tiết có hình khối vuông hay hình trụ (Hình 15.15B, C), mặt tự do có những vi nhung mao ngắn và thưa. Một số tế bào mang

trên mặt ngọn một cái lông cắm vào một đôi tiểu thể trung tâm thấy ở bào tương vùng cực ngọn tế bào. Bào tương tế bào chế tiết chứa những ti thể lớn, lưới nội bào có hạt rất phát triển, nhiều hạt chế tiết (Hình 15.15C). Bào tương phần đáy tế bào chứa những giọt mỡ nhỏ, những đám sắc tố lipochrom. Sắc tố này xuất hiện ở tuổi dạy thì. Ở người già các đám sắc tố khá phong phú làm cho niêm mạc túi tinh có màu nâu nhạt ở trạng thái còn tươi.

– *Lớp đệm.* Cấu tạo bởi một mô liên kết chứa nhiều sợi chun, lớp đệm có những chỗ lồi đội biểu mô lên, tạo thành những nhú chân bì.

3.1.1.2. Tầng cơ

Tầng cơ của túi tinh mỏng hơn tầng cơ của ống tinh và gồm hai lớp cơ trơn: lớp trong, các bó sợi cơ xếp theo hướng vòng, lớp ngoài, hướng dọc (Hình 15.15A).

3.1.1.3. Tầng vỏ ngoài

Tầng vỏ ngoài cấu tạo bởi mô liên kết chun, chứa mạch, đáy thần kinh (Hình 15.15A).

Trong thành túi tinh có thể thấy một đám rối sợi thần kinh giao cảm, một số ít hạch thần kinh nhỏ.

3.1.2. Tuyến tiền liệt

Trong số các tuyến phụ thuộc đường dẫn tinh, tuyến tiền liệt là tuyến lớn nhất. Nó nằm ngay dưới bàng quang, vây quanh đoạn cổ bàng quang và đoạn đầu niệu đạo (Hình 15.1) và được bọc ngoài bởi một vỏ xơ cấu tạo bởi một mô liên kết chứa những sợi cơ trơn. Từ vỏ xơ, mô liên kết này tiến vào trong tuyến, tạo thành một nền liên kết. Ngoài ra, còn có những vách liên kết từ vỏ xơ, tiến vào trong tuyến, tới ụ núi, ngăn tuyến tiền liệt thành nhiều thuỳ phân biệt nhau ít nhiều rõ rệt (Hình 15.14).

Tuyến tiền liệt là một tập hợp nhiều tuyến ngoại tiết kiểu ống - túi phức tạp. Mỗi thuỳ có thể coi là một tuyến ngoại tiết riêng biệt vì mỗi thuỳ có một ống bài xuất mở vào niệu đạo tiền liệt ở ụ núi và nằm ở đường trục của thuỳ. Trên nền liên kết, ống này chia nhiều nhánh ngày càng nhỏ và các nhánh lại phình ra thành những túi có chu vi khúc khuỷu (Hình 15.14). Chiều dài các nhánh và mức độ phân nhánh của các ống bài xuất thì khác nhau. Các nhánh thì xếp thành ba lớp đồng tâm quây chung quanh niệu đạo, tạo thành ba lớp nhu mô tuyến (Hình 15.16).

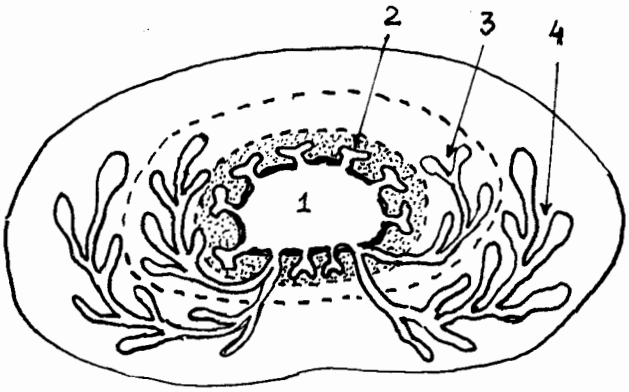

Hình 15.16. Sự phân bố các lớp nhu mô tuyến ở tuyến tiền liệt.

1. Niệu đạo tiền liệt; 2. Tuyến niêm mạc; 3. Tuyến dưới niêm mạc; 4. Tuyến chính.

- *Lớp trong cùng* nằm sát niệu đạo, tạo thành những *tuyến tầng niêm mạc*. Đó là những tuyến nhỏ, ít chia nhánh và có một ống bài xuất nhỏ, mở vào niệu đạo. Những nhánh cũng ngắn.
- *Lớp giữa* gồm những *tuyến dưới niêm mạc*. Những tuyến này có ống bài xuất dài hơn, cũng mở vào niệu đạo và chia nhiều nhánh dài hơn.
- *Lớp ngoài cùng* gồm những tuyến, gọi là tuyến chính, tạo nên phần lớn tuyến tiền liệt. Ống bài xuất chia nhánh nhiều lần thành những nhánh rất dài.

Ở người già, những tuyến của tầng niêm mạc và tuyến dưới niêm mạc thường tăng sản, tạo ra những khối chèn ép vào cổ bàng quang và niệu đạo làm cholòng của cổ bàng quang và niệu đạo hẹp lại. Những trường hợp bệnh lý này gọi là tăng sản tiền liệt kiểu hòn (nodular prostatic hyperplasia). Bệnh này bắt đầu phát sinh ở người 45 tuổi và ở tuổi 70-80, 80% nam giới có cổ bàng quang và niệu đạo tiền liệt hẹp lại gây ra bí tiểu tiện. Nguyên nhân tăng sản còn chưa rõ.

Những đơn vị cấu tạo tuyến tiền liệt (đơn vị ống-túi) có hình dáng khác nhau. Lòng của chúng nơi hẹp, nơi phình to ra thành nang tuyến. Niêm mạc tuyến có những nếp nhăn lồi vào lòng tuyến (Hình 15.17).



Hình 15.17. Cấu tạo vi thể tuyến tiền liệt

1. Tế bào đáy; 2. Tế bào chế tiết; 3. Sợi cơ trơn;
4. Kết thể tuyến tiền liệt;
5. Mô liên kết lớp đệm.

3.1.2.1. Biểu mô

Biểu mô phủ niêm mạc tuyến tiền liệt cấu tạo bởi hai loại tế bào; *tế bào chế tiết* và *tế bào đáy* (Hình 15.17).

– *Tế bào chế tiết* là tế bào hình trụ hay hình khối vuông, cao thấp không đều. Ở những nơi lòng tuyến phình to ra thành nang tuyến, những tế bào này là tế bào dẹt.

Bào tương chứa lưới nội bào có hạt phong phú, bộ Golgi phát triển , nhiều lysosom. Những hạt chế tiết có phản ứng PAS dương tính, nhiều giọt mỡ. Mặt tự do tế bào có nhiều vi nhung mao.

– *Tế bào đáy nhỏ,* chen vào giữa chân các tế bào chế tiết (Hình 15.17).

3.1.2.2. Lớp đệm nằm dưới biểu mô là mô liên kết tạo thành nền liên kết. Mô liên kết cấu tạo bởi tế bào sợi, những sợi tạo keo, sợi chun và chứa những bó sợi cơ trơn. Lớp đệm có những chỗ lồi tạo thành những nhú chân bì, đội biểu mô lên thành những nếp nhăn trên mặt niêm mạc (Hình 15.17).

Trên các thiết đồ tuyến tiền liệt nhuộm theo phương pháp thông thường bằng phẩm nhuộm Hematoxylin và Eosin, dịch tiền liệt chứa trong lòng tuyến xuất hiện dưới dạng hạt và có thể chứa những tế bào biểu mô bị bong. Nhiều khi trong lòng tuyến còn có những khối hình cầu hay hình trứng, to nhỏ không đều (đường kính 50-60 micromet tới 1mm) và có cấu tạo theo kiểu gồm những lớp đồng tâm. Những khối này, gọi là *kết thể tiền*

liệt (Hình 15.17), có thành phần hoá học chủ yếu là glycoprotein. Nhưng nhiều khi chúng là nơi lắng đọng muối vôi và chúng có thể có mặt trong tinh dịch khi phóng tinh. Người càng già, kết thể tiền liệt càng nhiều và càng lắng đọng muối vôi và là nguồn gốc của sỏi tiền liệt.

3.1.3. Tuyến hành niệu đạo (tuyến Cowper)

Có hai tuyến hành niệu đạo nằm ngay phía sau hành niệu đạo (Hình 15.1) và bị vùi một phần trong cơ của màng ngăn niệu sinh dục. Mỗi tuyến là một tuyến kiểu ống túi, có đường kính 1 cm, mở vào đoạn gần niệu đạo dương vật bởi một ông bài xuất và được chia thành những tiểu thuỳ bởi các vách liên kết cấu tạo bởi những sợi tạo keo, sợi chun và chứa những bó sợi cơ trơn và cơ vân.

Mỗi tuyến gồm những ống chia nhánh cong queo. Đầu kín các nhánh phình to thành những nang tuyến nằm trong các tiểu thuỳ. Những ống chia nhánh họp lại thành một ống lớn hơn, phình to, gọi là bóng. Rồi những bóng của nhiều tiểu thuỳ họp lại thành một ống bài xuất mở vào đoạn gần của niệu đạo dương vật.

3.1.3.1. Những ống bài xuất lớn cấu tạo bởi một biểu mô trụ giả tầng, lót ngoài bởi mô liên kết chứa nhiều sợi cơ trơn. Trong biểu mô không có tế bào tiết nhầy.

3.1.3.2. Đoạn bóng và những ống bài xuất nhỏ cấu tạo bởi biểu mô trụ hay vuông đơn. Lòng ống không tròn đều vì tế bào cao thấp khác nhau. Mặt ngọn tế bào có những vi nhung mao ngắn. Mặt bên phần đáy tế bào có những chỗ lồi, lõm, khớp với những chỗ lõm và lồi tương ứng của tế bào bên cạnh. Rải rác trong biểu mô có những tế bào tiết nhầy. Ngoài ra còn có một số ít tế bào chứa một số hạt chế tiết đặc đối với dòng điện tử ở vùng bào tương cực ngọn tế bào. Những hạt này tương tự những hạt thấy trong những tế bào tiết nước của biểu mô ống bài xuất tuyến Von Ebner ở chân lưỡi và tuyến âm hộ-âm đạo (tuyến Bartholin) ở phụ nữ. Thành phần cấu tạo sản phẩm chế tiết của các tế bào này còn chưa rõ.

3.1.3.3. Những nang tuyến

Tế bào biểu mô nang tuyến là những tế bào hình khối vuông. Nhân bị đẩy xuống cực đáy tế bào vì cực ngọn chứa nhiều hạt chế tiết. Bào tương chứa bộ Golgi phong phú, nhiều ống ngắn các lưới nội bào và một ít giọt mỡ nằm gần nhân. Những giọt mỡ bắt màu mucin acid. Ở ảnh chụp hiển vi điện tử, những giọt này sáng nhưng có thể có một vùng đặc đối với dòng

điện tử nằm lệch tâm. Gần nhân có những khối chất vùi có quan hệ tới những giọt chế tiết. Những khối chất vùi có hình thoi, được bọc bởi một màng và chứa những tơ nhỏ xếp song song với nhau và có thể sát nhập với những giọt chế tiết.

Mặt đáy tế bào có những chỗ lõm vào bào tương. Bên trong chỗ lõm có đầu tận cùng thần kinh chứa những túi sàng hoặc đậm đặc đối với dòng điện tử.

3.1.4. Những tuyến niệu đạo (tuyến Littrer)

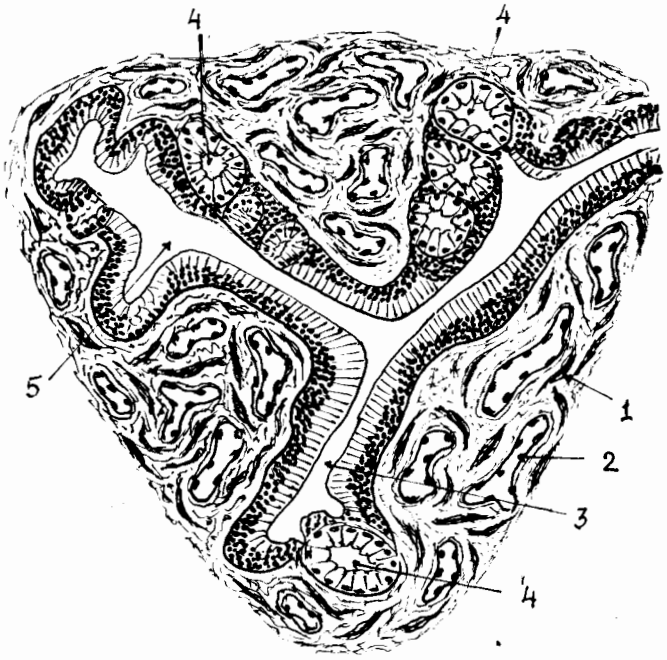

Hình 15.18. Cấu tạo vi thể tuyến niệu đạo (tuyến Littre)

1. Bó sợi cơ trơn nằm trong thể xốp của dương vật;
2. Hốc máu nằm trong thể xốp; 3. Niệu đạo dương vật;
4. Tuyến niệu đạo (tuyến Littre); 5. Khoảng trống Morgani.

Dọc theo niệu đạo dương vật, niêm mạc niệu đạo có những chỗ lõm vào thể xốp, tạo thành những ngách gọi là *khoảng trống Morgani*. Mở vào khoảng trống này có những tuyến ngoại tiết kiểu túi, tiết nhầy, gọi là *tuyến niệu đạo hay tuyến Littre* (Hình 14.18). Những tuyến niệu đạo nằm trong lớp đệm của niệu đạo theo những hướng chéo góc với mặt niêm mạc. Đầu kín của tuyến của có thể tiến xuống phía đáy của dương vật. Tuyến lớn nhất nằm ở phía lưng của niệu đạo dương vật và một số tuyến có thể tiến

sâu vào thể xốp. Biểu mô tuyến có cấu tạo tương tự biểu mô phủ niệu đạo dương vật nhưng có những đám tế bào sáng màu khi nhuộm thiết đồ theo phươngpháp thông thường (Hematoxylin-Eosin) và có phản ứng màu với các phẩm nhuộm chất nhầy. Ở người già, trong các khoảng trống Morgani có thể thấy những kết thể tương tự kết thể tiền liệt.

3.2. Mô sinh lý học

3.2.1. Tuyến niệu đạo và tuyến hành niệu đạo

Chất tiết của tuyến niệu đạo (tuyến Littre) và tuyến hành niệu đạo (tuyến Cowper) có tác dụng như một chất dầu nhờn để bôi trơn.

Ở loài người, chất tiết của tuyến hành niệu đạo là một chất trong suốt, giống chất nhầy, quánh, khi tiếp xúc với một mặt phẳng, có thể loang ra thành một lớp mỏng.

3.2.2. Tuyến tiền liệt

Tuyến tiền liệt là một cơ quan sản xuất ra dịch tiền liệt, chứa dịch ấy để bài xuất nó vào niệu đạo tiền liệt khi phóng tinh. Tuyến có vỏ xơ -cơ, các vách liên kết và nền liên kết chứa những bó sợi cơ trơn. Sự co rút của các sợi cơ có tác dụng tống chất dịch tiền liệt từ lòng tuyến vào niệu đạo tiền liệt.

Dịch tiền liệt là một chất lỏng, trắng như sữa, có tính acid, chứa nhiều acid amin, nhiều enzym như các enzym tiêu protein, các phosphatase base và acid, một ít protein. Dịch tiền liệt phóng thích vào niệu đạo tiền liệt có tác dụng kích thích sự chuyển động của tinh trùng trong các đường dẫn tinh.

Trong số các loại protein của dịch tiền liệt, cần phải nói tới spermin. Khi bị oxy hoá bởi diaminoxydase của tinh dịch, spermin làm cho tinh dịch có mùi đặc biệt. Khi kết hợp với acid picric, spermin tạo ra picrat spermin dưới dạng tinh thể màu vàng. Trong công tác pháp y, áp dụng đặc tính này của spermin, người ta tìm vết tinh. Sự sản xuất dịch tiền liệt chịu sự kiểm soát của testosteron do tế bào kẽ tinh hoàn tiết ra.

3.2.3. Túi tinh

Từ lòng túi tinh, chất tiết của túi tinh được tống vào niệu đạo tiền liệt nhờ sự co bóp của tầng cơ để đóng góp một phần lớn vào sự tạo ra tinh dịch. Chất tiết của túi tinh là một chất dịch trong suốt, nhớt, đôi khi có màu

vàng, có tính chất base, chứa nhiều muối khoáng, nhiều vitamin A, C, acid citric, protein, lipid, nhiều glucid, đặc biệt là nhiều fructose để tạo ra năng lượng cần thiết cho sự chuyển động của tinh trùng.

Chất tiết của túi tinh còn chứa một sắc tố flavin màu vàng có tính phát quang mạnh khi bị tác động bởi tia ngoại tím. Bởi vậy trong công tác pháp y, áp dụng đặc tính này của chất tiết túi tinh, người ta tìm vết tinh. Trong chất tiết của túi tinh còn có một loại acid béo không bão hoà, gọi là prostaglandin, có tác dụng gây co rút của các sợi cơ trơn, cơ tim và sự chuyển hoá một số chất. Sự chế tiết của biểu mô túi tinh, đặc biệt là sự chế tiết fructose, chịu ảnh hưởng của testosteron.

Khi giao hợp, các chất tiết của tuyến niệu đạo và tuyến hành niệu đạo được phóng thích ra ngoài. Rồi tinh trùng được phóng thích cùng chất tiết của tuyến tiền liệt, cuối cùng, chất tiết của túi tinh. Các chất tiết của các tuyến phụ thuộc đường dẫn tinh hoà lẫn với tinh trùng, tạo thành tinh dịch. Bình thường, mỗi lần xuất tinh có khoảngt 3ml tinh dịch được phóng thích ra ngoài (ở loài người), mỗi ml tinh dịch có khoảng 60.000 tinh trùng.

4. DƯƠNG VẬT

4.1. Cấu tạo

Dương vật, cơ quan giao cấu, cấu tạo bởi niệu đạo trước (còn gọi là niệu đạo dương vật) được vây quanh bởi những mạch máu rất phát triển để tạo thành cơ quan cương. Dương vật được bọc ngoài bởi da. Những cơ quan cương của dương vật gồm hai thể hang (còn gọi là thể hang của dương vật) và một thể xốp (còn gọi là thể hang của niệu đạo) (Hình 15.19).

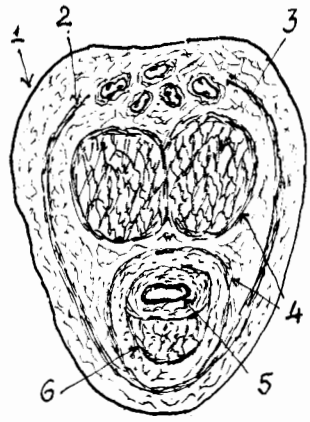

Hình 15.19. Cấu tạo đại cương của dương vật

1. Da; 2. Bao xơ-chun; 3. Mô cương của thể hang; 4. Màng trắng; 5. Niệu đạo dương vật; 6. Mô cương của thể xốp.

4.1.1. Cấu tạo đại thể

4.1.1.1. Thể xốp là một khối hình trụ dài 12-16cm, bị niệu đạo dương vật xuyên qua. Nó có hai chỗ phình, một ở đầu trước gọi là quy đầu,

một ở đầu sau gọi là hành niệu đạo (Hình 15.1). Thể xốp được bọc bởi một màng xơ-chun khá mỏng gọi là *màng trắng*, từ đó phát sinh những vách xơ đến dính vào lớp đệm của niệu đạo dương vật và ngăn các hốc máu của mô cương (Hình 15.19).

4.1.1.2. Thể hang

Mỗi thể hang là một khối hình nửa trụ, dài 15-20cm, áp vào nhau bởi một mặt phẳng (Hình 15.19) và tận cùng ở phía trước bằng một hình nón ở phía sau quy đầu (Hình 15.1). Ở đó hai thể hang dính vào nhau bởi một lá mô liên kết đặc gọi là *dây chằng trước thể hang*. Ở phía sau, chúng xa nhau và dính với nhau trên ngành ngồi mu bởi các đoạn trung gian của dây chằng mu-hang. Bao bọc chung quanh hai thể hang là một màng trắng, dày hơn màng trắng bọc thể xốp (2-3 micromet ở dương vật mềm và 0,5 micromet ở dương vật đang cương). Màng trắng này dai và chắc, cấu tạo bởi hai lớp sợi tạo keo: lớp vòng ở trong và lớp dọc ở ngoài. Từ màng trắng lại phát sinh những vách liên kết để ngăn cách các hốc máu của mô cương (Hình 15.19). Vách ngăn hai thể hang đứng thẳng và có lỗ để mạch máu ở hai thể hang tiến từ bên nọ sang bên kia.

4.1.2. Cấu tạo vi thể

Thể hang và thể xốp cấu tạo bởi một mô đặc biệt gọi là *mô cương*. Mô cương, nói chung, là một mô liên kết - cơ, chứa những hốc máu, những động mạch lò xo và những nhánh của chúng để dẫn máu tới các hốc và những tĩnh mạch để dẫn máu trở về hệ tuần hoàn chung.

4.1.2.1. Những hốc máu

Khi dương vật mềm, ở thể hang, những hốc máu chỉ là những khe hình chữ V, H, X, Y. Khi dương vật cương, chúng mở

Hình 15.20. Cấu tạo vi thể mô cương của dương vật

1. Hốc máu; 2. Mô liên kết; 3. Bó sợi cơ trơn; 4. Tiểu động mạch; 5. Tiểu tĩnh mạch.

rộng thành những khoang tròn. Những hốc máu được phủ bởi nội mô và được coi là mao mạch chức năng khổng lồ, không đều, chen vào giữa những nhánh động mạch và tĩnh mạch. Mô liên kết chung quanh những hốc máu chứa những bó sợi cơ trơn chéo nhau mọi hướng và những mao mạch có tác dụng dinh dưỡng cơ quan cương (Hình 15.20).

Những hốc máu thể xốp phần lớn là những tĩnh mạch có hướng dọc mà thành có những bó sợi cơ đội nội mô vào lòng mạch. Mô liên kết đệm ở đây có ít sợi cơ trơn. Tuy vậy cấu tạo của quy đầu và của hành niệu đạo, về cơ bản, giống như của thể hang.

4.1.2.2. Những động mạch lò xo

Là động mạch chạy ngoằn ngoèo trong những khoảng liên kết-cơ, mỗi động mạch lò xo tận cùng bằng một chùm động mạch có áo cơ dày gồm hai lớp cơ trơn vòng và dọc. Trong thể hang, trước khi mở vào hốc máu, thành của các tiểu động mạch có những chỗ lồi vào lòng mạch.

Tại chỗ lồi ấy, lớp cơ vòng của áo giữa được thay thế bằng sự dày lên của áo ngoài chứa nhiều sợi chun vòng có tác dụng khép hay mở tiểu động mạch theo kiểu cấu trúc hãm.

4.1.2.3. Những tĩnh mạch

Ở chỗ nối giữa các tĩnh mạch với các hốc máu cũng có những cấu trúc hãm thể hiện bằng những chỗ lồi vào lòng mạch nằm đối diện nhau ở hai bên thành mạch và được cấu tạo bởi những sợi cơ trơn dọc.

4.2. Sự cương dương vật

Lúc bình thường, các hốc máu trong thể hang xẹp. Những vòng chun ở miệng các tiểu động mạch mở vào các hốc máu co lại. Dương vật mềm.

Khi dương vật bị kích thích, do sự điều khiển của dây thần kinh cương, những sợi cơ trơn dọc của các tiểu động mạch co lại, kéo các vòng chun giãn ra làm cho máu từ các tiểu động mạch ùa vào trong các hốc máu. Lúc bấy giờ các bó cơ ở chung quanh các hốc máu co lại làm cho các tĩnh mạch bị ép dẹt lại. Những sợi chun không bị các bó sợi cơ dọc kéo nữa, co lại và bịt miệng những tĩnh mạch. Máu ở trong các hốc không thoát đi đâu được, lại bị ép bởi các bó cơ cho nên dương vật cương lên và rất cứng. Thể xốp cũng dài ra và phồng lên vì những tĩnh mạch của nó bị dãn nhưng không cứng như hai thể hang. Tuy nhiên quy đầu khá cứng vì cấu trúc của nó giống như thể hang.

Khi những bó cơ dãn ra, máu thoát đôi bằng đường tĩnh mạch, dương vật lại mềm.

Chương 16

HỆ SINH DỤC NỮ

Hệ sinh dục nữ gồm:

– Hai *buồng trứng* đảm nhiệm hai chức năng rất quan trọng là hình thành *noãn chín* (*noãn trưởng thành*) có khả năng thụ tinh để tạo ra cá thể mới và tiết vào máu những hormon sinh dục có tác dụng chi phối hoạt động sinh dục ở nữ giới;

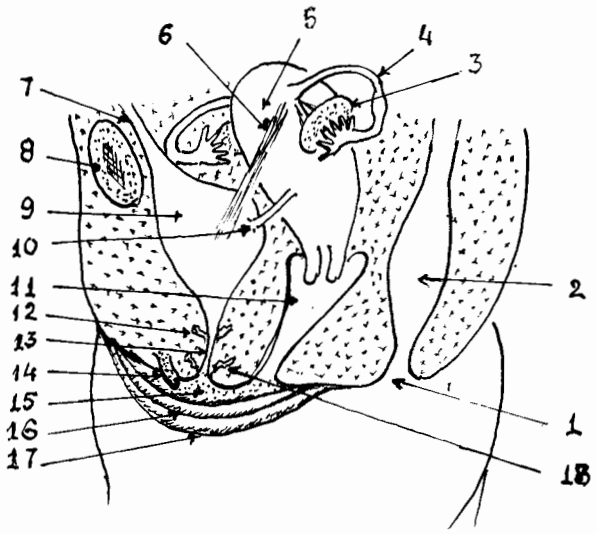

Hình 16.1. Các cơ quan sinh dục nữ

1. Hậu môn; 2. Trực tràng; 3. Buồng trứng; 4. Vòi trứng; 5. Tử cung; 6. Dây chằng tròn; 7. Dây chằng rốn bàng quang; 8. Xương mu; 9. Bàng quang; 10. Niệu quản; 11. Âm đạo; 12. Tuyến niệu đạo (tuyến Skène); 13. Niệu đạo; 14. Âm vật; 15. Tiền đình âm hộ; 16. Môi nhỏ; 17. Môi lớn; 18. Tuyến âm hộ-âm đạo.

– *Những đường sinh dục nữ:* hai vòi trứng, tử cung, âm đạo.

+ *Vòi trứng* là ống dẫn trứng (noãn) từ buồng trứng tới tử cung và nuôi dưỡng tinh trùng, noãn đã thụ tinh được vận chuyển trong ống ấy;

+ *Tử cung* là nơi làm tổ của noãn (trứng) đã thụ tinh và là nơi phát triển của phôi thai để tạo ra cá thể mới;

+ *Âm đạo* vừa là nơi tiếp nhận tinh trùng, vừa là con đường thai đi qua để lọt khỏi lòng mẹ khi sinh đẻ.

+ Những *cơ quan sinh dục ngoài* bao gồm tiền đình âm hộ, âm vật, màng trinh, những môi nhỏ và lớn (Hình 16.1).

– Một đôi *tuyến vú* ở ngực tiết ra sữa để nuôi con.

1. BUỒNG TRỨNG

Ở phụ nữ trưởng thành, mỗi buồng trứng là một cơ quan hình trứng, chắc và đặc, dài 0,2-5,0cm; rộng 1,5-3cm; dày 0,6-1,5cm, nằm trong hố chậu và được cố định bởi bốn dây chằng nối nó với vòi trứng, tử cung, dây chằng

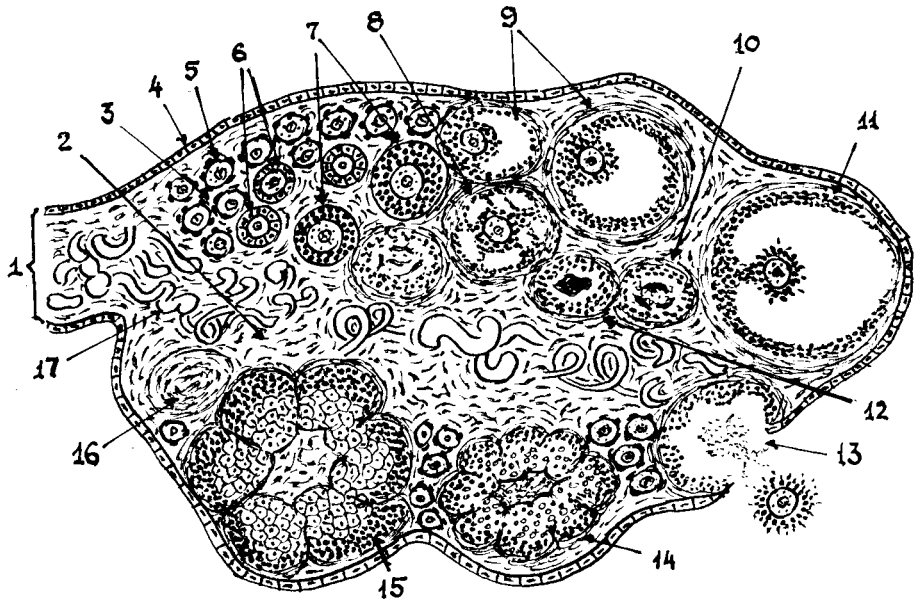

Hình 16.2. Buồng trứng phụ nữ đang trong thời kỳ sinh dục

1. Mạc treo buồng trứng; 2. Vùng tuỷ; 3. Vùng vỏ; 4. Biểu mô buồng trứng; 5. Nang trứng nguyên thuỷ; 6. Nang trứng nguyên phát; 7. Nang trứng đặc; 8. Nang trứng có hốc; 9. Nang trứng có hốc điển hình (có một hốc duy nhất);10. Nang trứng nhăn; 11. Nang trứng chín; 12. Nang trứng xuất huyết; 13. Nang trứng vỡ (sự rụng trứng); 14. Hoàng thể đang được tạo ra; 15. Hoàng thể đã phát triển; 16. Thể trắng; 17. Mạch máu.

rộng và với thành bụng. Trong mạc treo buồng trứng (một nếp gấp màng bụng đính nó vào dây chằng rộng), có mạch, dây thần kinh đi tới rốn buồng trứng để tiến vào buồng trứng. Mặt buồng trứng ít nhiều được chụp bởi phần loa vòi trứng. Buồng trứng không được phủ bởi màng bụng.

Bổ đôi buồng trứng, ta có thể phân biệt được hai vùng: vùng trung tâm hẹp, gọi là *vùng tuỷ*, và vùng ngoại vi rộng, gọi là vùng vỏ (Hình 16.2).

Vùng tuỷ cấu tạo bởi mô liên kết thưa, có nhiều sợi tạo keo, nhiều sợi chun và ít tế bào sợi hơn vùng vỏ. Ngoài ra, còn có các sợi cơ trơn, những động mạch xoắn, những cuộn tĩnh mạch tạo nên mô cương buồng trứng.

Vùng vỏ buồng trứng được phủ ở mặt ngoài bởi một biểu mô đơn có nguồn gốc từ biểu mô phủ thành lưng của khoang cơ thể phôi. Ở phụ nữ còn trẻ, biểu mô này là biểu mô vuông đơn, về sau nó dẹt lại ở một số nơi, trừ những nơi có rãnh thấy ở trên mặt buồng trứng.

Dưới biểu mô là *mô kẽ,* cấu tạo bởi những tế bào hình thoi xếp theo nhiều hướng khác nhau, tạo thành những hình xoáy tròn rất đặc biệt, chỉ thấy ở buồng trứng. Chúng có một tiềm năng khác với tế bào sợi của mô liên kết vì chúng có thể biệt hoá thành những tế bào nội tiết gọi là *tế bào kẽ và tế bào vỏ của buồng trứng* để tạo ra những tuyến nội tiết gọi là *tuyến kẽ và tuyến vỏ* đảm nhiệm chức năng tiết ra những hormon thuộc loại steroid.

Giáp với biểu mô buồng trứng, mô liên kết chứa ít tế bào sợi, ít mạch máu, nhiều sợi tạo keo và nhiều chất gian bào. Những tế bào xếp theo hướng ít nhiều song song với mặt buồng trứng, và cùng với sợi tạo keo tạo thành một lớp liên kết mỏng gọi là *màng trắng* vì có màu trắng khi nhìn trên thiết đồ còn tươi, chưa nhuộm. Ở buồng trứng, màng trắng không rõ bằng ở tinh hoàn.

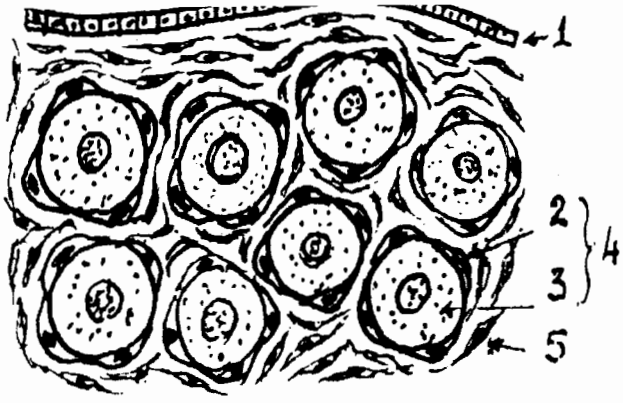

Hình 16.3. Cấu tạo vi thể một phần buồng trứng thai và ở trẻ em

1. Biểu mô buồng trứng; 2. Tế bào nang;

3. Noãn bào 1 đang ngừng quá trình giảm phân;

4. Nang trứng nguyên thuỷ; 5. Mô kẽ.

Mô kẽ của phần vỏ buồng trứng vùi những khối hình cầu gọi là nang trứng. Mỗi nang trứng là một cái túi đựng noãn

(trứng). Ở buồng trứng của thai, của trẻ mới ra đời và của các cô gái chưa đến tuổi dậy thì, những nang trứng này rất nhỏ, không nhìn thấy bằng mắt thường và có kích thước đều nhau. Chúng được gọi là những nang *trứng nguyên thuỷ* và là những *nang trứng chưa phát triển* (Hình 16.3).

Trong cuộc đời hoạt động sinh dục của người phụ nữ, từ tuổi dậy thì đến khi mãn kinh, hàng tháng, dưới tác động của *hormon kích nang trứng* (FSH-Folicle Stimulating Hormone) do các tế bào hướng sinh dục ở phần trước tuyến yên tăng cường tiết vào máu, một số nang trứng nguyên thuỷ tiến triển qua nhiều giai đoạn. Ở các giai đoạn tiến triển khác nhau, các nang trứng có kích thước không giống nhau và ở các giai đoạn muộn, chúng có thể nhìn thấy bằng mắt thường (Hình 16.2). Trong khi đó, noãn chứa trong các nang trứng cũng tiến triển để tạo ra một dòng tế bào sinh dục nữ gọi là *dòng noãn*. Tương đương với dòng tinh, trong dòng noãn, từ đầu đến cuối dòng, có các tế bào: *noãn nguyên bào, noãn bào 1, noãn bào 2, noãn chín (noãn trưởng thành)* (Hình 16.4).

Nhưng cứ tới 14 ngày trước khi hành kinh lần tiếp theo, thường thường chỉ có một (đôi khi 2 đến 3) nang trứng đạt tới mức chín (trưởng thành) rồi vỡ ra và phóng thích noãn chứa bên trong nó ra khỏi buồng trứng. Hiện tượng phóng thích noãn này gọi là *sự rụng trứng*. Phần còn lại của nang trứng vỡ đã mất noãn phát triển thành một cấu trúc màu vàng, có những đặc điểm cấu tạo của một tuyến nội tiết kiểu lưới, gọi là *hoàng thể*. Sự trưởng thành của nang trứng, sự rụng trứng, sự tạo ra, phát triển và hoạt động của hoàng thể chịu tác động của *hormon hoàng thể hoá* (LH-Luteinzing Hormone) được tăng cường tiết vào máu bởi tế bào hướng sinh dục của phần trước tuyến yên. Thời gian phát triển,hoạt động và tồn tại của hoàng thể dài hay ngắn phụ thuộc vào noãn, sau khi được phóng thích ra khỏi buồng trứng, có được thụ tinh hay không. Tuy nhiên, dù noãn có hay không được thụ tinh, cuối cùng hoàng thể cũng bị thoái triển và biến thành một cái sẹo màu trắng gọi là *thể trắng* (Hình 16.2). Trong suốt đời sinh dục của người phụ nữ, từ tuổi dậy thì đến khi mạn kinh, chỉ có một số rất nhỏ nang trứng nguyên thuỷ tiến triển tới mức chín (trưởng thành), còn tuyệt đại đa số các nang trứng bị thoái triển. Những nang trứng thoái triển có thể là những nang trứng chưa tiến triển (nang trứng nguyên thuỷ) hoặc đã tiến triển tới một giai đoạn nào đó. Trong các nang trứng này, noãn cũng bị thoái triển. Chỉ có những noãn nằm trong các nang trứng tiến triển tới mức chín mới phát triển tới giai đoạn cuối cùng để trở thành giao tử cái (noãn chín). Do đó số lượng tế bào sinh dục nữ đạt tới mức chín cũng rất ít và khác với nam giới, thời gian hoạt động sinh sản ở nữ giới ngắn hơn.

1.1. Những nang trứng

1.1.1. Những nang trứng chưa phát triển

Đó là những *nang trứng nguyên thuỷ* được tạo ra từ trong buồng trứng của thai và chứa một tế bào dòng noãn. Tế bào này bắt nguồn từ *tế bào sinh dục nguyên thuỷ* (còn gọi là tế bào mầm) có bộ thể nhiễm sắc lưỡng bội 2n = 46 + XX, xuất hiện rất sớm ở phôi người có giới tính di truyền của nữ vào khoảng cuối tuần thứ ba của đời sống trong bụng mẹ. Từ nơi phát sinh (thành túi noãn hoàng ở phía đuôi phôi), tế bào sinh dục nguyên thuỷ di cư tới trung bì trung gian, nơi sẽ tạo ra mầm buồng trứng. Ở đó, đáp ứng lại sự xâm nhập của tế bào sinh dục nguyên thuỷ, tế bào trung bì tăng sinh, tạo ra những dây tế bào biểu mô, gọi là *dây sinh dục vỏ* (vì nằm ở vùng ngoại vi của mầm buồng trứng), chứa tế bào sinh dục nguyên thuỷ (Hình 16.4A).

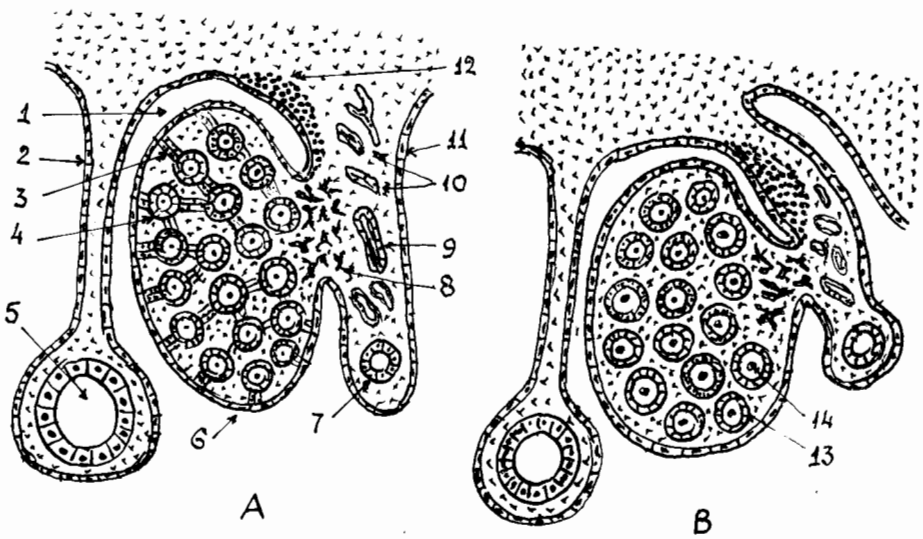

Hình 16.4. Sự tạo ra nang trứng nguyên thuỷ ở buồng trứng của thai

A. Những dây sinh dục vỏ (dây sinh dục thứ phát); B. Nang trứng nguyên thuỷ trong buồng trứng thai.

1. Khoang cơ thể; 2. Mạc trên ruột lưng; 3. Dây sinh dục vỏ; 4. Tế bào biểu mô vây quanh tế bào sinh dục nguyên thuỷ; 5. Ruột; 6. Buồng trứng; 7. Ống cận trung thận (đoạn về sau sẽ phát triển thành vòi trứng); 8. Reteovarii; 9. Ống trung thận dọc đã thoái triển; 10. Các ống trung thận ngang đã thoái triển; 11. Dây niệu sinh dục; 12. Mầm tuyến thượng thận; 13. Nang trứng nguyên thuỷ; 14. Noãn bào 1 đã ngừng phân bào ở giai đoạn diakinesis của kỳ đầu lần phân chia thứ nhất của quá trình giản phân và nằm bên trong lớp tế bào nang của nang trứng nguyên thuỷ.

Nằm trong các dây tế bào biểu mô này, tế bào sinh dục nguyên thuỷ biệt hoá thành *noãn nguyên bào*, tế bào dòng noãn, có bộ thể nhiễm sắc lưỡng bội giống nó (2n = 46 44A + XX). Rồi những noãn nguyên bào sinh sản nhiều lần bằng gián phân để tăng mau số lượng của chúng và cuối cùng biệt hoá thành những noãn bào 1 vẫn giữ nguyên bộ thể nhiễm sắc lưỡng bội (Hình 16.5). Trong khi đó, những tế bào biểu mô có nguồn gốc trung bì trung gian vây quanh noãn, biệt hoá thành những tế bào dẹt gọi là *tế bào nang*, tách rời khỏi dây sinh dục vỏ (do những dây này bị đứt đoạn) nhưng vẫn xếp thành một hàng tế bào biểu mô ở chung quanh noãn bào 1 để cùng với tế bào này tạo ra *nang trứng nguyên thuỷ* (Hình 16.4B).

Ở buồng trứng thai 5 tháng, tổng số tế bào sinh dục (bào gồm noãn nguyên bào và noãn bào 1) đã tăng tới mức tối đa, vào khoảng 7 triệu. Sau đó con số này giảm đi vì một số tế bào sinh dục đã thoái hoá. Ở buồng trứng thai 7 tháng, đại đa số tế bào sinh dục là noãn bào 1 vì một số noãn nguyên bào đã thoái triển và một số lớn khác đã biệt hoá thành noãn bào 1.

Sau khi được tạo ra, nằm trong nang trứng nguyên thuỷ, noãn bào 1 dần dần lớn lên để đường kính của nó đạt tới 25 micromet khi em bé gái ra đời, do bào tương của nó tích luỹ các chất không những cần thiết cho sự tiến triển của nó thành noãn chín mà còn rất cần thiết cho sự phát triển của cá thể mới phát sinh, trong các giai đoạn đầu tiên sau khi thụ tinh. Rồi noãn bào 1 bắt đầu tiến hành quá trình giảm phân (giảm-gián phân nguyên nhiễm) nhưng chỉ tới cuối kỳ đầu (tiền kỳ) nghĩa là tới giai đoạn diakinesis của kỳ đầu lần phân chia thứ nhất thì dừng lại (Hình 16.5).

Trong buồng trứng trẻ em gái mới ra đời, toàn bộ noãn nguyên bào đã biệt hoá thành noãn bào 1, toàn bộ noãn bào 1 đã bắt đầu quá trình giảm phân và đã ngừng quá trình phân bào này ở giai đoạn diakinesis của kỳ đầu lần phân chia thứ nhất (Hình 16.5.) và toàn bộ các nang trứng đều là nang trứng nguyên thuỷ chứa noãn bào 1 đó. Lúc bấy giờ buồng trứng của em bé chứa khoảng từ 2 triệu tới 700.000 nang trứng nguyên thuỷ có cấu tạo như vừa mô tả trên (Hình 16.3). Đó là những nang trứng chưa tiến triển.

Thời gian ngừng phân bào dài hay ngắn tuỳ từng noãn bào 1. Thời gian ngắn nhất là tới tuổi dậy thì (Hình 16.5), dài nhất, tới khi mãn kinh. Như vậy những nang trứng thấy trong buồng trứng của các cô gái trước khi tới tuổi dạy thì cũng là những nang trứng nguyên thuỷ chứa noãn bào 1 đang ngừng quá trình phân bào.

1.1.2. Những nang trứng tiến triển

Ở tuổi dạy thì, tổng số nang trứng nguyên thuỷ trong buồng trứng chỉ còn khoảng 400.000. Đó là vì đại đa số nang trứng đã thoái hoá và biến mất, nhất là khi mới ra đời và khi tới tuổi dạy thì.

Chỉ từ tuổi dạy thì đến khi mãn kinh mới có sự tiến triển của nang trứng nguyên thuỷ. Hàng tháng, do hormon kích nang trứng (FSH) tăng tiết vào máu, ở buồng trứng có một số nang trứng nguyên thuỷ tiến triển nhưng cứ vào khoảng giữa chu kỳ kinh, thường chỉ có một nang trứng đạt tới mức chín (trưởng thành), để phóng thích noãn ra khỏi buồng trứng. Trong khi nang trứng tiến triển, noãn bào 1 nằm bên trong nó tiếp tục lớn lên và tiếp tục quá trình phân bào đã bị ngừng lại khi người con gái còn nằm trong bụng mẹ.

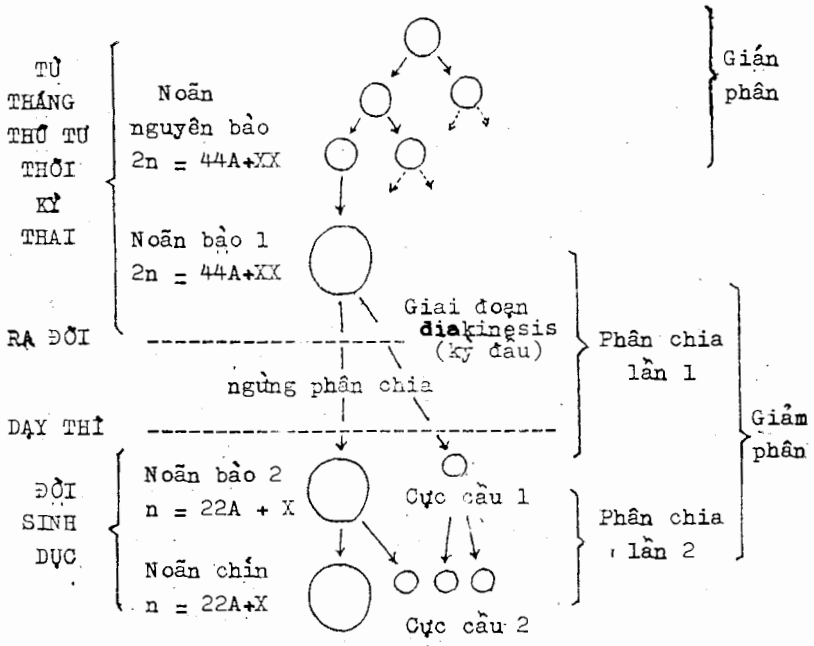

Hình 16.5. Quá trình tạo noãn

Quá trình tiến triển của nang trứng nguyên thuỷ thành nang trứng chín trải qua nhiều giai đoạn: nang trứng nguyên phát, nang trứng thứ phát và cuối cùng, là nang trứng chín (còn gọi là nang trứng de Graaf).

1.1.2.1. Nang trứng nguyên phát

Từ trong ra ngoài, nang trứng nguyên phát cấu tạo bởi (Hình 16.6):

– *Noãn bào 1* nằm ở trung tâm nang trứng đang tiếp tục lớn lên và vẫn tiếp tục ngừng quá trình phân bào.

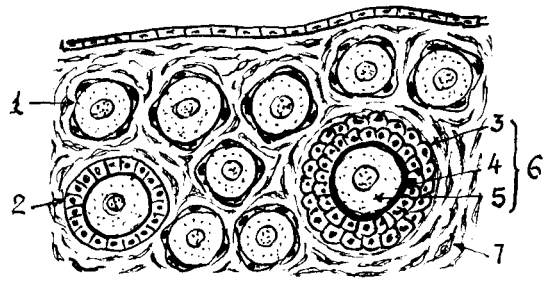

Hình 16.6. Nang trứng nguyên phát và nang trứng đặc

1. Nang trứng nguyên thuỷ; 2. Nang trứng nguyên phát; 3. Lớp hạt; 4. Màng trong suốt; 5. Noãn; 6. Nang trứng đặc; 7. Mô kẽ buồng trứng.

Trong bào tương của noãn bào 1 có những biến đổi cấu tạo đáng chú ý: bộ Golgi phát triển mạnh và phân bố rộng khắp bào tương. Các ống thuộc hệ thống lưới nội bào có hạt dài ra và có nhiều hạt ribosom bám vào mặt ngoài thành ống. Những ribosom tự do phong phú hơn. Ti thể tăng sinh và phân bố khắp bào tương.

- Màng trong suốt được tạo ra và phát triển trong suốt quá trình tiến triển của nang trứng nguyên thuỷ. Lúc mới đầu, xen giữa noãn bào 1 và tế bào nang có một khoảng trống hẹp, trong đó có những vi nhung mao của noãn và những phần lồi hình ngón tay của tế bào nang tiến vào. Rồi trong khoảng trống này xuất hiện một chất vô hình ngày càng nhiều làm cho nó rộng ra. Chất này dần dần đặc lại, vùi các vi nhung mao của noãn bào 1 và các phần lồi hình ngón tay của bào tương tế bào nang và tạo ra một cái màng, gọi là *màng trong suốt*, có tính chiết quang cao, cấu tạo bởi glycoprotein, do đó có phản ứng PAS (Periodic Acid Schiff) dương tính, ngăn cách noãn bào 1 và tế bào nang. (Hình 16.7).

Trước kia người ta cho rằng glycoprotein có tính chiết quang cao, tạo nên màng trong suốt, là do tế bào nang sản xuất và tiết ra. Những nghiên cứu gần đây với kháng thể đánh dấu đưa vào kháng nguyên của màng trong suốt đã phát hiện rằng glycoprotein này trước hết xuất hiện ở vùng bào tương ngoại vi của noãn bào 1 trong giai đoạn tiến triển rất sớm của nang trứng nguyên thuỷ. Sau đó, trong quá trình tiến triển tiếp theo của

nang trứng, những kháng nguyên đặc hiệu cho màng trong suốt xuất hiện ở lớp tế bào nang nằm sát với màng trong suốt. Bởi vậy, ngày nay, người ta cho rằng noãn bào 1 tiết ra những tiền sản phẩm để tạo ra màng trong suốt, nhưng không thể loại trừ khả năng tế bào nang có những đóng góp thứ yếu vào sự tạo ra màng này.

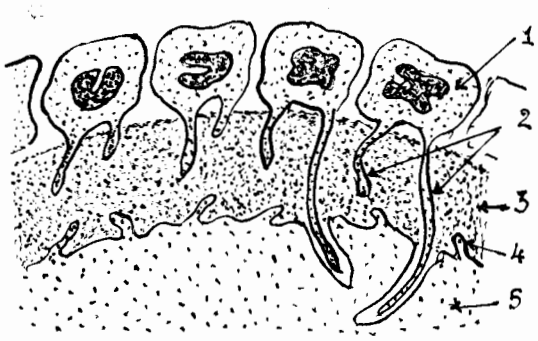

Hình 16.7. Quan hệ giữa tế bào nang với màng trong suốt và noãn

1. Tế bào nang; 2. Vi nhung mao tế bào nang; 3. Màng trong suốt; 4. Vi nhung mao của noãn; 5. Bào tương của noãn.

Ở nang trứng chuột đã tiến triển, trên màng trong suốt, người ta phân biệt được ba loại glycoprotein chiếm gần toàn bộ khối lượng của màng: mZP_1 có phân tử lượng 200.000, mZP_2 có phân tử lượng 120.000 và mZP_3 có phân tử lượng 83.000, mZP_3 và mZP_2 đóng vai trò quan trọng trong sự kết dính giữa tinh trùng và màng trong suốt có tính đặc hiệu cho loài, một hiện tượng rất quan trọng trong quá trình thụ tinh.

- *Một lớp tế bào nang* đã cao lên, tạo thành một biểu mô vuông đơn hay trụ đơn nằm ngoài màng trong suốt.
- *Màng đáy dày* gọi là *màng ranh giới* ngoài ngăn cách nang trứng nguyên phát với mô kẽ của vùng vỏ buồng trứng (Hình 16.6).

1.1.2.2. Nang trứng thứ phát

Nang trứng thứ phát trải qua nhiều giai đoạn tiến triển: *nang trứng đặc, nang trứng có hốc và nang trứng có hốc điển hình* (có một hốc lớn duy nhất).

- *Nang trứng đặc*. Từ trong ra ngoài, nang trứng đặc cấu tạo bởi (Hình 16.6):

+ *Noãn bào 1.* Nằm ở trung tâm, vẫn đang tiếp tục lớn lên và tiếp tục ngừng quá trình phân bào.

+ *Màng trong suốt* bao quanh noãn bào 1 đã xuất hiện rõ rệt và đang dày lên;

+ *Lớp hạt*, được gọi như vậy vì gồm nhiều hàng tế bào đa diện nằm sát nhau, lấm tấm những nhân trông giống như những hạt, tạo thành một biểu mô tăng do sự tăng sinh của tế bào nang. Những tế bào nang tạo thành lớp này còn gọi là *tế bào hạt.*

+ Màng đáy

+ *Vô liên kết* mỏng, được tạo ra từ mô kẽ vây quanh nang trứng. Giới hạn bên ngoài của vỏ này, lúc mới đầu rất khó phân biệt với mô kẽ.

– *Nang trứng có hốc*. Khi nang trứng thứ phát đã lớn, có đường kính 200 micromet và trong nang trứng, lớp hạt đã có 6-10 hàng tế bào nang vây quanh noãn bào 1, ở một số nơi trong lớp này, một chất dịch lỏng, sáng màu, tập trung ngày càng nhiều trong các khoảng gian bào, làm cho các khoảng này ngày càng rộng ra thành các hốc có kích thước to nhỏ khác nhau và chứa chất dịch ấy. Những hốc này gọi là *hốc nang trứng* và lúc bấy giờ nang trứng thứ phát được gọi là nang trứng có hốc (Hình 16.8). Chất dịch chứa trong các hốc, gọi là dịch nang trứng hay nước nang trứng (liquor folliculi), là một dịch thấm (transudat) từ huyết tương nhưng có thành phần cấu tạo khác huyết tương vì chứa nhiều hyaluronat, những yếu tố phát triển (growth factor), steroid và các hormon hướng sinh dục với nồng độ cao hơn ở huyết tương.

Trong nang trứng có hốc, noãn bào 1 vẫn tiếp tục lớn lên và vẫn đang tiếp tục ngừng quá trình phân bào. Màng trong suốt vây quanh noãn tiếp tục dày lên và lớp vỏ liên kết bọc ngoài nang trứng ngày càng rõ rệt.

Nang trứng có hốc điển hình. Dịch nang trứng chứa trong các hốc ngày càng nhiều, các hốc ngày càng lớn, thông với nhau, rồi họp với nhau thành những hốc lớn hơn, cuối cùng thành một hốc duy nhất rất lớn. Lúc bấy giờ, nang trứng thứ phát gọi là nang trứng có hốc điển hình hay nang trứng có hốc duy nhất (Hình 16.8).

Ở những nơi các hốc xuất hiện, họp lại với nhau, thông với nhau, lớp hạt mất tính chất cấu tạo của một biểu mô tầng. Các tế bào nang tách xa nhau ra, biến đổi hình dáng, có thể trở thành tế bào hình sao, có các nhánh liên lạc các tế bào với nhau. Hốc duy nhất chứa dịch nang trứng tiếp tục lớn.

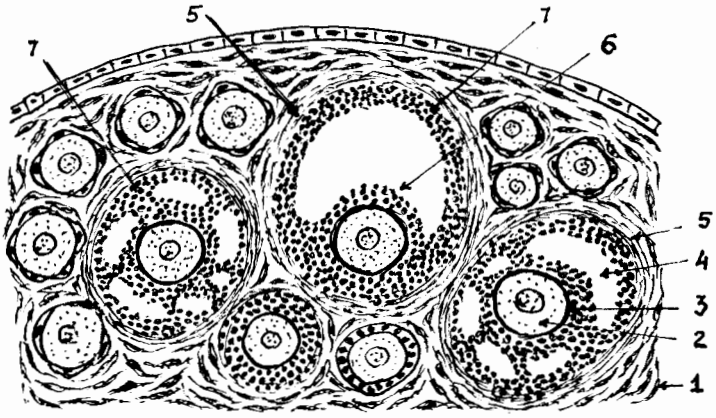

Hình 16.8. Nang trứng có hốc

1. Mô kẽ; 2. Noãn; 3. Màng trong suốt; 4. Hốc nang trứng; 5. Vỏ xơ; 6. Gò trứng (gò noãn); 7. Lớp hạt.

Bởi vậy, lớp hạt tạo nên thành các hốc, lúc mới đầu dày, gồm nhiều hàng tế bào nang (tế bào hạt), về sau càng mỏng, càng có ít hàng tế bào. Lúc bấy giờ trong nang trứng có hốc xuất hiện những khối nhỏ, cấu tạo bởi một chất bắt màu đậm gọi là những thể *Call-Exner*. Bản chất hoá học và ý nghĩa chức năng của các khối này còn chưa rõ. Đám tế bào nang vây quanh noãn bào 1 tạo thành một cái ụ, gọi là *gò noãn* hay *gò trứng*, lồi vào trong lòng hốc. Trong gò noãn, noãn bào 1 vẫn tiếp tục lớn, nhưng khi đường kính của nó đạt tới 100 micromet, noãn bào 1 không lớn lên nữa. Nó vẫn được ngăn cách với tế bào nang bởi màng trong suốt. Lớp tế bào nang nằm sát với màng trong suốt là một hàng tế bào hình khối vuông hay hình trụ. Hướng xếp đặt của các tế bào nằm trong màng này nom có vẻ toả từ màng trong suốt ra chung quanh như tia sáng mặt trời. Bởi vậy lớp tế bào nang này gọi là *vòng tia* (Hình 16.8). Mặt tế bào nang trông vào màng trong suốt có những chỗ lồi lên, có hình ngón tay, dài hay ngắn, tiến vào màng trong suốt. Trên mặt của chúng có những mối liên kết khe (nexus, gap junction) và có những chỗ lồi rất dài, xuyên qua màng trong suốt, tới tiếp xúc với màng tế bào bọc noãn bào 1, ấn lõm màng này vào bào tương (Hình 16.7). Những hình ảnh này chứng tỏ giữa tế bào nang với màng trong suốt và với noãn bào 1 có sự trao đổi vật chất trực tiếp.

Những tế bào nang có nhân bắt màu đậm vì chất dị nhiễm sắc phong phú. Bào tương chứa một bộ Golgi nhỏ, một ít ti thể, những bể hình uốn khúc của lưới nội bào có hạt. Những ribosom tự do khá phong phú. Một số tế bào nang có những giọt mỡ nhỏ trong bào tương. Siêu cấu trúc như vậy của tế bào nang không phải là siêu cấu trúc của tế bào sản xuất ra protein để bài tiết ra ngoài, đồng thời cũng không phải là siêu cấu trúc của tế bào tiết ra một lượng lớn steroid.

Ở nang trứng có hốc điển hình, lớp vỏ liên kết bọc ngoài nang trứng đã phân làm hai lớp rõ rệt: lớp vỏ trong và lớp vỏ ngoài. Lớp vỏ trong chứa nhiều mao mạch máu và những tế bào dạng biểu mô hình đa diện, gọi là tế bào vỏ, nằm sát với các mao mạch. Như vậy lớp vỏ trong có cấu tạo của một tuyến nội tiết. Những tế bào vỏ có nguồn gốc là những tế bào hình thoi của mô kẽ (tế bào kẽ) nằm trong phần vỏ của buồng trứng. Chúng có đặc điểm cấu tạo của các tế bào tiết steroid. Lớp vỏ ngoài là một lớp liên kết, chứa nhiều tế bào liên kết hình thoi và sợi liên kết. Biên giới giữa các lớp vỏ trong và ngoài và giữa lớp vỏ ngoài với mô kẽ bao quanh nang trứng không rõ rệt. Ở bên trong vỏ liên kết, lớp hạt không chứa mạch máu. Sự nuôi dưỡng nang trứng là do sự khuếch tán các chất dinh dưỡng từ máu chứa trong các mao mạch nằm ở lớp vỏ trong vào các lớp bên trong của nang trứng.

Những tế bào vỏ nằm ở lớp vỏ trong tiết vào máu một loại hormon sinh dục của buồng trứng thuộc loại steroid, gọi là estrogen (hay folliculin). Đó là một hormon giới tính căn bản, quyết định sự phát triển giới tính và chi phối hoạt động sinh dục của nữ giới. Tác dụng chính của nó là gây ra sự phát triển của nội mạc thân tử cung với những biến đổi cấu tạo có tính chu kỳ theo những thời kỳ của chu kỳ kinh nguyệt (sẽ trình bày ở mục dưới).

Ở cơ thể các cô gái sắp đến tuổi dạy thì, estrogen có tác dụng gây ra những giới tính nữ thứ yếu như tuyến vú nở to, mọc lông ở mu, những biến đổi giọng nói và những biến đổi sinh lý khác khi dạy thì. Ngoài ra, estrogen còn làm tăng sự chuyển hoá protein, gây tích nước và NaCl, kích thích sự phát triển xương khiến cho cơ thể cô gái phát triển, nở nang...

1.1.2.3. Nang trứng chín (nang trứng de Graaf)

Vào khoảng giữa chu kỳ kinh nguyệt, nang trứng có hốc duy nhất tiếp tục tiến triển tới mức chín. Do nang trứng lớn lên, biên giới của nó tiến tới mặt buồng trứng, đẩy màng trắng và biểu mô buồng trứng lồi lên mặt buồng trứng.

Nang trứng chín là một túi đựng trứng (noãn) trong suốt, lớn (đường kính của nó đạt tới 15-20mm), nhìn thấy bằng mắt thường, chiếm toàn bộ chiều dày của buồng trứng, đội màng trắng và biểu mô phủ buồng trứng lồi lên mặt buồng trứng với chiều cao khoảng 1cm hay hơn (Hình 16.2). Vỏ liên kết bọc ngoài nang trứng với hai lớp vỏ trong và ngoài rất rõ. Bên trong nang trứng, hốc chứa dịch nang trứng rất lớn. Lớp hạt tạo nên thành hốc mỏng, chỉ gồm vài hàng tế bào nang (tế bào hạt), tuy nhiên tổng số tế bào nang rất lớn, đạt tới con số $50x10^6$ tế bào. Ở mặt gò noãn trông vào hốc nang trứng, chỉ còn lại một hàng tế bào nang của vòng tia nằm bên ngoài màng trong suốt bọc quanh noãn. Gò noãn đính vào thành hốc bởi một chân nhỏ cấu tạo bởi một ít tế bào nang. Đặc điểm cấu tạo này của gò noãn rất thuận lợi cho sự tách gò noãn khỏi thành hốc nang trứng khi rụng trứng. Màng trong suốt, ngăn cách noãn với vòng tia, rất dày (tới 30-40 micromet) (Hình 16.9A).

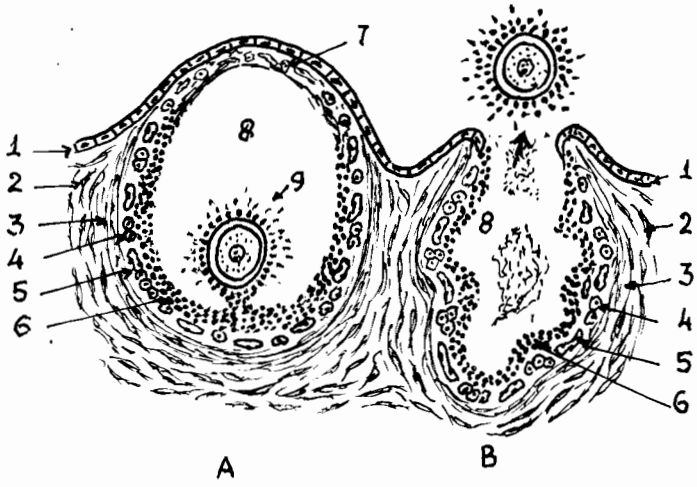

Hình 16.9. Nang trứng chín (A) và sự rụng trứng (B)

1. Biểu mô buồng trứng; 2. Mô kẽ; 3. Vỏ xơ; 4. Tế bào vỏ ở lớp vỏ trong; 5. Mạch máu ở lớp vỏ trong; 6. Lớp hạt; 7. Vết trong suốt (stigma); 8. Hốc nang trứng; 9. Vòng tia.

Một vài giờ trước khi rụng trứng, nhân noãn bào 1 di chuyển tới sát màng bào tương bọc noãn. Noãn bào 1 bắt đầu tiếp tục lần phân chia thứ nhất của quá trình giảm phân (giảm-gián phân nguyên nhiễm) đã bị ngừng lại ở giai đoạn diakinesis từ khi em bé gái còn nằm trong bụng mẹ (Hình

16.5). Tiếp theo kỳ đầu (tiền kỳ) của lần phân bào thứ nhất là kỳ giữa (biến kỳ) với đặc điểm cấu tạo là một hình thoi không màu được tạo ra có trục dọc xếp theo hướng tiếp tuyến với màng bào tương bọc noãn. Lần phân bào thứ nhất của quá trình giảm phân trong noãn bào 1 kết thúc trước khi rụng trứng. Kết quả của lần phân bào này là từ một noãn bào 1 sinh ra hai tế bào con đều có bộ thể nhiễm sắc đơn bội n = 23 = 22A + X nghĩa là có số lượng thể nhiễm sắc giảm đi một nửa so với noãn bào 1. Nhưng hai tế bào này có kích thước và tác dụng khác nhau: một tế bào lớn, gọi là noãn bào 2, có tác dụng sinh dục và một tế bào nhỏ, gọi là cực cầu I, không có tác dụng sinh dục (Hình 16.5). Cả hai tế bào này nằm ở bên cạnh nhau, bên trong màng trong suốt.

1.1.3. Nang trứng vỡ và sự rụng trứng.

Sự vỡ nang trứng chín và sự rụng trứng đã được nghiên cứu ở phụ nữ và động vật có vú.

Dấu hiệu báo trước sự vỡ nang trứng chín và sự rụng trứng sắp xảy ra là sự xuất hiện một vùng màu nhạt hình trứng, gọi là *vết trong suốt (macula pellucida) hay stigma* ở cực của nang trứng chín lồi lên mặt buồng trứng. Vết này được tạo ra do sự ngừng lưu thông máu trong các mao mạch nằm ở lớp vỏ trong của nang trứng chín. Ở vùng này, lớp biểu mô phủ trên mặt buồng trứng, màng trắng và lớp vỏ ngoài của nang trứng chín bị gián đoạn, để lộ lớp vỏ trong. Vết trong suốt tạo thành một cái túi ở cực trên của nang trứng chín và lồi lên trên mặt buồng trứng (Hình 16.9A).

Một vài phút sau khi được tạo ra, cái túi cấu tạo bởi vết trong suốt vỡ ra. Gò noãn chứa noãn bào 2 và vòng tia tách rời khỏi thành hốc chứa dịch nang trứng, lọt qua chỗ vỡ và được phóng thích ra khỏi buồng trứng. Đồng thời, dịch nang trứng từ hốc nang trứng trào lên mặt buồng trứng. Hiện tượng này gọi là sự rụng trứng, thường xảy ra vào 14 ngày trước khi bắt đầu hành kinh lần tiếp theo (Hình 16.9B).

Khi rụng trứng, noãn bào 2 vừa được tạo ra và đã bắt đầu tiến hành ngay lần phân bào thứ hai của quá trình giảm phân (gián phân nguyên nhiễm). Gian kỳ xen giữa hai lần phân bào rất ngắn. Trong noãn bào 2, một thoi không màu đã hình thành.

Trước khi rụng trứng một chút, các tua của loa vòi trứng chuyển động mạnh quét trên khắp mặt buồng trứng. Bởi vậy, khi được phóng thích khỏi buồng trứng, noãn bào 2 (được bọc lần lượt từ trong ra ngoài bởi màng trong suốt và vòng tia), được loa vòi trứng hứng lấy, lọt vào trong vòi trứng rồi được vận chuyển ở trong lòng vòi trứng, về phía tử cung. Trong lòng vòi

trứng, noãn bào 2 tiếp tục lần phân bào thứ hai của quá trình giảm phân. Như vậy, phần lớn các kỳ của lần phân bào thứ hai xảy ra ở bên ngoài buồng trứng.

Kết quả của lần phân bào thứ hai này là từ một noãn bào 2 sinh ra hai tế bào con đều có bộ thể nhiễm sắc đơn bội n = 23 = 22A + X có kích thước và tác dụng khác nhau: một tế bào lớn gọi là noãn chín có khả năng thụ tinh để tạo ra cá thể mới còn tế bào kia nhỏ, gọi là cực cầu 2 không có khả năng thụ tinh. Đồng thời cực đầu 1 cũng sinh ra hai cực cầu 2 đều nằm bên cạnh noãn, bên trong màng trong suốt. Như vậy khác với quá trình tạo tinh trùng, từ một noãn bào 1, tuy cũng sinh ra 4 tế bào nhưng chỉ có một tế bào noãn (noãn chín) có khả năng sinh dục, còn ba tế bào khác (cực cầu 2) không có khả năng này (Hình 16.5).

Noãn chín là tế bào lớn nhất trong cơ thể người. Đường kính của nó đạt tới 150-200 micromet. Bào tương chứa nhiều nhất chất dinh dưỡng cần thiết để noãn sử dụng sau khi thụ tinh, trong các giai đoạn đầu của quá trình phát triển cá thể.

Trong số các chất dinh dưỡng đó, cần phải kể tới albumin, protein, lipid, glycogen... đặc biệt là mRNA đã được tổng hợp và tích luỹ trong bào tương của noãn trong quá trình tạo noãn (từ giai đoạn noãn bào 1, khi noãn bào 1 lớn lên). Trong bào tương của noãn chín, các bào quan tham gia vào quá trình tổng hợp protein như lưới nội bào có hạt, ribosom, ti thể... rất phong phú, nhưng các quá trình tổng hợp DNA, RNA và protein đều không tiến hành. Sự hấp thụ các acid amin vào noãn cũng giảm sút rất nhiều. Sự hô hấp của noãn (sự tiêu thụ oxy) cũng giảm xuống tới mức tối thiểu.

Trong noãn chín, mọi hoạt động tổng hợp và chuyển hoá hầu như đều ngừng lại. Noãn chín ở trạng thái *tiềm sinh*.

Tuy rằng môi trường trong lòng vòi trứng rất thuận lợi cho sự sống của noãn chín, thời gian sống của noãn chín rất ngắn, chỉ vào khoảng 24 giờ. Trong khoảng thời gian này, trên con đường vận chuyển trong vòi trứng về phía tử cung, nếu gặp tinh trùng, noãn chín sẽ thụ tinh (sự thụ tinh thường xảy ra ở đoạn 1/3 ngoài của vòi trứng). Nếu không gặp tinh trùng, noãn sẽ thoái hoá và có thể bị thực bào bởi các đại thực bào từ lớp đệm niêm mạc vòi trứng, lọt qua biểu mô phủ niêm mạc ấy, tiến vào trong lòng vòi trứng.

Sự vỡ các nang trứng để gây ra hiện tượng rụng trứng không phải chỉ do áp lực của dịch nang trứng vào thành hốc nang trứng đã tăng tới mức

tối đa mà còn do cấu tạo hình thái và hoá học của nang trứng chín, sự tổ chức sắp xếp các thành phần cấu tạo nang trứng, đặc biệt là các thành phần cấu tạo vết trong suốt như đã mô tả trên.

Vết trong suốt là một lớp mô rất mỏng (20-80 micromet), cấu tạo chủ yếu bởi lớp vỏ trong của nang trứng chín. Sự phân tán, di chuyển của các tế bào liên kết tạo nên lớp vỏ ngoài của nang trứng và tạo nên màng trắng nằm ngay dưới biểu mô phủ buồng trứng, sự đứt đoạn của các sợi liên kết tạo nên lớp vỏ ngoài và màng trắng, sự di chuyển của các tế bào biểu mô phủ buồng trứng khi mặt buồng trứng bị căng dãn ra làm cho lớp vỏ trong của nang trứng chín lộ ra trên mặt buồng trứng. Ở các nang trứng chín, lượng collagenase cần thiết cho sự rụng trứng tăng lên. Còn có các enzym khác cũng tham gia vào việc gây ra sự rụng trứng. Thí dụ tương tự như huyết tương, dịch nang trứng chứa plasminogen, một dạng không hoạt động của một enzym gọi là plasmin. Đáp ứng lại tác động của hormon hoàng thể hoá (LH) với lượng đã tăng lên ở thời kỳ này, trước khi rụng trứng, những tế bào nang của nang trứng tăng cường sản xuất một lượng chất hoạt hoá plasminogen. Chất này có tác dụng chuyển hoá plasminogen không có hoạt tính thành plasmin có hoạt tính. Plasmin tác động vào màng đáy ngăn cách lớp hạt với vỏ trong của nang trứng chín, làm cho procollagen không có hoạt tính chuyển hoá thành enzym collagenase có hoạt tính. Những cơ chế này phối hợp với nhau làm cho noãn bào 2 dễ dàng phóng thích ra khỏi buồng trứng.

1.1.4. Sự phát triển của nang trứng vỡ đã mất noãn và sự hình thành, phát triển của hoàng thể

1.1.4.1. Sự phát triển của nang trứng vỡ đã mất noãn và sự tạo ra hoàng thể

Sau khi rụng trứng, dịch nang trứng đã thoát ra ngoài, nang trứng vỡ, mất noãn, trở thành nhăn nheo và được gọi là nang trứng nhăn (Hình 16.9B). Màng đáy ngăn cách lớp vỏ liên kết và lớp hạt, bị rách. Một số mao mạch máu nằm ở lớp vỏ trong bị vỡ. Máu thoát mạch, tạo thành một cục máu đông nằm ở trung tâm nang trứng vỡ. Những tế bào nang của lớp hạt và những tế bào vỏ nằm ở lớp vỏ trong của nang trứng trương to, tích luỹ nhiều giọt mỡ trong bào tương và có màu vàng nhạt. Những tế bào này gọi là tế bào hoàng thể. Chúng tăng sinh, tạo thành một khối tế bào vây quanh cục máu đông, làm cho nang trứng vỡ biến thành một cấu trúc màu vàng (khi nhìn trên thiết đồ buồng trứng còn tươi, chưa nhuộm) gọi là hoàng thể, được bọc ngoài bởi một vỏ xơ vốn là vỏ liên kết của nang trứng vỡ. Rồi những mạch máu từ lớp vỏ xơ tiến vào khối tế bào tăng sinh, xẻ khối tế bào

ấy thành những dây tế bào biểu mô có quan hệ mật thiết với chúng. Trong khi đó, cục máu đông ở vùng trung tâm của hoàng thể biến thành một khối xơ (Hình 16.10A).

1.1.4.2. Cấu tạo và mô sinh lý học hoàng thể

– *Cấu tạo.* Theo kiểu được tạo ra như vừa tả trên, hoàng thể là một tuyến nội tiết kiểu lưới nằm trong buồng trứng và được bọc ngoài bởi một vỏ xơ ngăn cách nhu mô tuyến với mô kẽ của vùng vỏ buồng trứng.

Trong nhu mô tuyến của hoàng thể đang phát triển, có thể phân biệt hai loại tế bào hoàng thể: *tế bào hạt hoàng thể và tế bào vỏ hoàng thể* (Hình 16.10B).

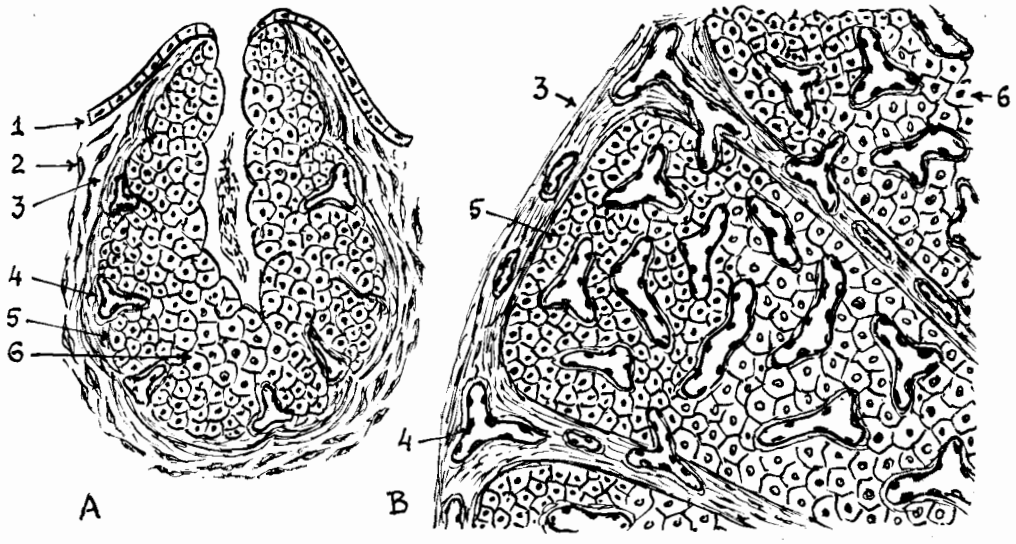

Hình 16.10. Sự hình thành và cấu tạo vi thể của hoàng thể

A. Sự tạo ra hoàng thể; B. Cấu tạo vi thể của hoàng thể

1. Biểu mô buồng trứng; 2. Tế bào kẽ; 3. Vỏ xơ của nang trứng vỡ đã mất noãn; 4. Mạch máu đang từ vỏ xơ tiến vào khối tế bào tăng sinh; 5. Tế bào vỏ hoàng thể; 6. Tế bào hạt hoàng thể.

+ *Tế bào hạt hoàng thể.* Nằm ở vùng trung tâm hoàng thể, những tế bào hạt hoàng thể là những tế bào đa diện lớn, phát sinh từ những tế bào nang (tế bào hạt) thuộc lớp hạt của nang trứng tiến triển. Kích thước của chúng thay đổi tuỳ theo giai đoạn phát triển của hoàng thể. Ở hoàng thể có chu kỳ, đường kính của chúng khoảng 30 micromet. Ở hoàng thể thai nghén, đường kính của tế bào hạt hoàng thể tăng lên tới 50 micromet. Mặt tế bào có những vi nhung mao dài và có những

chỗ lõm vào bào tương. Nhân có một hạt nhân lớn nhưng những dị hạt dị nhiễm sắc nhỏ nên nhân sáng màu. Ti thể có tính đa hình, hình que, hình cầu, lớn. Ở hoàng thể thai nghén, ti thể hình que chiếm ưu thế. Chất nền ti thể chứa những hạt có hình dáng không đều và lớn hơn những hạt thấy ở chất nền ti thể của các loại tế bào khác.

Đặc điểm cấu tạo nổi bật của tế bào hạt hoàng thể là sự phong phú lưới nội bào không hạt cấu tạo bởi những ống nối với nhau thành một lưới rất khít. Lưới nội bào có hạt thứa thớt. Bộ Golgi phong phú và được phân bố ở nhiều vùng trong bào tương. Nhiều giọt mỡ nằm riêng rẽ hoặc tập hợp thành đám và có thể có quan hệ mật thiết với những đám lưới nội bào không hạt tụ đặc. Những hạt đặc có hình dáng không đều được coi là những lysosom với số lượng thay đổi và tăng lên trong quá trình phát triển của hoàng thể. Trong những tế bào hạt hoàng thể tạo thành hoàng thể thai nghén, có những hạt đặc khác, không phải là lysosom và được coi là nơi tích luỹ relaxin, một hormon thuộc loại polypeptid.

+ *Tế bào vỏ hoàng thể.* Nằm ở vùng ngoại vi của hoàng thể, những tế bào vỏ hoàng thể cũng có hình đa diện nhưng nhỏ hơn và bắt màu đậm hơn tế bào hạt hoàng thể, nhưng khác với tế bào này bởi trên mặt chúng không có những vi nhung mao dài. Những hạt dị nhiễm sắc trong nhân lớn hơn, rõ rệt hơn nên nhân bắt màu đậm hơn. Ti thể có hình dáng cố định hơn. Không có ti thể hình cầu. Chất nền ti thể không chứa những hạt đa hình. Bộ Golgi kép phong phú hơn nhưng lớn hơn. Lưới nội bào không hạt chiếm phần lớn bào tương.

– *Mô sinh lý học.* Hai loại tế bào hoàng thể mô tả trên có nguồn gốc khác nhau, có siêu cấu trúc không giống nhau và có tính đáp ứng khác nhau với tác động của hormon hoàng thể hoá LH. Chúng tiết ra những hormon khác nhau tuy các hormon này đều thuộc loại steroid. Những tế bào vỏ hoàng thể không phải đều thấy ở hoàng thể mọi động vật có vú. Sản phẩm chế tiết chính của hoàng thể là progesteron, một hormon có bản chất hoá học là steroid. Tác dụng chính của progesteron là làm cho nội mạc thân tử cung phát triển và có những biến đổi cấu tạo để đón trứng thụ tinh tới làm tổ ở bên trong nội mạc và tạo những điều kiện thuận lợi cho sự phát triển của phôi thai, tránh sảy thai. Nhưng progesteron chỉ có tác động trên nội mạc thân tử cung sau khi nội mạc này đã chịu tác động của estrogen.

Sự khác nhau về siêu cấu trúc giữa tế bào hạt hoàng thể và tế bào vỏ hoàng thể có liên quan tới sự khác nhau về chức năng giữa hai loại tế bào

đó. Tế bào hạt hoàng thể sản xuất và bài tiết vào máu *progesteron*, còn tế bào vỏ hoàng thể sản xuất và bài *tiết estrogen (estradiol, estrone) và progesteron*. Ở buồng trứng người trưởng thành, lượng estradiol tiết ra bởi hoàng thể gần bằng lượng estradiol tiết ra bởi các nang trứng tiến triển trước khi rụng trứng.

Trong giai đoạn sớm của thời kỳ có thai, hoàng thể thai nghén còn tiết ra một hormon thuộc loại polypeptid gọi là relaxin. Hormon này do tế bào hạt hoàng thể sản xuất ra và được tích luỹ trong những hạt đặc nhỏ thấy trong bào tương. Những hạt này không phải là những lysosom vì không chứa các enzym của lysosom. Relaxin có tác dụng ức chế sự co bóp của cơ tử cung khi có thai, làm dãn cổ tử cung khi chuyển dạ và làm cho khung chậu nở to ra khiến cho sự sinh đẻ được dễ dàng.

Tế bào hạt hoàng thể còn tiết ra một hormon, gọi là *inhibin* thuộc loại glycoprotein, có tác dụng điều hoà sự chế tiết hoạt động kích nang trứng (FSH).

1.1.4.3. Thời gian phát triển , hoạt động và tồn tại của hoàng thể

Mười ngày sau khi bắt đầu được tạo ra, hoàng thể có tiếp tục tồn tại, phát triển và hoạt động hay không là tuỳ theo noãn đã phóng thích ra khỏi buồng trứng có được thụ tinh hay không.

- *Trong trường hợp noãn không được thụ tinh*. Mười ngày sau khi rụng trứng, hoàng thể bắt đầu thoái hoá. Nhưng cũng phải một thời gian khá lâu hoàng thể mới hoàn toàn biến mất trong buồng trứng. Hoàng thể này gọi là hoàng thể chu kỳ.
- *Trong trường hợp noãn được thụ tinh và làm tổ trong nội mạc thân tử cung*. Hoàng thể tiếp tục phát triển, lớn lên, tiếp tục hoạt động nội tiết. Hoàng thể này gọi là *hoàng thể thai nghén*. Thời gian hoạt động và tồn tại của hoàng thể khá lâu. Tới tháng thứ 5-6 của thời kỳ có thai, hoàng thể mới bắt đầu thoái hoá. Lúc bấy giờ lá nuôi hợp bào của các nhung mao đệm trong rau hoàn toàn thay thế hoàng thể tiết ra estrogen và progesteron. Đồng thời trong thời gian có thai, lớp này còn tiết vào máu hormon hướng sinh dục của rau để thay thế lượng hormon hoàng thể hoá (LH) đã bị giảm đi.

Trong hai tháng đầu của thời kỳ có thai, hoàng thể là nguồn chủ yếu sản xuất các hormon thuộc loại steroid có tác dụng duy trì sự phát triển của phôi thai trong nội mạc thân tử cung. Sau đó rau là nguồn chủ yếu sản xuất ra những hormon sinh dục cần thiết thuộc loại steroid.

1.1.4.4. Sự thoái triển của hoàng thể và sự tạo ra thể trắng

Khi hoàng thể có chu kỳ và hoàng thể thai nghén thoái triển, các tế bào hạt hoàng thể và vỏ hoàng thể bị thoái hoá, rồi bị thực bào bởi các đại thực bào. Hoàng thể dần dần biến thành một cái sẹo trắng, gọi là thể trắng, cấu tạo bởi một mô liên kết đặc (Hình 16.2). Rồi thể trắng được thay thế bằng mô kẽ của vùng vỏ buồng trứng. Quá trình biến đi hoàn toàn của thể trắng lâu hay chóng tuỳ theo kích thước to nhỏ của hoàng thể, có thể kéo dài hàng năm hay hàng tháng.

1.1.5. Các nang trứng thoái triển

Tuyệt đại đa số các nang trứng được tạo ra trong buồng trứng từ đời sống trong bụng mẹ bị thoái triển. Sự thoái triển xảy ra mạnh nhất khi trẻ ra đời, lúc dạy thì và khi mãn kinh. Những nang trứng thoái triển có thể là nang trứng chưa tiến triển (nang trứng nguyên thuỷ hoặc là nang trứng đã tiến triển tới một giai đoạn nào đó và cũng có thể là những nang trứng chín hoặc nang trứng vỡ đã phóng thích noãn nhưng không tạo ra hoàng thể.

Những nang trứng thoái triển có cấu tạo khác nhau tuỳ theo các giai đoạn tiến triển mà chúng đã trải qua. Có nhiều dạng nang trứng thoái triển.

1.1.5.1. Nang trứng thoái hoá

Đó là những nang trứng mà sự thoái triển xảy ra rất sớm, khi nang trứng chưa tiến triển, nghĩa là ở giai đoạn nang trứng nguyên thuỷ, hay khi nang trứng mới bắt đầu tiến triển (nang trứng nguyên phát). Những nang trứng này mau chóng biến đi hoàn toàn, không để lại vết tích gì.

1.1.5.2. Nang trứng xuất huyết

Sự thoái triển bắt đầu xảy ra ở giai đoạn nang trứng có hốc. Hốc nang trứng chứa máu đã đông. Các tế bào nang ở thành hốc và noãn đều bị thoái hoá. Vết tích của nang trứng xuất huyết gọi là thể đen (corpora nigra) (Hình 16.2).

1.1.5.3. Nang trứng tạo tuyến vỏ. Người ta phân biệt:

- *Nang trứng thiếu phát triển. Sự thoái triển xảy ra ở nang trứng có hốc có kích thước vừa phải. Trong nang trứng này noãn và lớp hạt bị thoái hoá, chỉ còn sót lại lớp vỏ liên kết.*
- *Nang trứng túi. Sự thoái triển xảy ra ở nang trứng có hốc cỡ rất lớn hay chưa lớn lắm. Lớp hạt thoái hoá nhưng hốc nang không biến đi*

mau chóng. Lớp vỏ trong dày lên, tạo thành một màng có lỗ thủng. Vết tích của nang trứng túi là một thể xơ trong suốt cấu tạo bởi một mô liên kết bị phù.

1.1.5.4. Nang trứng nhăn

Sự thoái triển bắt đầu xảy ra ở các nang trứng đã vỡ, đã phóng thích noãn, nhưng không phát triển thành hoàng thể. Hốc nang trứng biến mất do thành hốc trở nên nhăn nhúm. Lớp hạt và lớp vỏ vẫn còn (Hình 16.2). Nhưng lớp này có thể tăng sinh làm cho nang trứng trương to (nang trứng nhăn phì đại). Vết tích của nang trứng nhăn phì đại là một màng rất nhăn nheo.

1.2. Tuyến kẽ buồng trứng và tế bào rốn buồng trứng

1.2.1. Tuyến kẽ buồng trứng

Ở nhiều loại động vật có vú, mô kẽ buồng trứng còn chứa những đám hay dây tế bào dạng biểu mô. Những tế bào này gọi là *tế bào kẽ buồng trứng,* có đặc tính cấu tạo của tế bào nội tiết và tiết ra estrogen.

Những tế bào kẽ buồng trứng có nhiều ti thể, bộ Golgi phong phú. Bào tương chưa nhiều chất vùi ưa màu Soudan, có phản ứng PAS dương tính, nhiều enzym, đặc biệt là enzym 3β-hydroxysteroid dehydrogenase được sử dụng trực tiếp trong quá trình tổng hợp hormon thuộc loại steroid. Đặc điểm cấu tạo của tế bào kẽ buồng trứng như vậy giống như đặc điểm cấu tạo của các tế bào sản xuất các hormon thuộc loại steroid, thấy ở các cơ quan khác (tế bào của tuyến vỏ thượng thận, tế bào kẽ tinh hoàn và tế bào hoàng thể).

Những đám hay dây tế bào kẽ buồng trứng tạo thành những tuyến nội tiết, gọi là *tuyến kẽ buồng trứng*, phân bố trong khắp mô kẽ của buồng trứng. Từ cuối đời sống trong bụng mẹ đến tuổi dạy thì, nhờ có tuyến kẽ, buồng trứng tiết ra một lượng estrogen đủ để phát triển các đường sinh dục nữ một cách kín đáo.

Nguồn gốc của tế bào kẽ buồng trứng là những tế bào hình thoi nằm trong mô kẽ của vùng vỏ buồng trứng, hoặc là những tế bào vỏ nằm ở lớp vỏ trong của các nang trứng đang tiến triển và nhất là những tế bào vỏ của các nang trứng đang thoái triển. Cần phải phân biệt những tế bào kẽ với những tế bào vỏ của buồng trứng.

Ở các động vật đẻ nhiều con trong từng lứa, tuyến kẽ buồng trứng rất lớn. Thí dụ ở thỏ và các động vật gặm nhấm khác, tuyến kẽ có thể chiếm tới 4/5 khối lượng buồng trứng. Ở các động vật gặm nhấm, các nang trứng được vây quanh bởi những đám tế bào kẽ.

Ở buồng trứng loài người, tuyến kẽ kém phát triển hơn. Những đám tế bào kẽ thường gặp trong buồng trứng ở những năm đầu sau khi ra đời. Chúng bắt đầu thoái triển khi người con gái bắt đầu có những chu kỳ kinh nguyệt. Ở phụ nữ đã trưởng thành, trong buồng trứng chỉ còn sót lại một ít đám tế bào kẽ nhỏ nằm rải rác khắp buồng trứng. Phần ngoại vi của hoàng thể cấu tạo bởi những tế bào vỏ hoàng thể có thể coi là tuyến kẽ của buồng trứng.

1.2.2. Tế bào rốn buồng trứng

Ở rốn buồng trứng và ở mạc treo buồng trứng có một loại tế bào khác lớn, dạng biểu mô, gọi là *tế bào rốn buồng trứng*. Những tế bào này có đặc điểm cấu tạo và có hoạt động chức năng giống như tế bào kẽ của tinh hoàn (tế bào Leydig).

Những tế bào rốn buồng trứng chứa trong bào tương nhiều giọt mỡ giàu ester của cholesterol và những hạt sắc tố lipofuchsin có kích thước không đều. Ở một số tế bào, có những tinh thể giống như tinh thể Reinke thấy ở trong bào tương của tế bào kẽ tinh hoàn. Những đặc điểm cấu tạo khác của tế bào rốn buồng trứng phù hợp với chức năng tổng hợp và bài tiết steroid.

Những tế bào rốn buồng trứng được coi là những tế bào sản xuất androgen. Trên lâm sàng, người ta thấy những phụ nữ có những tế bào rốn buồng trứng trương to, hay có những khối u cấu tạo bởi những tế bào này, thường bị nam tính hoá với những mức độ khác nhau.

1.3. Những di tích phôi thai có quan hệ với buồng trứng và với các cơ quan sinh dục nữ khác

Ở bên cạnh buồng trứng, trong mạc treo buồng trứng có những ống xếp song song với nhau, trong khoảng cách từ buồng trứng tới vòi trứng. Những ống ấy có một đầu kín ở phía giáp với buồng trứng và đầu kia có thể thông với một ống khác chạy song song với vòi trứng rồi tiến vào dây chằng rộng và nằm ở bên cạnh tử cung hay nằm ở trong thành tử cung. Những

ống ấy là những di tích phôi thai của các cơ quan thuộc hệ niệu-sinh dục đã thoái triển. Những đoạn ống này có thể phình to để tạo thành những u nang. Cấu trúc chung của chúng gồm một biểu mô vuông đơn, đôi khi có lông, lót ngoài bởi một mô liên kết đặc, có thể chứa một vài sợi cơ trơn.

2. VÒI TRỨNG

Mỗi vòi trứng là một ống dài 10-12cm, nằm ở cánh trên dây chằng rộng (trong mạc treo vòi trứng), từ đầu ngoài buồng trứng tới góc trên của tử cung. Đầu ngoài mở vào khoang màng bụng, đầu trong thông với khoang tử cung. Vòi trứng được chia thành bốn đoạn:

- *Đoạn thành* nằm trong thành tử cung;
- *Đoạn eo hẹp,* nằm gần thành tử cung;
- *Đoạn bóng* phình to;
- *Đoạn loa* có hình phễu, mở vào khoang bụng, có những tua ít nhiều chụp lên mặt buồng trứng (Hình 16.1).

2.1. Cấu tạo

Thành vòi trứng, từ trong ra ngoài, gồm ba tầng mô: *tầng niêm mạc, tầng cơ và tầng vỏ ngoài* (Hình 16.11A).

2.1.1. Tầng niêm mạc

2.1.1.1. Cấu tạo chung

Ở đoạn bóng, niêm mạc rất dày, có những nếp gấp cao do lớp đệm có những chỗ lồi và đội biểu mô lên. Những nếp gấp này chia thành nhiều nhánh tiến vào lòng vòi trứng, làm cho lòng vòi trứng hẹp lại (Hình 16.11A). Ở loa và đoạn 1/3 ngoài của vòi trứng, những nếp gấp ấy rất cao và chia nhánh nhiều lần, chen chúc nhau, bịt gần kín lòng vòi trứng. Ở đoạn 1/3 giữa vòi trứng, những nếp gấp thấp hơn và ít chia thành nhánh. Ở đoạn 1/3 trong của vòi trứng, những nếp gấp thấp và không chia nhánh.

- *Biểu mô.* Biểu mô phủ niêm mạc vòi trứng người trưởng thành là một biểu mô trụ đơn. Ở đoạn bóng, tế bào biểu mô rất cao, càng gần tử cung, tế bào càng thấp dần. Trước tuổi dạy thì, biểu mô này là biểu mô vuông đơn. Sau khi mãn kinh, tế bào biểu mô dẹt lại. Ở phụ nữ

đang trong đời hoạt động sinh dục, biểu mô vòi trứng, cấu tạo bởi bốn loại tế bào: *tế bào có lông, tế bào không có lông, tế bào đáy và tế bào trung gian.* (Hình 16.11B).

+ *Tế bào có lông* hình trụ, bào tương sáng, đôi khi có hạt ở vùng chung quanh nhân. Nhân hình trứng, kém bắt màu. Mặt tự do tế bào có những lông dài cắm vào thể đáy và chuyển động một chiều về phía tử cung. Bào tương chứa ti thể, bộ Golgi, lưới nội bào và những hạt glycogen (Hình 16.11C).

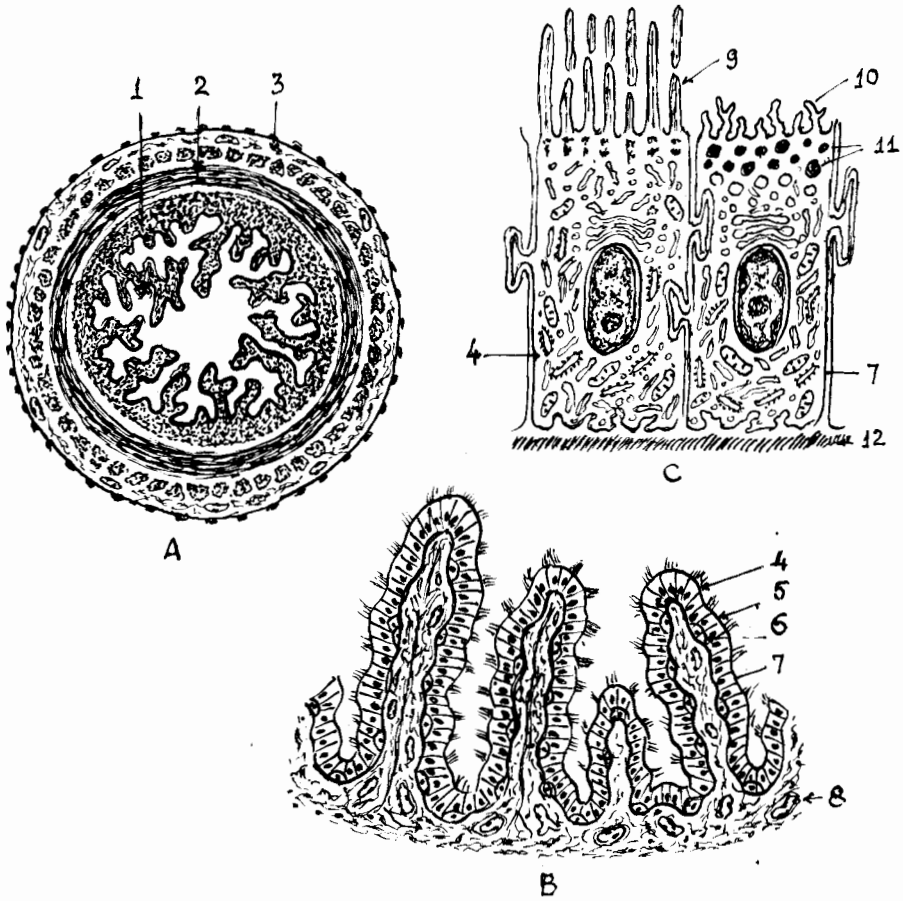

Hình 16.11. Cấu tạo vòi trứng

A. Thiết đồ vòi trứng nhìn dưới kính hiển vi với độ phóng đại nhỏ; B. Niêm mạc vòi trứng ở đoạn 1/3 giữa; C. Siêu cấu trúc tế bào có lông và tế bào chế tiết ở biểu mô vòi trứng.

1. Tầng niêm mạc; 2. Tầng cơ; 3. Tầng vỏ ngoài; 4. Tế bào có lông; 5. Tế bào trung gian; 6. Tế bào đáy; 7. Tế bào chế tiết; 8. Lớp đệm; 9. Lông; 10. Vi nhung mao; 11. Hạt chế tiết; 12. Màng đáy.

+ *Tế bào không có lông:* hình trụ, ít bào tương. Nhân hình cầu hay hình trứng, bắt màu đậm. Mặt tự do của tế bào có những vi nhung mao và những chỗ lõm siêu vi. Bào tương chứa bộ Golgi, ti thể, lưới nội bào và những hạt chế tiết. Những tế bào không có lông là những tế bào chế tiết. Sản phẩm chế tiết của chúng rất cần thiết cho noãn và tinh trùng đã lọt vào trong vòi trứng.

+ *Tế bào đáy* nhỏ, nằm rải rác, có bào tương sáng, ít bào quan, nhân bắt màu mạnh. Chức năng còn chưa rõ.

+ *Tế bào trung gian* nằm chen vào giữa những tế bào có lông và tế bào chế tiết. Nhân cũng bắt màu mạnh.

– *Lớp đệm*. Lớp đệm ngăn cách với biểu mô bởi màng đáy, có những chỗ lồi, đội biểu mô lên, tạo thành những nếp nhăn của niêm mạc. Lớp đệm là một mô liên kết chứa nhiều mạch máu và mạch bạch huyết. Trong lớp đệm có những tế bào hình thoi giống như những nguyên bào sợi, một số tế bào lympho và bạch cầu đơn nhân nằm trong một lưới sợi võng. Những tế bào hình thoi có tiềm năng phát triển giống như những tế bào ở lớp đệm của nội mạc thân tử cung. Trong những trường hợp *chửa vòi trứng*, chúng có thể biệt hoá thành những *tế bào rụng*.

2.1.1.2. Những biến đổi cấu tạo niêm mạc vòi trứng trong chu kỳ kinh nguyệt

Ở các loài linh trưởng, trong đó có loài người, niêm mạc vòi trứng có những biến đổi cấu tạo có tính chu kỳ theo các kỳ của chu kỳ kinh nguyệt.

– *Trong thời kỳ hành kinh. Biểu mô vòi trứng thấp, tế bào có lông ít hay không có. Tế bào không có lông chiếm đa số. Trong lớp đệm, những động mạch xoắn lại.*

– *Trong thời kỳ sau kinh. Biểu mô cao dần lên. Tế bào có lông ngày càng nhiều và tới cuối kỳ này, đạt tới mức cao nhất và chiếm tới 48% tổng số tế bào biểu mô. Những tế bào không có lông thưa dần và tới cuối kỳ này, ít nhất. Tới ngày thứ 10-12 của chu kỳ kinh nguyệt, các động mạch bắt đầu xoắn lại. Lòng tĩnh mạch và các mao mạch xẹp xuống.*

– *Trong thời kỳ trước kinh. Biểu mô thấp dần, tế bào có lông vẫn chiếm đa số và các lông vẫn chuyển động đều đặn theo hướng về phía tử cung. Nhưng tới cuối kỳ này số lượng tế bào có lông giảm dần, chỉ còn khoảng 4% và số lượng tế bào không có lông tăng lên. Vào khoảng ngày 27-28 của chu kỳ kinh nguyệt, động mạch xoắn lại và tiến tới đỉnh các nếp gấp. Tĩnh mạch và mao mạch dãn.*

2.1.2. Tầng cơ

Tầng cơ gồm hai lớp cơ trơn: lớp trong, các bó sợi cơ xếp theo hướng vòng; lớp ngoài; hướng dọc. Ở sừng tử cung, tầng cơ của vòi trứng tiếp với tầng cơ tử cung.

2.1.3. Tầng vỏ ngoài

Tầng vỏ ngoài là một mô liên kết chứa mạch, dây thần kinh từ dây chằng rộng tới và được phủ ngoài bởi màng bụng (Hình 16.11A).

2.2. Chức năng của vòi trứng

2.2.1. Chức năng dẫn trứng và vận chuyển tinh trùng

Vòi trứng là cơ quan tiếp nhận noãn đã phóng thích từ buồng trứng rồi vận chuyển noãn về phía tử cung. Sự vận chuyển noãn trong lòng vòi trứng tiến hành nhờ ba yếu tố:

- Sự co bóp của tầng cơ vòi trứng là chủ yếu;
- Sự chuyển động của các lông của các tế bào có lông, theo hướng về phía tử cung. Estrogen có tác dụng gây ra sự biệt hoá của tế bào có lông, còn progesteron có tác dụng tăng cường sự chuyển động của các lông.
- Sự lôi cuốn noãn theo dòng nước màng bụng. Nhờ hệ thống mạch bạch huyết phong phú trong lớp đệm, vòi trứng là cơ quan hấp thụ nước màng bụng. Dòng nước màng bụng cuốn theo noãn trong khi lưu thông trong vòi trứng.

Sự vận chuyển tinh trùng trong vòi trứng theo hướng ngược lại sự vận chuyển noãn, chủ yếu cũng là nhờ sự co bóp của tầng cơ vòi trứng.

2.2.2. Vai trò của những sản phẩm chế tiết của tế bào biểu mô vòi trứng.

Những sản phẩm của các tế bào tiết nằm trong biểu mô vòi trứng đóng vai trò quan trọng.

Chúng tạo ra một môi trường thuận lợi cho sự sống và sự chuyển động của tinh trùng, làm cho tinh trùng đạt được khả năng gây thụ tinh cho noãn. Chúng còn chứa những chất dinh dưỡng rất cần thiết cho sự sống và sự phát triển của noãn đã thụ tinh tới giai đoạn phôi nang, khiến cho phôi nang có thể làm tổ trong nội mạc thân tử cung.

3. TỬ CUNG

Nằm ở giữa hố chậu, phía sau bàng quang và phía trước trực tràng, tử cung là một cơ quan hình quả lê, dài 6-7cm, rộng 4cm ở phụ nữ chưa sinh đẻ và dài 7-8cm, rộng 5 cm ở phụ nữ đã sinh đẻ nhiều lần. Tử cung gồm ba đoạn:

– *Thân tử cung* là đoạn 3/4 trên phình ra. Phần trên cũng có hình trứng, gọi là đáy tử cung;

– *Cổ tử cung* là đoạn 1/4 dưới hẹp. Về mặt giải phẫu và mô học, cổ tử cung lại được chia làm hai phần:

+ *Ống cổ tử cung* là đoạn hình ống, dài 5-6cm, đường kính 4-5mm, nằm xen vào giữa các lỗ trong và ngoài của cổ tử cung;

+ *Mũi mè* là đầu dưới của tử cung, nằm trong âm đạo;

+ *Eo tử cung* là một chỗ thắt chen vào giữa thân và cổ tử cung.

Bên trong tử cung có một cái khoang, gọi là *khoang tử cung*, hẹp khi không có thai (Hình 16.11).

Từ ngoài vào trong, thành của tử cung cấu tạo bởi ba tầng mô: *tầng vỏ ngoài, tầng cơ và tầng niêm mạc.*

3.1. Tầng vỏ ngoài

Tầng vỏ ngoài cấu tạo bởi mô liên kết chứa mạch và dây thần kinh. Ở nửa trên tử cung, tầng vỏ ngoài được phủ bởi màng bụng. Ở nửa dưới tử cung, nó là một mô liên kết xơ lẫn với mô liên kết của hố chậu.

3.2. Tầng cơ

3.2.1. Cấu tạo

3.2.1.1. Ở thân tử cung

Tầng cơ dày nhất, tới 1,25cm, cấu tạo bởi các bó sợi cơ trơn xếp thành ba lớp. Ở mỗi lớp, các bó sợi cơ trơn nằm sát nhau: lớp ngoài mỏng, gồm những bó sợi cơ dọc; lớp giữa rất dày, gồm những bó sợi cơ chéo nhau; lớp trong chia thành hai lớp nhỏ: lớp dọc ở ngoài, lớp vòng ở trong.

3.2.1.2. Ở cổ tử cung

Những sợi cơ trơn mà hướng chung là hướng vòng bị phân tán trong một mô xơ - chun.

3.2.2. Mô sinh lý học

3.2.2.1. Biến đổi kích thước của tầng cơ và các sợi cơ

Những biến đổi kích thước của sợi cơ và tầng cơ phụ thuộc vào sự chế tiết estrogen của buồng trứng.

Chiều dài của các sợi cơ trơn ở tử cung thay đổi từ 40 đến 90 micromet tuỳ theo từng thời kỳ của chu kỳ kinh nguyệt. Ngay sau khi hành kinh, sợi cơ ngắn nhất. Khi không có tác dụng của estrogen, sợi cơ của tử cung teo đi.

Khi có thai, lượng các hormon sinh dục bài tiết vào máu tăng lên làm cho sợi cơ dài ra gấp 10 lần và làm cho tử cung dãn to ra gấp 24 lần. Sự dãn to của tử cung khi có thai là do trong tầng cơ có sự phì đại của các sợi cơ, sự tăng số lượng các sợi cơ và sự tăng lượng các sợi tạo keo trong mô liên kết. Sự tăng số lượng các sợi cơ là do sự biệt hoá các tế bào trung mô nằm trong tầng cơ. Khi có thai, lượng collagen được tổng hợp bởi các tế bào sợi trong tầng cơ tăng lên 4 lần.

Sau khi có thai, tử cung trở lại kích thước cũ do một số sợi cơ đã bị phá huỷ, do sợi cơ giảm kích thước và do sự chuyển hoá của collagen dưới tác dụng của enzym.

3.2.2.2. Sự co bóp tầng cơ tử cung

Trong thời gian không có thai, tầng cơ tử cung thỉnh thoảng lại có những cơn co bóp mà người phụ nữ có thể không cảm thấy. Những cơn co bóp mạnh hơn có thể xảy ra khi hành kinh hay khi có những kích thích hoạt động sinh dục và gây ra cảm giác đau giống như co cứng cơ ở bụng. Trong thời gian có thai, những cơn co bóp tự nhiên này giảm đi. Khi có thai, hoàng thể thai nghén tiết ra relaxin có tác dụng ức chế sự co bóp của tầng cơ tử cung. Sự sinh đẻ là một quá trình sinh lý phức tạp. Sự tương tác giữa hệ thống nội tiết của mẹ và của thai rõ ràng là cần thiết để kết thúc sự có thai bằng sự sinh đẻ. Sự sản xuất estrogen bởi rau và hoạt động của các tế bào tuyến vỏ thượng thận của thai để tiết ra hormon vỏ thượng thận tham gia vào sự kết thúc đó và dẫn tới sự sản xuất prostaglandin ở màng bọc thai và ở tầng cơ tử cung để gây co bóp cơ tử cung.

Sau khi vỡ ối, nước ối thoát ra ngoài, đầu thai lọt qua cổ tử cung kích thích cổ tử cung, làm cho cổ tử cung dãn ra, khiến cho tầng cơ tử cung tiếp tục co bóp. Sự tiết oxytocin vào máu bởi phần thần kinh của tuyến yên làm tăng sự co bóp của tầng cơ tử cung để tống thai ra ngoài. Sau khi thai đã lọt ra ngoài và rau đã sổ, ocytocin lại tiếp tục kích thích cơ tử cung co bóp để bịt miệng các mạch máu đã vỡ khiến cho máu ngừng chảy ra ngoài.

3.3. Tầng niêm mạc

Niêm mạc tử cung còn gọi là nội mạc tử cung. Nội mạc thân tử cung có những đặc điểm cấu tạo và hoạt động khác với nội mạc cổ tử cung.

3.3.1. Nội mạc thân tử cung

Nội mạc thân tử cung là nơi trứng thụ tinh làm tổ và phát triển thành cá thể mới. So với các đoạn khác, thân tử cung có nội mạc dày nhất. Ở các lứa tuổi khác nhau, nội mạc thân tử cung có cấu tạo khác nhau. Ở đây chủ yếu nói về cấu tạo nội mạc thân tử cung trong đời hoạt động sinh dục.

3.3.1.1. Cấu tạo chung

Nội mạc thân tử cung gồm biểu mô và lớp đệm. Biểu mô phủ nội mạc thân tử cung là biểu mô đơn, cấu tạo bởi ba loại tế bào: tế bào trụ có lông và tế bào trụ không có lông là chủ yếu, ngoài ra còn có tế bào trung gian. Lớp đệm là mô liên kết giầu tế bào liên kết, ít sợi tạo keo. Lớp đệm chứa những tuyến tử cung được tạo ra do biểu mô phủ nội mạc, lõm xuống lớp đệm. Trong lớp đệm còn có những đám tế bào lympho đóng vai trò quan trọng quyết định những phản ứng miễn dịch có thể có ảnh hưởng tới khả năng sinh đẻ. Lớp đệm còn rất giàu mạch (các động mạch, tĩnh mạch, mao mạch máu và mạch bạch huyết), trừ ở vùng giáp với cổ tử cung.

- *Trước tuổi dạy thì,* nội mạc thân tử cung mỏng, các tuyến nằm trong lớp đệm là những *tuyến giả,* ngắn và thẳng vì mới nảy mầm, chưa phát triển, chưa có hoạt động chế tiết. Nội mạc thân tử cung không có những biến đổi cấu tạo có tính chu kỳ.
- *Từ tuổi dạy thì đến tuổi mãn kinh.* Nội mạc thân tử cung có những biến đổi cấu tạo có tính chu kỳ theo từng thời kỳ của chu kỳ kinh nguyệt, và thường được phân làm hai lớp:

+ *Lớp sâu mỏng,* nằm giáp với tầng cơ tử cung, ít có những biến đổi cấu tạo;
+ *Lớp nông*, gọi là lớp chức năng, rất dày, giáp với khoang tử cung. Chiều dày và cấu tạo lớp này biến đổi rất mạnh theo từng thời kỳ của chu kỳ kinh nguyệt.
+ *Sau khi mãn kinh.* Nội mạc thân tử cung teo đi, những tuyến nằm trong lớp đệm là những túi nhỏ. Số lượng các tuyến giảm đi theo sự teo đi của nội mạc.

3.3.1.2. Những biến đổi nội mạc thân tử cung trong chu kỳ kinh nguyệt

Chu kỳ kinh nguyệt có thể dài, ngắn khác nhau tuỳ từng phụ nữ, và ở mỗi phụ nữ, chu kỳ cũng có thể đều hay không đều (dài, ngắn khác nhau). Người ta thường tính khoảng thời gian trung bình của mỗi chu kỳ là 28 ngày và chia mỗi chu kỳ thành ba thời kỳ, bắt đầu bằng thời kỳ hành kinh.

– *Thời kỳ hành kinh*, dài 4 ngày (từ ngày 1 đến ngày 4). Khi thời kỳ này sắp bắt đầu, lớp nông của nội mạc thân tử cung (lớp chức năng) có nhiều vùng xung huyết, đến cực độ do mạch máu xoắn lại đến cực độ. Một số mạch máu vỡ, gây ra những đám xuất huyết nhỏ. Bởi vậy những mô cấu tạo lớp này bao gồm biểu mô phủ nội mạc, biểu mô tuyến, mô liên kết bị thoái hoá, hoại tử và bong ra. Sau đó các mạch máu tiếp tục vỡ, máu thoát ra ngoài mạch, rồi ra ngoài tử cung, mang theo các mảnh vụn của các mô đã bị thoái hoá, hoại tử và bong ra. Đó là sự hành kinh (Hình 16.12).

Ở thời kỳ này, trong buồng trứng, hoàng thể thoái hoá và hiện tượng kinh nguyệt là kết quả của sự giảm lượng hai hormon estrogen và progestrogen tiết vào máu do hoàng thể bị thoái triển (Hình 16.13).

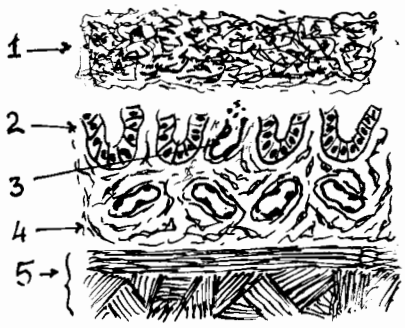

Hình 16.12. Nội mạc thân tử cung ở thời kỳ hành kinh

1. Mô tử cung bị hoại tử và bong ra;
2. Đáy tuyến tử cung còn sót lại,
3. Mạch bị huỷ;
4. Mô liên kết của lớp đệm ở phần sâu của nội mạc;
5. Tầng cơ tử cung.

– *Thời kỳ sau kinh*, còn gọi là *thời kỳ tăng sinh* hay *thời kỳ khôi phục*. Thời kỳ này dài 10 ngày, từ ngày thứ 5 đến ngày thứ 14 của chu kỳ kinh nguyệt. Trong thời kỳ này, nội mạc thân tử cung khôi phục lại cấu tạo, ngày càng dày do sự tăng sinh của các tế bào đáy tuyến tử cung và các tế bào liên kết của lớp đệm còn sót lại (Hình 16.14). Do sự tăng sinh của các tế bào tuyến tử cung, biểu mô phủ nội mạc được tái tạo.

Lúc mới đầu (từ ngày thứ 5 đến ngày thứ 8), tế bào biểu mô phủ nội mạc có hình khối vuông, sau trở thành hình trụ và đa số có lông (Hình 16.14). Bào tương tế bào có lông chứa lưới nội bào kém phát triển, bộ Golgi, những ti thể và nhiều chất vùi lipid. Cực ngọn tế bào mang những lông với

cấu trúc điển hình gồm một đôi ống trung tâm và 9 nhóm ống ngoại vi (Hình 16.14).

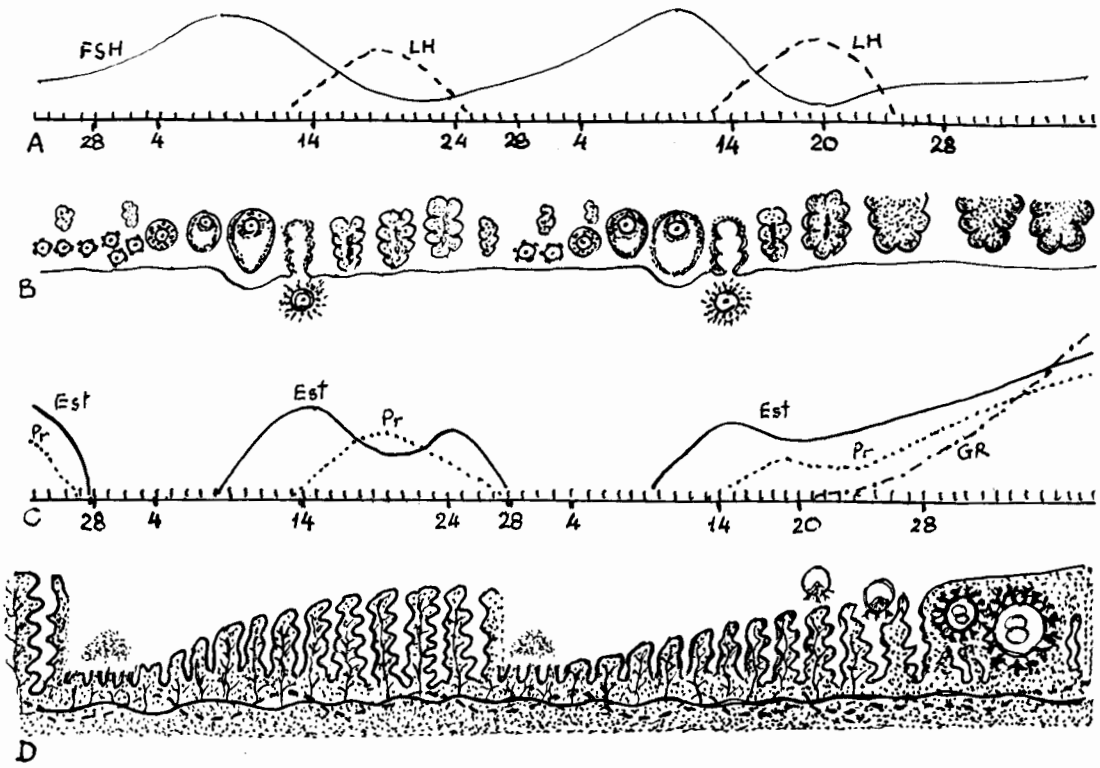

Hình 16.13. Những biến đổi cấu tạo của buồng trứng và nội mạc thân tử cung trong chu kỳ kinh nguyệt và khi có thai do tác động của các hormon

A. Những biến đổi lượng hormon hướng sinh dục của phần trước tuyến yên trong máu; B. Những biến đổi cấu tạo của buồng trứng; C. Những biến đổi lượng hormon sinh dục của buồng trứng trong máu; D. Những biến đổi cấu tạo nội mạc thân tử cung.

Est. Estrogen; GR. Hormon hướng sinh dục (gonadotrophin) của rau; FSH, Hormon kích nang trứng (Folicle Stimulating Hormon); LH. Hormon hoàng thể hoá (Luteinizing Hormon); Pr. Progesteron.

Những tuyến phát triển. Lúc mới đầu chúng là những ống ngắn thẳng, nằm xa nhau, lòng ống hẹp. Tới ngày thứ 10, chúng dần dần dài ra và vẫn là những ống thẳng, nằm hơi xa nhau (Hình 16.14A và 16.13) rồi hơi cong queo và tiến lại gần nhau (Hình 16.13). Những tế bào tuyến hình trụ, nhân nằm ở cực đáy tế bào. Mặt đáy tương đối phẳng và ngăn cách với mô liên kết của lớp đệm bởi màng đáy dày khoảng 40nm. Cực ngọn tế bào có những vi nhung mao. Mặt bên tế bào có những mộng khớp với những

mộng của tế bào bên cạnh và có thể liên kết ở đoạn 1/3 trên. Bào tương chứa những ti thể có cấu tạo điển hình và đôi khi chứa những hạt đặc đối với dòng điện tử. Những túi của lưới nội bào phong phú. Bộ Golgi nằm trên nhân. Ngoài ra còn có nhiều chất vùi. Ở cuối kỳ này, những hạt glycogen xuất hiện trong bào tương và họp thành những đám to nhỏ không đều nhau, chen vào giữa nhân và màng tế bào ở mặt đáy (Hình 16.14B).

Tới ngày thứ 14, nội mạc thân tử cung đã dày tới 3mm.

Trong thời kỳ này, ở buồng trứng, có một số nang trứng tiến triển và tới cuối kỳ này, có một nang trứng đã chín rồi vỡ ra, phóng thích noãn ra khỏi buồng trứng, gây ra hiện tượng rụng trứng vào ngày thứ 14 của chu kỳ kinh nguyệt (Hình 16.13B).

Những biến đổi cấu tạo kể trên của nội mạc thân tử cung ở thời kỳ sau kinh là do trước khi vào thời kỳ này, lượng estrogen và progesteron trong máu đã giảm tới mức tối thiểu vì hoàng thể đã thoái triển. Bởi vậy, tế bào hướng sinh dục ở phần trước tuyến yên lại bắt đầu tăng cường tiết hormon kích nang trứng (FSH) vào máu (Hình 16.13A) ở đầu thời kỳ sau kinh.

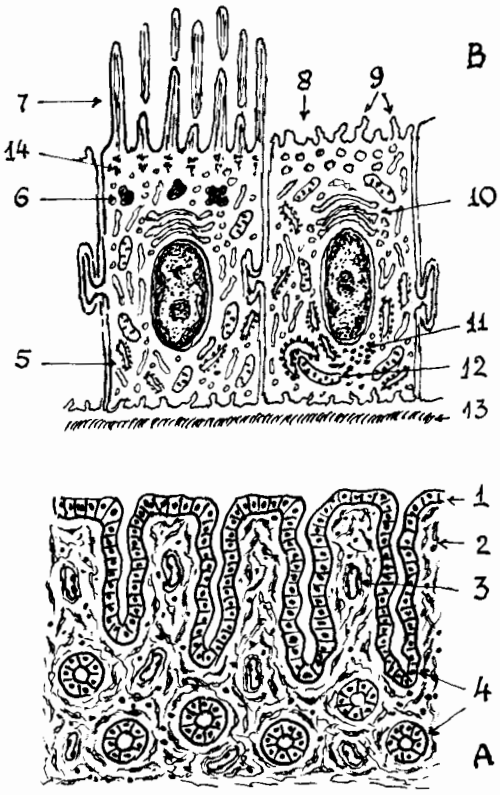

Hình 16.14.Cấu tạo nội mạc thân tử cung ở thời kỳ sau kinh

A. Cấu tạo vi thể nội mạc;

B. Siêu cấu trúc tế bào biểu mô.

1. Biểu mô; 2. Mô liên kết thuộc lớp đệm;

3. Mạch máu; 4. Tuyến tử cung; 5. Tế bào có lông; 6. Chất vùi mỡ; 7. Lông; 8. Tế bào không có lông; 9. Vi nhung mao; 10. Bộ Golgi; 11. Hạt glycogen; 12. Ti thể bị vây quanh ở một đầu bởi lưới nội bào có hạt; 13. Màng đáy; 14. Thể đáy.

Sự tăng cường tiết FSH vào máu bởi tế bào hướng sinh dục ở phần trước tuyến yên là do tế bào này bị tác động bởi yếu tố giải phóng *FSH (FSH-RF-FSH-Releasing Factor), còn gọi là hormon giải phóng FSH (FSH-RH- FSH-Releasing Hormon)* tiết ra bởi những nơron ở vùng dưới đồi.

Những nghiên cứu gần đây cho thấy rằng ở thời kỳ hành kinh, do hoàng thể thoái triển và do các nang trứng nguyên thuỷ chưa tiến triển nên số lượng tế bào nang trong buồng trứng chưa tăng. Lượng inhibin do tế bào nang tiết vào máu còn ít, không đủ để ức chế tế bào hướng sinh dục ở phần trước tuyến yên tiết hormon kích nang trứng (FSH) nên lượng hormon này dần dần tăng trong máu.

Hormon kích nang trứng (FSH) tới buồng trứng, tác động vào các receptor FSH có mặt ở trên mặt tế bào nang, gây ra sự tăng sinh tế bào ấy và sự tiến triển của các nang trứng nguyên thuỷ. Lượng receptor FSH trên mặt tế bào nang tăng dần, có tác dụng hoạt hoá một loại enzym gọi là *aromatase* có mặt trong tế bào nang và đóng vai trò chủ yếu trong sự sản xuất estrogen bởi tế bào nang. Khi lớp vỏ trong của nang trứng tiến triển đã biệt hoá, những receptor LH có mặt trên tế bào vỏ bị tác động và kích thích tế bào vỏ tiến triển, sản xuất testosteron.

Testosteron, sau khi bài tiết ra khỏi tế bào vỏ, thấm qua màng đáy, tới lớp hạt và được các tế bào nang thu nhận. Trong tế bào nang, do tác động xúc tác của aromatase, testosteron chuyển hoá thành estrogen. Estrogen bài tiết vào các hốc nang trứng lại tiếp tục kích thích các tế bào nang, làm cho các tế bào nang tiếp tục tăng sinh và các nang trứng tiếp tục tiến triển. Estrogen bài tiết vào các hốc nang trứng lại tiếp tục kích thích các tế bào nang, làm cho các tế bào nang tiếp tục tăng sinh và các nang trứng tiếp tục tiến triển. Estrogen còn thấm vào vào các mao mạch máu nằm ở lớp vỏ trong của nang trứng đang tiển triển. Do đó lượng estrogen tăng lên trong máu đang lưu thông trong vòng tuần hoàn chung của cơ thể. Estrogen tới tử cung làm cho nội mạc thân tử cung tăng sinh, ngày càng dày thêm và khôi phục lại cấu tạo đã bị huỷ ở thời kỳ hành kinh (Hình 16.13).

Ở cuối thời kỳ sau kinh, vào khoảng ngày thứ 10 của chu kỳ kinh nguyệt, lượng estrogen trong máu đã tăng tới mức có tác dụng ngược trở lại, tới tác động vào tế bào hướng sinh dục ở phần trước tuyến yên làm cho tế bào này tăng tính nhạy cảm với *yếu tố giải phóng LH (LH-RF-LH-Releasing Factor), còn gọi là hormon giải phóng LH (LH-RF-LH-Releasing*

Hormone) tiết ra bởi những nơron vùng dưới đồi. Bởi vậy tế bào hướng sinh dục ở phần trước tuyến yên tăng tiết hormon hoàng thể hoá (LH) vào máu. Sự tăng lượng hai hormon kích nang trứng (FSH) và hoàng thể hoá (LH) trong máu làm cho ở trong buồng trứng, các nang trứng tiếp tục tiến triển và một nang trứng đạt tới mức chín, vỡ ra, phóng thích noãn ra ngoài, gây ra hiện tượng rụng trứng và sự hình thành hoàng thể. Sự rụng trứng xảy ra 16-20 giờ sau khi lượng hormon hoàng thể hoá (LH) đạt tới mức cao nhất trong máu (Hình 16.13).

– *Thời kỳ trước kinh*, còn gọi là *thời kỳ hoàng thể* hay *thời kỳ progesteron* dài 14 ngày, từ ngày thứ 15 đến ngày thứ 28 của chu kỳ kinh nguyệt. Nội mạc thân tử cung tiếp tục dày thêm, và có sự chuẩn bị để đón trứng đã thụ tinh tới làm tổ ở bên trong nội mạc. Vào ngày thứ 22 của chu kỳ kinh nguyệt, chiều dày của nội mạc đã đạt tới 5mm.

Những biến đổi cấu tạo của nội mạc thân tử cung trong thời kỳ này gồm bốn hiện tượng chính:

+ *Sự xung huyết rồi xuất huyết*. Các mạch máu trong lớp đệm trương to, dãn ra, do đó lớp đệm bị phù. Tới cuối thời kỳ này nội mạc thân tử cung ứ máu (xung huyết) đến cực độ do các mạch máu xoắn lại. Rồi một số mạch máu vỡ, những đám xuất huyết nhỏ.

+ *Số lượng tế bào có lông giảm dần* ở biểu mô phủ niêm mạc (Hình 16.15A).

– *Sự phát triển cấu tạo và hoạt động chế tiết của các tuyến tử cung*. Các tuyến tử cung ngày càng dài ra, càng cong queo, khúc khuỷu, lòng tuyến ngày càng rộng và chứa nhiều chất tiết (Hình 16.13 và 16.15A). Cấu tạo tế bào tuyến ngày càng biểu lộ hoạt động chế tiết mạnh. Vào khoảng ngày 16-21 của chu kỳ kinh nguyệt những tế bào tuyến cao tới 17-20 micromet. Nhân nằm ở khoảng giữa tế bào. Tới ngày 19-20 của chu kỳ, những hạt glycogen, sau khi xuất hiện ở trong khoảng bào tương chen vào giữa nhân và mặt đáy tế bào, đã bắt đầu lan lên cực ngọn tế bào. Sự có mặt các hạt glycogen ở cực ngọn tế bào tuyến là dấu hiệu cho thấy hoàng thể đã được tạo ra ở buồng trứng. Từ ngày 22 của chu kỳ, cực ngọn tế bào tuyến ngày càng nhiều hạt glycogen, nhân bị đẩy xuống cực đáy của tế bào (Hình 16.15B).

Dưới kính hiển vi điện tử, tế bào tuyến biểu lộ cấu tạo đặc biệt: trong nhân, ở vùng hạt nhân, có những cấu trúc hình ống sắp xếp phức tạp. Phần lớn bào tương chứa những hạt glycogen. Các bào quan bị những hạt glycogen

đẩy sát vào màng tế bào. Bộ Golgi phát triển. Những ti thể khổng lồ biến mất. Cực ngọn tế bào có những vi nhung mao dài. Ở mặt tự do của tế bào màng tế bào có những chỗ bị bào tương đẩy lồi lên thành những khối phình dính vào mặt ngọn tế bào bởi một cuống nhỏ. Rồi cuống này bị đứt làm cho khối đó tách rời mặt ngọn tế bào (Hình 16.15B).

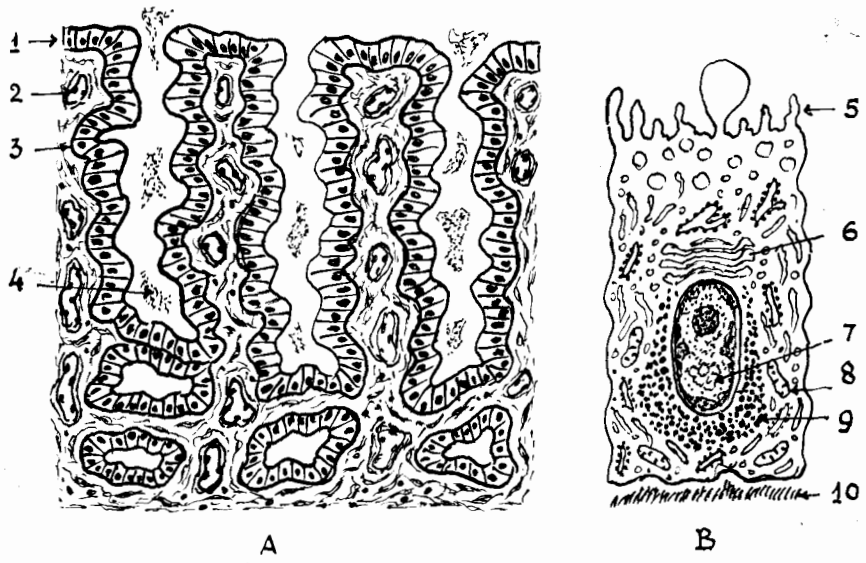

Hình 16.15. Cấu tạo nội mạc thân tử cung ở thời kỳ trước kinh

A. Cấu tạo vi thể nội mạc; *B. Siêu cấu trúc tế bào tuyến tử cung.*

1. Biểu mô phủ niêm mạc; 2. Mạch máu; 3. Tuyến tử cung; 4. Chất tiết; 5. Vi nhung mao; 6. Bộ Golgi; 7. Cấu trúc hình ống trong nhân; 8. Ti thể; 9. Hạt glycogen; 10. Màng đáy.

+ *Sự trương lên của các tế bào liên kết.* Tới ngày 22-24 của chu kỳ kinh nguyệt, do tích luỹ nhiều chất dinh dưỡng (glycogen, lipid...), những tế bào liên kết ở lớp chức năng, nhất là ở vùng giáp với biểu mô, trương to trở thành những tế bào hình cầu hay đa diện, nằm tương đối sát nhau, tạo thành một mô dạng biểu mô và có xu hướng biến thành tế bào rụng thấy ở nội mạc thân tử cung khi có thai. Nhưng nếu không có sự thụ tinh, chúng không biến thành tế bào rụng.

Những biến đổi cấu tạo kể trên của nội mạc thân tử cung trong thời kỳ kinh là do trong buồng trứng hoàng thể phát triển, tăng cường hoạt động tổng hợp và bài tiết vào máu các hormon estrogen và progesteron.

Nhưng tới cuối thời kỳ trước kinh, những biến đổi cấu tạo của nội mạc thân tử cung lại phụ thuộc vào noãn đã phóng thích khỏi buồng trứng có được thụ tinh hay không.

- *Trong trường hợp không xảy ra thụ tinh.* Lượng estrogen và progesteron do hoàng thể tiết vào máu tăng tới mức cao nhất, tới tác động kích thích vào những nơron vùng dưới đồi tiết ra yếu tố ức chế *SFH (FSH-IF-FSH- Inhibiting Factor), và yếu tố ức chế LH (LH-IH-LH- Inhibiting Hormone).* Hai yếu tố này có tác động ức chế hoạt động tổng hợp và bài tiết hormon của tế bào hướng sinh dục nằm ở phần trước tuyến yên. Lượng các hormon kích nang trứng (FSH) và hoàng thể hoá (LH) ở trong máu dần dần giảm xuống tới mức tối thiểu, gây ra sự thoái hoá, hoại tử và bong ra của các mô cấu tạo nên lớp nông (lớp chức năng) của nội mạc thân tử cung, và gây ra sự hành kinh. Người phụ nữ lại bắt đầu một chu kỳ kinh nguyệt mới.

Theo những nghiên cứu gần đây, 10 ngày sau khi rụng trứng, nếu không có sự thụ tinh, hoàng thể phát triển mạnh nhất. Trong hoàng thể, số lượng tế bào hạt hoàng thể (vốn phát sinh từ tế bào nang của nang trứng tiến triển) tăng lên tới mức tối đa. Lượng inhibin do các tế bào hạt hoàng thể tiết ra đủ để ức chế tế bào hướng sinh sinh dục ở phần trước tuyến yên tiết ra hormon kích nang trứng (FSH). Bởi vậy lượng hormon này trong máu giảm xuống.

- *Trong trường hợp xảy ra thụ tinh.* Noãn thụ tinh tạo lá ra lá nuôi. Lá nuôi phát triển, tiết vào máu hormon hướng sinh dục của rau (gonadotrophin rau - chorionic gonadotrophine) có tác dụng duy trì sự tồn tại, phát triển và hoạt động nội tiết của hoàng thể. Hoàng thể vẫn tiếp tục tiết ra estrogen và progesteron làm cho nội mạc thân tử cung tiếp tục phát triển để đảm bảo sự làm tổ của noãn thụ tinh trong nội mạc. Sự hành kinh không xảy ra (Hình 16.13).

Lượng estrogen và progesteron tăng cao trong máu có tác dụng kích thích những nơron vùng dưới đồi tiết ra các yếu tố ức chế FSH và LH (FSH-IF và LH-IF). Sự sản xuất các hormon kích nang trứng (FSH) và hoàng thể hoá (LH) ở các tế bào hướng sinh dục trong phần trước tuyến yên giảm xuống. Bởi vậy trong thời kỳ có thai, trong buồng trứng các nang trứng nguyên thuỷ không tiến triển và không có sự rụng trứng (Hình 16.13).

Hoàng thể thai nghén duy trì sự tồn tại, phát triển và hoạt động nội tiết của nó đến tháng thứ 5-6 của thời kỳ có thai. Sau đó nó bắt đầu thoái

triển vì từ tháng thứ 4, *rau* bắt đầu ngừng sản xuất hormon hướng sinh dục. Đồng thời rau đã bắt đầu sản xuất estrogen và progesteron để thay thế hoàng thể thai nghén duy trì sự có thai.

3.3.2. Nội mạc cổ tử cung

3.3.2.1. Nội mạc ống cổ tử cung

- *Trước tuổi dạy thì.* Biểu mô phủ nội mạc gồm những tế bào, có hình trụ cao, không có hoạt động chế tiết. Biểu mô lõm xuống lớp đệm tạo thành một ít tuyến nhỏ, hình khe.
- *Trong đời hoạt động sinh dục.* Nội mạc ống cổ tử cung ít có những biến đổi theo từng thời kỳ của chu kỳ kinh nguyệt. Cấu tạo của nội mạc gồm:

+ *Biểu mô trụ đơn* cấu tạo bởi những tế bào tiết nhầy và những tế bào có lông. Những tế bào tiết nhầy có một nhân dẹt nằm ở đáy và những hạt nhầy ở nửa trên của tế bào.
+ *Lớp đệm* là một mô liên kết chứa những tuyến tiết nhầy hình ống đơn hay chia nhánh khúc khuỷu, mở vào ống cổ tử cung. Một số tuyến nở rộng, tạo thành những túi nhầy, đẩy nội mạc lồi vào lòng ống cổ tử cung. Những túi nhầy ấy gọi là trứng Naboth.

- *Sau khi mãn kinh.* Nội mạc ống cổ tử cung teo đi. Biểu mô mất tính chất chế tiết. Số lượng tuyến giảm đi, hoạt động của chúng giảm dần.

3.3.2.2. Nội mạc cổ tử cung trông vào âm đạo

Ở mặt trông vào âm đạo, nội mạc cổ tử cung có cấu tạo giống như ở âm đạo. Đó là một niêm mạc có nhú chân bì được phủ bởi một biểu mô lát tầng không sừng hoá. Những tế bào biểu mô chứa nhiều glycogen.

3.4. Nội mạc tử cung có thai và sự phát triển các bộ phận phụ của thai

Không giống như ở một số động vật có vú, thí dụ chuột, ở các loài đó thai phát triển trong khoang tử cung, ở loài người, trứng thụ tinh phá huỷ nội mạc thân tử cung (thường ở thành sau tử cung) thành một cái hốc, lọt vào đó làm tổ, sống bám vào cơ thể mẹ để phát triển (Hình 16.16). Song song với sự phát triển của thai, có sự tạo ra các bộ phận phụ của thai để thực hiện nhiều chức năng rất quan trọng, đảm bảo sự sống và sự phát triển của thai trong bụng mẹ. Có những bộ phận phụ gồm những thành phần cấu tạo có chung một nguồn gốc duy nhất từ trứng thụ tinh. Ngoài ra còn có những bộ phận phụ khác cấu tạo một phần bởi những thành

phần có nguồn gốc từ trứng thụ tinh và phần khác bởi các thành phần vốn là nội mạc thân tử cung. Khi có thai, nội mạc thân tử cung được gọi là màng rụng vì đến kỳ sinh đẻ, một phần nội mạc ấy bong, rụng ra rồi được tống ra ngoài.

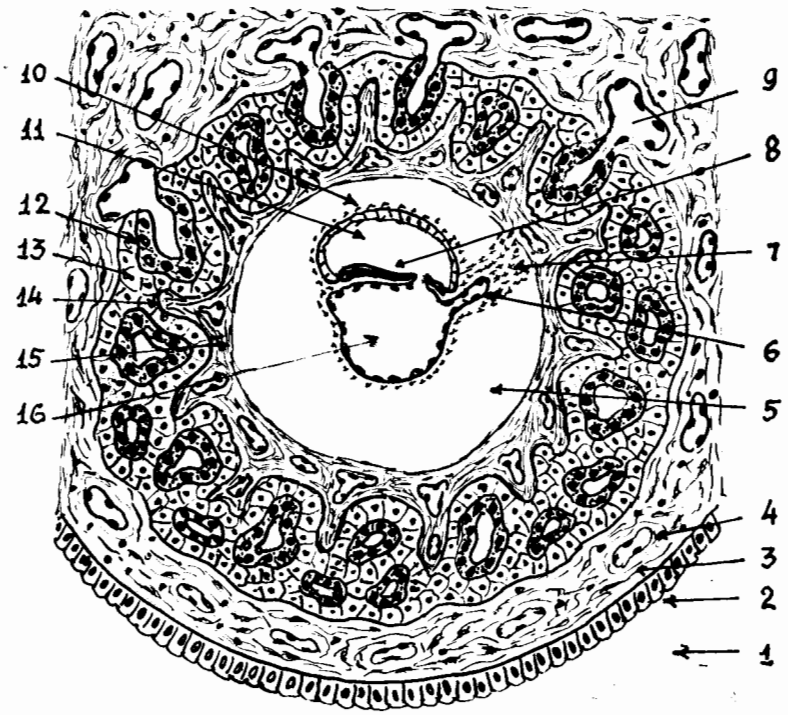

Hình 16.16. Phôi người cuối tuần thứ ba.

(Phóng to một phần hình 16.17A).

1. Khoảng tử cung; 2. Biểu mô phủ màng rụng trứng (nội mạc thân tử cung); 3. Lớp đệm màng rụng trứng; 4. Mạch máu; 5. Khoang ngoài phôi; 6. Niệu nang; 7. Cuống phôi; 8. Đĩa phôi; 9. Mạch máu bị lá nuôi phá huỷ; 10. Màng ối; 12. Lá nuôi hợp bào; 13. Lá nuôi tế bào; 14. Trục liên kết của nhung mao đệm; 15. Lớp mô liên kết của màng đệm; 16. Túi noãn hoàng.

Khi làm tổ trong màng rụng, phôi người ở giai đoạn phôi nang, màng rụng ở thời kỳ tương đương với thời kỳ trước kinh của chu kỳ kinh nguyệt. Những biến đổi cấu tạo của màng rụng đã xảy ra ở thời kỳ này tiếp tục tiến triển. Phôi càng lớn, càng đẩy phần màng rụng vây quanh nó ra mọi phía. Đặc biệt là phần màng rụng chen vào giữa phôi nang và khoang tử cung bị đẩy lồi vào khoang ấy. Lúc bấy giờ, ta có thể phân màng rụng làm ba phần: *màng rụng rau* chen vào giữa phôi nang và tầng cơ tử cung; *màng rụng*

trứng chen vào giữa phôi nang và khoang tử cung; *màng rụng tử cung* là phần màng rụng còn lại, không chứa phôi và nằm đối diện với màng rụng trứng qua khoang tử cung (Hình 16. 17A, B).

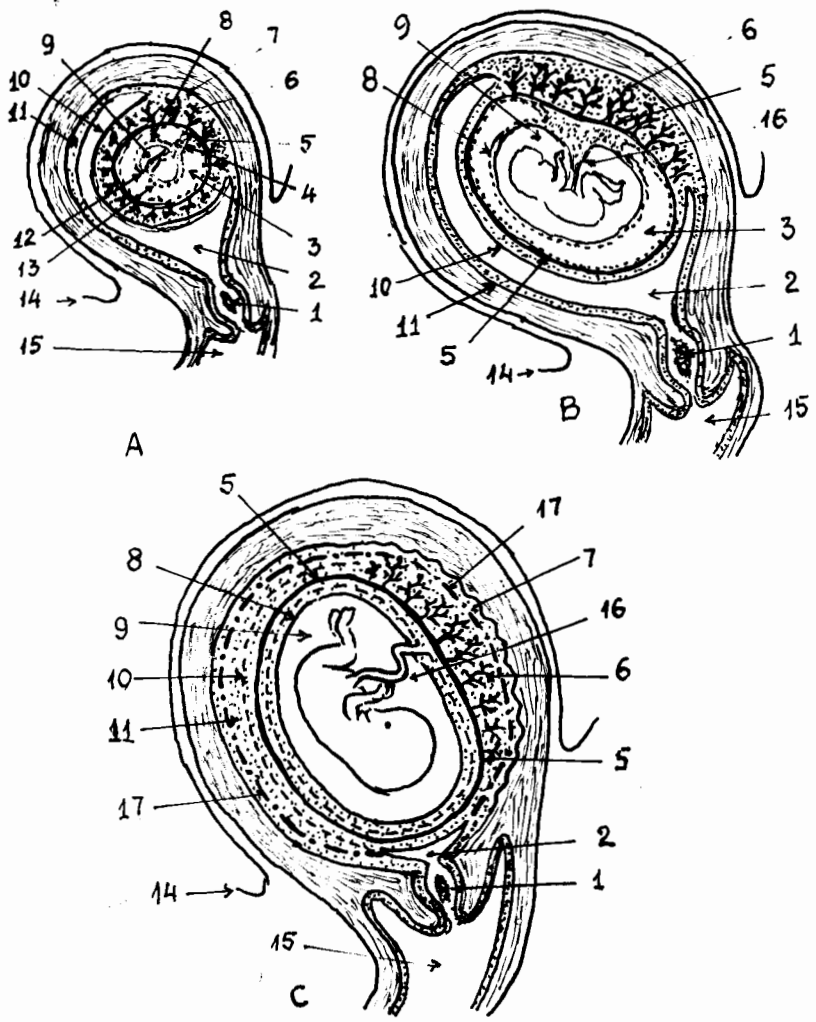

Hình 16.17. Nội mạc tử cung có thai

A. Cuối tuần thứ ba; B. Tháng thứ hai; C. Tháng thứ 5.

1. Khối chất nhầy; 2. Khoang tử cung; 3. Khoang ngoài phôi; 4. Cuống phôi; 5. Màng đệm; 6. Nhung mao đệm; 7. Màng rụng rau; 8. Màng ối; 9. Khoang ối; 10. Màng rụng trứng; 11. Màng rụng tử cung; 12. Đĩa phôi; 13. Túi noãn hoàng; 14. Màng bụng; 15. Âm đạo; 16. Dây rốn; 17. Đường bong của màng bọc thai và rau khi sổ rau.

Trong thời gian có thai, nội mạc ống cổ tử cung ít biến đổi cấu tạo hơn nội mạc thân tử cung. Các tuyến của cổ tử cung phì đại, hoạt động mạnh, tiết ra một khối chất nhầy bịt kín lòng ống cổ tử cung để bảo vệ thai nằm bên trong (Hình 16.17). Đến kỳ sinh đẻ, lúc bắt đầu chuyển dạ, khối chất nhầy này được tống ra ngoài trước khi vỡ ối.

Trước khi ra đời, thai được đựng trong một túi kín chứa một dung dịch lỏng gọi là *nước ối*. Thành túi gồm hai phần có nguồn gốc và cấu tạo khác nhau: một phần là một màng mỏng, gọi là *màng bọc thai* (thường quen gọi không đúng là *màng ối*), chiếm phần lớn diện tích thành túi; phần kia dầy hơn, gọi là *rau*, chiếm diện tích hẹp hơn. Thai được nối vào *rau* bởi *dây rốn* và nằm lơ lửng trong nước ối (Hình 16.17C). Màng bọc thai, rau và dây rốn là những bộ phận phụ của thai được tống ra ngoài khi sổ rau.

3.4.1. Màng bọc thai

3.4.1.1. Nguồn gốc và sự hình thành

Màng bọc thai thấy khi sổ rau thực ra gồm bốn cái màng có nguồn gốc, cấu tạo không giống nhau, đã sát nhập với nhau. Theo thứ tự từ khoang ối tới tầng cơ tử cung, bốn cái màng ấy gồm: màng ối, màng đệm, màng rụng trứng và màng rụng tử cung (Hình 16.17). Màng ối và màng đệm được tạo ra từ trứng thụ tinh.

- *Màng ối*. Màng ối được tạo ra từ giai đoạn phôi nang (tuần thứ hai thời kỳ có thai) để định ranh giới cho khoang ối và gồm hai lớp: lớp trong trông vào khoang ối, có chung nguồn gốc với ngoại bì phôi, khi mới được tạo ra là một biểu mô vuông đơn, và sau các tế bào biểu mô dần dần dẹt lại; lớp ngoài là một mô liên kết phát sinh từ một phần lá thành trung bì ngoài phôi (Hình 16.19). Trong ba tháng đầu thời kỳ có thai, màng ối ngăn cách khoang ối nằm bên trong với một khoang lớn hơn, gọi là *khoang ngoài phôi*, nằm ở bên ngoài (Hình 16.16.17A,B và 16.19).
- *Màng đệm*. Màng đệm cũng được tạo ra từ giai đoạn phôi thai, định ranh giới cho phôi nang và tiếp giáp với phần nội mạc thân tử cung vây quanh phôi nang. Màng đệm cũng gồm hai lớp: lớp trong là một mô liên kết chứa nhiều mạch máu, phát sinh từ một phần khác của lá thành trung bì ngoài phôi, định ranh giới thành ngoài của khoang phôi nang (Hình 16.16 và 16.17A, B) trong ba tháng đầu của thời kỳ có thai; lớp ngoài gọi là *lá nuôi*, phủ trên mặt phôi nang. Lá nuôi lại được phân làm hai lớp: lớp trong giáp với mô liên kết, gọi là *lá nuôi tế bào*, cấu tạo bởi những tế bào có ranh giới rõ rệt nằm sát nhau; lớp ngoài gọi là *lá nuôi hợp bào*, là một lớp bào tương chứa nhiều nhân.

Cuối tháng thứ nhất, đầu tháng thứ hai thời kỳ có thai, trên khắp mặt trứng thụ tinh, có những nơi mô liên kết của màng đệm phát triển, lồi lên trên mặt, đội lá nuôi lên, tạo thành các nhung mao đệm (Hình 16.16, 16.17A, 16.18A và 16.19). Nhưng từ tháng thứ hai, ở phần màng đệm sẽ góp phần vào sự tạo ra màng bọc thai, các nhung mao đệm và lớp lá nuôi phủ mô liên kết dần dần biến đi. Ở phần này, mô liên kết của màng đệm bị lộ trần, màng đệm trở nên nhẵn, gọi là *màng đệm nhẵn hay màng đệm không nhung mao* (Hình 16.17B, 16.18B).

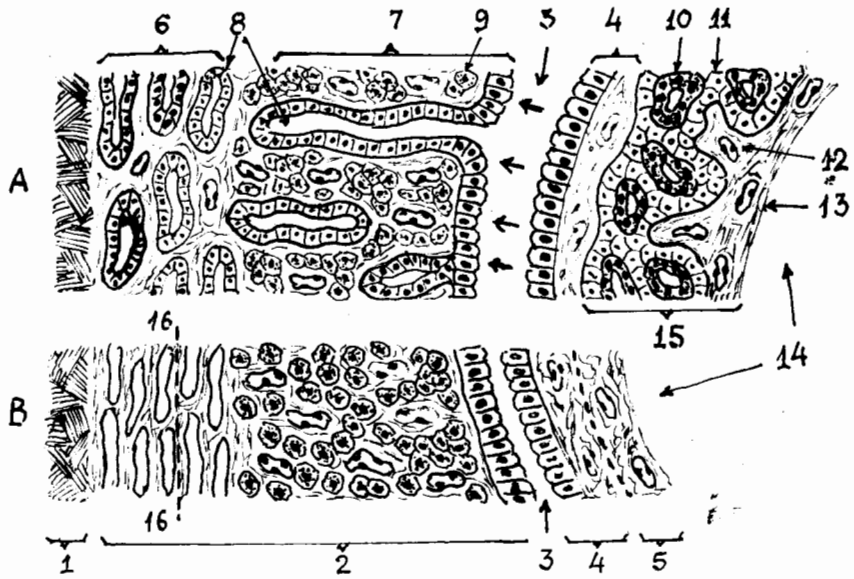

Hình 16.18. Biến đổi cấu tạo màng rụng tử cung, màng rụng trứng và màng đệm

A. Cuối tuần thứ ba (phóng to một phần hình 16.17A).
B. Tháng thứ 2-4 thời kỳ có thai (phóng to một phần hình 16.17B).

1. Tầng cơ tử cung; 2. Màng rụng tử cung; 3. Khoang tử cung; 4. Màng rụng trứng; 5. Màng đệm nhẵn (không nhung mao); 6. Lớp xốp; 7. Lớp đặc; 8. Tuyến tử cung; 9. Tế bào rụng; 10. Lá nuôi hợp bào; 11. Lá nuôi tế bào; 12. Trục liên kết nhung mao đệm; 13. Mô liên kết của màng đệm (một phần lá thành trung bì ngoài phôi); 14. Khoang ngoài phôi; 15. Màng đệm có nhung mao; 16. Đường bong của màng bọc thai khi sổ rau.

– *Màng rụng trứng*. Màng rụng trứng chính là phần nội mạc thân tử cung chính là phần nội mạc thân tử cung có một nơi bị phôi nang phá huỷ thành một hốc để lọt vào đó làm tổ. Khi phôi nang hoàn toàn nằm trong nội mạc, do tăng sinh, biểu mô phủ và mô liên kết bịt kín miệng hốc nhưng ở nơi này, các tuyến tử cung không được tái tạo. Ở nửa cuối tháng thứ nhất và đầu tháng thứ hai, mô liên kết của màng rụng trứng đã tái tạo, lại bị các nhung mao đệm phá huỷ một phần (Hình 16.16, 16.17A, 16.18A). Từ tháng thứ hai, sau khi các nhung mao đệm biến đi, mô liên kết của màng rụng trứng tiếp xúc trực tiếp với mô liên kết của màng đệm (Hình 16.17B và 16.18B).

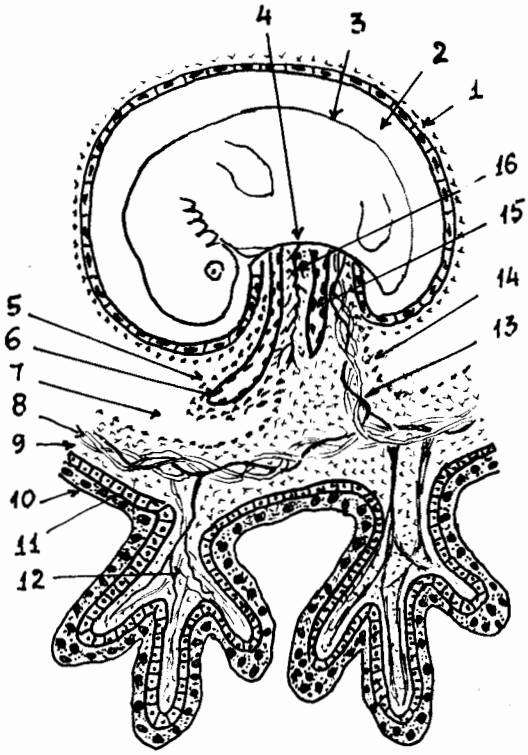

Hình 16.19. Thiết đồ các bộ phận phụ phôi người đầu tháng thứ hai

Màng ối; 2. Khoang ối; 3. Phôi nhìn mặt ngoài; 4. Rốn phôi; 5. Lá tạng trung bì ngoài phôi bọc ống noãn hoàng; 6. Nội bì ống noãn hoàng; 7. Khoang ngoài phôi; 8. Mạch máu nằm trong màng đệm; 9. Mô liên kết của màng đệm (một phần lá thành trung bì ngoài phôi); 10. Lá nuôi hợp bào; 11. Lá nuôi tế bào; 12. Trục liên kết của nhung mao đệm;13. Mạch của cuống phôi; 15. Niệu nang;16. Mạch máu của túi noãn hoàng.

– *Màng rụng tử cung*. Khi phôi nang làm tổ, toàn bộ màng rụng có một phản ứng gọi là *phản ứng màng rụng*. Phản ứng này đặc trưng bởi những biến đổi cấu tạo của mô liên kết thuộc lớp đệm nội mạc. Lúc đó, ở màng rụng trứng, các tế bào liên kết hình sao, hình thoi nằm ở lớp chức năng (lớp nông) của mô liên kết đệm tích luỹ nhiều chất dinh dưỡng (glycogen, lipid...), trương to lên thành những tế bào hình đa diện, hình cầu, gọi là *tế bào rụng*, nằm sát nhau, tạo thành một mô giống biểu mô. Trong lớp này, do bị chèn ép bởi tế bào rụng, các đoạn tuyến tử cung nằm gần biểu mô phủ nội mạc biến mất; một lớp mô mới xuất hiện gọi là *lớp đặc*, cấu tạo chủ yếu bởi tế bào rụng. Ở lớp mô liên kết đệm sâu hơn, giáp với tầng cơ tử cung, các đáy tuyến tử cung bè ra theo hướng tiếp tuyến với tầng này. Biểu mô phủ đáy tuyến biến đi gần hết. Lòng các đáy tuyến trở thành những khe hẹp, không có thành riêng, xếp theo hướng tiếp tuyến với tầng cơ tử cung, tạo thành *lớp xốp* (Hình 16.18).

Do thai ngày càng lớn, khoang ối ngày càng nở to ra. Tới tháng thứ tư của thời kỳ có thai, mô liên kết phủ ngoài màng ối đến dán vào mô liên kết của màng đệm, khoang ngoài phôi bị lấp kín (Hình 16.17B,C). Tới tháng thứ năm, đến lượt màng rụng trứng đến dán vào màng rụng tử cung (Hình 16.18), lấp kín khoang tử cung. Hai biểu mô phủ hai màng rụng này nằm đối diện nhau, sau khi đã dán vào nhau, bị tiêu đi (Hình 16.17B,C).

3.4.1.2. Màng bọc thai khi đã hoàn thành cấu tạo

Như vậy ở nửa cuối của thời kỳ có thai, cấu tạo của màng bọc thai đã hoàn thành và trong khoang tử cung chỉ còn lại một khoang lớn duy nhất là khoang ối chứa nước ối, trong đó thai nằm lơ lửng (Hình 16.17C). Ở mặt trông vào khoang ối, màng bọc thai được phủ bởi một biểu mô đơn vốn thuộc biểu mô màng ối. Ở mặt trông vào tầng cơ tử cung, lớp xốp và lớp đặc thuộc màng rụng tử cung còn phân biệt được. Xen giữa biểu mô màng ối và lớp đặc là một lớp mô liên kết được tạo ra từ các mô liên kết của bốn cái màng đã sát nhập vào nhau (màng ối, màng đệm, màng rụng trứng, màng rụng tử cung), lẫn lộn với nhau, không phân biệt được chúng thuộc màng nào nữa (Hình 16.17C).

Ở chỗ đối diện với lỗ trong ống cổ tử cung, vì không có màng rụng tử cung và vì màng rụng trứng rất mỏng nên màng đệm được coi như bị lộ ra ngoài và màng bọc thai rất mỏng. Khi chuyển dạ, màng bọc thai rách ra ở chỗ này, nước ối thoát ra ngoài, gây ra hiện tượng *vỡ ối*.

3.4.1.3. Chức năng nước ối

Sự sản xuất nước ối chưa được biết đầy đủ, nhưng người ta đã thấy thành phần cấu tạo nước ối gần giống thành phần cấu tạo huyết thanh mẹ và nước ối trao đổi chất với máu mẹ qua hệ tuần hoàn rau. Lượng nước ối tăng dần trong thời gian có thai. Trong tháng cuối, khoang ối chứa khoảng 1 lít nước ối và mỗi ngày thai nuốt khoảng 0,5 lít. Qua thành ruột thai, nước ối được hấp thụ vào máu thai. Đồng thời thai lại tiết nước và các chất cặn bã vào khoang ối. Như vậy trong thời gian có thai, thành phần cấu tạo nước ối luôn luôn thay đổi. Nước ối đảm nhiệm nhiều chức năng.

- Tạo ra một cái đệm bằng môi trường lỏng để thai tránh được những chấn động cơ học có hại cho thai, phát sinh từ môi trường ngoài;
- Làm cho thai không dính vào màng ối;
- Làm cho thai dễ cử động trong môi trường lỏng;
- Chống khô ráo cho thai;
- Giữ cân bằng lượng nước trong thai: khi thiếu nước, thai tăng cường hấp thụ nước ối, khi thừa nước, thai thải bớt lượng nước thừa vào khoang ối.

3.4.2. Dây rốn

3.4.2.1. Nguồn gốc và sự hình thành

Dây rốn được tạo ra từ hai bộ phần phụ của phôi đều có nguồn gốc từ trứng thụ tinh: *túi noãn hoàng* và *cuống phôi*.

Trong tuần thứ hai và thứ ba, khi phôi người còn là một tấm phẳng, hình tròn, dẹt, gọi là đĩa phôi, túi noãn hoàng nằm ở mặt bụng phôi, thành túi gồm một hàng tế bào nội bì dẹt, phủ ngoài bởi lá tạng của trung bì ngoài phôi. Còn cuống phôi là một khối trung bì nối đuôi phôi với màng đệm. Tế bào nội bì túi noãn hoàng phát triển vào cuống phôi, tạo thành một túi thừa gọi là *niệu nang* (Hình 16.16).

Cuối tháng thứ nhất, đầu tháng thứ hai, khi phôi người dần dần trở thành một khối lồi hẳn vào khoang ối, đuôi phôi cong dần về phía bụng phôi, cuống phôi chứa niệu nang, dần dần được đưa từ phía đuôi về phía bụng phôi, tiến sát tới túi noãn hoàng đã dài ra thành một ống hẹp gọi là *ống noãn hoàng*. Trung bì cuống phôi bao quanh ống noãn hoàng, cùng với trung bì phủ ngoài ống ấy tạo ra dây rốn. Dây rốn ngày càng dài và khi màng ối đã dán vào màng đệm, dây rốn được phủ ngoài bởi màng ối (Hình

16.19). Ở phôi người, túi noãn hoàng và niệu nang sớm trở thành cơ quan vô dụng nên nội bì túi noãn hoàng và nội bì niệu nang biến đi sớm.

3.4.2.2. Cấu tạo dây rốn

Khi thai lọt ra khỏi bụng mẹ, dây rốn dài 50 cm, có đường kính 1,0-1,5cm, nối rốn thai với rau. Nếu ngắn quá, dây rốn làm cho thai khó lọt ra ngoài. Nếu dài quá, dây rốn có thể cuốn chung quanh cổ thai, thắt nó lại, làm cho thai không hay kém phát triển, và cũng gây ra đẻ khó. Trên thiết đồ ngang, dây rốn được phủ ngoài bởi biểu mô lát đơn, vốn là biểu mô màng ối. Bên trong biểu mô là một khối mô liên kết nhầy rất ít tế bào liên kết nhưng nhiều chất căn bản nhầy, được tạo ra từ các lá trung bì phủ ngoài màng ối, túi noãn hoàng và mặt trong màng đệm và từ khối trung bì của cuống phôi. Khối mô liên kết ấy, gọi là *chất đông Wharton*, vùi hai động mạch rốn và một tĩnh mạch rốn, những mạch máu được tạo ra trong trung bì cuống phôi (Hình 16.20).

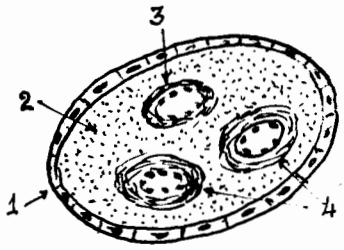

Hình 16.20. Thiết đồ ngang dây rốn khi đã hoàn thành cấu tạo

1. Biểu đồ màng ối; 2. Mô liên kết nhầy (chất đông Wharton); 3. Tĩnh mạch rốn; 4. Động mạch rốn.

3.4.3. Rau

Rau là bộ phận phụ quan trọng nhất của phôi thai vì đảm nhiệm nhiều chức năng có liên quan rất mật thiết đến sự sống và sự phát triển của thai trong bụng mẹ.

3.4.3.1. Nguồn gốc và cấu tạo

Cũng như màng bọc thai, rau được cấu tạo một phần bởi những bộ phận phát sinh từ trứng thụ tinh bao gồm màng ối và màng đệm (trong số đó màng đệm là bộ phận chủ yếu và quan trọng nhất) và phần khác có nguồn gốc từ cơ thể mẹ, lá đáy, chính là màng rụng rau.

Khi sổ, rau có hình đĩa tròn, đường kính khoảng 20cm, dày khoảng 3cm, nặng chừng 500g. Mặt trông vào khoang ối nhẵn, có dây rốn dính vào chính giữa hay hơi lệch tâm (Hình 16.21A). Mặt bong từ tử cung sần sùi, có nhiều rãnh (Hình 16.21B). Bờ của đĩa rau (biên giới giữa đĩa rau và màng

bọc thai) là nơi ba màng rụng nối tiếp với nhau (Hình 16.16). Trên thiết đồ cắt theo chiều dày đĩa rau, ba bộ phận cấu tạo rau (màng ối, màng đệm và lá đáy xếp thứ tự theo hướng từ khoang ối tới tầng cơ tử cung (Hình 16.22).

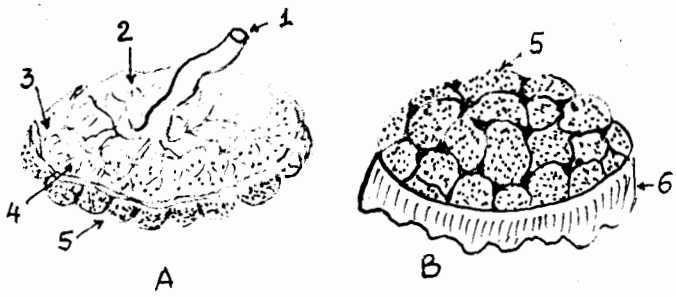

Hình 16.21. Rau nhìn mặt ngoài khi sổ ra

A. Mặt trông vào khoang ối; Mặt bị bong

1. Dây rốn; 2. Màng ối (đã cắt bỏ phần lớn để thấy màng đệm ở bên dưới); 3. Màng đệm; 4. Mạch máu của màng đệm; 5. Múi rau; 6. Màng bọc thai (nhìn mặt ngoài khi rau sổ).

- *Màng ối.* Phần màng ối phủ mặt rau trông vào khoang ối có cấu tạo không khác phần màng ối phủ màng bọc thai trông vào khoang ấy, nghĩa là gồm một biểu mô lát đơn và một lớp mô liên kết. Cũng như ở màng bọc thai, ở rau, khi màng ối đến dán vào màng đệm, các lớp mô liên kết của hai màng này lẫn vào nhau, không phân biệt được chúng nữa (Hình 16.22).
- *Màng đệm.* Phần màng đệm của rau gồm một lớp mô liên kết và những chùm nhung mao đệm. Lớp mô liên kết chứa những động mạch đệm và tĩnh mạch đệm nối tiếp với những động mạch và tĩnh mạch rốn từ dây rốn tới.

Khác với phần màng đệm tham gia vào sự cấu tạo màng bọc thai, ở phần màng đệm tham gia cấu tạo rau, từ tháng thứ hai của thời kỳ có thai, các nhung mao đệm không biến đi, tiếp tục phát triển rất mạnh. Lúc đó ở mặt trông vào màng rụng rau có khoảng 200 thân chính, từ đó chia nhánh nhiều lần để tạo ra những chùm nhung mao đệm. Thân chính cũng như các nhánh và các nhung mao đệm có một trục liên kết chứa những nhánh của

động mạch đệm và tĩnh mạch đệm. Trong trục liên kết cả nhung mao đệm còn có một lưới mao mạch đệm nối nhánh tận cùng của động mạch đệm với nhánh nguồn gốc của tĩnh mạch đệm (Hình 16.22).

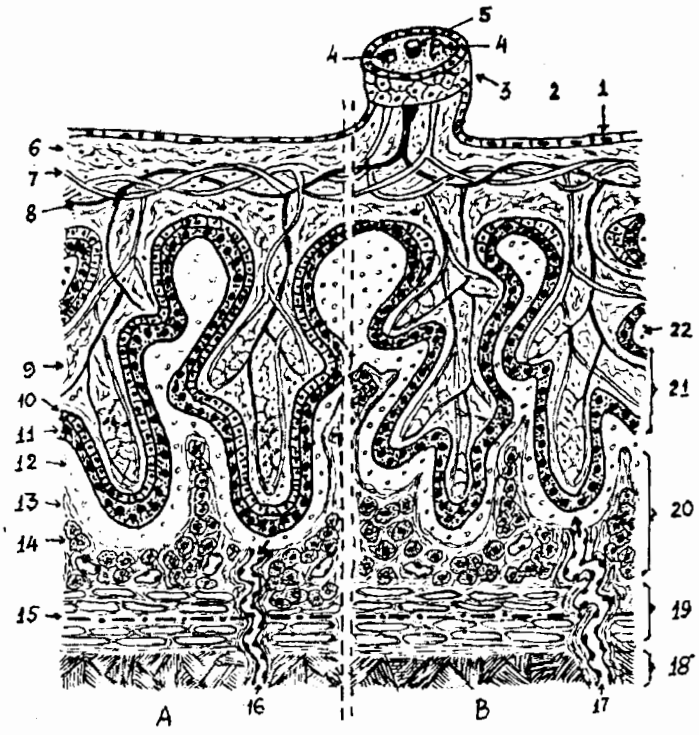

Hình 16.22. Cấu tạo rau loài người

A. Trước tháng thứ tư; B.Tháng cuối thời kỳ có thai

1. Biểu mô màng ối; 2. Khoang ối; 3. Dây rốn; 4. Động mạch rốn; 5. Tĩnh mạch rốn; 6. Mô liên kết màng đệm; 7. Động mạch đệm; 8. Tĩnh mạch đệm; 9. Trục liên kết nhung mao đệm; 10. Lá nuôi tế bào; 11. Lá nuôi hợp bào; 12. Hốc chứa máu mẹ; 13. Vách ngăn; 14. Tế bào rụng; 15. Đường rau sẽ bong khi sổ rau; 16. Tĩnh mạch rau; 17. Động mạch rau; 18. Tầng cơ tử cung; 19. Lớp xốp; 20. Lớp đặc; 21. Nhung mao đệm; 22. Khoang gian nhung mao.

Trước tháng thứ tu, các trục liên kết ấy đều được phủ bởi lá nuôi gồm hai lớp: lớp lá nuôi tế bào nằm giáp với trục liên kết và lớp lá nuôi hợp bào ở trên mặt giáp với màng rụng rau (Hình 16.22A). Trên mặt này, lớp lá nuôi hợp bào có nhiều vi nhung mao ngắn. Từ tháng thứ tư, lớp lá nuôi tế bào biến dần đi. Tới hai tháng cuối thời kỳ có thai, lớp ngắn này chỉ còn sót lại ở gốc của các thân chính dưới dạng những đám nhỏ tế bào (Hình 16.22B).

– *Lá đáy.* Ở lá đáy cũng có những biến đổi cấu tạo giống như màng rụng tử cung, nghĩa là cũng có sự tạo ra lớp đặc và lớp xốp. Lớp đặc cũng cấu tạo bởi chủ yếu là những tế bào rụng và lớp xốp cũng gồm các khe trống hẹp không có thành riêng xếp theo hướng tiếp tuyến với tầng cơ tử cung, vốn là những đáy tuyến tử cung đã mất gần toàn bộ biểu mô và xếp theo hướng ấy (Hình 16.22). Sự tạo ra lớp xốp ở màng rụng tử cung và màng rụng rau làm cho màng bọc thai và rau dễ bong ra, khi sổ rau, ở lớp này. Ngoài ra lá đáy còn có những đặc điểm cấu tạo khác không thấy có ở màng rụng tử cung:

+ Lớp đặc của màng rụng rau (lá đáy) bị xâm nhập bởi những chùm nhung mao đệm. Nhờ lá nuôi hợp bào tiết ra những enzym, những nhung mao đệm phá huỷ lớp đặc của lá đáy thành những hốc. Các mao mạch bị phá huỷ. Miệng của các động mạch và tĩnh mạch tử cung (ở màng rụng rau, những động mạch và tĩnh mạch này gọi là những tĩnh mạch tử cung (ở màng rụng rau, những động mạch và tĩnh mạch này gọi là những *động mạch và tĩnh mạch rau*) mở trực tiếp vào các hốc ấy. Khoảng trống chứa máu nằm xen giữa các nhung mao đệm gọi là *khoảng gian nhung mao* (Hình 16.22). Các hốc chứa máu ấy có tác dụng tăng cường sự lưu thông máu mẹ trong màng rụng rau và góp phần vào sự tạo ra trong rau một hệ thống tuần hoàn mới gọi là *hệ tuần hoàn rau*. Những sản phẩm tiêu huỷ màng rụng rau cũng được nhung mao đệm hấp thụ. Lá nuôi hợp bào có khả năng thực bào những chất vốn được tích luỹ trong bào tương tế bào rụng, thí dụ những chất glycogen. Như vậy lớp đặc của màng rụng rau có tác dụng dinh dưỡng đối với thai, đặc biệt là ở các giai đoạn phát triển sớm của phôi, khi hệ tuần hoàn rau chưa thành lập.

+ Tuy vậy những nhung mao đệm không phá huỷ toàn bộ màng rụng rau. Ở lớp đặc vẫn còn sót lại những vách ngăn các hốc máu với nhau và ngăn các hốc máu với lớp xốp. Một số nhung mao đệm bám vào các vách đó, được gọi là *nhung mao bám*. Một số nhung mao đệm khác luồn đầu của chúng vào miệng các mạch máu, thường là những tĩnh mạch rau lớn.

+ Những rãnh ở mặt rau bong ra chia mặt này thành những ô (Hình 16.21B) tương ứng với những khối mô được định ranh giới bởi những vách ngăn cách các hốc máu trong đó có các chùm nhung mao đệm nhúng vào, thấy ở bên trong rau. Mỗi khối mô ấy gọi là một *múi rau*.

+ Đến kỳ sinh đẻ, sau khi rau và màng bọc thai đã tống ra ngoài, trong tử cung các tế bào biểu mô đáy tuyến tử cung và tế bào liên kết tăng

sinh để tái tạo nội mạc thân tử cung. Khoảng một tháng sau khi đẻ, nội mạc thân tử cung đã có cấu tạo bình thường. Người ta thường ví sự bong màng rụng tử cung và màng rụng rau khi sinh đẻ như sự bong nội mạc thân tử cung khi hành kinh.

3.4.3.2. Tuần hoàn rau và hàng rào rau

Ở tháng cuối thời kỳ có thai, rau loài người chứa khoảng 150ml máu và lưu lượng máu qua rau khoảng 500ml/phút. Như vậy cứ mỗi phút, máu trong rau được đổi mới ba lần. Máu từ thai đến rau bằng động mạch rốn và từ rau trở về thai bằng tĩnh mạch rốn sau khi vận chuyển qua dây rốn. Máu mẹ đến rau bằng động mạch rau, sau khi lưu thông qua các khoảng gian nhung mao nằm trong các hốc máu, máu mẹ trở về cơ thể mẹ qua tĩnh mạch rau. Trong rau, máu mẹ và máu thai không trộn lẫn với nhau, giữa chúng có một hàng rào ngăn cách. Hàng rào này, gọi là *hàng rào rau*, tạo thành bởi những thành phần cấu tạo nhung mao đệm. Trong ba tháng đầu thời kỳ có thai, nó dày khoảng 25 micromet, từ máu mẹ sang máu thai gồm bốn lớp: lá nuôi hợp bào, lá nuôi tế bào, mô liên kết tạo thành trục nhung mao đệm và lớp nội mô của mao mạch đệm. Ở tháng cuối thời kỳ có thai, nó chỉ còn dày khoảng 3,9 micromet và gồm hai lớp: lá nuôi hợp bào và nội mô mao mạch đệm vì lớp lá nuôi tế bào đã biến đi và nội mô mao mạch đệm nằm sát vào lớp lá nuôi hợp bào (Hình 16.23), bởi vậy sự trao đổi chất giữa máu mẹ và máu thai rất thuận lợi.

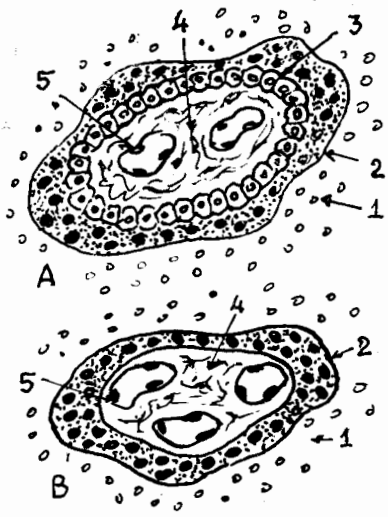

Hình 16.23. Hàng rào rau

A. Trước tháng thứ tư;

B. Tháng cuối thời kỳ có thai.

1. Máu mẹ trong khoảng gian nhung mao; 2. Lá nuôi hợp bào; 3. Lá nuôi tế bào; 4. Mô liên kết của trục nhung mao đệm; 5. Tế bào nội mô của mao mạch đệm.

3.4.3.3. Chức năng của rau

– *Trao đổi chất và chuyển hoá.*

Trao đổi chất giữa máu mẹ và máu thai qua hàng rào rau là một trong số những nhiệm vụ chủ yếu và rất quan trọng của rau đối với thai. Những

chất dinh dưỡng như nước, các chất muối khoáng, các chất điện giải, oxy, các hormon, kháng thể và nói chung những dược phẩm được người mẹ sử dụng thời gian có thai đều từ máu mẹ lọt qua hàng rào rau sang máu thai. Ngược lại, nước, những chất dị hoá, những chất cặn bã cần sa thải, khí CO_2... từ máu thai lọt qua hàng rào rau sang máu mẹ để đào thải ra ngoài. Hàng rào rau không có cấu tạo đơn giản của màng bán thấm. Sự trao đổi chất qua hàng rào rau gồm nhiều hiện tượng lý hoá rất phức tạp xảy ra theo nhiều cơ chế khác nhau.

Những chất lọt qua hàng rào rau theo cơ chế khuyếch tán đơn giản gồm nước, các muối Na, K, Ca, Mg... một số acid amin, urê, creatin, creatinin, amoniac, các chất khí O_2 và CO_2 các thuốc gây mê, các hợp chất tan trong mỡ... Sự trao đổi khí qua hàng rào rau là nhờ sự chênh lệch áp lực khí giữa máu mẹ và máu thai.

Những chất lọt qua hàng rào theo *cơ chế khuếch tán dễ dàng* (còn gọi là cơ chế khuếch tán thuận lợi) đòi hỏi sự có mặt một chất vận tải. Những monosaccharid lọt qua hàng rào rau theo cơ chế này, nhờ đó glucose từ máu mẹ sang máu thai, được tích luỹ ở gan thai dưới dạng glycogen.

Những chất lọt qua hàng rào rau theo *cơ chế vận chuyển tích cực*, thí dụ một số acid amin khác, các ion sắt..., đòi hỏi sự cung cấp năng lượng.

Những chất insulin, thyroxin, curare, heparin không lọt qua hàng rào rau. Khả năng của các immunoglobulin lọt qua hàng rào rau không giống nhau. Miễn dịch globulin G lọt qua được hàng rào rau, trong khi đó immunoglobulin A, có cùng phân tử lượng, không lọt được. Bình thường có một ít máu thai lọt sang máu mẹ và ngược lại. Trong trường hợp này, nếu máu thai có yếu tố Rh(+) và máu mẹ có yếu tố Rh (–), sau khi máu thai lọt sang, trong máu mẹ xuất hiện kháng thể kháng huyết cầu Rh (–). Khi từ máu mẹ lọt sang máu thai, kháng thể này phá huỷ hồng cầu thai, gây ra bệnh vàng da hoại huyết cho thai. Sự truyền máu sớm cho thai và sự sử dụng kháng thể của immunoglobulin kháng Rh là những biện pháp được dùng để phòng ngừa và điều trị bệnh này cho thai.

Trong rau có bốn loại enzym thấy ở gan người trưởng thành, có tác dụng chuyển hoá các dược phẩm. Đó là oxydase, reductase, hydrolase và transferase.

– *Bài tiết hormon.* Lá nuôi hợp bào phủ ngoài các nhung mao đệm đảm nhiệm chức năng tiết ra nhiều loại hormon như hormon hướng sinh dục của rau (gonadotrophin rau), hormon hướng thân của rau,

estrogen và progesteron. Rau tiết ra hormon hướng sinh dục để duy trì sự tồn tại hoạt động của hoàng thể cho đến khi rau thay thế hoàng thể tiết ra estrogen và progesteron. Lượng hormon hướng thân do rau bài tiết tăng lên tới tuần thứ 38. Từ tháng thứ 2-3 rau đã tiết ra estrogen và progesteron và tới tháng thứ 4-5 rau thay thế hoàng thể tiết ra hai hormon này. Sự bài tiết hormon bởi rau được dùng làm cơ sở cho những xét nghiệm máu và nước tiểu của người mẹ đang có thai để xác định hoạt động chức năng của rau, chẩn đoán một số bệnh phát sinh do phát triển bất thường hoặc rối loạn hoạt động của rau như chửa trứng, ung thư biểu mô màng đệm (chorioepitheliome), những bệnh như giảm oxy mô của thai, và để chẩn đoán khả năng xảy ra những phát triển bất thường hay tử vong của thai.

– *Chức năng của rau bảo vệ thai chống sự xâm nhập của sinh vật.* Rau không có khả năng ngăn cản sự xâm nhập của các ký sinh vật như *Toxoplasma*, các vi khuẩn như xoắn khuẩn giang mai, các virus như *Cytomegalovirus*, virus *Rubella*, *coxacskie* virus, HIV... từ cơ thể mẹ sang thai. Ở các giai đoạn phát triển sớm của cá thể, các sinh vật này có thể gây những dị tật bẩm sinh cho thai như mù, điếc bẩm sinh, tật não nhỏ, trí tuệ kém phát triển... HIV (Human Immunodeficiency Virus) là một loại virus mới được phát hiện trong khoảng hơn mười năm gần đây và đã được biết là có tác hại gây ra *hội chứng suy giảm miễn dịch của loài người* (AIDS-Agents of Immune Deficiency Syndrome), có khả năng từ máu mẹ lọt qua hàng rào rau sang máu thai khi thai còn sống trong bụng mẹ, hay khi sinh đẻ, hoặc qua sữa mẹ khi người mẹ nuôi con. Trẻ nhiễm HIV từ khi còn nằm trong bụng mẹ, khi ra đời vẫn sống bình thường nhưng khi ba tuổi sẽ biểu lộ hội chứng suy giảm miễn dịch (AIDS) và dễ mắc các bệnh nhiễm khuẩn khác.

– *Chức năng miễn dịch.* Khả năng miễn dịch thụ động của thai là do immunoglobulin G từ máu mẹ lọt qua hàng rào rau sang máu thai. Nhưng thai chỉ có tính miễn dịch thụ động tạm thời đối với một số bệnh như sởi, thuỷ đậu, bạch cầu... và không có tính miễn dịch đối với một số bệnh khác như ho gà. Về mặt miễn dịch, thai là một sinh vật có cấu trúc miễn dịch khác cơ thể mẹ, tại sao thai có thể sống và phát triển trong bụng mẹ, không bị cơ thể mẹ đào thải ra ngoài trong suốt thời gian có thai? Ngày nay người ta thừa nhận rằng đó là do hai yếu tố:

+ Có một hàng rào vô bào, cấu tạo chủ yếu bởi sialomucin, ở trên mặt lá nuôi phủ các nhung mao đệm để ngăn cách các protein lạ của thai với các mô của cơ thể mẹ.

+ Có một hàng rào mô ngăn cản các tế bào có thẩm quyền miễn dịch lọt từ máu mẹ sang máu thai.

Tóm lại, nhờ sự có mặt của nhung mao đệm, rau đảm nhiệm nhiều chức năng rất quan trọng đối với thai và được thực hiện bởi nhiều cơ quan của người trưởng thành. Thật vậy, rau đảm nhiệm chức năng trao đổi khí của phổi, chức năng của ống tiêu hoá hấp thụ các chất dinh dưỡng từ máu mẹ, chức năng của gan tích luỹ glycogen, khử độc và chuyển hoá các dược phẩm, chức năng của nhiều tuyến nội tiết để tiết nhiều loại hormon và cuối cùng, chức năng của thận để đào thải các chất cặn bã qua máu mẹ ra ngoài.

4. ÂM ĐẠO

Thành âm đạo, kể từ trong ra ngoài, gồm ba tầng mô:

4.1. Tầng niêm mạc

Mặt niêm mạc không bằng phẳng, có những nếp nhăn ngang do biểu mô âm đạo dày lên. Ở thai và em bé mới ra đời, những nếp nhăn ấy nhiều và rộng, sau đó chúng dần dần teo đi và biến mất ở những phụ nữ sinh đẻ nhiều lần. Ngoài ra ở thành trước và thành sau âm đạo có hai nếp lồi dọc ở gần đường giữa gọi là những cột âm đạo. Niêm mạc âm đạo là niêm mạc có nhú chân bì.

4.1.1. Biểu mô

Biểu mô âm đạo là biểu mô lát tầng không sừng hoá. Tế bào biểu mô chứa nhiều glycogen.

4.1.2. Lớp đệm

Lớp đệm, ngăn cách với biểu mô bởi màng đáy, là một mô liên kết chứa nhiều sợi liên kết, nhất là sợi chun, ít tế bào liên kết, nhiều mạch máu. Lớp đệm lồi vào biểu mô, tạo thành những nhú chân bì chứa nhiều mạch. Trong lớp đệm có tế bào lympho, nhiều ít tuỳ từng vùng, có thể họp thành nhiều điểm bạch huyết. Lớp đệm không chứa tuyến. Những tuyến, nếu thấy trong lớp đệm của âm đạo, chỉ là những tuyến cổ tử cung lạc chỗ hay những tuyến âm hộ-âm đạo (tuyến Bartholin) bị tách rời.

4.2. Tầng cơ

Tầng cơ âm đạo có hai lớp trơn: lớp vòng ở trong, lớp dọc ở ngoài, nhưng có sự trao đổi các bó sợi cơ giữa hai lớp ấy. Chung quanh lỗ âm đạo, lớp cơ vòng tạo ra *cơ thắt âm đạo.*

4.3. Tầng vỏ xơ

Tầng vỏ xơ là một mô liên kết chứa nhiều sợi chun và tiếp với mô liên kết xung quanh.

5. NHỮNG CƠ QUAN SINH DỤC NGOÀI

Những cơ quan sinh dục ngoài (âm hộ) gồm hai phần: phần phủ bởi niêm mạc gồm tiền đình và màng trinh; phần phủ bởi da gồm âm vật, các môi nhỏ và môi lớn. Ở âm hộ có những tuyến tiết nhầy.

5.1. Tiền đình và màng trinh

Tiền đình và màng trinh được phủ bởi biểu mô lát tầng giống biểu mô âm đạo. Màng trinh là một màng xơ chứa nhiều sợi cơ trơn và được phủ ở cả hai mặt bởi biểu mô. Ở tiền đình có những tuyến tiết nhầy nhỏ.

5.2. Âm vật

Âm vật của nữ giới tương đương với dương vật của nam giới và có một mô cương giống ở thể hang. Trong da âm vật có những tuyến nhỏ.

5.3. Các môi nhỏ và lớn

Những môi nhỏ và lớn có cấu trúc giống như da và cũng có những tuyến bã và tuyến mồ hôi. Trong trục xơ chun của môi nhỏ còn chứa nhiều mạch. Môi lớn có cả lông và ở phần sau môi lớn có những sợi cơ trơn dọc.

Các cơ quan sinh dục ngoài được phân bố nhiều đầu tận cùng thần kinh cảm giác trần và nhiều tiểu thể xúc giác, do đó rất dễ nhạy cảm với các kích thích. Những tiểu thể Meissner thấy ở nhú chân bì. Những tiểu thể Vater-Pacini thấy ở lớp sâu của mô liên kết môi lớn và trong thể hang của âm vật.

5.4. Những tuyến phụ thuộc âm hộ

Những tuyến phụ thuộc âm hộ gồm:

5.4.1. Những tuyến quanh niệu đạo, còn gọi là tuyến *Skène*, tương đương với tuyến tiền liệt của nam giới (Hình 16.1) nhưng lại là tuyến kiểu chùm nho tiết nhầy, mở ra ngoài ở bên cạnh lỗ niệu đạo.

5.4.2. Tuyến âm hộ-âm đạo, còn gọi là tuyến Bartholin, tương đương với tuyến hành niệu đạo của nam giới (tuyến Cowper). Đó là những tuyến ống túi tiết nhầy. Những tế bào tuyến tiết ra một chất nhầy ưa màu muci-carmin. Mỗi tuyến âm hộ-âm đạo có một ống bài xuất dài tới 12-15mm mở vào rãnh xen vào giữa màng trinh với môi nhỏ.

6. TUYẾN VÚ

Vú là cơ quan dùng để nuôi con, cấu tạo bởi những khối tuyến ngoại tiết nằm ngay dưới da và đẩy da lồi lên. Những khối tuyến ngoại tiết ấy gọi là tuyến vú, có nguồn gốc là ngoại bì da, có cấu trúc và kiểu phát triển như tuyến mồ hôi. Tuyến vú chỉ phát triển mạnh ở giống cái.

Ở động vật có vú, số lượng và vị trí tuyến vú thay đổi tuỳ từng loài. Nói chung, tuyến vú phát triển ở chi nào có năng lực trội hơn chi kia. Ở loài người, bình thường chỉ có một đôi tuyến vú ở ngực.

Da phủ ngoài tuyến vú có một vùng tròn, gọi là quầng vú, có màu thẫm

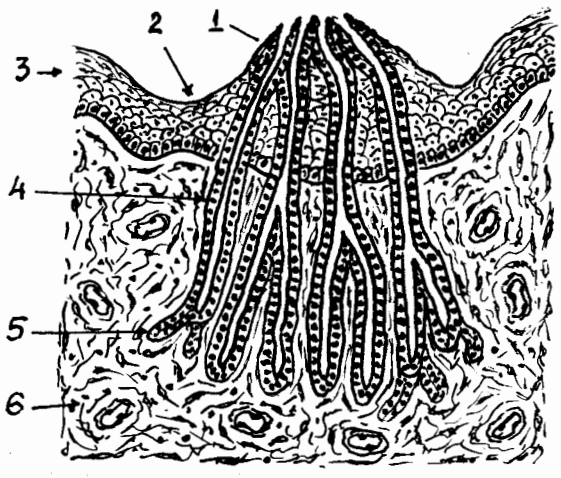

Hình 16.24. Tuyến vú trẻ mới ra đời

1. Núm vú; 2. Quầng vú; 3. Biểu bì da vú; 4. Ống dẫn sữa; 5. Mầm đặc; 6. Mô liên kết dưới da vú.

hơn vùng chung quanh. Chính giữa quầng vú có một khối nhô lên gọi là núm vú. Ở nữ giới, cấu tạo tuyến vú thay đổi tuỳ theo giai đoạn phát triển cá thể.

6.1. Trước tuổi dậy thì

6.1.1. Ở trẻ mới ra đời

Quầng vú và núm vú chìm dưới mặt da. Tuyến vú vùi trong mô liên kết dưới da và cấu tạo bởi 15-20 ống dẫn sữa mà một đầu mở ra trên mặt da núm vú, còn đầu kia chia nhánh và tận cùng bằng một mầm biểu mô đặc không có nang tuyến (Hình 16.24).

6.1.2. Một vài ngày sau khi ra đời

Do tác động của hormon trong máu mẹ (thí dụ estrogen) truyền sang cho thai trước khi cắt dây rốn, tuyến vú bị xung huyết tạm thời và tiết ra một chất lỏng gọi là *sữa phù thuỷ*, một chất béo do tế bào biểu mô ống dẫn sữa sản xuất ra. Sau một vài tuần, sự tiết sữa phù thuỷ ngừng lại.

6.1.3. Ở trẻ em và nam giới

Ở trẻ em, do sự phát triển của mô liên kết dưới da vú, quầng vú và núm vú mới nhô lên mặt da. Tuyến vú chỉ cấu tạo bởi các ống dẫn sữa chia một ít nhánh ở đầu nằm sâu dưới da. Các nang tuyến không phát triển. Ở nam giới, tuyến vú giữ nguyên tình trạng này suốt đời (Hình 16.25).

Tuy nhiên, ở nam giới, hệ thống ống dẫn sữa có thể đáp ứng lại các tác động kích thích của các hormon và khi dạy thì có thể tăng sinh tạm thời.

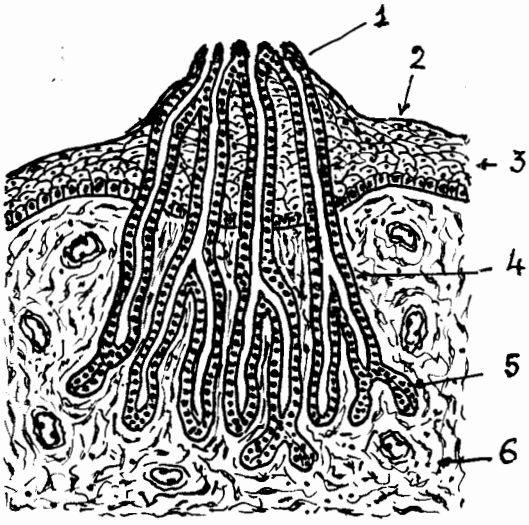

Hình 16.25. Tuyến vú trẻ em gái và nam giới

1. Núm vú; 2. Quầng vú; 3. Biểu bì da vú; 4. Ống dẫn sữa; 5. Mầm đặc ở đầu ống dẫn sữa.

Trong trường hợp có dị tật bẩm sinh, thí dụ trong hội chứng Klinefelter, trong trường hợp có giảm sản tinh hoàn (testicular hypoplasia) hoặc ở bệnh nhân có khối u tinh hoàn sản xuất estrogen, tuyến vú phát triển đáng kể và gây ra tật vú to.

6.2. Ở thiếu nữ đến tuổi dạy thì

Khi gần đến tuổi dạy thì, do sự tăng tiết các hormon buồng trứng vào máu, tuyến vú phát triển. Quầng vú to ra và có những tuyến vú phụ xuất hiện dưới dạng trung gian giữa tuyến vú và tuyến mồ hôi. Ở chung quanh quầng vú, da vú có nhiều tuyến mồ hôi và tuyến bã.

Biểu bì da phủ tuyến vú bị xâm nhập bởi những nhú chân bì cao, chứa nhiều mạch máu làm cho da vú có màu hồng nhạt. Biểu bì da núm vú và quầng vú chứa nhiều sắc tố hơn vùng da chung quanh nên có mầu thẫm hơn (Hình 16.26).

Ngay dưới da quầng vú, chung quanh các ống dẫn sữa có nhiều sợi cơ trơn xuất hiện rồi tiến vào núm vú, tạo thành những cơ quầng vú và cơ núm vú làm cho núm vú dài ra, rắn lại để sau khi người phụ nữ sinh đẻ, đứa con dễ mút khi bú.

Ở núm vú, trong biểu bì và trong các nhú chân bì có nhiều đầu tận cùng thần kinh trần trong và trong nhú chân bì còn có nhiều tiểu thể Meissner. Ở da quầng vú, đầu tận cùng thần kinh ít hơn ở núm vú. Vùng da chung quanh quầng vú cũng có nhiều đám rối thần kinh vây quanh các

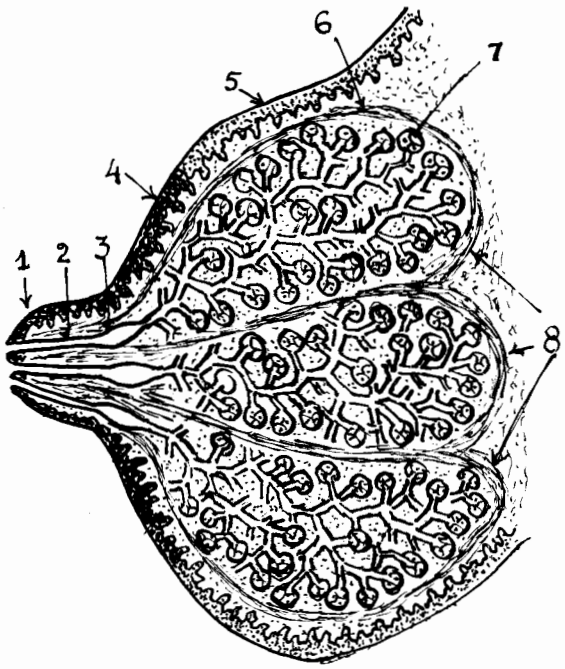

Hình 16.26. Tuyến vú thiếu nữ dạy thì (thiết đồ đứng dọc giữa)

1. Núm vú; 2. Ống dẫn sữa; 3. Xoang dẫn sữa; 4. Quầng vú; 5. Biểu bì da vú; 6. Vách liên kết ngăn các thuỳ; 7. Mầm biểu mô mới phát sinh ở đầu ống dẫn sữa; 8. Các thuỳ tuyến.

nang lông, những đầu thần kinh trần và những tiểu thể xúc giác (tiểu thể Krause và tiểu thể Meckel). Còn những tiểu thể Vater-Pacini nằm sâu hơn, ở hạ bì, trong mô liên kết xen giữa các biểu mô tuyến. Sự phong phú các đầu tận cùng thần kinh ở da vú, đặc biệt là ở quầng vú và nhất là ở núm vú, làm cho vú rất dễ nhạy cảm với các kích thích.

Tuyến vú gồm 15-20 thuỳ có hình không đều, ngăn cách nhau bởi các vách liên kết đặc và toả ra từ núm vú theo hướng nan hoa. Mỗi thuỳ có một ống dẫn sữa riêng với đường kính 0,4-0,7mm. Ở dưới chân núm vú, mỗi ống dẫn sữa có một đoạn ngắn phình to tạo thành xoang dẫn sữa. Do tác động của hormon buồng trứng, ống dẫn sữa dài ra và có những đám tế bào biểu mô nhỏ nhưng chắc và đặc xuất hiện ở đầu, hay ở thành bên của các ống nhỏ nhất. Các đám tế bào này là những đám đặc, không có lòng rõ rệt, nhưng sau khi bị tác động bởi một kích thích thích hợp của hormon, chúng có thể phát triển thành nang tuyến (Hình 16.26). Các đám tế bào biểu mô ấy được lót ngoài bởi màng đáy và xen giữa màng đáy với tế bào biểu mô, có những *tế bào cơ-biểu mô* hình thoi xếp theo hướng song song với các ống dẫn sữa.

Khi các nang tuyến được tạo ra, những tế bào cơ-biểu mô trở thành hình sao và liên lạc với nhau bởi những nhánh của chúng (Hình 16.27). Cho tới khi có thai, các nang tuyến chưa thực sự có hoạt động chế tiết.

Tuyến vú không có một vỏ bọc chung. Vách liên kết gian thuỳ được tạo ra từ mô liên kết dưới da vây quanh khối tuyến vú và tiến vào trong tuyến. Từ vách liên kết gian thuỳ, một mô liên kết thưa hơn có nhiều tế bào và ít sợi tạo keo tiếp tục tiến sâu vào trong khối tuyến, chia mỗi thuỳ thành nhiều tiểu thuỳ. Mô liên kết này cho phép các tiểu thuỳ dãn nở to ra khi các đoạn biểu mô của tuyến phình to trong thời gian có thai hay cho con bú. Những tế bào mỡ tụ họp trong các vách liên kết gian thuỳ, số lượng tế bào mỡ nhiều hay ít, tuỳ từng cô gái. Bởi vậy vú của các cô gái có kích thước khác nhau.

Trong thời kỳ dạy thì, những ống dẫn sữa chia nhánh nhiều lần (Hình 16.26) do mầm biểu mô ở đầu các ống dẫn sữa phát triển mạnh và đầu tận cùng của các ống nhỏ nhất lại xuất hiện những mầm biểu mô mới, đặc hay có lòng hẹp. Ở vùng ngoại vi của tuyến vú, những mầm này vùi trong mô liên kết có ít tế bào sợi nhưng nhiều sợi liên kết. Bởi vậy ở các cô gái tuổi dạy thì hoặc sau khi đã bắt đầu dạy thì, vú nở to ra, rắn, đặc và chắc.

Cho tới nay vẫn còn có nhiều ý kiến bất đồng về vấn đề có hay không những biến đổi cấu tạo có ý nghĩa ở tuyến vú theo từng thời kỳ của chu

kỳ kinh nguyệt. Sự bất đồng ý kiến này do người ta hiếm có những thu thập những tuyến vú ở các thời kỳ khác nhau của chu kỳkinh nguyệt để nghiên cứu.

Ở các giai đoạn sớm của chu kỳ kinh nguyệt, biểu mô tuyến vú trông có vẻ được tạo ra bởi những dây tế bào đặc và sự phân biệt các ống bài xuất với nang tuyến vú không phải là dễ dàng. Người ta cũng đã thông báo rằng ở những giai đoạn muộn hơn trong chu kỳkinh, những tế bào biểu mô tuyến trở thành hình khối vuông hoặc hình trụ thấp, lòng ống có thể phát hiện.

Theo một số ít công trình nghiên cứu có giá trị, người ta kết luận rằng, có thể phát hiện ở biểu mô tuyến vú những biến đổi cấu tạo có tính chu kỳ theo từng thời kỳ của chu kỳ kinh, nhưng những biến đổi này chỉ là những biến đổi cấu tạo rất nhỏ, kém quan trọng. Ngoài ra, vào khoảng giữa chu kỳ kinh nguyệt, mô liên kết vây quanh biểu mô tuyến vú được phân bố nhiều mạch máu. Những cảm giác mà người phụ nữ cảm thấy vào khoảng giữa chu kỳ kinh nguyệt như vú cương lên và có vẻ to ra, thực ra phụ thuộc chủ yếu vào sự tăng lưu lượng máu, sự ứ máu và hiện tượng phù trong mô liên kết của vú.

6.3. Ở thời kỳ có thai

6.3.1. Trong thời gian đầu của thời kỳ có thai

Da vú có màu hồng tươi do chứa nhiều mao mạch máu. Biểu bì da quầng vú và nhất là biểu bì da núm vú ngày càng chứa nhiều sắc tố đen melanin nên dần dần có màu nâu rồi thâm lại. Ở quầng vú, những tuyến vú phụ trương to, đẩy biểu bì da lồi lên, tạo thành những củ *Mongomery*. Ở bờ chung quanh quầng vú, tuyến bã cũng nở to, đẩy biểu bì da lồi lên trên mặt da, tạo thành những củ *Morgani* thấy rõ bằng mắt thường.

Lượng estrogen và progesteron do hoàng thể tiết vào máu tăng lên gây ra những biến đổi cấu tạo chủ yếu ở tuyến vú. ống dẫn sữa và các nhánh ống bài xuất dài ra các ống bài xuất tiếp tục phân nhánh, những mầm biểu mô đặc ở tận cùng của các ống bài xuất nhỏ nhất tiếp tục phát triển để tạo ra những ống bài xuất mới và những mầm mới. Những mầm biểu mô mới phát sinh được cấu tạo bởi hai hàng tế bào biểu mô. Các thành phần biểu mô tuyến mới phát sinh (các ống bài xuất, các mầm đặc) chiếm chỗ một phần lớn những tế bào và bạch cầu ưa acid tăng cường xâm nhập vào mô liên kết vây chung quanh biểu mô tuyến.

6.3.2. Ở nửa cuối thời kỳ có thai, lúc sắp sinh đẻ

Sự tăng sinh của các tế bào biểu mô tuyến vú giảm đi. Tuyến vú tiếp tục to ra là do sự lớn lên của tế bào biểu mô tuyến, do sự giãn nở to ra của các nang tuyến và các ống bài xuất. Các tế bào tuyến tiết ra một sản phẩm, gọi là sữa non giầu lactoprotein nhưng ít lipid. Sữa non là một sản phẩm ứ đọng. Quan sát dưới kính hiển vi quang học, một giọt sữa non chứa một ít bạch cầu đa nhân trung tính, nhiều hạt mỡ có kích thước khác nhau và nhiều khối nhỏ, gọi là *tiểu thể sữa non*, chứa nhân tế bào, các chất vùi thuộc loại mỡ và albuminoid. Những tiểu thể này chính là những bạch cầu đa nhân đã thực bào. Sữa non có tính nhuận tràng và chứa immunoglobulin khiến cho trẻ mới ra đời có tính miễn dịch thụ động.

6.4. Ngay sau khi sinh đẻ

Trong những ngày đầu sau khi sinh đẻ, sự xâm nhập của tế bào lympho vào trong nền liên kết vây chung quanh nhu mô tuyến giảm dần. Sự giảm lượng estrogen và progesteron trong máu người mẹ kích thích tế bào hướng tuyến vú ở phần trước tuyến yên tiết ra prolactin. Những thành phần cấu tạo sữa non thay đổi, những tiểu thể sữa non không chứa nhân tế bào, những bạch cầu đa nhân biến mất trong tiểu thể sữa non 2-3 ngày sau khi người mẹ bắt đầu cho con bú. Lúc bấy giờ sự tiết sữa non được thay thế bằng sự tiết sữa chính thức.

6.5. Ở thời kỳ nuôi con bằng sữa mẹ

6.5.1. Cấu tạo

Da vú, da quầng vú và da núm vú có cấu tạo không khác gì ở thời kỳ có thai. Ở đầu tận cùng của các ống bài xuất nhỏ nhất, các mầm biểu mô nở to ra, tạo thành các *nang tuyến*. Vì mỗi thuỳ tuyến có một ống dẫn sữa mở ra ngoài ở trên mặt da núm vú nên mỗi thuỳ tuyến được coi là một tuyến ngoại tiết kiểu chùm nho, thuộc loại tuyến kiểu ống-túi và có thể coi tuyến vú của phụ nữ đang nuôi con bằng sữa mẹ là tuyến ngoại tiết kiểu chùm nho có cấu tạo điển hình và đầy đủ nhất so với các thời kỳ khác trong đời sống của người phụ nữ.

6.5.1.1. Các ống dẫn sữa

Đó là những ống lớn, có lòng hẹp, có thể dãn nở to ra. Đoạn gần núm vú, thành ống cấu tạo bởi một biểu mô lát tầng sừng hoá gồm 3-4 hàng tế bào và được bọcngoài bởi mô liên kết -chun.

6.5.1.2. Những ống bài xuất gian tiểu thuỳ và trong tiểu thuỳ

Tuỳ theo các ống to hay nhỏ, lòng ống rộng hay hẹp, thành ống cấu tạo bởi một biểu mô trụ đơn hay vuông đơn, lót ngoài hay không bởi một bao xơ-chun (Hình 16.27A).

6.5.1.3. Các nang tuyến

Thành của các nang tuyến được cấu tạo chủ yếu bởi hai loại tế bào: *tế bào chế tiết tế bào cơ-biểu mô,* và được lót ngoài bởi màng đáy (Hình 16.27A). Đôi khi chen vào giữa tế bào cơ-biểu mô và tế bào chế tiết còn có những tế bào lympho nằm rải rác, và chen vào giữa các tế bào chế tiết hoặc giữa các tế bào này với màng đáy, lại còn có những tế bào có bào tương sáng màu chứa những giọt mỡ nhỏ hoặc những không bào. Những không bào này chứa hoặc là những hạt, hoặc những cấu trúc kiểu màng. Trước đây, những tế bào này được coi là những tế bào tuyến đã thoái hoá, nhưng có lẽ chúng là những đại thực bào

- *Những tế bào cơ-biểu mô.* Đó là những tế bào hình sao, có những nhánh bào tương toả từ thân tế bào và liên lạc với những nhánh bào tương của các tế bào lân cận, tạo thành một lưới tế bào bọc ngoài các tế bào chế tiết (Hình 16.27A). Hình dáng và quan hệ giữa các tế bào này với nhau và với các tế bào chế tiết thấy rõ trong ảnh chụp hiển vi điện tử quét sau khi dùng kỹ thuật huỷ màng đáy và các sợi liên kết vây quanh nang tuyến. Ở các nang tuyến đang ở trong thời kỳ có thai hay nuôi con bằng sữa mẹ, tế bào cơ-biểu mô chứa đầy các bó xơ actin. Nếu các nang tuyến được nhuộm bằng phẩm huỳnh quang đặc hiệu với actin, thân và các nhánh tế bào cơ-biểu mô phát quang rất sáng. Trên các thiết đồ mỏng quan sát dưới kính hiển vi điện tử truyền qua, ngoài các bó xơ actin còn có thể thấy các thể đặc hình thoi giống như các thể đặc ở các sợi cơ trơn. Các bào quan tập trung ở vùng chung quanh nhân. Trong bào tương các nhánh, đôi khi có thể thấy ti thể và lưới nội bào.
- *Những tế bào chế tiết.* Quan sát một thiết đồ tuyến vú dưới kính hiển vi quang học hay điện tử, ta đều có thể thấy ở các vùng khác nhau của thiết đồ, hình dáng, cấu tạo của tế bào chế tiết cũng như của các nang tuyến không giống nhau và biểu lộ những tình trạng hoạt động khác nhau của các tế bào chế tiết và của nang tuyến.

Có nơi lòng nang tuyến chứa đầy sản phẩm chế tiết, nang tuyến to ra, thành nang tuyến mỏng, những tế bào chế tiết là những tế bào dẹt. Đó là

các nang tuyến mà các tế bào chế tiết đã bài tiết các sản phẩm vào lòng nang tuyến (Hình 16.27A). Mặt ngọn tế bào chế tiết nhẵn, bào tương chứa ít ti thể. Lòng nang tuyến chứa một chất dạng hạt và những giọt mỡ được tạo ra bởi tế bào chế tiết. Có nơi lòng tuyến rỗng, tế bào chế tiết là những tế bào hình khối vuông (Hình 16.27A). Bào tương tế bào chế tiết, nói chung nhiều lưới nội bào có hạt. Bộ Golgi thường nằm trên nhân và có những biến đổi cấu tạo có tính chu kỳ, tuỳ theo hoạt động chế tiết của tế bào. Những vùng có những hình ảnh này là những vùng mà các nang tuyến đã tống các sản phẩm chế tiết từ lòng của chúng vào các ống bài xuất và tế bào chế tiết lại bắt đầu các quá trình tổng hợp vào tích luỹ các sản phẩm chế tiết.

Có nơi lòng nang tuyến hẹp và trống rỗng. Các tế bào chế tiết là những tế bào có hình trụ cao (Hình 16.27A). Nhân nằm ở vùng trung tâm tế bào. Trong bào tương, lưới nội bào có hạt, không hạt, ti thể, bộ Golgi phát triển mạnh. Cực ngọn tế bào chứa những hạt chế tiết thuộc loại protid, có màng bọc và những không bào mỡ. Những không bào mỡ này được vây quanh bởi một lớp bào tương mỏng, đẩy màng tế bào lồi vào lòng nang tuyến thành một khối hình cầu nhỏ dính vào màng tế bào bởi một cuống rộng hay hẹp, tuỳ từng khối. Đó là những tế bào chế tiết đang ở thời kỳ có hoạt động tổng hợp và tích luỹ các sản phẩm rất tích cực (Hình 16.27B).

6.5.2. Mô sinh lý học

6.5.2.1. Sự tổng hợp và bài tiết các sản phẩm của tế bào chế tiết

Sữa mẹ là một chất dinh dưỡng bao gồm nhiều thành phần hoá học: nước (88%), protein (1,3%), hydrat carbon (6,5%), muối khoáng (Fe^{++}, Mg^{++}, Ca^{++}), nhiều loại vitamin và những immunoglobulin (IgE và IgA). Loại protein chủ yếu của sữa là casein và loại hydrat carbon chính là lactose. Những thành phần protein của sữa được tạo ra trước hết ở lưới nội bào có hạt. Chúng được thấy rõ dưới kính hiển vi điện tử dưới dạng những hạt hình cầu, ít nhiều đặc đối với dòng điện tử. Những hạt ấy với đường kính 400nm được đựng trong những túi nhỏ có nguồn gốc từ bộ Golgi rồi được vận chuyển tới mặt ngọn tế bào. Thành túi sát nhập vào màng tế bào rồi chỗ sát nhập vỡ ra để phóng thích sản phẩm chế tiết vào lòng nang tuyến theo kiểu xuất bào (exocytosis) (Hình 16.27).

Sự tạo ra những thành phần lipid trong tế bào tuyến hình như không cần sự tham gia của bộ Golgi. Những giọt mỡ tự do (không có màng bọc)

được tạo ra từ lưới nội bào không hạt, nằm trong bào tương, tăng kích thước và di chuyển tới mặt ngọn tế bào, được vây quanh bởi một lớp bào tương mỏng, đẩy màng tế bào lồi vào trong lòng nang tuyến thành những khối hình cầu, đính vào màng tế bào bởi một cuống ngày càng hẹp rồi đứt ra. Rồi ở chỗ bị đứt ra, màng tế bào liền lại. Kiểu bài tiết của chất mỡ khác với kiểu bài tiết các thành phần protein, nhưng đều là kiểu bài tiết ở cực ngọn tế bào (apocrine).

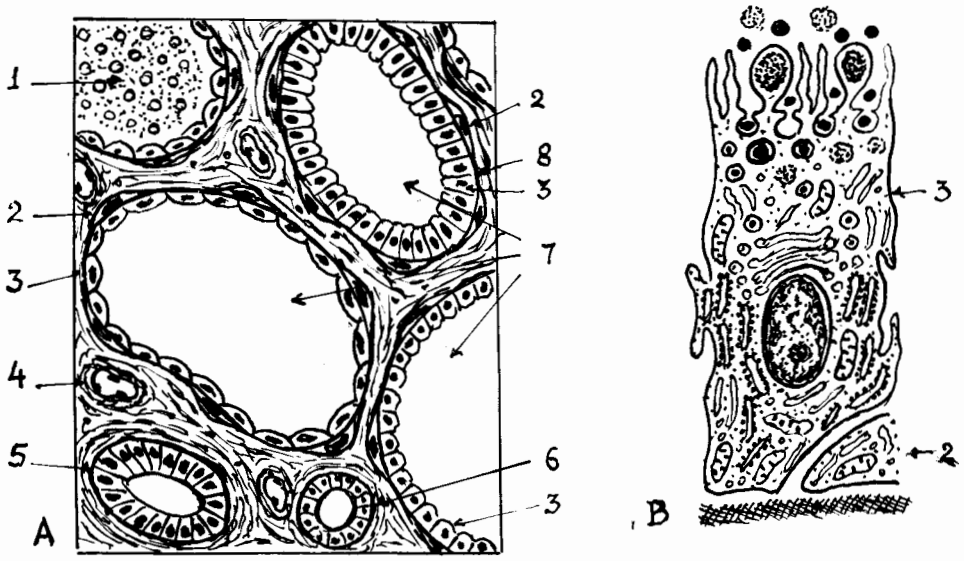

Hình 16.27. Tuyến vú phụ nữ đang ở thời kỳ nuôi con bằng sữa mẹ

1. Chất tiết (sữa) chứa trong nang tuyến; 2. Tế bào cơ-biểu mô; 3. Tế bào chế tiết; 4. Mạch máu nằm trong mô liên kết. 5. Ống bài xuất lớn; 6. Ống bài xuất nhỏ; 7. Nang tuyến ở các thời kỳ hoạt động chế tiết khác nhau; 8. Màng đáy.

Nguồn cung cấp lipid chủ yếu để tạo ra những thành phần mỡ có trong sữa mẹ là những chất lipid có trong khẩu phần thức ăn của người mẹ đang nuôi con bằng sữa mẹ. Nếu nguồn cung cấp này không đủ, những chất lipid dự trữ trong mô mỡ của người mẹ sẽ được huy động để sử dụng trong việc tạo ra những thành phần mỡ trong sữa mẹ.

Nhu cầu về Ca để tạo ra những thành phần có Ca trong sữa mẹ có thể vượt quá khá nhiều lượng Ca được cung cấp bởi khẩu phần thức ăn của

người mẹ. Để thoả mãn nhu cầu này, tuyến cận giáp có thể to ra tăng sinh tế bào tuyến và do tăng tiết hormon cận giáp để huy động Ca từ xương vào trong máu người mẹ.

Gần đây người ta nhận thấy rằng tuyến vú đang tiết sữa cũng sản xuất hormon thuộc loại peptid có thành phần acid amin tương tự như hormon cận giáp. Hormon ấy cũng được coi là đóng vai trò quan trọng trong việc huy động Ca từ xương vào máu mẹ để tạo ra những thành phần có Ca trong sữa mẹ.

Immunoglobulin có mặt trong sữa mẹ được tổng hợp bởi các tương bào. Trong tháng 4-5 của thời kỳ nuôi con bằng sữa mẹ, mỗi ngày tuyến vú tiết ra khoảng 0,5g immunoglobulin.

6. 5.2.2. Kiểm soát hoạt động chế tiết của tuyến vú

Sự phát triển cấu tạo và hoạt động của tuyến vú tiết ra sữa chịu ảnh hưởng của nhiều loại hormon: hormon buồng trứng (estrogen và progesteron, những corticoid do tuyến vỏ thượng thận tiết ra và những hormon của tuyến yên như prolactin, somatotropin... Cũng cần nhớ rằng do cũng tiết ra estrogen, progesteron và một hormon giống prolactin nên rau cũng góp phần vào sự phát triển, cấu tạo và hoạt động của tuyến vú. Sự chế tiết ocytocin bởi phần thần kinh tuyến yên cũng có ảnh hưởng tới tế bào cơ-biểu mô của tuyến vú, gây ra sự co rút của tế bào ấy để tống sữa từ các nang tuyến vào các ống bài xuất. Ngoài ra còn có nhiều yếu tố khác có tác dụng kích thích hay ức chế tuyến vú tiết ra sữa.

6.6. Ở phụ nữ thời nuôi con bằng sữa mẹ

Trong trường hợp người mẹ cho con bú đều đặn, sự tiết sữa có thể duy trì trong nhiều tháng. Nhưng nếu người mẹ cai sữa, sự sản xuất sữa sẽ ngừng lại. Sự ngừng sản xuất sữa một phần là do ngừng cơ chế thần kinh-nội tiết duy trì sự bài tiết prolactin bởi tuyến yên, nhưng sự cương lên của các nang tuyến vú căng đầy sữa cũng có tác dụng chèn ép vào các mạch máu, làm giảm sự tác động của ocytocin vào các tế bào cơ-biểu mô. Sau một vài ngày, chất tiết ứ đọng lại trong các nang tuyến và được các ống bài xuất hấp thụ. Tuyến vú dần dần trở lại trạng thái nghỉ hoạt động. Nhưng nó không hoàn toàn trở lại trạng thái trước khi có thai vì sự ứ đọng các chất tiết có thể tồn tại trong một thời gian và những nang tuyến được tạo ra trong thời kỳ có thai không hoàn toàn biến mất.

6.7. Ở thời kỳ sau mạn kinh và tuổi già

Tuyến vú tiếp tục thoái triển. Những nang tuyến đặc và các đoạn tận cùng của hệ thống ống bài xuất teo đi và tuyến vú trở lại trạng thái trước dạy thì. Trong mô liên kết xảy ra những biến đổi cấu tạo. Mô ấy ít có tế bào, nhiều hay ít sợi liên kết và ít tế bào mỡ. Vú trở nên rất mềm và xẹp xuống. Trong mô liên kết dưới da vú chỉ còn sót lại một ít đám ống bài xuất nằm rải rác (Hình 16.28).

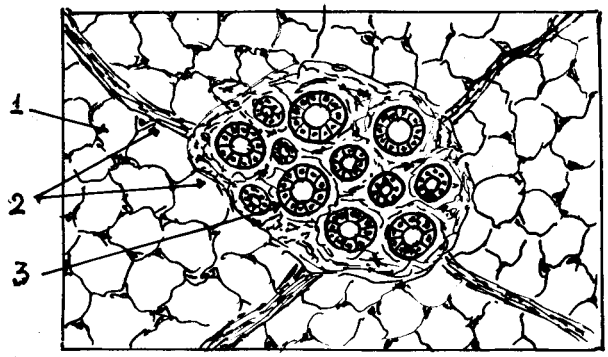

Hình 16.28. Tuyến vú phụ nữ mãn kinh

1. Mô mỡ; 2. Vách liên kết; 3. Ống bài xuất.

Biểu mô tuyến của tuyến vú là nơi thường có những biến đổi bệnh lý. Các u nang tuyến vú thường gặp ở phụ nữ 30-50 tuổi. Một số ống bài xuất tận cùng mất liên lạc với hệ thống bài xuất, tạo thành những u nang có kích thước khác nhau và chứa một chất lỏng. Tuyến vú cũng là nơi thường hay phát sinh ung thư nhất là ở phụ nữ.

Chương 17

NỘI TIẾT

Trong quá trình tiến hóa của động vật đa bào, có ba cơ chế điều hòa hoạt động các mô và cơ quan trong cơ thể động vật lần lượt phát triển:

- *Cơ chế khuếch tán đơn giản:* Cơ chế này xuất hiện sớm nhất. Từ một nhóm tế bào, các tín hiệu (các chất) hóa học phát sinh rồi khuếch tán đơn giản, tới các động vào một nhóm tế bào khác nằm gần đó.
- *Cơ chế thần kinh.* Vì sự khuếch tán đơn giản quá chậm và sự kiểm soát hoạt động theo cơ chế này quá nghèo nàn nên nó được bổ sung bằng một cơ chế thứ hai, cơ chế phức tạp hơn. Những tế bào thần kinh, sau khi được tạo ra, có khả năng đáp ứng với các kích thích phát sinh từ môi trường ngoài hay từ các cơ quan nội tạng và truyền những tín hiệu bằng những nhánh của chúng để tới tác động vào các tế bào thần kinh khác hay vào các tế bào thuộc các mô và cơ quan khác;
- *Cơ chế nội tiết.* Muộn hơn, ở các động vật lớn, có cấu tạo cơ thể phức tạp, cùng với sự phát triển của hệ tuần hoàn, xuất hiện một cơ chế thứ ba, là cơ chế nội tiết, bổ sung cho hai cơ chế trên để điều hòa hoạt động các tế bào, mô và cơ quan. Những tế bào thuộc hệ nội tiết được phát sinh. Chúng tổng hợp và bài tiết những tín hiệu (những chất) hóa học. Những tín hiệu này được vận chuyển bằng đường máu.

Ở loài người và động vật có vú, cả ba cơ chế này đều được tiến hành. Trong chương này, ta nghiên cứu chủ yếu cấu tạo các cơ quan, bộ phận và các tế bào thuộc hệ nội tiết để thấy rõ các tín hiệu hóa học được tổng hợp, tích lũy trong tế bào nội tiết rồi được bài tiết vào máu như thế nào.

1. ĐẠI CƯƠNG VỀ HỆ NỘI TIẾT

1.1. Đặc điểm của hệ nội tiết

1.1.1. Đặc điểm sinh lý và hóa sinh

1.1.1.1. Đặc điểm chung

- *Từ các tế bào, mô, cơ quan nội tiết hoặc từ máu đã ra khỏi các cơ quan ấy (các tuyến nội tiết), người ta có thể phân lập một chất hóa học có tác dụng sinh lý đặc hiệu và không thay đổi. Trong số các tế bào nội tiết, trừ tế bào gan tiết vào máu những sản phẩm (thí dụ glucose, fibrinogen...) có liên quan tới sự chuyển hóa chung của cơ thể, những tế bào nội tiết khác tiết vào máu những sản phẩm được gọi chung là hormon.*
- *Mỗi loại hormon, với một lượng rất nhỏ, theo máu tới các mô, các cơ quan khác có tác dụng đặc hiệu trên một loại tế bào nhất định, gọi là tế bào hiệu ứng hay tế bào đích (target cell).*
- *Trên màng bào tương hay bên trong tế bào hiệu ứng có những receptor (bộ phận nhận cảm, thụ thể) đặc hiệu đối với từng loại hormon, làm cho tế bào này có khả năng đáp ứng lại tác động của hormon.*
- *Do hormon được vận chuyển bằng đường máu nên những phản ứng của tế bào hiệu ứng đáp ứng lại với tác động của hormon thường xảy ra muộn hơn, chậm hơn nhưng vững bền hơn so với những phản ứng của các tế bào hiệu ứng đáp lại những tác động của các xung động thần kinh được truyền tới các tế bào ấy bằng những sợi thần kinh.*
- *Ngoài những tác động của các tế bào nội tiết trên các tế bào hiệu ứng của các hệ cơ quan khác (hệ tim mạch, hệ cơ, hệ xương...), giữa các tế bào nội tiết với nhau cũng có sự tương tác của các hormon.*
- *Những hormon tiết ra bởi những loại tế bào nội tiết khác nhau có bản chất hóa học khác nhau. Chúng có thể là những amin sinh tổng hợp (những monoamin), polypeptid, protein (thường là glycoprotein), steroid. Sự tổng hợp, tích lũy chúng trong tế bào nội tiết và sự bài tiết chúng từ tế bào vào máu khác nhau, do đó các tế bào nội tiết có cấu tạo khác nhau.*

1.1.1.2. Những receptor đặc hiệu và cơ chế tác động của hormon

Theo dòng máu, các hormon tới các mô và cơ quan trong cơ thể. Tác dụng chọn lọc của chúng trên các tế bào hiệu ứng phụ thuộc vào sự có mặt các receptor đặc hiệu có mặt ở các tế bào ấy.

- *Những receptor đặc hiệu đối với các hormon thuộc loại peptid, protein hay catecholamin. Những receptor này là những phân tử protein nằm trên mặt màng bào tương của tế bào hiệu ứng và sự đáp ứng của tế bào này phụ thuộc vào số lượng receptor thích hợp. Số lượng đó thường vào khoảng 10.000 - 15.000, và có thể thay đổi tùy theo trạng thái biệt hóa của tế bào hiệu ứng, do đó có thể có ảnh hưởng tới mức độ biểu lộ tác dụng sinh lý của hormon đặc hiệu. Sự điều hoà này gọi là sự điều hòa đồng đặc hiệu (homo specific regulation). Tác động của một hormon trên một tế bào hiệu ứng cũng có thể là một tác động cảm gây ra sự xuất hiện ở tế bào ấy những receptor khác đặc hiệu đối với các hormon khác. Đó là sự điều hòa dị đặc hiệu (heterospecific regulation).*
- *Những receptor đặc hiệu đối với những hormon thuộc loại steroid. Khác với những hormon có bản chất hóa học là peptid hay protein, những hormon thuộc loại steroid không gắn vào receptor có mặt ở trên màng bào tương của tế bào hiệu ứng. Do có bản chất hóa học là steroid, những hormon thuộc loại này khuếch tán qua màng bào tương có tính ưa lipid, tới gắn vào những receptor có mặt ở nhân tế bào. Sự gắn hormon vào receptor gây ra những biến đổi cấu tạo của receptor và tạo ra một phức hợp hormon-receptor. Phức hợp này tới gắn vào một nơi đặc hiệu trên phân tử DNA để hoạt hóa sự phiên mã (transcription) của gen, dẫn tới sự khởi đầu quá trình tổng hợp các chất trung gian hóa học thích hợp với sự đáp ứng của tế bào.*

Ở người trưởng thành, bằng hệ thống miễn dịch, những rối loạn nội tiết cũng có thể gây hậu quả là sự sản xuất ở trong huyết thanh nhưng kháng thể tới gắn vào receptor của tế bào hiệu ứng. Trong huyết thanh của những bệnh nhân mắc hội chứng tăng năng tuyến giáp (bệnh bướu cổ lồi mắt, còn gọi là bệnh Basedow hay bệnh Grave) thường có một immunoglobulin bất thường, Immunoglobulin này có thể gắn vào một receptor đặc hiệu đối với hormon hướng giáp và hoạt hoá adenylcyclase gây kích thích liên tục tế bàonang của tuyến giáp sản xuất thừa thyroxin. Bằng cách cạnh tranh với hormon hướng giáp đặc hiệu đối với các receptor, immunoglobulin bất thường ấy loại bỏ cơ chế bình thường kiểm soát hoạt động tổng hợp, bài tiết thyroxin bởi tế bào nang của tuyến giáp.

Tương tự như vậy, một vài trường hợp đái đường có liên quan tới sự xuất hiện những immunoglobulin ấy có sự cạnh tranh vị trí của receptor.

1.1.1.3. Sự tương tác các cơ chế kiểm soát. Có nhiều kiểu tương tác:

- *Tương tác giữa hormon với một chất chuyển hóa đặc hiệu. Một vài tuyến nội tiết đáp ứng với những biến đổi nhỏ của nồng độ chất chuyển*

hóa ở dịch ngoại bào và sản phẩm nội tiết của chúng (hormon) dùng để duy trì hằng định nội môi.

Thí dụ sự tăng nồng độ glucose trong máu kích thích tế bào B của tụy nội tiết (tiểu đảo Langerhans) bài tiết insulin vào máu. Hormon này tới tác động vào tế bào gan và các tế bào khác làm cho các tế bào này tăng cường thu nhận glucose. Ngược lại nồng độ thấp của glucose trong máu lại có tác dụng vào tế bào B của tụy nội tiết làm cho các tế bào này giảm tiết insulin vào máu. Một sự tương tác như vậy, trong đó sự bài tiết hormon gây ra một biến đổi có tác dụng ngược trở lại vào một tuyến nội tiết để làm giảm sự bài tiết hormon của tuyến ấy, gọi là sự tương tác theo cơ chế điều hòa ngược (feed - back). Đó là cơ chế chung kiểm soát hoạt động các tuyến nội tiết.

– *Tương tác thần kinh - nội tiết. Các cơ chế kiểm soát thần kinh và nội tiết có thể phối hợp với nhau. Có thể lấy phản xạ tiết sữa mẹ do động tác bú của đứa con gây ra làm thí dụ.*

Khi đứa con bú mẹ, những kích thích tác động vào đầu tận cùng của sợi thần kinh cảm giác ở núm vú tạo ra những xung động thần kinh được dẫn truyền bằng con đường hướng tâm tới tuỷ sống rồi lên não. Ở đây, những kích thích tác động vào tế bào thần kinh nội tiết nằm ở các nhân cận thất và nhân trên thị. Các tế bào này bài tiết ocytocin từ những đầu tận cùng sợi trục của chúng nằm ở phần thần kinh của tuyến yên vào máu. Rồi ocytocin được vận chuyển bằng đường máu tới tuyến vú, kích thích các tế bào cơ - biểu mô của các nang tuyến vú co rút để tống sữa vào các ống bài xuất rồi ra ngoài.

– *Tương tác giữa các tế bào nội tiết. Giữa các tế bào nội tiết thuộc các cơ quan nội tiết khác nhau cũng có sự tương tác lẫn nhau để điều hoà hoạt động nội tiết. Có thể lấy sự điều hòa hoạt động nội tiết giữa các tế bào vỏ của các nang trứng đang tiến triển, tế bào vỏ - hoàng thể, tế bào hạt - hoàng thể với các tế bào hướng sinh dục ở phần trước tuyến yên và với các nơron chế tiết ở vùng dưới đồi làm thí dụ.*

Ở cuối thời kỳ sau kinh của chu kỳ kinh nguyệt, lượng estrogen do các tế bào vỏ của các nang trứng đang tiến triển tiết vào máu tăng lên. Sự tăng lượng hormon này trong máu tác động vào tế bào hướng sinh dục ở phần trước tuyến yên làm cho tế bào này nhạy cảm với tác động của hormon giải phóng LH (LH-RH) tiết ra bởi các nơron vùng dưới đồi. Bởi vậy tế bào hướng sinh dục tăng tiết hormon hoàng thể hóa (LH) vào máu. Hormon này tác động vào các nang trứng đang tiến triển tới mức chín, vỡ ra, gây ra sự rụng trứng và sự tạo thành hoàng thể.

Ở thời kỳ trước kinh, nếu không có sự thụ tinh, lượng estrogen và progesteron do hoàng thể tiết vào máu tăng lên tới mức cao nhất, lại tác động vào những nơron vùng dưới đồi. Những nơron này bị kích thích, tiết vào máu những hormon ức chế FSH và LH (FSH-IH, LH-IH) có tác dụng ức chế các tế bào hướng sinh dục δ và γ ở phần trước tuyến yên tiết ra hormon kích nang trứng (FSH) và hormon hoàng thể hóa (LH). Lượng FSH và LH trong máu giảm gây ra sự thoái triển của hoàng thể. Do đó lượng estrogen và progesteron do hoàng thể tiết vào máu giảm, dẫn tới sự hành kinh.

1.1.1.4. Quan hệ giữa hệ thần kinh và hệ nội tiết trong việc điều hoà hoạt động các mô và cơ quan

Theo quan niệm trước đây, hệ thần kinh và hệ nội tiết là hai hệ thống cơ quan riêng biệt. Cơ chế điều hoà hoạt động các mô và cơ quan được tiến hành bởi hai hệ thống ấy là hai cơ chế tách biệt nhau vì các phân tử tín hiệu phát sinh từ những tế bào thuộc hai hệ thống đó có bản chất hóa học khác nhau. Bản chất hóa học của các chất dẫn truyền xung động thần kinh thường là những monoamin; còn các hormon, nói chung, là những polypeptid, hoặc protein hay steroid. Từ nhiều năm qua, dựa trên cơ sở các kiểu tác động của các nơron và các tế bào nội tiết, dựa vào bản chất hóa học của các phân tử phát tín hiệu, người ta đã xoá bỏ sự phân biệt giữa hai hệ thần kinh và hệ nội tiết trong việc điều hòa hoạt động các mô và cơ quan.

Ở não, một số nơron, thí dụ các nơron vùng dưới đồi, các nơron nằm ở các nhân cận thất và nhân trên thị, tiết ra những hormon thuộc loại peptid, rồi những hormon này được vận chuyển theo đường máu, tới tác động vào các tế bào hiệu ứng ở các cơ quan khác. Đồng thời một số chất trung gian hóa học dẫn truyền thần kinh như noradrenalin tiết ra bởi các tế bào nội tiết của tuyến tủy thượng thận và có tác dụng như một hormon. Ngược lại, vasopressin là một hormon tiết ra bởi phần thần kinh của tuyến yên lại được sử dụng như một chất dẫn truyền thần kinh của một số nơron có thân nằm ở các nhân trên thị và nhân cận thất. Rõ ràng là hoạt động nội tiết không chỉ hạn chế ở các tế bào đã tập hợp với nhau để tạo ra một biểu mô tuyến, mà một số nơron cũng có hoạt động nội tiết.

1.1.2. Đặc điểm cấu tạo hình thái

1.1.2.1. Quan hệ giữa tế bào nội tiết với hệ thống mạch

Nói chung, trong hệ nội tiết, các tế bào tuyến có quan hệ mật thiết với các hệ thống mạch máu hay mạch bạch huyết.

- Những mạch máu tiếp xúc mật thiết với các tế bào tuyến nội tiết thường là các mao mạch có cấu tạo đơn giản. Chúng có thể có màng đáy lót ngoài nội mô hay không và thường là mao mạch có lỗ thủng (có cửa sổ), hoặc cũng có thể là mao mạch kiểu xoang. Cấu tạo đơn giản của thành mao mạch máu và quan hệ mật thiết giữa mạch máu và tế bào tuyến tạo điều kiện thuận lợi cho các tế bào tuyến thu nhận từ máu những nguyên vật liệu cần thiết cho sự tổng hợp hormon và cho việc bài tiết hormon vào máu.
- Các mao mạch bạch huyết cũng là con đường quan trọng để thu nhận các hormon tiết ra từ tế bào tuyến. Thí dụ các mao mạch bạch huyết vây quanh các túi tuyến giáp, các mạch bạch huyết ở tinh hoàn vân vân. Nhưng theo con đường vận chuyển qua mạch bạch huyết, cuối cùng các hormon cũng đều được đổ vào hệ thống các mạch máu để được phân bố khắp cơ thể.

1.1.2.2. Cấu tạo hình thái của các tế bào nội tiết

Các tế bào nội tiết có cấu tạo hình thái khác nhau phù hợp với những hoạt động tổng hợp, tích lũy và bài tiết các hormon có những bản chất hóa học khác nhau. Nói chung các tế bào nội tiết sản xuất và bài tiết các hormon có bản chất hóa học tương tự như nhau, có cấu tạo hình thái học giống nhau hay gần giống nhau. Ta có thể phân biệt những đặc điểm cấu tạo hình thái của các tế bào nội tiết sản xuất các hormon thuộc các loại amin, peptid, protein với những đặc điểm của các tế bào nội tiết sản xuất các hormon thuộc loại steroid.

- Những tế bào sản xuất và bài tiết các hormon thuộc các loại amin sinh tổng hợp, peptid, protein. Lấy tế bào hướng sinh dục ở phần trước tuyến yên làm thí dụ. Đặc điểm cấu tạo hình thái của tế bào này là (hình 17.1):

+ Lưới nội bào có hạt, những ribosom tự do, bộ Golgi, ti thể rất phong phú;

+ Những hạt chế tiết luôn luôn có mặt trong bào tương. Chúng là nơi tích lũy các sản phẩm chế tiết để rồi được tống ra ngoài. Kích thước của chúng to nhỏ khác nhau tùy từng loại tế bào. Những chất chứa trong hạt này có phản ứng máu khác nhau tùy từng loại tế bào. Những chất chứa trong hạt này có phản ứng máu khác nhau tùy theo bản chất hóa học của chúng là amin, peptid, protein hay glycoprotein. Quan sát dưới kính hiển vi điện tử, những hạt chế tiết là những túi được định ranh giới bởi một màng. Chất chứa trong lòng túi có mật độ

điện tử khác nhau tùy theo bản chất hóa học của chúng. Những túi chứa amin sinh tổng hợp (catecholamin) là những túi hình cầu, gọi là túi đặc (dense core vesicle) (Hình 17.12).

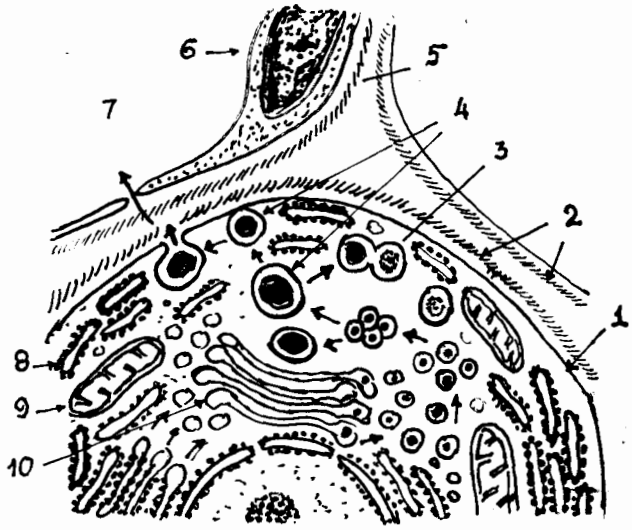

Hình 17.1. Đặc điểm cấu tạo, hoạt động tổng hợp, tích luỹ, bài xuất chất tiết của các tế bào sản xuất hormon có bản chất hoá học là peptid, protein

(tế bào hướng sinh dục ở phần trước tuyến yên được lấy làm thí dụ)

1. Tế bào tuyến; 2. Màng đáy phủ ngoài tế bào biểu mô tuyến; 3. Lysosom thứ phát; 4. Hạt chế tiết; 5. Màng đáy lót ngoài nội mô của mao mạch; 6. Tế bào nội mô phủ thành mao mạch máu; 8. Lưới nội bào có hạt; 9. Ti thể; 10. Bộ Golgi; 11. Nhân.

+ Trong nhân, hạt nhân thường lớn;

+ Những hình ảnh bài xuất các chất tiết ra khỏi tế bào tuyến có thể quan sát dưới kính hiển vi điện tử dưới dạng xuất bào (exocytocis). Những hạt chế tiết có màng bọc, tiến tới sát màng bào tương của tế bào, sát nhập với màng này rồi chỗ sát nhập rách ra để phóng thích sản phẩm chế tiết chứa bên trong túi ra khỏi tế bào (Hình 17.1).

Những đặc điểm cấu tạo này do các tế bào tuyến trước hết phải nhận máu từ những nguyên vật liệu cần thiết cho sự tạo ra những phần tử hormon, đặc biệt là những amin mà tế bào tuyến không thể tự tổng hợp được. Tùy theo sự tổng hợp ở ribosom, những protein xâm nhập vào lưới nội

bào có hạt rồi được vận chuyển bằng những túi nhỏ tới bộ Golgi. Ở đây, protein được tích lũy, đóng gói dưới dạng những hạt chế tiết và được bọc bởi một màng có nguồn gốc từ bộ Golgi. Trong trường hợp hormon thuộc loại glycoprotein, ở bộ Golgi sẽ xảy ra sự hòa hợp giữa protein và hydrat carbon. Những hiện tượng kể trên cần sự tham gia của nhiều loại enzym được tạo ra ở ribosom tự do hoặc có mặt trên hệ thống màng của lưới nội bào hoặc trong các hạt chế tiết và cần có năng lượng cung cấp bởi ti thể dưới dạng ATP. Như vậy hạt chế tiết vừa là nơi tổng hợp, vừa là nơi tích lũy các sản phẩm chế tiết (Hình 17.1).

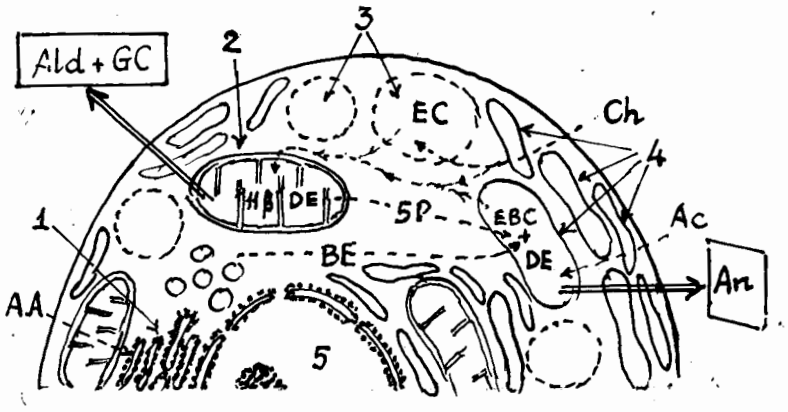

Hình 17.2. Đặc điểm cấu tạo, hoạt động tổng hợp chất tiết của các tế bào sản xuất hormon có bản chất hoá học là seteroid

(tế bào tuyến vỏ thượng thận được lấy làm thí dụ)

AA. Acid amin; Ac. Acetat; Ald + GC.Aldosteron và Corticoid đường (glucocorticoid);

An. Androgen. BE. Enzyn sinhtổng hợp; 11. β-Hydroxylase và các enzym sinh tổng hợp khác có tác dụng bẻ gẫy chuỗi bên của cholesterol; Ch. Cholesterol EBC. + DE, Enzym sinh tổng hợp cholesteron và các Enzym khác; EC. Este của cholesterol; 5P. 5-Pregnenolon

1. Lưới nội bào có hạt; 2. Ti thể; 3. Không bào chứa mỡ; 4. Lưới nội bào không hạt; 5. Nhân.

Sự tích lũy và bài tiết sản phẩm của tế bào nang ở các túi tuyến giáp là một ngoại lệ. Thyreoglobulin sản phẩm của tế bào này được bài xuất theo kiểu xuất bào và tích lũy ở bên ngoài tế bào tuyến, trong những túi tuyến giáp mà thành túi cấu tạo bởi tế bào biểu mô tuyến. Khi thyroxin, sản phẩm hormon của các tế bào này, cần dùng để kiểm soát sự chuyển hóa

trong cơ thể, thyreoglobulin lại được tế bào nang hấp thụ bằng cơ chế nhập bào rồi được thủy phân để tạo ra thyroxin. Chất này được tế bào nang phóng thích vào máu bằng cơ chế xuất bào. Như vậy hoạt động chế tiết của tế bào nang ở thành túi tuyến giáp tiến hành theo hai chiều ngược nhau (Hình 17.14).

– *Những tế bào sản xuất và bài tiết hormon thuộc loại steroid.* Lấy tế bào tuyến vỏ thượng thận làm thí dụ. Đặc điểm cấu tạo hình thái của những tế bào này là (Hình 17.2):

+ Lưới nội bào không hạt cực kỳ phong phú;

+ Ti thể thường có mào hình ống;

+ Những không bào chứa mỡ thường thấy trong bào tương. Trong qúa trình làm các tiêu bản nghiên cứu mô học, sự sử dụng các dung môi của mỡ như cồn, toluen, xylen làm cho chất mỡ chứa trong các không bào bị hòa tan. Không bào trở nên trống rỗng, không bắt màu phẩm nhuộm. Tế bào trông có vẻ xốp vì có nhiều hốc (không bào), do đó thường được gọi là tế bào xốp.

+ Trong bào tương thường có những đám sắc tố lipofuchsin, một loại lipoprotein mà chức năng còn chưa rõ.

+ Những hạt chế tiết không có trong bào tương;

+ Những hình ảnh bài tiết sản phẩm ra khỏi tế bào không quan sát được dưới kính hiển vi điện tử.

Những đặc điểm cấu tạo này là do những enzym cần thiết cho sự tổng hợp hormon thuộc loại steroid từ cholesterol (lấy từ máu hay đôi khi được tổng hợp tại chỗ) khu trú ở trong ty thể (thí dụ enzym 11β-hydroxylase) (Hình 17.2) hoặc ở trên hệ thống màng của lưới nội bào không hạt, hoặc ở trong bào tương, bên cạnh hệ thống ấy, tùy từng loại enzym. Lúc mới đầu cholesterol bắt buộc phải đi qua ti thể để mở đầu cho sự tạo ra Δ-5 Pregnenolon. Sau đó chất này xâm nhập vào lưới nội bào không hạt. Ở đó xảy ra nhiều giai đoạn của quá trình tổng hợp hormon (Hình 17.2). Một số hormon, thí dụ hormon của tuyến vỏ thượng thận còn phải đi qua ti thể một lần nữa để xảy ra các phản ứng hóa học cuối cùng trước khi được bài tiết vào máu.

Sản phẩm tổng hợp của tế bào không xuất hiện dưới dạng hữu hình nên nên những hạt chế tiết không xuất hiện. Những không bào mỡ không phải là những hạt chế tiết chứa hormon, mà chỉ là nơi dự trữ những tiền sản phẩm của hormon, nghĩa là những este của cholesterol (Hình 17.2).

Bản chất hóa học thuộc loại lipid của các phân tử hormon cho phép các phân tử ấy lọt qua màng tế bào nên dưới kính hiển vi điện tử ta không thấy những hình ảnh bài tiết hormon ra khỏi tế bào.

1.1.2.3. Các kiểu xếp đặt tế bào nội tiết

Trừ những nơron có tính chất chế tiết, các tế bào nội tiết có hai kiểu xếp đặt:

- Tập hợp với nhau để thành biểu mô tuyến và tạo ra các cơ quan nội tiết;
- Cô lập với các tế bào nội tiết khác cùng loại hoặc họp thành từng đám nhỏ, rải rác trong biểu mô ống tiêu hóa hoặc đường tạo thành một hệ thống tế bào nội tiết gọi là hệ nội tiết toả lan. Người ta đã phát hiện được nhiều loại tế bào này (15 loại hay hơn) có cấu tạo giống nhau nhưng đảm nhiệm những chức năng khác nhau.

Sản phẩm hormon của chúng, sau khi tiết vào máu được vận chuyển tới các tế bào hiệu ứng để tác động vào chúng, hoặc khuếch tán để tác động vào những tế bào khác nằm gần chúng, hoặc được sử dụng như chất dẫn truyền thần kinh.

1.2. Phân loại các tuyến nội tiết

Có nhiều cách phân loại tuyến nội tiết, dựa vào:

1.2.1. Nguồn gốc phát sinh từ các lá phôi. Người ta phân biệt:

- *Những tuyến nội tiết phát sinh từ ngoài bì:* tuyến tùng, tuyến yên, tuyến tủy thượng thận, các phó hạch;
- *Những tuyến nội tiết phát sinh từ nội bì.* Tuyến giáp, tuyến cận giáp, gan, tụy nội tiết;
- *Những tuyến nội tiết phát sinh từ trung bì:* tuyến vỏ thượng thận, tuyến kẽ và tuyến vỏ của buồng trứng, hoàng thể, tuyến kẽ của tinh hoàn.

1.2.2. Kiểu cấu tạo của biểu mô tuyến: Người ta phân biệt:

- *Tuyến tản mát:* Các tuyến kẽ của tinh hoàn và của buồng trứng;
- *Tuyến túi*: tuyến giáp;
- *Tuyến lưới:* gồm đa số tuyến nội tiết: Gan, tụy nội tiết, tuyến thượng thận, tuyến yên, hoàng thể...

2. TUYẾN YÊN

Tuyến yên là một tuyến nhỏ, dài 1cm, rộng 1,0 - 1,5cm, cao 0,5cm, nằm ở nền sọ, trong hố yên, trên yên xương bướm, nặng khoảng 0,5g ở nam giới và nhẹ hơn một chút ở nữ giới. Tuyến yên đảm nhiệm nhiều chức năng quan trọng trong việc điều hoà sự chuyển hóa, sự phát triển cơ thể và hoạt động sinh dục.

2.1. Cấu tạo đại thể

Thực ra tuyến yên được tạo thành bởi hai khối tuyến có nguồn gốc khác nhau và có cấu tạo không giống nhau. Bởi vậy có thể phân biệt trong tuyến yên hai phần khác nhau: phần trước và phần sau, tuy rằng hai phần này không có biên giới rõ rệt (Hình 17.3).

2.1.1. Phần trước, còn gọi là *thùy trước* hay *thùy tuyến* (adenohypophysis) hay *tuyến tiền yên* (antehyphophysis) mà phần lớn có cấu tạo của một tuyến nội tiết điển hình và có nguồn gốc là một cái túi gọi là *túi Rathke* phát sinh từ ngoại bì miệng nguyên thủy của phôi rồi di cư về phía sàn não trung gian. Phân này lại được chia thành ba phần nhỏ hơn (Hình 17.3):

2.1.1.1. Phần xa (pars distalis) chiếm một khối lượng lớn phần trước, có cấu tạo điển hình của một tuyến nội tiết

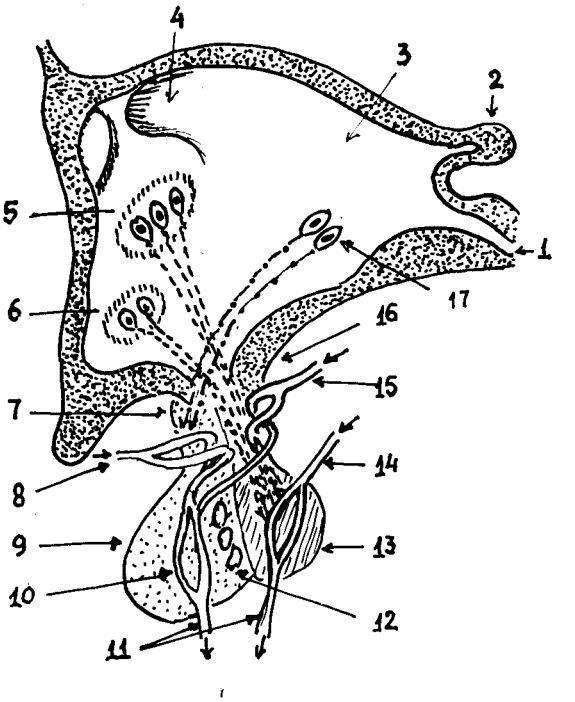

Hình 17.3. Tuyến yên, các nơron chế tiết ở vùng dưới đồi và tuyến tùng

1. Cống não giữa (cống Sylvius); 2. Tuyến tùng; 3. Não thất thứ ba; 4. Lỗ liên thất (lỗ Monro); 5. Nhân cận thất; 6. Nhân trên thị; 7. Phần củ tuyến yên; 8. Nhóm trước động mạch tuyến yên trên; 9. Phần xa tuyến yên; 10. Lưới mao mạch thứ hai thuộc hệ tĩnh mạch cửa của tuyến yên; 11. Tĩnh mạch; 12. Phần trung gian của tuyến yên; 13. Phần sau (phần thần kinh) của tuyến yên. 14. Động mạch tuyến yên dưới; 15. Nhóm sau động mạch tuyến yên trên; 16. Cuống tuyến yên; 17. Thân nơron nằm trong nhân thực vật ở vùng dưới đồi.

kiểu lưới và nằm ở phía trước một cái khe hẹp(ở tuyến yên trẻ em) hay một dãy túi nhỏ (ở tuyến yên người trưởng thành). Cái khe và dãy túi này vốn là di tích của túi Rathke.

2.1.1.2. Phần củ (pars tuberalis) lan từ phần xa lên phía trên, dọc theo bờ trước và hai bờ bên của thân phễu tuyến yên.

2.1.1.3. Phần trung gian, còn gọi là thùy trung gian (pars intermedia, lobus intermedia) nằm ở bờ sau cái khe (ở tuyến yên trẻ em) hay phía dãy túi nhỏ (ở tuyến yên người trưởng thành).

2.1.2. Phần sau (pars posterior), còn gọi là phần thần kinh của tuyến yên (neurohypophysis) hay thùy thần kinh (lobus neuralis) cấu tạo bởi mô thần kinh và có nguồn gốc là phần kéo dài của một chỗ ở sàn não trung gian đã lõm sâu xuống phía dưới, tạo thành phễu tuyến yên (infundibulum). Như vậy phần sau của tuyến yên có nguồn gốc là ngoại bì thần kinh. Phần này được chia làm ba đoạn:

2.1.2.1. Lồi giữa (medium eminence) là một phần của vùng dưới đồi lan xuống phía dưới;

2.1.2.2. Thân phễu hay còn gọi là *cuống phễu* (infundibular stem) là đoạn cùng với phần củ ở phía trước tạo thành cuống tuyến yên.

2.1.2.3. Ụ phễu là đoạn tiếp theo thân phễu, hơi phình to ra và tạo thành thùy sau của tuyến yên, nằm ở phía sau phần trung gian (gọi là thùy trung gian).

Tuyến yên còn được gọi là tuyến niêm dịch (pituitary gland). Thực ra chỉ có phần trước của tuyến mới xứng đáng với tên gọi ấy vì nơi phát sinh ra nó về sau trở thành biểu mô niêm dịch phủ phần trên của hốc mũi.

Tuyến yên được bọc ngoài bởi màng cứng. Màng này tạo ra một vỏ xơ bọc đoạn trong yên của tuyến yên và một lớp màng mỏng phủ mặt trên tuyến yên gọi là màng chắn yên (diapharagma sellae). Lớp màng mỏng này, chen vào giữa hộp sọ và yên ngựa của xương bướm, thì không liên tục và có một lỗ với đường kính 5mm hay hơn để cuống yên đi qua.

Một phần màng mềm cũng đi qua lỗ đó và chiếm một khoảng hẹp xen vào giữa màng chắn yên và tuyến yên. Ở các nơi khác, vỏ xơ bọc tuyến yên ngăn cách với màng xương của xương bướm bởi một lớp mô liên kết thưa chứa nhiều tĩnh mạch nhỏ.

2.2. Phân bố mạch trong tuyến yên

Một đặc điểm cấu tạo của tuyến yên là ngoài nhu mô tuyến, trong phần trước và phần sau của tuyến đều có những sợi trục của các nơron đặc biệt gọi là *nơron chế tiết*. Thân của những nơron này, nằm ở nhiều đoạn khác nhau của vùng dưới đồi và ở các nhân trên thị, nhân cận thất, tổng hợp nhiều loại hormon khác nhau, rồi những hormon này được vận chuyển theo các sợi trục ấy để được tiết vào hệ thống mạch phân bố trong tuyến yên. Đặc biệt là những hormon từ sợi trục của các nơron có thân nằm ở vùng dưới đồi được tiết vào một lưới mao mạch thuộc hệ *thống cửa tỉnh mạch của tuyến yên.* (được tạo ra tương tự như hệ thống của tĩnh mạch ở gan), rồi theo tĩnh mạch cũng thuộc hệ thống ấy tới một lưới mao mạch thứ hai, tác động vào những tế bào nội tiết của phần trước tuyến yên để điều hoà hoạt động nội tiết của các tế bào ấy. Như vậy, hệ thống mạch trong tuyến yên đóng vai trò rất quan trọng đối với sự thực hiện chức năng của tế bào tuyến (Hình 17.3). Do đó trước khi nghiên cứu cấu tạo hình thái và hoạt động của từng phần tuyến yên, cần biết rõ sự phân bố mạch trong tuyến.

Tuyến yên được cung cấp máu bởi hai nhóm động mạch: *nhóm động mạch tuyến yên trên và nhóm động mạch tuyến yên dưới.*

2.2.1. Nhóm động mạch tuyến yên trên

Những động mạch thuộc nhóm này xuất phát từ đa giác Willis. Tới gần tuyến yên, chúng lại chia thành hai nhóm nhỏ hơn gọi là *nhóm động mạch tuyến yên trước và nhóm động mạch tuyến yên sau* (Hình 17.3).

2.2.1.1. Nhóm động mạch tuyến yên trước tiến vào phần củ của tuyến yên, bởi vậy còn gọi là nhóm củ. Chúng nối với nhau ở xung quanh lồi giữa. Những mao mạch phát sinh từ những động mạch này, tiến vào lồi giữa, tạo thành một đám rối lưới mao mạch thứ nhất rồi đám rối này tiến xuống phía dưới và những mao mạch trong đám rối họp với nhau để tạc ra tĩnh mạch. Những tĩnh mạch này lại tỏa ra một đám rối lưới mao mạch thứ hai là những đám rối *lưới mao mạch kiểu xoang* trong phần xa của tuyến yên. Như vậy ở phần trước tuyến yên có những tĩnh mạch mà hai đầu của chúng có hai đám rối mao mạch. Hệ thống mạch gồm những tĩnh mạch và đám rối mao mạch đó gọi là *hệ thống cửa tĩnh mạch của tuyến yên.* (Hình 17.3).

2.2.1.2. Nhóm động mạch tuyến yên sau

Những động mạch tuyến yên trên thuộc nhóm sau tiến vào tuyến yên ở phía sau thân phễu. Những nhánh của chúng ở đoạn trên thân phễu cung

cấp những nhánh cho đoạn dưới thân phễu. Từ những nhánh này tỏa ra những mao mạch lớn, chạy ngoằn ngoèo. Những tĩnh mạch phát sinh từ những mao mạch này tiến ra phía trước, tới phần củ của tuyến yên và góp phần vào sự tạo ra hệ thống của tĩnh mạch của tuyến yên (Hình 17.3).

2.2.2. Nhóm động mạch tuyến yên dưới

Có hai động mạch tuyến yên dưới, mỗi bên một, phát sinh từ động mạch cảnh trong cùng bên. Mỗi động mạch tuyến yên dưới tới phần dưới-bên, của tuyến yên. Tại đây, mỗi động mạch phát sinh hai nhánh nhỏ tiến vào phần trước và phần sau của tuyến yên. Như vậy động mạch tuyến yên dưới cung cấp máu cho cả phần trước và phần sau của tuyến yên. Ở phần sau tuyến yên, nhánh động mạch cung cấp máu cho phần này tỏa ra một lưới mao mạch rồi cho mao mạch họp lại với nhau để tạo ra tĩnh mạch. Những mao mạch và tĩnh mạch này không tham gia vào sự tạo thành hệ thống cửa tĩnh mạch của tuyến yên. Máu tĩnh mạch từ các phần trước và phần sau của tuyến yên được dẫn ra khỏi tuyến bởi những tĩnh mạch chạy trong vỏ xơ, qua màng chắn yên rồi máu được đổ vào trong các xoang máu nằm trong màng cứng.

2.3. Phần trước tuyến yên

2.3.1. Phần xa

Phần xa của tuyến yên có cấu tạo điển hình của một tuyến nội tiết kiểu lưới. Những dây tế bào tuyến nối với nhau, tạo thành một lưới tế bào nằm xen kẽ với một lưới mao mạch kiểu xoang, ngoài những dây tế bào nối với nhau thành lưới, còn có những đám nhỏ tế bào tuyến tiếp xúc mật thiết với lưới mao mạch kiểu xoang. (Hình 17.4).

Dựa vào tính chất có bắt màu phẩm nhuộm hay không của bào tương các tế bào nội tiết khi chúng được nhuộm bằng các phẩm nhuộm thông thường (hematoxylin và eosin), người ta phân biệt hai loại tế bào: *tế bào ưa màu,* trong bào tương có những hạt chế tiết bắt màu phẩm nhuộm và tế bào kỵ màu có bào tương không bắt màu phẩm nhuộm. Các tế bào ưa màu lại được chia thành hai loại: *tế bào ưa acid*, trong bào tương có những hạt chế tiết bắt màu phẩm nhuộm thuộc loại acid (eosin) và tế bào ưa base, trong bào tương có những hạt chế tiết bắt màu phẩm nhuộm thuộc loại base (hematoxylin) (Hình 17.4).

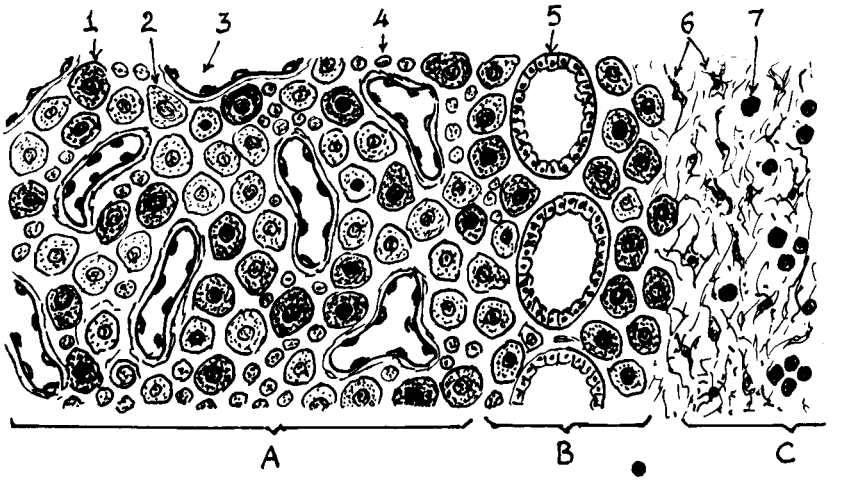

Hình 17.4. Cấu tạo vi thể tuyến yên

A. Phần xa; B. Phần trung gian; C. Phần thần kinh (Phần sau).

1. Tế bào ưa base; 2. Tế bào ưa acid; 3. Mao mạch máu; 4. Nhân tế bào kỵ màu; 5. Túi nhỏ; 6. Tế bào tuyến yên; 7. Thể Héring.

Mỗi loại tế bào ưa màu (ưa acid hay ưa base) lại gồm nhiều loại tế bào tiết ra những hormon có tác dụng không giống nhau vào những tế bào hiệu ứng khác nhau. Bởi vậy người ta dùng hướng tác động của các hormon vào các tế bào hiệu ứng (tế bào đích) để đặt tên cho từng loại tế bào tuyến ở phần trước tuyến yên.

Dựa vào tính chất bắt màu những phẩm nhuộm đặc biệt, năm 1926, Romeis còn dùng những chữ Hi Lạp anpha (α), beta (β) gamma (γ), delta (δ)... để đặt tên cho từng loại tế bào. Những tên gọi theo kiểu này ngày nay ít được dùng.

Trong phần xa của tuyến yên, ngoài hai loại tế bào ưa màu và kỵ màu, còn có một loại tế bào khác có thể tạo ra những nang tuyến nhỏ. Những tế bào này không có hoạt động chế tiết. Chúng được gọi là những tế bào nang. Chúng có hình sao, nằm chen vào giữa những tế bào ưa máu, từ thân tế bào, tỏa ra nhiều nhánh bào tương. Bởi vậy, những tế bào này còn được gọi là những tế bào nang hình sao.

2.3.1.1. Tế bào ưa acid

Những tế bào ưa acid có rất nhiều ở vùng sau bên của phần trước tuyến yên, và là những tế bào tương đối nhỏ, hình cầu. Bào tương chứa

những hạt chế tiết ưa phẩm nhuộm acid (eosin) và có kích thước đủ lớn để có thể nhìn thấy rõ dưới kính hiển vi quang học. Bản chất hóa học của sản phẩm chứa trong các hạt ấy bắt màu vàng da cam G (orange G), có phản ứng PAS (-), phản ứng aldehyd fuchsin (-). Trong bào tương, bộ Golgi phát triển và những ti thể có hình cầu. Bằng phương pháp miễn dịch hóa tế bào và trong ảnh chụp hiển vi điện tử, có thể phân biệt được hai loại tế bào ưa acid: *tế bào hướng tuyến vú* (tế bào eta-η) *và tế bào hướng thân* (tế bào anpha - α).

– *Tế bào hướng tuyến vú (tế bào eta - η).* Những tế bào này tiết ra prolactin (còn gọi là galactotrophin), một hormon thuộc loại protein, có phân tử lượng 23.000, có tác dụng kích thích tuyến vú phát triển trong thời kỳ có thai và tiết ra sữa sau khi người mẹ đã sinh con (Hình 17.5).

Những tế bào hướng tuyến vú có hình đa diện hay hình trứng, thường cô lập đơn là nằm trong các dây hay đám tế bào tuyến. Ở trong các dây hay đám tế bào tuyến, chúng thường nằm sâu, cô lập với các tế bào cùng loại và ngăn cách nhau bởi các tế bào tuyến thuộc loại khác.

Đặc điểm nổi bật của những tế bào hướng tuyến vú là những hạt chế tiết của chúng rất lớn và là những hạt lớn nhất trong số các hạt chế tiết thấy ở các tế bào tuyến nằm trong phần trước của tuyến yên. Đường kính các hạt chế tiết trong các tế bào hướng tuyến vú vào khoảng 500 - 900nm. Ngoài ra còn có những hạt nhỏ hơn (đường kính 100 - 150nm) nằm trong những túi của bộ Golgi. Những túi này có thể sát nhập với nhau để tạo ra những hạt chế tiết lớn hơn.

Ở nữ giới đang có những chu kỳ kinh nguyệt và ở nam giới, tế bào hướng tuyến vú có lưới nội bào và bộ Golgi kém phát triển. Lưới nội bào có những bể dài và bộ Golgi nằm bên cạnh nhân. Nhưng ở phụ nữ có thai, bộ Golgi và lưới nội bào phát triển rất mạnh. Lưới nội bào có nhiều bể nằm song song với nhau ở vùng bào tương ngoại vi tế bào. Bộ golgi rất đồ sộ, to gần bằng nhân tế bào. Tuyến yên lớn gấp đôi tuyến yên phụ nữ không có thai do tế bào hướng tuyến vú tăng sinh và phì đại. Từ tuần thứ năm của thời kỳ có thai, lượng prolactin trong máu tăng dần cho tới khi sinh đẻ. Lúc này, lượng prolactin đã tăng lên gấp 10 lần so với phụ nữ không có thai. Sự tăng lượng prolactin trong máu kích thích tuyến vú phát triển nhưng tác dụng của prolactin bị ức chế bởi lượng estrogen và progesteron trong máu cao. Khi kết thúc thời kỳ nuôi con bằng sữa mẹ, tế bào hướng tuyến vú thoái triển.

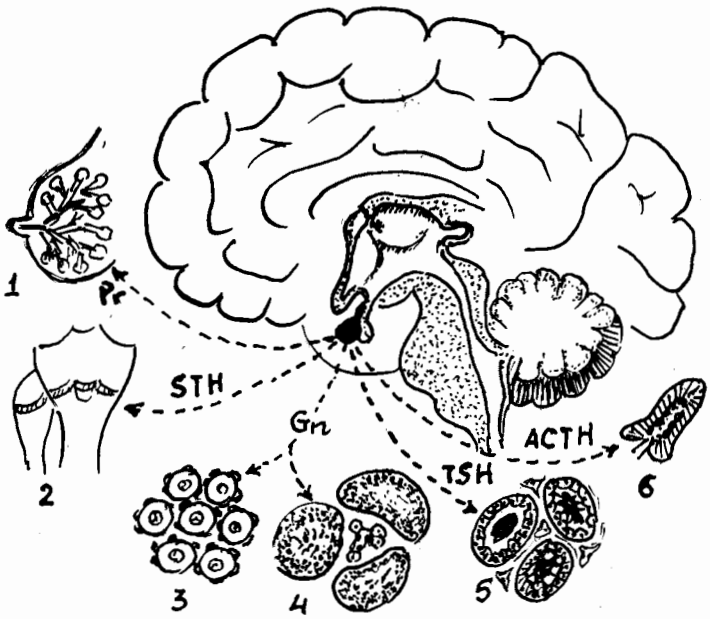

Hình 17.5. Các cơ quan chịu sự kiểm soát hoạt động bởi tác động của hormon phần trước tuyến yên

Pr. Prolactin; STH. Hormon hướng thân (Somatotrophic Hormone –Somtotrophin); Gn. Hormon hướng sinh dục (Gonadotrophin); TSH. Hormon kích giáp (Thyreoid Stimulating Hormon); ACTH. Hormon hướng vỏ (Adrenalo Cortico Trophic Hormon).

1. Tuyến vú; 2. Sụn nối ở đầu các xương dài; 3. Nang trứng nguyên thuỷ; 4. Ống sinh tinh và tuyến kẽ của tinh hoàn; 5. Các túi tuyến giáp; 6. Tuyến vỏ thượng thận.

Sự bài tiết prolactin của tế bào hướng tuyến vú chịu sự kiểm soát của *yếu tố giải phóng prolactin* (P-RF, còn gọi là *hormon giải phóng prolactin* - P - RH) và *yếu tố ức chế prolactin* (P-IF, còn gọi là *hormon ức chế prolactin* - P - IH) tiết ra bởi các nơron vùng dưới đồi.

– *Tế bào hướng thân (Tế bào anpha -α).* Trong phần xa của tuyến yên, tế bào hướng thân là loại tế bào phong phú nhất. Chúng thường họp thành đám tiếp xúc mật thiết với mao mạch kiểu xoang.

Trong bào tương lưới nội bào có hạt rất phát triển, những bể của lưới nội bào thường xếp song song với mặt tế bào. Đặc điểm nổi bật nhất của tế bào là những hạt chế tiết khá lớn (đường kính 300 - 400nm) và về mức độ lớn, những hạt chế tiết này đứng hàng thứ hai trong số các hạt chế tiết thấy trong bào tương của các tế bào tuyến ở phần trước tuyến yên. Tính

chất bắt màu các hạt chế tiết của tế bào hướng thân giống như các hạt chế tiết thấy trong các tế bào hướng tuyến vú.

Tế bào hướng thân tiết ra *hormon hướng thân* (còn gọi là *somatotrophin* hay STH - Somatotrophin Hormon), một hormon thuộc loại protein, có phần tử lượng 23.000, có tác dụng chính là làm cho cơ thể lớn lên. Do đó hormon hướng thân (Somatotrophin) còn được gọi là *hormon tăng trưởng* (growth hormon).

Không giống với các hormon khác được tiết ra bởi phần trước tuyến yên, hormon hướng thân không có một cơ quan hiệu ứng đặc hiệu. Nó có tác dụng chung trên mọi tế bào ở khắp cơ thể để làm cho các tế bào tăng thu nhận acid amin, tăng tổng hợp protein. Các tác dụng chuyển hóa khác của hormon này là làm tăng sự huy động mỡ từ các tế bào mỡ làm tăng mức độ sử dụng glucose. Nhưng tác dụng nổi bật nhất của hormon hướng thân là tác dụng làm cho cơ thể lớn lên. Tác dụng này được trung hòa bởi somatomedin, một loại protein có phân tử lượng nhỏ hơn và được tổng hợp ở trong gan để đáp ứng lại tác động của hormon hướng thân. Somatomedin, đến lượt mình, kích thích sự tăng sinh của các tế bào sụn, đặc biệt là những tế bào sụn tạo thành sụn nối ở các đầu xương dài. Sự tăng của các tế bào sụn này cần thiết cho sự phát triển của các xương dài và làm cho cơ thể lớn lên (Hình 17.5).

Ở trẻ em, sự thiếu bài tiết hormon hướng thân dẫn đến tới tật lùn và sự tăng tiết hormon này do có những khối u ở tuyến yên, gây ra chứng khổng lồ (gigantisme). Một khối u như vậy ở người trưởng thành có thể gây ra chứng to cực (acromegalia) đặc trưng bởi sự to lên không đều, không cân xứng của các đầu xương, mỏm xương.

Sự bài tiết hormon hướng thân bởi các tế bào hướng thân chịu sự kiểm soát của *hormon giải phóng somatotrophin* (STH-RH) và hormon *ức chế somatotrophin* (STH-IH) tiết ra bởi những nơron vùng dưới đồi.

2.3.1.2. Tế bào ưa base

Trên các thiết đồ tuyến yên nhuộm bằng hematoxylin, những tế bào ưa base khó phân biệt với tế bào ưa acid. Chúng dễ nhận ra hơn khi nhuộm thiết đồ bằng phẩm xanh da trời anilin, theo phương pháp ba màu của Mallory. Những sản phẩm chế tiết (hormon) được chứa trong các hạt chế tiết có bản chất hóa học là glycoprotein. Bởi vậy những tế bào ưa base dễ phân biệt nhất với các tế bào ưa acid bằng các phản ứng PAS (+), aldehyd fuchsin (+), vàng da cam (-). Những tế bào ưa base thường thấy nhiều ở

vùng giữa phần xa của tuyến yên. Có ba loại tế bào ưa base: tế bào hướng giáp (còn gọi là tế bào bate - β), *tế bào hướng sinh dục và tế bào hướng vỏ* (còn gọi là tế bào epsilon - ε).

– *Tế bào hướng giáp* (Tế bào beta - β). Những tế bào này, nói chung, thường nằm ở vừng giữa của phần xa tuyến yên và chiếm khoảng 15% tổng số tế bào ở phần này. Chúng thường nằm sâu trong các dây tế bào tuyến, do đó thường không tiếp xúc trực tiếp với mao mạch kiểu xoang. Tính ưa base của tế bào thường dễ phân biệt dưới kính hiển vi quang học khi chúng được nhuộm bằng aldehyd thionin. Dưới kính hiển vi điện tử, những hạt chế tiết là những hạt nhỏ, với đường kính 150 - 200nm, và là những hạt nhỏ nhất trong số các hạt chế tiết thấy ở các tế bào tuyến của phần trước tuyến yên. Những hạt này thường nằm ở vùng ngoại vi tế bào.

Tế bào hướng giáp tiết ra *hormon kích giáp* (TSH - Thyroid Stimulating Hormon), còn gọi là thyrotrophin, một loại glycoprotein có phân tử lượng 28.000. Hormon này tác động vào tế bào nang (còn gọi là tế bào chính) của các túi tuyến giáp bằng cách gắn với các receptor đặc hiệu với nó, có mặt ở trên mặt màng tế bào nang để kích thích tế bào nang tiết ra hormon tuyến giáp gọi là thyroxin (Tetraiodotyronin - T4) và tri-iodotyronin (T3) (Hình 17.5). Hoạt động chế tiết của tế bào hướng giáp chịu sự kiểm soát của *hormon giải phóng TSH* (TSH-RH) tiết ra bởi những nơron vùng dưới đồi. Sự bài tiết hormon hướng giáp (TSH) bị ức chế bởi một cơ chế điều hoà ngược. Khi lượng thyroxin tăng cao trong máu, thyroxin lại tác động vào hệ thần kinh trung ương để ức chế các nơron vùng dưới đồi tiết ra hormon giải phóng TSH.

– *Tế bào hướng sinh dục*. Đó là những tế bào hình cầu, có quan hệ mật thiết với các mao mạch kiểu xoang. Bào tương chứa bộ Golgi phát triển mạnh và lưới nội bào có hạt có những bể ngoằn ngoèo chứa một chất đồng nhất và có mật độ điện tử thấp. Trong cùng một tế bào, các hạt chế tiết to nhỏ không đều với những đường kính khác nhau từ 200 đến 400 nm. Những tế bào hướng sinh dục tiết ra hai loại hormon đều là những glycoprotein, có phân tử lượng 30.000.

+ Hormon kích nang trứng (FSH - Folicle Stimulating hormon) có tác dụng kích thích sự tiến triển của các nang trứng nguyên thủy (Hình 17.5) và kích thích sự tạo ra tinh trùng. Ngày nay, người ta còn biết rằng FSH còn có tác động vào tế bào Sertoli nằm trong biểu mô tinh của ống sinh tinh để kích thích tế bào này sản xuất protein gắn vào

androgen (ABPAndrogen Binding Protein). + Hormon hoàng thể hóa (LH-Luteinizing hormon) có tác dụng thúc đẩy các nang trứng đang tiến triển tiếp tục tiến triển tới mức chín, vỡ ra, gây ra sự rụng trứng và sự hình thành, phát triển của hoàng thể. LH cũng có tác dụng tới tế bào kẽ của tinh hoàn. Nó gắn vào receptor đặc hiệu có mặt trên màng tế bào kẽ để kích thích tế bào này tổng hợp testosteron. Bởi vậy nhiều tác giả gọi hormon hoàng thể hóa (LH) có mặt ở nam giới là *hormon kích tế bào kẽ* (ICSH- Intertitial Cell Stimulating Hormon) của tinh hoàn.

Có một vấn đề hiện nay đang được thảo luận là chỉ có một loài quần thể tế bào hướng sinh dục tiết ra cả hai loại hormon hướng sinh dục (còn gọi là gonadotrophin) hay có hai quần thể tế bào hướng sinh dục, mỗi quần thể tiết ra một loại hormon riêng biệt.

Một số nghiên cứu miễn dịch tế bào hoá học đã cho thấy rằng có hai quần thể tế bào hướng sinh dục:

- *Tế bào hướng sinh dục delta (δ), bắt màu miễn dịch tế bào hóa học với kháng thể kháng FSH, là những tế bào tiết ra hormon kích nang trứng (FSH);*
- *Tế bào hướng sinh dục gamma (γ), bắt màu miễn dịch tế bào hóa học với kháng thể kháng LH, là những tế bào tiết ra hormon hoàng thể hóa (LH) và hormon kích tế bào kẽ của tinh hoàn (ICSH).*

Nhưng cũng có thông báo cho thấy rằng chỉ có một quần thể tế bào hướng sinh dục bắt màu của cả hai phản ứng miễn dịch tế bào hoá học đó.

- *Tế bào hướng vỏ* (tế bào epsilon ε). Tế bào này phân bố rộng rãi ở vùng trước giữa phần xa tuyến yên. Một số ít tế bào hướng vỏ xâm nhập vào phần thần kinh trong một quãng ngắn. Chúng là những tế bào hình cầu hay hình trứng. Ở các động vật gặm nhấm, chúng có hình sao với các nhánh bào tương chen vào giữa các tế bào lân cận. Các nhánh tận cùng ở các mao mạch kiểu xoang. Trong bào tương, các hạt chế tiết nhỏ hơn những hạt chế tiết của các tế bào hướng thân và hướng sinh dục. Đường kính các hạt chế tiết thuộc vào loại nhỏ nhất trong số các hạt chế tiết của các tế bào tuyến ở phần trước tuyến yên, và chỉ vào khoảng 100 - 200nm. Các hạt chế tiết có phản ứng PAS dương tính yếu và vàng da cam (+). Đường kính các hạt chế tiết không phải là tiêu chuẩn để nhận định tế bào này vì luôn luôn thay đổi. Một phương pháp miễn dịch tế bào hoá học đáng tin cậy để nhận ra những tế bào

hướng vỏ là dùng kháng thể kháng sản phẩm bài tiết của tế bào ấy đã được đánh dấu.

Những tế bào hướng vỏ tiết ra *hormon hướng vỏ* (ACTH - Adreno Corticotrophic Hormon), còn gọi là *Adrenocorticotrophin hay Corticotrophin*, một polypeptid có phân tử lượng 4.500 và gồm 39 acid amin. Sự bài tiết ACTH bởi tế bào vỏ chịu sự kiểm soát của hormon (còn gọi là yếu tố) giải phóng ACTH (ACTH-TH) hay *hormon giải phóng corticotrophin* (C-RH). ACTH gắn vào receptor đặc hiệu có mặt trên màng tế bào tuyến của tuyến vỏ thượng thận để kích thích các tế bào này tiết ra các hormon corticoid (Hình 17.5).

2.3.1.3. Tế bào kỵ màu

Ở phần xa của tuyến yên, trong các dây tế bào có những đám tế bào nhỏ ít có ái lực với phẩm nhuộm các thiết đồ tuyến yên. Những tế bào này có ít bào tương nhưng đôi khi có thể đạt tới kích thước của tế bào ưa acid hay tế bào ưa base. Chúng được gọi là những *tế bào kỵ màu* và chiếm khoảng 65% tổng số tế bào tuyến ở phần xa. Chúng là những tế bào dự trữ và không có hạt chế tiết. Chúng có khả năng biệt hóa thành tế bào ưa acid hay tế bào ưa base.

2.3.1.4. Tế bào nang (tế bào hình sao, tế bào nang hình sao)

Trong phần xa của tuyến yên còn có những tế bào không chế tiết, tạo thành những nang tuyến nhỏ hay những u nang nhỏ. Bởi vậy những tế bào này được gọi là những tế bào nang. Ở dạng này, mặt tự do của tế bào thường có những vi nhung mao và đôi khi có lông. Mặt bên của các tế bào nằm cạnh nhau, ở gần cực ngọn, thường có thể liên kết.

Đôi khi những tế bào này có những nhánh xen vào giữa những tế bào ưa màu và nối với những nhánh của các tế bào nang khác, tạo thành một lưới tế bào thưa ở khắp phần xa của tuyến yên. Ở các nhánh bào tương của chúng có những thể liên kết khe. Do có các nhánh xuất phát từ thân tế bào nên thân tế bào có hình sao và những tế bào này được gọi tế bào hình sao. Để thấy rằng tế bào nang và tế bào hình sao chỉ là một loại tế bào ở hai dạng khác nhau, hiện nay người ta dùng thuật ngữ "tế bào nang hình sao" để gọi chung cho cả hai dạng tế bào ấy.

Bào tương của các tế bào nang hình sao chứa những bào quan thường gặp, những xơ tạo thành một bộ khung của tế bào và có phản ứng với những kháng thể đặc hiệu cho các protein acid của tế bào thần kinh đệm. Bởi vậy người ta giả thiết rằng có lẽ chúng đóng vai trò của tế bào

thần kinh đệm. Bào tương của chúng còn chứa một loại protein S-100 mà chức năng còn chưa rõ. Đôi khi có thể thấy những hình ảnh gián phân của tế bào.

2.3.2. Phần trung gian

Ở người trưởng thành, phần trung gian gồm một dãy túi nhỏ. Thành túi là một biểu mô có lông và lòng túi chứa một chất quánh màu vàng nhạt (Hình 17.4). Những tế bào biểu mô tạo nên thành túi có thể phân tán thành những nhóm nhỏ tế bào hay thành những tế bào cô lập xâm nhập vào thần kinh trong một vùng có giới hạn hẹp.

Ở các động vật thí nghiệm, những tế bào của phần trung gian là những tế bào biểu mô hình đa diện, lớn, phong phú ti thể, có lưới nội bào và bộ Golgi phát triển mạnh, nhiều hạt chế tiết với đường kính 200 - 250nm phân bố khắp bào tương. Một số hạt có mật độ điện tử cao, một số khác mật độ điện tử thấp hơn. Những tế bào phần trung gian tiết ra *hormon kích hắc tố bào* có tác dụng làm dãn các hắc tố bào.

Từ lâu, người ta đã nhận thấy rằng ở loài người hormon hướng vỏ (ACTH) và hormon kích hắc tố bào (MSH-melanocyte Stimulating Hormome) đều có tác dụng làm dãn các hắc tố bào và đều có những thành phần acid amin giống nhau. Bởi vậy một vấn đề đã được đặt ra là có phải hai loại hormon này đều do cùng một loại tế bào tiết ra không? Có tác giả đã cho rằng những tế bào ưa base ở phần xa của tuyến yên và có chức năng tiết ra hormon hướng vỏ (ACTH) chính là những tế bào của phần trung gian đã di cư tới đó.

Ngày nay người ta cho rằng giống như những tế bào hướng vỏ ở phần xa, những tế bào của phần trung gian tổng hợp một loại tiền hormon (prohormone) gọi là proopromelannocortin) (POMC). Tiền hormon này có thể tách ra để tạo thành hai dạng hormon tiền hắc tố bào là α-MSH, một phân tử có 15 acid và β-MSH gồm 22 acid amin. Cả hai phân tử này đều có những acid amin giống như những acid amin tạo thành hormon hướng vỏ (ACTH).

Ở những người mắc bệnh Addison, sự thoái hoá của tuyến vỏ thượng thận có liên quan tới sự phóng thích thừa vào máu hormon kích hắc tố bào và hormon hướng vỏ bởi tuyến yên. Những vết đen da thấy ở đầu, mặt, cổ, vú và ở đường giữa thành trước của bụng phụ nữ có thai cũng là do sự bài tiết vào máu một lượng thừa hai loại hormon này. Ngoài ra còn có giả

thuyết cho rằng hormon kích hắc tố bào (MSH) có tác động tới sự chuyển hoá và các tác động khác nhưng những giả thuyết này chưa được chứng minh rõ ràng.

2.3.3. Phần củ

Ở tuyến yên loài người, phần củ kém phát triển và là một lớp mô mỏng khoảng 25-60 micromet, vây quanh thân phễu thuộc phần sau tuyến yên và cùng với nó tạo thành cuống tuyến yên. Nơi dày nhất của phần củ nằm ở phía trước. Ở mặt sau tuyến yên, một số nơi không có phần củ bao bọc. Phần củ ngăn cách với phần thân phễu bởi một lớp mô liên kết mỏng. Mô này tiếp với màng mềm và với một lớp có cấu tạo tương tự bọc ngoài phần củ.

Đặc điểm cấu tạo của phần củ là được phân bố nhiều mạch máu: những động mạch trên tuyến yên thuộc nhóm trước và những tĩnh mạch thuộc hệ thống cửa tĩnh mạch của tuyến yên (Hình 17.3). Xen vào giữa những mạch máu chạy theo hướng dọc từ trên xuống, có những dây tế bào tuyến cũng xếp theo hướng ấy.

Những tế bào nội tiết của phần củ là những tế bào hình khối vuông hay hình trụ, cao 12 - 18 micromet. Trong tuyến yên, chúng là những tế bào duy nhất chứa một lượng glycogen có ý nghĩa. Chúng có thể tạo ra những cấu trúc giống như nang tuyến. Người ra, trong phần củ có những đám tế bào biểu mô dẹt. Mặc dùng những tế vào này chứa những hạt chế tiết, người ta còn chưa phát hiện được những hormon do chúng tiết ra và chức năng của chúng còn chưa rõ.

Cũng như ở thân phễu thuộc phần sau tuyến yên, trong phần củ có những sợi trục của nơron từ vùng dưới đồi tiến xuống. Chúng cùng với những sợi trục nằm ở trong thân phễu tạo thành *bó dưới đồi yên*. (Hình 17.3).

2.3.4. Những nơron vùng dưới đồi kiểm soát hoạt động nội tiết của các tế bào tuyến ở phần trước tuyến yên

Hoạt động chế tiết của các tế bào tuyến ở phần trước tuyến yên chịu sự kiểm soát của hormon sản xuất bởi các nơron có thân nằm ở các đoạn khác nhau của vùng dưới đồi. Sợi trục của các nơron này, sau khi xuất phát từ thân nơron tiến xuống phía dưới, vào trong củ xám và lồi giữa rồi tới tiếp xúc với những mao mạch thuộc đám rối lưới mao mạch thứ nhất nối các nhánh động mạch thuộc nhóm động mạch tuyến yên trên với những

tĩnh mạch. Những sợi trục này không vận chuyển những chất trung gian hoá học dẫn truyền thần kinh như những sợi trục của các nơron khác mà chúng vận chuyển những sản phẩm chế tiết (hormon) được sản xuất ở thân nơron tới các đầu tận cùng của chúng rồi phóng thích những sản phẩm (hormon) ấy vào lưới mao mạch thứ nhất của hệ thống cửa tĩnh mạch của tuyến yên. Theo các tĩnh mạch, hormon được vận chuyển tới đám rối lưới mao mạch thứ hai của hệ thống cửa tĩnh mạch (lưới mao mạch kiểu xoang nằm ở phần xa của tuyến yên) (Hình 17.3), tác động vào những tế bào tuyến của phần này để điều hoà hoạt động nội tiết của các tế bào đó. Có hai loại hormon được sản xuất bởi những nơron chế tiết của vùng dưới đồi.

2.3.4.1. hormon giải phóng (RH-Releasing hormon), còn gọi là *yếu tố giải phóng* (RF - Releasing Factor). Những hormon giải phóng đã được phát hiện và đã được biết rõ tác dụng của chúng gồm:

- Hormon giải phóng prolactin (P-RH; P-RF);
- Hormon giải phóng somatiotrophin (STH-RH, STH-RF;
- Hormon gải phóng gonadotronphin (Gn-RH, GnRF), bao gồm:
+ Hormon giải phóng FSH 9FSH-RH, FSH-RF);
+ Hormon giải phóng LH (LH-RH, LH-RF);
- Hormon giải phóng ACTH (ACTH-RH, ACTH-RH).

2.3.4.2. Hormon ức chế (TH-Inhbiting Hormon), còn gọi là *yếu tố ức chế* (IF-Inhibiting Factor). Có nhiều hormon ức chế đã được phát hiện, trong số đó hai hormon chủ yếu đã biết rõ tác dụng:

- Hormon ức chế prolactin (P-IH, P-IF).
- Hormon ức chế somatotrophin (STH-IH, STH-IF). Các tế bào nội tiết của phần trước tuyến yên chịu sự kiểm soát của các nơron chế tiết vùng dưới đồi đã được nêu ở các mục trên.

2.4. Phần sau

2.4.1. Cấu tạo

Phần sau tuyến yên là một mô thần kinh đệm, cấu tạo bởi (Hình 17.4):

2.4.1.1. Những tế bào tuyến yên

Đó là những tế bào hình sao, có những nhánh lớn tiếp xúc với những nhánh của các tế bào lân cận thuộc cùng loại để tạo ra một lưới tế bào. Ở

các nhánh này có những mối liên kết khe. Ở tuyến yên loài người, những tế bào tuyến yên có hình dáng và kích thước khác nhau. Bào tương của chúng chứa những giọt mỡ, những đám sắc tố lipochrom. Những nhánh của chúng xen vào giữa những nhóm sợi trục trước tận cùng từ vùng dưới đồi tiến xuống và thường có quan hệ với những chỗ sợi trục phình to ra. Như vậy quan hệ giữa các tế bào tuyến yên với sợi trục giống như quan hệ giữa tế bào thân kinh đệm với nơron ở hệ thần kinh trung ương. Không có một sự tương tác chức năng nào giữa tế bào tuyến yên và sợi trục. Như vậy tế bào tuyến yên không đóng một vai trò nào trong hoạt động chế tiết của phần sau tuyến yên. Người ta cho rằng giống như tế bào thần kinh đệm, tế bào tuyến yên đảm nhiệm chức năng chống đỡ, dinh dưỡng và có thể duy trì thành phần ion trong chất dịch gian bào ở phần sau tuyến yên.

2.4.1.2. Những sợi trục

Trong phần sau của tuyến yên có khoảng 100.000 sợi trục phát sinh từ những thân nơron chế tiết nằm trong các nhân trên thị và nhân cận thất (Hình 17.3). Từ các nhân này, những sợi trục tiến xuống phía dưới, tới cuống tuyến yên, họp với những sợi trục phát sinh từ những thân nơron chế tiết nằm trong các nhân thực vật của vùng dưới đồi, tạo thành bó dưới đồi yên rồi chúng tới thuỳ sau tuyến yên, tận cùng bằng cách tiếp xúc với lưới mao mạch nằm ở thuỳ này bằng những đầu phình.

Thân của nơron phát sinh những sợi trục này chứa một nhân nằm lệch tâm, bào tương phong phú và từ thân toả ra một ít nhánh. Lưới nội bào có những bể nằm song song với nhau ở vùng chung quanh nhân. Bộ Golgi phát triển mạnh và là nơi tập hợp những túi nhỏ (đường kính 100-120nm) chứa một chất thần kinh chế tiết. Những xơ thần kinh và ống siêu vi tạo thành một bó trục, theo sợi trục tiến xuống phía dưới. Theo ống siêu vi, những hạt chế tiết được vận chuyển trong sợi trục với tốc độ 4-8 m/giờ.

2.4.1.3. Những thể Héring

Đó là những khối chất có kích thước khác nhau thấy ở những chỗ phình to của sợi trục nằm trong phần sau tuyến yên khi quan sát thiết đồ tuyến yên nhuộm bằng hematoxylin eosin hay hematoxylin + thionin dưới kính hiển vi quang học. Chúng là sản phẩm hormon được sản xuất bởi thân các nơron nằm trong nhân trên thị và nhân cận thất và đã được vận chuyển trong sợi trục, theo các ống siêu vi tới phần sau tuyến yên. (Hình 17.6).

Dưới kinh hiển vi điện tử, mỗi thể Héring là một đám hạt chế tiết. Mỗi sợi trục của nơron chết tiết, theo chiều dọc của nó, có khoảng 450 chỗ phình

to, và mỗi chỗ phình to có khoảng 2000 hạt chế tiết. Khoảng 60% hạt chế tiết họp lại với nhau để tạo ra những thể Héring, còn 40% tổng số hạt nằm trong đầu tận cùng các sợi trục.

2.4.2. Chức năng

Phần sau tuyến yên tiết vào máu hai loại hormon: *ocytocin (OT) và arginin vasopressin* (AVP), còn gọi là *adiuretin* (ADH - adiurtin - Hormon). Hai loại hormon này sản xuất bởi những nơron khác nhau nhưng những thân nơron này đều nằm ở nhân trên thị và cận thất. Chúng đều là những hormon thuộc loại peptid, cấu tạo bởi 9 acid amin và chỉ khác nhau bởi hai acid amin.

Chúng đều được tổng hợp từ một phân tử lớn tiền thân của hormon (tiền hormon) và neurophysin, một protein kết hợp có phân tử lượng 10.000.

Những neurophysin kết hợp với ocytocin và neurophysin kết hợp với vasopressin có đặc tính hoá sinh khác nhau. Trong dòng bào tương vận chuyển ở trong sợi trục của bó dưới đồi yên để tới thuỳ sau tuyến yên, các tiền hormon tách ra thành hormon (ocytocin hay vasopressin) và neurophysin. Cả hai phân từ này (hormon và neurophysin) đều được tiết vào máu. Tác dụng của neurophysin còn chưa rõ.

2.4.2.1. Tác dụng của ocytocin

Ocytocin gây ra sự co rút của các sợi cơ trơn, đặc biệt là sợi cơ trơn của tử cung phụ nữ có thai đến kỳ sinh để để tống thai ra ngoài. Nó cũng có tác

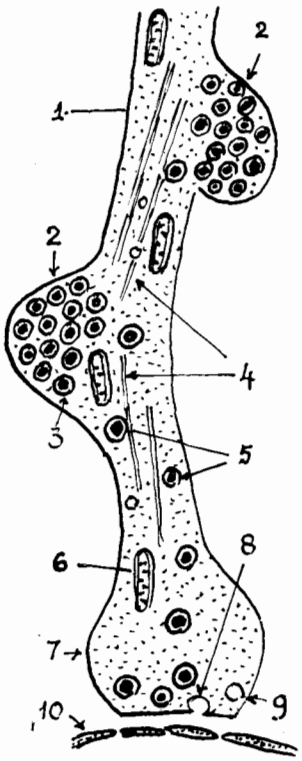

Hình 17.6. Sợi trục thấy ở phần thần kinh tuyến yên và xuất phát từ thân nơron nằm trong nhân trên thị và nhân cận thất

1. Sợi trục; 2. Thể Héring; 2. Hạt chế tiết; 4. Ống siêu vi; 5. Hạt chế tiết đang được vận chuyển theo dọc ống siêu vi; 6. Ti thể; 7. Đầu tận cùng sợi trục; 8. Hiện tượng xuất bào; 9. Màng bào tương bọc đầu tận cùng sợi trục tái tạo sau khi xuất bào; 10. Bào tương tế bào nội mô phủ thành mao mạch máu.

dụng gây ra sự co rút của tế bào cơ biểu mô ở tuyến vú để tống sữa từ các nang tuyến vú vào các ống bài xuất.

2.4.2.2. Tác dụng của vasopressin.

– Gây tái hấp thụ nước ở ống xa và ống góp của thận, làm giảm tiểu tiện.

Vasopressin tới gắn vào các receptor có mặt trên màng tế bào của ống xa và ống góp của thận, kích thích hoạt tính của AMP. Đến lượt mình, AMP hoạt hoá một proteinkinase khác. Enzym này tác động vào protein màng làm tăng tính thấm của màng ở mặt tự do của tế bào các ống này đối với nước. Do đó nồng độ nước tiểu trong ống tăng lên và tiểu tiện giảm.

– Kiểm soát áp lực máu. Sự giảm đột ngột khối lượng máu trong mạch có tiềm năng kích thích sự tăng bài tiết vasopressin vào máu. Vasopressin tác động vào các sợi cơ trơn của thành mạch làm cho động mạch tăng cường co bóp, do đó áp lực máu tăng lên. Tác dụng này của hormon trên thận gây ra sự duy trì nước do đó cũng đóng vai trò duy trì khối lượng máu.

3. TUYẾN TÙNG

Tuyến tùng là một tuyến nội tiết nhỏ, có nguồn gốc từ não trung gian và là một khối nhỏ chất xám hình nón, cao 5 - 8mm, đường kính ở đáy 3 - 5mm, nằm trên đường giữa, phía sau trần não thất thứ ba và đính vào trần ấy bởi một cái cuống. Một ngách của não thất thứ ba gọi là *ngách tùng* tiến vào cái cuống này (Hình 17.3. và 17.7).

Tuyến tùng được bọc bởi màng mềm. Ở tuyến tùng loài người, lớp mô liên kết này tiến vào bên trong tuyến, mang theo mạch máu, dây thần kinh và chứa nhiều loại tế bào như dưỡng bào, hắc tố bào và tế bào ưa eosin. Mô liên kết này vây quanh những đám và những dây tế bào tạo thành nhu mô tuyến và tạo ra những vách liên kết ngăn tuyến tùng thành nhiều tiểu thùy (Hình 17.7). Các vách liên kết không phải là thường thấy ở mọi loại động vật, nhưng ở một số loài, người ta có thể phân biệt hai vùng; vùng vỏ và vùng tủy, nhờ các vách liên kết ấy.

Trước kia, người ta coi tuyến tùng là một di tích phôi thai. Theo quan điểm hiện nay, tuyến tùng là một cơ quan có hoạt động nội tiết tích cực, chịu ảnh hưởng của chu kỳ chiếu sáng trong ngày. Đáp ứng với những biến đổi hàng năm về thời gian chiếu sáng trong ngày, tuyến tùng có ảnh hưởng

tới hoạt động sinh dục ở các động vật sinh đẻ theo mùa. Ảnh hưởng này kém rõ ràng nhưng có tác động không kém có ý nghĩa trên hệ sinh dục của các loài động vật khác sinh đẻ suốt năm.

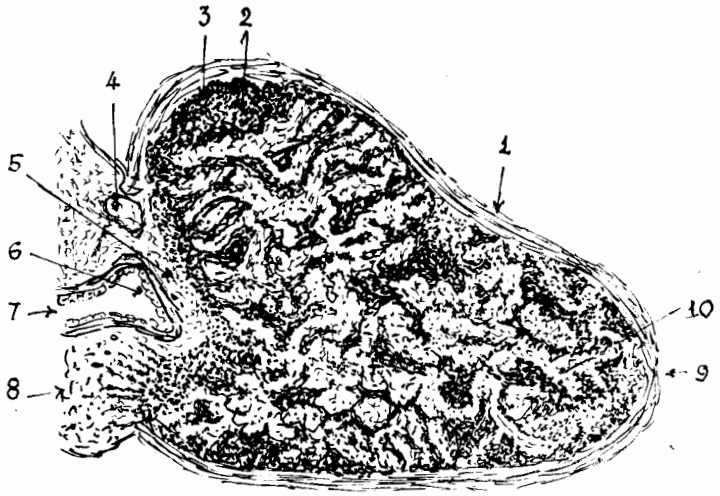

Hình 17.7. Cấu tạo đại cương tuyến tùng

1. Màng mềm bọc tuyến tùng; 2. Đám tế bào tùng có ít bào tương; 3. Đám tế bào tùng có nhiều bào tương; 4. Cuống trước tuyến tùng; 5. Mô thần kinh đệm; 6. Biểu mô phủ não thất; 7. Ngách tùng; 8. Chỗ nối với mép trắng sau; 9. Đầu sau của tuyến tùng; 10. Vách liên kết.

3.1. Nhu mô tuyến. Nhu mô tuyến tùng cấu tạo bởi:

3.1.1. Những đám hay dây tế bào biểu mô

Trong những đám hay dây tế bào này có hai loại tế bào: tế bào tùng và tế bào kẽ.

3.1.1.1. Tế bào tùng

Đó là những tế bào dạng biểu mô, bắt màu nhạt. Trên thiết đồ mô học nhuộm theo phương pháp thông thường, hình dáng tế bào khó nhận định, nhân có hình cầu, tròn đều và hay gồ ghề ở một bên. Bào tương hơi ưa base và có thể chứa một ít giọt mỡ nhỏ, những sắc tố lipochrom.

Bằng phương pháp ngấm bạc, có thể phát hiện một hay nhiều nhánh dài, phát sinh từ thân tế bào và tận cùng bằng một đầu phình. Những đầu này có thể tận cùng ở bên trong dây tế bào tuyến hay ở bên cạnh các mao mạch máu. Thân tế bào có thể có nhiều hay ít bào tương (Hình 17.8). Nhân

tế bào có hình dạng không đều có một hạt nhân lớn và những đám dị nhiễm sắc nhỏ ở vùng ngoại vi của nhân.

Dưới kính hiển vi điện tử, bào tương chứa lưới nội bào không hạt, lưới nội bào có hạt và bộ Golgi nhỏ; Ti thể phong phú và có hình dáng thay đổi. Những nhánh bào tương chứa những ống siêu vi và đầu tận cùng của chúng có một đám túi giữa túi là một khối đậm đặc. Ngoài những bào quan thường gặp, tế bào tùng còn có những cấu trúc synap gọi là *synap hình băng* (synaptic ribbons) tương tự như những synap hình băng thấy ở các tế bào cảm giác của tai trong, và của võng mạc mắt. Ở tế bào tùng, những synap hình băng này rất nhiều, có thể thấy ở bất cứ nơi nào trên mặt tế bào nhưng không biểu lộ sự tạo synap với các sợi thần kinh hoặc với các tế bào tùng khác hoặc với tế bào thần kinh đệm. Chức năng của các cấu trúc synap này còn chưa rõ.

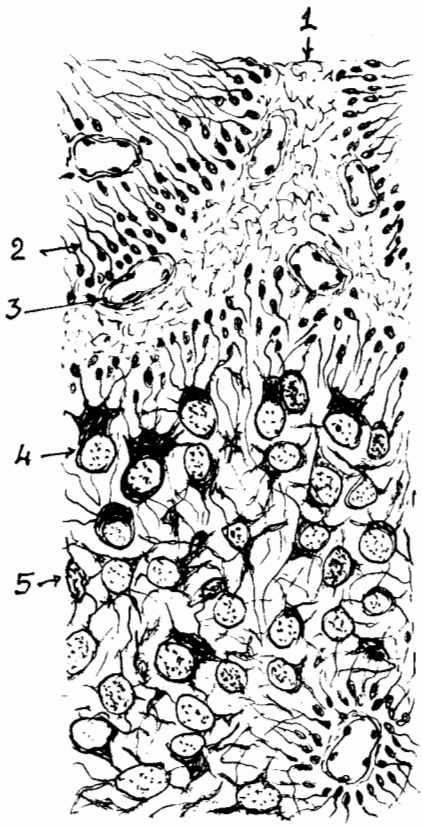

Hình 17.8. Cấu tạo vi thể tuyến tùng nhuộm theo phương pháp ngấm bạc (Del Rio Hortega)

1. Vách liên kết; 2. Nhánh bào tương của tế bào tùng và đầu tận cùng; 3. Mao mạch máu; 4. Tế bào tùng; 5. Tế bào kẽ.

3.1.1.2. Tế bào kẽ

Những tế bào kẽ xen kẽ với tế bào tùng hoặc vây quanh các mao mạch và rất phong phú ở cuống tuyến tùng. Chúng có thể được coi là những tế bào thần kinh đệm của não. Nhân của chúng thường dài, bắt màu đậm hơn nhân của tế bào tùng. Bào tương chứa lưới nội bào phát triển và những đám hạt glycogen có mặt không thường xuyên. Do có những nhánh dài và có những xơ chạy theo đủ mọi hướng trong bào tương, chúng giống như những tế bào thần kinh đệm hình sao ở não (Hình 17.9).

3.1.2. Những sạn muối khoáng

Trong tuyến tùng loài người và một số động vật, có những kết thể ngoại bào gọi là những *sạn muối khoáng* cấu tạo bởi những muối phosphat và carbonat calci và một nền hữu cơ lắng đọng thành những lớp đồng tâm (Hình 17.9). Sự tạo ra các kết thể này và ý nghĩa chức năng của chúng còn chưa rõ. Nhưng chắc chắn rằng sự có mặt của chúng trong tuyến tùng không phải là một dấu hiệu bệnh vì chúng xuất hiện rất sớm ở trẻ em và số lượng của chúng tăng theo tuổi.

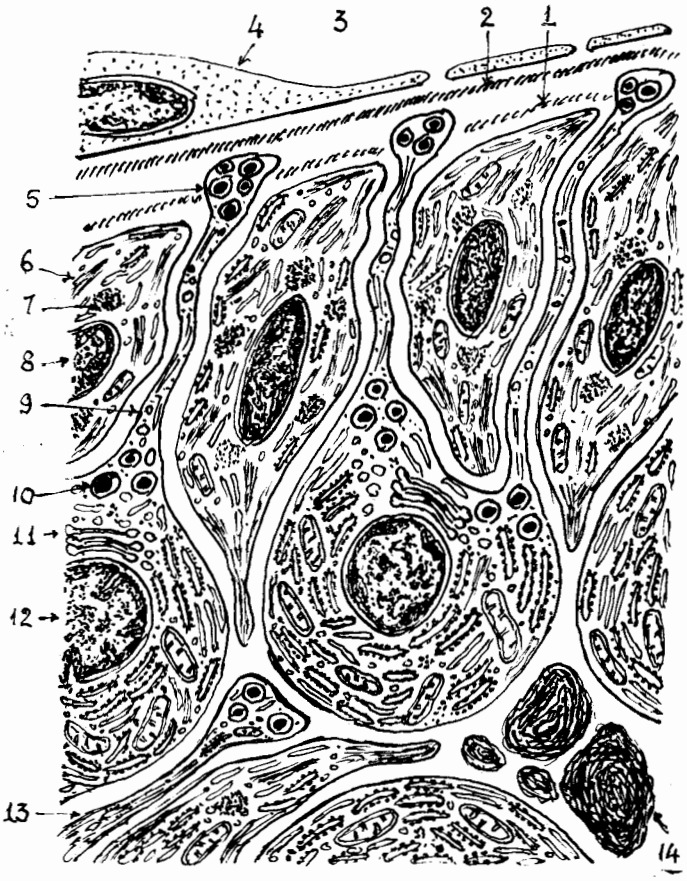

Hình 17.9. Cấu tạo siêu vi tuyến tùng

1. Màng đáy lót ngoài tế bào kẽ; 2. Màng đáy lót ngoài mao mạch máu; 3. Lòng mao mạch máu; 4. Tế bào nội mô phủ thành mao mạch; 5. Đầu tận cùng các nhánh bào tương của tế bào tùng; 6. Bó xơ; 7. Đám hạt glycogen; 8. Nhân tế bào kẽ; 9. Nhánh bào tương của tế bào tùng; 10. Túi đặc hạt (hạt chế tiết); 11. Bộ Golgi; 12. Nhân tế bào tùng; 13. Sợi thần kinh từ hạch giao cảm cổ trên tới; 14. Sạn muối khoáng.

Dù cơ chế tạo ra chúng như thế nào, rõ ràng là số lượng của chúng có liên quan tới hoạt động chức năng của tuyến tùng vì khi hoạt động của tuyến tùng tăng lên do con vật phơi mình trong những ngày có chu kỳ ánh sáng ngắn, những kết thể được tạo ra nhiều hơn, ngược lại khi hoạt động của tuyến tùng giảm, chúng được tạo ra ít hơn.

Những sạn muối khoáng của tuyến tùng có thể thấy ở ảnh chụp X-quang sọ của 80% cá thể 30 tuổi. Trên những hình ảnh này, hình ảnh sạn muối khoáng rất có ích trong việc định khu các khối u ở não chèn ép vào tuyến tùng làm cho tuyến tùng bị đẩy ra khỏi vị trí thường thấy ở đường giữa của sọ.

3.1.3. Những sợi thần kinh giao cảm

Những sợi thần kinh này xuất phát từ những hạch giao cảm cổ trên, tiến vào trong sọ cùng với các mạch máu cung cấp máu cho não. Tới tuyến tùng, chúng tiến vào bên trong tuyến, tạo synap tới tế bào tùng (Hình 17.9). Sự phóng thích nor-drenalin từ các đầu tận cùng của các sợi này vào khe synap có tác dụng kiểm soát hoạt động chế tiết của tế bào tùng.

3.1.4. Những túi nhỏ

Trong tuyến còn có các túi nhỏ được tạo thành bởi các tế bào biểu mô phủ não thất.

3.2. Mô sinh lý học

3.2.1. Hormon của tuyến tùng

Hormon chính do tế bào tùng tiết ra là *melatonin*, một loại *indolamin*. Ngoài ra còn có một số peptid khác cũng đã được phát hiện và một vài peptid ấy có ảnh hưởng tới sự sinh sản. Melatonin không được tích luỹ trong các hạt chế tiết mà được bài tiết ngay sau khi được tổng hợp.

Melatonin được tổng hợp từ tryptophan, một loại acid amin. Tryptophan được tế bào tùng thu nhận từ máu rồi được chuyển thành 5-hydroxytryptophan rồi thành serotonin. Do tác động của N-acetyl transferance (NAT), serotonin chuyển thành N-acetyl-serotonin, rồi chất này, do tác động của enzym hydroxy-indol-O-methyl transferase (HIOMT), chuyển thành melatonin.

3.2.2. Tác dụng của melatonin

3.2.2.1. Tác dụng đối với sự sinh đẻ

Từ lâu, người ta đã biết rằng tuyến tùng tham gia vào sự điều hoà hoạt động sinh đẻ của nhiều loại động vật, nhưng ở các loài khác nhau, mức độ tham gia của tuyến tùng không giống nhau.

Nhiều loại động vật sống ở vùng ôn đới hay vùng giá lạnh (bắc cực) là những động vật sinh sản theo mùa. Điều này rất quan trọng vì những đứa con phải được sinh ra vào mùa xuân để đảm bảo những điều kiện thuận lợi về thức ăn và nhiệt độ. Về mùa đông, tuyến sinh dục của các loại động vật này thoái triển và khi tới gần mùa xuân, khả năng sinh đẻ của con vật mới khôi phục. Yếu tố môi trường được lấy làm chuẩn cho việc điều hoà sinh sản theo mùa là khoảng thời gian chiếu sáng của mặt trời trong ngày.

Ở mọi loài động vật, người ta đã nghiên cứu và thấy ánh sáng mặt trời và ánh sáng nhân tạo với cường độ chiếu sáng và bước sóng ánh sáng thích hợp, ức chế sự sản xuất melatonin bởi tuyến tùng. Nhưng mức độ tuyến tùng tham gia vào sự điều hoà, sự sinh sản của các động vật sinh đẻ không theo mùa, bao gồm cả loài người, thì không rõ.

Cũng từ lâu, người ta cho rằng melatonin có tác dụng đối lập với những hormon hướng sinh dục tiết ra bởi phần trước tuyến yên, do đó tuyến tùng đảm nhiệm chức năng kìm hãm hoạt động sinh dục.

Giả thuyết này vào những nhận xét dưới đây:

- *Những trẻ em có khối u phá huỷ tuyến tùng thường dậy thì sớm và thường mắc hội chứng sinh dục tảo phát, còn gọi là hội chứng Pellizzi (macrogénitosomie précoce, syndrome de Pelizzi) do các cơ quan sinh dục phát triển mạnh và đột ngột - Tuyến tùng hoạt động tích cực ở trẻ em và các động vật còn non, do đó người ta cho rằng sự giảm sản xuất melatonin bởi tuyến tùng cho phép các tuyến sinh dục phát triển và khởi đầu sự dạy thì.*
- *Sự cắt bỏ tuyến tùng hay hạch giao cảm cổ trên ở chuột làm cho cơ quan sinh dục của nó to ra và chuột dạy thì sớm. Ngược lại, tiêm tinh chất tuyến tùng làm cho tuyến sinh dục chuột giảm trọng lượng và chuột dạy thì muộn.*
- *Ở trẻ em, những u tuyến tùng làm cho trẻ em dạy thì muộn vì những khối u này tiết ra một lượng melatonin lớn hơn bình thường.*

Hiện nay, ngày càng có nhiều công trình nghiên cứu tập trung vào sự phân lập các peptid sản xuất bởi tuyến tùng và vào sự phát hiện những đặc tính của các peptid đó. Những peptid này gồm vasotocin, hormon kháng hướng sinh dục của tuyến tùng (pineal antigonadotrophin) và một yếu tố giải phóng gonadotrophin tiết ra bởi tuyến tùng. Trong số các peptid này, arginin vasotocin đã được nghiên cứu chi tiết nhất và được coi là chất có hiệu quả hơn melatonin trong việc ức chế các hormon hướng sinh dục (gonadotrophin). Hãy còn có nhiều ý kiến bất đồng về cơ chế và nơi tác động của melatonin và một số tác giả cho rằng những peptid là những hormon chủ yếu của tuyến tùng có ảnh hưởng tới sự sinh sản. Người ta nêu ra giả thuyết rằng những túi đặc nhỏ, thấy trong các nhánh tế bào tùng vây quanh các mạch máu, chứa những peptid kết hợp với những protein vận tải. Những protein này được gọi là neuroepiphysin để phân biệt với neurophysin kết hợp với hormon tiết ra bởi thuỳ thần kinh của tuyến yên. Khi xuất bào những peptid được coi là tách từ neuro epiphysin, khuếch tán vào các mao mạch hay vào dịch não tuỷ.

4. TUYẾN THƯỢNG THẬN VÀ PHÓ HẠCH

4.1. Tuyến thượng thận

Có hai tuyến thượng thận, mỗi tuyến là một cơ quan nhỏ hình tam giác dẹt, dày không tới 1cm, rộng từ 2cm ở đỉnh tới 5cm ở đáy, vùi trong mô mỡ ở cực trên của thận. Trọng lượng mỗi tuyến ở người trưởng thành vào khoảng 15-20g. Mỗi tuyến được bọc ngoài bởi một vỏ xơ chứa nhiều sợi cơ trơn xen vào giữa những sợi hay lá tạo keo. Từ vỏ xơ, phát sinh những vách xơ chứa mạch, tiến vào trong tuyến tới vùng trung tâm rồi nối với nhau theo chiều hướng (Hình 17.10 và 17.11).

Trên mặt cắt còn tươi, có thể phân biệt hai vùng rộng, hẹp khác nhau, đảm nhiệm những chức năng không giống nhau nhưng có cùng một kiểu cấu tạo của một tuyến nội tiết kiểu lưới (Hình 17.10 và 17.11).

- Tuyến vỏ thượng thận nằm ở vùng ngoại vi, bên trong vỏ xơ, chiếm tới 80-90% khối lượng tuyến, có màu vàng nhạt ở phía ngoài và hơi nâu ở phía trong, có nguồn gốc là trung bì trung gian, tiết ra các hormon thuộc loại corticoid và androgen.

– Tuyến tuỷ thượng thận nằm ở trung tâm, hẹp, chiếm 10-20% khối lượng tuyến, có màu nâu sẫm, có nguồn gốc từ mào thần kinh, nghĩa là từ ngoại bì thần kinh, tiết ra những hormon thuộc loại catecholamin (nor - adrenalin và adrenalin).

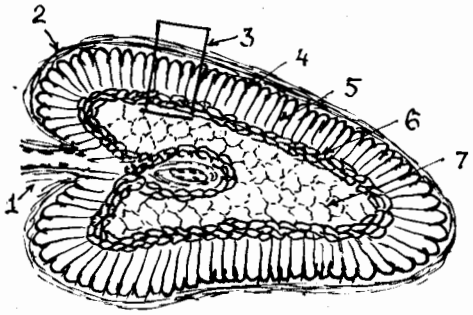

Hình 17.10. Cấu tạo đại cương tuyến thượng thận

1. Tĩnh mạch thượng thận; 2. Vỏ xơ; 3. Tuyến vỏ thượng thận; 4. Lớp cung; 5. Lớp bó; 6. Lớp lưới; 7. Tuyến tuỷ thượng thận.

4.1.1. Tuyến vỏ thượng thận

4.1.1.1. Cấu tạo

Kể từ ngoài vào trong, tuyến vỏ thượng thận gồm ba lớp xếp đồng tâm với nhau: *lớp cung, lớp bó và lớp lưới* (Hình 17.10).

– *Lớp cung*. Lớp này mỏng, chiếm khoảng 15% khối lượng tuyến vỏ thượng thận, gồm những dây tế bào uốn cong ngay dưới vỏ xơ thành những hình cung hoặc tạo ra những khối trông giống như những nang tuyến ngoại tiết (Hình 17.11). Chúng ngăn cách nhau bởi những vách liên kết từ vỏ xơ tiến vào. Tế bào tuyến có hình trụ cao và hẹp, nhân hình cầu, bắt màu mạnh, chứa 1-2 hạt nhân. Bào tương ưa acid, chứa những khối ưa base mà thực chất là lưới nội bào có hạt. Bộ Golgi tương đối nhỏ, có xu hướng phân cực về phía những mạch máu gần nhất. Lưới nội bào không hạt thấy ở khắp bào tương. Ti thể dài và có những mào hình lá thưa thớt. Những giọt mỡ có mặt nhưng không nhiều.

Ở ranh giới giữa lớp cung và lớp bó, có nhiều hình ảnh gián phân. Vùng này là vùng sinh sản tế bào tuyến của tuyến vỏ thượng thận. Đôi khi các tế bào có những thể liên kết và những mối liên kết khe. Ở mặt tế bào trông vào mô kẽ, có một ít vi nhung mao ngắn.

– *Lớp bó*. Lớp này là lớp dày nhất, chiếm khoảng 78% khối lượng tuyến vỏ thượng thận, gồm những tế bào hình đa diện, bắt màu nhạt, xếp thành những dây tế bào dài, toả từ vùng trung tâm của tuyến ra vùng ngoại vi và tiếp với những dây tế bào trong lớp cung (Hình 17.10).

Những dây tế bào ấy có chỗ gần như song song với nhau, gồm 1-2 hàng tế bào và ngăn cách nhau bởi các mạch máu xếp theo cùng hướng (Hình 17.11).

Bào tương chứa nhiều không bào sáng do những giọt mỡ chứa trong đó đã bị tan đi trong quá trình làm thiết đồ nghiên cứu mô học. Bởi vậy, những tế bào này được gọi là tế bào xốp.

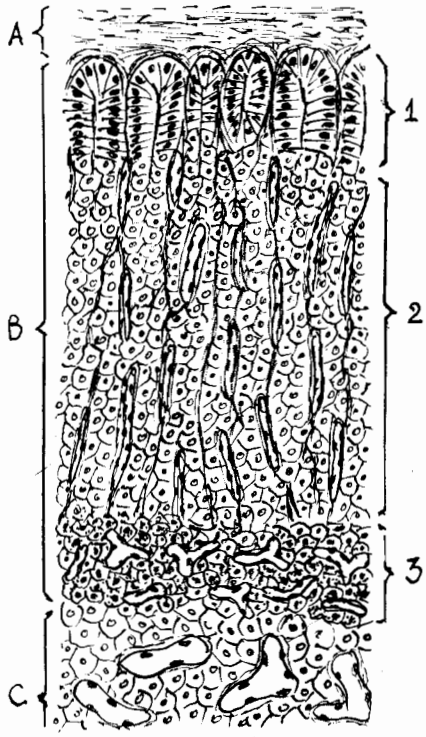

Hình 17.11. Cấu tạo vi thể tuyến thượng thận

A. Vỏ xơ; B. Tuyến vỏ thượng thận;

C. Tuyến tuỷ thượng thận.

1. Lớp cung; 2. Lớp bó; 3. Lớp lưới.

Dưới kính hiển vi điện tử, tế bào lớp này lớn hơn tế bào lớp cung và có nhiều mối liên kết khe hơn. Trong nhân có một hạt nhân lớn. Bào tương chứa nhiều giọt mỡ. Khác với lớp cung, ở lớp bó, trong bào tương tế bào, lưới nội bào không hạt phát triển rất mạnh và chiếm tới 40-45% khối lượng tế bào. Những thể đặc nhỏ, có mặt với số lượng có hạn trong bào tương, được coi là những lysosom. Ti thể chiếm 25-30% khối lượng bào tương và ngắn hơn ti thể thấy trong tế bào lớp cung. Cấu trúc bên trong của ti thể, đặc biệt là các mào ti thể, thay đổi theo từng loài. Ở loài người, những mào ti thể là những ống ngắn (Hình 17.2).

– *Lớp lưới*. Lớp này mỏng nhất, chỉ chiếm 7% khối lượng tuyến vỏ thượng thận. Những dây tế bào tuyến sắp xếp theo những hướng khác nhau thành một lưới tế bào, xen kẽ với một lưới mao mạch (Hình 17.11). Những tế bào tuyến nhỏ hơn và bắt màu thẫm hơn. Bào tương chứa ít giọt mỡ đã bị tan đi hơn và thường có những đám sắc tố nâu.

Trong ảnh chụp hiển vi điện tử, tế bào biểu lộ sự hoạt động kém tích cực hơn tế bào lớp bó. Lưới nội bào kém phát triển. Bộ Golgi nhỏ và những

giọt mỡ tương đối ít. Những đám sắc tố lipochrom thường thấy. Ở gần tuyến tuỷ thượng thận, có nhiều tế bào thẫm màu và nhân bắt màu đậm. Những biến đổi của nhân và sự nghèo nàn các bào quan, sự tập trung sắc tố thành đám trong bào tương chứng tỏ rằng sự thoái hoá tế bào thường gặp ở vùng này.

Như vậy ở tuyến vỏ thượng thận, tế bào tuyến sinh sản ở lớp cung tiến vào lớp bó rồi tới vùng lớp lưới giáp với tuyến tuỷ thượng thận thì bị thoái hoá.

4.1.1.2. Mô sinh lý học

Tuyến vỏ thương thận tiết ra nhiều loại hormon,nói chung các hormon gồm ba loại: *corticoid khoáng, corticoid đường (glucocorticoid) và androgen.*

- *Các corticoid khoáng*. Các corticoid các khoáng được tiết bởi lớp cung. Chất chính được tiết ra là aldosteron với chức năng chủ yếu là kiểm soát khối lượng nước trong cơ thể bằng cách tăng sự hấp thụ natri bởi thận. Ở nồng độ rất thấp, sự kiểm soát có hiệu quả.

Hàng ngày chỉ có 0,05-0,2 mg chất này được sản xuất. Chất đầu tiên có tác dụng bởi lớp cung tiết ra aldosteron là angiotensin II sinh ra bởi một enzym tiêu protein là renin tiết ra bởi thận để đáp ứng lại sự giảm nồng độ natri hay tăng nồng độ kali trong máu. Aldosteron tác động trên ống xa của thận để làm tăng sự đào thải kali và sự hấp thụ natri của ống ấy. Nước được hấp thụ cùng natri để khôi phục lại khối lượng máu và nồng độ bình thường của các chất điện giải ở môi trường ngoại bào.

Sự chế tiết ra aldosteron bởi lớp cung chịu sự kiểm soát của hormon hướng vỏ (ACTH) tiết ra bởi tuyến yên và của một hormon chống đái tháo của tâm nhĩ (atrial antidiuretic hormone) tiết ra bởi cơ tim. Nhưng cơ chế tác động của hormon này, kém hơn cơ chế renin-angiotensin.

Chất aldosteron được dùng để điều trị có hiệu quả bệnh Addison. Bệnh này được đặc trưng bởi các triệu chứng sút cân, giảm áp lực máu, da sạm, có màu đồng đen do tăng sắc tố bất thường, có thể dẫn tới tử vong.

- *Các corticoid đường (glucocorticoid).* Các chất corticoid đường chủ yếu được tiết ra bởi các lớp bó là *corticoin và dihydrocortison.*

Hàng ngày tuyến vỏ thượng thận loài người tiết ra khoảng 20-30mg cortison. Sự bài tiết cortison bởi lớp bó cũng chịu sự kiểm soát của hormon hướng vỏ (ACTH) tiết ra bởi phần trước tuyến yên. Sự gắn hormon này vào

receptor đặc hiệu trên màng tế bào lớp bó kích động sự phóng thích cholesterol vào bào tương và khởi đầu sự tổng hợp steroid. Mức độ cortison tăng lên trong huyết tương trong vòng 30 phút. Việc điều trị lâu dài hormon hướng vỏ (ACTH) gây ra sự phì đại lớp bó do tế bào trương to và có thể do tăng lượng ti thể và lưới nội bào, dẫn tới sự tăng bài tiết cortison gấp 10-20 lần.

Cortison có tác dụng tới sự chuyển hoá hydrat carbon, protein và mỡ, và có tác dụng chống viêm. Cortison được dùng trên lâm sàng để điều trị có hiệu quả bệnh thấp khớp. Khi dùng liều cao, cortison làm teo các mô bạch huyết ở khắp cơ thể do đó gây ra sự ức chế các đáp ứng miễn dịch.

– *Androgen*. Androgen được tiết ra bởi lớp bó và lớp lưới là dihydroepoiandrosteron (DHA) và những muối sulfat của chất ấy. Trong *hội chứng thượng thận-sinh dục*, lớp bó và lớp lưới quá sản, lượng aldrogen tiết vào máu tăng lên gây ra dạy thì sớm, chứng rậm lông và nhiều biểu hiện nam tính hoá khác.

Trong bệnh cường tuyến vỏ thượng thận (bệnh Cushing) đặc trưng bởi sự béo phì, chứng rậm lông, mặt tròn (như mặt trăng), vô kinh, tuyến thượng thận bị huỷ do tuyến yên có khối u hay bị kích thích, tuyến yên sản xuất hormon hướng vỏ (ACTH) tới tác động vào tuyến vỏ thượng thận.

4.1.2. Tuyến tuỷ thượng thận

4.1.2.1. Cấu tạo

Tuyến tuỷ thượng thận được cấu tạo bởi những đám hay dây tế bào tuyến ngắn nối với nhau thành một lưới tế bào xen kẽ với một lưới mao mạch hay tĩnh mạch nhỏ (Hình 17.11).

Ngoài ra trong nhu mô tuyến còn có những sợi giao cảm trước hạch, sợi trục của các tiền nơron giao cảm tới tạo synapo với các tế bào tuyến và một số nơron hạch (Hình 17.12).

Ở tuyến thượng thận loài người, giữa các tuyến vỏ và tuỷ thượng thận không có vách ngăn liên kết. Nhu mô hai tuyến tiếp xúc trực tiếp với nhau, nhưng biên giới giữa hai nhu mô tuyến không đều, có những nơi, có một đoạn ngắn dây tế bào tuyến thuộc lớp lưới tuyến vỏ thượng thận xâm nhập vào nhu mô tuyến tuỷ thượng thận.

Những tế bào tuyến tuỷ thượng thận là những tế bào lớn hình đa diện. Nhân nằm ở trung tâm tế bào. Bào tương chứa những hạt chế tiết

(Hình 17.12) và bắt màu sáng khi nhuộm bằng các phẩm nhuộm thông thường, nhưng khi cố định bằng các dung dịch có muối chrom (thí dụ bichromat kali), bào tương có phản ứng ưa chrom dương tính (+) nghĩa là những hạt chế tiết bắt màu nâu. Bởi vậy những tế bào này gọi là tế bào ưa chrom.

Những nghiên cứu mô hoá học và hiển vi tử cho phép phân biệt hai loại tế bào tuyến:

- *Tế bào tiết nor-adrenalin* (còn gọi là tế bào *tiết nor-epinephrin*) có thể tự phát huỳnh quang, có phản ứng ưa bạc và phản ứng iodua kali dương tính. Chúng bắt màu azocarmin kém và có phản ứng phosphatase acid âm tính. Những hạt chế tiết chứa nor-adrenalin (còn gọi là nor-epinephrin) thì không đồng màu khi quan sát dưới kính hiển vi điện tử. Chúng có một vùng trung tâm đậm đặc với dòng điện tử, thường nằm lệch tâm và một vùng ngoại vi sáng hơn (Hình 17.12).
- *Tế bào tiết adrenalin*, còn gọi là *tế bào tiết epinephrin*, không tự phát huỳnh quang, có phản ứng ưa bạc và phản ứng iodua kali âm tính, rất ưa azo-carmin và có phản ứng phosphatase acid dương tính. Những hạt chế tiết thì đồng màu khi quan sát dưới kính hiển vi điện tử (Hình 17.12).

4.1.2.2. Mô sinh lý học

Tuyến thượng thận tiết ra nor-adrenalin (nor-epinephrin) và adrenalin (epinephrin). Nor-adrenalin có tác dụng làm tăng huyết áp, aldrenalin có tác dụng co mạch, gây tăng huyết áp, tăng cường độ và nhịp co bóp của tim, làm tê liệt các cơ ở phế quản và ruột, kích thích sự chế tiết nước bọt, nước mắt, làm dãn đồng tử. Vậy tác động của tuyến tuỷ thượng thận giống tác động của hệ thần kinh giao cảm.

Nor-adrenalin và adrenalin được tổng hợp từ tyrosin. Những hạt chế tiết thấy trong bào tương vừa là nơi hoạt động của enzym, vừa là nơi tích luỹ chất tiết. Chúng được tạo ra từ bộ Golgi. Phần lớn những thành phần cấu tạo nên hạt này bao gồm chromogranin, proenkephalin và enzym của màng bọc hạt chế tiết được tổng hợp ở lưới nội bào có hạt.

Trên lâm sàng, có một khối u tuyến thượng thận hiếm gặp, phóng thích một lượng thừa catecholamin, gây ra tăng huyết áp kịch phát (poaroxysmal hypertension) đặc trưng bởi tăng huyết áp, tăng đường huyết, vã mồ hôi, thường dẫn đến tử vong. Có thể điều trị chứng tăng huyết áp này bằng cách tiêm những chất ức chế adrenalin.

Ở các động vật bị cắt bỏ tuyến yên, các corticoid đường cũng tiết ra rất ít, lượng adrenalin trong tuyến tuỷ thượng thận cũng giảm nhiều.

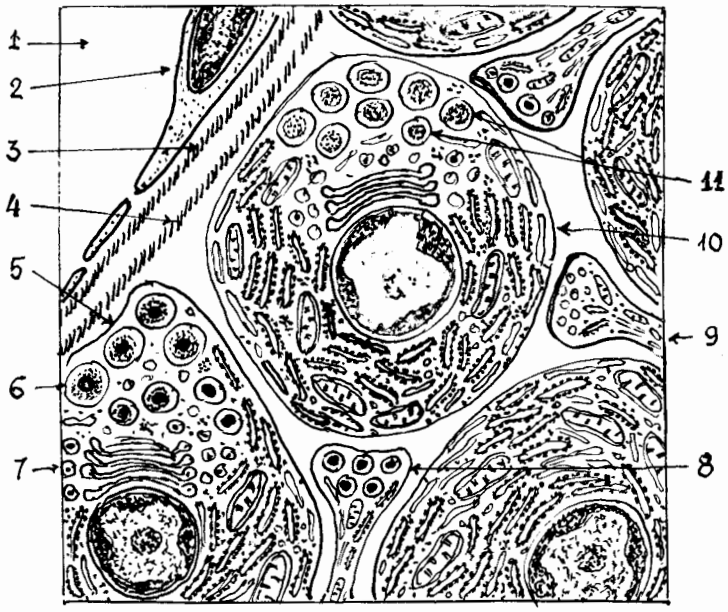

Hình 17.12. Cấu tạo siêu vi tuyến tuỷ thượng thận

1. Lòng mao mạch máu; 2. Tế bào nội mô phủ thành mao mạch; 3. Màng đáy lót ngoài mao mạch; 4. Màng đáy lót ngoài biểu mô tuyến; 5. Tế bào tiết nor-adrenalin; 6. Hạt chế tiết chứa nor-adrenalin; 7. Bộ Golgi; 8. Đầu tận cùng sợi trục tiền nơron giao cảm (sợi trước hạch); 9. Đầu tận cùng sợi phó giao cảm; 10. Tế bào tiết adrenalin; 11. Hạt chế tiết chứa adrenalin.

4.2. Những phó hạch

Không phải là toàn bộ các nguyên bào giao cảm phát sinh từ mào thần kinh của phôi đều biệt hoá thành nơron hạch. Một số nguyên bào giao cảm sẽ không phát sinh những nhánh tạo thành các sợi giao cảm. Chúng di cư rất xa và biệt hoá thành những tế bào tuyến chứa những hạt chế tiết, trong số đó có những tế bào có bào tương rất sáng khi nhuộm bằng hematoxylin-eosin nhưng khi cố định bằng các dung dịch có muối chrom, bào tương có màu nâu (phản ứng ưa chrom dương tính). Những tế bào này gọi là những *tế bào ưa chrom*. Trong cơ thể, những tế bào ưa chrom được phân bố ở nhiều nơi: ở biểu mô ống tiêu hoá (tế bào ưa chrom, ưa bạc tiết ra serotonin), ở tuyến tuỷ thượng thận (vừa nói trên), ở các phó hạch. Nhiều tác giả dùng thuật ngữ "*hệ thống ưa chrom*" hay "*hệ thống phó hạch*" để chỉ hệ thống các tế bào, các mô và cơ quan cấu tạo bởi các tế bào ưa chrom có

nguồn gốc là mào thần kinh và được phân bố những sợi thần kinh giao cảm. Như vậy các phó hạch có cùng nguồn gốc với hệ thần kinh thực vật và tuyến tuỷ thượng thận cũng là một phó hạch.

Có hai loại phó hạch: *phó hạch giao cảm và phó hạch phó giao cảm.*

4.2.1. Phó hạch giao cảm

Ở nhiều loài động vật, mỗi hạch giao cảm kèm theo một phó hạch.

Ở loài người, trong cơ thể phôi thai, có nhiều phó hạch giao cảm, nhưng sau khi trẻ ra đời, trừ tuyến tủy thượng thận, chỉ còn sót lại một số phó hạch giao cảm thôi. Có thể kể một số phó hạch giao cảm làm thí dụ:

- Tuyến tuỷ thượng thận:
- Phó hạch trước động mạch chủ, còn gọi là *cơ quan Zucherkandl* thấy ở thai và trẻ sơ sinh;
- Những đám tế bào ưa chrom nằm rải rác ở sau màng bụng, vùng thắt lưng, bên cạnh các cơ quan sinh dục;
- Những dây tế bào ưa chrom hay tế bào ưa chrom cô lập, vùi trong hệ giao cảm.

Trong mỗi phó hạch giao cảm có hai loại tế bào: *tế bào chính và tế bào chống đỡ.*

4.2.1.1. Tế bào chính

Những tế bào chính là tế bào ưa chrom và được phân bố sợi thần kinh giao cảm. Tế bào có hình dáng không đều, có một nhân. Bộ Golgi phát triển, lưới nội bào thưa thớt, nhưng đôi khi có những bể lưới nội bào nằm song song với nhau. Những hạt glycogen rải rác khắp bào tương. Đặc điểm chủ yếu của tế bào này là bào tương chứa nhiều hạt chế tiết có đường kính 50-200nm, được định ranh giới bởi một màng và chứa một chất kém đặc đối với dòng điện tử. Những hạt này rất giống những hạt chế tiết thấy ở tế bào ưa chrom của tuyến tuỷ thượng thận. Nghiên cứu mô hoá học cho thấy những hạt này chứa adrenalin là chủ yếu và cả nor-adrenalin, nếu không phải là ngoại lệ.

4.2.1.2. Tế bào chống đỡ

Những tế bào chống đỡ vây quanh một phần hay toàn bộ tế bào chính. Nhân dài, màng nhân có những nếp gấp tiến sâu vào chất nhân. Bào tương không chứa hạt chế tiết.

Những phó hạch giao cảm được phân bố nhiều mao mạch máu thuộc loại có lỗ thủng và có màng đáy lót ngoài. Nội mô của mao mạch ngăn cách với tế bào chính bởi hai màng đáy (màng đáy lót ngoài mao mạch và màng đáy lót ngoài tế bào chính) và, hay không có, tế bào chống đỡ. Quan hệ giữa tế bào chính với mao mạch có ý nghĩa quan trọng khiến người ta nghĩ rằng có phải là tế bào chính đảm nhiệm chức năng nội tiết, tiết ra catecholamin để đổ vào máu hay chỉ là những nơron tạo synap với nơron hạch giao cảm và có tác dụng ức chế sự dẫn truyền thần kinh trong các hạch giao cảm.

4.2.2. Phó hạch phó giao cảm

Những phó hạch phó giao cảm được phân bố dây thần kinh phế vị (dây X) và cũng có hai loại tế bào: tế bào chính và tế bào chống đỡ).

4.2.2.1. Tế bào chính.

Những tế bào này có phản ứng ưa chrom yếu cho nên trước đây, quan sát dưới kính hiển vi quang học, người ta gọi phó hạch phó giao cảm là phó hạch không ưa chrom để phân biệt nó với phó hạch giao cảm là *phó hạch ưa chrom*. Những nghiên cứu hiển vi điện tử đã cho phép xoá bỏ sự phân biệt này. Những tế bào chính của phó hạch phó giao cảm cũng có những hạt chế tiết với đường kính 50-200nm chứa một chất đặc đối với dòng điện tử (có màu đục trên ảnh chụp hiển vi điện tử) nằm ở bào tương vùng ngoại vi thân tế bào hay trong các nhánh bào tương của tế bào.

Các tế bào chính liên lạc với nhau bằng những nhánh bào tương của chúng. Ở chỗ tiếp xúc với nhau của hai nhánh bào tương của tế bào chính, có thể liên kết. Ở chỗ tiếp xúc với tế bào chính để tạo ra synap, đầu tận cùng các sợi thần kinh có nhiều túi synap chứa acetylcholin

4.2.2.2. Tế bào chống đỡ

Những tế bào chống đỡ có ít hơn ở phó hạch giao cảm.

5. TUYẾN GIÁP

Tuyến giáp là một tuyến nội tiết khá lớn, nặng 25-40g, nằm ở đoạn trên của cổ, phía dưới thanh quản. Nó gồm hai thuỳ phải và trái, nối với nhau bởi một eo nằm ở dưới sụn nhẫn. Ở 1/3 cá thể, từ eo có một thuỳ hình tháp tiến lên phía trên, ở bên cạnh thùy trái. Tuyến giáp được bọc bởi một vỏ xơ nối tiếp với cân cổ. Mặt bên trong vỏ xơ có một lớp mô liên kết thưa

hơn, dính chặt với nhu mô tuyến. Sự có mặt mô liên kết thưa làm cho việc bóc tách tuyến giáp rất dễ dàng trong phẫu thuật cắt bỏ một phần tuyến giáp. Tuyến giáp phát sinh từ nội bì sàn họng, nơi sẽ là lỗ tịt nằm ở phía sau V lưỡi người trưởng thành. Từ đó, mầm tuyến giáp sẽ di cư tới cổ khi cổ được tạo ra.

5.1. Cấu tạo

Từ lớp bọc ngoài nhu mô tuyến, mô liên kết mang theo mạch máu, mạch bạch huyết, dây thần kinh, tiến vào trong tuyến, tạo thành một nền liên kết. Tuyến giáp là một tuyến nội tiết kiểu túi gồm những túi tuyến (nang tuyến) có quan hệ mật thiết với các mao mạch máu và mao mạch bạch huyết nằm trong mô liên kết xen vào giữa các túi ấy (Hình 17.13). Lòng túi tuyến (nang tuyến) chứa một chất nửa lỏng, ở dạng keo, gọi là *chất keo tuyến giáp*, bắt màu acid, có bản chất hoá học của một loại glycoprotein, có phân tử lượng là 660.000. Chất keo ấy, gọi là *thyreoglobulin*, do một loại tế bào tạo nên thành túi tuyến, gọi là *tế bào nang (hay tế bào chính)* tiết ra.

5.1.1. Túi tuyến giáp (nang tuyến giáp)

Mỗi túi tuyến giáp là một khối hình cầu có đường kính 0,2-0,9mm (Hình 17.13). Trong tuyến giáp loài người có khoảng 2-3 x 10^7 túi tuyến giáp. Thành túi là một biểu mô đơn lót ngoài bởi màng đáy. Biểu mô ấy cấu tạo bởi hai loại tế bào: *tế bào nang* (còn gọi là *tế bào chính*) và *tế bào cận nang* (còn gọi là *tế bào C*), nằm rải rác hay họp thành đám, xen vào giữa tế bào nang và màng đáy.

Những tế bào nang tạo thành biểu mô tuyến có thể là tế bào dẹt hoặc có hình khối vuông khi tế bào nghỉ hoạt động chế tiết hoặc là những tế bào hình trụ khi tế bào đang tích cực hoạt động tổng hợp các sản phẩm chế tiết. Tuy nhiên không nên dựa vào hình dáng tế bào để đánh giá mức độ hoạt động của tế bào.

5.1.1.1. Tế bào bào nang (tế bào chính)

Nhân tế bào hình cầu hay hình trứng, ít chất nhiễm sắc, chứa 1-2 hạt nhân. Bào tương ưa base, trong khi đó chất keo chứa trong lòng túi tuyến giáp ưa màu eosin (acid) và có phản ứng PAS dương tính mạnh. Cực ngọn tế bào chứa những hạt đặc nhỏ, có phản ứng dương tính với hydrolase acid và esterase. Bởi vậy những hạt này được coi là những lysosom chứ không

phải là những hạt chế tiết. Cực ngọn tế bào còn có những không bào chứa một chất bắt màu xanh da trời anilin (anilin blue, bleu d'anilie) và có phản ứng PAS (+). Những không bào này được tạo ra do cơ chế nhập bào để đáp ứng lại tác động của hormon kích giáp (TSH) tiết ra bởi phần trước tuyến yên.

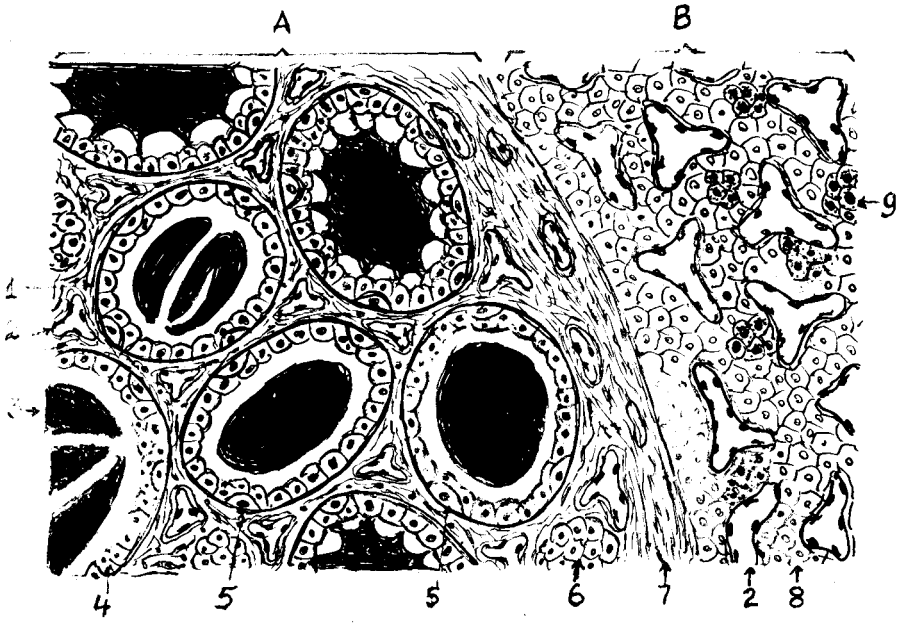

Hình 17.13. Cấu tạo vi thể tuyến giáp (A) và tuyến cận giáp (B).

1. Túi tuyến giáp; 2. Mao mạch máu; 3. Chất keo; 4. Tế bào nang; 5. Tế bào cận nang; 6. Đám tế bào tuyến của túi tuyến giáp đã xẹp xuống do bài tiết hết chất keo và máu; 7. Vỏ xơ; 8. Tế bào chính; 9. Tế bào ưa acid.

Dưới kính hiển vi điện tử, mặt ngọn tế bào (mặt trông vào lòng túi tuyến giáp) có nhiều vi nhung mao ngắn và những chỗ lõm siêu vi. Mặt đáy tế bào nhẵn. Mặt bên tế bào có những phức hợp liên kết. Trong bào tương, lưới nội bào phát triển mạnh. Các bể của lưới nội bào dãn rộng. Bộ Golgi nằm ở gần nhân, gồm một chồng túi dẹt hay dãn rộng và nhiều túi sát nhập với nhau. Những túi ấy thấy ở khắp bào tương nhưng rất phong phú ở gần cực ngọn của tế bào (Hình 17.14). Chúng được coi là những túi vận chuyển thyreoglobulin tới mặt ngọn tế bào để xuất bào vào lòng túi tuyến giáp.

5.1.1.2. Tế bào cận nang (tế bào C)

Những tế bào cận nang lớn gấp 2-3 lần tế bào nang, nằm rải rác, xen vào giữa màng đáy và tế bào nang, nhưng không tiến tới mặt trong

của thành túi tuyến giáp (Hình 17.13 và 17.14). Chúng thấy nhiều hơn ở vùng trung tâm của các thuỳ tuyến giáp nhưng chỉ chiếm 1% khối lượng biểu mô tuyến.

Trước đây người ta cho rằng có thể thấy những tế bào cận nang trong các đám tế bào nằm xen vào giữa các túi tuyến giáp khi quan sát bằng kính hiển vi quang học (Hình 17.13). Nhưng thực ra những đám tế bào này chỉ là thành túi tuyến giáp bị cắt theo mặt phẳng tiếp tuyến với thành túi. Trên ảnh chụp hiển vi điện tử, mọi tế bào cận nang đều nằm trong biểu mô tạo nên thành túi tuyến giáp.

Nhân tế bào cận nang hình cầu hay hình trứng và gồ ghề ở một phía. Bào tương sáng, có độ đậm kém đối với dòng điện tử, chứa nhiều lưới nội bào với thành phần cấu tạo chủ yếu là những ống nhưng cũng có thể thấy những chồng bể lưới nội bào xếp song song với nhau. Khi cố định thiết đồ tuyến giáp bằng các dung dịch thông thường, những hạt chế tiết không thấy trong bào tương (Hình 17.4). Nhưng khi bảo quản tốt các thiết đồ trong dung dịch cố định có aldehyd (thí dụ flutaraldehyd) dưới kính hiển vi điện tử có thể thấy những hạt chế tiết là những hạt đặc có đường kính 0,1-0,4 micromet, thường tập trung ở vùng đáy tế bào. Những nghiên cứu miễn dịch tế bào hoá học còn cho thấy tế bào cận nang chứa somatostatin, một loại peptid gồm 14 acid amin.

5.1.2. Những mao mạch

Những mao mạch máu nằm trong mô liên kết xen giữa các túi tuyến và có quan hệ mật thiết với các túi tuyến. Chúng được lót ngoài bởi màng đáy và là mao mạch có lỗ thủng (có cửa sổ). Bởi vậy nội mô mao mạch máu ngăn cách với tế bào biểu mô tuyến bởi hai màng đáy: màng đáy lót ngoài nội mô và màng đáy lót ngoài biểu mô tuyến (Hình 17.14). Trong mô liên kết còn có nhiều mao mạch bạch huyết.

5.2. Mô sinh lý học

5.2.1. Tế bào nang (tế bào chính)

Hormon do tế bào nang sản xuất và bài tiết vào máu là *thyroxin* (tetraiodotyronin - T4) và *tri-iodotyronin* (T3). Sự tổng hợp, tích luỹ và bài tiết hormon này chịu sự kiểm soát của hormon kích giáp (TSH) tiết ra bởi phần trước tuyến yên để đáp ứng với tác động của hormon giải phóng TSH

(TSH-RH) tiết ra bởi nơron vùng dưới đồi. So với các tế bào nội tiết khác, sự tổng hợp, tích luỹ và bài tiết hormon của tuyến giáp phức tạp hơn và có những đặc điểm riêng.

5.2.1.1. Tổng hợp và bài tiết thyroxin (T4) và tri-iodotyronin (T3).

Thyroxin và tri-iodotyronin được tổng hợp từ một loại acid amin là tyrosin.

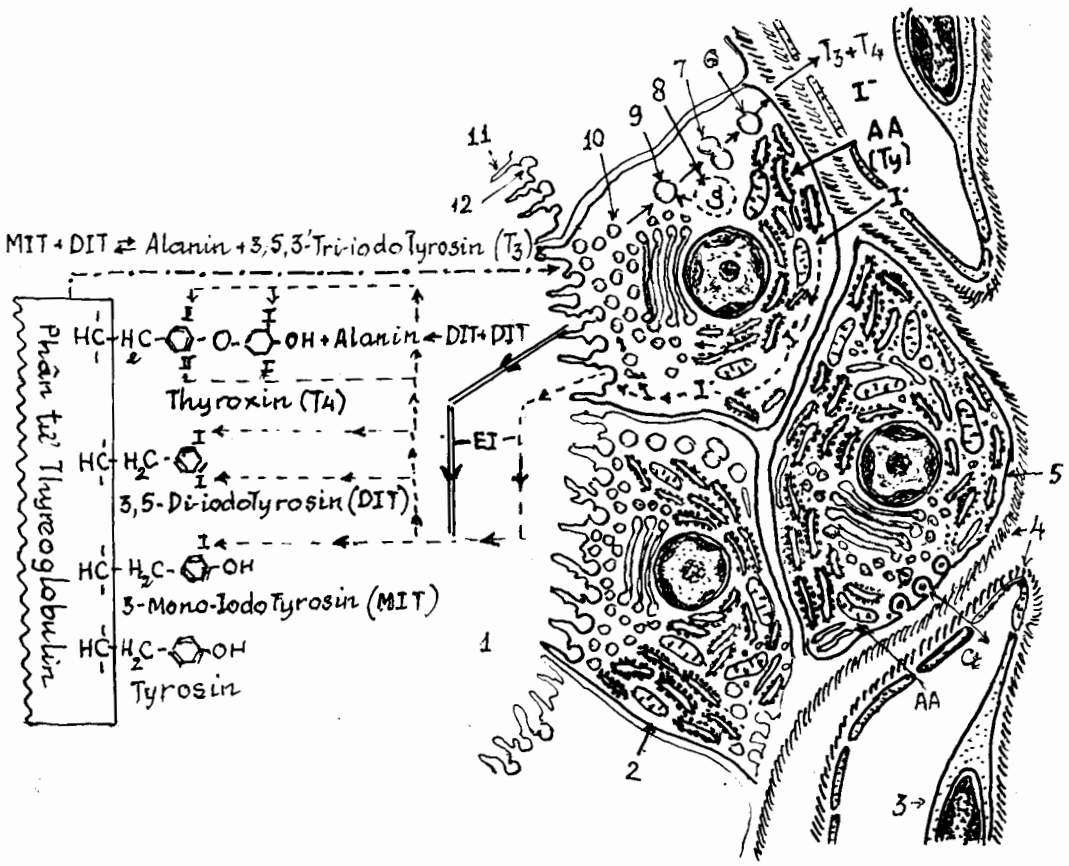

Hình 17.14. Cấu tạo siêu vi thành túi tuyến giáp và sơ đồ tổng hợp, tích luỹ, bài tiết thyroxin và calcitonin.

1. Lòng túi tuyến giáp; 2. Tế bào nang; 3. Tế bào nội mô; 4. Màng đáy; 5. Tế bào cận nang; 6. Túi chứa thyroxin; 7. Lysosom thứ phát; 8. Lysosom nguyên phát chứa cathepsin; 9. Túi chứa thyreoglobulin đã iod hoá và kết hợp với lysosom nguyên phát; 10. Túi vi ẩm bào chứa thyreoglobulin đã iod hoá. 11. Vi nhung mao; 12. Túi vi ẩm bào.

Hormon kích giáp (TSH) tiết vào máu bởi tế bào hướng giáp ở phần trước tuyến yên, tới tuyến giáp gắn vào receptor đặc hiệu ở trên màng bào tương bọc phần đáy-bên tế bào nang. Tế bào này mau chóng thu nhận tyrosin và iod từ máu rồi tích cực tổng hợp thyreoglobulin (Hình 17.14).

Ở các ribosom dính vào lưới nội bào có hạt, các acid amin được tổ hợp thành polypeptid rồi các polypeptid được chứa trong các túi để được vận chuyển tới bộ Golgi. Ở bộ Golgi, những glycosyltransferase đóng vai trò quan trọng trong sự tổng hợp thyreoglobulin, một loại glycorotein được tạo ra do sự hoà hợp polypeptid và hydratcarbon. Sản phẩm thyreoglobulin được tổng hợp không tập hợp với nhau để tạo ra những hạt chế tiết (bởi vậy trong bào tương tế bào nang không có hạt chế tiết) mà được chứa trong các túi nhỏ để được vận chuyển tới mặt ngọn tế bào rồi được phóng thích vào lòng túi tuyến giáp nhờ cơ chế xuất bào (exocytosis) (Hình 17.14).

Iod là một thành phần hoá học rất quan trọng đối với sự tổng hợp thyroxin và T3. Tế bào nang có khả năng thu nhận iod từ huyết tương rồi vận chuyển chất này tới lòng túi tuyến giáp. Ở đây, nhờ một enzym gắn vào màng tế bào nang gọi là enzym peroxydase của tuyến giảm (PO). thyreoglobulin được iod hoá. Lượng iod được tế bào nang thu nhận lớn hơn lượng iod được sử dụng để hoà hợp với thyreoglobulin.

Thyreoglobulin hoá hợp với iod để tạo ra mono-iodotyronin (MIT) và di-iodotyronin (DIT). Sau đó, MIT và DIT lại hoá hợp với nhau để tạo ra tri-iodotyronin (T3) và hai phân tử DIT hoá hợp với nhau để tạo ra thyroxin (tetraiodotyronin - T4) (Hình 17.14).

Đặc điểm nổi bật nhất của hoạt động nội tiết của tế bào nang tuyến giáp là sản phẩm tổng hợp (T3 và T4) được tích luỹ ở ngoài tế bào, nghĩa là trong lòng các túi tuyến giáp. Do đó sự bài tiết T3 và T4 vào máu bởi tế bào nang phức tạp hơn sự bài tiết hormon của các tệ bào nội tiết khác. Tế bào nang phải tái hấp thụ chất chứa trong lòng túi tuyến giáp. Trong chất keo có thyreoglobulin đã iod hoá. Trong bào tương tế bào nang, thyreoglobulin đã iod hoá được thuỷ phân.

Bình thường, sự tái hấp thụ chất keo tuyến giáp bởi tế bào nang tiến hành bằng cách vi ẩm bào. Do đó trên bề mặt tế bào nang hướng vào lòng túi tuyến giáp có những chỗ lõm siêu vi và những túi vi ẩm bào. Khi tế bào nang bị tác động mạnh bởi hormon kích giáp (TSH), sự tái hấp thụ được tiến hành bằng cơ chế thực bào. Trên mặt tế bào phát sinh những chân giả tiến vào lòng túi tuyến giáp, vây quanh những giọt chất keo để tạo thành những không bào lớn được vận chuyển vào trong bào tương. Những túi vi ẩm bào hoặc những không bào này tạo thành những thể thực bào (phagosomes), tới sát nhập vào những lysosom nguyên phát để tạo ra những lysosom thứ phát. Những hydrolase (cathepsin) có mặt trong các lysosom nguyên phát xúc tác sự thuỷ phân các giọt chất keo chứa thyreoglobulin đã

iod hoá để giải phóng thyroxin (tetra-iodtyronin T4) và tri-iodotyronin. Sự vận chuyển các hormon này tới phần đáy của tế bào để phóng thích vàomáu không thể quan sát được dưới kính hiển vi điện tử và cơ chế phóng thích hormon vào máu còn chưa rõ.

Những iodtyronin thừa cũng được khử iod để giải phóng tyroxin và iod kim loại. Tyrosin và iod kim loại sẽ lưu thông trong máu hoặc sẽ lại tham gia vào chu kỳ tổng hợp thyreoglobulin của tế bào nang (Hình 17.14).

Nói tóm lại, tế bào nang có hoạt động bài tiết theo hai chiều ngược nhau: một mặt nó thu nhận tyroxin và iod từ máu để tổng hợp thyreoglobulin và bài tiết chất này vào lòng túi tuyến giáp, ở đó thyreoglobulin đã iod hoá được tích luỹ; mặt khác, tế bào nang tái hấp thụ thyreoglobulin đã iod hoá, thuỷ phân chất này và khử iod để bài tiết thyroxin (T4) và tri-iodotyronin (T3) vào máu.

5.2.1.2. Tác dụng của thyroxin

Thyroxin đóng vai trò quan trọng trong sự kiểm soát hoạt động chuyển hoá cơ bản của cơ thể.

- *Nhược năng tế bào nang.* Trong trường hợp tế bào nang bài tiết vào máu một lượng không đủ thyroxin (nhược năng), chuyển hoá cơ bản giảm tới dưới mức bình thường.

Nếu nhược năng tế bào bắt đầu từ tuổi thơ ấu và tiếp tục được duy trì, nó sẽ gây ra *chứng đần độn* đặc trưng bởi sự kém phát triển về thể lực và trí lực. Nếu bắt đầu xảy ra từ tuổi trưởng thành, nó sẽ gây ra chứng *phù niêm*.

- *Trong trường hợp thiếu iod*: Thí dụ trường hợp nhân dân sống ở vùng núi. Có sự sản xuất thừa thyreoglobulin và chất này tích luỹ trong các túi tuyến giáp ngày càng nhiều mà không được iod hoá. Thyroxin không được tiết vào máu. Sự lớn lên của các túi tuyến giáp làm cho tuyến giáp to ra, dẫn tới bệnh *bướu cổ*.

- *Cường năng tế bào nang.* Trong trường hợp này, tế bào nang tăng cường tiết thyroxin vào máu làm cho chuyển hoá cơ bản tăng cao hơn mức bình thường. Một hình thái cường năng tế bào nang là bệnh *bướu cổ lồi mắt*, còn gọi là bệnh *Basedow hay bệnh Grave*. Ở túi tuyến giáp, tế bào nang trở thành tế bào hình trụ cao, trong bào tương, ti thể, bộ Golgi, lưới nộibào phát triển rất mạnh. Tế bào nang tăng sinh, gây ra bướu cổ và tiết vào máu một lượng thyroxin cao hơn bình thường 10-

15 lần. Bệnh nhân bị sút cân, mạch nhanh, tim đập mạnh, mắt lồi, run chân tay, chuyển hoá cơ bản tăng, các phả xạ đều nhanh và mạnh, kinh nguyệt không đều.

5.2.2. Tế bào cận nang (tế bào C)

Tế bào cận nang tiết ra hai loại hormon: calcitonin và somatostatin.

5.2.2.1. Calcitonin là một loại polypeptid có 32 acid amin, có tác dụng làm giảm khả năng tiêu huỷ xương của các huỷ cốt bào ở trong xương do đó làm giảm sự phóng thích calci từ xương vào máu (làm giảm calci huyết). Sự bài tiết calcitonin vào máu bởi tế bào cận nang chịu sự kiểm soát trực tiếp của nồng độ calci trong máu. Nồng độ này lại phụ thuộc vào sự khử muối khoáng ở trong xương do tác động của huỷ cốt bào.

5.2.2.2. Somatostatin là một loại polypeptid có 14 acid amin, có tác động ức chế sự bài tiết hormon hướng thân (STH, somatotrophin) và bài tiết hormon kích giáp (TSH) bởi các tế bào nội tiết ở phần trước tuyến yên và bài tiết insulin, glucagon bởi các tế bào tuỵ nội tiết.

6. TUYẾN CẬN GIÁP

Ở loài người, mặt sau tuyến giáp có 4 tuyến cận giáp dính vào. Mỗi bên có một *tuyến cận giáp* trên dính vào đoạn 1/3 giữa và một tuyến cận giáp dưới dính vào đoạn 1/3 dưới của mỗi thuỳ bên. Ở 5-10% số người, còn có thể thấy một (hay nhiều hơn) tuyến cận giáp nằm ở vùng thấp hơn của cổ hay ở trong trung thất.

Mỗi tuyến cận giáp là một tuyến nội tiết nhỏ, dài khoảng 5mm, rộng 4mm, dày 2mm, nặng 25-50mg. Kích thước của tuyến cận giáp tăng chậm từ khi ra đời để đạt tới mức tối đa ở người trưởng thành (khi 20 tuổi).

Nguồn gốc của các tuyến cận giáp trên là nội bì ngách lưng túi mang nội bì thứ tư. Nguồn gốc của tuyến cận giáp dưới là ngách lưng của túi mang nội bì thứ ba.

6.1. Cấu tạo

Các tuyến cận giáp được bọc ngoài bởi một vỏ xơ ngăn cách chúng với tuyến giáp (Hình 17.13). Từ vỏ xơ, có những vách xơ tiến vào trong tuyến mang theo mạch máu, mạch bạch huyết và dây thần kinh. Nhu mô tuyến

gồm những dây tế bào tuyến nối với nhau thành một lưới tế bào hoặc những đám tế bào biểu mô được vây quanh bởi một lưới sợi võng rất mảnh chứa một lưới mao mạch (Hình 17.13). Như vậy mỗi tuyến cận giáp là một tuyến nội tiết kiểu lưới. Ở người trưởng thành, nền liên kết của tuyến chứa nhiều tế bào mỡ. Số lượng tế bào mỡ tăng lên theo tuổi và ở người già có thể chiếm tới 60% khối lượng tuyến. Vì trọng lượng tuyến tương đối không thay đổi nên có thể có sự giảm khối lượng biểu mô tuyến theo tuổi.

Trong nhu mô tuyến cận giáp có thể phân biệt ba loại tế bào: *tế bào chính, tế bào ưa acid và tế bào chuyển tiếp.*

6.1.1. Tế bào chính

Cho tới một vài năm trước tuổi dậy thì, trong nhu mô tuyến cận giáp hầu như chỉ có tế bào chính. Tế bào này nhỏ, hình đa diện, có đường kính 7-10 micromet, bào tương ít hơn ở bất cứ tế bào nội tiết nào khác, do đó nhìn trên biểu mô tuyến, những nhân tế bào nằm gầnnhau. Nhân sáng, nằm chính giữa tế bào. Trong bào tương, những hạt lớn, có hình dáng khác nhau có thể thấy và được coi là những hạt chứa lipofuchsin. Ngoài ra còn có những hạt nhỏ hơn bắt màu hematoxylin sắt và có tính ưa bạc khi nhuộm theo phương pháp Bodian, và được coi là những hạt chế tiết. Khi tế bào được nhuộm bằng phản ứng PAS, có thể thấy những đám hạt glycogen nằm rải rác khắp bào tương.

Những ảnh chụp hiển vi điện tử tế bào chính cho phép thấy một bộ Golgi nằm gần nhân, những bể lưới nội bào và một lượng vừa phải ti thể dài. Sắc tố lipofuchsin gồm những đám hình cầu, có màu vàng nhạt kích thước không đều, bị vùi trong một nền đậm đặc đối với dòng điện tử. Chúng được tạo ra ở bộ Golgi và tập trung gần mặt tế bào. Các tế bào chính liên kết với nhau bởi thể liên kết. Trên mặt tế bào có một lông tiến vào khoảng gian bào. Một số tế bào chính có bộ Golgi nhỏ và ít hạt chế tiết và những vùng bào tương chứa những đám hạt glycogen lớn. Những tế bào này có thể rất nhiều và được coi là tế bào có hoạt động chế tiết kém tích cực.

6.1.2. Tế bào ưa acid (còn gọi là *tế bào ưa oxy*)

Tế bào này bắt đầu xuất hiện trong nhu mô tuyến một vài năm trước tuổi dậy thì. Chúng lớn hơn và chứa những hạt ưa eosin đậm hơn tế bào chính. chúng tương đối ít, cô lập hoặc họp thành đám. (Hình 17.13). Khi nhuộm theo phương pháp fuchsin acid-anilin, chúng có vẻ có nhiều ti thể hơn tế bào chính.

Dưới kính hiển vi điện tử, những ti thể này dài, có nhiều mào nằm sát nhau hơn. Bộ Golgi nhỏ, lưới nội bào thưa thớt. Những hạt glycogen xen vào giữa các ti thể nhưng không họp thành từng đám lớn đặc trưng cho tế bào chính có hoạt động chế tiết tương đối kém tích cực. Những hạt ưa eosin của tế bào ưa acid thấy ở dưới kính hiển vi quang học chính là do sự phong phú của ti thể.

6.1.3. Tế bào chuyển tiếp

Tế bào này là hình thức trung gian giữa tế bào chính và tế bào ưa acid. Bào tương của nó bắt màu acid và nhân nhỏ hơn nhân tế bào chính và nhân tế bào ưa aicd. Do chỉ có một loại hormon tiết ra bởi tuyến cận giáp, người ta nêu giả thuyết cho rằng ba loại tế bào kể trên đại diện cho ba giai đoạn khác nhau trong chu kỳ sống của một loại tế bào duy nhất. Trong ba giai đoạn ấy, tế bào chính biểu lộ thời kỳ có hoạt động nội tiết tích cực nhất.

6.2. Mô sinh lý học

6.2.1. Hormon cận giáp

Tuyến cận giáp tiết ra hormon gọi là parahormon (PTH). Tác dụng chính của parahormon là duy trì nồng độ Ca^{++} trong máu trong một giới hạn hẹp (8,5-10,5 mg/100ml). Khi nồng độ Ca trong máu giảm xuống tới mức thấp hơn giới hạn này, tuyến cận giáp tăng cường bài tiết parahormon vào máu nhiều hơn gấp 5-10 lần mức cơ bản. Trong trường hợp giảm calci huyết kéo dài, sự bài tiết parahormon có thể tăng lên tới 50 lần lớn hơn.

6.2.2. Tác dụng của parahormon trên các cơ quan để điều hoà calci huyết

6.2.2.1. Tác dụng trên xương

Parahormon tác động vào tế bào xương, gây ra sự phá huỷ xương để phóng thích Ca vàomáu. Quá trình này gọi là quá trình tiêu huỷ xương bởi tế bào xương. Khi có giảm Ca huyết, sự đáp ứng của tế bào xương rất nhanh. Chỉ trong một phút, có thể phát hiện được sự tăng calci huyết.

Trong trường hợp có giảm calci huyết và có tăng bài tiết parahormon, có một quá trình tiêu huỷ xương khác gọi là quá trình tiêu huỷ xương do huỷ cốt bào. Lúc bấy giờ những tế bào tiền thân của tế bào xương họp lại với nhau để tạo ra những huỷ cốt bào. Rồi huỷ cốt bào tiến hành huỷ xương để giải phóng Ca vào máu. Quá trình này tiến hành chậm hơn và đòi hỏi nhiều thời gian hơn để giải phóng Ca vào máu với mức độ có hiệu quả.

Trong bệnh còi xương, tuyến cận giáp phì đại. Trong tế bào chính, những biến đổi cấu tạo của bộ Golgi chứng tỏ hoạt động chế tiết tăng lên. Sự cắt bỏ tuyến cận giáp này gây ra những cơn co cứng dẫn đến tử vong. Trong những trường hợp suy tuyến cận giáp, xuất hiện những rối loạn dinh dưỡng ở da, răng, bộ xương dẫn đến ốm mòn rồi chết. Ngược lại trong những trường hợp tuyến cận giáp tăng cường hoạt động hay tiêm parahormon cho con vật thì calci huyết tăng. Phospho huyết giảm. Nếu con vật không chết vì mệt lả, nôn mửa, tháo dạ thì xương của nó cũng bị dễ uốn cong, dễ gãy do mất Ca. Người mắc chứng cường cận giáp (bệnh Recklinghausen) thường có u tuyến cận giáp.

6.2.2.2. Tác động trên thận

Parahormon tác động vào các tế bào ống xa của thận để các tế bào này hấp thụ lại Ca từ chất đã được lọc ở tiểu cầu thận để vận chuyển Ca vào máu. Như vậy Parahormon đóng một vai trò có ý nghĩa đối với sự duy trì nồng độ Ca trong máu bằng cách làm giảm bớt sự mất Ca qua nước tiểu. Trong các bệnh thận nghiêm trọng, có thể có sự ứ đọng phosphat do Ca huyết giảm và có sự phì đại tuyến cận giáp.

6.2.2.3. Tác động trên ruột

Parahormon còn có tác động gián tiếp tới mức thu hồi Ca từ ruột bằng cách điều hoà sự chuyển hoá vitamin D tiến hành ở thận.

Chương 18

HỆ THẦN KINH

Hệ thần kinh bao gồm hệ thần kinh trung ương (não và tuỷ sống) và hệ thần kinh ngoại vi (những hạch thần kinh, những dây thần kinh và các đầu tận cùng của chúng). Về mặt chức năng, người ta phân ra hai hệ: hệ não tuỷ (hay hệ thần kinh động vật) và hệ thần kinh tự động (hay hệ thần kinh thực vật), mỗi hệ đều có những trung tâm thần kinh và những dây thần kinh. Hai hệ có liên quan mật thiết với nhau.

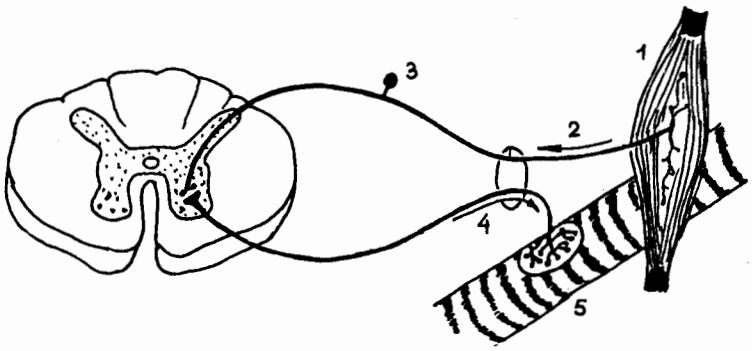

Hình 18-1. Cung phản xạ đơn giản

1. Cơ quan thụ cảm; 2. Phần hướng tâm; 3. Hạch gai. 4. Phần ly tâm; 5. Cơ quan hiệu ứng.

Trong hệ thần kinh, những chuỗi nơron liên hệ với nhau bởi các synap. Dạng đơn giản nhất của một chuỗi nơron là một cung phản xạ gồm hai nơron, một nơron hướng tâm và một nơron ly tâm (Hình 18.1). Nơron hướng tâm có nhiệm vụ dẫn truyền xung động từ các cơ quan thụ cảm về hệ thần kinh trung ương, nơron ly tâm dẫn truyền xung động từ hệ thần

kinh trung ương ra ngoại vi, tới các cơ quan hiệu ứng. Ở một cung phản xạ đơn giản chỉ có một synap giữa nơron hướng tâm và nơron ly tâm. Phần lớn các cung phản xạ gồm nhiều nơron họp thành, giữa các nơron hướng tâam và nơron ly tâm là các nơron trung gian. Không như ở cung phản xạ một synap (thí dụ như ở cơ, cơ quan thụ cảm và cơ quan hiệu ứng đều ở tại cơ), ở cung phản xạ do nhiều nơron họp thành, cơ quan nhận kích thích và cơ quan đáp ứng kích thích không đồng nhất. Các cung phản xạ thường đan chéo nhau, một nơron có thể có mối liên hệ với nhiều nơron khác. Điều đó cho thấy cách kiến trúc hết sức phức tạp và những chi tiết chưa thể hiểu biết được của hệ thần kinh.

Chức năng cơ bản của hệ thần kinh là:

- Làm xuất hiện, tiếp nhận, dẫn truyền và phân tích các thông tin từ các kích thích lý học, hoá học và cơ học bên trong và bên ngoài cơ thể.
- Phối hợp và điều hoà các hoạt động của cơ thể, đặc biệt là các hoạt động về vận động, nội tạng và nội tiết với hoạt động riêng của hệ thần kinh.

1. HỆ THẦN KINH TRUNG ƯƠNG

Đại diện cho hệ thần kinh trung ương là trục não tuỷ: tuỷ sống, tiểu não và não.

1.1. Chất xám và chất trắng

Ở trục não tuỷ, trên các mặt cắt người ta phân biệt hai chất với màu khác nhau: chất xám và chất trắng. Về mặt cấu tạo mô, chất xám là những vùng chứa nhiều thân nơron, các tế bào thần kinh đệm và một lưới phức tạp của các nhánh bào tương không có bao myelin của các nơron. Ở chất trắng, các sợi thần kinh có myelin chiếm đa số và những tế bào thần kinh đệm (tế bào ít nhánh, tế bào sao và vi bào đệm). Thân nơron không có hoặc rất ít ở vùng này.

Sự phân bố chất xám và chất trắng khác nhau tuỳ từng đoạn của trục não tuỷ. Ở đại não và tuỷ não, chất xám nằm phía ngoài, bao lấy chất trắng; ở tuỷ sống, chất xám ở phía trung tâm. Ở trục não tuỷ còn có các

nhân xám, khi quan sát bằng mắt thường ở các mặt cắt thấy chúng rất đa dạng. Nhân xám là nơi tập trung thân các nơron.

Sự phân biệt cấu trúc mô đã nêu trên của chất xám và chất trắng không phải hoàn toàn đúng đối với tất cả các vùng của hệ thần kinh trung ương, như đối với các vùng ở thân não chúng chứa đồng thời một số đông thân các nơron và cả ở những sợi thần kinh có myelin. Ở chất xám, người ta thường quan sát thấy những vùng kiến trúc tế bào, với đặc điểm là những thân nơron giống nhau về hình dáng và kích thước khác với vùng bên cạnh chứa các thân nơron có đặc điểm hình thái không giống chúng. Nhìn chung sự phân vùng kiến trúc tế bào thường phù hợp với sự phân vùng chức năng (mỗi vùng của não có một chức năng nhất định, tuy nhiên tới nay chưa thể biết hết sự phụ thuộc chức năng của từng vùng kiến trúc tế bào). Ở chất trắng, các sợi thần kinh xuất phát từ các nơron trong một nhân xám, thường họp thành bó (đường thần kinh). Những sợi thần kinh từ các vùng chất xám khác nhau có cùng chức năng thường chạy trong một bó. Sự sắp xếp các tế bào thần kinh đệm, các mạch máu, các bao myelin, cũng như sự phân phối các chất... cũng rất khác nhau tuỳ vùng trong hệ thần kinh trung ương. Vì vậy, nhiều nhà nghiên cứu đã nêu lên các vùng kiến trúc khác nhau như kiến trúc mô thần kinh đệm, kiến trúc mạch, kiến trúc hoá học...

1.2. Tuỷ sống

Nhìn mặt cắt ngang, tuỷ sống có hình tròn hoặc hình bầu dục. Ở phía trước có rãnh giữa trước, ở phía sau có vách giữa sau. Rễ trước của các dây thần kinh sống xuất phát từ sừng trước, rễ sau tiến vào tuỷ sống ở đầu sừng sau. Tuỷ sống có hai nửa đối xứng nhau và nối với nhau bằng một cầu nối hẹp gọi là mép tuỷ. Chất xám nằm ở trong, có hình chữ H (hoặc chữ X hay hình cánh bướm), mỗi bên có sừng trước, sừng sau và sừng bên. Chất trắng bọc ngoài chất xám, mỗi bên có thể chia ra ba phần cột tuỷ trước (giữa rễ trước và rãnh giữa trước), cột tuỷ bên (giữa rễ trước và rễ sau) và cột tuỷ sau (giữa rễ sau và rãnh giữa sau). Phần ngoài của mép tuỷ gọi là mép trắng, phần trong là mép xám. Giữa mép xám là ống trung tâm chứa dịch não tuỷ (Hình 18.2).

Thành phần cấu tạo mô học của chất xám tuỷ sống gồm các thân nơron, những sợi thần kinh không myelin, sợi thần kinh có myelin mảnh, những tế bào thần kinh đệm (tế bào sao dạng nguyên sinh, tế bào ít nhánh, vì bào đệm) và các mạch máu. Ở chất trắng chủ yếu gồm các sợi thần kinh

có myelin, những tế bào thần kinh đệm (tế bào sao dạng sợi, tế bào ít nhánh, vi bào đệm) và các mạch máu. Thành ống trung tâm được lợp bởi một hàng tế bào thần kinh đệm có khả năng hoạt động chế tiết đó là tế bào biểu mô ống nội tuỷ. Về mặt cấu tạo và chức năng, chất xám tuỷ sống được coi là cơ cấu chuyển nối, chất trắng là cơ cấu dẫn truyền xung động thần kinh.

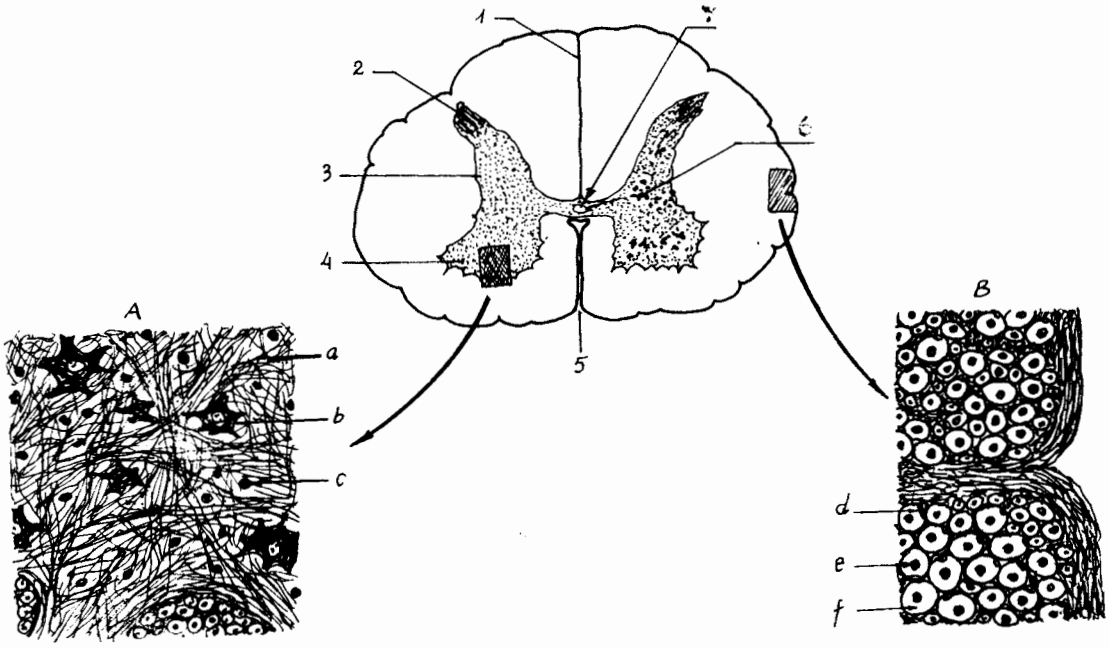

Hình 18.2. Sơ đồ cấu tạo tuỷ sống

1. Vách giữa sau; 2. Sừng sau; 3. Sừng bên; 4. Sừng trước; 5. Rãnh giữa trước; 6. Ống trung tâm; 7. Mép xám; A. Chất xám; a. Sợi trần; b. Thân nơron đa cực; c. Tế bào thần kinh đệm; B. Chất trắng; d. Nhân tế bào Schwann: c. Trụ trục; f. Bao myelin.

1.2.1. Chất xám

Những nơron ở chất xám tuỷ sống là loại nơron đa cực, kích thước khác nhau. Chúng đứng đơn độc hoặc tập trung thành từng nhóm gọi là những nhân xám tuỷ sống. Ở sừng trước có những nhóm nhân vận động, ở sừng sau có nhân lưng (cột Clarke-Stilling); ở sừng bên có nhân giữa trong và nhân giữa bên (Hình 18.3).

Những tế bào thần kinh ở tuỷ sống được chia làm hai loại, căn cứ vào vị trí và mối liên hệ của các sợi trục của chúng. Đó là những *nơron rễ và những nơron liên hệ bên trong tuỷ sống*. Những sợi trục có myelin của các

nơron rễ ở sừng trước và sừng bên đi ra khỏi tuỷ sống hợp với các sợi trục của các tế bào chữ T ở hạch gai thành dây thần kinh sống. Tất cả các sợi trục và sợi nhánh của nơron liên hệ bên trong tuỷ sống đều không ra khỏi hệ thần kinh trung ương (Hình 18.4).

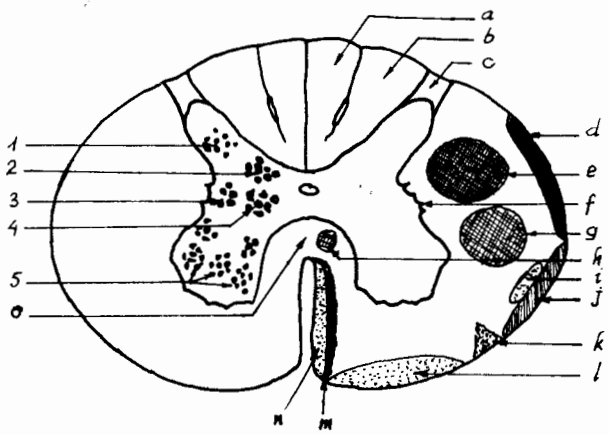

Hình 18.3. Mặt cắt ngang qua tuỷ sống cổ.

Bên trái: các nhân xám.

Bên phải: các đường dẫn truyền thần kinh

Nhân cảm giác ở sừng sau; 2. Nhân lưng (Clarke-Stilling); 3. Nhân giữa bên; 4. Nhân giữa trong; 5. Những nhóm tế bào vận động ở sừng trước. a. Bó Goll; b. Bó Burdach; c. Chất keo; d. Bó Flechsig; e. Bó vỏ gai bên; f. Cấu tạo lưới; g. Bó hồng gai lưới; h. Dải dọc giữa; i. Bó gai đồi thị; j. Bó Gowers; k. Bó trám gai (Helweg); l. Bó tiền đình lưới gai; m. Bó vỏ gai trước; n. Bó mái gai; o. Mép trắng.

– *Nơron rễ*: Sợi trục của nơron này là thành phần chủ yếu tạo nên rễ bụng và rễ lưng của dây thần kinh sống. Thân các nơron vận động ở sừng trước có kích thước lớn, hình sao. Sợi trục của nơron vận động rời tuỷ sống, đi qua rễ bụng, chi phối các cơ vân bám xương. Những thân nơron ở trong nhân giữa bên, có đường kính nhỏ là những nơron thuộc hệ thần kinh giao cảm. Sợi trục của chúng đi qua rễ bụng và là những sợi trước hạch đến chi phối các cơ trơn nội tạng và vận mạch. Những thân nơron rễ phó giao cảm ở trong nhân giữa trong. Sợi trục của các nơron này đi qua rễ bụng (đặc biệt nhiều sợi ở tuỷ cùng) để hình thành dây thần kinh chậu hông, một số sợi cùng đi qua rễ lưng.

(Những nơron cảm giác ở hạch gai - nơron một cực giả - có sợi trục đi vào tuỷ sống qua rễ bụng và rễ lưng, phần lớn vào khu vực nhân lưng ở sừng sau. Ở đây có sợi trục chia nhánh hình chữ T, nhánh lưng ngắn về phía đuôi tuỷ sống, nhánh dài hướng về phía sọ. Những xung động được dẫn từ ngoại vi vào, một phần trực tiếp, một phần chuyển qua các nơron nối tới các nơron ly tâm. Những sợi trục họp lại với nhau để tạo thành cột tuỷ sau).

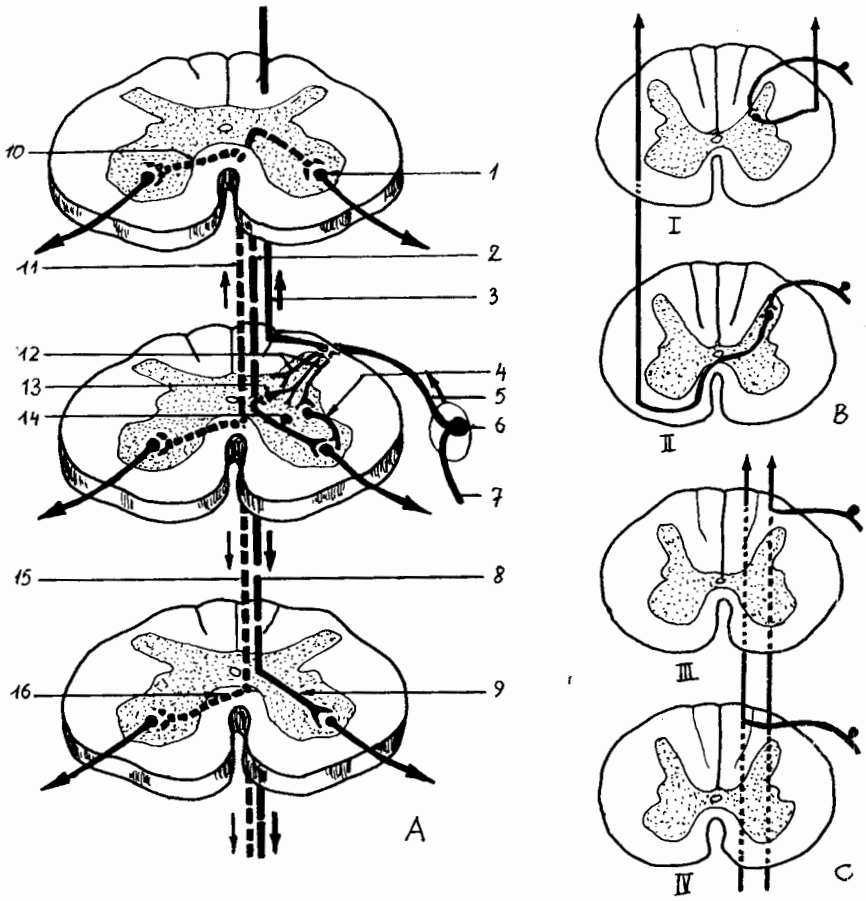

Hình 18.4. Sơ đồ vị trí và mối liên hệ giữa các nơron tuỷ sống

A. Nơron rễ và những nơron liên lạc bên trong. 1. Nơron rễ vận động; 2. Nơron liên hiệp (nhánh lên); 3. Đường cảm giác lên; 4. Nơron nối; 5. Rễ lưng; 6. Nơron chữ T (ở hạch gai); 7. Sợi nhánh nơron chữ T. 8 Nơron liên hiệp (nhánh xuống); 9. Nơron liên hiệp (nhánh cùng); 10. Nơron mép (nhánh cùng); 11. Nơron mép (nhánh lên); 12. Những nhánh đi vào rễ lưng; 13. Thân nơron mép; 14. Thân nơron liên hiệp; 15. Nơron mép (nhánh xuống); 15. Nơron mép (nhánh bắt chéo); B,C: Nơron bó: I. Bó Flechsig; II. Bó Gowers; III. Bó Burdach; IV. Bó Goll.

– *Những nơron (liên lạc) bên trong tuỷ sống*. Theo chức năng, có thể phân biệt thành: nơron nối, nơron mép, nơron liên hiệp và nơron bó.

+ *Nơron nối* có nhiệm vụ liên lạc giữa các nơron ngay trong cùng một đốt tuỷ, ở cùng một bên của tuỷ sống;

+ *Nơron mép* là nơron liên lạc ở cùng một đốt tuỷ hoặc với nhiều đốt tuỷ nhưng sợi trục bắt chéo sang nửa bên kia của tuỷ sống;

+ *Nơron liên hiệp* liên hệ với các nơron khác thuộc đốt sống tuỷ thấp hơn hoặc cao hơn cùng bên;

Tên nơron theo chức năng	**Vị trí của thân nơron**	**Vị trí và đường đi của sợi trục**		**Tên nơron theo khu vực**
Nơron nối	- Sừng bên - Vùng chất keo lưng	- Ở trong chất xám - Ngay đốt tuỷ cùng bên	Trong tuỷ sống	Những nơron liên hệ trong
Nơron mép	- Vùng giữa sừng trước - Mép xám	- Ở trong chất xám - Ngay đốt tuỷ hoặc với nhiều đốt tuỷ bắt chéo sang bên đối diện		
Nơron liên hiệp	- Sừng trước - Sừng bên	- Chạy lên và xuống qua một số đốt tuỷ cùng bên - Tạo bó cơ bản của chất trắng		
Nơron bó	- Sừng sau	- Chạy lên qua nhiều đốt tuỷ - Tạo bó cơ bản của chất trắng (cột tuỷ)		
Nơron vận động	- Sừng trước	- Tạo phần chủ yếu của rễ bụng.	Đi ra khỏi tuỷ sống	Những nơron rễ
Nơron giao cảm	- Sừng bên - Nhân giữa bên	- Chạy ra rễ bụng, vào nhánh thông		
Nơron phó giao cảm	- Sừng bên - Nhân giữa bên	- Chạy qua rễ bụng và rễ lưng		

+ *Nơron bó* có sợi trục từ chất xám đi ra chất trắng cùng bên hoặc bắt chéo sang bên đối diện của tuỷ sống, họp với sợi trục của nơron cùng

loại tạo thành các bó thần kinh (còn gọi là các cột tuỷ). Cũng như các nơron rễ, nơron bó cũng có thân với kích thước tương đối lớn so với thân các loại nơron khác ở tuỷ sống. Thân các nơron bó thường rải rác trong vùng bên hoặc dưới nhân lưng ở sừng sau.

Trong chất xám tuỷ sống, thân các loại nơron kể trên phân bố như sau: ở sừng trước có các nơron vận động và các nơron nối, nơron mép, nơron liên hiệp. Sừng sau có các nơron liên lạc bên trong tuỷ sống. Sừng bên có các nơron rễ của hệ thần kinh thực vật (nhân giữa trong có thân nơron phó giao cảm, nhân giữa bên có thân các nơron giao cảm). Nhóm thân nơron bó ở sừng sau gọi là nhân lưng hay cột Clarke-Stilling (từ tuỷ sống C8-L3). Chất đông Rolando là một vùng đặc biệt ở gần đầu sừng sau, có mặt cắt hình liềm. Ở đây có hai loại nơron: nơron liên hiệp và nơron bó.

1.2.2. Chất trắng

Thành phần cấu tạo chủ yếu của chất trắng là những sợi thần kinh có myelin. Những sợi cùng chức năng tập hợp lại thành từng bó không rõ rệt. Có thể phân biệt các bó sau:

- *Những bó căn bản của các cột tuỷ trước, bên và sau* là những đường ngắn liên lạc các tầng trên và dưới của tuỷ, không ra khỏi tuỷ.
- *Những đường liên lạc dài,* liên lạc giữa tuỷ và não bộ, trong đó có: đường vận động đại diện bởi những bó tháp thẳng ở cột tuỷ trước và bó tháp chéo ở cột tuỷ bên; đường cảm giác đại diện bởi bó Goll và Burdach ở cột tuỷ sau, bó tiểu não thẳng ở cột tuỷ bên bó Gowers ở cột tuỷ bên về phía trước (xem hình 18.4).

Nhìn chung, ở tuỷ sống, ranh giới giữa chất trắng và chất xám rất rõ ràng. Chỉ riêng ở vùng giữa cột tuỷ sau và cột tuỷ bên, chất trắng và chất xám đan xen vào nhau, theo dạng lưới (chất xám gồm thân các nơron, các sợi thần kinh trần xen lẫn với những sợi thần kinh có myelin của chất trắng chạy theo các hướng), cấu trúc đó được gọi là cấu tạo lưới của tuỷ sống. Ở phần tuỷ sống cổ, cấu tạo lưới rất rõ ràng.

Cấu tạo lưới (Reticula formations)

Trong toàn bộ thân não có những vùng các nơron phân tán rộng xen lẫn với các sợi thần kinh có myelin. Người ta gọi cấu trúc đó là cấu tạo lưới. Qui mô của cấu tạo lưới bắt đầu từ đoạn trên của tuỷ sống, kéo dài lên tới phần dưới đồi vào phần trung tâm của đồi thị (Hình 18.5).

Cấu tạo lưới có những đường liên hệ đi lên khắp vỏ não và có những đường đi tới tiểu não, khi tận hết ở tuỷ sống, chúng liên hệ với các nơron dẫn truyền của tuỷ sống. Vì vậy, một số chức năng của cấu tạo lưới cũng tương tự như chức năng của tuỷ sống. Xen giữa cấu tạo lưới là những nhân xám, trong đó có các nhân có chức năng chi phối vận động và những nhân chi phối chức năng cảm giác. Những nhân xám này đóng vai trò khép kín mối liên hệ của các nơron phân tán, quyết định cho những hành vi vận động tiềm thức của cơ thể.

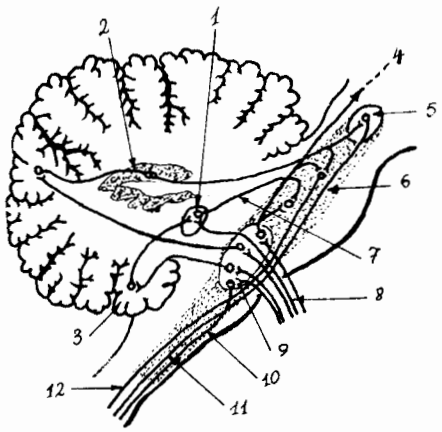

Hình 18.5. Những nhân xám ở tiểu não và cấu tạo lưới ở thân não và tuỷ sống

1. Nhân mái; 2. Nhân răng; 3. Thuỳ nhung; 4. Dải dọc giữa; 5. Nhân đỏ; 6. Cấu tạo lưới; 7. Bó mái lưới; 8. Sợi thần kinh tiền đình; 9. Nhân tiền đình; 10. Bó tiền đình gai; 11. Bó hồng gai; 12. Bó lưới gai.

1.3. Tiểu não

Tiểu não được chia nhỏ bởi rất nhiều rãnh nông và sâu. Vì vậy diện tích tiểu não tới khoảng 0,1-0,15m^2 (lớn hơn diện tích bề mặt đại não). Cũng như ở đại não, tiểu não có chất xám ở ngoài và chất trắng ở trong. Những rãnh nông chia tiểu thuỳ thành các lá tiểu não. Chất xám hình thành một lớp vỏ mỏng phủ liên tục tất cả các tiểu thuỳ và các lá tiểu não; vùi trong chất trắng còn có những nhân xám. Chất trắng có những dải xen lẫn vào chất xám, trông như những cành cây, còn được gọi là cây sống tiểu não. Về mặt mô học, mỗi lá tiểu não được coi là một đơn vị cấu tạo (Hình 18.6).

Chức năng chủ yếu của tiểu não là đảm bảo sự thăng bằng của cơ thể, phối hợp sự hoạt động của các thể một cách không cố ý và đúng quy cách, liên quan đến tư thế, dáng đi...

1.3.1. Chất xám

Ở tiểu não, chất xám gồm có vỏ tiểu não và những nhân xám.

1.3.1.1. Vỏ tiểu não

Ở mặt cắt qua tiểu não, khi quan sát bằng mắt thường người ta nhận thấy hai vùng có màu sắc khác nhau. Vùng vỏ ngoài màu xám nhạt, vùng phía trong sẫm màu hơn. Dưới kính hiển vi quang học, giữa hai vùng kể trên còn thấy một hàng tế bào lớn có một nhân trong, sáng màu, đó là hàng tế bào Purkinje. Vì vậy có thể chia vỏ tiểu não từ ngoài vào trong làm ba lớp: lớp phân tử, hàng tế bào Purkinje và lớp hạt (Hình 18.7a).

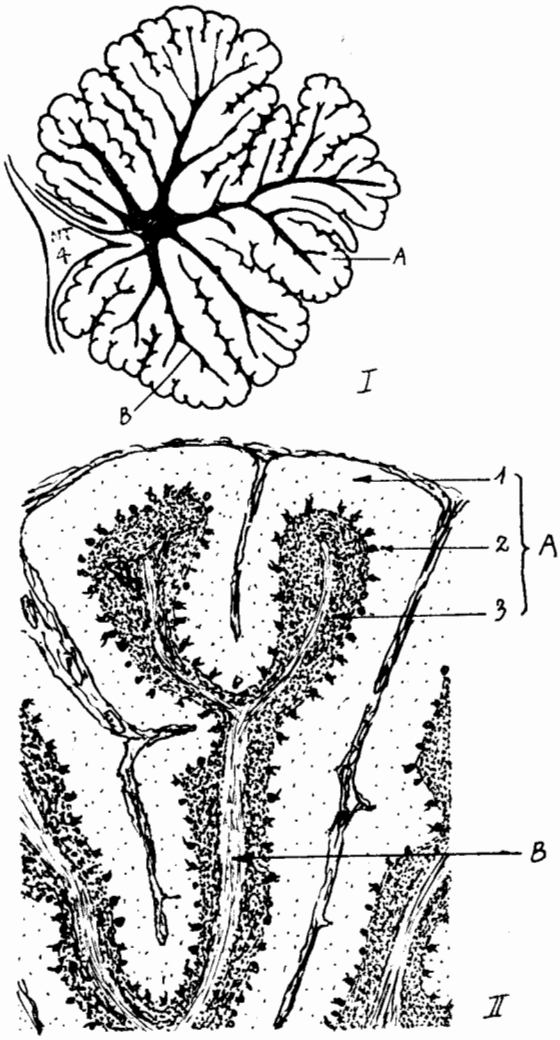

Hình 18.6. Tiểu não

1. Mặt cắt đứng dọc; 2. Lá tiểu não;

A. Chất xám; 1. Lớp phân tử;

2. Hàng tế bào Purkinje; 3. Lớp hạt;

B. Chất trắng.

– *Lớp phân tử* gồm những sợi thần kinh không có myelin, những nơron (tế bào giỏ, tế bào sao) và mô thần kinh đệm. Thân các tế bào giỏ thường nằm ở khoảng 1/3 trong của lớp phân tử. Đường kính thân tế bào giỏ khoảng 10-20 micromet. Những sợi nhánh của của tế bào giỏ chia nhánh nhỏ, toả rộng trong lớp phân tử. Sợi trục dài, chạy song song với bề mặt tiểu não. Sợi trục lại cho những nhánh ngang ngắn. Những nhánh này chia nhánh nhỏ bao lấy thân tế bào Purkinje (liên hệ với các tế bào này qua các synap trục-thân, tạo thành hình cái giỏ sợi, vì vậy những tế bào này được gọi tên là tế bào giỏ). Ở phía ngoài của lớp phân tử, còn có những sợi tế bào sao lớn và nhỏ. Những tế bào sao nhỏ nằm gần trên mặt lớp phân tử. Những tế bào hình sao lớn nằm ở vị trí sâu hơn. Những sợi trục của tế bào sao toả nhánh liên hệ

với những sợi nhánh của tế bào Purkinje bởi các synap trục nhánh. Tế bào giỏ và tế bào sao ở lớp phân tử là những nơron trung gian. Chúng nhận những xung động thần kinh được dẫn qua sợi rêu, sợi leo từ lớp dưới đi lên, hoặc từ các sợi trục của các tế bào hạt nhỏ từ lớp hạt lên, sau đó truyền xung động tới tế bào Purkinje (qua các synap trục - nhánh hoặc trục thân). Trong lớp phân tử có các tế bào thần kinh đệm, trong đó có loại có hình giống như chiếc lông chim, gọi là tế bào Bergmann. Ngoài ra ở lớp này còn có các tế bào thần kinh đệm là vi bào đệm (tế bào Hortega) và những tế bào sao.

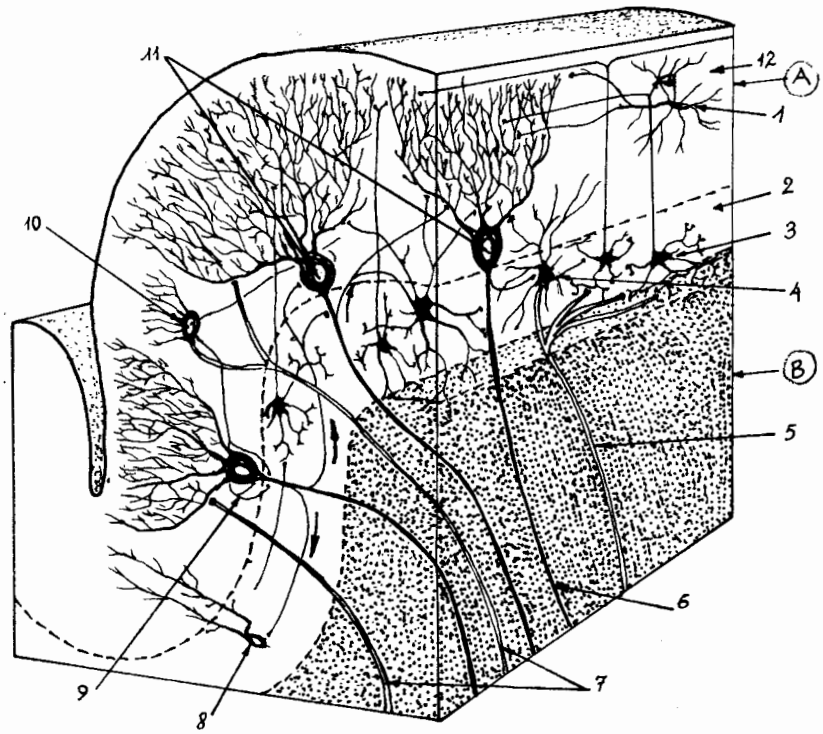

Hình 18.7a. Sơ đồ cấu tạo mô ở tiểu não

A. Chất xám (vỏ tiểu não); B. Chất trắng;

1. Tế bào sao; 2. Lớp hạt; 3. Tế bào hạt; 4. Tế bào Golgi; 5. Sợi rêu; 6. Sợi trục tế bào Purkinje; 7. Sợi leo; 8. Tế bào thần kinh đệm Bergmann; 9. Các nhánh của sợi trục tế bào giỏ; 10. Tế bào giỏ; 11. Tế bào Purkinje; 12. Lớp phân tử.

– *Hàng tế bào Purkinje*. Tế bào Purkinje là loại nơron lớn nhất ở tiểu não. Thân tế bào hình quả lê, đường kính 30-40 micromet, từ đầu nhỏ hướng ra lớp phân tử cho ra hai hoặc ba sợi nhánh lớn. Những sợi nhánh lớn này tiếp tục chia nhánh đôi nhiều lần như cành cây, tạo

nên một lưới sợi nhánh hướng ra lớp phân tử, thẳng góc với bề mặt tiểu não. Đáy tế bào có một sợi trục. Nhánh thẳng của sợi trục tiến qua lớp hạt, vào chất trắng để tới nhân răng (nhân xám của tiểu não). Những nhánh bên của sợi trục tới liên hệ với các tế bào Purkinje bên cạnh bởi các synap trục -thân hay trục-trục.

Những xung động thần kinh được truyền tới các tế bào Purkinje một phần trực tiếp qua mối liên hệ synap giữa các sợi leo, một phần gián tiếp từ các sợi rêu hoặc sợi leo qua các nơron trung gian, đó là những tế bào hạt hoặc những tế bào giỏ hoặc tế bào sao (ở lớp phân tử). Sợi rêu và sợi leo đều là những sợi thần kinh hướng tâm, từ các tầng dưới của trục não tuỷ đi tới tiểu não. Những sợi leo mất bao myelin, chia nhánh nhỏ liên hệ với những sợi nhánh của tế bào Purkinje bởi những synap kiểu trục nhánh. Một tế bào Purkinje có thể liên hệ với 2-3 sợi leo. Sợi leo cũng liên hệ với các nơron khác của lớp hạt và lớp phân tử.

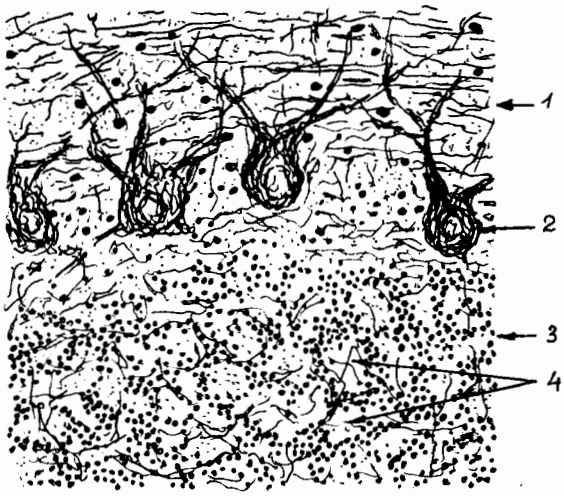

Hình 18.7b. Vỏ tiểu não (tiêu bản làm theo phương pháp ngấm muối bạc)

1. Lớp phân tử; 2. Tế bào Purkinje; 3. Lớp hạt; 4. Đảo nhu mô ở tiểu não - Tiểu cầu tiểu não.

Những nhánh tận cùng của sợi rêu, phần lớn bắt nguồn từ bó tiểu não, sau khi mất bao myelin, chúng tiếp xúc với các sợi nhánh của các tế bào hạt. Mỗi sợi rêu có thể tiếp xúc với nhiều tế bào hạt trong cùng một lá tiểu não hoặc tế bào hạt của lá tiểu não bên cạnh.

– *Lớp hạt* là lớp giầu nơron, đa số là những tế bào hạt nhỏ. Tế bào hạt lớn không nhiều. Ngoài ra, ở lớp này còn có những tế bào thần kinh đệm và các sợi thần kinh. Những tế bào hạt thường tụ tập thành đám. Giữa các đám tế bào hạt, dưới kính hiển vi quang học, còn thấy có những cấu trục nền ưa acid được gọi là những tiểu cầu não (glomeruli

cerebelli) (Hình 18.7b). Kính hiển vi điện tử cho thấy những tiểu cầu tiểu não là những nhánh bào tương tế bào (phỏng đoán đó là những tận cùng của các sợi rêu) trong đó chứa nhiều ti thể và nhiều túi synap.

Tế bào hạt nhỏ là loại nơron nhỏ nhất của hệ thần kinh (đường kính thân tế bào khoảng 4-5 micromet). Đây là loại tế bào đa cực, ít bào tương. Từ thân tế bào cho ra 3-6 sợi nhánh và một sợi trục. Những sợi nhánh tiếp xúc với các nhánh của sợi rêu, còn sợi trục tiến thẳng lên lớp phân tử, ở đây nó chia nhánh hình chữ T chạy song song với bề mặt tiểu não, tạo synap trục-nhánh với các tế bào Purkinje, tế bào giỏ hoặc tế bào sao.

Tế bào hạt lớn còn gọi là tế bào Golgi ở tiểu não, có sợi trục toả các nhánh nhỏ ngay trong lớp hạt phía dưới hàng tế bào Purkinje, tạo synap trục-nhánh với các sợi nhánh của các tế bào hạt nhỏ. Sợi nhánh của tế bào hạt lớn cho các nhánh nhỏ tiến vào phần phía trong của lớp phân tử. Tế bào hạt lớn và tế bào hạt nhỏ đều là những nơron trung gian ở tiểu não.

Những tế bào thần kinh đệm ở lớp hạt là loại tế bào ít nhánh và các tế bào sao. Trong lớp hạt có rất nhiều các sợi thần kinh hướng tâm và ly tâm đi qua.

1.3.1.2. Những nhân xám tiểu não

Trong vùng chất trắng của tiểu não có bốn cặp nhân xám trung tâm. Đó là nhân mái, nhân răng, nhân nút và nhân cầu. Trong đó, nhân răng là nhân xám lớn nhất ở tiểu não. Tại các nhân xám, những sợi thần kinh đi khỏi tiểu não (sợi ly tâm0 chuyển nơron. Những nơron này có các sợi trục đi tới các vùng khác của não. Nhân răng nằm xa nhất so với đường giữa của hai bán cầu tiểu não, có nhiều nếp lồi lõm hướng về phía trung tâm tiểu não. Nhân răng là nơi những sợi trục của các tế bào Purkinje đến tiếp xúc với nơron ở nhân này (có sợi trúc đến tận cùng ở nhân đỏ ở cuống não, thuộc bó tiểu não-nhân đỏ). Ngoài ra, là nơi dừng của các nơron xuất phát từ vỏ hai bán cầu tiểu noã thất thứ tư, bắt đầu bó tiểu não - trám. Nhân mái có hình cầu, nằm phía trên não thất thứ tư, gần sát hai bên đường giữa. Nhân mái là nơi dừng để chuyển nơron của các sợi thuộc bó tiền đình-tiểu não, là nơi dừng của các sợi trục của các nơron xuất phát từ thuỳ nhung tiểu não, tiếp xúc với nơron có sợi trục tạo nên bó mái-lưới (Xem hình 18.6). Nhân nút có hình dáng cái chêm, nằm ở hai bên đường giữa, phía trong nhân răng. Nhân cầu gồm nhiều nhân hình cầu xen giữa nhân mái và nhân nút.

1.3.2. Chất trắng

Những sợi thần kinh ở đây là những sợi có myelin. Ngoài những sợi trục của tế bào Purkinje đi ra khỏi chất xám tiểu não, đa số là sợi trục của những nơron ở những tầng khác nhau của trục não-tuỷ đến tận cùng ở tiểu não. Theo hướng đi và nới dừng của các sợi này, có thể phân biệt loại sợi rêu và loại sợi leo. Phần lớn những sợi rêu và sợi leo đều liên hệ với tế bào Purkinje qua các nơron trung gian (tế bào sao và tế bào hạt). Những nhánh tận của sợi leo toả ra trong lớp phân tử, các nhánh tận của sợi rêu toả ra trong lớp hạt. Một số sợi leo tạo synap trục-nhánh trực tiếp với tế bào Purkinje trong lớp phân tử.

1.4. Đại não

1.4.1. Chất xám

Ở đại não, chất xám bao phủ phía ngoài chất trắng, tạo nên lớp vỏ đại não.

Vỏ đại não có nhiều hồi, các hồi được hình thành bởi các khe và các rãnh. Trong chất trắng của đại não còn có những nhân xám.

1.4.1.1. Vỏ đại não

Vỏ đại não có chiều dày trung bình 3-3,5 mm (ở cực trán và cực chẩm chỉ dày khoảng 1,5mm, còn ở các hồi trung tâm dày tới 4,5-5mm). Ngoài mạch máu và mô thần kinh đệm, vỏ đại não 'gồm nhiều sợi thần kinh hướng tâm, các nơron trung gian và nhiều nơron ly tâm. Cấu tạo vi thể ở các vị trí khác nhau của vỏ đại não không giống nhau, phù hợp với chức năng sinh lý đặc biệt của từng vùng. Phần lớn vỏ đại não có cấu trúc gần giống nhau, được gọi là vỏ não mới (isocortex), phần còn lại cấu tạo đơn giản được gọi là vỏ não nguyên thuỷ (allocortex). Về cơ bản, vỏ não mới được phân thành sáu lớp từ ngoài vào: lớp phân tử, lớp hạt ngoài, lớp tháp ngoài, lớp hạt trong, lớp tháp trong và lớp đa hình (Hình 18.8).

- *Lớp phân tử.* Hầu như tất cả các vùng của vỏ đại não đều có lớp phân tử. Mô thần kinh đệm ở lớp này khá phát triển, hình thành một lớp sát với màng mềm của não, những tế bào thần kinh đệm chủ yếu là những tế bào sao dạng sợi. Ở lớp phân tử có hai loại nơron nhỏ thuộc loại nơron trung gian. Đó là những nơron nối và nơron liên hiệp, với số lượng ít. Sợi trục và sợi nhánh của hai loại nơron này chạy song song

với bề mặt của vỏ não, chúng tiếp xúc với những sợi nhánh và sợi trục của các nơron nằm ở lớp sâu của vỏ não đi lên.

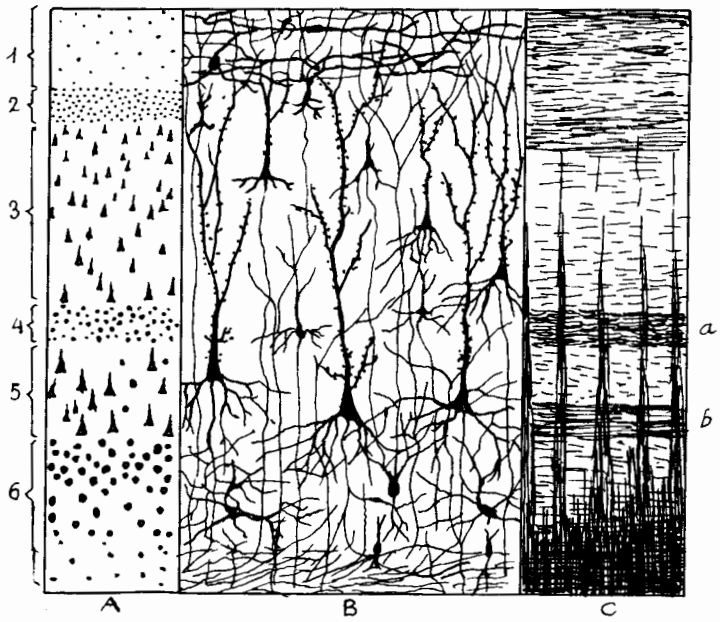

Hình 18.8. Vỏ đại não

1. Lớp phân tử; 2. Lớp hạt ngoài; 3. Lớp tháp ngoài; 4. Lớp hạt trong; 5. Lớp tháp trong; 6. Lớp đa hình; a. Băng Baillarger ngoài; b. Băng Baillarger trong; A. Nhuộm theo Nissl; B. Theo phương pháp ngấm muối bạc; C. Nhuộm thể hiện sợi thần kinh.

- *Lớp hạt ngoài.* Trong lớp này có nhiều nơron kích thước nhỏ, thân hình cầu hay hình tam giác. Những sợi trục của những nơron này, một số sợi tiến ra phía ngoài tạo thành một lớp sợi tiếp tuyến, một số sợi đi vào phía sâu của lớp đó. Lớp hạt ngoài ở hồi trán lên không rõ ràng, nhưng ở hồi đỉnh lên lớp này rất phát triển.
- *Lớp tháp ngoài.* Lớp này thường rất phát triển ở các vùng của vỏ đại não, đặc biệt là hồi trán lên. Đặc điểm của lớp này là những nơron có thân hình tháp, trục dài của thân nơron thẳng góc với mặt não. Kích thước của các thân nơron tháp giảm dần từ ngoài vào trong (chiều cao giảm từ 40 đến 10 micromet). Tất cả sợi nhánh và sợi trục của các tế bào tháp nhỏ đều nằm trong chất xám của vỏ não. Các sợi trục của các tế bào tháp lớn, xuất phát từ vùng giữa đáy tế bào, đều đi vào chất trắng của đại não. Những sợi nhánh chính xuất phát từ đỉnh thân

nơron chạy ra lớp phân tử và chia nhánh tại lớp này. Trên các tiêu bản mô học, có thể nhận thấy rõ phần trên của lớp tháp ngoài là một lưới sợi chạy theo hướng tiếp tuyến liên hệ bên trong vỏ đại não.

- *Lớp hạt trong.* Chiều dày lớp này thay đổi tùy vùng của vỏ não. Ở hồi đỉnh lên rất phát triển nhưng ở hồi trán lên không có lớp này. Những nơron ở lớp hạt trong có kích thước nhỏ, thân hình cầu hay hình tam giác, sợi nhánh và sợi trục không ra khỏi chất xám.

- *Lớp tháp trong.* Lớp này có những tế bào tháp lớn, có tên là những tế bào Betz. Sợi trục tách ra từ đáy các tế bào tháp tạo nên một phần của bó tháp. Những vùng còn lại của lớp này có những tế bào tháp cỡ trung bình. Những tế bào tháp có nhân lớn, hạt nhân rõ và trong bào tương thể Nissl rất phát triển (giống như ở tế bào đa cực ở sừng trước tuỷ sống).

  Ở khoảng ngang với lớp hạt trong và lớp tháp trong, có những sợi thần kinh chạy song song với bề mặt của vỏ đại não, tạo thành hai băng lớn: băng Baillarger ngoài và băng Baillarger trong. Phía dưới cùng của lớp tế bào tháp còn có những tế bào hình thoi hoặc hình sao. Tế bào này có một số sợi nhánh ngắn và một sợi trục dài tiến lên lớp phân tử và chia nhánh ngang ở đó. Những nơron này được gọi là tế bào Martinotti.

- *Lớp đa hình.* Những nơron của lớp đa hình có kích thước trung bình, đa số là những tế bào hình thoi (trục dài của những tế bào này theo hướng thẳng góc với bề mặt vỏ đại não). Vừng nông của lớp đa hình là những tế bào loại tế bào Martinotti, vùng sâu không phân biệt rõ ràng với chất trắng, có những tế bào đa cực hình sao kích thước nhỏ, sợi trục đi vào chất trắng của đại não, còn các sợi nhánh đi ra lớp phân tử, hoặc ở ngay tại lớp đa hình. Những sợi thần kinh từ các vùng khác của trục não tuỷ khi đến vỏ não hoặc theo hướng thẳng góc, được gọi là những sợi nan hoa (rõ nhất là lớp tháp và lớp đa hình), hoặc theo hướng song song với bề mặt vỏ đại não, gọi là sợi tiếp tuyến.

Cấu tạo đặc biệt của một số vùng:

- *Vùng thuỷ đảo Reil. Ở vùng này lớp tế bào đa hình tách rời với lớp tháp trong bởi một lá chất trắng, được gọi là nhân trước tường.*

- *Vùng thuỳ chẩm. Vỏ não chia làm hai lá cách nhau bởi chất trắng được gọi là dải Azyr nằm trong lớp tháp nhỏ.*

– *Vùng Ammon. Ở mặt trong thuỳ thái dương, dưới khe rối màng mạch của não thất bên, có một rãnh sâu gọi là rãnh Ammon. Trên mặt cắt ngang, rãnh Ammon có hình cong như cái móc và đẩy thành của não thất bên lồi vào bên trong, tạo ra một khối lồi gọi là sừng Ammon. Tại sừng Ammon, chất xám xen vào giữa hai lớp chất trắng: lớp ngoài trực tiếp viền rãnh Ammon, lớp trong tiếp xúc với não thất. Chất xám lại bị tách làm hai lá bởi một lá chất trắng mỏng. Đối chiếu cấu tạo của vỏ não ở sừng Ammon với cấu tạo chung của vỏ não, có thể nhận xét rằng: lớp phân tử được đại diện bởi lớp trắng ngoài, lá xám ngoài, lá trắng giữa (tất cả các lớp đều có tế bào và sợi thần kinh, nhưng ở các phần trắng, tế bào ít hơn); lớp tháp được đại diện bởi phần ngoài lá xám trong, ở đây có những thân nơron hình cầu chứ không phải hình tháp; lớp tế bào đa hình tương đương với phần trong của lá xám trong.*

– *Hành khứu giác. Hành khứu giác là một khối hình thon thon, nằm trên lá sàng của xương sàng. Mặt dưới của nó tiếp nhận dây thần kinh khứu giác, gồm những sợi trục của tế bào khứu giác. Hành khứu giác có một cái hốc ở giữa, chứa một chất giống như keo, có đặc điểm của mô thần kinh đệm. Từ ngoài vào trong, hành khứu giác có các lớp sau:*

+ *Lớp sợi khứu giác gồm những sợi thần kinh không myelin.*

+ *Lớp tế bào mũ ni. Tế bào mũ ni là những tế bào lớn hình tháp, đáy quay ra phía ngoài, đỉnh quay về phía trong. Từ mặt đáy mọc ra một sợi nhánh lớn tiến gần tới lớp sợi khứu giác và toả ra ở đó một chùm sợi cùng với chùm sợi tận cùng của sợi khứu giác tạo thành một mớ sợi gai là cuộn khứu giác. Từ những cực bên cho ra những sợi nhánh trong. Sợi trục xuất phát từ đỉnh tế bào, chia nhánh nhỏ tiến lên vỏ não.*

+ *Lớp sợi trung tâm. Trong lớp này có những sợi trục của tế bào mũ ni hoặc những sợi từ não đi xuống tận cùng ở quanh cuộn khứu giác. Những nơron có kích thước nhỏ họp thành đám và một số ít nơron liên hiệp vó sợi trục ngắn.*

+ *Lớp tế bào nội tuỷ bao quanh các hốc ở giữa hành khứu giác.*

1.4.1.2. Những nhân xám

– *Đồi thị.* Đồi thị có hình bầu dục, gồm ba nhân xám chứa những nơron đa cực. Một số ít nơron có sợi trục ngắn không ra khỏi các nhân xám, đa số nơron có sợi trục dài đi lên vỏ não hoặc sang thể vân hay xuống thân não. Ngoài ra còn có những sợi cảm giác dễ tận cùng ở đồi thị hoặc chuyển nơron ở đây, đến tận cùng ở vỏ não.

- *Vùng dưới đồi.* Vùng này có những nhân xám mà nơron của chúng có khả năng chế tế tiết.
- *Thể vân.* Thể vân gồm nhân đuôi và nhân đậu. Trong các nhân xám này đa số nơron có sợi trục ngắn, một số nơron có sợi trục dài. Thể vân nhận các sợi thần kinh cảm giác hay vận động và những sợi từ đồi thị tới. Giữa hai nhân của thể vân cũng có những sợi thần kinh liên hệ với nhau.

1.4.2. Chất trắng

Những sợi thần kinh có myelin ở chất trắng đại não có thể chia thành ba loại:

- Những sợi liên hiệp nối hai vùng đại não cùng bên;
- Những sợi mép nối hai vùng đối xứng thuộc hai bán cầu đại não;
- Những sợi chiếu (cảm giác hoặc vận động) nối vỏ đại não với những phần chất xám thuộc các phần dưới của trục não tuỷ.

1.5. Màng não tuỷ

Hệ thống màng bao quanh trục não tuỷ, từ ngoài vào trong gồm: màng cứng, màng nhện và màng mềm (Hình 18.19a và 18.19b).

1.5.1. Màng cứng

Màng cứng là một màng xơ gồm nhiều lớp sợi tạo keo và ít sợi chun. Trong màng cứng cũng có một hệ thống mao mạch kiểu xoang thông với các tĩnh mạch của não và tĩnh mạch của sọ. Ở não, màng cứng nằm ngay sát với màng xương của mặt trong xương sọ; nhưng ở tủy sống, màng cứng còn cách xương bởi khoang ngoài màng cứng (trong khoang này có những tĩnh mạch thành mỏng, mô liên kết thưa và mô mỡ). Mặt trong của toàn bộ màng cứng não tuỷ và mặt ngoài của màng cứng của tủy sống được phủ một lớp tế bào liên kết dạng nội mô. Giữa màng xương, màng cứng và màng nhện của não không có khoang ngăn cách (tuy nhiên ở trường hợp bệnh lý, thí dụ trong trường hợp xuất huyết, máu có thể xuất hiện giữa các thành phần trên).

1.5.2. Màng nhện

Màng nhện là một màng liên kết không có mạch, chạy ngay sát dưới màng cứng. Hai mặt của màng nhện được phủ bởi các tế bào trung biểu mô (ở mặt sát với màng cứng, lớp trung biểu mô gồm nhiều hàng tế bào). Màng

nhện và màng mềm nối với nhau bởi các dây xơ và các lá xơ, giữa hai màng này là khoang chứa dịch não tuỷ và các mạch máu. Đó là khoang dưới nhện. Ở não, khoang dưới nhện rộng (được gọi là bể dưới nhện). Trong một số vùng của sọ, màng nhện dày lên, tạo thành những nhung mao. Những nhung mao này nằm trong các hốc chứa máu của màng cứng (nhung mao màng nhện còn được gọi là hạt màng nhện). Dịch não tuỷ do các đám rối màng mạch tiết ra trong não thất, ngấm qua màng mạch vào khoang dưới nhện, từ đó ngấm trở lại máu qua các ngọn của nhung mao nhện.

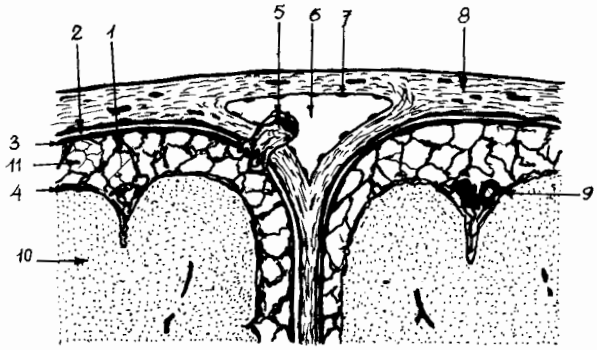

Hình 18.9a. Màng não tuỷ

1. Dây xơ nối màng nhện và màng mềm; 2. Khoang dưới màng cứng; 3. Màng nhện; 4. Màng mềm; 5. Nhung mao của màng nhện; 6. Hốc máu trong màng cứng; 7. Tế bào nội mô; 8. Màng cứng; 9. Mạch máu; 10. Mô thần kinh; 11. Khoang dưới nhện.

1.5.3. Màng mềm

Màng mềm là màng liên kết thưa chứa nhiều mạch máu. Màng mềm nằm ngay sát bề mặt của trục não tuỷ và bao lấy các mạch máu, tiến sâu vào bên trong của các cơ quan thuộc hệ thần kinh trung ương (các mạch máu như chạy trong các đường hầm). Hai mặt của màng mềm được phủ bởi một lớp tế bào trung biểu mô. Tuy màng mềm nằm sát bề mặt trục não - tủy, nhưng nó luôn luôn cách các nơron và các nhánh của chúng bởi các sợi tế bào thần kinh đệm, tạo nên một lớp ở mặt ngoài cùng của trục não-tuỷ. Giữa màng mềm và thành các mạch máu là một khoang hẹp quanh mạch (khoang Virchow-Robin). Khoang này thông với khoang dưới nhện. Màng mềm tận hết khi các mạch chuyển thành mao mạch. Những mao mạch

trong hệ thần kinh trung ương được bọc bởi các nhánh của tế bào thần kinh đệm, thay vì không có mô liên kết bao quanh.

1.6. Hàng rào máu não

Giữa máu và mô thần kinh của não hình thành một hàng rào chức năng, đó là hàng rào máu-não. Hàng rào máu-não ngăn cản một số chất có trong máu không vào được não. Thí dụ khi tiêm xanh trypan vào mạch máu, chất này xuất hiện trong khoảng gian bào nhiều mô trong cơ thể nhưng không thể vào não được (trừ đám rối màng mạch). Sự giảm tính thấm của các mao mạch là bản chất hoạt động của hàng rào máu-não, do các tế bào nội mô quyết định. Những tế bào nội mô hình thành các mao mạch đã liên kết với nhau nhờ các dải bịt, các lá bào tương của chúng không có cửa sổ, mặt khác, các tế bào nội mô còn sản sinh ra một số enzym đặc biệt đóng vai trò có ý nghĩa trong việc làm giảm tính thấm của thành mạch. Ngoài ra các nhánh bào tương của tế bào thần kinh đệm đã hình thành các bao, bọc kín bề mặt mao mạch, góp phần hình thành hàng rào này.

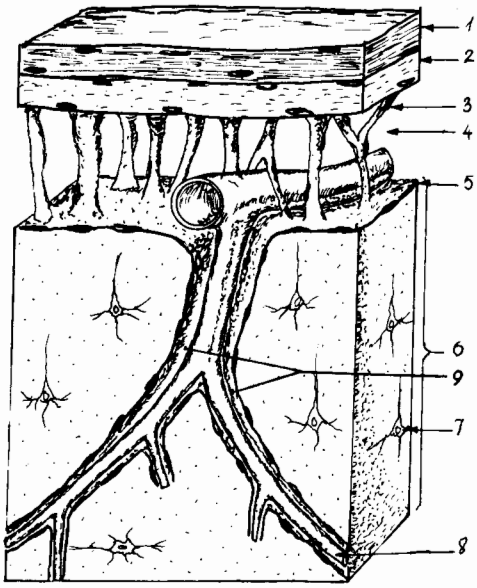

Hình 18.9b. Đường đi của mạch máu vào mô thần kinh

1. Màng cứng; 2. Màng nhện; 3. Dây xơ của màng nhện; 4. Khoang dưới nhện; 5. Màng mềm; 6. Mô thần kinh; 7. Thân nơron; 8. Mạch máu trước hết chạy trong khoang dưới nhện, khi vào mô thần kinh được màng nuôi bao quanh; 9. Khoang Virchow-Robin.

1.7. Não thất

1.7.1. Màng não thất và màng ống trung tâm

Mặt trong não thất và ống trung tâm được lót bởi một hàng tế bào thần kinh đệm. Những tế bào lót ở não thất bên có hình trụ thấp, còn ở các vị trí khác là những tế bào trụ cao. Trên mặt ngọn các tế bào của màng não thất và ống trung tâm có các vi nhung mao và các lông chuyển. Khi các lông

lay động sẽ làm dịch não tuỷ chuyển dịch vị trí. Những tế bào của màng não thất và ống trung tâm liên kết với nhau bằng mối liên kết khe và thể liên kết, tạo điều kiện thuận lợi cho sự trao đổi dịch não tuỷ giữa những khoang chứa dịch với hệ thống khoảng gian bào của não; nói cách khác là tất cả các phần mô của não và tuỷ sống đều có thể tiếp xúc được với dịch não-tuỷ. Riêng ở sàn não thất 3, những tế bào màng não thất có hình trụ hẹp, đáy tế bào có một nhánh bào tương dài (khoảng 0,5mm), đầu tận cùng của nhánh toả rộng tới tiếp xúc với mao mạch ở vùng não quanh đó. Những tế bào này liên kết với nhau bằng dải bịt. Vì thế, sự trao đổi dịch não tủy với mô não gần đó không có. Tuy nhiên vẫn có trao đổi chất đi ngang qua tế bào màng não thất.

17.2. Đám rối màng mạch

Ở phần các não thất ba và bốn và ở một số nơi của thành não thất bên có những đám rối màng mạch toả vào phía lòng não thất. Đám rối màng mạch được cấu tạo bởi mô liên kết thưa chứa rất nhiều mao mạch máu, mặt ngoài được phủ bởi biểu mô vuông đơn liên tiếp với biểu mô của màng não thất. Trên bề mặt tế bào biểu mô đám rối màng mạch có nhiều vi nhung mao và lông chuyển, phía đáy tế bào có mê đạo đáy (Hình 18.10). Trong bào tương tế bào biểu mô có nhiều ti thể, lưới nội bào có hạt, bộ Golgi và cả những lysosom. Ở đám rối màng mạch không có hàng rào máu-não, những tế bào nội mô của các mao mạch

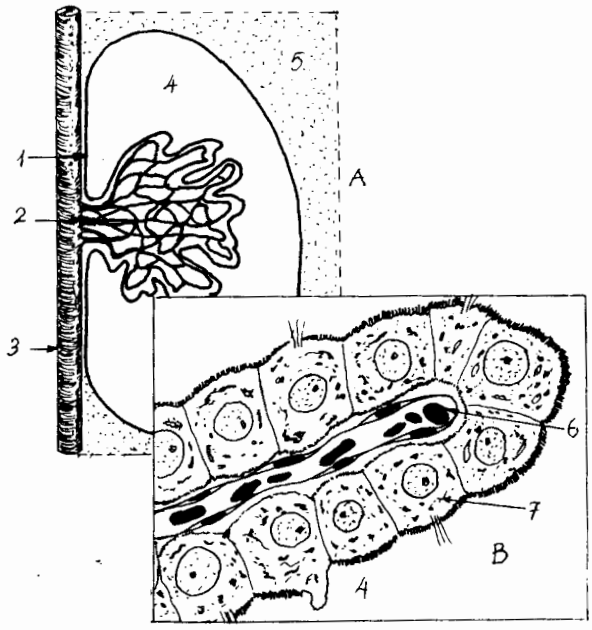

Hình 18.10. Đám rối màng mạch.

A. Sơ đồ một đám rối màng mạch; 1. Màng mái; 2. Nhung mao mạch; 3. Mạch máu đi theo màng nuôi; 4. Não thất; 5. Mô thần kinh; B. Một phần nhung mao mạch; 6. Mao mạch; 7. Tế bào biểu mô đám rối màng mạch.

đám rối màng mạch thuộc loại có cửa sổ, chúng liên kết với nhau bởi dải bịt.

Chức năng chủ yếu của đám rối màng mạch là tạo dịch não tuỷ, do các tế bào biểu mô đám rối đảm nhiệm. Các tế bào này còn có chức năng tái hấp thu các chất trong dịch não tuỷ, đưa lại máu.

1.7.3. Dịch não-tuỷ

Dịch não-tuỷ chứa đầy trong các não thất, trong ống trung tâm của tuỷ sống và lưu thông trong các khoảng gian bào của não và tuỷ sống, trong các khoang dưới nhện, các khoang Vichow-Robin. Dịch não tuỷ rất quan trọng đối với sự trao đổi chất của hệ thần kinh trung ương, mặt khác đã tạo nên một kiểu "gối" bằng dịch quanh hệ thần kinh trung ương để bảo vệ cơ học chống lại những chấn động.

Ở người trưởng thành, lượng dịch não tuỷ khoảng 100ml. Dịch não tuỷ trong, tỷ trọng thấp (1,004-1,008), chứa rất ít protein, nhưng nồng độ Na^+, K^+ và Cl^- khá cao, có một vài lympho bào và bạch cầu có hạt trong 1 microli. Dịch não tuỷ được tạo liên tục. Sự hấp thụ lại dịch não tuỷ do các tĩnh mạch và các mạch bạch huyết ở ngoài hệ thần kinh trung ương đảm nhiệm (trong hệ thần kinh trung ương không có mạch bạch huyết).

2. HỆ THẦN KINH THỰC VẬT

Bên cạnh hệ thần kinh não -tuỷ đảm nhiệm chức năng liên hệ giữa cơ thể với môi trường, còn có hệ thần kinh đảm nhiệm chức năng đời sống thực vật như hô hấp, tiêu hoá, chuyển hoá, chế tiết... Đó là hệ thần kinh thực vật hay hệ thần kinh tự động.

Về hình thái và chức năng, hệ thần kinh não-tuỷ và hệ thần kinh thực vật có liên quan với nhau. Về mặt dược lý và chức năng, hệ thần kinh thực vật còn được chia thành hệ giao cảm và hệ phó giao cảm. Hai hệ này có hoạt động chức năng đối kháng nhau (Hình 18.11).

Sự khác nhau cơ bản giữa hệ thần kinh thực vật và hệ thần kinh não-tuỷ là phần ly tâm của cung phản xạ của hệ thần kinh thực vật có ít nhất là hai nơron. Nơron thứ nhất luôn luôn nằm trong hệ thần kinh trung ương (ở não và tuỷ sống). Sợi trục của nơron này đi tới hạch thần kinh thực vật ở ngoại vi để tạo synap với nơron thứ hai. Vì vậy nơron thứ nhất được gọi là nơron trước hạch. Nơron thứ hai nằm trong hạch thần kinh thực vật, có sợi trục đi tới tạng (cơ quan hiệu ứng, thí dụ như cơ trơn hoặc tuyến), được gọi là nơron sau hạch.

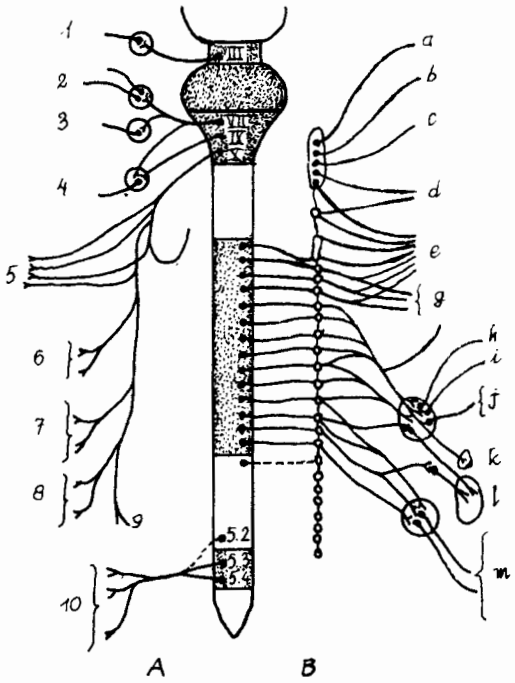

Hình 18.11. Sơ đồ những phần ly tâm của hệ thần kinh thực vật

A. Hệ phó giao cảm; 1. Hạch mi; 2. Hạch bướm-khẩu cái; 3. Hạch dưới hàm; 4. Hạch tai; 5. Tim; 6. Phế quản, phổi; 7. Thực quản, dạ dày; ruột non; 8. Gan, tuỵ; 9. Thận; 10. Bàng quang, sinh dục, đại tràng, trực tràng.

B. Hệ giao cảm: a. Cơ mi, cơ dãn đồng tử; b. Tuyến yên; c. Các mạch, tuyến mồ hôi (đầu và cổ); d. Tuyến giáp; e. Tim; g. Phế quản, phổi, thực quản; h.Dạ dày; i. Ruột già; k. Tuyến thượng thận; l. Thận; m. Bàng quang, sinh dục, trực tràng.

Hạch giao cảm ở gần trung tâm nên sợi trước hạch (sợi trục của nơron thứ nhất) ngắn, còn sợi sau hạch (sợi trục của nơron thứ hai) dài. Hạch phó giao cảm ở gần tạng, hoặc có khi nằm ngay trong thành của tạng do chúng chi phối nên sợi trước hạch dài (Hình 18.12).

Tuyến tuỷ thượng thận là cơ quan duy nhất có sợi trước hạch tiến vào. Trong quá trình phát triển của phôi, tuyến tuỷ thượng thận và hệ thần kinh thực vật có cùng nguồn gốc. Những tế bào của tuyến tuỷ thượng thận đã không trở thành tế bào thần kinh mà là những tế bào tuyến. Các tế bào tuỷ thượng thận sản xuất adrenalin và nor-adrenalin, trong khi đó ở các sợi hậu hạch giao cảm cũng chứa những chất này với chức năng là chất trung gian dẫn truyền xung động thần kinh.

2.1. Hệ giao cảm

Thân các nơron giao cảm trước hạch nằm trong đoạn ngực và đoạn thắt lưng của tuỷ sống. Những sợi trục của nơron trước hạch đi ra khỏi tuỷ sống ở rễ trước, sau một đoạn ngắn chạy cùng với dây thần kinh ngực và thắt lưng thuộc hệ não - tuỷ, chúng tách ra để vào nhánh thông đến thân giao cảm (thân giao cảm-Truncus Sympathicus là chuỗi hạch giao cảm cạnh tuỷ sống, chúng liên hệ với nhau bởi các sợi thần kinh). Trong hạch của thân giao cảm có những thân nơron sau hạch (nơron thứ hai). Sợi trục của các nơron này tạo nên dây thần kinh thực vật đi đến các tạng. Chất trung gian dẫn truyền xung động thần kinh ở đa số các sợi thần kinh giao cảm sau hạch là nor-adrenalin. Ở những sợi thần kinh giao cảm sau hạch chi phối các tuyến mồ hôi và chi phối các mạch trong các cơ vân bám xương, chất trung gian dẫn truyền lại là acetylcholin.

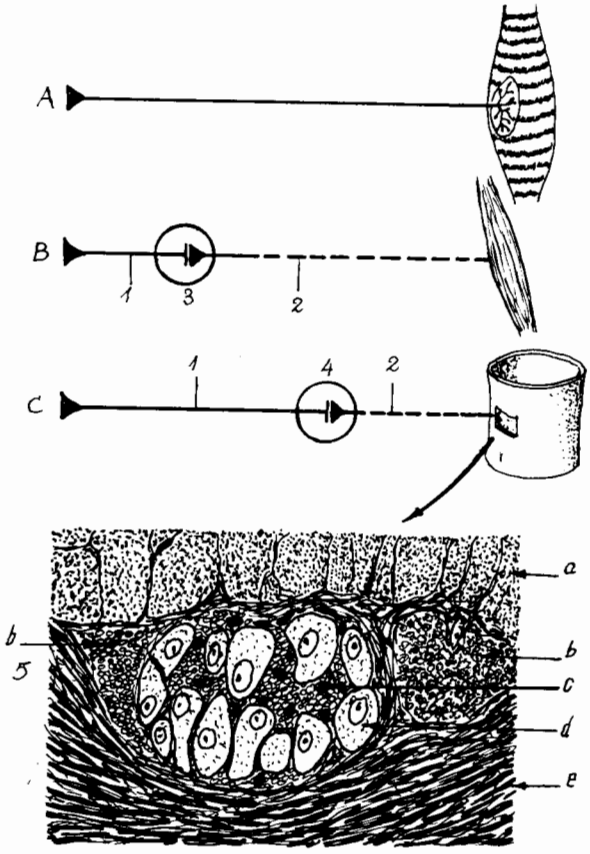

Hình 18.12. Sơ đồ các đoạn ly tâm của hệ thần kinh não tuỷ (A); hệ giao cảm (B) và hệ phó giao cảm (C).

1. Nơron trước hạch; 2. Nơron sau hạch; 3. Hạch giao cảm; 4. Hạch phó giao cảm; 5. Đám rối Auerbach ở thành ống tiêu hoá; a. Lớp cơ vòng; b. Bó sợi thần kinh; c. Tế bào thần kinh đệm; d. Tế bào hạch; e. Lớp cơ dọc.

2.2. Hệ phó giao cảm

Thân các nơron phó giao cảm trước hạch nằm trong thân não, tức là trong các nhân của thần kinh sọ số III, IV, V và VI và ở các nhân sống cùng 2 đến 4 (vì vậy hệ phó giao cảm còn được gọi là phần sọ-cùng của hệ thần kinh thực vật).

Thân các nơron thứ hai của hệ phó giao cảm ở trong các hạch nằm cạnh hoặc ngay trong thành các cơ quan hiệu ứng (thí dụ như đám rối thần kinh Auerbach ở thành ống tiêu hoá). Chất trung gian dẫn truyền xung động thần kinh ở hệ phó giao cảm là acetylcholin.

Đa số các cơ quan trong cơ thể chịu sự chi phối của hệ thần kinh thực vật đều có cả sợi thần kinh giao cảm và sợi thần kinh phó giao cảm. Trường hợp ngoại lệ như đối với các cơ thành mạch máu chỉ có các sợi thần kinh giao cảm chi phối. Nói chung, hệ giao cảm kích thích hoạt động của các cơ quan; còn hệ phó giao cảm, trái lại, kìm hãm hoạt động. Tuy nhiên, trong một số trường hợp, hoạt động của hệ giao cảm và hệ phó giao cảm lại không đối kháng nhau, thí dụ như đối với một vài tuyến nước bọt, nếu kích thích cả hai hệ sẽ làm tăng bài xuất hơn là chỉ kích thích một hệ.

3. HỆ THẦN KINH NGOẠI VI

Hệ thần kinh ngoại vi gồm các sợi thần kinh (chúng họp lại với nhau thành dây thần kinh), những hạch thần kinh (nơi tập trung thân các nơron ngoài hệ thần kinh trung ương) và những đầu tận cùng thần kinh.

3.1. Dây thần kinh

Dây thần kinh là phần chủ yếu của hệ thần kinh ngoại vi. Mỗi dây thần kinh gồm nhiều bó sợi thần kinh gắn với nhau bởi mô liên kết. Đa số các dây thần kinh ngoại vi gồm những sợi thần kinh có myelin; chỉ một số ít dây thần kinh trong đó gồm các sợi thần kinh không có myelin.

Những sợi thần kinh có myelin xếp song song với nhau, tạo thành bó. Nhiều bó nhỏ họp thành bó lớn, nhiều bó lớn họp thành dây thần kinh. Mỗi dây thần kinh được bọc bởi một bao liên kết dày gọi là bao xơ. Trong bao xơ có mạch máu và mô mỡ. Ở các dây thần kinh lớn còn có những dây thần kinh nhỏ mang những sợi vận mạch và các sợi giao cảm đến các bao. Từ bao xơ có các vách mô liên kết đi vào bên trong, bao lấy các bó sợi. Quanh mỗi bó sợi thần kinh là một bao lá. Bao lá gồm những lá sợi tạo keo đồng tâm xen kẽ những nguyên bào sợi, hình thành một lá chắn của mỗi bó sợi. Mỗi sợi thần kinh có myelin, từ ngoài vào là bào Schawnn, bao myelin và giữa là trụ -trục. Xen giữa các sợi thần kinh là mô nội thần kinh gồm mô

liên kết thưa và mao mạch (Hình 18.13). Dây thần kinh chia nhánh nhỏ như cành cây, nhánh nhỏ nhất là sợi thần kinh. Khi đó mỗi sợi có một bao liên kết mỏng tiếp theo bao lá. Bao liên kết này được gọi là bao Henlé.

Trong mỗi dây thần kinh có chứa cả sợi thần kinh hướng tâm và sợi ly tâm. Các sợi thần kinh hướng tâm dẫn truyền thông tin từ ngoại vi vào các trung tâm não và tuỷ sống, những sợi ly tâm dẫn các xung động từ hệ thần kinh trung ương đến các cơ quan hiệu ứng như cơ, tuyến...). Những dây thần kinh chỉ gồm những sợi cảm giác được gọi là dây thần kinh cảm giác, nếu chỉ toàn các sợi vận động được gọi là dây thần kinh vận động. Nhưng phần lớn các dây thần kinh ngoại vi thuộc loại dây thần kinh hỗn hợp, chúng có sợi cảm giác, sợi vận động và có cả sợi thần kinh thực vật.

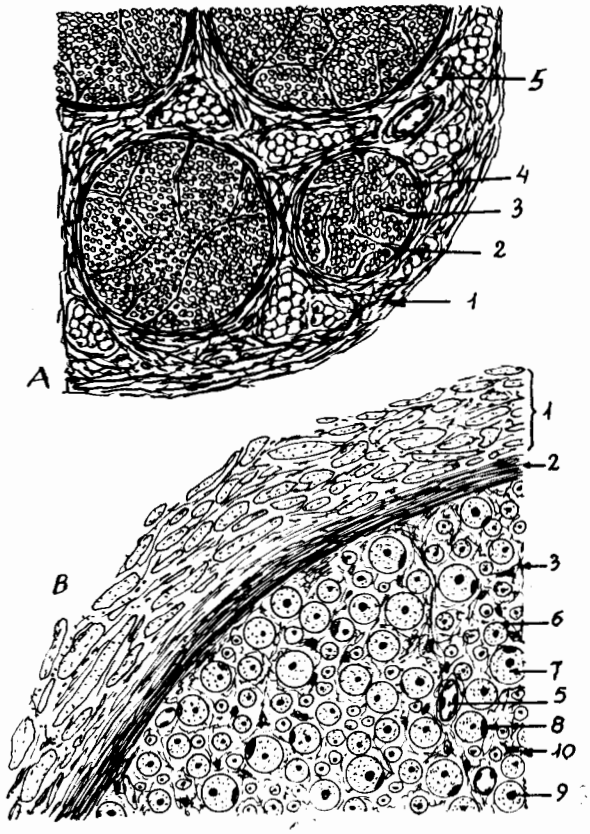

Hình 18.13. Dây thần kinh não - tuỷ (mặt cắt ngang)

A. Một phần dây thần kinh; B. Một phần bó sợi thần kinh;

1. Bao xơ; 2. Bao lá; 3. Mô nội thần kinh; 4. Sợi thần kinh có myelin; 5. Mạch máu; 6. Bao Schwann; 7. Bao myelin; 8. Nhân tế bào Schwann; 9. Trụ trục; 10. Mô liên kết.

3.2. Hạch thần kinh

Hạch thần kinh có hình trứng, được bao quanh bởi một bao liên kết. Bao này liên hệ với bao xơ của dây thần kinh và bao lá của bó sợi thần kinh

đến hạch (hoặc đi ra khỏi hạch). Căn cứ vào đặc điểm và hình thái chức năng, có thể phân biệt: hạch thần kinh não -tuỷ và hạch thần kinh thực vật.

Ngoài ra còn có các hạch thần kinh nằm ngay trong ống tiêu hoá, có kích thước rất nhỏ, chứa ít nơron, nhiều sợi thần kinh nên gọi là đám rối thần kinh; những hạch này thuộc hệ phó giao cảm.

3.2.1. Hạch thần kinh não-tuỷ

Những hạch thần kinh não-tuỷ nằm ở rễ sau của dây thần kinh tuỷ sống và nằm trên đường đi của một số dây thần kinh sọ. Những nơron có thân nằm trong những hạch này là nơron hướng tâm, thuộc loại nơron một cực giả (hay nơron chữ T). Từ thân nơron có một nhánh bào tương đi ra, chạy quanh thân một đoạn rồi tách làm đôi, một nhánh chạy ra ngoại vi (sợi nhánh), một nhánh chạy về trung tâm (sợi trục). Thân nơron chữ T được bao bọc bởi một lớp tế bào thần kinh đệm hình khối vuông (tế bào vệ tinh). Bên cạnh các tế bào chữ T có kích thước lớn, còn thấy những tế bào nhỏ hơn, đường kính khoảng 15-20 micromet, bào tương sẫm màu. Ngoài ra còn thấy một số thân nơron đa cực. Thân các nơron thường tập trung nhiều ở vùng ngoại vi của hạch, vùng trung tâm hạch là những sợi thần kinh xen với một số thân nơron (Hình 18.14).

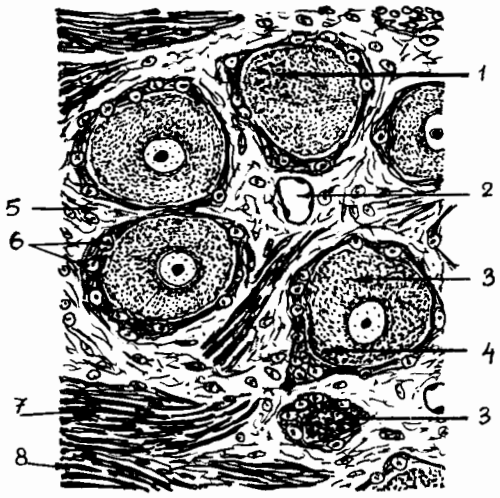

Hình 18.14. Hạch thần kinh não tuỷ

1. Sắc tố (lipofuscin); 2. Mao mạch máu; 3. Tế bào hạch; 4. Cực trục; 5. Mô thần kinh đệm; 6. Tế bào vệ tinh; 7. Nhân tế bào Schwann; 8. Sợi thần kinh.

3.2.2. Hạch thần kinh thực vật

Hạch thần kinh thực vật to nhỏ không đều nhau. Hạch phó giao cảm thường nhỏ hơn hạch giao cảm. Các nơron trong hạch thần kinh thực vật thuộc loại nơron đa cực. Quanh thân các nơron cũng có một số tế bào vệ tinh.

Trong hạch, thân các nơron thường tập trung thành từng nhóm, xen giữa các nhóm thân nơron là các sợi thần kinh trần và mô liên kết (Hình 18.15).

3.3. Những đầu thần kinh

Mỗi sợi thần kinh ngoại vi đều tận cùng trong một cấu trúc, nơi mà nó dẫn xung động thần kinh đến hoặc đi.

Những sợi thần kinh ly tâm chi phối hoạt động các mô, nơi chúng tận cùng, bằng sự giải phóng ra chất trung gian dẫn truyền xung động. Đó là kiểu tận cùng của sợi thần kinh vận động.



Hình 18.15. Hạch thần kinh giao cảm

Những sợi thần kinh hướng tâm, tận cùng ở các mô hoặc bởi những đầu trần, hoặc bởi những cấu trúc nhận cảm. Tận các cấu trúc đó, kích thích sau khi được tiếp nhận, sẽ được các sợi hướng tâm dẫn truyền về hệ thần kinh trung ương dưới dạng xung động thần kinh. Những kiểu tận cùng này là của các sợi thần kinh cảm giác, được gọi chung với từ thụ thể.

Về hình thái và chức năng, có thể phân biệt hai loại thụ thể: thụ thể nguyên phát và thụ thể thứ phát. Thụ thể nguyên phát là thành phần cấu tạo của hệ thần kinh, thường là tận cùng của các sợi nhánh mà thân nơron của chúng nằm trong các hạch thần kinh não-tuỷ. Thụ thể nguyên phát có thể là những đầu sợi thần kinh trần (không có vỏ bọc) nằm xen kẽ giữa các tế bào biểu mô, như ở biểu bì da, hoặc hình thành cấu trúc gọi là tiểu thể, nhận cảm giác đau, nóng lạnh, và xúc giác. Ngoài ra, những tế bào thụ thể ngoại vi cũng thuộc loại này như tế bào biểu mô khứu giác; tế bào này có một sợi trục dẫn tín hiệu trực tiếp lên vỏ não. Sự biến đổi thế năng thụ thể thành thế năng hoạt động xảy ra ngay tại thụ thể. Thụ thể thứ phát không phải là nơron, mà là tế bào cảm giác đặc biệt. Những tế bào biến đổi thế năng thụ thể thành thế năng hoạt động của đầu tận cùng sợi nhánh của nơron hướng tâm.

3.3.1. Những đầu thần kinh vận động

3.3.1.1. Ở cơ vân

Những sợi thần kinh xuất phát từ thân các nơron nằm ở sừng trước tuỷ sống và ở các nhân xám của thân não đến chi phối hoạt động các cơ vân bám xương. Vùng tiếp xúc giữa đầu tận cùng của sợi thần kinh này với sợi cơ hình thành một cấu trúc synap hoá học đặc biệt, synap thần kinh - cơ, gọi là bản vận động (Hình 18.16).

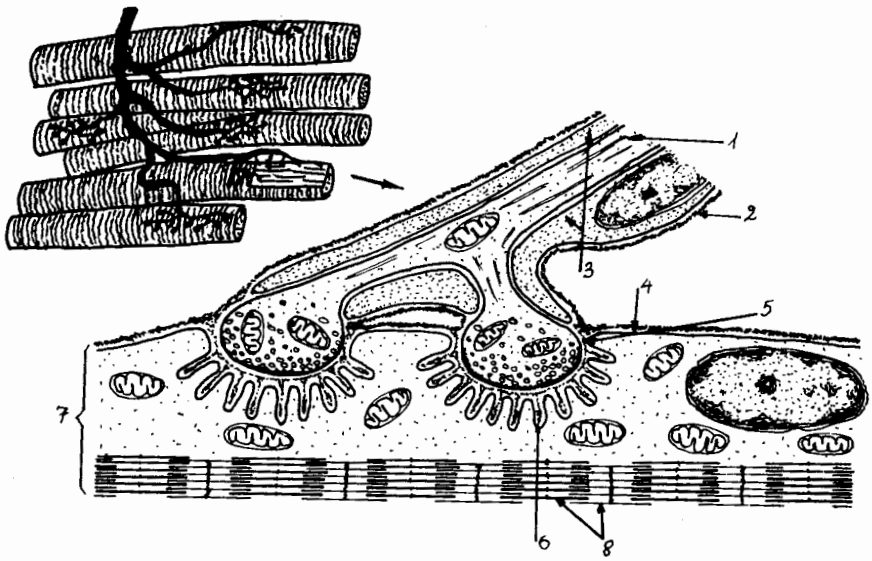

Hình 18.16. Sơ đồ cấu tạo siêu vi bản vận động

1. Trục trục; 2. Màng đáy; 3. Bao myelin; 4. Màng sợi cơ vân; 5. Khe synap bậc 1; 6. Khe synap bậc 2; 7. Một, phần sợi cơ vân; 8. Xơ cơ.

Tại bản vận động, đầu tận cùng sợi trục là phần trước synap; bào tương sợi cơ vân, nơi đối diện với phần trước synap, có đặc điểm là không nhận thấy các xơ cơ, là phần sau synap. Giữa màng trước synap (màng bào tương đầu tận cùng sợi trục) và màng sau synap (màng cơ tương) là khe synap. Có thể mô tả chi tiết hơn cấu tạo bản vận động như sau: sợi thần kinh khi tới gần sát sợi cơ vân, lần lượt mất bao myelin, rồi bao Henlé và bao Schwann. Mô liên kết quanh sợi trục liên hệ trực tiếp với mô liên kết bọc ngoài sợi cơ. Sợi trục chia nhánh tận, đầu tận cùng ấn lõm màng cơ

tương, hình thành những hố nhỏ (còn gọi là khe synap bậc 1). Ở những hố nhỏ này, màng cơ tương tạo nhiều nếp gấp hình lá lồi về phía trong (khe synap bậc 2). Bằng phương pháp hoá mô, phát hiện cơ trương khe synap có enzym cholinesterase. Những túi synap ở phần trước synap chứa acetylcholin.

Khi xung động thần kinh đến phần trước synap, acetylcholin được giải phóng và khuếch tán trong khe synap. Acetylcholin liên kết với các thụ thể acetycholin có trong màng cơ tương hình lá quanh khe synap bậc 2 (các thụ thể không có trong phần còn lại của bề mặt màng bào tương sợi cơ, vì thế chúng không bị kích thích bởi acetylcholin). Tính thấm của màng cơ tương (màng sau synap) đối với Na^+ tăng lên, xuất hiện sự khử cực của màng và ngay sau đó acetylcholin bị phá huỷ bởi acetylcholin-esterase. Sự khử cực xuất hiện tại bản vận động được lan toả lên bề mặt toàn bộ sợi cơ và qua hệ thống ống ngang lan sâu vào trong sợi cơ, tới hệ thống ống lưới nội bào, dẫn đến sự giải phóng Ca^{++} và bắt đầu sự co cơ. Trong gây mê, khi dùng chất dãn cơ, thí dụ curare, đã cắt đứt sự dẫn truyền xung động thần kinh ở bản vận động, dẫn đến sự tê liệt cơ bám xương.

Mỗi sợi thần kinh vận động có thể chi phối hoạt động của một sợi cơ, nhưng nó cũng có thể chia nhiều nhánh đến chi phối nhiều sợi cơ. Sợi thần kinh vận động và tất cả các sợi cơ mà nó chi phối hình thành một đơn vị cấu tạo và chức năng được gọi là đơn vị vận động cơ (motor unit). Trong một đơn vị vận động cơ, các sợi cơ vân hoạt động theo nguyên tắc tất cả cùng co rút hoặc cùng không. Số lượng và kích thước của đơn vị vận động cơ trong mỗi cơ vân bám xương cũng khác nhau. Nói chung, đơn vị vận động cơ càng nhỏ, sự hoạt động của các cơ càng ở mức tinh tế. Ở các cơ vận nhỡn, mỗi sợi cơ được một sợi thần kinh chi phối, ở các cơ lớn, như cơ tứ chi, một đơn vị vận động cơ có thể có tới khoảng 100 sợi cơ.

3.3.1.2. Ở cơ trơn, cơ tim và các tế bào tuyến

Những sợi thần kinh (phần lớn là những sợi không có myelin, xuất phát từ thân các nơron nằm trong các hạch của hệ thực vật) đến tận cùng ở các sợi cơ trơn (trong các cơ quan nội tạng, thành mạch, cơ dựng lông ở da) hoặc ở các tế bào biểu mô tuyến.

Hình 18.17. Đầu thần kinh trần ở cơ tim

Ở cơ tim (Hình 18.17) và cơ trơn, các sợi thần kinh chia nhánh

tiến sát từng sợi cơ và tiếp xúc với chúng bởi những đầu thần kinh trần. Dưới kính hiển vi điện tử, trong một số trường hợp, đã nhận thấy trong bào tương những đầu tận cùng có chứa các túi synap.

Ở các tuyến, những đầu tận cùng thần kinh chạy qua màng đáy. Tận cùng ở mặt đáy hoặc mặt bên của từng tế bào tuyến hoặc tế bào cơ-biểu mô.

3.3.2. Những đầu thần kinh cảm giác

Những đầu thần kinh cảm giác có thể là những đầu trần hoặc đầu thần kinh được bọc ngoài một bao mô liên kết, gọi là tiểu thể xúc giác.

3.3.2.1. Những đầu trần

Trong biểu mô lát tầng không sừng hoá, biểu mô màn họng, biểu mô trước giác mạc..., những đầu thần kinh trần tận cùng bằng những đầu phình nhỏ, xen giữa các tế bào thuộc lớp Malpighi (Hình 18.18a). Trong lớp tế bào đáy của biểu mô lát tầng sừng hoá, những đầu tận cùng thần kinh cảm giác bè ra thành hình đĩa, tiếp xúc với tế bào Meckell nhận cảm giác đau (Hình 18.18b).

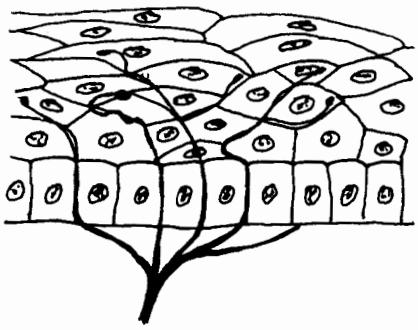

Hình 18.18a. Đầu thần kinh cảm giác ở biểu mô

Ở nụ vị giác và tai trong, đầu trần thần kinh cảm giác tiếp xúc với tế bào biểu mô đã biệt hoá (tế bào cảm giác phụ). Ở niêm mạc khứu giác, trong biểu mô có những tế bào khứu giác. Đó là loại nơron cảm giác ngoại vi; trên mặt ngọn tế bào này có phình to lồi lên mặt biểu mô và mang những lông được coi là cơ quan cảm thụ. Trong mô liên kết và trong các vách liên kết của cơ vân cũng có những đầu trần của các sợi thần kinh cảm giác.

3.3.2.2. Những tiểu thể xúc giác

Đặc điểm cấu tạo chung của các tiểu thể là những đầu thần kinh cảm giác được bọc ngoài bởi một bao mô liên kết gọi là tiểu thể xúc giác. Khi có kích thích đủ ngưỡng, bao này có tác dụng như một máy phát thế năng, tạo nên thế năng hoạt động trong sợi thần kinh. Có các loại tiểu thể xúc giác:

– *Tiểu thể Vater-Pacini.* Đó là những tiểu thể hình trứng, đường kính ngang 1-5mm, nằm trong hạ bì, cân, các màng xơ, mạc treo ruột và dây chằng gian cốt (Hình 18.19). Tiểu thể Vater-Pacini nhận cảm giác về áp lực thần kinh trần. Xung quanh đầu thần kinh là một bao dày gồm nhiều nguyên bào sợi dạng lá xếp đồng tâm. Bao này tiếp xúc với bao Henlé bọc sợi thần kinh.

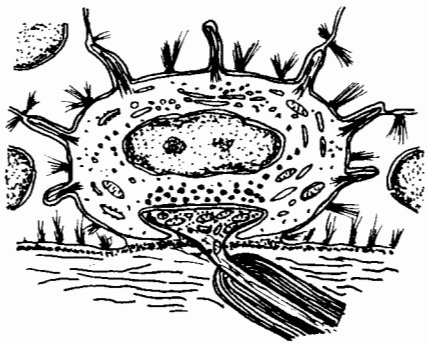

Hình 18.18b. Đầu thần kinh cảm giác hình đĩa tiếp xúc với tế bào Merkell.

– *Tiểu thể Krause.* Loại này nhỏ hơn tiểu thể Vater-Pacini, có hình cầu, nằm trong hạ bì, quanh gân hoặc các bắp cơ. Về cấu tạo, tiểu thể Krause gần giống tiểu thể Vater-Pacini nhưng bao liên kết bọc ngoài chỉ gồm một số ít tế bào sợi dạng lá và đầu thần kinh toả thành chùm (Hình 18.20).

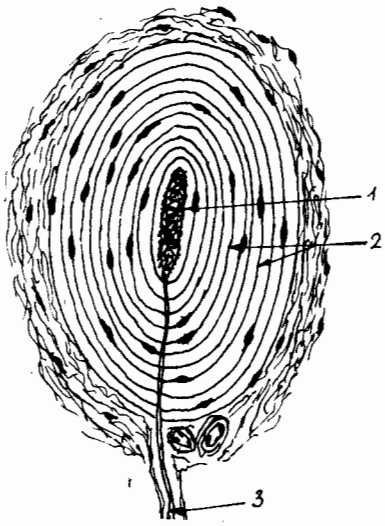

Hình 18.19. Tiểu thể Vater-Pacini

1. Đầu tận cùng thần kinh; 2. Sợi thần kinh; 3. Nguyên bào sợi dạng lá.

– *Tiểu thể Ruffini.* Tiểu thể có hình trám, nằm ở hạ bì hoặc ở lớp dạng gân của chân bì. Ở trung tâm tiểu thể có một chùm những đầu thần kinh trần chia nhánh xen kẽ giữa những sợi tạo keo. Ngoài cùng là một bao liên kết gồm các nguyên bào sợi và sợi tạo keo liên tiếp với bao Henlé của sợi thần kinh (Hình 18.21).

– *Tiểu thể Meissner.* Là khối hình trứng, có đường kính khoảng 0,2mm, nằm ở lớp nhú chân bì, trong những vùng da có cảm giác tế nhị nhất như đầu ngón tay, bờ môi, đầu lưỡi... Mỗi tiểu thể Meissner gồm những tế bào Schwann đã thay đổi hình dáng (trông như những con chêm) xếp chồng chất và đan vào nhau. Ngoài cùng là một bao liên kết mỏng liên tiếp với bao Henlé của sợi thần kinh. Sợi nhánh tiến vào

một cực của tiểu thể, chạy theo hình xoắn ốc và tận cùng ở cực kia của tiểu thể (Hình 18.22).

– *Thoi thần kinh-cơ.* Thoi thần kinh kinh-cơ gồm một bao liên kết bọc ngoài cơ quan thụ cảm bản thể (propioceptor) của cơ vân. Thoi thần kinh cơ có chiều dài 5-10mm và đường kính nơi lớn nhất khoảng 0,2 mm. Những sợi cơ vân nằm trong thoi thần kinh –cơ có đặc điểm là đã mất những tơ cơ và vì vậy chúng không còn khả năng co rút (tuy nhiên ở đoạn đầu và đoạn cuối của các sợi cơ đó vẫn còn tơ cơ) (Hình 18.23). Có hai loại sợi cơ trong thoi: loại sợi cơ có nhiều nhân cụm thành đám ở khoảng giữa sợi cơ (khoảng 50 nhân tế bào), loại này thường chỉ có 1-2 sợi trong một thoi thần kinh-cơ; loại sợi cơ thứ hai có nhân xếp thành chuỗi, thường nằm quanh loại sợi thứ nhất. Hai đầu của cả hai loại sợi trong thoi gắn với mô liên kết bao quanh thoi thần kinh-cơ. Những sợi thần kinh khi đến thoi thần kinh-cơ mất bao Schwann, liên hệ chặt với từng sợi cơ. Những đầu sợi thần kinh thuộc loại Aα thường cuộn theo hình xoắn ốc quanh đoạn giữa cả hai loại sợi cơ trong thoi (vùng không còn tơ cơ). Những đầu tận cùng loại sợi thần kinh Aβ thường chia nhánh theo kiểu gân lá cây, tiếp xúc với các sợi cơ

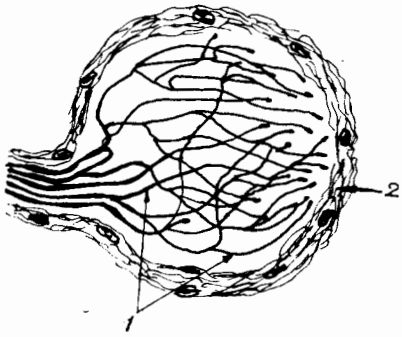

Hình 18.20. Tiểu thể Krause

1. Những đầu tận cùng thần kinh; 2. Bao liên kết.

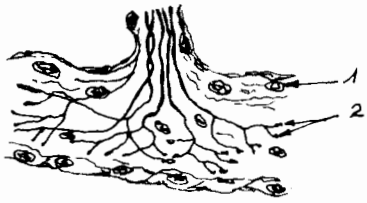

Hình 18.21

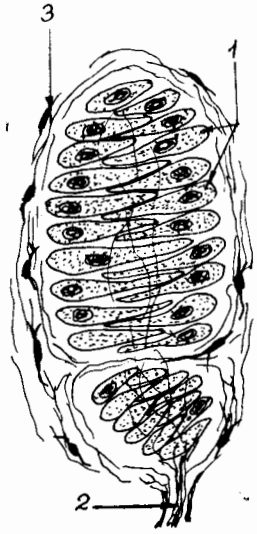

Hình 18.22. Tiểu thể Meissner

1. Tế bào Schwann hình con chêm; 2. Sợi thần kinh; 3. Bao liên kết.

có nhân xếp thành chuỗi. Cả hai loại sợi thần kinh Aα và Aβ đều là những sợi nhánh của các nơron hướng tâm. Loại sợi thần kinh thứ ba đến thoi thần kinh-cơ là loại sợi vận động (loại Aγ); đầu tận cùng của loại sợi thần kinh này đến các phần thể co rút được (vẫn còn tơ cơ) ở hai đầu của các sợi cơ trong thoi và tạo những bản vận động ở đây.

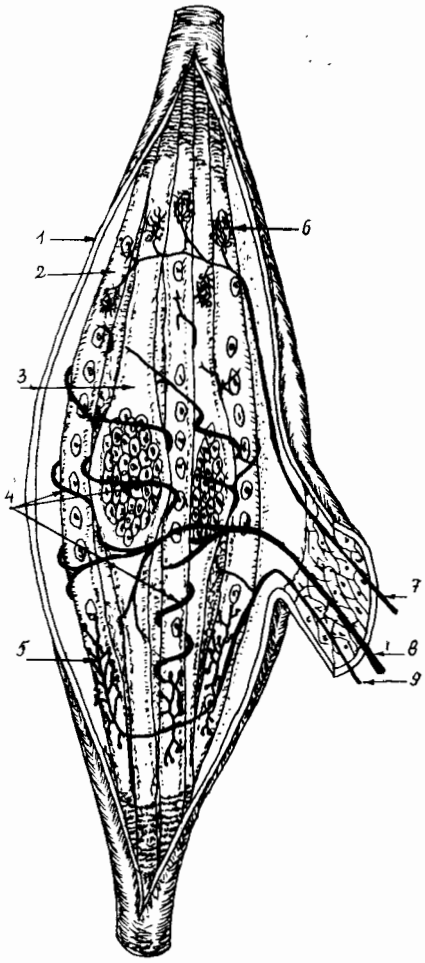

Hình 18.23. Thoi thần kinh -cơ

1. Bao liên kết; 2. Sợi cơ nhân xếp thành chuỗi; 3. Sợi cơ nhân cụm thành đám; 4. Đầu tận cùng dạng xoắn ốc; 5. Đầu tận cùng dạng gân lá; 6. Bản vận động; 7. Sợi thần kinh ly tâm; 8. Sợi hướng tâm loại Aα; 9. Sợi hướng tâm loại Aβ.

Những sợi cơ vân trong thoi thần kinh -cơ trước hết tuân theo một cách thụ động với bắp cơ mà nó có mặt: co hoặc dãn. Sự thay đổi chiều dài của các sợi cơ trong thoi sẽ gây kích thích những đầu tận cùng của kiểu xoắn ốc (sợi Aα) do làm chúng biến dạng, tạo ra thế năng hoạt động ở loại sợi hướng tâm này. Loại sợi Aβ chỉ phát hiện sự dãn cơ ở một mức độ nhất định của các sợi trong thoi. Những đầu tận cùng sợi thần kinh vận động (sợi Aγ) chi phối sự co các phần cơ vân trong thoi còn tơ cơ. Qua đó góp phần điều chỉnh sự dãn các đoạn sợi cơ ở vùng giữa của thoi thần kinh -cơ.

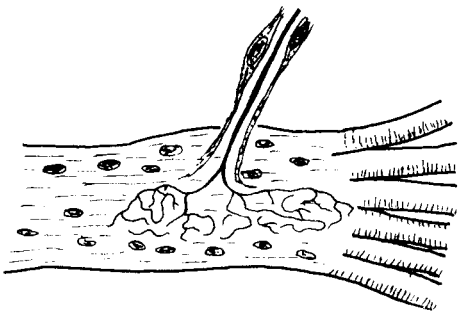

Hình 18.24. Cơ quan Golgi của gân

Nhìn chung, thoi thần kinh -cơ tiếp nhận và truyền những thông tin về kích thước và sự thay đổi của trạng thái co giãn về hệ thần kinh trung ương. Đối với các cơ hoạt động rất tinh tế như cơ vận nhỡn, cơ bàn tay, cơ gáy... có nhiều thoi thần kinh -cơ hơn ở các cơ khác.

– *Cơ quan Golgi của gân.* Đây là thụ thể cảm giác ở gân ghi nhận trạng thái dãn trong hệ gân-cơ (Hình 18.24). Cơ quan Golgi của gân gồm một bao liên kết bọc ngoài một bó sợi collagen và những đầu sợi thần kinh cảm giác. Những sợi thần kinh (sợi hướng tâm loại Aβ) khi tới thụ thể cảm giác này sẽ mất bao Schwann, chia thành một lưới sợi nhỏ cuốn quanh bó sợi collagen. Cơ quan Golgi bị kích thích bởi lực cơ học, gây ra sự thay đổi ở gân, thí dụ như khi cơ co.

Cơ quan thụ cảm bao khớp. Nằm trong mô liên kết của khớp, cơ quan này gồm những đầu thần kinh trần, những tiểu thể Ruffini và một số tiểu thể Vater-Pacini. Cơ quan thụ cảm bao khớp nhận những thông tin về vị trí của khớp.

4. NHỮNG ĐƯỜNG DẪN TRUYỀN THẦN KINH

4.1. Những đường cảm giác và vận động thuộc hệ não tuỷ

Những kích thích ngoại vi được truyền đến não, não đáp lại bằng những luồng thần kinh gây phản ứng vận động.

4.1.1. Đường cảm giác

4.1.1.1. Đường não chính dẫn luồng thần kinh từ cơ quan thụ cảm đến vỏ não gồm ba đoạn, mỗi đoạn có một nơron. Nơron cảm giác ngoại vi là nơron thuộc hạch gai hoặc hạch sọ; sợi trục của nơron này nằm trong những bó Goll hoặc Burdach. Sợi trục này tạo synap với nơron cảm giác trung tâm thứ nhất thuộc các nhân Goll và Burdach hoặc nhân cảm giác của một dây thần kinh sọ.

Sợi trục của nơron này chạy chéo sang bên kia (dải Reil) và tạo synap với nơron của đồi thị. Sợi trục của nơron cảm giác trung tâm thứ hai này lên vỏ não, tiếp xúc với tế bào tháp. Đường não chính có lẽ là đường cảm giác cơ.

4.1.1.2. Đường não phụ, được đại diện bởi bó căn bản, nối mọi tầng của tuỷ với nhau và với những nơron thuộc cấu tạo lưới (vùng trong đó chất trắng và chất xám không cách biệt nhau rõ rệt). Những nơron thuộc cấu tạo lưới được thấy rải rác ở một số vùng thuộc hành não, cầu não và cuống não.

4.1.1.3. Đường tiểu não, là đường rẽ phức tạp ghép với đường não chính. Phần dưới của nó gồm hai đường.

Đường xúc giác với hai nơron: nơron hạch và nơron tuỷ của trụ Clarke, có sợi trục chạy trong bó tiểu não thẳng rồi trong cuống não để đến tận cùng ở phần sau của thuỳ nhộng. Trong tiểu não, một ít sợi của bó tiểu não thẳng chạy chéo sang bên kia.

Đường cảm giác nhiệt và đau gồm có nơron hạch, nơron tuỷ của sừng sau mà sợi trục nằm trong bó Gowers rồi tiến vào trong cuống tiểu não giữa và trên để tới thuỳ nhộng. Phần nhiều những sợi này đã bắt chéo ở tuỷ. Từ vỏ tiểu não trở đi, chỉ có một đường tiểu não cảm giác duy nhất gồm một nơron nối vỏ tiểu não với nhân răng, tức là tế bào Purkinje, một nơron nối nhân ấy với đồi thị và một nơron nối đồi thị với não.

4.1.2. Đường vận động

4.1.2.1. Đường não chính

Là một đường chéo, hoặc chéo ở cầu não, hoặc chéo ở hành não (bó tháp chéo), hoặc chéo ở tuỷ (bó tháp thẳng). Chỉ có hai nơron vận động, tế bào tháp hoặc tế bào vận động (của dây thần kinh sọ hoặc tuỷ).

4.1.2.2. Đường não phụ được đại diện ở thân não bởi chất lưới và ở tuỷ bởi những bó căn bản.

4.1.2.3. Đường tiểu não ghép với đường não chính và phần lớn bắt chéo, gồm những nơron sau: tế bào tháp, tế bào của một nhân cầu, một nơron của vỏ tiểu não, một nơron của nhân răng, nơron của nhân đỏ và nơron rễ trước tuỷ sống.

4.2. Những đường vị giác, khứu giác, thính giác và thị giác

4.2.1. Đường vị giác

Nụ vị giác - những hạch Anders và Erenritter-Nhân cảm giác của dây thần kinh lưỡi họng. Hồi não thái dương 5.

4.2.2. Đường khứu giác

Biểu mô khứu giác - Hành khứu giác - Phần sau của hồi não thái dương 5 hay sừng Ammon.

4.2.3. Đường thính giác

4.2.3.1. Đường cảm giác thăng bằng

Mào thính giác- Hạch Scarpa-Nhân Deiters ở hành não (dây thần kinh tiền đình từ hạch Scarpa ra, không có liên lạc với vỏ não).

4.2.3.2. Đường thính giác chính thức

Cơ quan Corti - Hạch Corti (mà những sợi trục tạo thành dây thần kinh ốc tai)- Của thính giác và nhân phụ ở hành não - Của não sinh tư - Phần giữa của hồi não thái dương thứ nhất.

4.2.4. Đường thị giác

Võng mạc (3 tầng nơron) - Thể gối ngoài và đồi chẩm- Hồi chẩm 4-5 và hồi chêm.

Bên cạnh những đường hướng tâm kể trên, còn có những đường ly tâm (hay đường vận động): những sợi trục từ vỏ não xuống, tận cùng hoặc ở cạnh những nơron cảm giác, có tác dụng làm thay đổi những tiếp xúc giữa các nơron (thí dụ trong sự chú ý) hoặc ở cạnh các nhân vận động thuộc thân não hay tuỷ (thí dụ một cảm giác về nghe hay ngửi có thể làm chuyển động mắt, mặt và thân thể).

4.3. Những đường phản xạ tuỷ

Tuỷ sống là cơ cấu truyền nối những trung tâm thuộc não bộ với ngoại vi, đồng thời cũng là trung tâm những đường phản xạ không vượt qua nó.

4.3.1. Phản xạ đơn giản

Biểu hiện bằng một phản ứng cùng tầng và cùng bên trước một kích thích (thí dụ phản xạ xương bánh chè). Trong trường hợp này, đường phản xạ gồm có: sợi nhánh của tế bào chữ T của hạch gai, sợi trục của nó đến tận cùng ở sừng trước của tầng, tế bào vận động và sợi trục của nó đến tiếp xúc với một cơ vân (có thể có một nơron trung gian ở sừng sau xen giữa hai nơron kể trên).

4.3.2. Phản xạ khác tầng

Có sự tham gia của một nhánh lên của tế bào hạch chạy trong bó Goll và hoặc ra những nhánh bên ở tầng khác, hoặc của một tế bào liên hiệp có sợi trục chạy trong bó căn bản.

4.3.3. Phản xạ khác bên *mượn đường các nhánh chéo hoặc những nơron liên hệ bên trong tuỷ có sợi trục chạy chéo sang bên kia.*

4.4. Những đường thần kinh thuộc hệ thực vật

Những trung tâm thượng tầng ở vỏ não và ở vùng thị-vân (não trung gian) giữ vai trò điều hoà toàn bộ hệ thực vật. Tác động của chúng đối với những hạch phải qua những nhân trên thị, cận thất, củ phễu và cận giữa.

Ở hệ giao cảm, những sợi trước hạch chia nhánh trong những hạch của chuỗi bên sống hay trong những đám rối trước sống (cứ một tiền nơron thì có chừng 32 nơron hạch), do đó luồng thần kinh từ một nơron đi có thể tác động trên một vùng rộng. Trái lại ở hệ phó giao cảm, sợi trước hạch tiến thẳng tới một nhóm nơron nằm gần nhau, do đó phạm vi hoạt động hạn chế.

Phần lớn những sợi thần kinh thực vật là những sợi vận động (vận mạch, vận cơ trơn, chế tiết, gia tốc hay điều hoà) nhưng cũng có những sợi cảm giác phụ thuộc những nhánh và đám rối thần kinh thực vật. Những sợi ấy có thể là những sợi nhánh của các nơron nằm trong các hạch não tuỷ (do đó có thể có một cung phản xạ gồm một nơron não-tuỷ và một nơron thực vật) hoặc là những sợi của các nơron thuộc hạch phó giao cảm theo các

dây thần kinh tạng tiến vào rễ sau. Đường cảm giác quan trọng nhất của dây thần kinh phế vị là dây hạ áp tim và dây xoang cảnh. Những sợi của các dây ấy mượn đường của hệ giao cảm cổ và dây thần kinh lưỡi họng để tới dây phế vị. Như vậy có cảm giác thực vật (còn gọi là cảm giác nguyên khởi), trong đó những kích thích lúc bình thường không được ý thức cảm nhận, nhưng trong trường hợp bệnh lý có thể cảm thấy dưới dạng cảm giác đau đớn.

Trong điều kiện sinh lý hoặc bệnh lý, những cung phản xạ có thể dài và qua những trung tâm ở tuỷ của hệ giao cảm hoặc những trung tâm ở hành não và tuỷ cùng của hệ phó giao cảm. Cũng có thể, không vượt qua các hạch bên sống, trước sống hay trong tạng (phản xạ hạch) hoặc thuộc loại phản xạ trục và không qua một thân nơron nào cả. Do đó những cung phản xạ ấy, hệ thần kinh thực vật đảm nhiệm sự điều hoà hoạt động của các cơ quan có nhiều tầng, có tính độc lập và tự động. Những phản xạ thần kinh thực vật có đặc tính: phản ứng chậm, hiệu lực khuếch tán, có khi lan toàn bộ.

Nói chung, về chức năng, có sự đối lập giữa hệ giao cảm và hệ phó giao cảm. Tuy nhiên đối với những cơ quan này hay cơ quan khác hệ giao cảm cũng như hệ phó giao cảm có thể có tác động trái ngược nhau. Nói chung, hệ giao cảm làm co động mạch và tĩnh mạch, nhưng ở tim, phổi và não lại làm dãn mạch; ngược lại hệ phó giao cảm vốn có tính làm dãn mạch, nhưng lại làm co mạch ở phổi. Dây thần kinh phế vị có tác dụng kích tiết đối với tất cả các tuyến của ống tiêu hoá (kể cả tuỵ), tác dụng vận động đối với các cơ trơn của ống tiêu hoá; nhưng gan, cơ tâm vị, co thắt môn vị... lại phụ thuộc hệ giao cảm.

Chương 19

THỊ GIÁC QUAN

Cơ quan thị giác- hay là mắt - là phần ngoại vi của cơ quan phân tích thị giác. Cơ quan thị giác gồm nhãn cầu và các bộ phận phụ thuộc. Từ ngoài vào trong, nhãn cầu được cấu tạo bởi ba màng (gọi là áo) gắn sát vào nhau (áo xơ, áo mạch và áo thần kinh) và ba môi trường chiết quang: thuỷ dịch, nhân mắt (hay thuỷ tinh thể) và dịch kính (Hình 19.11). Các bộ phận phụ thuộc gồm: mi mắt, kết mạc (hay màng tiếp hợp), những tuyến lệ và đường lệ

Nhãn cầu người trưởng thành là một khối hình cầu, đường kính khoảng 22-25mm, nặng 6-8g. Cực trước nhãn cầu là điểm trung tâm của giác mạc. Cực sau là điểm nằm giữa hố trung tâm (fovea centralis) và gai thần kinh thị giác. Đường nối giữa cực trước và cực sau là trục giải phẫu của nhãn cầu. Còn trục thị giác là một đường tưởng tượng nối tâm điểm của hố trung tâm với tâm điểm của đồng tử.

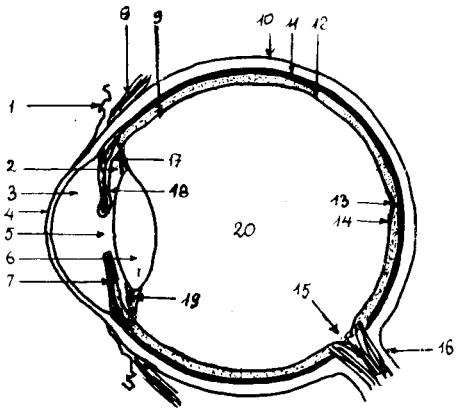

Hình 19.1 Sơ đồ cấu tạo nhãn cầu

1. Kết mạc nhãn cầu; 2. Phòng sau; 3. Phòng trước; 4. Giác mạc; 5. Đồng tử; 6. Nhân mắt; 7. Mống mắt; 8. Cơ; 9. Võng mạc; 10. Củng mạc; 11. Màng mạch; 12. Võng mạc thị giác; 13. Hố trung tâm; 14. Điểm vàng; 15. Điểm mù; 16. Dây thần kinh thị giác; 17. Võng mạc thể mi; 18. Võng mạc mống mắt; 19. Dây Zinn; 20. Dịch kính.

Mỗi nhãn cầu được bọc ở mặt sau bởi một bao mềm do mô liên kết thưa, mô mỡ, các cơ, các cân, các mạch máu, mạch bạch huyết, các dây thần kinh và một cái tuyến tạo thành. Toàn bộ nhãn cầu và cái bao của nó nằm trong một hốc xương gọi là hố

mắt. Do đó mắt có thể cử động được chung quanh tâm chuyển động của mình. Nhãn cầu được nối với thành hố mắt bởi kết mạc. Mí mắt cấu tạo bảo vệ cơ học cho nhãn cầu chống lại những tác nhân có hại từ bên ngoài.

1. NHỮNG MÀNG CỦA NHÃN CẦU

1.1. Màng cơ (áo xơ)

Màng xơ là một màng dày bảo vệ những cấu trúc tinh tế bên trong mắt và cùng với áp lực của dịch nội nhãn giữ hình của nhãn cầu. Màng xơ được chia làm hai phần: phần lớn nằm phía sau, đục, không thấu quang, gọi là củng mạc, còn phần trước nhỏ hơn, trong suốt, gọi là giác mạc.

1.1.1. Củng mạc

Nằm ở 3/4 sau của áo xơ. Cực sau của củng mạc có độ dày khoảng 1mm. Ở vùng trước, gần bờ giác mạc, nó mỏng đi, chỉ dày khoảng 0,6mm.

Củng mạc được tạo thành bởi những bó sợi tạo keo xếp thành nhiều lớp theo các chiều hướng khác nhau và song song với bề mặt nhãn cầu. Xen vào giữa những bó sợi tạo keo có những sợi chun họp thành lưới. Trong củng mạc có những tế bào sợi dài, dẹt, những tế bào sắc tố thường nằm ở những lớp trong sâu, đặc biệt ở vùng thần kinh thị giác đi ra.

Các gân của cơ mắt đính vào mặt ngoài của củng mạc (do đó nhãn cầu có thể thực hiện việc quay theo các hướng). Đến lượt mình, các cơ lại nối với lớp mô liên kết đặc - bao Tenon – bởi một hệ những màng sợi tạo keo mảnh cách nhau bởi những khe hở - khoang Tenon. Nhãn cầu và bao Tenon cùng xoay theo các hướng trên một cái nền mỡ của hố mắt.

Giữa củng mạc và màng mạch có một lớp mô liên kết thưa trong đó có lưới sợi chun, nhiều tế bào hắc tố và nhiều tế bào sợi. Khi hai lớp áo tách rời nhau, một phần lớp mô liên kết nói trên dính vào màng mạch và một phần dính vào củng mạc, tạo thành lá trên màng mạch (lamina suprecoroide). Cách cấu tạo và cách sắp xếp của những sợi tạo keo trong củng mạc làm cho củng mạc có độ bền cao, có thể chịu đựng được đối với độ căng của nhãn áp.

Vùng nối giữa củng mạc và giác mạc có một xoang bạch huyết chạy vòng chu vi gọi là ống Schlemn. Trong củng mạc gần như hiếm gặp các

mạch máu, chỉ gặp mạch bạch huyết. Thần kinh được đưa đến củng mạc từ thần kinh mi.

1.1.2. Giác mạc

Hơi dày hơn củng mạc, nằm ở 1/4 trước và là phần trong suốt của áo xơ. Phần trung tâm của giác mạc dày khoảng 0,8-0,9mm. Vùng rìa dày hơn (khoảng 1,1mm). Ở giác mạc người, chỉ số chiết quang khoảng 1,376. Giác mạc hình cong về phía trước với bán kính khoảng 7,5-7,8mm, hai lần lớn hơn bán kính của nhân mắt.

Quan sát tiêu bản cắt ngang giác mạc, từ trước ra sau (hoặc từ ngoài vào trong) thấy có năm lớp nối tiếp nhau: biểu mô trước, màng Bowman, chân bì giác mạc (chất dưới biểu mô), màng Descemet, trung biểu mô (hay biểu mô sau giác mạc) (Hình 19.2).

1.1.2.1. Biểu mô trước giác mạc

Lớp mặt trước giác mạc, là loại biểu mô lát tầng không sừng hoá, chiều dày trung bình khoảng 50 micromet, gồm 5-6 lớp tế bào. Mặt ngoài tương đối nhẵn, gồm những tế bào lớn giống những tế bào biểu mô lát tầng ở những nơi khác. Các tế bào liên kết với nhau bởi những mộng ngắn, hoặc những thể liên kết. Trong bào tương của tế bào biểu mô có nhiều ti thể, lưới nội bào có hạt, nhiều sợi mảnh có hướng khác nhau.

Biểu mô trước giác mạc rất nhạy cảm, chứa nhiều tận cùng thần kinh trần, khả năng tái tạo rất cao. Những tổn thương nhỏ ở biểu mô khỏi rất nhanh bởi những tế bào kề bên vết thương di chuyển đến. Sự phân chia tế bào bằng gián phân của các tế bào thuộc lớp đáy của biểu mô xuất hiện chậm chạp và có thể nhận thấy ở vùng khá xa vết thương. Trong điều kiện bình thường cũng có thể nhận thấy những tế bào đáy của biểu mô phân chia.

1.1.2.2. Màng Bowman

Màng Bowman là một màng dạng sợi, độ dày 5-6 micromet. Biểu mô giác mạc nằm ở phía trước (phía ngoài) màng Bowman. Thực tế, cấu tạo này không phải là một mảng riêng biệt mà là lớp phía ngoài của chân bì giác mạc do đó nó không thể tách rời khỏi chân bì giác mạc, nhưng dưới kính hiển vi quang học có thể phân biệt nó với phần trong, vì các sợi của nó không được sắp xếp có trật tự.

Dưới kính hiển vi điện tử thấy màng Bowman được tạo thành bởi một phức hợp những sợi tạo keo có đường kính 18nm, có những băng sáng, tối có chu kỳ. Các sợi này được sắp xếp theo mọi hướng.

Màng Bowman không có elastin và đột ngột chấm dứt ở bờ giác mạc. Không phải tất cả động vật có vú đều có màng Bowman. Ở thỏ, biểu mô trước giác mạc nằm trên một màng đáy mỏng.

Màng Bowman được coi là một lớp bảo vệ quan trọng vì nó có độ dai lớn, có khả năng chống lại các va chạm và ngăn cản sự xâm nhập của vi khuẩn.

1.1.2.3. Chân bì giác mạc (haymô nền)

Lớp này khá dày chiếm tới 90% chiều dày giác mạc. Là môt mô liên kết, trong suốt, không có mạch máu, nhẵn đều, trong đó có những sợi tạo keo họp thành lá mỏng (từ 200 đến 250 lá) xếp thành nhiều lớp. Trong cùng một lớp, các sợi có hướng song song với nhau, nhưng những sợi của cùng một lá lại có hướng tạo thành góc nhọn với những sợi của lớp trên và lớp dưới. Những sợi tạo keo trong chân bì giác mạc, nhiều khi to hơn, dày hơn (trung bình đo được 21nm), các sợi tạo keo trong màng Bowman. Khoảng cách giữa các sợi, các bó sợi và các lá có một chất căn bản, đó là một chất glycoprotein dị sắc. Tính dị sắc được quyết định bởi chất chondroitin sulfat và keratosulfat. Xen vào giữa các sợi hay bó sợi có những tế bào sợi mảnh, dài (đó là những keratocyt). Ngoài ra trong chất nền của chân bì giác mạc còn có những lympho bào từ những mao mạch máu ở vùng rìa giác mạc di cư tới. Trong quá trình viêm nhiễm có nhiều bạch cầu đa nhân trung tính, những lympho bào xâm nhập vào khoảng cách giữa các lá sợi tạo keo của chân bì giác mạc.

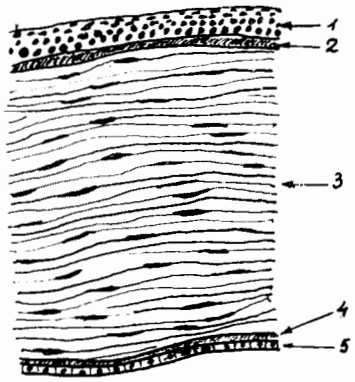

Hình 19.2. Giác mạc

1. Biểu mô trước giác mạc; 2. Màng Bowman; 3. Chân bì giác mạc; 4. Màng Descemet; 5. Biểu mô sau giác mạc.

1.1.2.4. Màng Descemet

Là một màng có vẻ thuần nhất khi quan sát dưới kính hiển vi quang học, có chiều dày 5-10 micromet, có thể tách rời mặt sau của chân bì giác mạc. Ở vùng ngoại

vi của giác mạc, màng Descemet tiếp tục như một màng mỏng nằm trên mặt các bè ở vùng nối tiếp giữa củng mạc và giác mạc. Màng Descemet được coi như một lá đáy rất dày, được tạo ra từ chất chế tiết của những tế bào biểu mô sau giác mạc (tế bào nội mô) (Hình 19.2).

Quan sát màng Descemet của giác mạc người cao tuổi, dưới kính hiển vi điện tử có thể thấy rõ ràng sự bắt chéo của những bó cách nhau khoảng 107nn. Những bó này lại được nối với nhau bởi những sợi nhỏ rộng khoảng 10nm và các sợi cách nhau khoảng 27nm. Trong tiêu bản cắt tiếp tuyến, người ta thấy hai loại kích thước của các điểm có khoảng cách 107nm và được nối với nhau bởi những sợi tạo thành những hình sáu cạnh (Hình 19.3). Những nghiên cứu bằng phương pháp hoá tế bào, phân tích hoá học và nhiễu xạ tia X dẫn đến kết luận rằng những sợi nối để tạo thành hình 6 cạnh là những sợi collagen không điển hình. Màng Descemet ở người ít tuổi có vẻ thuần nhất hơn.

1.1.2.5. Biểu mô sau giác mạc (hay nội mô, giác mạc)

Mặt trong (hay mặt sau) của màng Descemet được lợp bởi một lớp tế bào dẹt, hình đa giác (Hình 19.2) gọi là biểu mô sau giác mạc.

1.1.2.6. Mô sinh lý giác mạc

Độ trong suốt của giác mạc rất cao nhưng vẫn kém độ trong suốt của thuỷ dịch. Độ trong của giác mạc phụ thuộc độ đồng đều của đường kính các sợi tạo keo và vào khoảng cách giữa các sợi để những tia sáng khuếch tán có thể triệt tiêu lẫn nhau bởi hiện tượng giao thoa huỷ diệt.

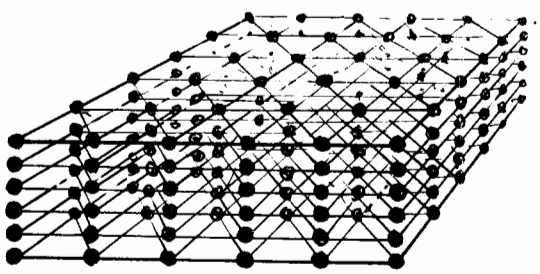

Hình 19.3. Sơ đồ cấu tạo màng Descemet

(căn cứ vào hình ảnh dưới kính hiển vi điện tử).

Các chất glycoprotein của chất căn bản có thể có tác động tới sự sắp xếp có trật tự của các sợi tạo keo. Do đó sự tăng cường lượng dịch giữa các sợi, như trong trường hợp bị phù nề, giác mạc sẽ bị mờ đục.

Giác mạc không có mạch nên sự dinh dưỡng nó (ở vùng trung tâm) phụ thuộc vào thuỷ dịch. Sự ngấm O_2 cho biểu mô giác mạc được thực hiện trực tiếp từ O_2 của không khí. Sự tham gia của nước mắt vào việc nuôi dưỡng giác mạc là không đáng kể.

Giác mạc là một cơ quan nhỏ, có khả năng cấy ghép có hiệu quả. Điều này được giải thích bởi hiện tượng: trong giác mạc không có mạch máu nên đã tránh cho giác mạc được ghép khỏi tác động của hệ thống miễn dịch của cơ thể nhận.

1.1.2.7. Vùng rìa (Limbus)

Là vùng nối tiếp giữa củng mạc với giác mạc, nơi có đường đi ra của thuỷ dịch (Hình 19.4).

Vùng rìa có chiều rộng 1,5-2mm, mặt ngoài có một chỗ lõm gọi là rãnh củng mạc ngoài, ở đây, củng mạc hơi võng xuống và nối với giác mạc hơi võng lên. Ở mặt trong nền củng giác mạc được xác định bởi một lõm vòng tròn gọi là rãnh củng mạc trong. Ở đây có ống Schlemn và một hệ thống mô đặc biệt tạo thành hệ thống dẫn thuỷ dịch đi ra. Ở mỗi sau của rãnh củng mạc trong, nền của củng mạc lan vào bên trong nhãn cầu hình thành một vết lồi vòng tròn nhỏ gọi là cựa củng mạc.

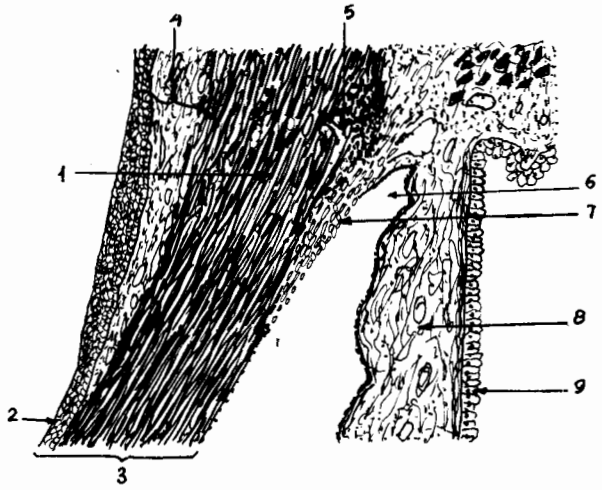

Hình 19.4. Sơ đồ vùng rìa (limbus)

1. Nền vùng rìa; 2. Điểm tận cùng của màng Bowman; 3. Giác mạc; 4. Kết mạc vùng viền; 5. ống Schlemn; 6. Phòng trước; 7. Lưới bè; 8. Nền mống mắt; 9. Biểu mô lợp sau mống mắt.

Ở vùng rìa có sự chuyển tiếp dần dần từ biểu mô giác mạc sang kết mạc nhãn cầu (Hình 19.4). Màng Bowman được thay thế bởi nền của kết mạc và bờ trước của bao Tenon. Trong mô liên kết nằm dưới biểu mô, những mạch máu kết mạc tạo

thành một vòng cung toả về phía giác mạc, lan ra ngoài bờ vùng rìa khoảng 0,5mm. Những mạch đó nuôi dưỡng vùng ngoại vi giác mạc.

Những mạch máu xâm nhập vào nền giác mạc, trong quá trình viêm mạn tính, có nguồn gốc từ cung mạch máu nói trên. Ở vùng rìa, sợi tạo keo củng mạc tiếp tục một đoạn ngắn vào nền của giác mạc và dần dần những bó sợi tạo keo đó trở nên ít giống nhau và sự sắp xếp kém trật tự. Ở trong lớp sâu của nền vùng rìa, màng Descemet chấm dứt, tạo đường vào mô xốp, nằm giữa phòng trước, gốc mống mắt, nền vùng rìa và cựa củng mạc. Mô xốp gồm một số lớn lá mô liên kết mỏng có lỗ thủng hay những bè và bó sợi chia nhánh với nhau. Cấu trúc này hoàn toàn được lợp bởi một mô rất dẹt, nối tiếp với nội mô của giác mạc. Một hệ thống mê lộ rất nhỏ giới hạn những khoảng cách giữa các bè, thông với phòng trước nhãn cầu và chứa đầy thuỷ dịch. Nằm giữa lưới bè và nền đường vùng rìa là ống Schlemn, một mạch dẹt bao quanh toàn bộ chu vi vùng rìa. Thành của ống Schlemn được tạo thành bởi nội mô, một màng đáy có lỗ thủng và một lớp mỏng mô liên kết.

Lòng ống Schlemn không trực tiếp thông thương với các khoảng trống của lưới bè mà được cách biệt với chúng bởi: lớp nội mô lợp thành trong của ống, lớp vỏ ngoài của mô liên kết đặc biệt nhiều tế bào và lớp nội mô lợp những khoảng trống của bè.

Thuỷ dịch trong phòng trước đi vào mê cung qua những con đường cực nhỏ thông với nhau trong lưới bè, vào lòng ống Schlemn và cuối cùng đi ra ngoài bởi tĩnh mạch ngoài củng mạc (veine episclécotique).

1.2. Áo mạch

Áo mạch là một màng mỏng, nằm phía trong áo xơ. Từ trước ra sau, áo mạch được phân làm ba phần: mống mắt, thể mi và màng mạch (Hình 19.1).

1.2.1. Màng mạch hay màng bồ đào (Uvea)

Là một màng mỏng, mềm, màu nâu, nằm kề với lớp trong của củng mạc. Giữa củng mạc và màng mạch có một khe ảo gọi là khoảng quanh củng mạc. Một lá mỏng vượt qua khoảng này, chéo từ màng mạch tới củng mạc, tạo ra một lớp sắc tố thưa. Đó là lá trên màng mạch. Cấu tạo này gồm những nguyên bào sợi ở trên mặt và một lưới sợi chun. Ở một số nơi của các lá mô liên kết hoặc giữa các lá mô liên kết có các tế bào hắc tố dẹt hoặc to.

Ở lá trên màng mạch, cũng như ở các vùng khác của màng bồ đào (uvea) rải rác còn thấy có những đại thực bào.

Từ ngoài vào trong, màng mạch được chia thành ba lớp:

1.2.1.1. Lớp mạch máu lớn

Là một lớp mô liên kết thưa, nhiều động mạch, tĩnh mạch cỡ lớn và trung bình. Khoảng cách giữa các mạch có nhiều hắc tố bào.

Cách sắp xếp các lá ở lớp này không rõ ràng như lá trên màng mach. Một số người cho rằng ở lớp mạch máu lớn có một số sợi cơ trơn độc lập với lớp cơ của động mạch.

1.2.1.2. Lớp mao mạch

Lớp này được tạo bởi một lưới mao mạch có cỡ lớn bé không đều nhau. Về phía màng Bruch, lớp nội mô của mao mạch có những lỗ thủng. Lớp mao mạch trở nên dày hơn ở vùng hố trung tâm. Về phía trước lớp mao mạch được giới hạn ở gần ora serrata.

1.2.1.3. Lớp màng Bruch (màng kính)

Là một màng trong suốt, dày 1-4 micromet, nằm giữa màng mạch và biểu mô sắc tố của võng mạc.

Kính hiển vi điện tử cho thấy màng Bruch không phải là một cấu trúc thuần nhất mà tạo bởi 5 lớp khác nhau:

- Lá đáy của nội mô các mao mạch của lớp mao mạch;
- *Lớp thứ nhất của những sợi tạo keo;*
- *Một lưới sợi chun;*
- *Lớp thứ hai của các sợi tạo keo;*
- *Lá đáy của biểu mô sắc tố võng mạc.*

1.2.2. Thể mi

Về phía trước, màng mạch dày lên, tạo thành một vùng dày ở mặt trong của củng mạc. Đoạn dày này, nằm giữa ora serrata và bờ của nhân mắt và là chỗ dày lên của áo mạch, gọi là thể mi. Thể mi có hình tam giác, một cạnh trông về phía củng mạc, một cạnh giáp với dịch kính, còn cạnh thứ ba gồ ghề tạo thành những tua hướng về phía phòng sau gọi là tua mi.

Đáy nhỏ của thể mi quay về phía phòng trước của nhãn cầu và nối với cựa củng mạc bởi góc ngoài. Góc hẹp và dài của hình tam giác hướng về phía sau và dính vào củng mạc (Hình 19.5).

Mặt trong của thể mi được phân thành hai phần: phần trước hẹp gọi là vòng mi (courone ciliar), phần sau rộng hơn, gọi là nhẫn mi (bague ciliar) (Hình 19.6). Mặt trong của vòng mi có 70 cái gai toả ra gọi là tua mi (Hình 19.5 và 19.6).

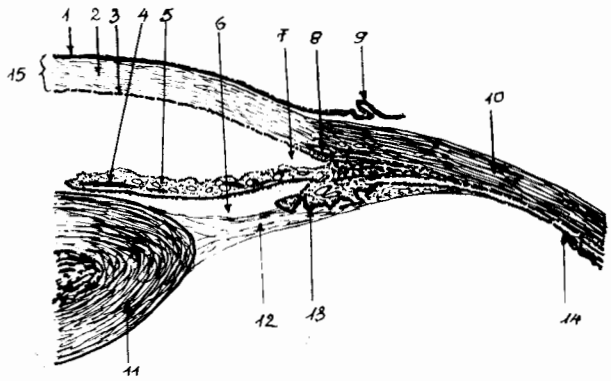

Hình 19.5. Một phần nhãn cầu

1. Biểu mô giác mạc; 2. Chân bì giác mạc; 3. Biểu mô sau giác mạc; 4. Cơ co đồng tử; 5. Cơ dãn đồng tử; 6. Phòng sau; 7. Phòng trước; 8. Ống Schlemn; 9. Kết mạc nhãn cầu; 10. Củng mạc; 11. Nhãn mắt; 12. Dây Zinn; 13. Tua mi; 14. Ora serrata; 15. Giác mạc.

Thể mi chủ yếu được tạo thành bởi mô liên kết giầu sợi chun, tế bào sắc tố, mạch máu và các bó cơ trơn (trừ ở tua mi và không có cơ).

– *Mặt trong* của thể mi được lợp bởi phần kéo dài của võng mạc. Phần này gồm hai lớp:

+ *Lớp sâu* trực tiếp dính vào thể mi do những tế bào biểu mô vuông đơn chứa nhiều sắc tố đen tạo thành. Lớp này được coi là phần kéo dài về phía trước của lớp biểu mô sắc tố của võng mạc.

+ *Lớp thứ hai* bọc ngoài lớp kể trên, là biểu mô vuông đơn (ở tua mi) hay trụ đơn. Lớp này được coi như phần tiếp tục của lớp thần kinh của võng mạc.

Những tế bào lớp này có ít hoặc không có sắc tố trong bào tương. Những tế bào này có hình ảnh của tế bào chế tiết (có nhiều lưới nội bào, ti thể, bộ Golgi phát triển), có chức năng quan trọng trong việc chế tiết thuỷ dịch để đổ vào phòng sau rồi vào phòng trước và được dẫn về tĩnh mạch của

củng mạc qua một ống duy nhất (ống Schlemn). Khi ống này bị tắc, có thể gây tăng nhãn áp nội nhân, gây bệnh thiên đầu thống dẫn đến mù loà.

Bên trong thể mi. Có cơ mi do ba bó sợi cơ trơn tạo thành. Một đầu cơ mi dính vào võng mạc, còn đầu kia bám vào các vùng khác nhau của thể mi. Sự co hoặc dãn của các sợi cơ tạo ra sự thay đổi độ cong của mắt thông qua một hệ thống sợi có hướng toả ra chung quanh gọi là dây mi hoặc dây Zinn. Những dây mi, một mặt dính với vỏ nhân mắt và một phía đính vào thể mi.

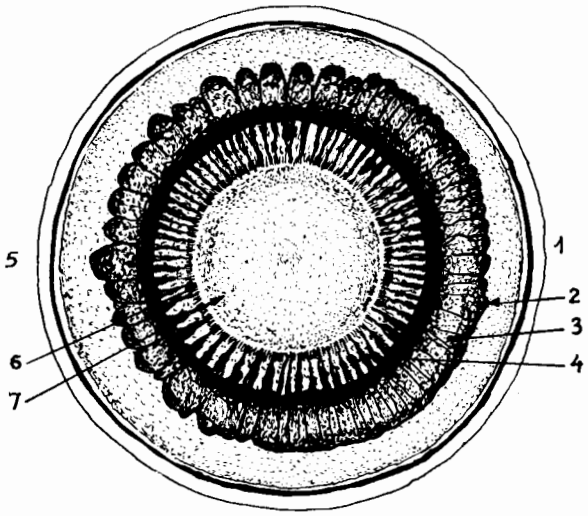

Hình 19.6. Nửa trước của nhân cầu phải

1. Phía thái dương; 2. Ora serrata của võng mạc;
3. Nhẫn mi; 4. Vòng mi; 5. Phía mũi;
6. Khoảng chung quanh nhân mắt;
7. Mặt sau nhân mắt.

1.2.3. Mống mắt

Là phần kéo dài của thể mi hướng về phía trước tạo thành một màng bọc gần như hầu hết diện tích cực trước của mắt, trừ một lỗ ở giữa (đồng tử) cho ánh sáng đi qua (Hình 19.1). Mống mắt được tạo bởi mô liên kết thưa có sắc tố và nhiều mạch máu.

- *Mặt trước của nền mống mắt* được lớp bởi một lớp tế bào sợi và hắc tố bào không liên tục. Lớp nền mỏng, trực tiếp nằm dưới lớp tế bào lợp, là lớp lá hay lá nền trước, không có mạch máu. Nhưng có một lớp khác ở sâu hơn lại có nhiều mạch máu, có thành dầy.
- *Mặt sau của mống mắt* được lợp bởi một lớp biểu mô kép nhiều sắc tố, đoạn võng mạc mống mắt.
- *Nền của mống mắt* là mô liên kết thưa có chứa những sợi tạo keo, nhiều tế bào sợi, nhiều tế bào sắc tố, dịch lỏng và một chất giàu mucopolysaccharid. Ngoài ra còn có mạch máu, các sợi thần kinh.

Trong nền mống mắt còn có những sợi cơ trơn tạo thành các cơ có vai trò quan trọng trong việc điều hoà lượng ánh sáng đi qua đồng tử:

+ *Cơ thắt đồng tử:* các sợi cơ có hướng song song với bờ đồng tử;

+ *Cơ dãn đồng tử*: liên kết chặt chẽ với biểu mô sau mống mắt;



Hình 19.7. Thiết đồ mống mắt ngoài

A. Phần sau của một phần thiết đồ mống mắt ngoài;

B. Thiết đồ tiếp tuyến mống mắt;

1. Tế bào hắc tố trong lớp mạch; 2. Sợi co dãn đồng tử của một thiết đồ dọc; 3. Thân tế bào chứa sắc tố (co dãn) (lớp trước hay lớp ngoài của võng mạc mốngmắt); 4. Biểu mô sắc tố ở lớp trong (lớp sau) của võng mạc thể mi; 5. Mạch máu trong lớp nền; 6. Sợi cơ dãn trong thiết đồ ngang.

Khi cơ thắt đồng tử co thì đường kính của đồng tử giảm đi. Khi cơ dãn đồng tử co thì đường kính đồng tử tăng lên.

Màu của mống mắt phụ thuộc vào số lượng, sự sắp xếp sắc tố và độ dày của lớp (hay lá) nền trước. Nếu lớp này mỏng và các tế bào trong đó chứa ít hoặc không có sắc tố thì biểu mô sắc tố đen ở mặt sau mốngmắt làm cho mống mắt có màu xanh lơ (Hình 19.7).

Mống mắt có màu nâu khi lượng sắc tố đen có nhiều ở tế bào biểu mô sắc tố. Ở những người bạch tạng, lớp biểu mô mặt sau mống mắt không có hay có rất ít sắc tố, mống mắt có màu hồng vì trong mống mắt có nhiều mạch máu.

Lớp biểu mô sắc tố ở mặt sau mống mắt là sự tiếp tục trực tiếp của võng mạc, là một biểu mô gồm hai hàng tế bào:

- Hàng tế bào bên trong là lớp tế bào không có sắc tố ở võng mạc thể mi trở thành lớp tế bào dày đặc sắc tố màu nâu đen ở vùng mống mắt.
- Hàng tế bào phía ngoài hay lớp sắc tố trước trở thành lớp ít sắc tố.

Sự phân bố thần kinh cho các bó cơ (cơ thắt và cơ dãn đồng tử) rất khác nhau. Cơ dãn đồng tử được điều khiển bởi nơron giao cảm sau hạch nằm trong hạch cổ trên. Các sợi trục của nơron này đi tới hạch Gasser, tiếp nối với nhánh thị giác của hạch này và cuối cùng tới cơ dãn đồng tử qua các dây thần kinh mi dài. Cơ co đồng tử được điều khiển bởi các sợi thần kinh phó giao cảm của các nơron sau hạch nằm trong hạch mi và các sợi trục của các nơron này đi tới cơ co đồng tử cùng những dây thần kinh mi ngắn. Nghiên cứu dưới kính hiển vi điện tử, người ta nhận thấy những sợi trục đi tới cơ co đồng tử có những túi synap không hạt điển hình của những sợi trục cholinergic. Những sợi trục tới cơ dãn đồng tử có chứa vừa những túi synap có hạt, vừa những túi synap không hạt điển hình của những tận cùng các sợi thần kinh giao cảm adrenergic.

1.3. Áo thần kinh (hay võng mạc)

Là lớp nằm trong cùng của ba lớp áo của nhãn cầu (Hình 19.1), võng mạc là thụ thể cảm quang (photoreceptor). Võng mạc được chia làm ba phần: võng mạc thị giác, võng mạc thể mi và võng mạc mống mắt.

1.3.1. Võng mạc thị giác

Là phần chức năng của võng mạc, chiếm 3/4 sau của áo thần kinh, bọc mặt trong áo mạch, từ gai thị đến ora serrata (Hình 19.8).

Từ ngoài vào trong, người ta phân võng mạc thành 10 lớp (Hình 19.8).

1.3.1.1. Lớp biểu mô sắc tố (Hình 19.8)

Các tế bào biểu mô sắc tố có hình trụ 6 mặt đều, có đường kính khoảng 14 micromet và chiều cao 10-14 micromet. Về phía ora serrata, những tế bào này có đường kính lớn hơn.

Đáy tế bào nằm trên màng Bruch (lớp trong cùng của màng mạch). Một số tác giả coi biểu mô sắc tố như một thành phần của màng mạch.

Cực ngọn của tế bào biểu mô sắc tố có những tua dài bọc những nón và những que của võng mạc.

Mặt bên của các tế bào sắc tố ít lồi lõm, những tế bào cạnh nhau liên kết với nhau bởi phức hợp liên kết gồm liên kết khe (gap junction-nexus) ở cực ngọn, và vòng dính. Ngọn tế bào bao quanh các nón và các que, có hai loại tua dài ra: các lá hình trụ lợp đầu các đốt ngoài của các tế bào cảm quang; những vi nhung mao mảnh nằm ở khe giữa các tế bào cảm quang. Nhân của các tế bào sắc tố nằm ở phía cực đáy của tế bào. Nhiều ti thể nằm ở khoảng giữa nhân và mê đạo đáy.

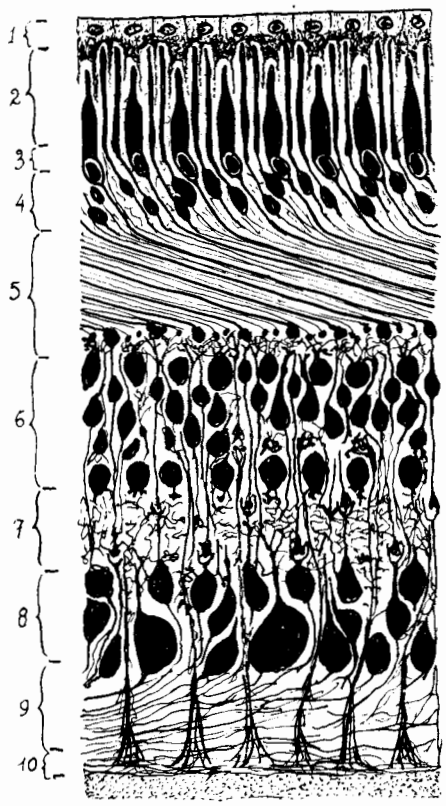

Hình 19.8. Các lớp của võng mạc thị giác

1. Lớp biểu mô sắc tố; 2. Lớp nón và que; 3. Đường ranh giới ngoài; 4. Lớp hạt ngoài; 5. Lớp rối ngoài; 6. Lớp hạt trong; 7. Lớp rối trong; 8. Lớp tế bào nhiều cực; 9. Lớp sợi thị giác; 10. Đường ranh giới trong.

Đặc điểm nổi bật của phần bào tương ở cực ngọn tế bào là sự có mặt nhiều hạt sắc tố có hình bầu dục hay hình cầu. Điểm quan trọng thứ hai của bào tương vùng cực ngọn là có những thể cặn bã chứa đầy những mảnh vụn. Đó là những đầu của các đốt ngoài của tế bào nón và tế bào que bị thực bào còn sót lại. Những đặc điểm khác của bào tương tế bào sắc tố là có lưới nội bào không hạt phát triển dưới dạng một lưới gồm các ống chia nhánh và nối với nhau, xâm nhập vào những kẽ hở giữa những hạt hắc tố với những thể cặn bã. Trong bào tương tế bào sắc tố còn có những lưới nội bào có hạt, bộ Golgi nằm trên nhân. Màng lưới nội bào không hạt có vitamin A. Đó là tiền chất của sắc tố rodopsin (hồng võng mạc).

Võng mạc mới được tách khỏi lớp biểu mô sắc tố hình như trong, có máu đỏ, là mầu của rodopsin, một loại sắc tố thị giác có ở các que của tế bào que. ánh sáng nhanh chóng làm hồng võng mạc mất màu. Trong tối, màu của rodopsin dần dần xuất hiện trở lại.

Lớp biểu mô sắc tố của võng mạc có nhiều chức năng quan trọng.

- Chống đỡ cơ học cho các tế bào cảm quang. Các liên kết chặt chẽ giữa các tế bào biểu mô sắc tố cạnh nhau, ngăn cản những chất có hạt có mặt trong màng mạch không xâm nhập được vào các lớp khác của võng mạc.
- Những hạt sắc tố đen hấp thụ ánh sáng, ngăn cản hiện tượng phản xạ sau khi đi qua lớp tế bào cảm quang.
- Thực bào những đầu đốt ngoài của những tế bào cảm quang.

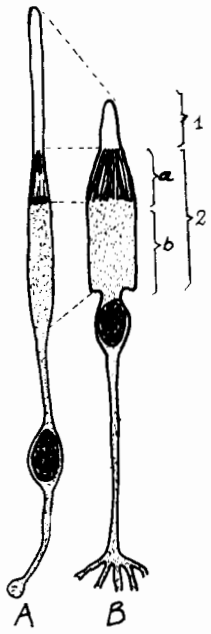

Hình 19.9. Tế bào thị giác

A. Tế bào que; B. Tế bào nón;

a. Đoạn ngoài; b. Đoạn trong;
1. Đốt ngoài; 2. Đốt trong.

1.3.1.2. Lớp những nón và que (Hình 19.8)

Lớp này được tạo thành bởi những phần bào tương kéo dài thành hình nón hay que của những tế bào cảm quang (Hình 19.9; 19.10); phần kéo dài này đóng vai trò một sợi nhánh của tế bào thần kinh.

Ở võng mạc người, có khoảng 7 triệu tế bào nón. Còn lượng tế bào que nhiều hơn 10-20 lần. Sự phân bố hai loại tế bào này khác nhau tuỳ thuộc vào từng vùng xác định. Ở điểm mù là nơi những sợi thần kinh thị giác đi ra khỏi nhãn cầu, không có tế bào cảm quang. Ở hố trung tâm chỉ có những tế bào nón cao, dẹt, nhưng ở vùng xung quanh điểm vàng và những nơi khác của võng mạc, số lượng tế bào que nhiều gấp 6-10 lần hơn so với tế bào nón.

- Cấu tạo vi thể và siêu vi thể của tế bào nón và tế bào que.

Tế bào nón và tế bào que là những tế bào cảm quang (tế bào thị giác).

+ *Tế bào que.* Là những tế bào mảnh, dài, biệt hoá rất cao. Phần ngoài tế bào có hướng thẳng góc với các lớp của võng mạc. Lớp các que chính thức nằm giữa đường ranh giới ngoài và lớp biểu mô sắc tố (Hình 19.8) mà 1/3 ngoài của đốt ngoài thuộc phần kéo dài của tế bào que tiếp xúc với phần kéo dài của cực ngọn tế bào biểu mô sắc tố.

Mỗi que có một đốt ngoài và một đốt trong. Đốt ngoài là một khối hình trụ mảnh, có độ dày đồng đều. Đốt trong chứa các bào quan thông thường (Hình 19.9, 19.10). Quan sát các thiết đồ cắt dọc dưới kính hiển vi điện tử thấy đốt ngoài có nhiều túi dẹt song song có hướng vuông góc với trục dài của tế bào que (Hình 19.10). Mỗi túi dẹt có màng bọc kín, có hình đĩa, chiều rộng 2 micromet và chiều dày 14nm. Mỗi lá hay đĩa, nhìn nghiêng, được thể hiện bằng một cặp màng song song nối tiếp với nhau ở các đầu, giữa hai màng có một khoang rất hẹp.

– *Đốt ngoài* được nối với đốt trong bởi một cuống hẹp, trong có 9 sợi tơ dọc tận cùng ở một tiểu thể trung tâm (hay thể đáy) ở đầu xa của đốt trong (Hình 19.10). Trong thiết đồ ngang qua cuống nối đốt ngoài và đốt trong thấy cuống có hình dáng của một lông chuyển với 9 cặp ống ngoại vi nhưng thiếu cặp ống trung tâm.

– *Đốt trong* gồm có hai đoạn: đoạn ngoài là thể xơ có chứa nhiều ti thể, nhiều glycogen,

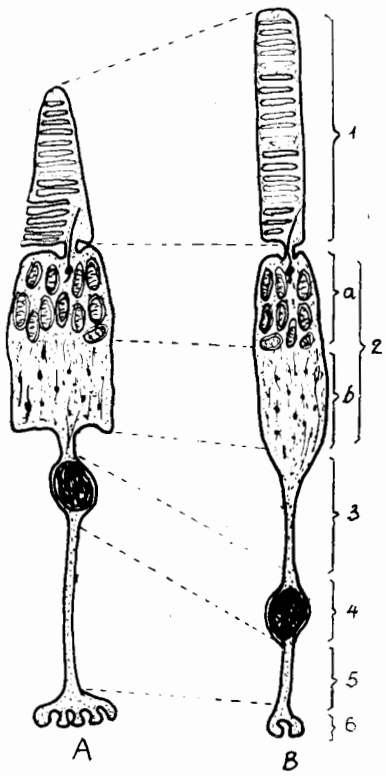

Hình 19.10. Cấu trúc siêu vi tế bào nón và tế bào que

A. Tế bào nón; B. Tế bào que.

1. Đốt ngoài; 2. Đốt trong; 3. Phần kéo dài ra phía ngoài (sợi ngoài); 4. Thân tế bào; 5. Phần kéo dài vào trong (sợi trong); 6. Tận cùng synap.

a. Đoạn ngoài; b. Đoạn trong.

một thể đáy, từ đó phát sinh ra một lông chuyển, hướng và đi ra tận đốt ngoài (Hình 19.10), nhiều ống siêu vi; đoạn trong là thể dạng cơ. Trong thể dạng cơ có chứa: bộ Golgi, những ribosom tự do, những lưới nội bào có hạt và không hạt, lượng glycogen nhiều hơn ở thể xơ, nhiều ống siêu vi rải rác (Hình 19.10).

Đốt trong là nơi thường xuyên xảy ra sự tổng hợp protein. Protein được tổng hợp ở đây rồi được chuyển ra đốt ngoài.

Những nghiên cứu bằng phương pháp phóng xạ tự chụp, quan sát bằng kính hiển vi quang học và kính hiển vi điện tử, người ta nhận thấy rằng đốt ngoài của tế bào que thường xuyên được đổi mới. Protein được tổng hợp ở những ribosom nằm ở thể dạng cơ, sau khi chuyển đến bộ Golgi sẽ từ đây đi đến phía đáy của đốt ngoài. Ở đây protein kết hợp với các màng của các đĩa. Những đĩa mới thường thêm vào ở đầu những đốt ngoài, còn những đĩa cũ được chuyển về phía đầu những que cho đến khi chúng bị thực bào và bị phá huỷ bởi các tế bào biểu mô sắc tố.

Về phía trong và phía ngoài của đốt trong, tế bào que còn gồm có thân tế bào và thân synap.

Thân tế bào là một khối bào tương hình cầu chứa một nhân hình cầu nhỏ, nhuộm màu thẫm hơn nhân của tế bào nón. Các nhân của tế bào que chiếm phần lớn số nhân nằm trong lớp hạt ngoài.

Thân của tế bào que được nối vơi đáy của đốt trong bởi một dải bào tương mảnh có đường kính 1 micromet, gọi là sợi ngoài (Hình 19.10). Những que cùng với sợi ngoài của mình đóng vai trò giống như những sợi nhánh của một nơron.

Thân synap. Hướng vào phía trong, thân tế bào được nối với một dải bào tương mảnh, gọi là sợi trong có chứa nhiều ống siêu vi và nối với một thể hình cầu có nhiều túi synap. Thân synap đóng vai trò của một sợi trục.

Tất cả các tế bào que đều chứa một loại sắc tố có tác dụng thị giác, chất hồng võng mạc (rodopsin), trừ những tế bào nằm ở một dải rộng từ 3-4mm ở vùng ora serrata. Các phân tử rodopsin được khu trú bên trong màng của những đĩa ở đốt ngoài.

+ *Tế bào nón*. Cấu tạo hình thái của tế bào nón, về cơ bản, giống tế bào hình que, chỉ khác ở một số chi tiết:

- Ở tế bào nón không có hồng võng mạc mà lại có loại sắc tố khác nhạy cảm với ánh sáng xanh lơ, xanh lá cây và đỏ.

- Đốt ngoài của tế bào nón là một cấu tạo hình nón dài đáy rộng chứ không có hình trụ mảnh như ở tế bào que.
- Ở đốt ngoài tế bào nón cũng có nhiều khối hình đĩa chồng lên nhau như ở tế bào que, nhưng các đĩa ở phía dưới, gần với đốt trong, hai màng của mỗi đĩa lại tiếp tục với màng bào tương của tế bào làm cho khe hẹp giữa hai màng (lòng của mỗi đĩa) lại được mở ra khoảng ngoài tế bào (Hình 19.10). Điều vừa mô tả trên có lẽ là sự khác biệt có ý nghĩa giữa tế bào nón và tế bào que.

Những cấu trúc siêu vi ở đốt trong của tế bào nón cũng giống như ở tế bào que. Thân tế bào nón hướng vào phía trong cũng được nối với một dải bào tương mảnh và tận cùng bằng một khối hình nón.

Những tế bào nón là những phần tử nhận ánh sáng có cường độ bình thường (hoặc cường độ cao), tạo ra thị giác rõ ràng. Những tế bào que nhạy cảm với ánh sáng có cường độ thấp, tạo ra thị giác kém chính xác.

Lớp tế bào nón và tế bào que không chứa mạch máu. Sự nuôi dưỡng tế bào này thực hiện bởi hiện tượng thẩm thấu phần lớn bởi lưới mao mạch ở màng mạch.

Gần đường ranh giới ngoài, đốt trong của tế bào nón trở nên rộng, tiếp với thân tế bào. Trong thân tế bào có một nhân hình cầu, ít nhuộm màu hơn so với nhân tế bào que. Thân và nhân tế bào nón, khác với ở tế bào que, xếp thành một hàng ngang ở dưới đường ranh giới ngoài.

Hướng đi và chiều dài những sợi trong của các tế bào nón có thể rất khác nhau, tuỳ thuộc vào từng vùng.

Số lượng giữa tế bào nón và tế bào que ở những động vật có xương sống có sự thay đổi đáng kể tuỳ thuộc vào cách sống. Ở những loài chim hoạt động ban ngày, tế bào nón nhiều hơn tế bào que. Đa số loài bò sát hoạt động ban ngày, các tế bào que cực kỳ ít. Ở nhiều loài có xương sống hoạt động về đêm, chỉ có tế bào que, còn ở một số khác, có thể có một ít tế bào nón sơ khai lẫn với rất nhiều tế bào que.

1.3.1.3. Đường ranh giới ngoài (Hình 19.10)

Những nghiên cứu gần đây dưới kính hiển vi điện tử người ta nhận thấy đường mà theo truyền thống trước đây được gọi là màng ranh giới ngoài, nhuộm màu đậm, hoàn toàn không phải là một màng, mà thực là một dải gồm những phức hợp liên kết giữa những tế bào nón, tế bào que với những tế bào Muller.

Tế bào Müller là một loại tế bào thần kinh đệm biệt hoá cao của võng mạc. Nhân tế bào nằm ở lớp hạt trong (lớp 6) và những nhánh theo chiều thẳng đứng: một đi ra ngoài, một đi vào phía trong để tạo thành đường ranh giới ngoài và đường ranh giới trong. Dọc theo chiều dài của các nhánh đó mọc ra nhiều nhánh ngang, tạo thành một lưới sợi bao quanh thân của những tế bào nằm trong lớp hạt và lớp hạch (lớp 4,6,8). Do đó tế bào Müller được coi là tế bào đóng vai trò chống đỡ. Về mặt sinh lý học, người ta nhận thấy rằng tế bào Müller có liên quan tới sự vận chuyển glucose đến những tế bào thần kinh của võng mạc và đồng thời có khả năng tổng hợp và tích trữ glycogen.

1.3.1.4. Lớp hạt ngoài

Được tạo thành bởi những thân tế bào cảm quang cùng với nhân của chúng. Nhân của tế bào nón tạo thành một lớp nằm sát ngay gần đường ranh giới ngoài. Còn nhân của tế bào que được xếp thành nhiều hàng.

Từ cực trong của thân các tế bào có một nhánh đi vào lớp rối ngoài để tạo synap với sợi nhánh của tế bào hai cực. Các sợi đó đóng vai trò của sợi trục và tận cùng bằng một khối hình cầu (nếu là tế bào que) hay bằng một khối hình nón (nếu là tế bào nón).

1.3.1.5. Lớp rối ngoài

Được tạo thành bởi những sợi thần kinh có nguồn gốc khác nhau:

- Sợi trục của những tế bào (tế bào nón và tế bào que;
- Sợi nhánh của những tế bào hai cực;
- Những sợi nhánh và sợi trục của các tế bào ngang (tế bào ngang có thân nằm ở lớp 6).

Lớp rối ngoài là một lớp có nhiều synap phức tạp (giữa những tế bào cảm quang với một lớp tế bào hai cực và những tế bào ngang) trong đó có những synap giữa những sợi trục của tế bào cảm quang với sợi nhánh của tế bào hai cực là quan trọng hơn cả.

Những tận cùng synap của tế bào nón là những tận cùng có hình tháp lớn, trong có nhiều túi synap và ti thể. Đáy tháp dẹt, có nhiều điểm lõm. Những chỗ lõm đó là nơi các đầu tận cùng của sợi nhánh của tế bào hai cực và tế bào ngang đi tới để tạo synap với tế bào nón. Những chỗ còn lại ở mặt tự do của tận cùng synap, có hàng trăm chỗ tiếp xúc với các tận cùng sợi nhánh của các tế bào ngang và tế bào hai cực.

Những sợi nhánh của tế bào ngang có những túi synap nằm sâu trên các cạnh của thân synap của các tế bào cảm quang gọi là cạnh synap (arête synaptique). Sợi nhánh của tế bào hai cực lại đến tận cùng ở vùng trung tâm mặt đáy của tận cùng thân synap tế bào nón hay tế bào que, phân cách với cạnh synap, bởi một nhánh xen vào giữa những sợi nhánh của các tế bào ngang bên cạnh.

Các tiếp xúc đáy hay bề mặt của các cuống (sợi trục) của tế bào nón không có những cấu tạo liên kết đặc biệt một cách rõ ràng. Những khối hình cầu của phần tận cùng sợi trục tế bào que có lõm synap đơn giản và không có tiếp xúc bề mặt. Ở lõm synap, hai tận cùng của các tế bào ngang đính vào vùng sâu của các mặt bên của các cạnh. Những đầu tận cùng sợi trục của những tế bào ngang thường chứa những túi synap. Những tế bào hai cực thuộc tế bào que chỉ nối với những tế bào que. Những tế bào ngang quan hệ với tế bào nón bằng sợi nhánh và quan hệ ngang với các tế bào que qua sợi trục của mình.

1.3.1.6. Lớp hạt trong

Lớp này tập hợp thân (trong có nhân) của các loại tế bào:

- *Tế bào dẫn truyền*. Là những tế bào hai cực. Nhân của những tế bào này chiếm đa số trong lớp hạt trong và được xếp thành nhiều hàng. Tế bào hai cực là những tế bào nhỏ, có thân hình bầu dục, chứa nhân. Mỗi tế bào có một sợi nhánh, đi ra lớp 5 (lớp rối ngoài) để tạo synap với sợi trục của tế bào nón hay tế bào que và một sợi trục đi vào lớp rối trong (lớp 7) để tạo synap với sợi nhánh cửa tế bào nhiều cực hoặc với tế bào liên hiệp (Hình 19.11).

Tế bào dẫn truyền (tế bào hai cực) được phân làm hai loại: những tế bào hai cực của tế bào que liên hệ với trên bốn tế bào nhiều cực và những tế bào hai cực của tế bào nón chỉ liên hệ với một tế bào nhiều cực.

- *Những tế bào liên hiệp*. Có 2 loại:

+ *Những tế bào ngang*. Là những nơron điển hình, thân của chúng tạo thành một hay hai hàng nằm ở vùng rìa ngoài của lớp hạt trong. Từ đây, những sợi dài hay ngắn của tế bào đi ra lớp rối ngoài (lớp 5) để tạo synap với khối hình nón của tế bào nón hoặc với khối hình cầu của tế bào que. Những sợi của tế bào ngang có thể truyền xung động theo hai chiều. Vì vậy những tế bào cảm quang có thể có mối liên hệ với nhau qua trung gian của những tế bào ngang (Hình 19.11).

+ *Những tế bào không sợi nhánh*. Thân tế bào nằm ở giữa lớp hạt trong và lớp rối trong (lớp 7). Những sợi trục của tế bào không sợi nhánh chia nhánh trong lớp thứ 7. Trước kia người ta cho rằng những tế bào này không có sợi trục, nhưng thực ra chúng không có sợi nhánh.

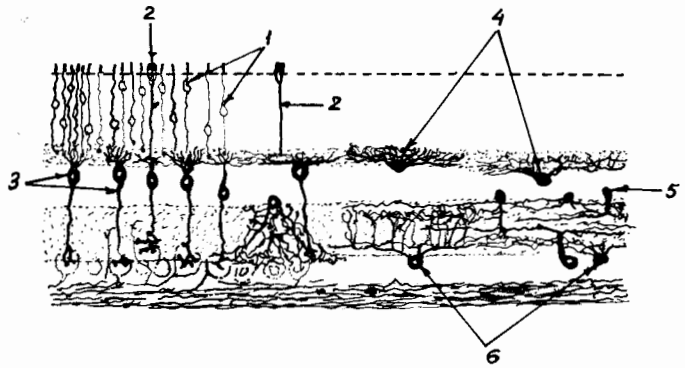

Hình 19.11. Các loại nơron ở võng mạc loài có vú

1. Tế bào que; 2. Tế bào nón; 3. Tế bào cực; 4. Tế bào ngang; 5. Tế bào không sợi nhánh; 6. Tế bào hạch (nhiều cực).

Một số tác giả cho rằng có ba loại tế bào liên hiệp nằm trong lớp hạt trong. Ngoài hai loại đã mô tả ở trên còn một loại thứ ba được gọi là tế bào xốp liên hiệp. Có lẽ hai loại tế bào liên hiệp, tế bào không sợi nhánh và tế bào xốp liên hiệp chỉ là một nên một số tác giả (W. Bloom, D.W. Fawcett) cho đến năm 1994 vẫn cho rằng chỉ có hai loại tế bào liên hiệp: tế bào ngang và tế bào không sợi nhánh.

1.3.1.7. Lớp rối trong

Được tạo thành chủ yếu bởi những sợi thần kinh. Những sợi này là những sợi trục của tế bào hai cực, những sợi nhánh của tế bào nhiều cực, những nhánh của các tế bào liên hiệp và của các tế bào Muller. Trong lớp này có nhiều synap (khoảng 2 triệu/mm^2) thuộc nhiều loại khác nhau: giữa những tế bào hai cực, tế bào không sợi nhánh và tế bào nhiều cực.

Trong lớp này có thể có hai kiểu synap, synap hình băng đặc hiệu bởi một lá đặc bao quanh bởi một vòng những túi trước synap và synap quy ước không có dải hình băng, được đặc hiệu bởi sự tụ tập những túi nằm đối diện với màng trước synap. Ở synap hình băng những tận cùng sợi trục của

các tế bào hai cực là phần trước synap, tạo synap với nhánh của các tế bào không sợi nhánh và các tế bào nhiều cực. Đến lượt mình, những nhánh của các tế bào không sợi nhánh lại tạo synap quy ước (điển hình) với những tận cùng sợi trục của các tế bào hai cực, những sợi nhánh của tế bào nhiều cực (tế bào hạch) và những nhánh của các tế bào không sợi nhánh khác.

Những synap thuận nghịch giữa tận cùng sợi trục tế bào hai cực và những nhánh của tế bào không sợi nhánh thường thấy có ở lớp rối trong. Do tiếp xúc với tế bào không sợi nhánh, tế bào hai cực được coi như thành phần trước synap của synap hình băng và tế bào không sợi nhánh trở thành một synap ngược chiều quy ước (feed-back) ở tế bào hai cực. Như vậy các nhánh của các tế bào không sợi nhánh có đặc tính là ít chứa những túi synap và hoạt động như những thành phần trước synap của các synap nhánh -trục và nhánh - nhánh.

- *Tế bào không sợi nhánh.* Những nơron này có nhiều nhánh nhưng không có sợi nhánh. Thân tế bào nằm ở lớp hạt trong, còn các nhánh nằm rải rác trong lớp rối trong. Chúng nối với những đầu tận cùng của các sợi trục của tế bào hai cực và với những sợi nhánh của tế bào nhiều cực (tế bào hạch).

Các tế bào không sợi nhánh phân tán có những nhánh đi đến suốt bề dày của lớp rối trong, còn những nhánh của tế bào không sợi nhánh tầng đến nằm ở một hoặc hai tầng trong lớp rối trong.

- *Tế bào hạch (tế bào nhiều cực).* Bằng những sợi nhánh, các tế bào hạch được nối với những tận cùng sợi trục của tế bào hai cực và những nhánh của các tế bào không sợi nhánh ở lớp rối trong.

Thân tế bào hạch nằm trong lớp tế bào hạch. Sợi trục của nó trở thành một sợi của dây thần kinh thị giác đi đến não (Hình 19.11). Kết quả hoạt động của phức hợp thần kinh có vị trí ở võng mạc.

Ở vùng trung tâm võng mạc thị giác, loại tế bào thường gặp là tế bào hạch có một sợi nhánh đơn độc đi lên lớp rối trong, ở đây sợi nhánh được tận cùng bởi một giỏ nhỏ sợi nhánh ngắn, sợi bậc hai, sợi bậc ba. Những tế bào hạch phân tán có những sợi nhánh đi vào suốt bề dày của lớp rối trong, còn những tế bào hạch tầng có chùm sợi nhánh nằm ở lớp rối trong.

1.3.1.8. Lớp tế bào hạch (tế bào nhiều cực)

Các tế bào hạch có một nhân lớn xếp thành một dải ở mặt trong của võng mạc. Trừ ở điểm vàng, nhân của tế bào nhiều cực xếp thành nhiều hàng. Từ thân tế bào mọc ra những sợi nhánh đi ra lớp ngoài để tạo synap với sợi trục của tế bào hai cực. Tế bào hạch có sợi trục dài đi vào lớp sợi thị

giác để cùng với những sợi trục của những tế bào nhiều cực khác tạo thành những sợi thần kinh đi về hướng mù của võng mạc, nơi đi ra của dây thần kinh thị giác.

1.3.1.9. Lớp sợi thị giá

Được tạo thành bởi những sợi trục của những tế bào nhiều cực. Gần như hầu hết tất cả các sợi đều là những sợi không myelin. Ở võng mạc người, có thể gặp những sợi thần kinh có myelin nhỏ. Bao myelin chỉ được tạo thành khi các sợi trục đi tới đĩa thị giác để họp thành dây thần kinh thị giác.

1.3.1.10. Đường ranh giới trong

Không phải là một màng mà là một đường liên tục ngăn cách lớp sợi thị giác với dịch kính. Đường này do những đầu tận cùng của các nhánh những tế bào Muller tạo thành. Người ta cho rằng đường ranh giới đó đóng vai trò quan trọng trong cơ chế trao đổi chất dịch giữa dịch kính và võng mạc.

1.3.2. Võng mạc thể mi

Mặt trong thể mi và những tua mi được lợp bởi võng mạc gọi là võng mạc thể mi. Ở đây, võng mạc có hai hàng tế bào hình khối vuông: hàng ngoài chứa sắc tố, là phần nối tiếp của võng mạc thị giác, hàng trong, tế bào có tính cách chế tiết và tiết ra thuỷ dịch.

1.3.3. Võng mạc mống mắt. Gồm hai lớp:

- *Lớp trước* tiếp xúc với lớp đệm của mống mắt, là một lớp hợp bào chứa những tơ cơ có hướng nan hoa và những hạt sắc tố. Nhân của hợp bào và những hạt sắc tố nằm rải rác ở phía sau những tơ cơ. Đó là cơ dãn đồng tử, một loại cơ-biểu mô.
- *Lớp sau* là một biểu mô vuông đơn cũng chứa sắc tố.

1.3.4. Những vùng đặc biệt ở võng mạc thị giác

1.3.4.1. Điểm vàng và hố trung tâm

Gần với điểm sau của nhãn cầu, võng mạc có một diện tích hình bầu dục, màu vàng gọi là điểm vàng. Chính giữa điểm vàng, có một vết lõm gọi là hố trung tâm, đây là nơi có khả năng thị giác cao nhất (Hình 19.1).

Ở hố trung tâm, võng mạc mỏng, trong suốt. Tại đây, chỉ có tế bào nón, không có tế bào que. Chiều cao các tế bào nón ở đây lớn hơn ở nơi khác. Một tế bào nón chỉ liên hệ với một tế bào hai cực và một tế bào nhiều cực.

Vùng cạnh hố trung tâm, chiều dày của võng mạc tăng lên do những tế bào hai cực chồng chất lên nhau và những tế bào nhiều cực cũng xếp thành nhiều hàng. Ở vùng này, mật độ tế bào nón giảm nhanh, còn số lượng tế bào que lại tăng lên.

1.3.4.2. Ora serrata là vùng nối tiếp giữa vòng mạc thị giác và võng mạc thể mi. Ở đây võng mạc trở nên mỏng, chiều cao của tế bào nón và tế bào que giảm thấp xuống và mật độ những tế bào này cũng giảm đáng kể. Ở phôi thai và trẻ em, ora serrata là vùng sinh sản của võng mạc.

1.3.4.3. Điểm mù

Là một diện tích hình tròn hay bầu dục ở cực sau võng mạc. Đó là nơi các sợi thần kinh thị giác đi qua. Đây cũng là nơi vào và ra của những mạch máu. Ở điểm mù hoàn toàn không có tế bào của màng mạch và võng mạc, do đó không có cảm giác đối với ánh sáng.

1.3.5. Mô sinh lý võng mạc

Trong võng mạc, những luồng sáng tới được biến thành những tín hiệu thần kinh. Những tín hiệu này được chuyển hoá bởi những lưới tế bào ở võng mạc và cuối cùng được sao chép thành những quy luật của những xung động thần kinh, rồi được dẫn đến não bởi những sợi thần kinh thị giác. Quá trình chuyển đổi được phân chia thích hợp thành hai giai đoạn:

- Giai đoạn đầu là một phản ứng hoá quang gồm sự hấp thụ một lượng ánh sáng bởi một trong những sắc tố thị giác chứa trong các túi (các đĩa) ở đốt ngoài của tế bào cảm quang và tiếp theo là sự biến đổi trong cấu trúc của phần tử hấp thụ.
- Giai đoạn hai là một chuỗi những phản ứng dẫn đến sự ưu phân cực của màng tế bào cảm thụ. Các tế bào nón và tế bào que có cảm tính khác nhau đối với cường độ và độ dài bước sóng ánh sáng. Các tế bào que hoạt động được ở nơi ít ánh sáng, chứa một loại sắc tố thị giác gọi là rodopsin (hay erytropsin hay hồng võng mạc). Sắc tố này có khả năng hấp thụ ánh sáng với những độ dài bước sóng khác nhau, nhưng có hoạt tính cao nhất là trong vùng xanh lam (azur verdâtre). Chất erytropsin là phần tử rất nhạy cảm đối với ánh sáng nhẹ, do đó cho phép nhận biết hình thể của vật trong ánh sáng yếu. Những động vật ăn đêm số lượng tế bào que ở võng mạc nhiều hơn ở động vật ăn ngày.

Dưới tác động của ánh sáng, erytropsin phân tích thành một protid và một carotinoid gọi là retinen, trong có vitamin A. Khi thiếu vitamin A,

người ta mắc chứng quáng gà (hemeralopsie), không nhìn thấy gì khi không có đủ ánh sáng. Trong tối, erytropsin nhanh chóng được tái tạo lại. Sự tái tạo này chỉ thực hiện ở tế bào võng mạc còn sống, ở nơi tiếp xúc với biểu mô sắc tố và với điều kiện có vitamin A do máu đem lại.

Trong võng mạc người, có ba loại tế bào nón chứa các loại sắc tố khác nhau có khả năng hấp thụ cực đại trong vùng ánh sáng đỏ (rouge), xanh da trời (azur) hoặc xanh lá cây (vert). Các tế bào nón thích ứng với chức năng phân tích dưới ánh sáng đầy đủ. Các tế bào nón hoạt động trong điều kiện ánh sáng ban ngày. Chúng phân tích hình ảnh và màu sắc của vật. Ở hố trung tâm (không có tế bào que), hình ảnh được nhìn rõ ràng nhất vì ở đó tế bào nón rất cao và có lẽ vì ở đó mỗi tế bào nhiều cực chỉ có quan hệ với một tế bào nón thôi. Có người lại cho rằng ở đấy, một tế bào nón liên hệ với hai tế bào nhiều cực.

Càng xa hố trung tâm, con số tế bào thị giác liên hệ với tế bào nhiều cực càng nhiều, hình ảnh càng không được phân tích một cách chính xác.

Về sự có mặt của chất iodopsin (tím võng mạc) trong những tế bào nón và vai trò của nó, chưa có sự nhất trí giữa các tác giả. Người ta chứng minh rằng trong tế bào nón có 3 chất cảm ánh sáng khác nhau. Một đối với đỏ, một đối với vàng và một đối với xanh. Với thuyết ba màu, người ta có thể giải thích được những tật bẩm sinh gọi là mù màu đỏ có lẽ do thiếu những tế bào nón cảm tia đỏ. Người có tật này, chỉ thấy được những màu giữa trắng và đen.

Những động vật kiếm ăn ban ngày có nhiều tế bào nón và phân biệt rõ ràng các màu sắc, trái lại những động vật săn mồi về đêm (con dơi), có cảm giác màu rất kém.

Những tế bào nón và tế bào que bị khử cực và hình như chúng giải phóng một yếu tố dẫn truyền trong bóng tối. Chúng bị ưu phân cực khi được chiếu sáng. Có hai dạng sinh lý của tế bào ngang: những tế bào ngang của sự phát quang, chúng là loại tế bào đáp ứng với sự soi sáng của những tế bào cảm quang bởi sự ưu phân cực, và những tế bào ngang thuộc màu sắc, những tế bào này có thể ưu phân cực hay khử cực phụ thuộc vào chiều dài bước sóng của nguồn sáng kích thích.

Những tế bào hai cực là những thành phần thứ nhất trong chuỗi nơron của võng mạc. Những nơron này chứng tỏ sự sắp xếp kiểu "trung tâm và xung quanh" của vùng nhận cảm (thụ cảm): Đó là sự trả lời của tế bào đối với sự kích thích của những tế bào cảm quang cạnh nhau và bị đối

kháng bởi sự kích thích của những tế bào cảm quang ở xa. Ngoài điều nói trên, một số tế bào hai cực đáp ứng với ánh sáng có độ dài bước sóng đặc biệt, một số khác chuyên dẫn truyền những cảm giác màu. Những đáp ứng của tế bào hai cực với sự kích thích của những tế bào cảm quang ở trung tâm của vùng nhận cảm có thể được chia đôi bởi một synap giữa tế bào cảm quang với tế bào hai cực.

Sự hoạt động của những tế bào ngang được hoạt hoá bởi những tế bào cảm quang và đến lượt mình tế bào ngang lại ức chế sự đáp ứng của tế bào hai cực.

Chức năng của các synap ở lớp rối ngoài là xác định màu và cường độ của ảnh võng mạc và đồng thời điều hoà độ tương phản thông qua hoạt động của những tế bào ngang.

Những hiệu lệnh của tế bào hai cực tiếp tục được xử trí ở lớp rối trong bởi những tế bào liên hiệp (tế bào không sợi nhánh) và những tế bào hạch trước khi được truyền vào não.

2. NHỮNG MÔI TRƯỜNG CHIẾT QUANG

2.1. Nhân mắt

Là một thấu kính lồi hai mặt, mặt sau lồi hơn mặt trước. Nhân mắt trong suốt, nằm trực tiếp ngay sau đồng tử. Hình dáng nhân mắt thay đổi trong quá trình điều tiết và hình bên ngoài đôi khi cũng thay đổi theo từng người và theo tuổi. Đường kính nhân mắt khoảng từ 7mm (ở trẻ mới đẻ) đến 10mm (ở người trưởng thành). Độ dày của nó có thể từ 3,5-4mm và tăng lên suốt quá trình điều tiết tới 4,5mm hay hơn nữa.

Mặt sau (hay cực sau) cong hơn mặt trước. Chỉ số chiết quang của nhân mắt 1,36 ở các lớp ngoài và 1,4 ở vùng trong. Nhân mắt có độ đàn hồi lớn. Độ đàn hồi của nhân mắt giảm theo tuổi.

Nhân mắt được tạo thành bởi (Hình 19.12):

2.1.1. Bao nhân mắt

Bọc toàn bộ bề mặt nhân mắt. Bao này được tạo thành chủ yếu bởi những lá tạo keo mỏng, thuần nhất, trong suốt, có tính đàn hồi, rất chiết quang. Độ dày của cái bao khoảng 11-18 micromet (Hình 19.12).

2.1.2. Biểu mô dưới bao

Chỉ có ở mặt trước. Lớp biểu mô này là biểu mô vuông đơn (Hình 19.12). Về phía rìa của nhân mắt, các tế bào biểu mô dần dần trở thành tế bào dẹt, dài, được gọi là những sợi nhân mắt. Ở nhân mắt người, mỗi sợi nhân mắt là một hình trụ sáu cạnh, dài 7-10mm, rộng 8-12 micromet, dày 2 micromet.

2.1.3. Những sợi nhân mắt

Là những tế bào biệt hoá cao, trở thành những trụ hình cung, mảnh, dài có hướng theo đường vĩ tuyến. Những tế bào ở vùng xích đạo chuyển thành những sợi nhân mắt và tạo thành nhân của nhân mắt (Hình 19.12).

Nhân của nhân mắt là phần cứng, còn vùng vỏ của nhân mắt thì có tính đàn hồi, do đó có thể làm thay đổi độ cong của nhân mắt. Chất kết dính các sợi nhân mắt được coi như chất bôi trơn, cho phép các sợi chuyển động. Sự chuyển động của các sợi ảnh hưởng lẫn nhau trong quá trình điều tiết của nhân mắt. Nhân mắt được giữ ở nguyên vị trí bởi một hệ thống sợi gọi là dây Zinn, từ bờ nhân mắt tới dính vào thể mi.

Vùng ngoài của nhân mắt được gọi là vùng vỏ nhân mắt. Những sợi từ mặt trước ra mặt sau theo đường cong, càng xa trục nhân mắt càng vồng. Trong nhân mắt không có mạch máu và thần kinh.

Bệnh đục nhân mắt gây ra sự mù loà. Trong trường hợp đó, thị giác có thể được phục hồi nếu người ta lấy nhân mắt đi và thay bằng nhân mắt nhân tạo thích hợp.

Dưới kính hiển vi điện tử, những sợi dây Zinn thể hiện dưới dạng những bó hay những lá gồm những tơ cực mảnh, có đường kính 11-12nm, khi cắt ngang có dạng rỗng. Những tơ đó bị tiêu hoá bởi elastase, nhưng không bị tác dụng bởi collagenase. Chất acid amin tạo thành những sợi dây Zinn không giống ở sợi tạo keo, nhưng lại giống với những tơ nhỏ dính ở trong những sợi chun của các cơ quan khác.

2.2. Dịch kính

Dịch kính được đựng trong khoang kín nằm giữa nhân mắt và võng mạc. Toàn bộ võng mạc được dính với dịch kính. Dịch kính là một khối gelatin trong suốt, không màu, không có cấu trúc, trông giống như kính. Chỉ số chiết quang là 1,334.

Dịch kính có thể ở trạng thái gel (đặc) hoặc sol (lỏng). Ở trạng thái lỏng chứa 99% nước và một khối lượng lớn acid hyaluronic. Trạng thái đặc được đặc hiệu bởi sự có mặt của những tơ tạo keo mảnh, không có vân với chu kỳ 64nm, sắp xếp thành một lưới sợi. Chất hyaluronat của pha nước được nối với lưới tơ tạo keo bởi những liên kết lỏng lẻo không bên. Vùng ngoại vi hay vỏ của thể kính có nhiều sợi tạo keo và chất hyaluronat hơn vùng trung tâm. Ở vùng trung tâm có những tế bào trong (hyalocyt) có liên quan với sự tổng hợp chất tạo keo và acid hyaluronic. Ở vùng này đôi khi có thể gặp những đại thực bào. Vùng trung tâm của dịch kính có một ống hẹp gọi là ống Cloquet đi ngang qua, nối từ nhú thị giác đến trung tâm mặt sau nhân mắt.

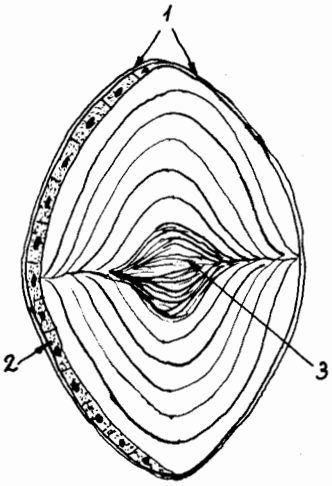

Hình 19.12. Nhân mắt

1. Bao bọc nhân mắt; 2. Biểu mô dưới bao; 3. Nhân của nhân mắt.

Dịch kính có chức năng truyền ánh sáng, giữ nhân mắt tại chỗ, không xê dịch, giữ lớp trong cùng của võng mạc luôn dính vào lớp sắc tố của võng mạc.

2.3. Thuỷ dịch

Thuỷ dịch là một dung dịch tiết ra bởi võng mạc thể mi. Thuỷ dịch trông giống nước lã nhưng giầu acid hyaluronic, có chỉ số chiết quang là 1,33. Thuỷ dịch được đựng trong phòng trước và phòng sau, có chức năng nuôi dưỡng những mô không có mạch máu (nhân mắt, giác mạc). Thuỷ dịch được liên tục tiết ra và được hấp thụ bởi tĩnh mạch của củng mạc. Khi thuỷ dịch không được hấp thụ bởi tĩnh mạch, nhãn áp tăng, người ta bị thiên đầu thống dẫn đến mù loà.

3. NHỮNG BỘ PHẬN PHỤ THUỘC CỦA NHÃN CẦU

3.1. Mi mắt

Từ trước ra sau, mi mắt gồm có (Hình 19.13)

3.1.1. Da

Lợp mặt ngoài nhất của mi mắt là da. Lớp da lợp mi mắt thì mỏng, cũng có đủ ba lớp: biểu bì, chân bì và mô liên kết dưới da.

3.1.1.1. Biểu bì

Thuộc loại biểu mô lát tầng sừng hoá. Ở bờ tự do, biểu bì nối tiếp với biểu mô kết mạc.

3.1.1.2. Chân bì và mô liên kết dưới da

Là một lớp mô liên kết mỏng nhiều sợi chun,không có các thuỳ mỡ. Ở bờ tự do của mi mắt, lớp chân bì trở nên đặc hơn và có nhiều nhú cao hơn. Dọc theo bờ mi có 2-3 hàng lông mi lớn có hướng chéo ra phía trước. Những tuyến bã nằm sát nang lông có kích thước nhỏ và không thấy có các cơ dựng lông. Lông mi được thay mới trong khoảng 100-150 ngày. Ở sau và giữa các nang lông có những tuyến mồ hôi đặc biệt gọi là tuyến Moll khác với tuyến mô hôi bình thường ở chỗ: đoạn cuối của nó thường có hướng thẳng hoặc chì hơi xoắn ốc. Ống bài xuất mồ hôi mở vào các nang lông.

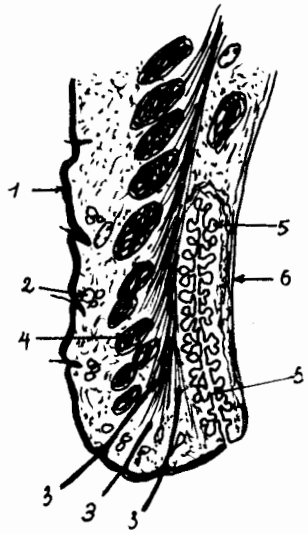

Hình 19.13. Mi mắt (cắt dọc)

1. Da; 2. Tuyến mi; 3. Lông mi;
4. Bó cơ vân; 5. Tuyến Meibomius;
6. Kết mạc mi.

Lớp biểu mô của đoạn cuối gồm một lớp cơ-biểu mô nằm ở phía ngoài và một lớp tế bào chế tiết nằm bên trong. Lòng tuyến Moll thường dãn rộng, còn những tế bào tuyến thường có hình dẹt. Ống dẫn mồ hôi được lợp bởi biểu mô gồm hai hàng tế bào.

3.1.2. Lớp cơ

Được tạo thành bởi những bó sợi cơ vân có hướng song song với bờ của mi mắt. Những bó cơ này thuộc cơ hốc mắt. Vùng đằng sau các nang lông hay sau các ống bài xuất của tuyến Meibomius có cơ mi (Hình 19.13).

Ở đoạn sâu của cơ hốc mắt có một lớp mô liên kết gọi là màng mi mắt, nối tiếp với gân nâng mi mắt. Ở phần trên của mi trên, những bó sợi cơ trơn tạo thành cơ sụn mi trên (cơ Muller) nối với bờ sụn mi (tarse).

3.1.3. Sụn mi

Là lớp mô liên kết xơ, đặc, nằm sau lớp cơ, tạo thành bộ khung của mi mắt.

Trong sụn mi có tuyến bã gọi là tuyến Meibomius. Ống bài xuất duy nhất của tuyến mở thẳng ra bờ tự do của mi mắt và trực tiếp ngay sau những lông mi.

3.1.4. Kết mạc

Lớp trong cùng của mi mắt là kết mạc. Từ cạnh trong của bờ mi mắt, biểu bì của da tiếp tục lợp mặt trong của mi mắt. Ở đây, những tế bào trên mặt biểu mô trở nên cao, nhưng số hàng tế bào giảm, các tế bào biểu mô mang tính chất của biểu mô trụ tầng điển hình. Các tế bào trên mặt biểu mô ở một số vùng, có thể đổi thành hình tháp thấp. Lớp tế bào nằm trên cùng kết mạc có một số tế bào hình đài, đến gần túi cùng mi mắt, số lượng tế bào hình đài tăng lên.

Lớp tế bào liên kết dưới biểu mô là một lớp mô liên kết có nhiều mạch máu, mạch bạch huyết và nhiều tế bào lympho. Những tế bào lympho này có thể đi vào lớp biểu mô.

Kết mạc là một niêm mạc lợp ở mặt trong của mi mắt, gọi là kết mạc mi và ở mặt trước của nhãn cầu, trừ vùng giác mạc, là kết mạc nhãn cầu.

3.1.4.1. Kết mạc mi (đã mô tả ở trên, phần 3.1.4)

3.1.4.2. Kết mạc nhãn cầu

Được tạo thành bởi:

- *Biểu mô.* Biểu mô kết mạc lợp mặt ngoài nhãn cầu thuộc biểu mô lát tầng không sừng hoá. Trong biểu mô có thể thấy một số tế bào tiết nhầy đơn độc hoặc họp thành đám để hình thành một tuyến trong biểu mô.
- *Mô liên kết dưới biểu mô.* Là mô liên kết thưa với nhiều mạch máu, mạch bạch huyết nhưng không có tế bào lympho. Ở đáy túi cùng, đặc biệt là ở góc ngoài của mi trên, có những tuyến nước mắt nhỏ (tuyến Krause).

Ở kết mạc nhãn cầu có nhiều tận cùng thần kinh giống như thể Meissner.

3.2. Tuyến nước mắt (tuyến lệ) và đường dẫn nước mắt

3.2.1. Tuyến nước mắt (tuyến lệ)

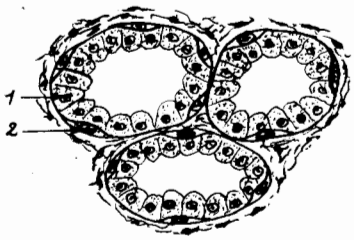

Hình 19.14. Các nang tuyến lệ

1. Tế bào chế tiết; 2. Tế bào cơ-biểu mô.

Có kích thước bằng hạt lạc, ở góc trên ngoài của xương hốc mắt. Tuyến lệ là những tuyến tiết nước thuộc loại ống -túi. Thành của túi tuyến được lợp bởi tế bào trụ. Trong bào tương của tế bào tuyến có nhiều giọt mỡ và những hạt chế tiết. Ngoài lớp tế bào chế tiết, có một lớp tế bào cơ-biểu mô, ngoài cùng là màng đáy (Hình 19.14). Các phần tận cùng của tuyến có lòng tương đối rộng.

Ở mặt trong các mi mắt, đặc biệt ở phần trên, gần bờ trên sụn mi có một số tuyến nước mắt nhỏ phụ, gọi là tuyến nước mắt sụn mi. Nước mắt hơi kiềm, chứa nhiều muối khoáng, ngoài ra còn có một enzym có khả năng diệt khuẩn.

Nước mắt rất cần để luôn luôn làm ẩm bề mặt của giác mạc và kết mạc, đồng thời có tác dụng di chuyển, đẩy những dị vật rơi vào mắt ra ngoài nhãn cầu.

3.2.2. Đường dẫn nước mắt

Nước mắt liên tục được sản sinh ra. Sau khi làm ướt, làm sạch khoang kết mạc, nước mắt đi vào túi kết mạc rồi đi tới góc trong mắt. Ở đây, hai mi mắt được cách nhau bởi một khoang tam giác gọi là hồ lệ. Hồ lệ là nơi tạm thời tập trung nước mắt. Từ đấy, nước mắt đi qua một lỗ nhỏ gọi là điểm lệ, ở bờ tự do của mỗi mi mắt, cạnh góc trong mắt. Hai ống lệ trên và dưới sẽ nối tiếp với nhau để mở chung vào trong túi lệ. Túi lệ được nối thông với đường mũi - lệ để đi vào hốc mũi (Hình 19.15).

Thành của ống lệ được tạo bởi mô liên kết có biểu mô lợp. Điểm lệ được lợp bởi biểu mô lát tầng không sừng hoá. Túi và ống dẫn lệ lợp bởi biểu mô trụ giả tầng, trong đó có nhiều tế bào hình đài.

3.3. Mô sinh lý học các bộ phận phụ của nhãn cầu

Mi mắt bảo vệ nhãn cầu, các tuyến tiết ra các chất làm trơn nhãn cầu. Chất bã của tuyến Meibomius làm cho bờ mi bao giờ cũng nhờn vì vậy nước mắt không bao giờ trào ra ngoài và những mi mắt nhắm được khít.

Nước mắt tiết ra bởi tuyến lệ có tác dụng làm cho phần nhãn cầu lộ ra ngoài không khí không bị khô và mi mắt dễ chớp. Sự lưu thông nước mắt qua những đường dẫn nước mắt được thực hiện nhờ sức hút của túi lệ.

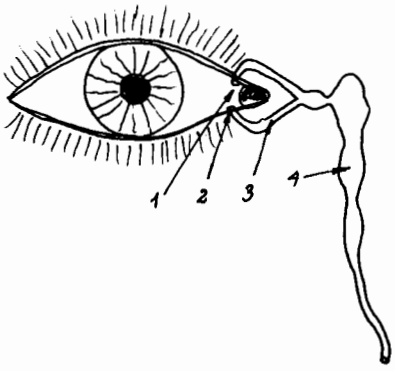

Hình 19.15. Sơ đồ đường dẫn nước mắt

1. Hồ lệ; 2. Điểm lệ; 3. Ống lệ;

4. Đường mũi lệ; 5. Túi lệ.

Chương 20

THÍNH GIÁC QUAN

Tai là bộ máy thính giác, vừa có chức năng nghe, vừa là cơ quan thăng bằng.

Tai được chia làm ba phần chính. Mỗi phần không chỉ khác với phần khác về mặt giải phẫu đại thể mà còn khác nhau cả về mặt mô học và về chức năng. Chức năng của cơ quan thính giác được tóm tắt trong sự biến đổi các sóng âm thanh thành những tín hiệu và những tín hiệu này được xử trí ở hệ thần kinh trung ương. Cơ quan thính giác được phân thành ba phần.

Phần thứ nhất, tai ngoài, nhận các sóng âm. Ở phần thứ hai, tai giữa, những sóng âm được chuyển thành những rung động cơ học của các xương thính giác. Những xương này, đến lượt mình, làm cho các khoang chứa đầy dịch của phần thứ ba, tai trong, tạo nguồn gốc của những xung động thần kinh đặc biệt, rồi những xung động này được dẫn tới hệ thần kinh trung ương bởi dây thần kinh thính giác.

Ngoài những bộ phận để phân tích âm, tai trong còn chứa các cơ quan tiền đình trực tiếp có liên hệ với chức năng giữ thăng bằng của cơ thể.

1. TAI NGOÀI

Tai ngoài gồm có loa tai và ống tai ngoài.

1.1. Loa tai

Được tạo thành bởi một tấm sụn chun, hình không đều, chiều dày 0,5-1mm, được bọc bởi một màng sụn có chứa nhiều sợi chun. Hai mặt của loa tai được lợp bởi da. Phần dưới của loa tai là dái tai. Đó là một khối mỡ có da bọc ngoài.

Da lợp loa tai có một mô liên kết dưới da rõ ràng, đặc biệt là ở vùng mặt sau tai, ở vùng này thường có một ít lông nhỏ cùng với một số tuyến bã. Các tuyến này đôi khi có kích thước khá lớn. Ở da lợp loa tai hiếm khi có tuyến mồ hôi và nếu có thì đó là những tuyến mồ hôi bé.

1.2. Ống tai ngoài

Là một ống có thành cứng, đi từ loa tai đến màng nhĩ, nối tiếp với sụn loa tai, do đó 1/3 ngoài được tạo bởi sụn chun, 2/3 trong là xương nên phần này được coi như một ống của xương thái dương (Hình 20.1).

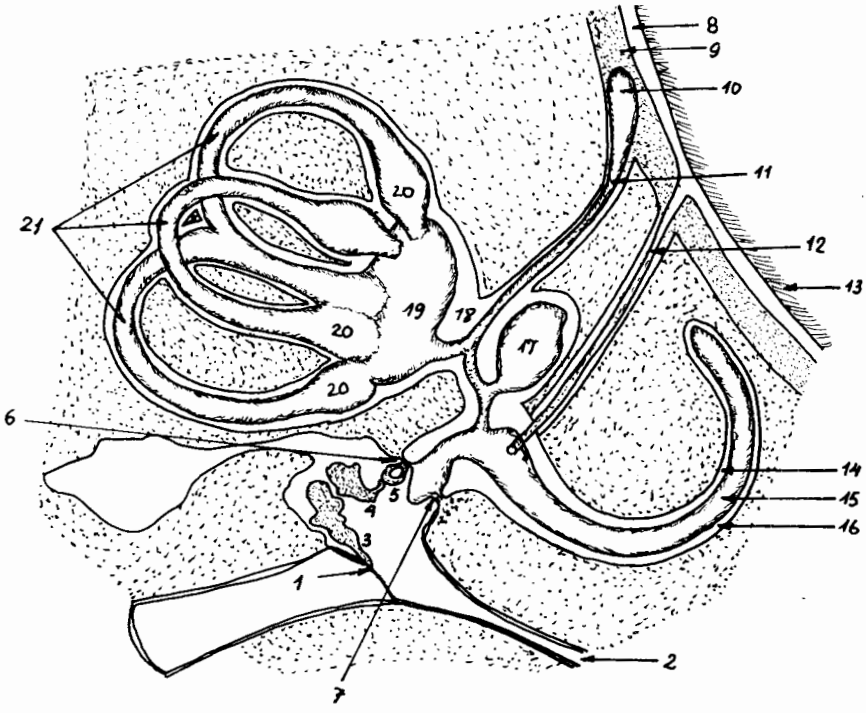

Hình 20.1. Sơ đồ cấu tạo tai người

1. Màng nhĩ; 2. Vòi Eustache; 3. Xương búa; 4. Xương đe; 5. Xương bàn đạp; 6. Cửa sổ bầu dục; 7. Cửa sổ tròn; 8. Khoảng dưới màng nhện; 9. Khoảng dưới màng cứng; 10. Túi nội bạch huyết; 11. Ống nội bạch huyết; 12. Ống ngoại bạch huyết; 13. Màng nhện; 14. Thang tiền đình; 15. Ống ốc tai; 16. Thang hòm nhĩ; 17. Túi nhỏ; 18. Tiền đình; 19. Túi bầu dục; 20. Bóng ống bán khuyên; 21. Ống bán khuyên.

Ống tai ngoài được lợp bởi da, trong có lông, nhiều tuyến bã và tuyến ráy tai. Da lợp ống tai ngoài mịn, không có nhú chân bì, thường gắn rất chặt chẽ với màng sụn và màng xương phía dưới. Da lợp vùng sụn của ống tai ngoài có nhiều lông có tác dụng ngăn cản các dị vật ở ngoài chui vào tai. Ở người già, số lông ở đây tăng lên nhiều. Da ở phần ngoài, của phần xương, ống tai ngoài cũng có các lông nhỏ, những tuyến bã nhưng không có tuyến mồ hôi.

Trong ống tai ngoài có một chất gọi là ráy tai, một chất màu nâu có tác dụng giữ cho da trong ống tai khỏi bị khô và khỏi sự xâm nhập của sâu bọ. Ráy tai là một hỗn hợp chất chế tiết của tuyến bã và tuyến ráy tai. Tuyến ráy tai là một loại tuyến mồ hôi đặc biệt thuộc loại tuyến ống cong queo, bài xuất theo kiểu bán huỷ. Mỗi ống tuyến được lợp xung quanh bởi một lớp tế bào biểu mô tuyến và ở phía ngoài lớp biểu mô này là một lưới tế bào cơ-biểu mô.

Ở giai đoạn tuyến không hoạt động,lòng tuyến rộng và lớp biểu mô tuyến có hình khối vuông. Trong thời gian hoạt động, tế bào biểu mô tuyến trở thành cao, có hình lăng trụ, lòng tuyến hẹp lại. Đường bài xuất của tuyến ráy tai mở hoặc lên mặt da, hoặc cùng với các tuyến bã mở vào vùng cổ các nang lông.

2. TAI GIỮA

2.1. Hòm nhĩ

Là một khoảng chống nhỏ, thành gồ ghề, nằm trong xương thái dương, phía trước thông với mũi, họng bởi ống tai (vòi Eustache), phía sau thông vào nhiều xoang nhỏ chứa đầy khí ở trong vùng chũm của xương thái dương.

Thành bên được tạo bởi màng nhĩ, thành giữa được tạo thành bởi mặt bên của thành xương của tai trong (Hình 20.1). Trong hòm nhĩ có chứa những xương thính giác, những gân thuộc hai cơ vân nhỏ (cơ căng màng nhĩ và cơ căng xương bàn đạp) nối với các xương, dây thần kinh, thùng màng nhĩ và mô liên kết.

Các xoang được lợp bởi biểu mô lát đơn, nhưng gần miệng ống tai, gần màng nhĩ, biểu mô lợp trở thành biểu mô vuông hay trụ, trên mặt có lông chuyển và về phía họng là biểu mô trụ giả tầng.

Trong tai giữa có một dẫy ba xương, có khớp nối với nhau: xương búa, xương đe, xương bàn đạp. Những xương này, về phía trong, đính vào cửa sổ bầu dục bởi xương bàn đạp và phía ngoài dính vào màng nhĩ bởi xương búa. Ba xương này nối với nhau, xương nọ với xương kia bởi những khớp giả điển hình và được giữ trong hòm nhĩ bởi những dây chằng nhỏ. Lớp niêm mạc lợp khoang màng nhĩ chùm lên những xương trong hòm nhĩ và dính chặt chẽ với màng của chúng.

2.2. Màng nhĩ

Là một màng hình bầu dục, hơi lồi, trông giống như một cái nón gần phẳng, đỉnh của nó hướng về điểm giữa. Hình nón của màng nhĩ được bảo tồn, không bị thay đổi vì mặt trong của nó được dính vào xương búa.

Màng nhĩ được tạo tành bởi hai lớp sợi tạo keo, những tế bào sợi dẹt giống như ở gân. Màng nhĩ có một vùng mềm ở phần trước trên, nơi đây không có sợi tạo keo, được gọi là màng schrapnell.

Ở lớp ngoài của màng nhĩ, những sợi tạo keo có hướng nan hoa bánh xe, còn lớp trong, các sợi có hướng vòng. Ngoài những sợi tạo keo, màng nhĩ còn có một lưới sợi chun mảnh, chủ yếu tập trung ở vùng trung tâm và vùng ngoại vi của màng nhĩ.

Mặt ngoài màng nhĩ được che phủ bởi một lớp da mỏng không có lông và các phần phụ thuộc. Mặt trong của màng được lợp bởi niêm mạc hòm nhĩ, có độ dày 20-40 micromet. Lớp niêm mạc này được tạo thành bởi một lớp biểu mô lát đơn hay vuông đơn. Phía dưới biểu mô là mô liên kết đệm trong có sợi tạo keo và những mao mạch.

2.3. Vòi Eustache (ống thính giác)

Bắt nguồn từ thành trước hòm nhĩ, ống thính giác hay vòi Eustache kéo dài về phía trước giữa rồi hướng xuống dưới khoảng 4cm đến một lỗ mở ra thành sau -bên của mũi họng. 2/3 ống được tạo bởi sụn, và ở vùng gần hòm nhĩ bởi xương.

Miếng sụn chống đỡ ống thính giác nằm chiếm phần lớn giữa lòng ống và một cái mào sụn đi dọc suốt chiều dài ống. Sụn ở thành ống tai phần lớn là sụn chun, những vùng eo nó trở thành sụn trong.

Lòng ống thính giác có hình dẹt theo mặt phẳng đứng, trở nên rộng ở đầu sát với họng và độ lớn của lòng ống giảm đi thành một khe ở chỗ nối

giữa phần sụn với xương (vùng eo) rồi sau đó lại rộng ra trên đường đi đến xương thái dương.

Ống tai được lợp bởi niêm mạc có độ dày thay đổi. Ở đoạn xương của ống tai, niêm mạc tương đối mỏng, mảnh, gồm một lớp biểu mô trụ thấp có lông chuyển, phía dưới biểu mô là lớp đệm mỏng, dán chặt vào màng xương. Biểu mô lớp phần sụn của ống là biểu mô trụ giả tầng, tạo thành bởi những tế bào trụ cao, một số lớn là những tế bào có lông chuyển.

Về phía lỗ thông với họng, niêm mạc có nhiều tuyến ống - túi chia nhánh chế tiết chất nhầy đổ vào lòng ống tai. Có sự thay đổi đáng kể giữa các cá thể về sự phân bố những tế bào có lông chuyển với những tế bào hình dài tiết nhầy cũng như mức độ phát triển của các thành phần của tuyến.

Gần chỗ ống tai mở vào họng, trong lớp đệm của niêm mạc thường tập trung mô bạch huyết để tạo thành hạnh nhân vòi (Gerlach).

Ống tai thường xuyên đóng kín, khi nuốt hay khi ngáp, lòng ống tai được mở một thời gian ngắn làm cho áp suất trong hòm nhĩ bằng với áp suất ở bên ngoài.

3. TAI TRONG (hay mê đạo)

Tai trong hay mê đạo được tạo thành bởi một loạt những túi và ống chứa dịch (nội bạch huyết) nằm tự do trong những hốc xương có hình tương ứng trong phần xương đá của xương thái dương. Trong hốc đó có chứa đầy dịch (ngoại bạch huyết) (Hình 20.1).

Do đó hệ thống những túi và ống nằm trong các hốc xương đó được coi như nằm lơ lửng trong khối ngoại bạch huyết. Nói cách khác, giữa những cấu trúc màng và thành xương của những hốc có chứa ngoại bạch huyết. Các hốc đó được coi như phần nối tiếp của khoảng nhện màng não, còn ngoại bạch huyết có thành phần cấu tạo giống dịch não tuỷ.

Toàn bộ những hốc xương đó gọi là tai trong xương và toàn bộ những túi và ống nằm trong tai trong xương gọi là tai trong màng.

3.1. Tai trong xương

Gồm có hai khoang lớn: tiền đình có chứa *túi bầu dục* (utricule) và *túi nhỏ* (saccule). Về phía giữa trước có *ống ốc tai* (cochlée) hình xoắn ốc, trong đó có chứa *cơ quan Corti* (Hình 20.1).

3.1.1. Tiền đình

Tiền đình là một khoang hình bầu dục, không đều, phần ở giữa phình rộng. Phía sau tiền đình thông với ba cái ống riêng biệt. Ra khỏi tiền đình, mỗi ống đi theo một đường bán cung để trở lại tiếp nối với tiền đình. Đó là những *ống bán khuyên*, có một chỗ phình gọi là *bóng* của ống bán khuyên. Tùy theo vị trí của từng ống, người ta gọi là ống bán khuyên: trên, ngang và sau.

3.1.2. Ốc tai

Phía trước giữa tiền đình nối thông với ốc tai trong xương, ốc tai trong xương gồm một phức hợp ống xoắn theo hình xoáy ốc (khoảng hai vòng rưỡi), xung quanh một trụ xương xốp gọi là trụ ốc. Trụ ốc cũng có hình xoáy giống ốc tai. Trong trụ ốc có chứa hạch thần kinh cũng có hình xoáy ốc.

Đáy của trụ ốc là điểm đầu của lỗ tai trong. Thân của các nơron hai cực được thấy có trong hạch xoáy ốc. Hạch có hướng đi xoáy ốc giống trụ ốc, dọc theo thành trong của ốc tai (Hình 20.8). Những sợi ngoại vi của tế bào hai cực đi từ trụ ốc đến tới các tế bào thính giác của cơ quan Corti. Lòng của ốc tai trong xương có đường kính 30-35mm (ở tai người). Suốt dọc đường đi, ốc tai trong xương được chia làm hai vùng: vùng bên trong có chứa xương (lá xương xoáy ốc) và phần ngoài chứa sợi xơ (lá màng xoắn ốc). Phần ngoài, chứa sợi sơ này gọi là màng đáy (màng nền). Nơi giao tiếp giữa màng đáy và thành ngoài của ốc tai, màng xương dày lên và tạo thành một cấu trúc riêng biệt gọi là dây chằng xoáy ốc, nhưng cấu trúc này lại không có tính chất của một dây chằng điển hình về phương diện mô học. Về phía trước ống ốc tai được phân chia bởi một màng mỏng, màng tiền đình (màng Reissner), đi chéo từ lá xoáy ốc đến thành ngoài của ốc tai trong xương (Hình 20.8).

Khi cắt ngang ốc tai trong xương thấy có ba phòng: phòng trên là *thang tiền đình*, phòng dưới là *thang màng nhĩ*, phòng giữa (phòng trung gian) gọi là *thang giữa* hay *ống ốc tai* (Hình 20.8).

Ống ốc tai, một phần của hệ thống nội bạch huyết, được nối thông với phần tiền đình của mê đạo màng bởi ống nối nhỏ. Thang hòm nhĩ và thang tiền đình chứa ngoại bạch huyết. Thang tiền đình kéo dài đến tận mặt trong của cửa sổ bầu dục. Thang màng nhĩ được tận cùng ở cửa sổ tròn. Ở đỉnh của ống ốc tai, hai thang tiền đình và thang màng nhĩ thông với nhau bởi một lỗ thông nhỏ gọi là helicotrema (Hình 20.2).

3.2. Tai trong màng

Là tập hợp những cấu trúc màng nằm trong tai trong xương, tai trong màng gồm (Hình 20.2):

3.2.1. Túi bầu dục (utricule)

Ở phần trên tiền đình thông với ba ống bán khuyên, nằm trong những ống bán khuyên xương qua 5 miệng ống bán khuyên. Sát miệng các ống bán khuyên, thành ống phình ra. Chỗ đó được gọi là bóng của ống bán khuyên (Hình 20.1 và 20.2).

3.2.2. Túi nhỏ (saccule)

Cũng nằm trong tiền đình, nối với túi bầu dục và ống ốc tai bởi những ống nhỏ gọi là ống nối. Những ống nối tập hợp với nhau tạo thành ống nội bạch huyết tận cùng bằng một đầu bịt kín ở khoang dưới màng cứng gọi là túi nội bạch huyết (Hình 20.1 và 20.2). Túi nhỏ thông với ống ốc tai nằm trong xương của ốc tai (Hình 20.1 và 20.2).

3.2.3. Cấu tạo mô học của vết và mào thính giác

Mặt trong của tai trong màng được lợp bởi biểu mô lát đơn. Ở những vùng tiếp xúc với dây thần kinh tiền đình và dây thần kinh ốc tai, lớp biểu mô này biệt hoá thành những cơ quan đặc biệt, những cơ quan cảm thụ, gồm:

- *Những cơ quan thăng bằng:* những vết thính giác, những mào thính giác.
- *Cơ quan thính giác:* Cơ quan Corti (Hình 20.2).

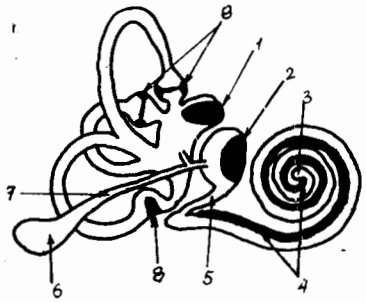

Hình 20.2. Sơ đồ tai trong màng

1,2. Vết thính giác; 3. Tịt chỏm; 4. Cơ quan Corti; 5. Ống nối; 6. Túi nội hạch huyết; 7. Ống nội bạch huyết; 8. Mào thính giác.

3.2.2.1. Mào thính giác

Là chỗ lồi lên theo chiều ngang của biểu mô lợp mặt trong của thành các bóng ống bán khuyên (Hình 20.2).

Trên mặt biểu mô của các mào có một màng dạng keo, không có tế bào, do chất gelatin tạo thành. Trong màng này không có tinh thể (Hình 20.3).

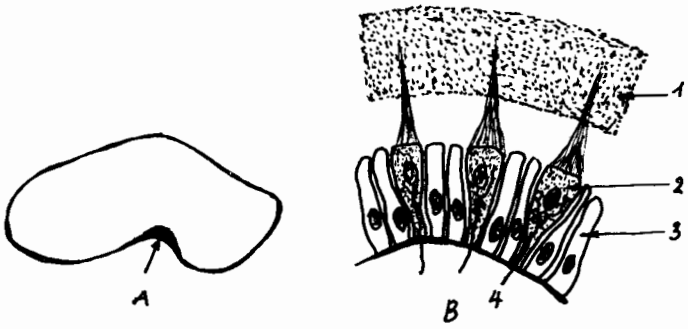

Hình 20.3. Mào thính giác

A. Mào thính giác (mũi tên chỉ) B. Cấu trúc vi thể của mào thính giác.

1. Màng dạng keo; 2. Tế bào cảm giác; 3. Tế bào chống đỡ; 4. Sợi thần kinh.

3.2.2.2. Vết thính giác

Là vùng biểu mô của túi bầu dục và túi nhỏ dày lên tạo thành một màng phẳng (Hình 20.2). Trên mặt lớp biểu mô của vết thính giác cũng có một màng do một chất tạo keo tạo thành. Trong màng đó có chứa những tinh thể carbonat Ca gọi là màng nhĩ thạch (Hình 20.4).

Biểu mô của vết và mào thính giác đều được tạo thành bởi hai loại tế bào: tế bào cảm giác phụ (tế bào loại Golgi I và II) và tế bào chống đỡ. Những tế bào cảm giác phụ còn gọi là những tế bào có lông, tế bào thính giác.

Trên mặt những tế bào này có những lông dài vùi trong chất dạng keo. Những lông này là loại lông không chuyển động. Trong số các lông, có một sợi lông điển hình có hạt đáy vì vậy chúng được gọi là tế bào có lông. Những tế bào cảm giác được sắp xếp xen kẽ nhau bởi những tế bào chống đỡ.

Có hai loại tế bào cảm giác phụ:

– *Tế bào cảm giác phụ loại Golgi I.* Là loại tế bào có hình cái chai cổ ngắn, hẹp, nhân tế bào nằm ở cực đáy, được vây quanh bởi ít hay nhiều ti thể. Các ti thể còn có thể thấy từng đám ở ngọn tế bào, trực tiếp ngay dưới mặt tự do của tế bào (Hình 20.5). Trên mặt tự do của tế bào có những vi nhung mao đặc biệt hay những lông có chiều dài đáng

kể, ngoài ra còn có một lông điển hình. Trong bào tương của tế bào có lưới nội bào nhẵn và có hạt, các ribosom họp thành polysom hay tự do, phía trên nhân có bộ Golgi.

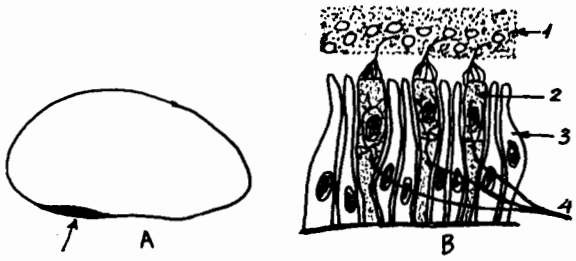

Hình 20.4. Vết thính giác

A. Vết thính giác (mũi tên chỉ); B. Cấu trúc vi thể của vết thính giác.

1. Màng nhĩ thạch (có tinh thể carbonat Ca); 2. Tế bào cảm giác;

3. Tế bào chống đỡ; 4. Sợi thần kinh.

Phía dưới vùng cổ, tế bào được vây quanh bởi một nhánh tận cùng sợi thần kinh có hình chén (hình đài hoa). Những nhánh này là nhánh tận cùng của sợi thần kinh tiền đình đến. Nhánh tận cùng của sợi thần kinh này lớn và do đó có khả năng dẫn truyền nhanh.

– *Tế bào cảm giác phụ kiểu Golgi II*

Tế bào cảm giác phụ kiểu Golgi II là những tế bào trụ, có nhân hình cầu nằm ở bất kỳ độ cao nào trong tế bào. Thường là những nhân của các tế bào này tạo thành một dải nhân nằm cao hơn các nhân tế bào cảm giác phụ kiểu Golgi I.

Trong bào tương của tế bào có nhiều lưới nội bào nhẵn, bộ Golgi phát triển mạnh, nhiều ti thể nằm xung quanh nhân (Hình 20.6). Phần đáy tế bào tiếp xúc với các cúc tận cùng của những sợi thần kinh. Những cúc tận cùng này là những đầu tận cùng của số lơn những sợi thần kinh có đường kính tương đối nhỏ. Các đầu tận cùng này có hai loại:

+ *Những tận cùng không hạt* chứa những túi sáng màu thuộc những sợi thần kinh đến, dẫn thông tin đến hệ thần kinh trung ương.

+ *Những tận cùng có hạt* thuộc những sợi thần kinh đi, chứa những túi sẫm màu. Những sợi này tiếp xúc với những tế bào kiểu Golgi II.

Trên mặt tự do (cực ngọn) của các tế bào cảm giác phụ kiểu Golgi II cũng có những lông không chuyển động, trong đó có một lông điển hình có hạt đáy.

Quan sát dưới kính hiển vi điện tử thấy mặt tự do của cả hai loại tế bào cảm giác phụ kiểu Golgi I và II đều được đặc hiệu bởi sự có một lông điển hình duy nhất và 50-100 lông thẳng (không điển hình). Những lông đó thực chất là những vi nhung mao biệt hoá cao và được coi là những lông không chuyển động.

Các lông đều được bọc ở ngoài bởi một màng bào tương và phía đáy của chúng co hẹp lại. Chất nền của các lông hình như là những tơ, ở trục trung tâm có độ đậm đặc điện tử cao hơn và được tạo thành bởi những tơ mảnh xếp song song theo hướng thẳng đứng. Phần trung tâm của lông tiếp tục đi xuống phía dưới và phần đáy của lông thì hẹp. Các lông được xếp đặt trên mặt tế bào thành những dẫy liên tiếp. Các lông có chiều cao tăng dần từ 1 micromet đến 100 micromet. Những lông dài hơn nằm ở phía tế bào có lông điển hình. Lông điển hình có nguồn gốc từ thể đáy. Có 9 cặp ống ngoại vi điển hình và hai ống trung tâm, hai ống trung tâm kết thúc một cách đột ngột sau khi đi ra khỏi thể đáy.

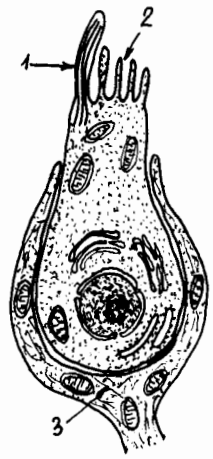

Hình 20.5. Tế bào cảm giác phụ kiểu Golgi I

1. Lông điển hình;
2. Lông không chuyển động;
3. Tận cùng sợi thần kinh.

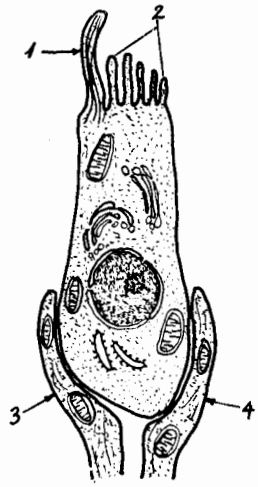

Hình 20.6. Tế bào cảm giác phụ kiểu Golgi II

1. Lông điển hình;
2. Lông không chuyển động;
3,4. Tận cùng sợi thần kinh.

Một sợi rễ kéo dài từ thể đáy đến bào tương của phía đối diện, nơi mà những lông bất động tụ họp lại. Tuy rằng các lông được coi như không chuyển động nhưng thường vẫn được gọi là lông chuyển.

Cả hai loại tế bào cảm giác phụ kiểu Golgi I và II đều có một màng tận hay bản vỏ (trame terminal hay plaque cuticulaire) rất đậm đặc với dòng điện tử, trực tiếp ngay ở phía dưới màng bào tương của mặt ngọn tế bào. Cấu trúc này có độ dày 0,5 micromet hay hơn nữa nhưng không có ở vùng có thể đáy (Hình 20.7). Ở cả hai loại tế bào cảm giác phụ đều có những lưới nội bào có hạt, nhưng cũng có những túi và ống nhẵn (không có hạt). Còn có cả những túi rộng, có đường kính 20nm trong những tế bào cảm giác phụ kiểu Golgi II. Bộ Golgi ở loại tế bào này cũng rất phát triển và nằm gần nhân. Đặc điểm của các tế bào cảm giác phụ Golgi I là sự có mặt một số lượng lớn những ống siêu vi ở vùng bào tương trên cực ngọn tế bào, phía dưới màng tận.

Bản chất của sự tiếp xúc synap giữa hai loại tế bào cảm giác phụ với những tận cùng của các sợi thần kinh tiền đình hoàn toàn khác nhau (Hình 20.7).

Ở tế bào cảm giác phụ kiểu Golgi I, tận cùng dây thần kinh đến bao quanh tế bào có dạng hình đài hoa. Ở đáy tế bào, khoảng gian bào giữa màng bào tương và màng sợi trục rộng khoảng 30nm. Những cấu trúc thẳng đậm màu gồm một quầng những túi synap nhỏ bao quanh một giải (hoặc tấm) đậm đặc đối với dòng điện tử (giống như cấu trúc gọi là "synap hình băng" được tạo thành bởi sợi trục của tế bào que với những sợi nhánh của tế bào hai cực ở võng mạc). Cấu trúc synap đặc biệt này được coi như những synap hoá học.

Những tế bào cảm giác phụ kiểu Golgi II khác với những tế bào cảm giác phụ kiểu Golgi I ở chỗ chúng không được bao quanh bởi tận cùng thần kinh hình đài hoa mà được bao quanh bởi một số lớn những cúc tận cùng riêng biệt nằm sát vào phần đáy tế bào. Những synap hình băng thường gặp ở phần đối diện với các cúc tận cùng có hạt nằm rải rác (Hình 20.7), và ở nơi đó màng bọc của các cức tận cùng có thể dày lên tạo thành synap hình băng.

Sự kích thích hữu hiệu đến những tế bào cảm giác (tế bào có lông) của tiền đình là sự vận động của đầu theo những vị trí thuộc các mặt phẳng khác nhau. Điều nói trên, đến lượt mình lại tạo ra sự vận động của nội bạch huyết. Tình trạng này tác động bằng cách bắt đầu tạo xung động trong dây thần kinh tiền đình đến.

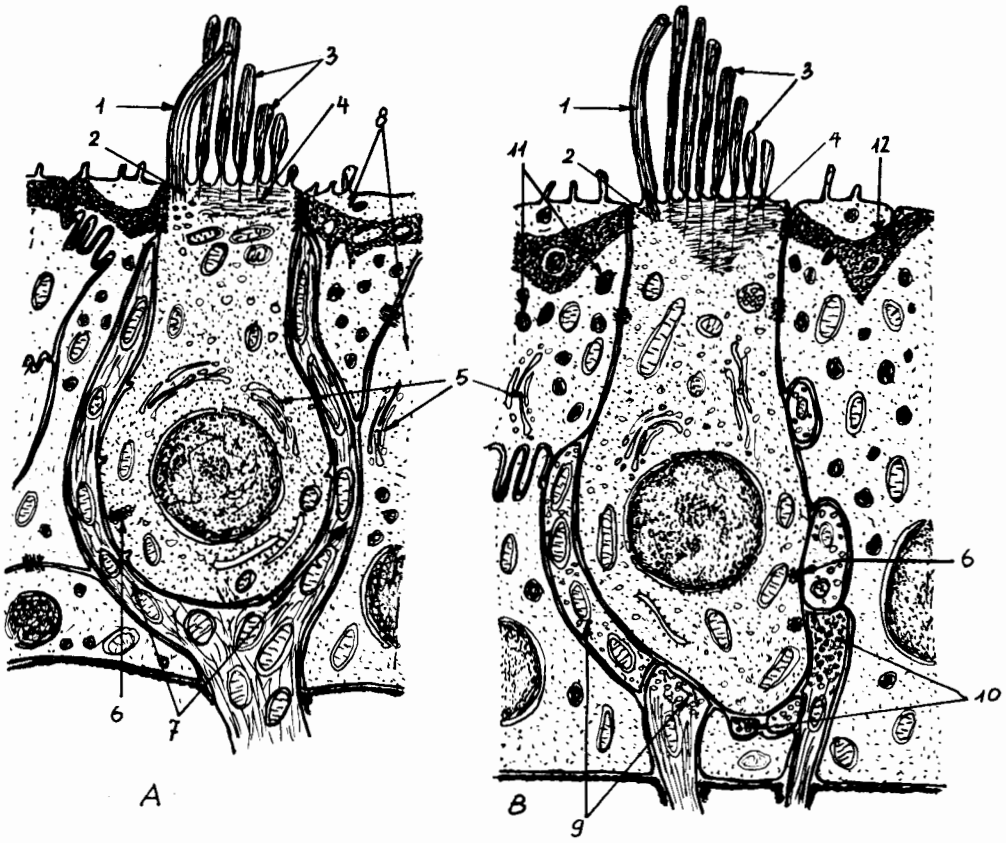

Hình 20.7. Cấu trúc siêu vi của những tế bào cảm giác (tế bào có lông ở tiền đình kiểu Golgi I (A) và II (B))

1. Lông điển hình; 2. Hạt đáy; 3. Lông không chuyển động; 4. Màng tận của tế bào có lông kiểu Golgi I; 5. Bộ Golgi; 6. Synap hình băng; 7. Tận cùng hình đài hoa của sợi thần kinh đến; 8. Tế bào chống đỡ; 9. Những tận cùng sợi thần kinh đến; 10. Những tận cùng sợi thần kinh đi; 11. Các hạt trong tế bào chống đỡ; 12. Màng tận của tế bào chống đỡ.

– *Những tế bào chống đỡ.* Là những tế bào hình trụ nằm trên màng đáy. Nhân tế bào nằm ở cực đáy, gần đáy của biểu mô cảm giác. Thân tế bào xoắn vặn thất thường, không có quy luật, vì vậy không thể quan sát toàn bộ tế bào trong một thiết đồ, mà trong một thiết đồ thường chỉ nhìn thấy nhiều đoạn khác nhau của nhiều tế bào.

Trong bào tương của tế bào có nhiều hạt tiết chế, nhiều ống siêu vi, ti thể, bộ Golgi phát triển mạnh.

Chức năng của các tế bào chống đỡ chưa được biết đầy đủ. Có thể là các tế bào này tham gia vào sự nuôi dưỡng những tế bào cảm giác hoặc có thể tham gia vào sự chuyển hoá của nội bạch huyết.

Những nghiên cứu bằng chất đồng vị đánh dấu (A^{35}) và sắt dạng keo cho người ta thấy rằng những tế bào chống đỡ tổng hợp và chế tiết những glycosaminoglycan sulfat.

Ở những cạnh nghiêng của mào thính giác (ở thành ống bán khuyên), có nhiều nếp gấp của màng bào tương ở cực đáy và có nền bào tương đậm đặc chứa những không bào lớn, trong có chất dưới dạng những hạt.

– *Màng dạng keo (không có tinh thể), màng nhĩ thạch (có tinh thể carbonat Ca), nhĩ thạch (otolite).*

+ Phía trên ngọn những lông của các tế bào biểu mô lợp các vết thính giác (ở túi bầu dục và túi nhỏ), có một cái màng trong đó có những tinh thể nhỏ (3-5 micromet), những nhĩ thạch. Nhĩ thạch là những tinh thể được tạo thành bởi carbonat Ca và một loại protein. Màng này được gọi là màng nhĩ thạch. (Hình 20.4).

Màng dạng keo là một màng gélatin, không có tế bào, không có nhĩ thạch, nằm trên mặt ngọn các lông của những tế bào biểu mô lợp các mào thính giác (Hình 20.3). Màng dạng keo được tạo bởi glycoprotein, có độ nhớt cao hơn các thành phần khác của nội bạch huyết.

– *Ống nội bạch huyết (Hình 20.2).*

Những tế bào gặp ở các phần khác nhau của hệ tiền đình về cơ bản là giống nhau từ vùng này đến vùng khác. Nhưng ở thành ống nội bạch huyết có những tế bào được biệt dược hoá để thực hiện chức năng hấp thụ nhưng về mặt cấu tạo, những tế bào đó lại khác không giống với các tế bào khác ở màng tiền đình. Trái với các túi khác của tai trong màng, ống nội bạch huyết thường chứa những phần còn lại của các tế bào thuộc các loại khác nhau. Nồng độ chất điện giải trong bạch huyết chứa trong ống nội bạch huyết cũng khác so với nội bạch huyết được đựng trong các phần khác của tai trong.

Về phương diện mô học, người ta thấy các tế bào lợp thành ống nội bạch huyết là những tế bào dạng khối vuông sẽ trở thành tế bào trụ cao. Thành túi bạch huyết (Hình 20.2) có hai loại tế bào trụ khác nhau. Một loại

tế bào trụ sẫm màu, có một nhân to, hình dáng không nhất định. Mặt tự do của những tế bào này không có gì đặc biệt. Còn mặt đáy tế bào được bọc bởi một màng có nhiều nếp gấp. Loại tế bào trụ thứ hai sáng màu hơn, trên mặt tự do của tế bào được đặc hiệu bởi sự xuất hiện những vi nhung mao dài và trong bào tương có nhiều không bào vi ẩm và những không bào lớn. Màng ở đáy những tế bào này tương đối bằng phẳng, không có những nếp gấp. Có điều người ta nhận thấy rõ ràng là túi nội bạch hkuyết có hoạt động như một nơi hấp thụ nội bạch huyết và những tế bào thực bào tự do (những đại thực bào, những bạch cầu đa nhân trung tính) có thể vượt qua lớp biểu mô vào trong để bao bọc và tiêu hoá các vụn tế bào và những dị vật nằm trong nội bạch huyết.

3.2.4. Chức năng của các mào và các vết thính giác

Những mào và những vết thính giác là những cấu trúc thuộc tiền đình, có sự biệt hoá rất cao và có liên quan tới sự giữ thăng bằng.

Những mào nhạy cảm với sự chuyển động vòng. Chuyển động vòng gây ra dòng chuyển động của nội bạch huyết. Dòng chuyển động của nội bạch huyết, đến lượt mình, tạo ra chuyển động ngang của màng dạng keo nằm trên mặt biểu mô lợp các mào.

Những vết thính giác là những cấu trúc đặc biệt đáp ứng với gia tốc thẳng, thí dụ chuyển động về phía trước giống như gia tốc sinh ra khi chiếc ô tô di chuyển. Nhờ mật độ lớn màng nhĩ thạch có khuynh hướng rời khỏi mặt của vết. Chuyển động đó đẩy các lông và khởi đầu một xung động trong sợi thần kinh tiền đình.

3.2.5. Ống ốc tai

Là một ống biệt hoá cao, phụ thuộc vào túi nhỏ, thông với túi nhỏ bởi một ống nhỏ, ngắn.

Ống ốc tai là một ống màng xoáy ốc, ở đó người ta thấy có cơ quan thính giác gọi là cơ quan Corti và một số vùng đặc biệt thực hiện các chức năng khác.

3.2.5.1. Màng tiền đình (màng Reissner)

Màng tiền đình là một màng mỏng, chạy từ phần giữa của ống ốc tai đến thành ngoài của ốc tai (Hình 20.8), màng này được tạo thành bởi hai lớp biểu mô phân cách nhau bởi màng đáy. Mặt biểu mô trông về phía thang tiền đình thì vùng giữa của các tế bào có chứa nhân cho nên vùng đó

phình vào lòng của thang tiền đình. Mặt lợp biểu mô trông vào ống ốc tai, các tế bào có nhiều vi nhung mao. Còn mặt đáy thì màng tế bào lồng vào màng đáy. Những tế bào của lớp biểu mô này có liên quan tới sự vận chuyển nước và chất điện giải.

3.2.5.2. Vết mạch

Nằm ở phần trên ngoài của thành ống ốc tai (Hình 20.8)

Biểu mô lợp mặt màng tiền đình tiếp tục đi ra phía ngoài của ống ốc tai cùng với những tế bào của lớp đáy, tạo nên một biểu mô tầng gồm hai hàng tế bào gọi là vết mạch. Trong lớp biểu mô này có một lưới mao mạch phong phú.

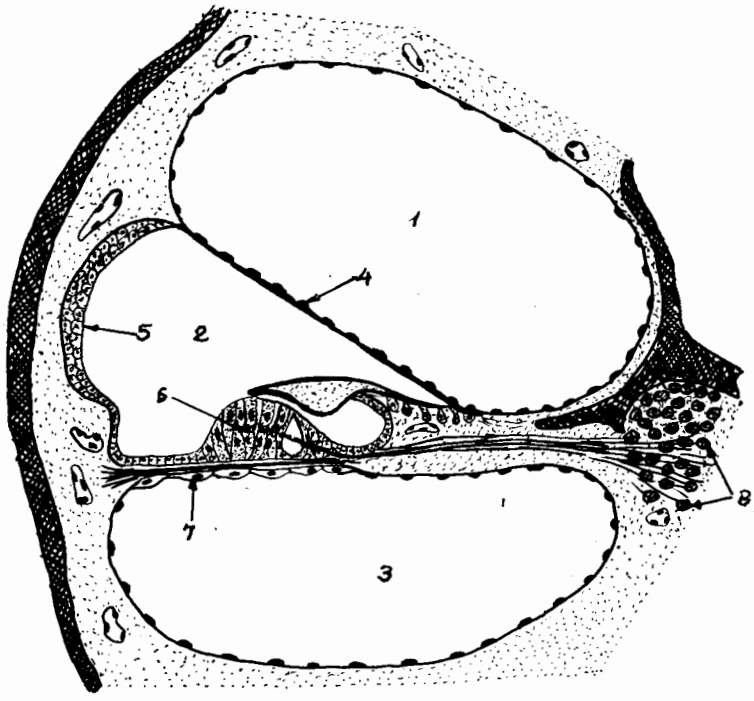

Hình 20.8. Sơ đồ cấu tạo ốc tai (cắt ngang)

1. Thang tiền đình; 2. Ống ốc tai; 3. Thang hòm nhĩ; 4. Màng tiền đình; 5. Vết mạch; 6. Cơ quan Corti; 7. Màng đáy; 8. Tế bào thần kinh (trong hạch thần kinh xoắn ốc); 9. Bờ xoắn ốc.

Bằng kính hiển vi quang học, có thể phân biệt trong biểu mô có hai loại tế bào: *tế bào đáy* nhạt màu và những tế bào thuộc lớp trên sẫm

màu, còn được gọi là *tế bào bờ*. Trong bào tương của tế bào này có rất nhiều ti thể.

Dưới kính hiển vi điện tử, có thể phân biệt một loại thứ ba, gọi là những tế bào trung gian giữa tế bào đáy và tế bào bào bờ. Tuy nhiên rất khó phân biệt loại tế bào gọi là tế bào trung gian với tế bào đáy. Trên mặt tự do của tế bào bờ thay đổi tuỳ giống vật. Những tế bào bờ ở vết mạch tai người, mặt tự do có thể nhẵn, hoặc có vi nhung mao. Còn ở phần đáy những tế bào đó, mảng tế bào có những nếp gấp sâu gọi là mê lộ. Những mê lộ này chia đáy tế bào thành những khoang bào tương có chứa những ti thể.

Các tế bào đáy và tế bào trung gian có ít ti thể, nhưng lại có nhiều dải bào tương kết hợp với nhau và với tế bào bờ. Những mao mạch từ ngoài đi vào vết mạch theo chiều dọc và được bao quanh bởi những dải bào tương của các tế bào trung gian và tế bào bờ.

Người ta cho rằng vết mạch có thể tham gia vào sự chế tiết nội bạch huyết. Các tế bào bờ có khả năng vận chuyển các ion. Từ đó, người ta cho rằng vết mạch có khả năng giữ cho lượng ion trong nội bạch huyết không thay đổi.

3.2.5.3. Cơ quan Corti

Là một phức hợp những tế bào biểu mô biệt hoá rất cao và rất nhạy cảm với những rung động được truyền đi bởi những sóng âm. Cơ quan Corti nằm trên màng đáy và được trải ra suốt chiều dài của ống ốc tai và lồi vào trong lòng ống ốc tai (Hình 20.8 và 20.9). Cơ quan Corti được tạo thành bởi:

- *Những tế bào thính giác (tế bào cảm giác hay tế bào có lông)* là những tế bào thu nhận những rung động cơ học tạo ra bởi sóng âm;
- *Những tế bào chống đỡ* gồm nhiều loại: tế bào cột (hay tế bào trụ), tế bào ngón tay, tế bào bờ, tế bào Hensen, Claudius, Boettecher.
- Những tế bào thính giác của cơ quan Corti. Giống như những tế bào cảm giác của những mào và những vết thính giác ở tiền đình, ở cơ quan Corti, cũng có hai loại tế bào cảm giác (tế bào có lông). Mặt tự do của tế bào thính giác cũng có những lông không chuyển động trừ một lông điển hình. Cực đáy của tế bào có tiếp xúc synap với những tận cùng của các sợi thần kinh thuộc dây thần kinh ốc tai (Hình 20.9). Các tế bào thính giác nằm trên chỗ lõm hình chén (hình đài hoa) ở cực ngọn tế bào ngón tay. Những tế bào thính giác trong xếp thành một dẫy tế bào suốt dọc theo chiều dài ống ốc tai. Những tế bào thính giác ngoài tạo thành ba dẫy tế bào. Ở tai người có thể có bốn hoặc năm dẫy.

+ *Những tế bào thính giác trong*. Rất giống những tế bào kiểu Golgi I ở tiền đình. Chúng là những tế bào tương đối thấp, hình chai có cổ hơi thu nhỏ (Hình 20.5). Mặt tự do của tế bào có những lông có cấu tạo giống những lông của tế bào cảm giác ở tiền đình.

Thân tế bào có chứa nhiều Ribosom nằm rải rác, những túi có đường kính 20nm nằm xen.

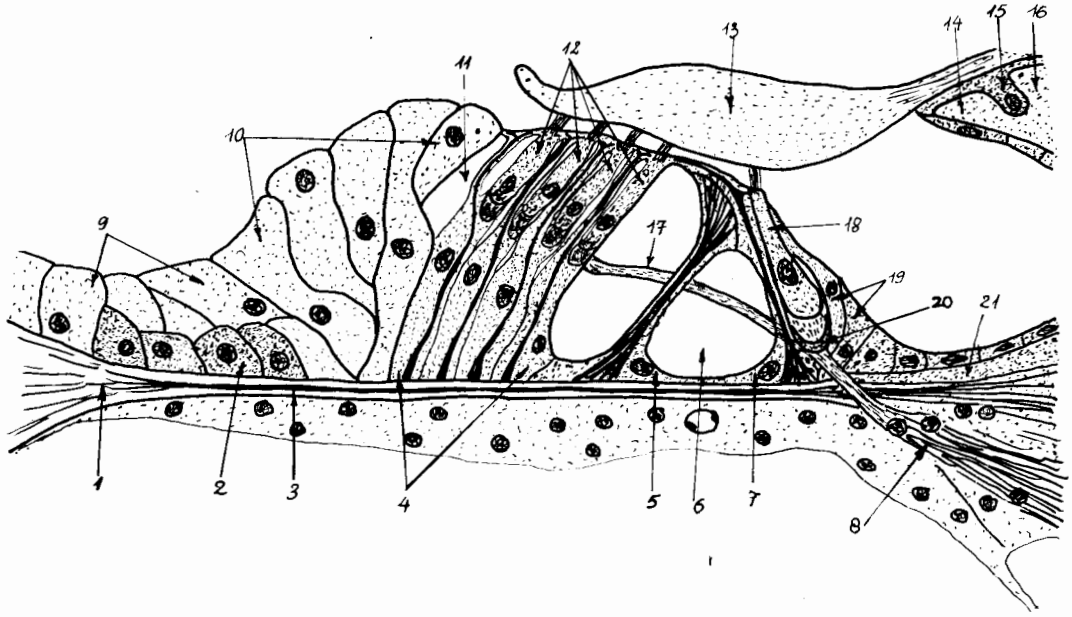

Hình 20.9. Sơ đồ cấu tạo cơ quan Corti (cắt qua phần trên của vòng xoắn ốc thứ nhất của ống ốc tai người)

1. Dây chằng xoắn ốc; 2. Tế bào Boettcher; 3. Màng đáy; 4. Các tế bào ngón tay ngoài; 5. Tế bào cột ngoài; 6. Đường hầm Corti (đường hầm trong); 7. Tế bào cột trong; 8. Nhánh dây thần kinh thính giác; 9. Tế bào Claudius; 10. Tế bào Hensen; 11. Đường hầm ngoài; 12. Các tế bào cảm giác ngoài; 13. Màng nóc; 14. Môi tiền đình; 15. Tế bào gian răng; 16. Răng thính giác; 17. Nhánh dây thần kinh thính giác; 18. Tế bào cảm giác trong; 19. Tế bào Claudius; 20. Tế bào ngón tay trong; 21. Môi hòm nhĩ.

Với những túi lớn hơn thuộc hệ lưới nội bào nhẵn. Các ti thể tập trung nhiều ở vùng dưới gần sát với màng tận (Hình 20.7) và cả ở phía đáy tế bào. Diện tích synap của tế bào thính giác trong kéo dài suốt mặt đáy tế bào đến ngang mức với nhân tế bào. Những tận cùng của sợi thần

kinh được tiếp xúc với tế bào thính giác trong, phần lớn có những túi rải rác và được coi là những đầu tận cùng của các sợi thần kinh thuộc dây thần kinh ốc tai. Người ta cho rằng những chỗ dày lên của các màng trước và màng sau synap và của những synap hình băng đánh dấu những vị trí truyền xung động của synap. Những tiếp xúc với nơi dày lên của màng trước và màng sau synap thường hay được thấy giữa những sợi thần kinh có nhiều túi và có những sợi thần kinh tới, chính xác là trước khi những sợi thần kinh tới, được liên hệ với tế bào thính giác trong. Rất nhiều những sợi thần kinh có nhiều túi được gặp ở phía dưới các tế bào thính giác trong, được coi là những sợi có bản chất của những sợi thần kinh đi.

+ *Những tế bào thính giác* ngoài có cấu trúc khác với những tế bào thính giác trong. Vì vậy người ta nghĩ rằng hai loại tế bào này thực hiện những chức năng khác nhau.

Những tế bào thính giác ngoài là những tế bào hình trụ thuộc loại tế bào cảm giác kiểu Golgi II. Những tế bào này họp thành 3-4 dãy, đứng trên chỗ lõm ở cực ngọn của 3-4 dãy tế bào ngón tay ngoài. Ở đáy của những tế bào thính giác ngoài có những tận cùng của những sợi thần kinh ốc tai đi tới để tạo synap với những tế bào đó (Hình 20.9).

Trên mặt tự do của những tế bào thính giác ngoài có những lông giống những lông của các tế bào thính giác trong. Tuy nhiên số hàng lông của những tế bào thính giác ngoài có nhiều hơn. Chiều dài của các lông đó thay đổi: ở vùng ngoại vi, các lông dài, còn ở vùng trung tâm, chúng ngắn đi. Trực tiếp ngay dưới màng tận, có thể thấy các chất vùi màu đậm đặc giống như những hỗn hợp lipid lẫn với thành phần của lưới nội bào nhẵn. Thường những ti thể tập trung trong bào tương ở phần đáy tế bào xếp dọc theo những cạnh tế bào liên quan tới một hay nhiều dẫy túi có bề mặt nhẵn nằm thẳng hàng và song song với màng bào tương.

Phần đáy tế bào thính giác ngoài tạo synap với những sợi thần kinh đến và đi (Hình 20.7). Những sợi thần kinh đến có nguồn gốc từ dây thần kinh ốc tai. Các synap nói trên có chỗ dày của màng trước và màng sau syna và ở một số loài có cả loại synap hình băng, nhưng có nhiều túi synap.

Trong bào tương của tế bào thính giác ngoài có một cái bể dẹt duy nhất song song với màng bào tương và kéo dài dọc theo synap đi, gọi là "bể trên synap"

– *Những tế bào chống đỡ của cơ quan Corti.* Có nhiều loại tế bào chống đỡ ở cơ quan Corti. Những tế bào này có một số đặc điểm chung: chúng

đều là những tế bào cao, dẹt, kéo dài suốt từ màng đáy đến mặt tự do của cơ quan Corti và đều chứa những tơ trương lực nhìn được rõ ràng.

Các tế bào chống đỡ gồm có: những tế bào cột (trụ) trong và ngoài, những tế bào ngón tay trong và ngoài, những tế bào bờ, những tế bào Hensen.

Bên trong cơ quan Corti có đường hầm Corti trong (Hình 20.9). đó là một ống dọc theo suốt chiều dài ống ốc tai. Thành của đường hầm được giới hạn ở hai cạnh bởi những hàng tế bào cột trong và cột ngoài, có đáy nằm trên màng đáy.

+ *Tế bào cột trong.* Các tế bào cột trong có đáy rộng, có thân tế bào dài, hình nón và có phần đầu kéo dài lên phía trên (Hình 20.10).

- Đáy của tế bào cột trong có hình tam giác, rộng, trong chứa nhân. Đáy tế bào nằm trên màng đáy.
- Thân tế bào dài, hướng chéo lên phía trên, tạo thành một góc nhọn đối với màng đáy. Từ mỗi cạnh của đường hầm các thân của các tế bào cột được cách nhau bởi một khe, qua đó đường hầm Corti thông với những hốc liên tế bào kể cả đường hầm ngoài hay khoang Nuel.
- Đầu của các tế bào cột trong được nối với đầu tế bào cột ngoài ở phía đối diện.

Dáng vẻ đặc trưng của những tế bào này là ở chỗ những tơ trương lực của chúng được nhuộm màu đậm đặc. Các tơ đó đi từ đáy tế bào, qua thân tế bào hẹp hình trụ để đến tận cùng ở những phức hợp liên kết trên phần đầu tế bào (Hình 20.9). Ở đó đầu tế bào rộng ra thành một đầu tận cùng dẹt để nối với những tế bào cột bên cạnh và với những tế bào thính giác trong. Sự tiếp xúc giữa những tế bào cột trong và cột ngoài là một vùng đặc biệt rộng và tạo thành cấu trúc chống đỡ cơ học đảm bảo sự bền vững.

+ *Tế bào cột ngoài.* Những tế bào cột ngoài là những tế bào dài hơn những tế bào cột trong (Hình 20.10). Đáy của các tế bào này nằm trên màng đáy, tiếp giáp với đáy của tế bào cột trong. Thân tế bào giống thân tế bào cột trong nhưng mặt tự do của tế bào có hình dáng hơi khác. Đầu tế bào cột ngoài được nối với đầu tế bào cột trong. Những tế bào cột ngoài tạo thành lớp áo phía ngoài nằm trên dãy tế bào ngón tay.

Trong tế bào cột ngoài cũng có sự có mặt của những sợi tơ trương lực đi từ đáy tế bào đến tận đỉnh (đầu) tế bào. Đầu tế bào nở rộng ra tạo thành

mọt bờ mỏng để nối với đầu của những tế bào cột bên cạnh và cả với những tế bào cảm giác.

Thân tế bào cột ngoài dài và chéo hơn tế bào cột trong. Còn thân tế bào cột trong ngắn và lồi lõm.

Số lượng những tế bào cột trong khoảng 5600, tế bào cột ngoài ít hơn, khoảng 3800. Trung bình cứ ba tế bào cột trong liên kết với hai tế bào cột ngoài.

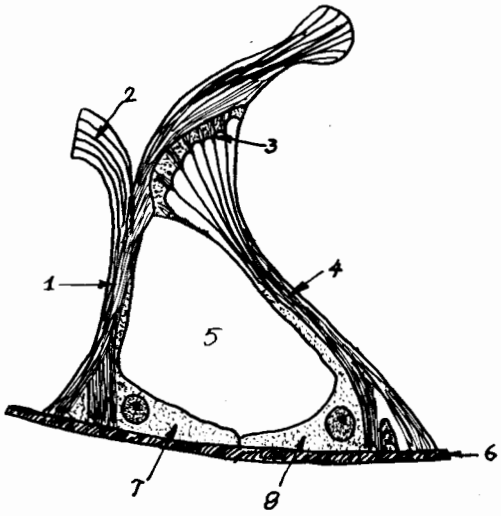

Hình 20.10. Sơ đồ cấu tạo tế bào các cột trong và ngoài

1. Thân tế bào cột trong; 2. Đầu tế bào cột trong; 3. Đầu tế bào cột ngoài; 4.Thân tế bào cột ngoài; 5. Đường hầm Corti; 6. Màng đáy; 7. Chân tế bào cột trong; 8. Chân tế bào cột ngoài.

+ *Tế bào ngón tay.* Là những tế bào hình trụ, nằm hai bên bờ đường hầm Corti. Người ta chia ra hai loại tế bào ngón tay: Tế bào ngón tay trong và tế bào ngón tay ngoài (hay tế bào Deiters).

+ *Tế bào ngón tay trong.* Những tế bào ngón tay trong xếp thành một dẫy ở mặt trong những tế bào cột trong và bao bọc hoàn toàn những tế bào thính giác trong. Khác với dẫy tế bào ngón tay ngoài không có khoảng gian bào rộng giữa những tế bào chống đỡ với những tế bào thính giác.

Những sợi dây thần kinh đến và đi được đỡ bởi những tế bào ngón tay trong. Sự liên quan giữa những tế bào chống đỡ và những tế bào thính giác

trong hoàn toàn giống sự liên hệ giữa những tế bào chống đỡ với những tế bào cảm giác của hệ tiền đình.

+ *Tế bào ngón tay ngoài (tế bào Deiters).* Các tế bào ngón tay ngoài hợp thành 3-4 dãy ở mặt ngoài của những tế bào cột ngoài (Hình 20.9).

Các tế bào ngón tay ngoài là những tế bào hình trụ, đáy nằm trên màng đáy. Cực ngọn của chúng bao quanh 1/3 dưới của cực đáy tế bào thính giác ngoài, đồng thời bao những bó sợi thần kinh đến và đi khi những sợi này đi tới cực đáy của các tế bào thính giác.

2/3 trên của tế bào thính giác ngoài không có các tế bào khác bao quanh nhưng nằm trong một khoảng chứa đầy dịch (khoảng Nuel) thông với đường hầm trong qua các khe giữa những tế bào cột. Chất dịch nằm trong khoang Nuel và trong đường hầm trong rõ ràng được phân cách với những khoang nội bạch huyết hay ngoại bạch huyết. Do đó chất dịch có thể có cấu tạo khác với nội bạch huyết hay ngoại bạch huyết.

+ *Tế bào Hensen.* Là những tế bào hình trụ cao, xếp thành nhiều dãy ở cạnh ngoài những tế bào ngón tay ngoài nhất, tạo thành bờ ngoài của cơ quan Corti. Cực ngọn của những tế bào này có những vi nhung mao. Chiều cao của các tế bào Hensen giảm dần từ trong ra ngoài (Hình 20.9). Giữa hàng tế bào Hensen nằm trong cùng với hàng tế bào ngón tay ngoài, cũng có một khoảng gọi là đường hầm ngoài, thông với đường hầm trong (đường hầm Corti). Hàng tế bào Hensen ngoài cũng tiếp xúc với những tế bào Claudius.

+ *Tế bào Claudius.* Là những tế bào khối vuông nằm phía ngoài của hàng tế bào Hensen phía ngoài cùng. Ở sườn trong của cơ quan Corti chỉ có tế bào Claudius.

+ *Tế bào Boettchers.* Là những tế bào đa diện hợp thành những đám nhỏ tế bào nằm giữa những tế bào Claudius và màng đáy. Bào tương của tế bào Boettchers thẫm màu hơn tế bào Claudius và tế bào Hensen (Hình 20.9). Người ta cho rằng những tế bào Boettchers là những tế bào có chức năng hấp thụ và chế tiết.

+ *Tế bào bờ.* Những tế bào ngón tay trong tiếp tục vào phía trong thành một dãy tế bào mảnh, có chiều cao giảm dần. Đó là những tế bào bờ. Những tế bào này xác định biên giới trong của cơ quan Corti.

– *Bờ xoắn ốc.* Ở góc trong của thang giữa (ống ốc tai), mô liên kết của màng xương ở mặt trên của lá xương xoắn ốc lồi vào thang giữa gọi là

bờ xoắn ốc (Hình 20.8). Mép của bờ xoắn ốc ở phía trên rãnh xoắn ốc trong. Hai mép của rãnh được gọi là môi tiền đình và môi hòm nhĩ. Trong thân của bờ xoắn ốc các sợi liên kết được sắp xếp theo hướng dọc thẳng đứng để tạo ra những cấu trúc đặc biệt gọi là rãnh thính giác (Hình 20.9) của Huschke. Giữa các sợi tạo keo có những tế bào sợi hình sao. Dọc theo mép trên của bờ xoắn ốc, xen giữa các răng thính giác có những tế bào gọi là tế bào gian răng (Hình 20.9). Các tế bào gian răng tiết ra chất để tạo thành màng nóc.

- *Màng nóc.* Là một màng mỏng, nối từ môi tiền đình đến những mặt tự do của tế bào thính giác ngoài và tiếp xúc với những lông ở cực ngọn tế bào thính giác. Phần trong của màng nóc mỏng, còn phần ngoài dày lên. Màng nóc có những sợi và có đường kính 40 micromet do protein tạo thành và các sợi ấy được liên kết với nhau bởi nhữngglycosaminoglycan.

3.2.6. Chức năng nghe của tai

Tai ngoài thu nhận tiếng động. Màng nhĩ biến đổi tiếng động thành những rung động. Những rung động đó được truyền tới làn di chuyển bạch huyết chứa trong khoang tiền đình qua những dãy xương con và qua cửa sổ bầu dục, lan tới ngoại bạch huyết trong thang nhĩ và tới cửa sổ tròn. Sự di chuyển ngoại bạch huyết này làm lay động màng tiền đình và màng đáy của ống ốc tai. Vì màng nóc tương đối cứng, trong khi đó các tế bào có lông của cơ quan Corti lại lay động theo màng đáy mà chúng nằm trên đó, nên các lông của tế bào có lông bị kích thích. Xung động thần kinh xuất hiện, truyền qua các tận cùng thần kinh hướng tâm tới thân các tế bào thần kinh nằm ở hạch xoắn ốc tai. Xung động thần kinh theo dây thần kinh ốc tai chuyển về não để phân tích và được nhận thức là sóng âm thanh.

3.2.7. Dây thần kinh của tai trong

Tai trong được phân bố bởi dây thần kinh sọ não số VIII. Dây thần kinh này gồm hai phần có chức năng hoàn toàn khác nhau và có những mối quan hệ trung tâm: dây thần kinh tiền đình và dây thần kinh ốc tai (Hình 20.11).

Mỗi dây gồm có những sợi thần kinh đến chính của những cơ quan cảm giác và những sợi thần kinh đi ngược chiều (feed-back) của hệ thần kinh trung ương. Thân của các tế bào thuộc sợi đến là những tế bào hai cực họp thành hai hạch thần kinh ngoại vi: hạch thần kinh xoắn ốc hay hạch

thần kinh ốc tai ở trong trụ ốc và hạch thần kinh tiền đình (hạch Scarpa) ở lỗ thính giác ngoài của xương thái dương.

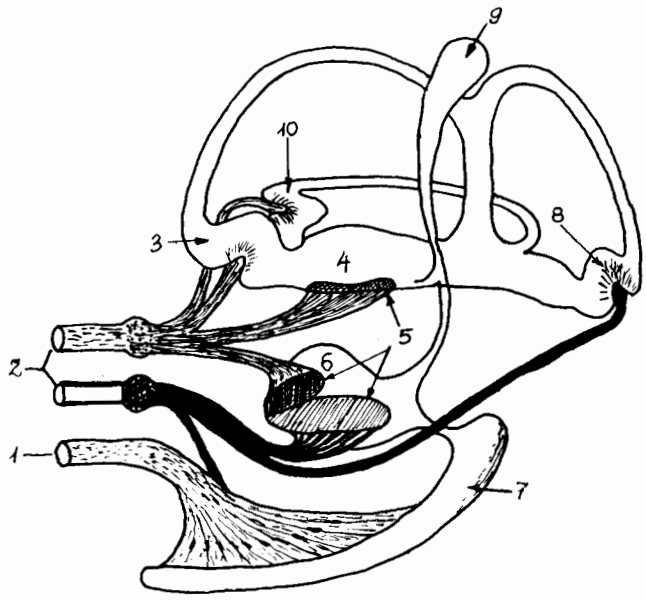

Hình 20.11. Sơ đồ phân bố các dây thần kinh trong tai trong màng (ở thỏ)

1. Dây thần kinh ốc tai; 2. Dây thần kinh tiền đình; 3. Bóng ống bán khuyên trước; 4. Túi bầu dục; 5. Các vết (ở thành túi bầu dục và túi nhỏ); 6. Túi nhỏ; 7. Ống ốc tai; 8. Bóng ống bán khuyên sau; 9. Túi nội bạch huyết; 10. Bóng ống bán khuyên ngang.

Dây thần kinh tiền đình chia làm hai nhánh: nhánh trên và nhánh dưới (Hình 20.11). Nhánh trên phân bố cho mào bóng bán khuyên ngang, mào bóng bán khuyên trước, vết ở túi bầu dục và túi nhỏ. Nhánh dưới phân bố cho mào bóng bán khuyên sau và phần lớn vết ở túi nhỏ. Ngoài ra còn có một nhánh nhỏ đi tới nối với dây thần kinh ốc tai.

Những thân của các tế bào hai cực trong các hạch thần kinh tiền đình và ốc tai được bọc bởi một lớp myelin kéo dài tới sợi trục. Các sợi trục của dây thần kinh ốc tai mất myelin khi chúng vượt qua lỗ mở ra của lá xương xoắn ốc dưới những tế bào thính giác trong.

Ở đây dây thần kinh tiền đình, bao myelin tồn tại đến tận các dây đi vào vùng cảm giác.

TÀI LIỆU THAM KHẢO

1. *W.Bloom and D.W.Fawcett.* Tratado de Histologia (Tracucão em Português). Decima edicão. Intermericana, Rio de Janeiro 1977.

2. *W.Bloom and D.W.Fawcett.* A texbook of histology. Twelfth edition. Chapman and Hall, New York, London 1994

3. *G. Dubreuil et A. Baudrimont.* Manuel théorique et pratique d'Histologie. 5 e édition. Vigot Frères Editeurs. 1959

4. *V.G. Eliseeva.* Mô học. Nhà xuất bản Quốc gia các tài liệu Y học. Mockba 1963 (Nguyên bản tiếng Nga)

5. *Finn Geneser.* Textbook oj histology. 1rst Edition. 2nd printing. Lea and Febiger. Philadelphia USA 1986

6. *Finn Calos Junqueira, Jose Carneiro, Robert O.kelly.* Basic Histology. Sixth Edition. Appleton and Lange - Norwalk, Connecticut/San Mateo. California 1989

7. *Luiz Carlos Junqueira E D.zago.* Embriologia medica e comparada. Terceira edicão. Editora Guanabara Koogan SA. Rio de janeiro 1982.

8. *C. Girod et J.C.Czyba.* Cours sur la Biologie de la Reproduction. Fasc. l. Les appoareils génitaux. Simep éditeurs Lyon 1968.

9. *William J. Larsen Ph.D.* Human Embryology. Churchill Livingstone. New York, London, Edinburgh, Melbourne. Tokyo. First Published in 1993.

10. *J.Poirier. J.L. Ribadeau Dumas.* Abrégés d'Histologie. Masson Paris 1981

3211. *Carl. Swanson. Peter Webster.* The Cell (Bản dịch tiếng Nga). Nhà xuất bản "Thế giới" ("Mup:), Mackba 1980.

12. *Schering Foundation Workshop IV.* Spermatogenesis - Fertilization - Contraception – Molecular. Cellular and Endocrine Evenis in Male Reproduction. Springer Verlag. Berlin, Heidelberg, New York 1992.

13. *Trương Cam Cống, Phạm Phan Địch, Nguyễn Văn Ngọc, Đỗ Kính.* Mô học-Phôi thai học đại cương. Nhà xuất bản Y học, Hà Nội 1977.

14. *Phạm Phan Địch, Nguyễn Văn Ngọc, Đỗ Kính.* Tế bào học - Mô học - Phôi thai học. Nhà xuất bản Y học, Hà Nội 1964.

15. *Phạm Phan Địch, Trịnh Bình, Đỗ Kính.* Bài giảng Mô học - Phôi thai học. Nhà xuất bản Y học, Hà Nội 1994.

16. *Phạm Phan Địch, Trịnh Bình, Đỗ Kính.* Mô học – Nhà xuất bản Y học, Hà Nội 1998.

NHÀ XUẤT BẢN Y HỌC

MÔ HỌC

Chịu trách nhiệm xuất bản

HOÀNG TRỌNG QUANG

Biên tập: BS. NGUYỄN THỊ TỐT

Sửa bản in: NGUYỄN THỊ TỐT

Trình bày bìa: CHU HÙNG

In 1.000 cuốn, khổ 19x27cm tại Xưởng in Nhà xuất bản Y học.

Giấy phép xuất bản số: 62-97/XB-QLXB ngày 6/2/2004.

In xong và nộp lưu chiểu quý I năm 2004.

Tìm đọc:

- *Mô phôi răng miệng.*
- *Phôi thai học người.*

NHÀ XUẤT BẢN Y HỌC

Địa chỉ: 352 Đội Cấn - Ba Đình - Hà Nội

Điện thoại: 04.7625934 - 7627819 - Fax: 84.4.7625923

E-mail: xuatbanyhoc@netnam.vn

MS $\frac{61 - 610.3}{YH - 2004}$ 97 - 2004

GIÁ: 74.000Đ