booksmedicos.org

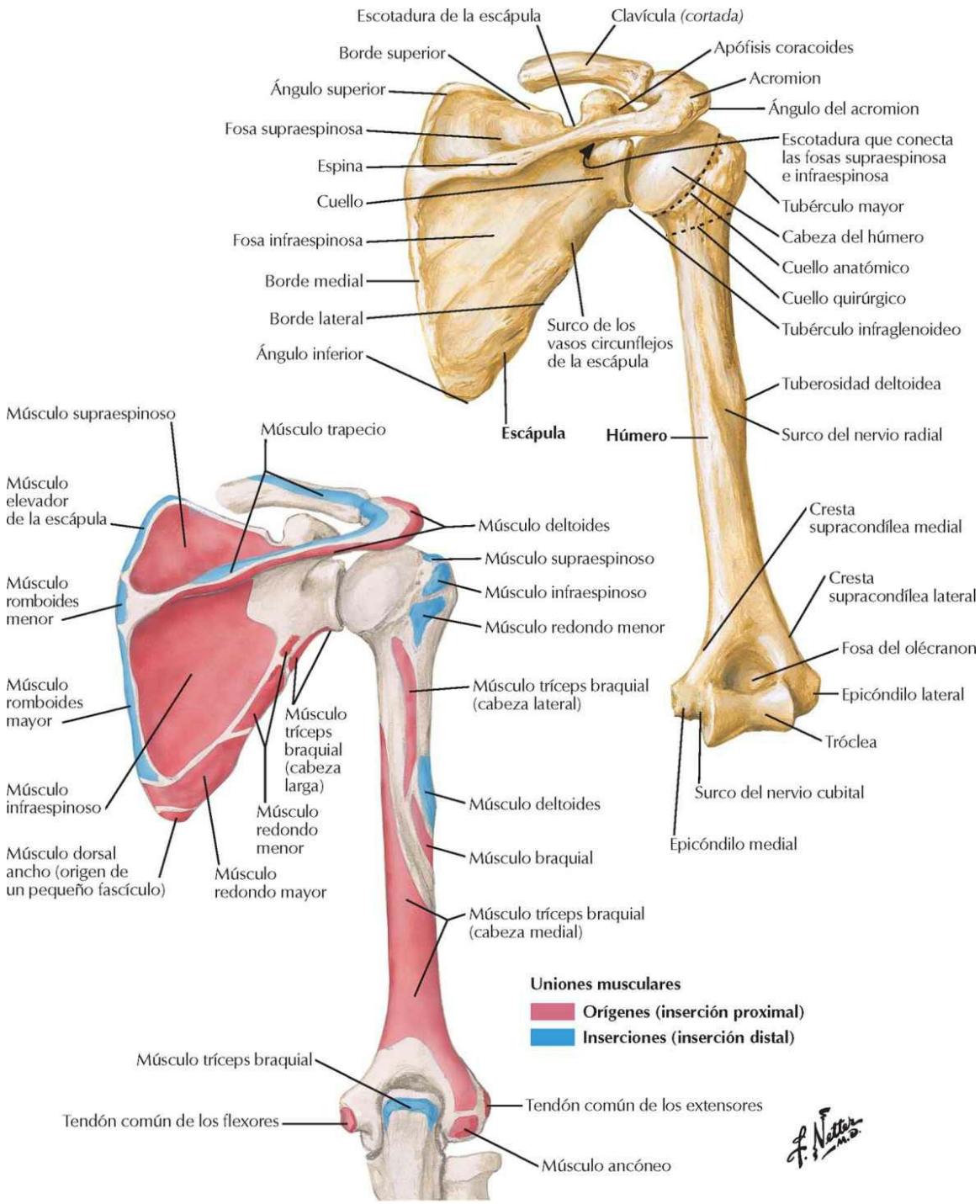

Hombro: radiografía anteroposterior

Véase también lámina 409