Submit 52 Poltekkes Kemenkes Semarang

FATIMAH HATTA - Analisis Rekonstruksi Slice Thickness Terhadap Informasi Anatomi Pada Pemeriksaan MSCT Sinus P...

KTI 2025

Perpustakaan Poltekkes Kemenkes Semarang

Politeknik Kesehatan Kemenkes Semarang

Document Details

Submission ID

trn:oid:::1:3335977327

Submission Date

Sep 11, 2025, 7:27 PM GMT+7

Download Date

Sep 11, 2025, 7:51 PM GMT+7

File Name

P1337430224175_turnitin_51cd66ffa5f85ff2ba6540c15d991d95.docx

File Size

7.5 MB

105 Pages

11,154 Words

68,037 Characters

32% Overall Similarity

The combined total of all matches, including overlapping sources, for each database.

Filtered from the Report

- Bibliography
- Quoted Text

Top Sources

30% Internet sources
5% Publications
10% Submitted works (Student Papers)

Integrity Flags

0 Integrity Flags for Review

No suspicious text manipulations found.

Our system's algorithms look deeply at a document for any inconsistencies that would set it apart from a normal submission. If we notice something strange, we flag it for you to review.

A Flag is not necessarily an indicator of a problem. However, we'd recommend you focus your attention there for further review.

Top Sources

30% Internet sources
5% Publications
10% Submitted works (Student Papers)

Top Sources

The sources with the highest number of matches within the submission. Overlapping sources will not be displayed.

1	Internet	
	prin.or.id	8%
2	Internet	
	jurnal.arkainstitute.co.id	2%
3	Student papers	
	Universitas Negeri Padang	2%
4	Internet	
	journal.ikopin.ac.id	2%
5	Student papers	
	Politeknik Kesehatan Kemenkes Semarang	1%
6	Internet	
	pdfcoffee.com	1%
7	Internet	
	perpustakaan.rsmoewardi.com	<1%
8	Student papers	
	Postgraduate Schools - Limkokwing University of Creative Technology	<1%
9	Internet	
	docplayer.info	<1%
10	Internet	
	ejurnal.stie-trianandra.ac.id	<1%
11	Internet	
	repository.poltekkes-smg.ac.id	<1%

12 Internet
text-id.123dok.com <1%

13 Internet
lib.unnes.ac.id <1%

14 Internet
epdf.pub <1%

15 Internet
ejournal.poltekkes-smg.ac.id <1%

16 Internet
jurnal.stikeskesosi.ac.id <1%

17 Internet
123dok.com <1%

18 Publication
Peter Fleckenstein, Jørgen Tranum-Jensen, Peter Sand Myschetzky. "Anatomy in ... <1%

19 Internet
ejournal.pari.or.id <1%

20 Internet
eprints.ums.ac.id <1%

21 Internet
jurnal.stikeskesdam4dip.ac.id <1%

22 Student papers
Universitas Diponegoro <1%

23 Internet
pt.scribd.com <1%

24 Student papers
Politeknik Negeri Bandung <1%

25 Internet
eprints.umm.ac.id <1%

26 Internet

portalradiografi.web.id <1%

27 Student papers

Stockholms universitet <1%

28 Student papers

Universitas Respati Indonesia <1%

29 Internet

www.repository.poltekkes-kdi.ac.id <1%

30 Internet

repository.unej.ac.id <1%

31 Internet

docobook.com <1%

32 Internet

repository.its.ac.id <1%

33 Internet

tibehafid.blogspot.com <1%

34 Internet

id.123dok.com <1%

35 Internet

repository.stikesawalbrospekanbaru.ac.id <1%

36 Internet

www.scribd.com <1%

37 Student papers

LL DIKTI IX Turnitin Consortium Part V <1%

38 Internet

repository.univawalbros.ac.id <1%

39 Student papers

Universitas Jenderal Soedirman <1%

40 Internet
digilib.uns.ac.id <1%

41 Internet
repository.unib.ac.id <1%

42 Student papers
Oxford Brookes University <1%

43 Internet
repositorio.upagu.edu.pe <1%

44 Internet
myradiology19.blogspot.com <1%

45 Internet
repository.uin-suska.ac.id <1%

46 Internet
eprints.poltekkesjogja.ac.id <1%

47 Internet
zulfitriani28.blogspot.com <1%

48 Publication
Sopian Rejeki, Sulhan Hadi. "PENGARUH STORE ATMOSPHERE TERHADAP MINAT B... <1%

49 Internet
ejournal.seaninstitute.or.id <1%

50 Internet
karyatulisilmiah.com <1%

51 Internet
sahabatafterego.blogspot.com <1%

52 Student papers
Universitas Sumatera Utara <1%

53 Student papers
University College Dublin (UCD) <1%

54 Internet
digilib.uin-suka.ac.id <1%

55 Internet
etd.repository.ugm.ac.id <1%

56 Internet
etheses.uin-malang.ac.id <1%

57 Internet
garuda.kemdikbud.go.id <1%

58 Internet
repositori.unud.ac.id <1%

59 Internet
www.readbag.com <1%

60 Publication
Jonathan McConnell. "Computed Tomography Protocols", Wiley, 2011 <1%

61 Publication
Zulfa Dirza Sudirman, I Made Lana Prasetya, I Made Adhi Mahendrayana. "ANALI... <1%

62 Internet
adoc.pub <1%

63 Internet
archive.org <1%

64 Internet
ibn.idsi.md <1%

65 Internet
idoc.pub <1%

66 Internet
journal.uwhs.ac.id <1%

67 Internet
katakatamutiarau.wordpress.com <1%

68 Internet
repo.upertis.ac.id <1%

69 Publication
Suci Madurini, I Putu Eka Juliantara, Triningsih Triningsih. "PERBANDINGAN EVAL... <1%

70 Student papers
Sultan Agung Islamic University <1%

71 Publication
Yoktobriyati Kurnia, Ni Putu Rita Jeniyanthi, Desak Nyoman Mahayani. "ANALISIS... <1%

72 Internet
e-repository.perpus.iainsalatiga.ac.id <1%

73 Internet
eprints.walisongo.ac.id <1%

74 Internet
patents.google.com <1%

75 Internet
repositori.uin-alauddin.ac.id <1%

76 Internet
repository.uigm.ac.id <1%

77 Internet
repository.unimugo.ac.id <1%

78 Publication
Leny Anggraeni. "ANALISIS PROSEDUR PEMERIKSAAN CT SCAN SINUS PARANASAL... <1%

79 Internet
eprints.undip.ac.id <1%

80 Publication
Nani Lasiyah, Choirul Anam, Eko Hidayanto, Geoff Dougherty. "Automated slice s... <1%

81 Internet
jfu.fmipa.unand.ac.id <1%

82 Internet

ejrnm.springeropen.com <1%

83 Student papers

State Islamic University of Alauddin Makassar <1%

ANALISIS REKONSTRUKSI SLICE THICKNESS TERHADAP INFORMASI ANATOMI PADA PEMERIKSAAN MSCT SINUS PARANASAL POTONGAN CORONAL DENGAN KLINIS TUMOR SINONASAL DI RUMAH SAKIT TK.II PELAMONIA MAKASSAR

Skripsi
Diajukan sebagai salah satu syarat untuk menyelesaikan
Pendidikan di Program Studi Teknologi Radiologi Pencitraan,
Program Sarjana Terapan

Kemenkes
Poltekkes Semarang

Diajukan Oleh:

FATIMAH HATTA
NIM. P1337430224175

PROGRAM STUDI TEKNIK RADIOLOGI PENCITRAAN
JURUSAN TEKNIK RADIODIAGNOSTIK DAN RADIOTERAPI POLITEKNIK KEMENTRIAN KESEHATAN SEMARANG
2025

HALAMAN PENGESAHAN SKRIPSI

Judul Skripsi : Analisis Rekosntruksi Slice Thickness Terhadap Informasi Anatomi Pada Pemeriksaan MSCT Sinus Paranasal Potongan Coronal Dengan Klinis Tumor Sinonasal Di Rumah Sakit Tk. II Pelamonia Makassar

Nama : Fatimah Hatta

NIM : P1337430224175

Telah dilakukan Ujian Hasil Skripsi dan diperbaiki sesuai dengan saran-saran dari Anggota Penguji 1.

Semarang, 06-08-2025
Anggota Penguji 1,

(Dwi Rochmayanti, S.ST., M.Eng)
NIP : 19770321 200604 2 001

HALAMAN PERSETUJUAN SKRIPSI

Telah diperiksa dan disetujui untuk Ujian Hasil Skripsi pada Program Studi Teknologi Radiologi Pencitraan Program Sarjana Terapan, Jurusan Teknik Radiodiagnostik dan Radioterapi Politeknik Kesehatan Kemenkes Semarang.

Nama	:	Fatimah Hatta
NIM	:	P1337430224175
Judul SKRIPSI	:	Analisis Rekonstruksi Slice Thickness Terhadap Informasi Anatomi Pada Pemeriksaan MSCT Sinus Paranasal Potongan Coronal Dengan Klinis Tumor Sinonasal Di Rumah Sakit Tk. II Pelamonia Makassar

Semarang, 07-06-2025

Pembimbing I

Signed at:
2025-06-06 08:37:36

Yeti Kartikasari, ST, M.Kes

197105081993032001

HALAMAN PERSETUJUAN SKRIPSI

Telah diperiksa dan disetujui untuk Ujian Hasil Skripsi pada Program Studi Teknologi Radiologi Pencitraan Program Sarjana Terapan, Jurusan Teknik Radiodiagnostik dan Radioterapi Politeknik Kesehatan Kemenkes Semarang.

Nama	:	Fatimah Hatta
NIM	:	P1337430224175
Judul SKRIPSI	:	Analisis Rekonstruksi Slice Thickness Terhadap Informasi Anatomi Pada Pemeriksaan MSCT Sinus Paranasal Potongan Coronal Dengan Klinis Tumor Sinonasal Di Rumah Sakit Tk. II Pelamonia Makassar

Semarang, 08-06-2025

Pembimbing II

Signed at:
2025-06-08 14:29:04
Andrey Nino Kurniawan, S.ST, M.Eng

198208012005011001

HALAMAN PENGESAHAN PROPOSAL

Judul Proposal Skripsi : Analisis Rekonstruksi Slice Thickness Terhadap Informasi Anatomi Pada Pemeriksaan MSCT Sinus Paranasal Potongan Coronal Dengan Klinis Tumor Sinonasal Di Rumah Sakit Tk. II Pelamonia Makassar

Nama : Fatimah Hatta

NIM : P1337430224175

Telah dilakukan Seminar Proposal dan diperbaiki sesuai dengan saran-saran dari Ketua Penguji

Semarang, 17-02-2025

Ketua Penguji

Signed at:
2025-02-17 18:35:54

Dr. Sudiyono, SE. M.Kes.

196711141990031002

HALAMAN PENGESAHAN PROPOSAL

Judul Proposal Skripsi : Analisis Rekonstruksi Slice Thickness Terhadap Informasi Anatomi Pada Pemeriksaan MSCT Sinus Paranasal Potongan Coronal Dengan Klinis Tumor Sinonasal Di Rumah Sakit Tk. II Pelamonia Makassar

Nama : Fatimah Hatta

NIM : P1337430224175

Telah dilakukan Seminar Proposal dan diperbaiki sesuai dengan saran-saran dari Anggota Penguji I

Semarang, 18-02-2025

Anggota Penguji I

Signed at:

Dwi Rochmayanti, S.ST., M.Eng

197703212006042001

(Dr. Sudiyono, SE, M.Kes)
NIP. 196711141990031002

HALAMAN PENGESAHAN PROPOSAL

Judul Proposal Skripsi : NALISIS REKONSTRUKSI SLICE THICKNESS TERHADAP INFORMASI ANATOMI PADA PEMERIKSAAN MSCT SINUS PARANASAL POTONGAN CORONAL DENGAN KLINIS TUMOR SINONASAL DI RUMAH SAKIT TK.II PELAMONIA MAKASSAR

Nama : Fatimah Hatta

NIM : P1337430224175

Telah dilakukan Seminar Proposal dan diperbaiki sesuai dengan saran-saran dari Pembimbing I

Semarang, 21-02-2025

Pembimbing I

Signed at:
2025-02-21 18:23

Yeti Kartikasari, ST, M.Kes

197105081993032001

HALAMAN PENGESAHAN PROPOSAL

Judul Proposal Skripsi : Analisis Rekonstruksi Slice Thickness Terhadap Informasi Anatomi Pada Pemeriksaan MSCT Sinus Paranasal Potongan Coronal Dengan Klinis Tumor Sinonasal Di Rumah Sakit Tk. II Pelamonia Makassar

Nama : Fatimah Hatta

NIM : P1337430224175

Telah dilakukan Seminar Proposal dan diperbaiki sesuai dengan saran-saran dari Pembimbing II

Semarang, 17-03-2025

Pembimbing II

Signed at:
2025-03-17 10:53:34

Andrey Nino Kurniawan, S.ST, M.Eng

198208012005011001

SURAT PERNYATAAN KEASLIAN SKRIPSI

Yang bertanda tangan di bawah ini :

Nama : Fatimah Hatta

NIM : P1337430224175

Judul Skripsi : Analisis *Rekonstruksi Slice Thickness* Terhadap Informasi Anatomi Pada Pemeriksaan MSCT *Sinus Paranasal* Potongan Coronal Dengan Klinis Tumor Sinonasal Di Rumah Sakit Tk. II Pelamonia Makassar

Menyatakan bahwa skripsi ini adalah karya asli penulis, apabila dikemudian hari terbukti bahwa skripsi ini tidak asli, maka penulis bersedia mendapatkan sanksi sesuai peraturan yang berlaku

Semarang, 12 Desember 2024
Penulis,

(Fatimah Hatta)
NIM P1337430224175

KATA PENGANTAR

Segala puji dan syukur penulis panjatkan atas kehadirat Allah SWT, karena atas berkat rahmat dan hidayah-Nya sehingga penulis dapat menyelesaikan Skripsi dengan judul "**Analisis Rekonstruksi *Slice Thickness* Terhadap Informasi Anatomi Pada Pemeriksaan MSCT *Sinus Paranasal* Potongan Coronal Dengan Klinis Tumor Sinonasal di Rumah Sakit TK. II Pelamonia Makassar".**

Dalam penyusunan skripsi ini penulis telah banyak mendapatkan bantuan, bimbingan, serta dukungan dari berbagai pihak, untuk itu penulis tidak lupa mengucapkan banyak terima kasih kepada :

1. Dr Sugiyanto, S.Pd.,M. App.Sc, Plt Direktur Politeknik Kesehatan KementerianKesehatan Semarang.
2. Dr Fatimah, S.ST, M.Kes, Ketua Jurusan Teknik Radiodiagnostik dan Radioterapi Politeknik Kesehatan Kementerian Kesehatan Semarang.
3. Dwi Rochmayanti, S.ST, M.Eng, Ketua Program Studi Teknologi Radiologi Pencitraan Program Sarjana TerapanJurusan Teknik Radiodiagnostik dan Radioterapi Politeknik KesehatanKementerian Kesehatan Semarang.
4. Yeti Kartikasari, ST, M.Kes, selaku pembimbing I yang telah memberikan bimbingan dan saran kepada penulis dari awal penulisan hingga terselesaikannya Skripsi ini.

5. Andrey Nino Kurniawan, S.ST, M. Eng selaku pembimbing II yang telah memberikan bimbingan dan saran kepada penulis dari awal penulisan hingga terselesaikannya Skripsi ini.
6. Kedua Orang tua penulis yang selalu memberikan semangat dan banyak bantuan, baik bantuan moril maupun materi dalam penyelesaian skripsi ini.
7. Semua pihak yang tidak dapat penulis sebutkan satu per satu, yang telah dengan tulus dan ihklas memberikan doa dan motivasi sehingga dapat terselesaikannya skripsi ini

Demikian Skripsi ini dibuat. penulis menyadari bahwa skripsi ini masih belum sempurna. Oleh karena itu kritik dan saran yang bersifat membangun penulis harapkan agar skripsi ini dapat lebih bermanfaat.

Semarang, 6 Juni 2025

Penulis

ANALISIS REKONSTRUKSI SLICE THICKNESS TERHADAP INFORMASI ANATOMI PADA PEMERIKSAAN MSCT SINUS PARANASAL POTONGAN CORONAL DENGAN KLINIS TUMOR SINONASAL

Fatimah Hatta[1)] Yeti Kartikasari[2)] Andrey Nino Kurniawan [3)]

INTISARI

Adanya perbedaan permintaan *slice thickness* antara 0,5 mm hingga 3 mm oleh dokter pengirim di Instalasi Radiologi Rumah Sakit TK. II Pelamonia Makassar menunjukkan perlunya standar baku dalam pemeriksaan MSCT *sinus paranasal*. Pemeriksaan rutin saat ini menggunakan potongan *axial, coronal*, dan *sagittal* dengan *slice thickness* 5 mm, namun belum diketahui variasi *slice thickness* mana yang paling optimal dalam menampilkan informasi anatomi, khususnya pada potongan *coronal*.

Jenis penelitian ini adalah penelitian eksperimen. Penelitian dilakukan dengan pesawat MSCT 640 slice. Data berupa 30 citra anatomi MSCT *sinus paranasal* potongan *coronal* dari 30 citra *MSCT sinus paranasal* yang diacak dengan 3 variasi rekonstruksi *slice thickness* (0.5mm, 3mm, dan 5mm). Dari hasil citra tersebut dilakukan penilaian citra kepada 3 responden radiolog dengan menggunakan kuesioner. Analisis data dilakukan dengan uji *Interclass Correlation Coefficient* dan uji *friedman*.

Hasil penelitian menunjukkan *slice thickness* 0,5 mm memperoleh nilai rata-rata pada *sinus paranasalis* 9,10; *osteomeatal complex* 5,45; *concha medial* 7,80; *aligment septum* 8,55; dan *tumor sinonasal* 9,10. *Slice thickness* 3 mm memperoleh nilai rata-rata pada *sinus paranasalis* 8,20; *osteomeatal complex* 6,80; *concha medial* 7,45; *aligment septum* dan *tumor sinonasal* 9,10. *Slice thickness* 5 mm menunjukkan nilai rata-rata pada *sinus paranasalis* 9,10; osteomeatal complex 5,20; *concha medial* 7,45; *aligment septum* 8,20; dan *tumor sinonasal* 9,10. Terdapat perbedaan signifikan terhadap informasi anatomi berdasarkan variasi *slice thickness* dengan nilai signifikansi $p < 0,001$. Reformat *slice thickness* 3 mm memiliki nilai mean rank tertinggi yaitu 2,03, sehingga dapat disimpulkan bahwa terdapat perbedaan penggunaan *slice thickness* terhadap informasi anatomi. Variasi *slice thickness* 3 mm menghasilkan informasi anatomi paling optimal pada pemeriksaan MSCT *sinus paranasal*, khususnya pada kasus *klinis tumor sinonasal*.

Kata Kunci : Rekonstruksi *Slice Thickness,* Informasi Anatomi *,MSCT sinus paranasal*.

Keterangan :
[1)]Mahasiswa Diploma IV Teknik Radiologi JTRR Poltekkes Kemenkes Semarang
[2)]Dosen Diploma IV Teknik Radiologi JTRR Poltekkes Kemenkes Semarang
[3)]Dosen Diploma IV Teknik Radiologi JTRR Poltekkes Kemenkes Semarang

ANALYSIS OF SLICE THICKNESS RECONSTRUCTION ON ANATOMICAL INFORMATION IN CORONAL SECTION MSCT EXAMINATION OF PARANASAL SINUSES WITH CLINICAL SINONASAL TUMORS

Fatimah Hatta[1)] Yeti Kartikasari[2)] Andrey Nino Kurniawan[3)]

ABSTRACT

The variation in slice thickness requests ranging from 0.5 mm to 3 mm by referring physicians at the Radiology Department of TK. II Pelamonia Hospital in Makassar highlights the need for standardized protocols in MSCT examinations of the paranasal sinuses. Current routine examinations use axial, coronal, and sagittal slices with a slice thickness of 5 mm; however, it is unclear which slice thickness variation is most optimal for displaying anatomical information, particularly in coronal slices.

This study is an experimental study. The study was conducted using a 640-slice MSCT scanner. Data consisted of 30 coronal MSCT images of the paranasal sinuses from 30 randomly selected MSCT images of the paranasal sinuses with three variations in slice thickness reconstruction (0.5 mm, 3 mm, and 5 mm). The images were evaluated by three radiologist respondents using a questionnaire. Data analysis was performed using the Interclass Correlation Coefficient test and the Friedman test.

The results of the study showed that a slice thickness of 0.5 mm yielded average values of 9.10 for the paranasal sinuses, 5.45 for the osteomeatal complex, 7.80 for the medial concha, 8.55 for the septal alignment, and 9.10 for sinonasal tumors. A slice thickness of 3 mm yielded average values of 8.20 for the paranasal sinuses; 6.80 for the osteomeatal complex; 7.45 for the medial concha; and 9.10 for both septal alignment and sinonasal tumors. A slice thickness of 5 mm showed average values of 9.10 for the paranasal sinuses; 5.20 for the osteomeatal complex; 7.45 for the medial concha; 8.20 for septal alignment; and 9.10 for sinonasal tumors. There was a significant difference in anatomical information based on variations in slice thickness, with a significance level of $p < 0.001$. The 3 mm slice thickness reformat had the highest mean rank value of 2.03, indicating that there is a difference in the use of slice thickness for anatomical information. The 3 mm slice thickness variation provides the most optimal anatomical information in MSCT examinations of the paranasal sinuses, particularly in clinical cases of sinonasal tumors.

Keywords: *Slice Thickness* Reconstruction, Anatomical Information, Paranasal Sinus MSCT.

Notes:
[1)]Diploma IV Radiology Technology Student, JTRR Poltekkes Kemenkes Semarang
[2)]Diploma IV Radiology Technology Lecturer, JTRR Poltekkes Kemenkes Semarang
[3)] Diploma IV Radiology Technology Lecturer, JTRR Poltekkes Kemenkes Semarang

DAFTAR ISI

Halaman Judul i
Halaman Persetujuan ii
Halaman Pengesahan iii
Pernyataan Keaslian Penelitian iv
Kata Pengantar vi
Daftar Isi viii
Daftar Gambar x
Daftar Tabel xi
Daftar Lampiran xii
BAB I PENDAHULUAN 1
A. Latar Belakang 1
B. Rumusan Masalah 3
C. Tujuan Penelitian 3
D. Manfaat Penelitian 4
E. Keaslian Penelitian 4
BAB II TINJAUAN PUSTAKA 10
A. Tinjauan Teori 10
1. *Anatomi dan Fisiologi Sinus Paranasalis* *10*
2. *Patologi Tumor Sinonasal* *14*
3. *MSCT* *16*
4. Teknik Pemeriksaan *MSCT sinus Paranasalis* *23*
B. Kerangka Teori 29
C. Hipotesis 30
BAB III METODE PENELITIAN 31
A. Jenis dan Desain Penelitian 31
B. Kerangka Konsep 31
C. Waktu dan Lokasi Penelitian 31
D. Populasi dan Sampel 32
E. Variabel Penelitian 33
F. Definisi Operasional 33
G. Instrumen Penelitian 35
H. Metode Pengumpulan Data 37
I. Etika Penelitian 37
J. Langkah-Langkah Penelitian 38

K. Metode Analisis Data 39

Daftar Pustaka

Lampiran

DAFTAR GAMBAR

Gambar 2.1 Anatomi *sinus paranasalis* sisi anterior dan lateral 10
Gambar 2.2 Anatomi sectional msct sinus frontalis dan sinus maksillaris..... 12
Gambar 2.3 Anatomi sectional msct sinus ethmoidal dan sinus spenoidal..... 13
Gambar 2.4 Window width dan window level pada msct..... 21
Gambar 2.5 Scanogram pemeriksaan msct sinus paranasalis 25
Gambar 2.6 Hasil citra msct *sinus paranasalis* potongan coronal slice kedua 26
Gambar 2.7 Hasil citra msct *sinus paranasalis* potongan coronal slice ketiga 27
Gambar 2.8 Hasil citra msct *sinus paranasalis* potongan coronal slice keempat 28
Gambar 4.1 Hasil citra msct *sinus paranasalis* potongan coronal 3mm..... 56
Gambar 4.2 Hasil citra msct *sinus paranasalis* potongan coronal 0.5mm, 3mm, dan 5mm pada sampel ke-3..... 58
Gambar 4.3 Hasil citra msct *sinus paranasalis* potongan coronal 0.5mm, 3mm, dan 5mm pada sampel ke-1..... 59
Gambar 4.4 Hasil citra msct *sinus paranasalis* potongan coronal 0.5mm, 3mm, dan 5mm pada sampel ke-4..... 59
Gambar 4.5 Hasil citra msct *sinus paranasalis* potongan coronal 0.5mm, 3mm, dan 5mm pada sampel ke-5..... 60
Gambar 4.6 Hasil citra msct *sinus paranasalis* potongan coronal 0.5mm, 3mm, dan 5mm pada sampel ke-9..... 60

DAFTAR TABEL

Tabel 1.1 Keaslian penelitian 5
Tabel 2.1 Nilai ct number pada jaringan tubuh manusia 21
Tabel 2.2 Parameter scanning msct *sinus paranasalis* 25
Tabel 3.1 Defenisi operasional penelitian 33
Tabel 4.1 Karakteristik sampel berdasarkan jenis kelamin 54
Tabel 4.2 Karakteristik sampel berdasarkan usia 55
Tabel 4.3 Karakteristik responden penelitian 56
Tabel 4.4 Hasil penelitian responden 57
Tabel 4.5 Hasil uji *intraclass correlation coeficience* 61
Tabel 4.6 Nilai *intraclass correlation coeficience* antar pasangan 62
Tabel 4.7 Hasil uji *friedmen* keseluruhan variasi 63
Tabel 4.8 Hasil uji *Friedmen* untuk hasil mean rank setiap anatomi ... 64
Tabel 4.9 Hasil uji Friedmen untuk hasil mean rank *slice thickness* 65

DAFTAR LAMPIRAN

24

Lampiran 1. Izin penelitian
Lampiran 2. Etichal clearance
Lampiran 3. Validasi Instrumen Penelitian
Lampiran 4. Instrumen Penelitian
Lampiran 5. Data mentah dan hasil pengolahan data

BAB I
PENDAHULUAN

A. Latar Belakang

Multislice Computed Tomography (MSCT) merupakan salah satu modalitas pencitraan radiologi yang sangat berperan dalam penegakan diagnosis berbagai kelainan di *sinus paranasalis*, termasuk *tumor sinonasal*. *MSCT* memungkinkan visualisasi yang sangat detail terhadap struktur *anatomi* tulang dan jaringan lunak pada area kepala dan leher. Teknologi ini memiliki keunggulan dalam menghasilkan gambar dengan resolusi tinggi, serta kemampuan *rekonstruksi multiplanar* untuk mendapatkan informasi *anatomi* secara tiga dimensi (Sartawi et al., 2020).

Pemeriksaan *MSCT sinus paranasalis*, salah satu parameter teknis yang perlu diperhatikan adalah *slice thickness*. *Slice thickness* atau ketebalan irisan menentukan detail *anatomi* yang dapat ditampilkan serta sensitivitas dalam mendeteksi kelainan. Ketebalan irisan yang lebih tipis memungkinkan visualisasi *anatomi* dengan resolusi tinggi, tetapi membutuhkan waktu pemrosesan data yang lebih lama dan *dosis radiasi* yang lebih tinggi. Sebaliknya, irisan yang lebih tebal dapat mempercepat pemeriksaan, tetapi berisiko mengurangi kualitas detail anatomi yang terlihat (A. V Kalra et al., 2014).

Potongan *coronal* merupakan salah satu orientasi penting dalam pemeriksaan *sinus paranasalis* karena memberikan gambaran hubungan *anatomi* yang kompleks, termasuk antara *sinus* dengan struktur di sekitarnya,

seperti dasar tengkorak, rongga mata, dan struktur tulang wajah lainnya. Pemilihan *slice thickness* yang tepat pada potongan *coronal* sangat penting untuk memberikan informasi yang akurat mengenai batas *tumor*, perluasan ke jaringan sekitarnya, serta untuk membantu perencanaan terapi lebih lanjut (Lim et al., 2023).

Menurut Euclid Seeram (2016), untuk memvisualisasikan inflamasi di area *sinonasal* menggunakan potongan koronal pada CT *scan sinus paranasal* dengan *slice thickness* 3 mm. Sedangkan menurut Matti Karjalainen (2016) dalam penelitiannya yang berjudul "*Reproducibility of 3 mm-Slice-Thick Reconstruction of Paranasal Sinus Computed tomography Scans*" menyimpulkan bahwa rekonstruksi pemilihan *slice thickness* 3 mm memliki reproduktifitas yang buruk dalam memperlihatkan peta jalan anatomi *sinonasal* bagi dokter ahli bedah (Karjalainen et al., 2016).

Observasi awal, Di Instalasi radiologi Rumah Sakit TK. II Pelamonia Makassar dilakukan pemeriksaan MSCT *sinus paranasal* menggunakan potongan *axial*, *coronal* dan *sagittal* dengan *slice thickness* 5 mm serta adanya perbedaan permintaan slice thicknees yaitu 0,5 mm sampai 3 mm oleh dokter pengirim untuk membantu penegakan diagnosa pasien dengan klinis *tumor sinonasal*. Hal ini berbeda dengan sumber buku dan jurnal yang penulis temukan.

Berdasarkan latar belakang diatas penulis menemukan adanya ketidaksesuaian antara teori dalam literatur yang ditemukan dengan praktik di

lapangan terkait pemilihan *slice thickness* pada pemeriksaan *MSCT sinus paranasalis*, oleh karena itu penulis ingin mengkaji lebih lanjut perbedaan rekonstruksi *slice thickness* 0.5 mm, 3 mm, dan 5 mm terhadap informasi anatomi pada pemeriksaan MSCT *Scan sinus paranasal* potongan *coronal* dengan klinis *tumor sinonasal* di Rumah Sakit TK. II Pelamonia Makassar .

B. Rumusan Masalah

Berdasarkan latar belakang di atas, penulis merumuskan masalah sebagai berikut :

1. Apakah ada perbedaan informasi anatomi pada penggunaa variasi rekonstruksi *slice thickness* pemeriksaan msct *sinus paranasal* potongan coronal dengan klinis tumor sinonasal?
2. Berapakah ukuran (mm) *slice thickness* rekonstruksi yang dapat memberikan informasi anatomi yang optimal pada citra MSCT *sinus paranasal* potongan *coronal* dengan klinis *sinus paranasal*?

C. Tujuan Penelitian

1. Mengetahui perbedaan informasi anatomi yang dihasilkan dari rekonstruksi *slice thickness* pada pemeriksaan *MSCT sinus paranasal* dengan klinis tumor sinonasal, khususnya pada potongan *coronal*.
2. Menentukan ukuran (mm) *slice thickness* yang optimal untuk menghasilkan informasi anatomi yang akurat dan detail pada pemeriksaan *MSCT sinus paranasal* potongan *coronal,* guna mendukung diagnosis dan perencanaan terapi pada kasus *tumor sinonasal*.

D. Manfaat Penelitian

1. Manfaat Teoritis

   Memberikan kontribusi pada pengembangan ilmu radiologi diagnostik, khususnya terkait dengan optimasi parameter teknis *MSCT* dalam evaluasi *sinus paranasalis* pada pasien dengan *tumor sinonasal*.

2. Manfaat Praktis

   Memberikan masukan untuk meningkatkan kualitas pelayanan radiologi diagnostik di Rumah Sakit TK. II Pelamonia Makassar melalui penerapan protokol pemeriksaan *MSCT sinus paranasalis* yang lebih baik, khususnya dalam kasus *tumor sinonasal*.

E. Keaslian Penelitian

Penelitian sejenis yang berkaitan dengan judul skripsi ini belum pernah dilakukan oleh peneliti lain di Rumah Sakit TK. II Pelamonia Makassar. Namun skripsi sejenis yang dilakukan oeh peneliti lain yaitu :

Tabel 1.1 Keaslian penelitian yang terkait

No	Peneliti	Judul	Hasil	Persamaan	Perbedaan
1.	Safina Yulianaar rahma, Bekti Safarini, Nanang Sulaksoni ; 2019	Perbedaan informasi anatomi citra CT-Scan *sinus paranasalis* potongan coronal dengan variasi reformat slice thicknes pada kasus	Hasil penelitian menunjukkan berdasarkan hasil uji statistik dan distribusi frekuensi, penggunaan slice thicknes 1 mm memiliki nilai mean rank tinggi. Memperlihatkan informasi anatomi yang	1. Desain penelitian kuantitatif dengan pendekatan ekperimen 2. Instrumen penelitian yang digunakan formulir persetujuan dan	Safina Yulianaar Rahma, dkk meneliti dengan Sampel penelitian pemeriksaan CT-Scan *sinus paranasalis* dengan klinis rhinosinositis sebanyak 8

		rhinosinositis kronik;	sangat jelas bagi pasien rhinosinositis kronik	kuesioner 3. Analisi menggunakan uji freinman test	pasien dan variabel penelitian yang digunakan terdiri dari reformat *slice thickness* 1 mm, 1.5 mm, 2 mm, 2.5 mm, dan 3 mm. Sedangkan penulis membahas tentang pemeriksaan MSCT *sinus paranasal* dengan klinis tumor sinonasal dengan jumlah pasien 10 orang serta variabel penelitian yang menggunakan variasi *slice thickness* 0.5mm, 3mm, dan 5mm
2.	Almuslimiati, Dian Milvita, Heru Prasetio; 2019	Analisis nilai noise dari citra pasawat CT-Scan pada beberapa rekontrukai kernel dengan variasi	Hasil penelitian menunjukkan kualitas citra yang terbaik diperoleh pada rata-rata penggunaan slice thicness yaitu dengan ketebalan 6 mm, karena pada	Desain penelitian kuantitatif ekperimen	Almuslimiati dkk meneliti dengan Sampel penelitian menggunakan water phantom Variabel penelitian yang

		slice thickness	ketebalan tersebut didapatkan nilai noise yang paling sedikit. Penggunaan *slice thickness* yang tidak terlalu tebal akan menghasilkan citra dengan detail-detail gambar yang tinggi, sedangkan penggunaan *slice thickness* yang tebal akan menghasilkan citra dengan detail gambar yang rendah		digunakan terdiri dari analisis *slice thickness* 1 mm – 10 mm Instrumen penelitian menggunakan phantom dan pesawat CT Scan GE 16 slices Analisis menggunakan nilai selisih standar deviasi ROI. Sedangkan penulis menggunakan sampel 10 pasien dengan variabel penelitian menggunakan variasi *slice thickness* 0.5mm, 3mm, dan 5mm, instrumen penelitian menggunakan pesawat MSCT Canon 640 slice dan analisis dengan menggunakan koesioner oleh 3 radiolog.
3.	Nova Anggrein	Analisi penggunaa	Hasil menunjukkan	Desain penelitian	Nova anggreini

i; 2020	n *slice thickness* pada pemeriksa an CR-Scan *sinus paranasali s* dengan klinis sinusitia;	penggunaan *slice thickness* 1 mm memiliki kualitas citra yang tinggi dan gambaran yang lebih baik sehingga dapat menampilkan ke-4 sinus dan organ osteometal dengan baik	deskriptif kuantitatif	meneliti dengan sampel penelitian. Hasil pemeriksaan CT-Scan *sinus paranasal*i dengan klinis pada jurnal terkait dengan variabel penelitian yang digunakan terdiri dari *slice thickness* 1 mm, 3 mm, dan 4 mm pada jurnal terkait. instrumen penelitian yang digunakan buku dan jurnal terkait. Analisis menggunaka n metode deskriptif sedangkan penulis membahas tentang perbedaan rekonstruksi slice thicknes dengan variasi 0.5mm, 3mm, dan 5mm dengan

					10 pasien
4	Muh Anjas Irawan, 2022	Analisis Variasi Penggunaan *Slice Thickness* Terhadap Kualitas Citra Pada Pemeriksaan CT Scan *Sinus Paranasal* Potongan Coronal Dengan Klinis Sinusitis	Variasi *slice thickness* 0,5 mm memberikan kualitas citra paling optimal untuk diagnosis CT Scan *sinus paranasal* pada pasien dengan klinis sinusitis.	1. Desain penelitian kuantitatif dengan pendekatan ekperimen 2. Instrumen penelitian yang digunakan formulir persetujuan dan kuesioner 3. Analisi menggunakan uji freinman test	Penelitian ini menggunakan variasi *slice thickness* mulai dari 0.5 mm, 1 mm, 1.5 mm, 2 mm, 2.5 mm hingga 3 mm dan memberikan rekomendasi spesifik untuk 0,5 mm, berbeda dengan penelitian sebelumnya yang lebih fokus pada 1 mm–3 mm. sedangkan penulis menggunakan *slice thickness* 0.5mm, 3mm, dan 5mm

BAB II

TINJAUAN TEORI

A. Landasan Teori

1. Anatomi Fisiologi *Sinus Paranasal*

Sinus paranasal adalah rongga yang berisi udara yang dilapisi selaput lendir yang menyatu pada *facial bone* dan *cranial* (Kendrick, 2022). *Sinus paranasal* mempunyai beberapa fungsi yaitu untuk mengurangi berat relatif tengkorak, meningkatkan resonansi suara, sebagai penyangga terhadap trauma pada wajah, mengisolasi struktur sensitif dari perubahan suhu di hidung, dan melembabkan serta memanaskan inspirasi udara. Selain itu juga berperan dalam sistem pertahanan imun tubuh. Terdapat empat *sinus* yang berpasangan dan dilpisi oleh *epitel kolumnar pseudostratifikasi* diantaranya yaitu *sinus maksilaris*, *sinus frontal*, *sinus ethmoid*, dan *sinus sphenoid* (Cappello & Dublin, 2019).

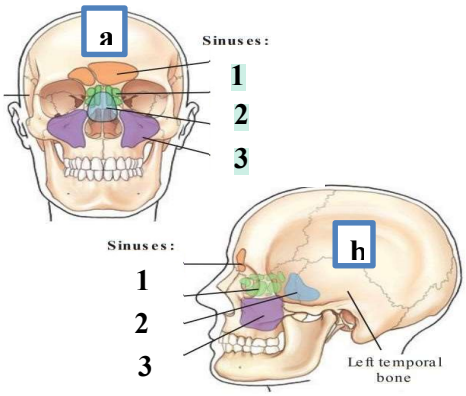

Keterangan gambar :

1) *Sinus frontal*
2) *Sinus Ethmoid*
3) *Sinus sphenoid*
4) *Sinus maksilaris*

Gambar 2.1 Anatomi *sinus paranasal* sisi anterior (a) dan lateral (b) (Kendrick, 2022)

a. *Sinus Frontal*

Sinus frontal terletak di antara lapisan dalam dan luar tengkorak atau di belakang *glabella*. *Sinus frontal* memiliki dua rongga yang terpisahkan oleh *septum frontal* dan bervariasi dalam hal ukuran maupun bentuk. Umumnya ukuran pada pria lebih besar dibandingkan dengan wanita (Kendrick, 2022) dan memiliki volume tipikal 4 sampai 7 ml (Cappello & Dublin, 2019).

b. *Sinus Maksilaris*

Sinus maksilaris merupakan *sinus* terbesar dan satu satunya yang terletak pada bagian dari *facial bones* (Kendrick, 2022). *Sinus maksilaris* menempati tulang rahang atas, berbentuk piramidal dengan dasar menghadap ke *medial*. Bagian atap *sinus maksilaris* adalah dasar tulang *orbita* dan bagian dasarnya dibentuk oleh *procesus alveolaris maksila*. Pada orang dewasa, *sinus maksilaris* dapat meluas dari area gigi *pre molar* ke *molar* ketiga, dengan volume sekitar 15 sampai 22 ml (Alsaied, 2017) sehingga menjadikannya bagian dari *sinus paranasal* yang terbesar (Cappello & Dublin, 2019)

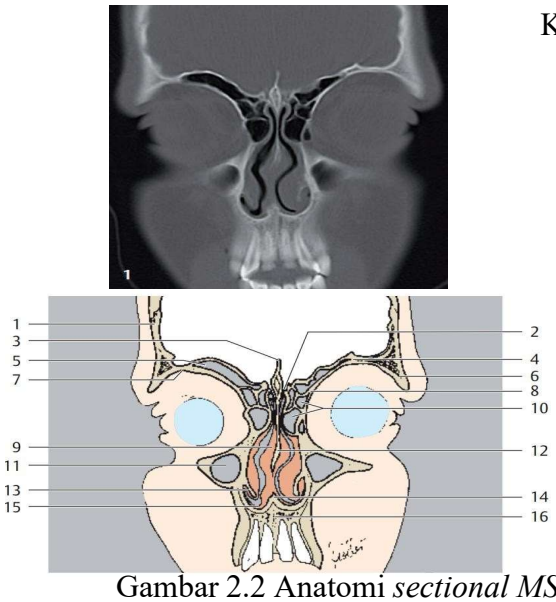

Keterangan gambar :

1) *Frontal bone*
2) *Cribriform plate*
3) *Crista galli*
4) *Roof of orbit*
5) *Frontal sinus*
6) *Zygomatic process*
7) *Supraorbital notch*
8) *Orbital plate*
9) *Nasal cavity*
10) *Anterior etmoidal Cells*
11) *Maxillary sinus*
12) *Nasal septum*
13) *Inferior nasal concha*
14) *Vomer*
15) *Inferior nasal meatus*
16) *Alveolar process of maxilla*

Gambar 2.2 Anatomi *sectional MS*CT sinus frontal dan sinus maksilaris (Torsten B. Moller MD; Emil Reif M, 2007)

c. *Sinus Ethmoid*

Sinus Ethmoid berada di dalam massa *lateral* atau labirin tulang *ethmoid* (Kendrick, 2022). *Sinus ethmoid* terdiri dari 5 komponen yaitu *crista galli*, *cribriform plate*, *perpendicular plate*, dan 2 *labirin ethmoid* (Alsaied, 2017)

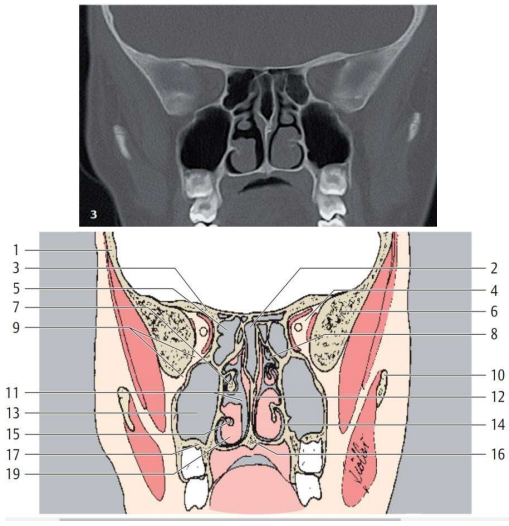

Keterangan gambar :

1) *Frontal bone*
2) *Sphenoidal sinus (recess)*
3) *Sphenoidal bone (lesser wing)*
4) *Infundibulum of orbit*
5) *Ethmoidal cells (posterior)*
6) *Sphenoidal bone (greater wing)*
7) *Middle nasal concha*
8) *Superior nasal concha*
9) *Inferior orbital fissure*
10) *Zygomatic bone*
11) *Nasal cavity (common nasal meatus)*
12) Nasal septum (perpendicular palate)
13) Maxillary sinus
14) Inferior nasal meatus
15) Inferior nasal concha
16) Palatine bone (horizontal plane)
17) Maxilla (alveolar process)
18) Parietal bone
19) Inferior nasal concha (cavernous body)

Gambar 2.3 Anatomi *sectional MS*CT sinus ethmoid dan sinus sphenoid (Torsten B. Moller MD; Emil Reif M, 2007)

d. *Sinus Sphenoid*

Sinus sphenoid berada pada tulang *sphenoid* dan tepat di bawah *sella turccica* (Kendrick, 2022) dan mempunyai dua asimetris *sinus* yang dipisahkan oleh *septum* tulang *intersphenoid* (Alsaied, 2017). *Sinus* ini dapat diidentifikasi dalam radiografi sejak usia dua tahun, kemudian berkembang sepanjang hidup tetapi matang dalam ukuran sekitar 12 hingga 14 tahun. Memliki ukuran tipikal orang dewasa adalah 0,5 hingga 8 mL. Beberapa struktur penting memiliki hubungan dekat dengan *sinus sphenoid*, termasuk *artery* karotis *interna* dan saraf optik (Cappello & Dublin, 2019).

2. *Patofisiologi tumor sinonasal*

Tumor sinonasal adalah *neoplasma* yang berkembang pada rongga hidung dan *sinus paranasalis*, yang dapat bersifat jinak maupun ganas. *Tumor* ini relatif jarang terjadi, dengan insiden kurang dari 1% dari semua kasus *kanker*. Meski demikian, *tumor sinonasal* sering didiagnosis pada stadium lanjut karena gejalanya yang tidak spesifik dan lokasi *anatomi* yang sulit dijangkau (Ferlito et al., 2017)

a. Inisiasi dan Transformasi Seluler

Proses *patofisiologi tumor sinonasal* dimulai dari inisiasi, di mana faktor *genetik* atau lingkungan menyebabkan mutasi *DNA* pada *sel epitel* di rongga hidung atau *sinus paranasalis*. Paparan jangka panjang terhadap zat *karsinogenik* seperti debu kayu, debu

kulit, *formaldehida*, atau bahan kimia industri dapat menyebabkan kerusakan *DNA* yang memicu *proliferasi sel* abnormal (Durr et al., 2019). Mutasi pada gen p53, *EGFR* (*epidermal growth factor receptor*), dan *KRAS* sering ditemukan pada kasus *tumor sinonasal* ganas.

b. *Proliferasi Sel* Abnormal

Setelah terjadi mutasi *genetik*, *sel* yang mengalami transformasi mulai kehilangan kontrol terhadap siklus seluler. Hal ini menyebabkan *proliferasi sel* yang tidak terkontrol, yang menghasilkan *massa tumor*. *Tumor* ganas memiliki kemampuan untuk menginvasi jaringan di sekitarnya dan *bermetastasis* melalui pembuluh darah atau *limfatik,* terutama ke paru-paru dan otak (Thorp et al., 2015).

c. *Angiogenesis*

Untuk mendukung pertumbuhan, *sel tumor* merangsang pembentukan pembuluh darah baru (*angiogenesis*) dengan menghasilkan faktor pertumbuhan seperti *VEGF (vascular endothelial growth factor).* Proses ini meningkatkan suplai oksigen dan nutrisi ke jaringan *tumor,* sehingga mempercepat pertumbuhannya (Fujieda et al., 2016).

d. *Invasi* dan *Metastasis*

Tumor sinonasal sering menginvasi struktur *anatomi* di sekitarnya, seperti rongga mata, dasar tengkorak, dan rongga

mulut. Mekanisme ini terjadi melalui *degradasi matriks ekstraseluler* oleh *enzim proteolitik* seperti *matriks metaloproteinase (MMP). Tumor* ganas juga dapat menyebar ke *kelenjar getah bening servikal* atau organ jauh melalui aliran *limfatik* dan *hematogen* (Lund et al., 2016).

e. Respons *Imunologi*

Tumor sinonasal memiliki kemampuan untuk menghindari respons imun tubuh. Hal ini dilakukan melalui *ekspresi protein imunomodulator* seperti *PD-L1 (programmed death-ligand* 1), yang menghambat aktivitas *sel* T. Akibatnya, *tumor* dapat berkembang lebih cepat tanpa kontrol dari *sistem imun* (Ferris et al., 2020).

f. Manifestasi Klinis

Manifestasi tumor sinonasal bergantung pada lokasi dan ukuran *tumor.* Gejala awal yang sering muncul meliputi hidung tersumbat, *epistaksis* (mimisan), nyeri wajah, dan *anosmia* (hilangnya kemampuan penciuman). Pada tahap lanjut, dapat terjadi *deformitas* wajah, *diplopia* (penglihatan ganda), atau penurunan penglihatan akibat invasi ke rongga *orbita* atau dasar tengkorak (Ferlito et al., 2017).

3. MSCT (*Multislice Computed Tomography*)

a. Parameter MSCT

Prinsip kerja pesawat MSCT yaitu ketika sinar- x menembus

objek akan terjadi peristiwa atenuasi dan diukur oleh detektor. Sinar-x dan detektor berada di dalam *gantry scanner* dan berputar mengelilingi pasien selama pemindaian berlangsung. Detektor mengubah sinar x foton (data atenuasi) menjadi sinyal listrik atau analog yang mana data ini akan diubah lagi menjadi data digital (numerik) untuk dimasukkan ke komputer. Kemudian komputer akan merekonstruksi gambar. Gambar yang direkonstruksi dalam bentuk numerik diubah kembali menjadi sinyal listrik agar terlihat di monitor komputer. Gambar dan data kemudian dikirim ke PACS dimana dokter radiolog bisa mengambil dan membaca hasil citra tersebut untuk kepentingan diagnosa (seeram E, 2016).

Scan parameter merupakan faktor yang dapat dikendalikan oleh operator dan mempengaruhi kualitas gambar yang dihasilkan (Romans, 2018). Faktor tersebut terdiri dari :

1) *Slice Thickness*

Slice thickness adalah ukuran ketebalan irisan atau potongan dari objek yang dapat dipilih oleh operatorergantung pada kebutuhan klinis. Nilai *slice thicknes* antara 0,5 – 10 mm tergantung sistem yang disediakan pesawat CT *Scan* tersebut. Untuk memvisualisasikan objek yang berukuran kecil digunakan *slice thickness* yang tipis, sebaliknya jika objek berukuran besar biasanya digunakan *slice thickness* yang tebal (Makmur et al., 2013). *Slice*

thickness yang digunakan pada pemeriksaan CT *Scan sinus paranasal* untuk potongan *axial* 2-3 mm, potongan *coronal* dan *sagittal* 1,5-2 mm (Hizbi et al., 2018).

2) Faktor Eksposi

Faktor eksposi adalah faktor yang berhubungan dengan ekposi dalam pemindaian yang meliputi *kilovolt-peak* (kVp), *miliampere* (mA), *scan time* (s).

a) kVp (*kilovolt-peak*)

kVp atau tegangan tabung menentukan intensitas sinar–x dalam menembus objek.. Umumnya pengaturan kVp pada CT *scan* bersifat tetap yaitu 80, 100, 120, 140 . Untuk objek yang memiliki nomor atom yang tinggi atau tebal menggunakan nilai kVp yang tinggi, sebaliknya jika objek tipis menggunakan nilai kVp yang rendah (Hizbi et al., 2018).

b) mA (*miliampere*)

mA menentukan jumlah elektron yang akan menghasilkan foton pada sinar-x. Dalam pengaturannya terdapat kombinasi mA dan waktu pemindaian (mAs). *Miliamparesecond* (mAs) menentukan jumlah dosis yang terjadi selama pemindaian berlangsung. Jika mAs ditingkatkan maka dosis radiasi yang diterima oleh pasien juga meningkat dan sebaliknya (Romans, 2018).

c) *Scan Time* (s)

Scan time adalah waktu yang dperlukan tabung sinar x untuk pengumpulan data pada setiap irisan dalam putaran 360°. Waktu yang diperlukan biasanya antara 0,5 detik hingga 2 detik. Dalam variasinya untuk pemeriksaan CT *cardiac* data yang diperoleh kurang dari 360° putaran sehingga waktu yang diperlukan dalam pemeriksaan ini 0,35 detik hingga 0,45 detik (seeram E, 2016).

3) *Field Of View* (FOV)

Field of view disebut dengan ukuran diameter rekonstruksi citra. Ukurannya bervariasi, biasanya untuk pemeriksaan kepala menggunakan diameter 20 - 25 cm, pemeriksaan dada menggunakan diameter 35 cm, dan diameter 45 – 50 cm untuk pemeriksaan perut (6). *Field of view* yang kecil akan mereduksi ukuran *pixel*, sehingga pada saat proses rekonstruksi *matrix* menjadi lebih teliti.

4) Rekonstruksi Matrix

Rekonstruksi matriks yaitu deretan yang terbentuk oleh baris dan kolom *pixels* (*picture element*) saat merekonstruksi gambar. Pada CT *scan* ukuran matriks pada umumnya 512 x 512 dan menghasilkan 262.144 sel informasi. Setiap sel informasi adalah *pixels* (*picture*

element), dan setiap data numerik *pixels* adalah nilai CT *number* atau HU (*Hounsfield Unit*). Semakin banyak jumlah *matrix* maka semakin banyak jumlah piksel menghasilkan resolusi gambar yang tinggi.

5) Rekonstruksi Algorithma

Rekonstruksi algorhitma adalah proses rekonstruksi gambar yang optimal pada jenis jaringan secara matematis. Algorhithma disebut juga sebagai filter konvulsi. Dalam CT, algorithma berfungsi untuk memecahkan persamaan matematika dari data mentah detektor untuk ditafsirkan untuk menjadi gambar yang sesuai.

6) *Window Width*

Window width merupakan nilai piksel yang dikonversi menjadi skala warna abu-abu yang ditampilkan ke monitor. Setelah proses rekonstruksi matriks dan rekonstruksi algoritma, nilai tersebebut dikonversi ke skala *numeric* yang dikenal dengan istilah CT *number* atau *Hounsfield Unit* (HU). *Window width* menetapkan jumlah nilai piksel ke skala abu- abu.

7) *Window Level*

Window level adalah pengontrol kecerahan atau menentukan nilai CT *number* dari pertengahan *window width*. Nilai ini ditentukan oleh struktur kepadatan anatomi

dari objek yang diperiksa. *Window level* menentukan pusat nilai piksel dalam skala abu-abu.

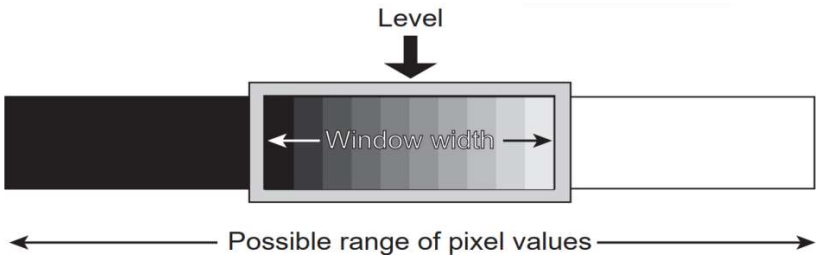

Gambar 2.4 Window width dan Window level pada MSCT (Romans, 2018)

8) CT *Number*

CT *number* adalah nilai ukuran dari atenuasi sinar x untuk menyatakan suatu jaringan atau struktur tertentu. Nilai ini memiliki satuan HU (*Hounsfield Unit*) yang berasal dari nama ilmuwan asal inggris pada tahun 1970 memproduksi CT scan kepala pertama kali yaitu Godfrey Hounsfield.

Tabel 2.1 Nilai CT *number* pada jaringan tubuh manusia (Kendrick, 2022)

Tipe Jaringan	**Nilai HU**	**Gambaran**
Tulang	+1000	Putih
Otot	+50	Abuabu terang
White matter	+45	Abu-abu
Grey matter	+40	Abu-abu
Darah	+20	Abu-abu
CSF	+15	Abu-abu
Air	0	-
Lemak	-100	Abu-abu kehitaman
Paru	-200	Abu-abu kehitaman
Udara	-1000	Hitam

b. Kualitas Citra

Kualitas gambar merupakan perbandingan antara bayangan dari benda dengan benda aslinya baik itu bentuk ukuran maupun warna. Kualitas gambar pada CT *scan* berhubungan dengan seberapa akurat gambar yang diinginkan untuk kepentingan penegakan diagnosa (Romans, 2018). Beberapa komponen yang mempengaruhi kualitas gambar pada CT *scan* yaitu :

1) Spasial Resolusi

Spasial resolusi adalah kemampuan sistem pemindai untuk membedakan objek yang berukuran kecil dengan densitas yang berbeda pada latar belakang yang sama. Spasial resolusi berhubungan dengan detail gambar yang dihasilkan. Spasial resolusi dipengaruhi oleh faktor geometri, rekonstruksi algoritma, FOV, dan ukuran matriks.

2) Kontras Resolusi

Kontras resolusi merupakan kemampuan sistem pemindai untuk membedakan kerapatan atau kepadatan struktur objek tertentu dengan latar belakangnya. Kontras resolusi dipengaruhi oleh *slice thickness*, faktor eksposi, FOV dan rekonstruksi algoritma.

3) Noise

Noise adalah fluktuasi nilai piksel yang tidak diinginkan masuk ke dalam gambar dari objek yang homogen. Misalnya

air memiliki CT *number* 0, semakin tinggi standar deviasi CT *number* akan menghasilkan *noise* yang meningkat. *Noise* akan berpengaruh terhadap kontras resolusi, semakin tinggi *noise* akan menurunkan kontras resolusi.

4) Artefak

Artefak merupakan segala sesuatu yang muncul pada gambaran tetapi tidak ada pada objek yang dpindai. *Artefak* secara langsung menurunkan kualitas citra. Beberapa faktor yang menimbulkan *artefak* yaitu proses akuisisi data, dari pasien, dan komponen sistem pemindai.

c. MPR (*Multiplanar Reconstruction*)

Rekonstruksi *Multiplanar* adalah program komputer dalam pemformatan ulang gambar untuk menghasilkan gambar di berbagai sudut pandang. Sudut pandang gambar yang dihasilkan yaitu *transversal*, *coronal*, *sagittal* ,*axial*, dan *oblique* yang bersifat dua dimensi (2D).

4. Rekonstruksi *slice thickness*

Slice thickness pada rekonstruksi adalah ketebalan irisan citra yang dihasilkan setelah proses rekonstruksi data mentah. Ini dapat berbeda dari slice akuisisi, tergantung pada preferensi radiolog dan tujuan klinis. Slice rekonstruksi tipis (≤1 mm) memungkinkan rekonstruksi multiplanar (MPR), 3D rendering, deteksi lesi kecil, citra lebih tajam tapi bisa meningkatkan noise sedangkan slice

rekonstruksi tebal (≥3 mm) dapat mengurangi noise dan cocok untuk tampilan umum atau evaluasi struktur besar.

Nilai Rekonstruksi *Slice thickness* ditentukan oleh operator sesuai dengan kebutuhan pemeriksaan klinis, nilainya berkisar antara 2 mm – 5 mm. Noise pada gambar berbanding terbalik dengan akar kuadrat dalam beam thickness (*Slice thickness*). *Slice thickness* yang lebih tipis meningkatkan noise pada gambar, namun meskipun *Slice thickness* lebih tipis meningkatkan noise pada gambar, tampilan pada lesi yang berukuran kecil dapat ditingkatkan sehingga menyediakan informasi diagnostik lebih banyak. Oleh karena itu, keseimbangan antara *Slice thickness* dan noise gambar harus dipertimbangkan dalam menyediakan informasi diagnostik. Dengan *Slice thickness* yang sangat tipis mampu meningkatkan detail gambar dan struktur gambar CT meskipun menghasilkan noise yang lebih besar (Khasanah et al., 2023).

Filter rekonstruksi, yang juga disebut sebagai Filter atau algoritma oleh beberapa pabrikan CT, adalah salah satu yang paling penting parameter yang mempengaruhi kualitas gambar. Pemilihan rekonstruksi didasarkan pada aplikasi klinis tertentu. Misalnya, Filter smooth biasanya digunakan pada penilaian otak atau tumor untuk mengurangi noise dan meningkatkan pendeteksian kontras rendah. Di sisi lain, Filter sharp biasanya digunakan dalam uji untuk menilai struktur tulang karena kebutuhan klinis

resolusi spasial yang lebih baik (Khasanah et al., 2023).

5. Teknik Pemeriksaan MSCT *sinus paranasal*

a. Persiapan pasien

Sedikit persiapan yang diperlukan agar meminimalkan *artefak*, untuk keselamatan, kenyamanan pasien, dan menghasilkan kualitas gambar yang optimal (seeram E, 2016). Diantaranya yaitu :

1) Menjauhkan benda logam pada area yang dipindai seperti perhiasan, jepit rambut, kancing baju berbahan logam, selang yang terpasang ke pasien, dan benda lainnya.

2) Tidak ada persiapan khusus untuk pemeriksaan CT *scan sinus paranasal*. Pasien diberi penjelasan tentang prosedur pemeriksaan yang akan dilakukan guna membuat kenyamanan pasien dan menghindari pergerakan selama proses pemindaian

b. Persiapan alat dan bahan

1) Pesawat CT *scan*

2) Alat fiksasi kepala

3) Bantal

c. Prosedur pemeriksaan CT *Scan sinus paranasal* (Bruening et al., 2006)

1) Posisi pasien

Pasien tidur terlentang di meja pemeriksaan (*supine*) dengan

headfirst , kedua kaki lurus, kedua tangan diletakkan disamping tubuh, gunakan *headrest* pada kepala

2) Posisi objek

Atur MSP (*Mid Sagital Plane*) tubuh pada pertengahan meja pemeriksaan, kepala diletakan pada *headrest* atur sentrasi batas atas *sinus frontalis* dan batas bawah *alveolar ridge.*

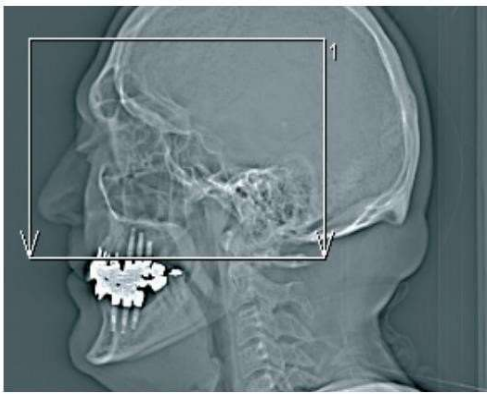

Gambar 2.5 Scanogram pemeriksaan MSCT sinus paranasal (Bruening et al., 2006)

d. Parameter *Scanning* CT *Scan sinus paranasal*

Parameter *scanning* untuk CT *Scan sinus paranasal* bertujuan untuk memastikan adanya penyakit inflamasi pada anatomi *sinonasal* (Romans, 2018). Berikut parameter *scanning*:

Tabel 2.2 Parameter scanning MSCT *sinus paranasal*

Scout	Lateral
Start location	Inferior maxilla
End location	Through frontal sinus
Algorithm	Standard
Window Width/ Window Level	2500 ww/ 350 wl
	50 wl
Rotation time	0,5 s

Slice thickness	Axial 2-3 mm Coronal 1,5 – 2 mm Sagittal 1,5 – 2,5 mm
KVp	120
Ma	60

Sumber : Romans (2018)

e. Hasil Citra CT *Scan sinus paranasal*

Hasil citra CT *Scan sinus paranasal* potongan *coronal slice* kedua akan ditunjukan pada gambar 2.6 , slice ketiga pada gambar 2.7, dan slice keempat pada gambar 2.8 .

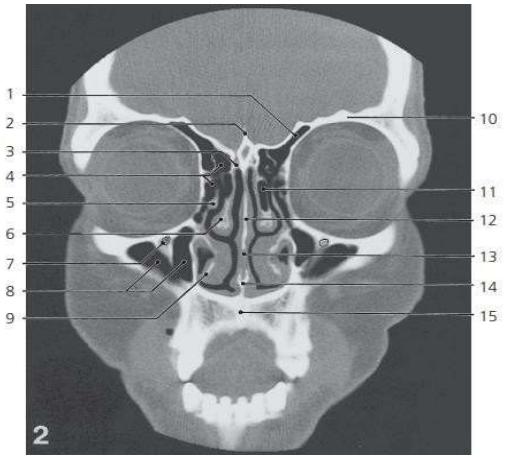

Keterangan gambar

1) *Frontal sinus*
2) *Crista galli*
3) *Cribriform plate*
4) *Anterior ethmoidal air cells*
5) *Uncinate process*
6) *Middle nasal concha*
7) *Infraorbital canal*
8) *Maxillary sinus*
9) *Inferior nasal concha*
10) *Orbital part of frontal bone*
11) *Concha bullosa*
12) *Perpendicular plate of ethmoidal bone*
13) *cartilaginous part of nasal septum*
14) *Vomer*
15) *Hard palate*

Gambar 2.6 Hasil citra MSCT *sinus paranasal* potongan coronal slice kedua (Fleckenstein et al., 2014)

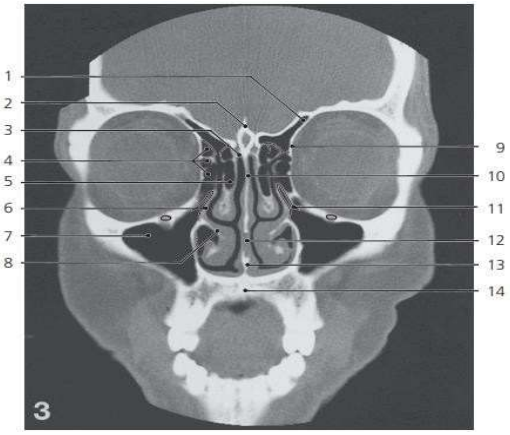

Keterangan gambar

1) *Frontal sinus*
2) *Crista galli*
3) *Cribriform plate*
4) *Anterior ethmoidal air cells*
5) *Concha bullosa*
6) *Uncinate process*
7) *Maxillary sinus*
8) *Inferior nasal concha*
9) *Lamina papyracea of ethmoidal bone*
10) *Perpendicular plate of ethmoidal bone*
11) *Duct between maxillary sinus and nasal cavity*
12) *Cartilaginous part of nasal septum*
13) *Vomer*

14) *Hard palate*

Gambar 2.7 Hasil citra MSCT *sinus paranasal* potongan coronal slice ketiga (Fleckenstein et al., 2014)

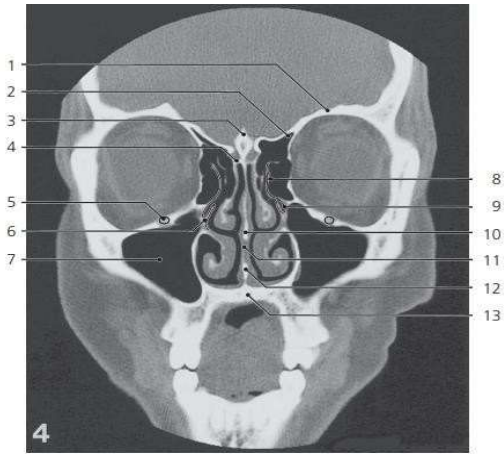

Keterangan gambar

1) *Orbital part of frontal bone*
2) *Frontal sinus*
3) *Crista galli*
4) *Cribriform plate*
5) *Infraorbital canal*
6) *Uncinate process*
7) *Maxillary sinus*
8) *Ethmoidal bulla*
9) *Duct between maxillary sinus and nasal cavity*
10) *Perpendicular plate of ethmoidal bone*
11) *Cartilaginous part of nasal septum*
12) *Vomer*
13) *Hard palate*

Gambar 2.8 Hasil citra CT Scan *sinus paranasal* potongan coronal slice keempat (Fleckenstein et al., 2014)

B. Kerangka Teori

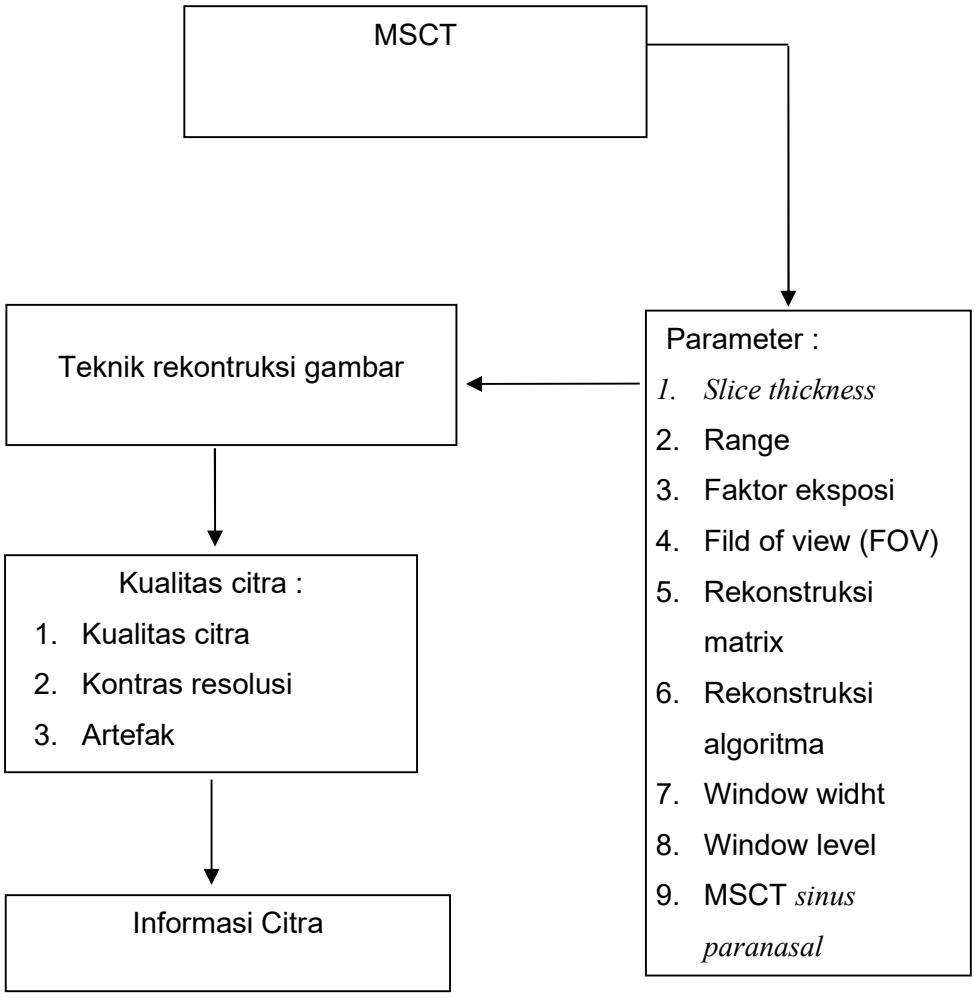

C. Hipotesis

H_o : Tidak ada perbedaan informasi anatomi hasil rekonstruksi *slice thickness* terhadap MSCT *sinus paranasal* potongan *coronal* pada klinis *tumor sinonasal*

H_a : Ada perbedaan informasi anatomi hasil rekonstruksi *slice thickness* terhadap MSCT *sinus paranasal* potongan *coronal* pada klinis *tumor sinonasal.*

BAB III

METODE PENELITIAN

A. Jenis Penelitian

Jenis penelitian ini adalah penelitian kuantitatif dengan pendekatan eksperimen menggunakan *type posttest only with control group design* , yang bertujuan untuk mengetahui perbedaan rekonstruksi *slice thickness* terhadap informasi anatomi yang optimal pada pemeriksaan MSCT *sinus paranasal* potongan *coronal* dengan klinis *tumor sinonasal*. Eksperimen akan dilakukan dengan menggunakan pesawat CT *Scan* merek *Canon One Aquilion* 640 *slice*.

B. Kerangka Konsep

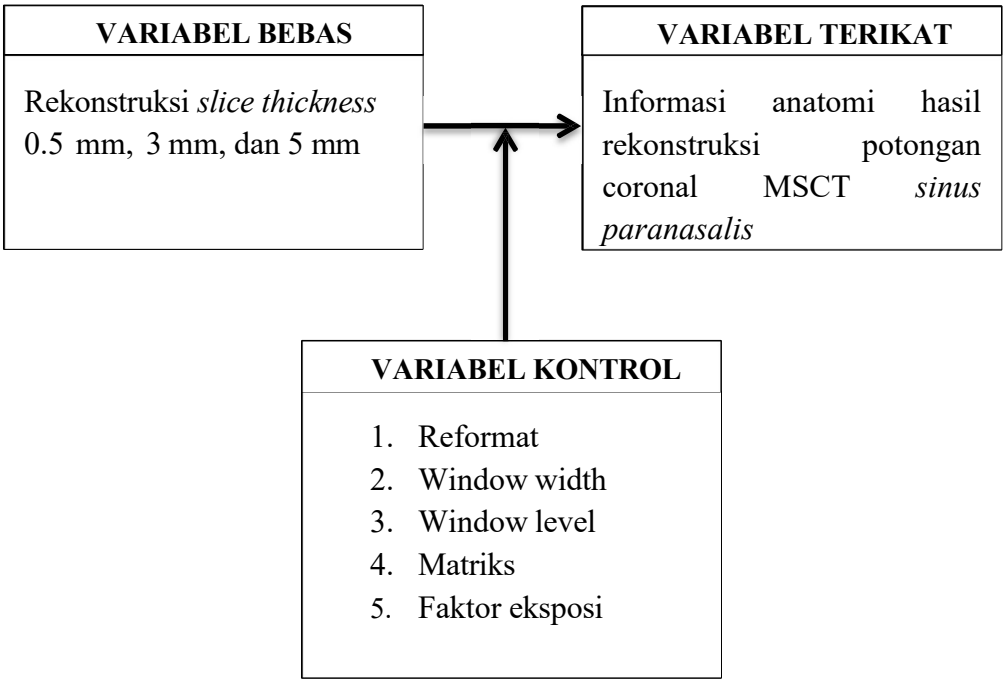

Gambar 3.1 Diagram kerangka konsep penelitian

C. Waktu dan Lokasi Penelitian

Penelitian ini akan dilakukan di Rumah Sakit TK. II Pelamonia Makassar, yang

akan dilakukan pada bulan Februari sampai April tahun 2025.

D. Populasi dan Sampel Penelitian

1. Populasi Penelitian

Populasi dalam penelitian ini adalah data seluruh pasien pemeriksaan MSCT *sinus paranasal* pada klinis *tumor sinonasal* di Rumah Sakit TK. II Pelamonia Makassar selama penelitian.

2. Sampel Penelitian

Sampel dalam penelitian ini adalah citra MSCT *sinus paranasal* dengan klinis tumor sinonasal potongan coronal. Terdapat tiga kelompok sampel bersifat berpasangan (dependent sampel group) di Rumah Sakit TK. II Pelamonia Makassar.

Besar sampel yang digunakan secara keseluruhan yaitu dihitung berdasarkan rumus sebagai berikut :

$$df = (t-1)(n-1) \qquad \text{.....(1)}$$
$$(t-1)(n-1) \geq 15$$

Keterangan:
n = Jumlah kelompok, sampel, atau kolom dalam tabel kontingensi
t = Jumlah kategori, perlakuan, atau baris dalam tabel kontingensi
df = Derajat kebebasan atau suatu ukuran kompleksitas dalam eksperimen/ statistik
≥15= Syarat yang memastikan suatu uji statistik valid atau hasil ekperimen cukup signifikan

Berdasarkan rumus yang telah dijelaskan diatas maka dapat ditentukan jumlah sampel pada penelitian ini yaitu:

$(t-1)\ (n-1) \geq 15$

$(3-1)(n-1) \geq 15$

$(2)(n-1) \geq 15$

$n-1 \geq 7,5$

$n \geq 8,5$

Dengan begitu maka sampel pada penelitian ini adalah lebih dari 8,5 sampel atau 10 data pasien pemeriksaan *MSCT sinus paranasal* pada klinis *tumor sinonasal.*

E. Variabel Penelitian

1. Variabel Bebas

   Variabel bebas pada penelitian ini adalah rekonstruksi *slice thickness*

2. Variabel Terikat

   Variabel terikat pada penelitian ini adalah informasi anatomi pada pemeriksaan MSCT *sinus paranasal* dengan klinis *tumor sinonasal*.

3. Variabel Kontrol

   Variabel kontrol pada penelitian ini adalah *reformat*, *window width, window level, matriks,* dan *faktor eksposi.*

F. Definisi Operasional

Tabel berikut menyajikan definisi operasional dari variabel yang digunakan dalam penelitian ini.

Tabel 3 Tabel 3.1 Definisi operasional penelitian

Variabel	Definisi Operasional	Alat Ukur	Skala	Cara Ukur
Window Width	*Window Width* adalah nilai untuk tingkat keabu-abuan yang ditunjukkan pada gambar.	Sistem komputer	Ratio	Pemilihan pada menu parameter

	Window width yang digunakan dalam penelitian ini adalah 2500			
Window level	*Window level* merupakan nilai tengah dari *window width* yang memperlihatkan *medium grey scale* dan mengontrol kecerahan gambar. *Window width* yang digunakan dalam penelitian ini adalah 300	Sistem komputer	Ratio	Pemilihan pada menu parameter
Slice thickness	*Slice thickness* pada rekonstruksi adalah ketebalan irisan citra yang dihasilkan setelah proses rekonstruksi data mentah. Nilai Rekonstruksi *Slice thickness* ditentukan oleh operator sesuai dengan kebutuhan pemeriksaan klinis, nilainya berkisar antara 1 mm – 10 mm. *Slice thicknes* yang digunakan pada penelitian ini 0.5 mm, 3 mm, dan 5 mm dengan potongan coronal	Sistem komputer	Ratio	Pemilihan pada menu parameter
Faktor eksposi	Faktor eksposi adalah faktor-faktor yang berpengaruh terhadap eksposi yang meliputi tegangan tabung (kV), arus tabung (mA), dan waktu	Sistem komputer	Ratio	Pemilihan pada menu parameter

	eksposi (s). Faktor eksposi yang digunakan dalam penelitian ini mengikuti standar bawaan system untuk pemeriksaan MSCT *sinus paranasal* yaitu 120 kV dan mA 440			
Rekonstruksi matriks	Matriks adalah deretan baris dan kolom dari piksel dalam proses perekontruksian citra. Matriks yang digunakan saat akuisisi yaitu 512 x 512	Sistem komputer	Ratio	Pemilihan pada menu parameter
Informasi citra yang optimal pada pemeriksaan MSCT *Scan sinus paranasal* dengan klinis *tumor sinonasal*	Informasi citra radiologist yang meliputi informasi anatomi : *sinus paranasal*, osteomeatal complex, concha media, aligment septum, dan tumor sinonasal. Dengan penilaian yang terbagi dari 4 kategori yaitu : Nilai 1 = Sangat kurang Nilai 2 = Kurang Nilai 3 = Jelas Nilai 4 = Sangat jelas	Analisis data	Ordinal	Observasi, kuesioner, dan eksperimen

G. Instrumen Penelitian

1. Pesawat CT *Scan*

   Merek / tipe : *Canon One Aquilion*

   Tahun pemasangan : 2021

Slice : 640

2. Komputer *work station* pemeriksaan dan pengolahan citra satu paket dengan pesawat MSCT
3. File dalam CD-R yang berisi citra MSCT *sinus paranasal* potongan *coronal* pada klinis *tumor sinonasal* dengan variasi *slice thickness* 0.5 mm, 3 mm, dan 5 mm.
4. Formulir kesediaan sebagai responden penelitian
5. Penilainan informasi diagnostik pada *MSCT sinus paranasal* dilakukan dengan cara penilaian check list kepada dokter spesialis radiologi untuk menentukan apakah gambaran *MSCT sinus paranasal* tersebut telah memberikan informasi diagnostik yang standar, dengan 4 tingkatan nilai (1 - 4).

H. Metode Pengumpulan Data

Penelitian ini menggunakan metode pendekatan kuantitatif dengan teknik pengumpulan data yang melibatkan observasi dan kuesioner untuk memperoleh informasi terkait kualitas citra pada pemeriksaan MSCT (Multislice Computed Tomography) *sinus paranasal* dalam kasus tumor sinonasal. Berikut penjelasan masing-masing metode yang digunakan:

1. Observasi

   Teknik observasi dilakukan dengan cara melihat secara langsung pelaksanaan pemeriksaan MSCT *sinus paranasal* pada pasien dengan diagnosis tumor sinonasal di rumah sakit Tk II Pelamonia Makassar.

2. Kuesioner

Teknik kuesioner digunakan untuk mengumpulkan penilaian dari 2 dokter spesialis radiologi terkait informasi citra yang dihasilkan pada pemeriksaan MSCT *sinus paranasal*. Kuesioner dirancang untuk mengevaluasi kualitas citra optimal berdasarkan opini profesional para dokter spesialis. Data diperoleh dari pengisian kuesioner yang dilakukan setelah para dokter mengamati hasil citra yang ditampilkan pada monitor laptop menggunakan aplikasi Radiant DICOM Viewer.

3. Ekperimen

Data hasil akuisisi scanning msct *sinus paranasal* dibuka, kemudian direkonstruksi dengan slice stickness 0,5mm, 3 mm, dan 5 mm. Hasil citra rekonstruksi tersebut disimpan, kemudian di perlihatkan ke ahli untuk dinilai. Proses penilaian informasi citra dilakukan melalui evaluasi langsung menggunakan perangkat lunak Radiant DICOM Viewer, yang memungkinkan para dokter spesialis untuk memberikan penilaian berdasarkan standar klinis yang relevan.

I. Etika Penelitian

Penelitian ini dilaksanakan dengan mematuhi prinsip-prinsip etika penelitian untuk menjaga hak dan kenyamanan para responden. Aspek etika yang diperhatikan dalam penelitian ini adalah sebagai berikut:

1. Persetujuan Responden

Sebelum mengumpulkan data melalui kuesioner, peneliti terlebih dahulu memperkenalkan diri kepada responden dan menjelaskan secara rinci maksud, tujuan, dan manfaat dari penelitian ini. Dengan demikian,

responden memiliki pemahaman yang jelas sebelum memberikan persetujuan untuk berpartisipasi dalam penelitian.

2. Sukarela

Keikutsertaan responden dalam penelitian ini sepenuhnya bersifat sukarela tanpa ada unsur paksaan. Peneliti memberikan kebebasan kepada responden untuk memutuskan apakah mereka bersedia berpartisipasi atau tidak. Responden juga memiliki hak penuh untuk menolak memberikan informasi tanpa konsekuensi apa pun.

3. Kerahasiaan Data

Kerahasiaan responden dijaga dengan baik selama dan setelah penelitian. Data yang dikumpulkan tidak akan mencantumkan identitas pribadi responden, sehingga informasi yang diberikan tetap anonim. Hasil penelitian hanya akan digunakan untuk keperluan ilmiah sesuai dengan tujuan penelitian.

J. Langkah-Langkah Penelitian

1. Pembuatan Citra

a. Pasien datang membawa surat pengantar dari dokter pengirim untuk dilakukan pemeriksaan MSCT *sinus paranasal.*

b. Menjelaskan kepada pasien terkait bagaimana prosedur yang dilakukan untuk pemeriksaan MSCT *sinus paranasal*.

c. Scanning dilakukan menggunakan protokol pemeriksaan *sinus paranasal*.

d. Setelah pemeriksaan selesai dilakukan, pasien diberitahukan mengenai

waktu pengambilan hasil gambaran dari pemeriksaan MSCT *sinus paranasal* tersebut.

2. Rekonstruksi Citra
   a. Membuka 10 RAW data pasien dengan klinis tumor sinonasal.
   b. Melakukan rekonstruksi citra pada potongan *coronal* MSCT *Scan sinus paranasal* dengan variasi *slice thickness* 0.5 mm, 3 mm, dan 5 mm.
   c. Citra hasil penelitian tersebut dipindahakan ke *compact disc* (CD-R) kemudian disimpan dalam laptop dengan menggunakan aplikasi *Radiant Dicom Viewer* dengan format DICOM tanpa ada keterangan identitas pasien hanya diberikan kode serial citra.
   d. Tiga orang dokter spesialis radiologi yang dimohon untuk mencermati kualitas citra dari masing-masing gambar.
   e. Mempersiapkan kuesioner yang diberikan kepada masing- masing responden dan dijelaskan maksud dan tujuan kuesioner. Di dalam penelitian ini responden memberikan tanda centang (√) pada formulir kuesioner yang sudah disediakan. Kriteria penilaian dari masing-masing citra meliputi :

      Nilai 1 = Sangat kurang (organ organ yang diamati tidak jelas, kurang berbatas tegas, banyak noise, sehingga diagnosis klinis sulit untuk diidentifikasi)

      Nilai 2 = Kurang (batas batas antar organ dapat terlihat namun noise masih banyak sehingga ada keraguan untuk menentukan diagnosa)

Nilai 3 = Jelas (diagnosisi dapat ditegakkan)

Nilai 4 = Sangat jelas (detail, organ, kelainan patologis sangat jelas sehingga diagnosis tumor sinonasal mudah diidentifikasi)

f. Setelah responden mengisi formulir kuesioner kemudian peneliti melakukan pengumpulan data kuesioner tersebut untuk dianalisa dan diolah menggunakan aplikasi SPSS

K. Metode Analisis Data

Tahap-tahap pengolahan data sebagai berikut :

1. *Editing* yaitu memeriksa kelengkapan data serta kesalahan penulisan.
2. *Entry* yaitu memasukkan data-data dan hasil penilaian citra gambar.
3. Tabulasi yaitu menyusun dan menghitung data hasil penelitian untuk disajikan dalam tabel agar mudah dibaca dan dianalisis.

Hasil citra MSCT dinilai oleh dokter spesialis radiologi sebagai responden menggunakan form penelitian informasi citra pada MSCT *sinus paranasal* dengan klinis *tumor sinonasal*. Untuk mengetahui tingkat kesamaan persepsi antara responden dilakukan pengujian menggunakan aplikasi SPSS. Data yang telah di kumpulkan dari responden kemudian dianalisa secara komputerisasi dengan menggunakan program uji statistik. Untuk menentukan tingkat kesepakatan atau reliabilitas, hasil pengamatan responden terhadap informasi citra yang dihasilkan pada M S C T *sinus paranasal* dengan klinis *tumor sinonasal* menggunakan uji *Intraclass Correlation Coefficient*. Jika ICC adalah 0.82 dapat disimpulkan bahwa terdapat kesepakatan yang sangat baik di antara kedua dokter spesialis

radiologi terhadap informasi anatomi hasil *MSCT sinus paranasalis* pada klinis *tumor sinonasal* sebaliknya, jika nilai ICC hanya 0.45, maka perlu mempertimbangkan kemungkinan adanya perbedaan persepsi antar responden atau masalah dalam penilaian informasi citra.

*Friedman tes*t, uji ini untuk mengetahui adanya perbedaan informasi citra. Hasil pengujian *friedman* akan menghasilkan nilai probabilitas (p) yang mengartikan nilai signifikan perbedaan. Jika p>0,05 maka tidak ada perbedaan rekonstruksi *slice thickness* terhadap informasi anatomi MSCT *sinus paranasal* (H_o diterima dan H_a ditolak). Jika p<0,05 maka ada perbedaan rekonstruksi *slice thickness* terhadap informasi anatomi MSCT *sinus paranasal* dengan klinis *tumor sinonasal* (H_o ditolak dan H_a diterima). Kemudian untuk mengetahui rekonstruksi *slice thickness* mana yang menghasilkan informasi anatomi paling optimal dapat dilihat menggunakan nilai *mean rank* pada uji *friedman*.

BAB IV
HASIL DAN PEMBAHASAN

A. Hasil Penelitian

1. Karakteristik Sampel

Penelitian yang telah dilakukan ini bertujuan untuk mengetahui perbedaan penggunaan variasi rekonstruksi *slice thickness* 0.5 mm, 3 mm, dan 5 mm terhadap informasi anatomi (*sinus* paranasalis, osteomeatal complex, conca media, aligment septum) pada pemeriksaan MSCT *sinus paranasal* dengan klinis *tumor sinonasal*. Rekonstruksi dilakukan pada seluruh sampel untuk mengetahui penggunaan variasi rekonstruksi *slice thickness* yang memberikan informasi anatomi yang paling optimal. Penelitian ini menggunakan data yang berasal dari 10 sampel yang diambil pada bulan Februari sampai April 2025 di Unit Radiologi Rumah Sakit TK.II Pelamonia Makassar.

a. Jenis Kelamin

Tabel 4.1 Karakteristik sampel berdasarkan jenis kelamin

Jenis Kelamin	**Jumlah**	**Persentase (%)**
Laki-Laki	8	80%
Perempuan	2	20%
Total	**10**	**100%**

Berdasarkan tabel 4.1, dapat diketahui bahwa penelitian ini menggunakan sampel berjumlah 10 pasien yang terdiri dari 8 pasien berjenis kelamin laki-laki dan 2 pasien berjenis kelamin perempuan.

b. Usia

Tabel 4.2 Karakteristik sampel berdasarkan usia

Rentang Usia (tahun)	**Frekuensi**	**Persentase (%)**
25-45	5	50%
46-66	3	30%
67-87	1	10%
88-108	1	10%
Total	**10**	**100%**

Berdasarkan tabel 4.2, dapat d iketahui bahwa data sampel penelitian ini terdiri dari 10 sampel diantaranya 5 sampel rentang usia 25-45 tahun dengan persentase 50%, 3 sampel rentang usia 46-66 tahun dengan persentase 30%, 1 sampel rentang usia 67-87 tahun dengan persentase 10%, dan rentang usia 46-66 tahun dengan persentase 30%, 1 sampel rentang usia 88-108 tahun dengan persentase 10%.

c. Karakteristik Responden

Dari hasil penelitian diperoleh rekonstruksi citra MSCT *sinus paranasal* menggunakan menggunakan variasi *slice thickness* 0.5 mm, 3 mm, dan 5 mm potongan *coronal* dengan klinis *tumor sinonasal* diserahkan kepada 3 responden untuk dilakukan penilaian informasi anatomi. Responden dalam penelitian ini adalah dokter Spesialis Radiologi yang kompeten dan berpengalaman dalam melakukan ekspertise citra MSCT dengan masa kerja lebih dari 2 tahun. Karakterisitik responden dalam penelitian ini dintunjukkan pada tabel

4.3 berikut.

Tabel 4.3 Karakteristik responden penelitian

Responden	Jenis kelamin	Jabatan	Lama Bekerja
1	Perempuan	Radiolog	3 Tahun
2	Perempuan	Radiolog	6 Tahun
3	Laki-Laki	Radiolog	2 Tahun

Kriteria penilaian informasi anatomi yang dinilai yaitu *sinus paranasalis, osteomeatal complex, conca media, aligment septum* pada citra MSCT *sinus paranasal* dengan klinis *tumor sinonasal* pada 10 pasien dengan cara memberi centang (✓) pada kuesioner penilaian yang terdapat empat pilihan skor (1= sangat kurang, 2 = kurang, 3 = jelas dan 4 = sangat jelas).

2. Hasil Citra CT Scan *Sinus Paranasal*

Hasil rekonstruksi citra MSCT *sinus paranasal* potongan *coronal* dengan variasi *slice thickness* 0.5 mm, 3 mm, dan 5 mm ditunjukan pada gambar berikut.

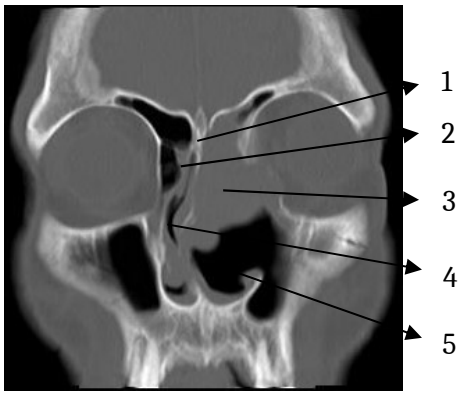

1. *Alignment Septum*
2. *Osteomeatal complex*
3. *Tumor sinonasal*
4. *Concha Medial*
5. *Sinus Paranasalis*

Gambar 4.1 Hasil citra MSCT *sinus paranasal* potongan coronal 3mm

3. Hasil penilaian responden

Dari hasil penilain rekonstruksi citra anatomi MSCT *sinus paranasalis* yang dilakukan oleh responden di dapatkan rata-rata per anatomi sebagai berikut :

Tabel 4.4 Hasil penilaian responden

Anatomi	***Slice Thickness* 0,5**			***Slice Thickness* 3**			***Slice Thickness* 5**		
	R 1	R 2	R 3	R 1	R 2	R 3	R 1	R 2	R 3
Sinus Paranasal	40	27	37	39	28	35	40	26	34
Osteomeatal Complex	32	26	31	35	26	33	32	25	27
Concha Medial	38	27	33	37	30	32	37	29	28
Alignment Septum	39	34	30	40	35	33	38	37	29
Tumor Sinonasal	40	40	33	40	40	34	40	40	33

Ket
R1 : Responden 1
R2 : Responden 2
R3 : Responden 3

Berdasarkan tabel diatas menggambarkan pendapat Responden pada gambar dengan variasi *slice thickness*, dengan skala 0-40 (diambil dari jumlah akumulasi nilai setiap responden) :

a. Rekonstruksi citra *slice thickness* 0.5mm, untuk responden 1 memberikan nilai anatomi *sinus paranasalis* 40, anatomi *osteomeatal complex* 32, *concha medial* 38, *alighnment septum* 39, dan tumor sinonasal 40. untuk responden 2 memberikan nilai anatomi *sinus paranasalis* 27, anatomi osteomeatal *complex* 26, *concha medial* 27, *alighnment septum* 34, dan tumor *sinonasal* 40. untuk responden 3 memberikan nilai anatomi *sinus paranasalis* 37, anatomi *osteomeatal*

complex 31, *concha medial* 33, *alighnment septum* 30, dan tumor *sinonasal* 33.

b. Rekonstruksi *slice thickness* 3mm, untuk responden 1 memberikan nilai anatomi *sinus paranasalis* 39, anatomi *osteomeatal complex* 35, *concha medial* 37, *alighnment septum* 40, dan tumor *sinonasal* 40. untuk responden 2 memberikan nilai anatomi *sinus paranasalis* 28, anatomi *osteomeatal complex* 26, *concha medial* 30, *alighnment septum* 35, dan tumor *sinonasal* 40. untuk responden 3 memberikan nilai anatomi *sinus paranasalis* 35, anatomi *osteomeatal complex* 33, *concha medial* 32, *alighnment septum* 33, dan tumor *sinonasal* 34.

c. Rekonstruksi *slice thickness* 5mm, untuk responden 1 memberikan nilai anatomi *sinus paranasalis* 40, anatomi *osteomeatal complex* 32, *concha medial* 37, *alighnment septum* 38, dan tumor *sinonasal* 40. untuk responden 2 memberikan nilai anatomi *sinus paranasalis* 26, anatomi *osteomeatal complex* 25, *concha medial* 29, *alighnment septum* 37, dan tumor *sinonasal* 40. untuk responden 3 memberikan nilai anatomi *sinus paranasalis* 34, anatomi *osteomeatal complex* 27, *concha medial* 28, *alighnment septum* 29, dan tumor *sinonasal* 33.

Berikut merupakan contoh gambar MSCT *sinus paranasal* yang telah di rekonstruksi menggunakan variasi *slice thickness* 0.5mm, 3mm, dan 5mm

a. *Sinus paranasalis*

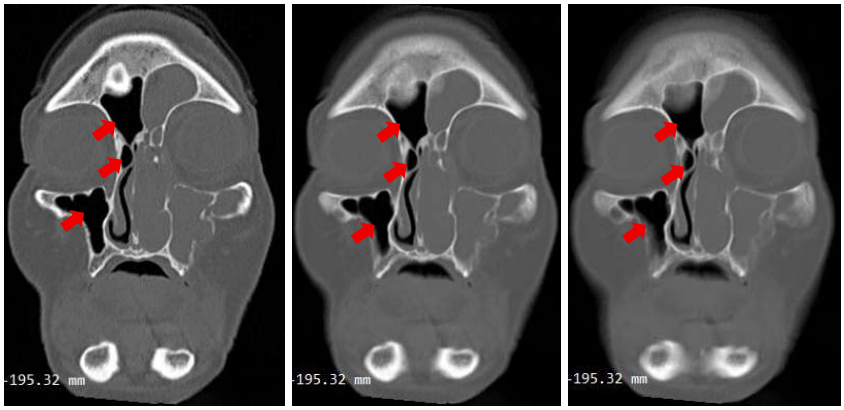

Gambar 4.2 Hasil citra MSCT *sinus paranasal*, (A) 0.5mm, (B) 3mm, dan (C) 5mm pada sampel ke 3, ditunjukkan panah

Gambar A merupakan hasil rekonstruksi citra dari variasi *slice thickness* 0.5mm, gambar B merupakan hasil rekonstruksi citra dari variasi *slice thickness* 3mm, dan gambar C merupakan hasil rekonstruksi citra dari variasi *slice thickness* 5mm. Gambar citra diatas merupakan hasil citra MSCT *sinus paranasal* dari sampel pasien ke 3

b. Osteomeatal complex

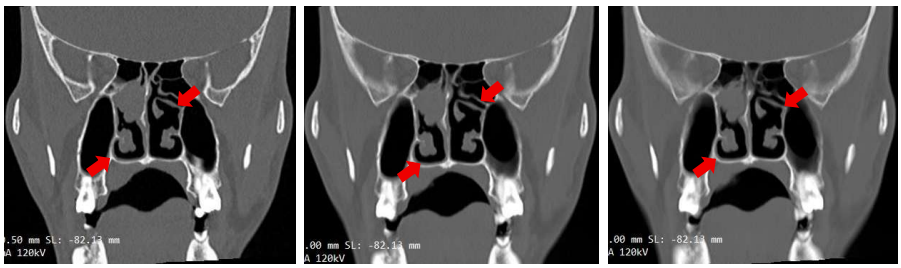

Gambar 4.3 Hasil citra MSCT *sinus paranasal*, (A) 0.5mm, (B) 3mm, dan (C) 5mm pada sampel ke 1 ditunjukkan panah

Gambar A merupakan hasil rekonstruksi citra dari variasi *slice thickness* 0.5mm, gambar B merupakan hasil rekonstruksi citra dari variasi *slice thickness* 3mm, dan gambar C merupakan hasil

rekonstruksi citra dari variasi *slice thickness* 5mm. Gambar citra diatas merupakan hasil citra MSCT *sinus paranasal* dari sampel pasien ke 1

c. Conca medial

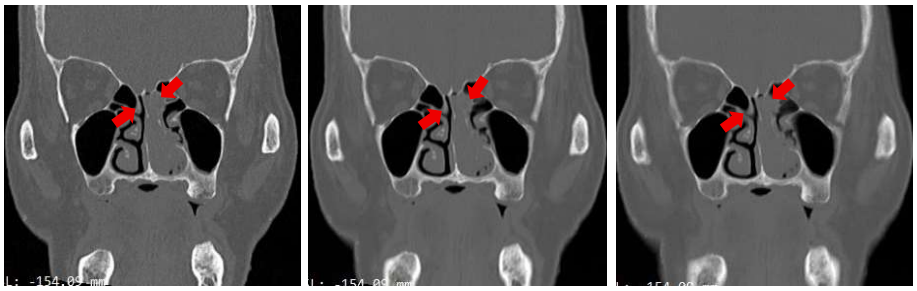

Gambar 4.4 Hasil citra MSCT *sinus paranasal*, (A) 0.5mm, (B) 3mm, dan (C) 5mm pada sampel ke 4 ditunjukkan panah

Gambar A merupakan hasil rekonstruksi citra dari variasi *slice thickness* 0.5mm, gambar B merupakan hasil rekonstruksi citra dari variasi *slice thickness* 3mm, dan gambar C merupakan hasil rekonstruksi citra dari variasi *slice thickness* 5mm. Gambar citra diatas merupakan hasil citra MSCT *sinus paranasal* dari sampel pasien ke 4

d. Alignment septum

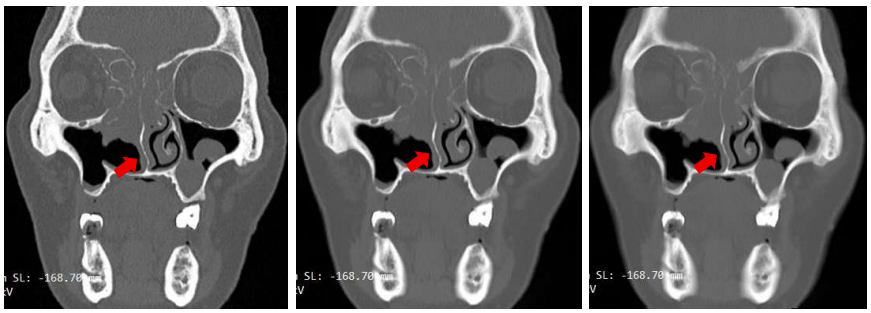

Gambar 4.5 Hasil citra MSCT *sinus paranasal*, (A) 0.5mm, (B) 3mm, dan (C) 5mm pada sampel ke 5 ditunjukkan panah

Gambar A merupakan hasil rekonstruksi citra dari variasi *slice thickness* 0.5mm, gambar B merupakan hasil rekonstruksi citra dari

variasi *slice thickness* 3mm, dan gambar C merupakan hasil rekonstruksi citra dari variasi *slice thickness* 5mm. Gambar citra diatas merupakan hasil citra MSCT *sinus paranasal* dari sampel pasien ke 5

e. Tumor *sinonasal*

Gambar 4.6 Hasil citra MSCT *sinus paranasal*, (A) 0.5mm, (B) 3mm, dan (C) 5mm pada sampel ke 9 ditunjukkan panah

Gambar A merupakan hasil rekonstruksi citra dari variasi *slice thickness* 0.5mm, gambar B merupakan hasil rekonstruksi citra dari variasi *slice thickness* 3mm, dan gambar C merupakan hasil rekonstruksi citra dari variasi *slice thickness* 5mm. Gambar citra diatas merupakan hasil citra MSCT *sinus paranasal* dari sampel pasien ke 9

4. Uji Statistik

Hasil centang berupa penilaian informasi anatomi oleh responden terhadap 3 variasi rekonstruksi *slice thickness* potongan *coronal* pada pemeriksaan MSCT *sinus paranasal* dengan klinis *tumor sinonasal* yang dihasilkan dari 10 sampel pasien. Kemudian diolah dan dianalisa menggunkan uji statistik dengan aplikasi *software* SPSS versi 22.0 yang dijabarkan sebagai berikut :

a. Hasil Uji Kesesuaian Responden

Untuk mengetahui kesesuaian atau kesamaan presepsi antara 3 responden dalam penilaian kuesioner informasi anatomi yaitu dilakukan analisis uji *Intraclass Correlation Coefficient.* Hasil uji dapat dilihat dalam tabel 4.5 berikut.

Tabel 4.6 hasil uji *Interclass Correlation Coefficient*

Variasi *Slice Thickness*	***Intraclass Correlation Coefficient***	**Keterangan**
	R1 x R2 x R3	
0.5 mm, 3 mm, 5 mm	0.782	Baik

Dari hasil uji *Interclass Correlation Coefficient*, tingkat kesepakatan dari tiga responden terhadap variasi *slice thickness* 0.5 mm, 3 mm, dan 5 mm. Nilai *Interclass Correlation Coefficient* menunjukan tingkat kesesuaian presepsi yang baik antara responden 1, 2, dan 3. Dari penilaian ketiga responden yang telah dilakukan uji *Interclass Correlation Coefficient,* maka akan dipilih data dari salah satu responden yaitu responden dengan nilai *Interclass Correlation Coefficient* yang tertinggi. Nilai *Interclass Correlation Coefficient* antar pasangan responden sebagai berikut :

Tabel 4.6 nilai *Interclass Correlation Coefficient* antar pasangan

Responden	**Nilai *Interclass Correlation Coefficient***
R1 x R2	0.805

R1 x R3	0.759
R2 x R3	0.746

Dari tabel 4.6 diatas maka responden pertama dipilih dengan alasan nilai *Interclass Correlation Coefficient* antar pasangan tertinggi.

b. Hasil Uji Perbedaan rekonstruksi *slice thickness* Terhadap Penggunaan Variasi *Slice Thickness*

1) Uji *Friedman* Keseluruhan

Dari hasil centang berupa penilaian dari responden 1 terhadap 3 variasi *slice thickness* pada pemeriksaan MSCT *sinus paranasal* dengan klinis *tumor sinonasal* yang dihasilkan dari 10 sampel pasien. Hasil penilaian tersebut selanjutnya dimasukkan kembali ke aplikasi *Microsoft Excel,* kemudian dianalisis menggunakan program SPSS. Analisis dilakukan dengan menggunakan uji *firedman* yang bertujuan untuk mengetahui ada atau tidaknya perbedaan variasi *slice thickness* terhadap informasi anatomi dan untuk mengetahui variasi yang mampu menghasilkan informasi anatomi paling baik pada pemeriksaan MSCT *sinus paranasal* dengan klinis *tumor sinonasal*.

Tabel 4.7 Hasil uji *friedman* keseluruhan variasi

Variasi *Slice Thickness*	**Nilai *P.Value***	**Keterangan**

0.5 mm, 3 mm, 5 mm	0.001	H_o ditolak / ada beda

Tabel 4.7 menunjukan bahwa pada hasil uji *firedman* didapatkan nilai *P.Value* 0.001 yang artinya H_o ditolak dan H_a diterima, dengan itu dapat disimpulkan bahwa ada perbedaan informasi anatomi terhadap variasi penggunaan *slice thickness* 0.5 mm, 3 mm, dan 5 mm pada pemeriksaan MSCT *sinus paranasal* dengan klinis *tumor sinonasal*.

c. Hasil Uji Variasi *Slice Thickness* Yang Menghasilkan informasi anatomi Paling Baik Pada Pemeriksaan MSCT *Sinus Paranasal* Dengan Klinis *Tumor sinonasa*

Untuk menentukan variasi *slice thickness* yang mampu menghasilkan informasi anatomi paling baik dapat dilihat dari nilai *mean rank* tertinggi pada uji *friedman* pada tabel berikut :

Tabel 4.8 Hasil uji *friedman* untuk hasil *mean rank* setiap anatomi

No	Variasi *Slice Thickness*	*Mean rank*
1	*Sinus paranasalis* 0.5mm	9.10
2	*Sinus paranasalis* 3mm	8.50
3	*Sinus paranasalis* 5mm	9.10
4	Osteomeatal complex 0.5mm	5.45
5	Osteomeatal complec 3mm	6.80
6	Osteomeatal complex 5mm	5.20
7	Concha medial 0.5mm	7.80

8	Concha medial 3mm	7.45
9	Concha medial 5mm	7.45
10	Alignment septum 0.5mm	8.55
11	Alignment septum 3mm	9.10
12	Alignment septum 5mm	8.20
13	Tumor *sinonasal* o.5mm	9.10
14	Tumor *sinonasal* 3mm	9.10
15	Tumor *sinonasal* 5mm	9.10

Tabel 4.8 menunjukan bahwa hasil *mean rank* dari uji *friedman* dan dapat diketahui variasi *slice thickness* yang memiliki *mean rank* tertinggi sebesar 9.10. pada ketebalan o.5mm memberikan kualitas terbaik untuk anatomi *sinus paranasal* dan tumor sinonasal, sedangkan pada ketebalan 3mm memberikan kualitas terbaik untuk anatomi *esteomeatal complex* dan *aligment septum*. Oleh karena itu dilakukan uji *friedman* untuk setiap *slice thickness* sebagai berikut

Tabel 4.9 Hasil uji *friedman* untuk hasil *mean rank* setiap *slice thicknees*

Variasi *slice thickness*	***Mean Rank***
R1 0.5mm	2.01
R1 3mm	2.03
R1 5mm	1.96

Tabel 4.9 menunjukan bahwa hasil *mean rank* dari uji *friedman* dan dapat diketahui variasi rekonstruksi *slice thickness* yang memiliki *mean rank* tertinggi sebesar 2.03 di variasi rekonstruksi *slice thickness* 3mm maka, dapat disimpulkan bahwa variasi rekonstruksi *slice thickness* 3mm

mampu menghasilkan informasi anatomi paling baik.

B. Pembahasan

Penelitian ini dilaksanakan pada bulan Februari sampai April tahun 2025 di Instalasi Radiologi Rumah Sakit TK.II Pelamonia Makassar. Dengan hasil 10 pasien yang digunakan sebagai sampel dalam penelitian.

1. Perbedaan Penggunaan Variasi *Slice Thickness* 0.5 mm, 3 mm, dan 5 mm Terhadap informasi anatomi MSCT *Sinus Paranasal* Dengan Klinis *tumor sinonasal*

Pada penelitian ini dilakukan dengan menggunakan centang (✓) pada formulir penilaian informasi anatomi yang dinilai oleh 3 responden. Berdasarkan hasil uji *Interclass Correlation Coefficient* pada tabel 4.4 diperoleh nilai 0.782 yang artinya menunjukkan kesepakatan antara 3 responden dengan baik maka dipilih data dari salah satu responden yaitu responden pertama dengan alasan responden pertama dengan nilai *Interclass Correlation Coefficient* antar pasangan tertinggi.

Setelah dilakukan uji *Interclass Correlation Coefficient*, selanjutnya dilakukan uji *friedman* untuk mengetahui ada atau tidaknya perbedaan variasi *slice thickness* terhadap informasi anatomi pada MSCT *sinus paranasal* dengan klinis *tumor sinonasal.* Berdasarkan hasi uji secara keseluruhan menunjukan bahwa pada tabel 4.5 hasil uji *friedman* didapatkan nilai *P.Value* 0.001 sehingga H_o ditolak dan H_a diterima sehingga dapat disimpulkan bahwa ada perbedaan variasi rekonstruksi *slice thickness* terhadap informasi anatomi.

Berdasarkan pada hasil uji diatas maka dapat peneliti simpulkan bahwa pada hasil uji *friedman* keseluruhan menunjukkan adanya perbedaan variasi rekonstruksi *slice thickness* 0.5 mm, 3 mm, dan 5 mm potongan *coronal* terhadap informasi anatomi pada pemeriksaan MSCT *sinus paranasal* dengan klinis *tumor sinonasal*.

2. Variasi rekonstruksi *Slice Thickness* Yang Meghasilkan Informasi Anatomi Paling Baik Pada Pemeriksaan CT *Scan Sinus Paranasal* Dengan Klinis *Sinusitis.*

Berdasarkan hasil tabel mean rank juga dapat disimpulkan bahwa diantara tiga variasi slice thickness gambar MSCT *sinus paranasal slice thickness* 3 mm dapat menampilkan informasi anatomi yang paling baik. Rekonstruksi *slice thickness* 3 mm memperoleh nilai rata-rata pada *sinus paranasa*lis memperoleh nilai rata-rata 8.20, pada *osteomeatal complex* memperoleh nilai rata-rata 6.80, pada *conca medial* memperoleh nilai rata-rata 7.45, dan pada aligment septum serta tumor *sinonasal* memperoleh nilai rata-rata 9.10.

Rekonstruksi *slice thickness* 0.5mm pada pada *sinus paranasalis* memperoleh nilai rata-rata 9.10, pada *osteomeatal complex* memperoleh nilai rata-rata 5.45, pada *conca medial* memperoleh nilai rata-rata 7.80, pada *aligment septum* memperoleh nilai rata-rata 8.55, dan pada tumor *sinonasal* memperoleh nilai rata-rata 9.10.

Rekonstruksi *slice thickness* 5mm pada pada *sinus paranasa*lis memperoleh nilai rata-rata 9.10, pada *osteomeatal complex* memperoleh

nilai rata-rata 5.20, pada *conca medial* memperoleh nilai rata-rata 7.45, pada *aligment septum* memperoleh nilai rata-rata 8.20, dan pada tumor *sinonasal* memperoleh nilai rata-rata 9.10.

Dari semua rekonstruksi *slice thickness* yang dipilih untuk menampilkan informasi anatomi MSCT *sinus paranasal* menghasilkan gambaran yang cukup jelas, akan tetapi pada *slice thickness* 3mm kontur-kontur dari anatomi *sinus paranasal* yang dinilai memberikan gambaran yang lebih jelas. Gambaran dari MSCT diharapkan dapat memberikan gambaran yang informatif terutama informasi anatomis yang dikehendaki, oleh karena itu pemilihan *slice thickness* yang akan digunakan untuk mendiagnosa suatu penyakit menjadi penting. Dalam penelitian kali ini *slice thickness* 3mm dapat memberikan informasi anantomi MSCT *sinus paranasal* lebih jelas dari pada *slice ticknes* 0.5mm, dan 5mm.

Perbedaan nilai informasi anatomi MSCT *sinus paranasal* disebabkan adanya variasi *slice thickness* yang berpengaruh terhadap visualisasi anatomis pada gambaran suatu organ. Semakin tipis *slice thickness* akan mengakibatkan *kontras resolusi* menurun sehingga kemampuan gambaran MSCT *sinus paranasal* yang dihasilkan untuk membedakan suatu penampakan obyek-obyek dengan perbedaan densitas yang sangat kecil juga menurun, hal ini didukung oleh teori Bushong (2000) dimana dengan tebal irisan yang semakin tebal maka *kontras resolusi* akan meningkat sedangkan *spatial resolusi* akan menurun dan *noise* akan berkurang. Sebaliknya tebal irisan semakin tipis.

Menurut teori ukuran *slice thickness* yang semakin tipis akan menghasilkan *kualitas citra* yang semakin baik (Skundberg, 1998). Pada penelitian yang dilakukan oleh Kalra MK, Maher MM, Toth TL, et al. (2004) yang berjudul "*Strategies for CT radiation dose optimization*" mengatakan bahwa penggunaan *slice* tipis (~3 mm) meningkatkan deteksi lesi kecil dan membantu dalam *rekonstruksi multiplanar* (M. K. Kalra et al., 2004). Sedangkan menurut (Boas FE, Fleischmann D, 2012) yang berjudul "*CT artifacts: causes and reduction techniques*" mengatakan bahwa *slice* 3 mm sering digunakan sebagai kompromi antara *resolusi spasial* dan *noise* gambar, dibandingkan dengan *slice* yang lebih tebal (5 mm) atau terlalu tipis (1 mm) (Boas & Fleischmann, 2012).

Pemilihan rekonstruksi *slice thickness* yang berbeda akan berpengaruh terhadap *spatial resolusi*, *kontras resolusi*, *noise* dan *artefak*. Keempat hal tersebut merupakan komponen dari kualitas gambar CT-Scan. Semakin tipis *slice thickness* akan meningkat sehingga kemampuan gambar MSCT *sinus paranasal* yang dihasilkan untuk dapat mebedakan objek yang berukuran kecil dengan densitas yang berbeda pada latar belakang yang sama juga akan meningkat.

Pada penelitian kali ini terdapat beberapa keterbatasan penilitian dimana penilitian yang penulis lakukan hanya terfokus kepada potongan *coronal* saja sehingga anatomi yang dapat dinilai dari *sinus paranasal* menjadi lebih sedikit, hendaknya dalam penelitian ini ditambahkan potongan *axial* dan *sagital* dari *sinus paranasal* karena dalam pemeriksaan

yang dilakukan dilapangan potongan dari MSCT *sinus paranasal* dilakukan potongan *axial,coronal* dan *sagital.* Apabila ketiga potongan tersebut dilakukan jumlah anatomi dari *sinus paranasal* yang dapat dinilai menjadi lebih banyak dan lebih bervariasi.

Oleh karena itu, dapat disimpulkan bahwa *slice thickness* 3 mm merupakan *slice thickness* rekonstruksi yang paling optimal untuk digunakan pada pemeriksaan MSCT *sinus paranasal* pada kasus tumor *sinonasal. Slice thickness* 3 mm memberikan kualitas gambar yang optimal, detail anatomi yang cukup, dan keseimbangan antara *noise* menjadikannya pilihan terbaik untuk pemeriksaan MSCT *sinus paranasal* dengan indikasi tumor *sinonasal*. Ketebalan 0.5 mm juga memberikan hasil baik pada beberapa bagian (misalnya, detail tumor dan *sinus*), tetapi cenderung menghasilkan *noise* lebih tinggi, yang bisa menurunkan kontras dan mengganggu visualisasi anatomi kecil lainnya. Namun, penggunaan *slice thickness* lebih tebal seperti 5 mm cenderung menyebabkan hilangnya detail penting pada struktur kecil seperti *osteomeatal complex*, akibat tumpang tindih jaringan, sehingga dapat mengaburkan batas anatomi yang relevan.

BAB V
PENUTUP

A. Kesimpulan

1. Berdasarkan hasil penelitian dan pembahasan disimpulkan bahwa penggunaan variasi rekonstruksi *slice thickness* 0.5 mm, 3 mm, dan 5 mm potongan *coronal* terhadap informasi anatomi pada pemeriksaan MSCT *sinus paranasal* dengan klinis *tumor sinonasal*, kesimpulan tersebut diperoleh dari hasil uji *friedman* yang menunjukkan nilai *P.Value* <0.001 atau lebih kecil dari 0.05 sehingga Ho ditolak dan Ha diterima sehingga ditarik kesimpulan bahwa ada perbedaan penggunaan variasi *slice thickness* terhadap informasi anatomi.
2. Berdasarkan hasil dari mean rank uji *friedman* dapat diketahui variasi *slice thickness* 3mm dengan *mean rank* 2.03 menghasilkan informasi anatomi paling baik pada pemeriksaan MSCT *sinus paranasal* dengan klinis *tumor sinonasal.*

B. Saran

1. Disarankan kepada pihak radiologi di Rumah Sakit Tk. II Pelamonia Makassar untuk mempertimbangkan penerapan *slice thickness* 3 mm sebagai protokol standar dalam pemeriksaan MSCT *sinus paranasal* pada pasien dengan klinis tumor sinonasal. Hal ini untuk meningkatkan kejelasan informasi anatomi, membantu perencanaan tindakan medis, serta memberikan kualitas gambar yang optimal dengan waktu rekonstruksi dan dosis radiasi yang seimbang.
2. Kepada peneliti berikutnya untuk melakukan penelitian lanjutan dengan

34 melibatkan jumlah sampel yang lebih besar dan variasi *slice thickness* lebih luas (misalnya: 1 mm, 2 mm, 3 mm, 4 mm, dan 5 mm)

DAFTAR PUSTAKA

Alsaied, A. S. (2017). Paranasal Sinus Anatomy: What the Surgeon Needs to Know. Paranasal Sinuses, 3–36. https://doi.org/10.5772/intechopen.69089

Boas, F. E., & Fleischmann, D. (2012). CT artifacts : Causes and reduction techniques. 4, 229–240.

Bruening, R., Kuettner, A., & Flohr, T. (2006). Protocols for multislice CT. In Protocols for Multislice CT. https://doi.org/10.1007/b138858

Cappello, Z. J., & Dublin, A. B. (2019). Anatomy, Head and Neck, Nose Paranasal Sinuses. In StatPearls. http://www.ncbi.nlm.nih.gov/pubmed/29763001

Fleckenstein, P., Tranum-Jensen, J., & Myschetzky, P. S. (2014). Anatomy in Diagnostic Imaging. In Anatomy in Diagnostic Imaging. https://doi.org/10.1002/9781118500484

Hizbi, S., Naufal, J., Zuhra, F., Utami, A., & Dian, P. (2018). Protokol Radiologi CT Scan Dan MRI. In Penerbit inti medika pustaka jilid 2.

Kalra, M. K., Maher, M. M., Toth, T. L., Hamberg, L. M., Blake, M. A., Shepard, J.-A., & Saini, S. (2004). Strategies for CT radiation dose optimization. Radiology, 230(3), 619–628. https://doi.org/10.1148/radiol.2303021726

Kalra, A. V, Kim, J., Klinz, S. G., Paz, N., Cain, J., Drummond, D. C., Nielsen, U. B., & Fitzgerald, J. B. (2014). Preclinical activity of nanoliposomal irinotecan is governed by tumor deposition and intratumor prodrug conversion. Cancer Research, 74(23), 7003–7013. https://doi.org/10.1158/0008-5472.CAN-14-0572

Karjalainen, M., Julkunen, A., Markkola, A., Dastidar, P., Huhtala, H., Suvinen, M., Kuukka, A.-M., Rautiainen, M., Numminen, J., & Toppila-Salmi, S. (2016). Reproducibility of 3 mm-Slice-Thick Reconstruction of Paranasal Sinus Computed Tomography Scans. Open Journal of Radiology, 06(01), 39–48. https://doi.org/10.4236/ojrad.2016.61006

Kendrick, J. L. & L. E. (2022). Bontrager's Textbook of Radiographic Positioning and Related Anatomy, 10th Edition. In Elsevier Health Sciences.

Lim, A. E., Hurley, R., Slim, M. A. M., & Melia, L. (2023). A Narrative Review of Flutamide in Juvenile Nasopharyngeal Angiofibroma. Indian Journal of Otolaryngology and Head and Neck Surgery : Official Publication of the Association of Otolaryngologists of India, 75(3), 2707–2712. https://doi.org/10.1007/s12070-023-03581-z

Makmur, I. W. A., Setiabudi, W., & Anam, C. (2013). Evaluasi Ketebalan Irisan (Slice Thickness) pada Pesawat CT-Scan Single Slice. In Jurnal sains dan matematika (Vol. 21, p. 6).

Romans, L. E. (2018). Computed tomography for technologists: A comprehensive text, second edition. In Computed Tomography for Technologists: A Comprehensive Text.

Sartawi, S., Salim, N. A., & Taim, D. (2020). Awareness and Treatment Decisions on Tooth Wear among Jordanian Dentists and Prosthodontists: A Cross-Sectional Survey Study. International Journal of Dentistry, 2020, 8861266. https://doi.org/10.1155/2020/8861266

seeram E. (2016). Computed Tomography: Physical Principles, Clinical

Applications, and Quality Control. Fourth Edi. www.elsivier.com

Skundberg, P. A. (1998). Radiologic Science for Technologists: Physics, Biology, and Protection. 6th ed . In Radiology (Vol. 207, Issue 2). https://doi.org/10.1148/radiology.207.2.310

Torsten B. Moller MD; Emil Reif M. (2007). Pocket atlas of sectional anatomy. Computed tomography and magnetic resonance imaging Vol. 1 Head and Neck (3rd ed.). Munich.

LAMPIRAN

Lampiran 1. Izin penelitian

KESEHATAN DAERAH MILITAR XIV/HASANUDDIN
RUMAH SAKIT TK.II 14.05.01 PELAMONIA

SURAT KETERANGAN
Nomor : Sket / Rad/ 59 / VI/ 2025

Yang bertanda tangan dibawah ini :

Nama	: dr. Haikal Mufid hamid, Sp.PD
Pangkat/NRP	: Kolonel Ckm NRP. 11010021010476
Jabatan	: Kepala Rumah Sakit Tk. II 14.05.01 Pelamonia
Kesatuan	: Kesdam XIV/Hasanuddin

Dengan ini menerangkan bahwa :

Nama	: Fatimah Hatta
Nim	: P13374302175
Institusi	: Kemenkes Poltekkes Semarang Program Sarjana Terapan Jurusan Teknik Radiodiagnostik dan Radioterapi

Dengan ini menerangkan bahwa yang bersangkutan benar telah melakukan penelitian dalam rangka penyusunan Karya Tulis Ilmiah (KTI) di Rumkit Tk. II 14.05.01 Pelamonia, dengan judul :"***Analisis Rekonstruksi Slice Thickness Terhadap Informasi Anatomi pada Pemeriksaan MSCT Sinus Paranasal Potongan Coronal Dengan Klinis Tumor Sinonasal di Rumah Sakit TK.II Pelamonia Makassar***".

Demikian surat keterangan ini dibuat untuk dipergunakan sebagaimana mestinya.

Makassar, 17 Mei 2025
Kepala Rumah Sakit Tk. II 14.05.01 Pelamonia

KESDAM XIV/HASANUDDIN KEPALA RUMKIT TK. II 14.05.01 PELAMONIA

dr. Haikal Mufid hamid, Sp.PD
Kolonel Ckm NRP. 11010021010476

Tembusan :

1. Diklat Rumkit TK. II 14.05.01 Pelamonia
2. Kasituud Rumkit TK. II 14.05.01 Pelamonia
3. Instalijangdiag Rumkit TK. II 14.05.01 Pelamonia

Lampiran 2. Etichal clearence

Kemenkes
Poltekkes Semarang

KOMITE ETIK PENELITIAN KESEHATAN
HEALTH RESEARCH ETHICS COMMITTEE
POLTEKKES KEMENKES SEMARANG
MINISTRY OF HEALTH, SEMARANG HEALTH POLYTECHNIC

KETERANGAN LAIK ETIK
DESCRIPTION OF ETHICAL APPROVAL
"ETHICAL APPROVAL"

No. 889/EA/F.XXIII.38/2025

Protokol penelitian yang diusulkan oleh :
The research protocol proposed by

Peneliti utama : Fatimah Hatta
Principal Investigator

Nama Institusi : Poltekkes Kemenkes Semarang
Name of the Institution

Dengan judul:
Title

"ANALISIS REKONSTRUKSI SLICE THICKNESS TERHADAP INFORMASI ANATOMI PADA PEMERIKSAAN MSCT SINUS PARANASAL POTONGAN CORONAL DENGAN KLINIS TUMOR SINONASAL DI RUMAH SAKIT TK.II PELAMONIA MAKASSAR"
"ANALYSIS OF SLICE THICKNEE RECONSTRUCTION ON ANATOMICAL INFORMATION IN CORONAL SECTION MSCT EXAMINATION OF PARANASAL SINUSES WITH CLINICAL SINONASAL TUMORS AT PELAMONIA HOSPITAL, MAKASSAR"

Dinyatakan layak etik sesuai 7 (tujuh) Standar WHO 2011, yaitu 1) Nilai Sosial, 2) Nilai Ilmiah, 3) Pemerataan Beban dan Manfaat, 4) Risiko, 5) Bujukan/Eksploitasi, 6) Kerahasiaan dan Privacy, dan 7) Persetujuan Setelah Penjelasan, yang merujuk pada Pedoman CIOMS 2016. Hal ini seperti yang ditunjukkan oleh terpenuhinya indikator setiap standar.

Declared to be ethically appropriate in accordance to 7 (seven) WHO 2011 Standards, 1) Social Values, 2) Scientific Values, 3) Equitable Assessment and Benefits, 4) Risks, 5) Persuasion/Exploitation, 6) Confidentiality and Privacy, and 7) Informed Consent, referring to the 2016 CIOMS Guidelines. This is as indicated by the fulfillment of the indicators of each standard.

Pernyataan Laik Etik ini berlaku selama kurun waktu tanggal 24 Juni 2025 sampai dengan tanggal 24 Juni 2026.

This declaration of ethics applies during the period June 24, 2025 until June 24, 2026.

KEMENTERIAN KESEHATAN REPUBLIK INDONESIA
KOMITE ETIK PENELITIAN KESEHATAN (KEPK) POLTEKKES KEMENKES SEMARANG

June 24, 2025
Professor and Chairperson,

Prof. Dr. Runjati, Bdn., M.Mid

Lampiran 3. Validasi kuesioner penelitian

LEMBAR VALIDASI PENILAIAN KUISIONER

Judul : "Analisis Rekonstruksi Slice Thickness Terhadap Informasi Anatomi Pada Pemeriksaan MSCT Sinus Paranasal Potongan Coronal Dengan Klinis Tumor Sinonasal Di Rumah Sakit Tk. II Pelamonia Makassar"

Keterangan Skor Penilaian Kuisioner :

1 : "sangat kurang" bila objek yang di nilai tidak menampakkan informasi anatomi terkecil obyek pada data digital maupun pada citra.

2 : "kurang" bila objek yang yang di nilai kurang jelas dalam menampakkan informasi diagnostik terkecil obyek pada data digital maupun pada citra.

3 : " jelas " bila objek yang di nilai jelas dalam menampakkan informasi diagnostik terkecil obyek pada data digital maupun pada citra.

4 : "sangat jelas" bila objek yang di nilai sangat jelas dalam menampakkan informasi diagnostik terkecil obyek pada data digital pada citra.

Keterangan Informasi Struktur Anatomi :

Informasi Anatomi MSCT Sinus Paranasalis	Check List
Sinus paranasalis	✓
Osteomeatal complex	✓
Concha medial	✓
Aligment septum	✓

Telah diperiksa dan dikoreksi untuk menjadi validasi kuisioner kejelasan anatomi pemeriksaan MSCT Sinus Paranasalis.

Makassar, 11 Maret 2025

Mengetahui

dr hj deshanty, Sp.Rad

UNIT RADIOLOGI

Lampiran 4. Instrumen penelitian

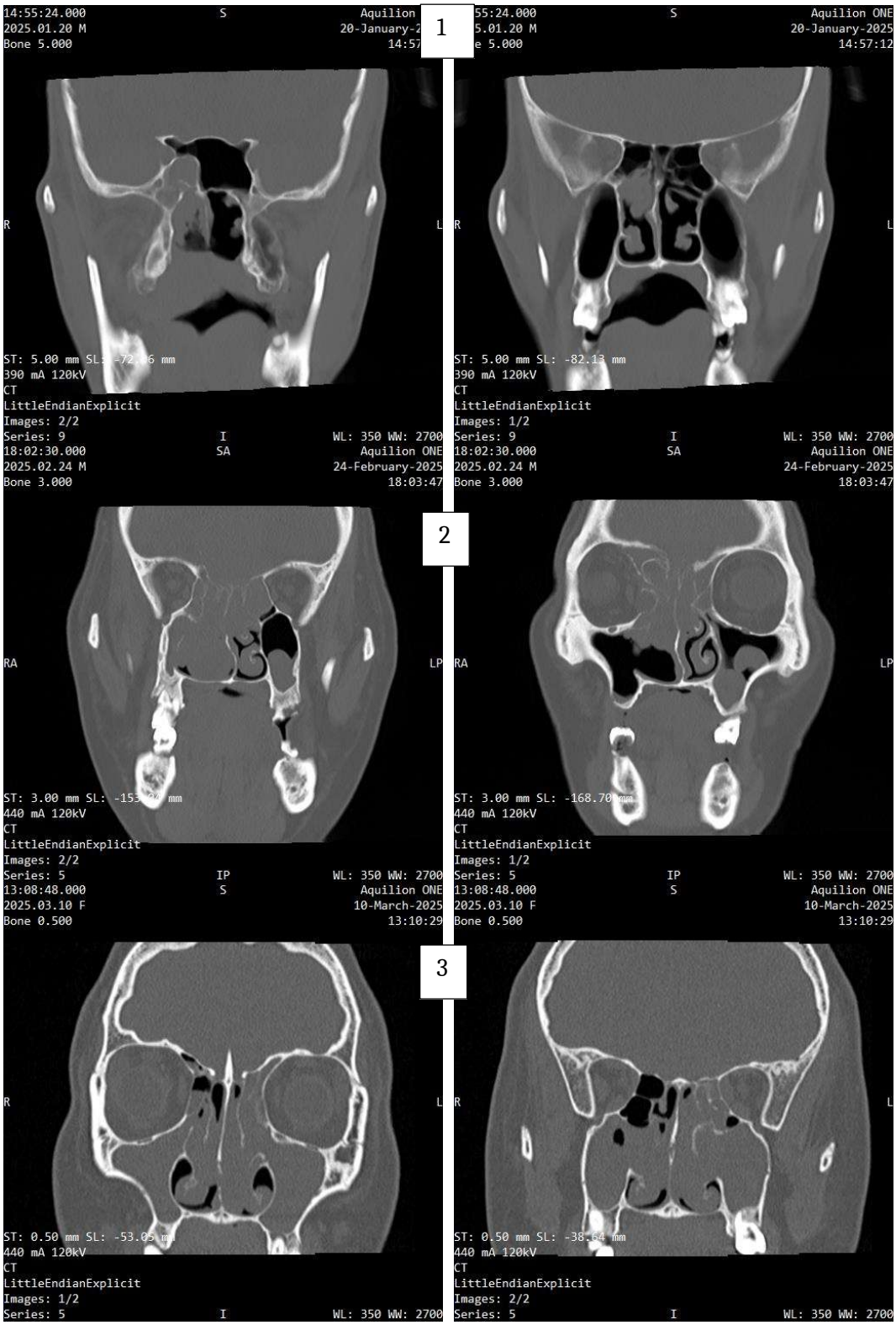

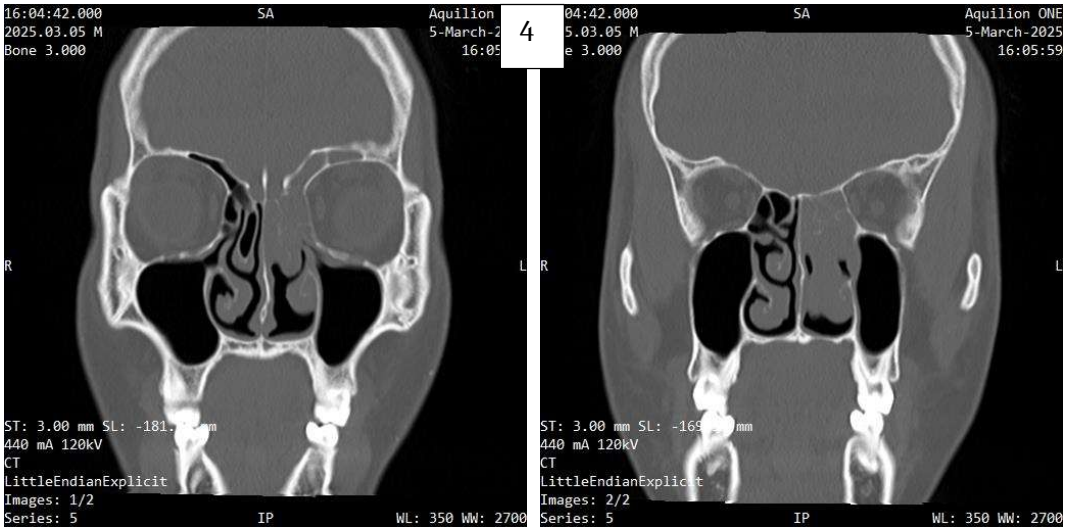
16:04:42.000
SA
Aquilion
2025.03.05 M
Bone 3.000
R
L
ST: 3.00 mm
440 mA 120kV
CT
LittleEndianExplicit
Images: 1/2
Series: 5
IP
WL: 350 WW: 2700
4
Aquilion ONE
5-March-2025
16:05:59
Images: 2/2

11:20:39.000
SA
Aquilion
2025.02.19 M
Bone 5.000
R
L
ST: 5.00 mm
430 mA 120kV
CT
LittleEndianExplicit
Images: 2/2
Series: 5
IP
WL: 350 WW: 2700
5
Aquilion ONE
19-February-2025
11:21:39
Images: 1/2

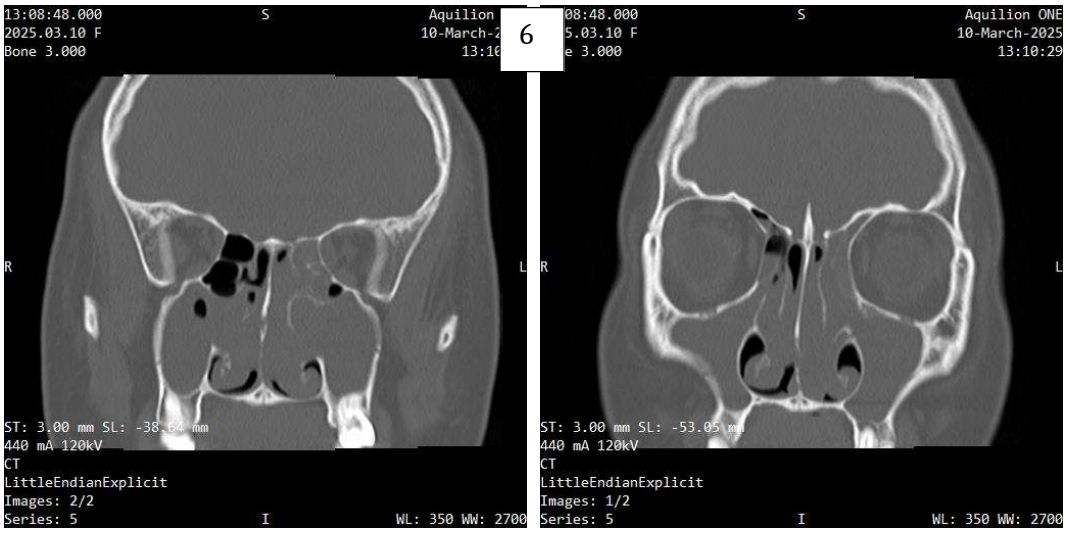
13:08:48.000
S
Aquilion
2025.03.10 F
Bone 3.000
R
L
ST: 3.00 mm
440 mA 120kV
CT
LittleEndianExplicit
Images: 2/2
Series: 5
I
WL: 350 WW: 2700
6
Aquilion ONE
10-March-2025
13:10:29
Images: 1/2

7

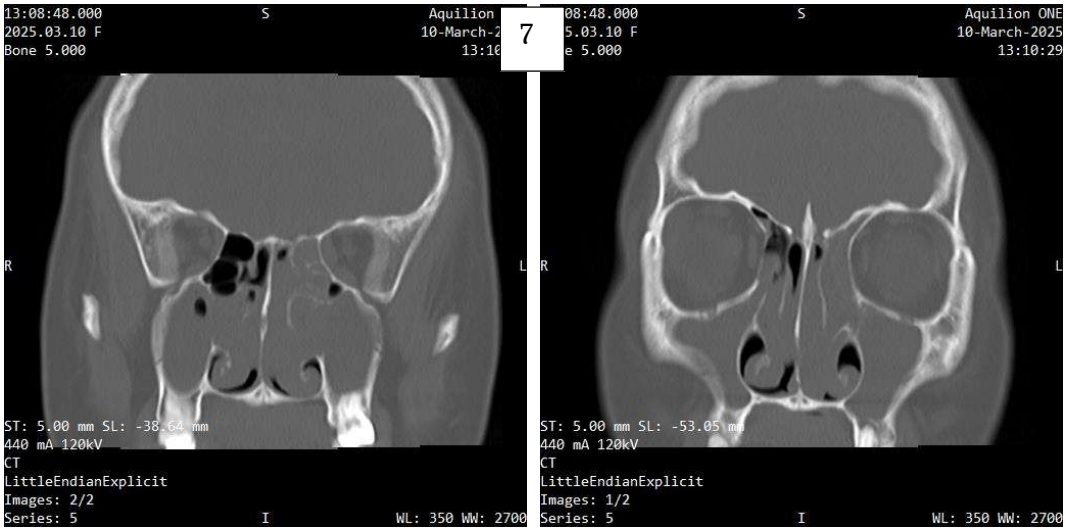
13:08:48.000
S
Aquilion
2025.03.10 F
10-March-2
Bone 5.000
13:10
R
L
ST: 5.00 mm SL: -38.64 mm
440 mA 120kV
CT
LittleEndianExplicit
Images: 2/2
Series: 5
I
WL: 350 WW: 2700
08:48.000
S
Aquilion ONE
5.03.10 F
10-March-2025
e 5.000
13:10:29
R
L
ST: 5.00 mm SL: -53.05 mm
440 mA 120kV
CT
LittleEndianExplicit
Images: 1/2
Series: 5
I
WL: 350 WW: 2700

8

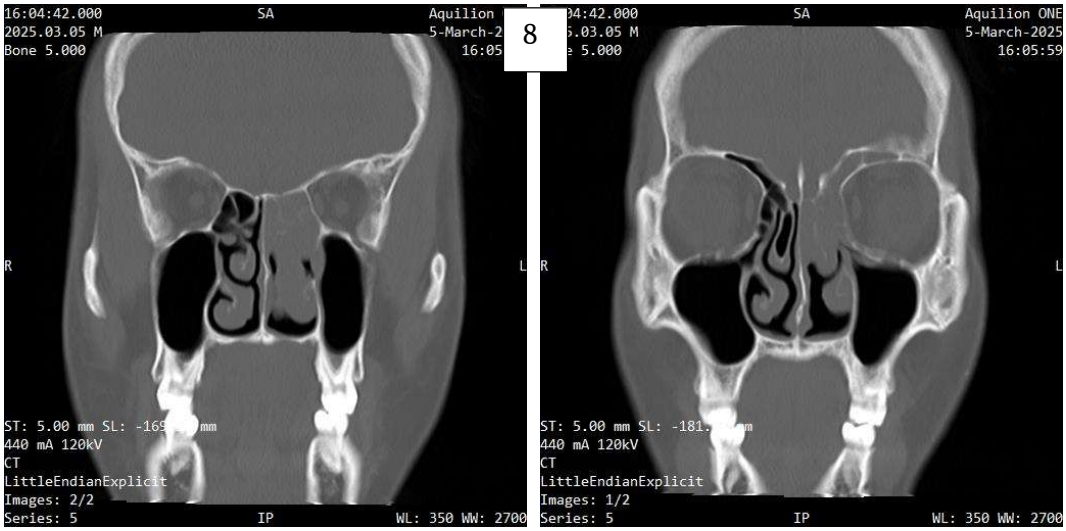
16:04:42.000
SA
Aquilion
2025.03.05 M
5-March-2
Bone 5.000
16:05
R
L
ST: 5.00 mm SL: -169
440 mA 120kV
CT
LittleEndianExplicit
Images: 2/2
Series: 5
IP
WL: 350 WW: 2700
04:42.000
SA
Aquilion ONE
5.03.05 M
5-March-2025
e 5.000
16:05:59
R
L
ST: 5.00 mm SL: -181.
440 mA 120kV
CT
LittleEndianExplicit
Images: 1/2
Series: 5
IP
WL: 350 WW: 2700

9

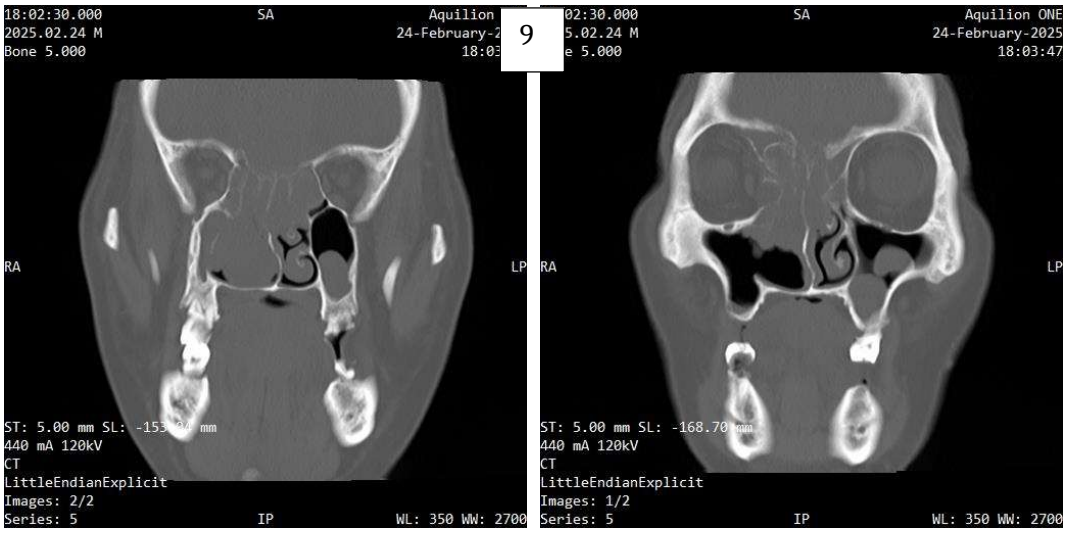
18:02:30.000
SA
Aquilion
2025.02.24 M
24-February-2
Bone 5.000
18:03
RA
LP
ST: 5.00 mm SL: -153
440 mA 120kV
CT
LittleEndianExplicit
Images: 2/2
Series: 5
IP
WL: 350 WW: 2700
02:30.000
SA
Aquilion ONE
5.02.24 M
24-February-2025
e 5.000
18:03:47
RA
LP
ST: 5.00 mm SL: -168.70 mm
440 mA 120kV
CT
LittleEndianExplicit
Images: 1/2
Series: 5
IP
WL: 350 WW: 2700

10

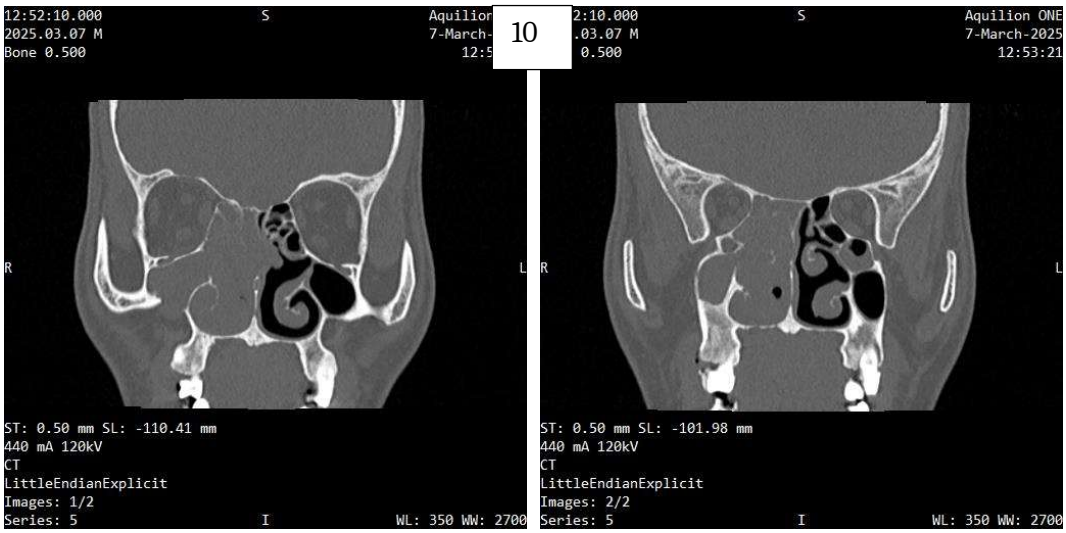
12:52:10.000
2025.03.07 M
Bone 0.500
S
Aquilion
7-March-
12:5
R
L
ST: 0.50 mm SL: -110.41 mm
440 mA 120kV
CT
LittleEndianExplicit
Images: 1/2
Series: 5
I
WL: 350 WW: 2700
2:10.000
.03.07 M
0.500
S
Aquilion ONE
7-March-2025
12:53:21
R
L
ST: 0.50 mm SL: -101.98 mm
440 mA 120kV
CT
LittleEndianExplicit
Images: 2/2
Series: 5
I
WL: 350 WW: 2700

11

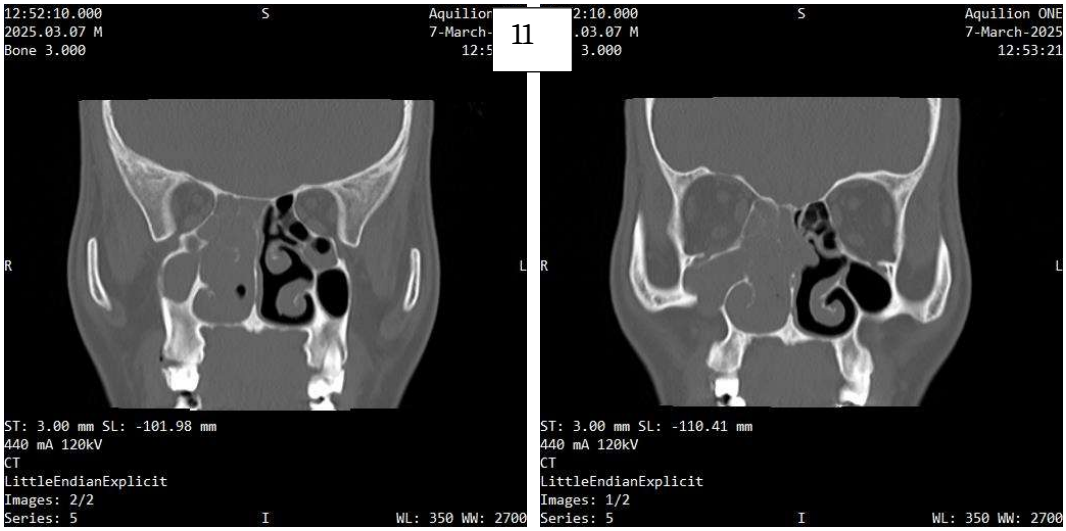
12:52:10.000
2025.03.07 M
Bone 3.000
S
Aquilion
7-March-
12:5
R
L
ST: 3.00 mm SL: -101.98 mm
440 mA 120kV
CT
LittleEndianExplicit
Images: 2/2
Series: 5
I
WL: 350 WW: 2700
2:10.000
.03.07 M
3.000
S
Aquilion ONE
7-March-2025
12:53:21
R
L
ST: 3.00 mm SL: -110.41 mm
440 mA 120kV
CT
LittleEndianExplicit
Images: 1/2
Series: 5
I
WL: 350 WW: 2700

12

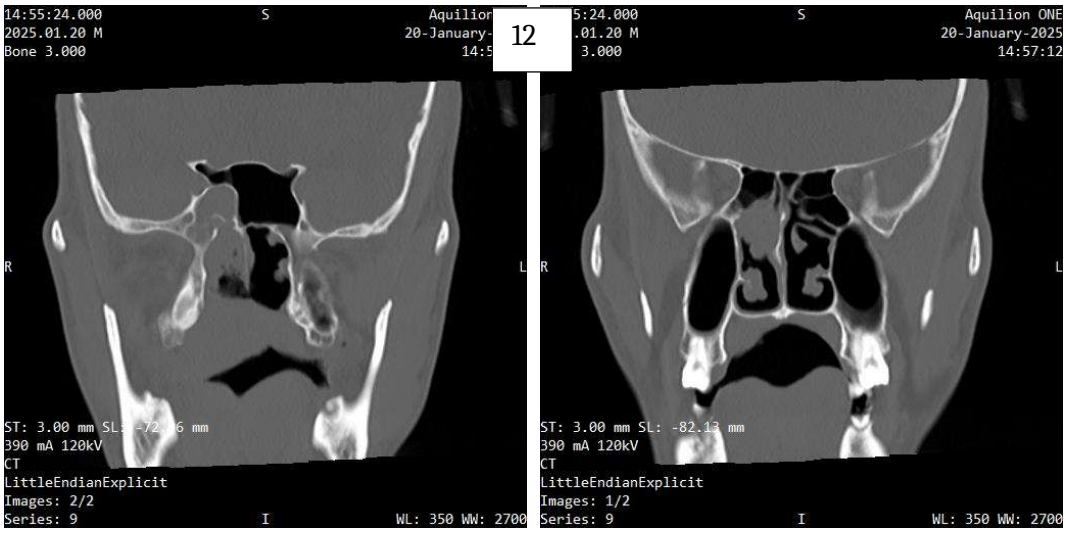
14:55:24.000
2025.01.20 M
Bone 3.000
S
Aquilion
20-January-
14:5
R
L
ST: 3.00 mm SL: -72.16 mm
390 mA 120kV
CT
LittleEndianExplicit
Images: 2/2
Series: 9
I
WL: 350 WW: 2700
5:24.000
.01.20 M
3.000
S
Aquilion ONE
20-January-2025
14:57:12
R
L
ST: 3.00 mm SL: -82.13 mm
390 mA 120kV
CT
LittleEndianExplicit
Images: 1/2
Series: 9
I
WL: 350 WW: 2700

13

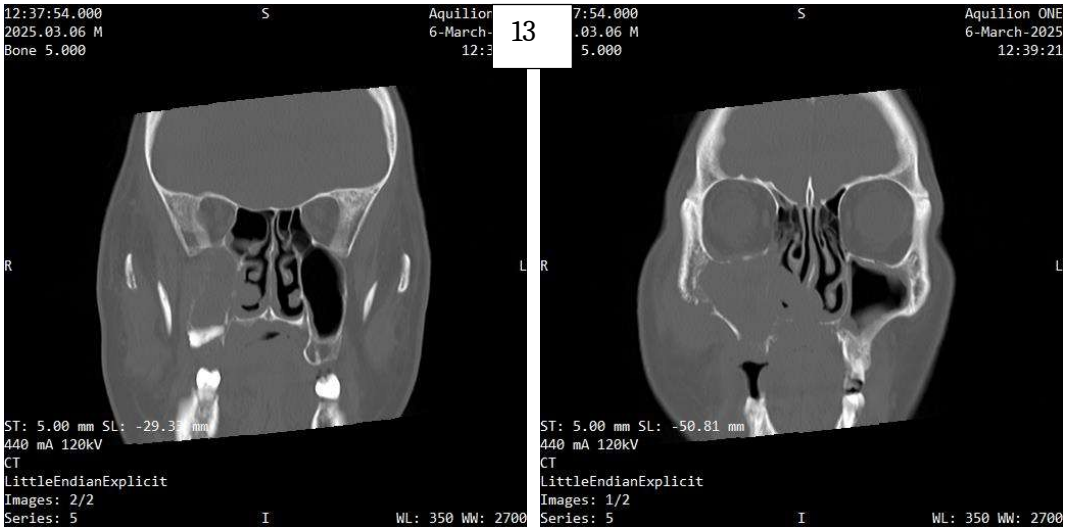
12:37:54.000
S
Aquilion
2025.03.06 M
6-March-
Bone 5.000
12:3
R
L
ST: 5.00 mm SL: -29.3
440 mA 120kV
CT
LittleEndianExplicit
Images: 2/2
Series: 5
I
WL: 350 WW: 2700
7:54.000
S
Aquilion ONE
.03.06 M
6-March-2025
5.000
12:39:21
R
L
ST: 5.00 mm SL: -50.81 mm
440 mA 120kV
CT
LittleEndianExplicit
Images: 1/2
Series: 5
I
WL: 350 WW: 2700

14

11:36:03.000
S
Aquilion
2025.04.14 M
14-April-
Bone 0.500
11:3
R
L
ST: 0.50 mm SL: -57.21 mm
440 mA 120kV
CT
LittleEndianExplicit
Images: 1/2
Series: 5
I
WL: 350 WW: 2700
6:03.000
S
Aquilion ONE
.04.14 M
14-April-2025
0.500
11:37:06
R
L
ST: 0.50 mm SL: -36.9
440 mA 120kV
CT
LittleEndianExplicit
Images: 2/2
Series: 5
I
WL: 350 WW: 2700

15

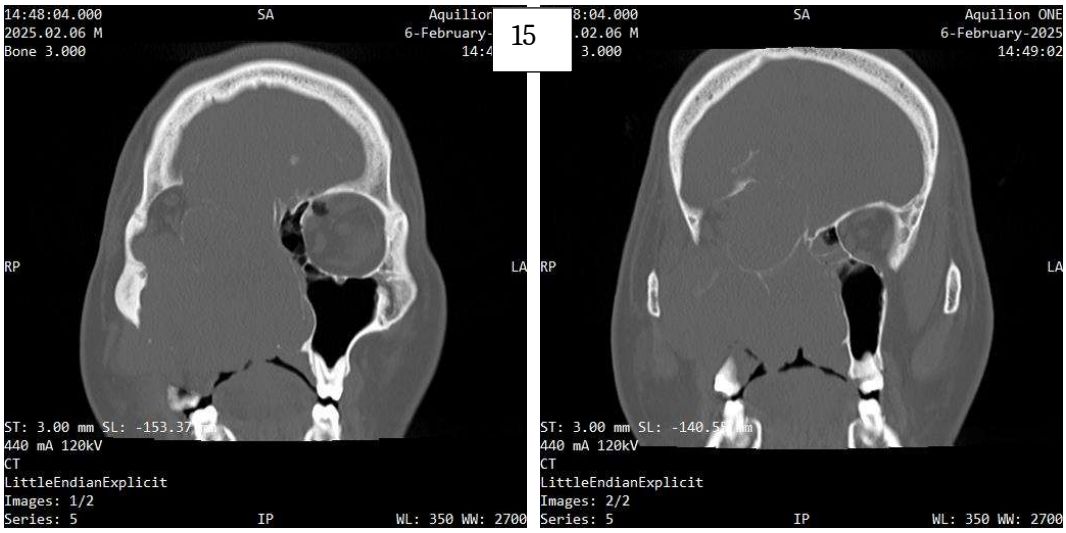
14:48:04.000
SA
Aquilion
2025.02.06 M
6-February-
Bone 3.000
14:4
RP
LA
ST: 3.00 mm SL: -153.37
440 mA 120kV
CT
LittleEndianExplicit
Images: 1/2
Series: 5
IP
WL: 350 WW: 2700
8:04.000
SA
Aquilion ONE
.02.06 M
6-February-2025
3.000
14:49:02
RP
LA
ST: 3.00 mm SL: -140.5
440 mA 120kV
CT
LittleEndianExplicit
Images: 2/2
Series: 5
IP
WL: 350 WW: 2700

16

11:20:39.000
SA
2025.02.19 M
Bone 0.500
R
L
ST: 0.50 mm SL: -154.09 mm
430 mA 120kV
CT
LittleEndianExplicit
Images: 1/2
Series: 5
IP
WL: 350 WW: 2700
SA
Aquilion ONE
19-February-2025
11:21:39
0.500
R
L
ST: 0.50 mm SL: -142.
430 mA 120kV
CT
LittleEndianExplicit
Images: 2/2
Series: 5
IP
WL: 350 WW: 2700

17

11:20:39.000
SA
2025.02.19 M
Bone 3.000
R
L
ST: 3.00 mm SL: -142.
430 mA 120kV
CT
LittleEndianExplicit
Images: 2/2
Series: 5
IP
WL: 350 WW: 2700
SA
Aquilion ONE
19-February-2025
11:21:39
3.000
R
L
ST: 3.00 mm SL: -154.09 mm
430 mA 120kV
CT
LittleEndianExplicit
Images: 1/2
Series: 5
IP
WL: 350 WW: 2700

18

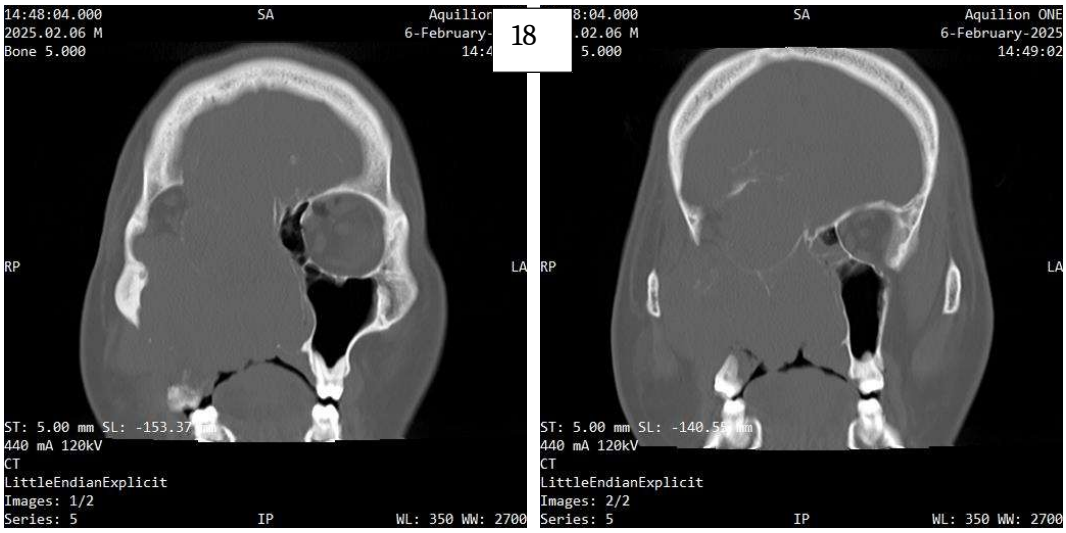
14:48:04.000
SA
2025.02.06 M
Bone 5.000
RP
LA
ST: 5.00 mm SL: -153.37
440 mA 120kV
CT
LittleEndianExplicit
Images: 1/2
Series: 5
IP
WL: 350 WW: 2700
SA
Aquilion ONE
6-February-2025
14:49:02
5.000
RP
LA
ST: 5.00 mm SL: -140.5
440 mA 120kV
CT
LittleEndianExplicit
Images: 2/2
Series: 5
IP
WL: 350 WW: 2700

19

11:36:03.000
S
2025.04.14 M
Bone 5.000
R
L
440 mA 120kV
CT
LittleEndianExplicit
Images: 2/2
Series: 5
I
WL: 350 WW: 2700
6:03.000
S
Aquilion ONE
.04.14 M
14-April-2025
5.000
11:37:06
R
L
ST: 5.00 mm SL: -57.21 mm
440 mA 120kV
CT
LittleEndianExplicit
Images: 1/2
Series: 5
I
WL: 350 WW: 2700

20

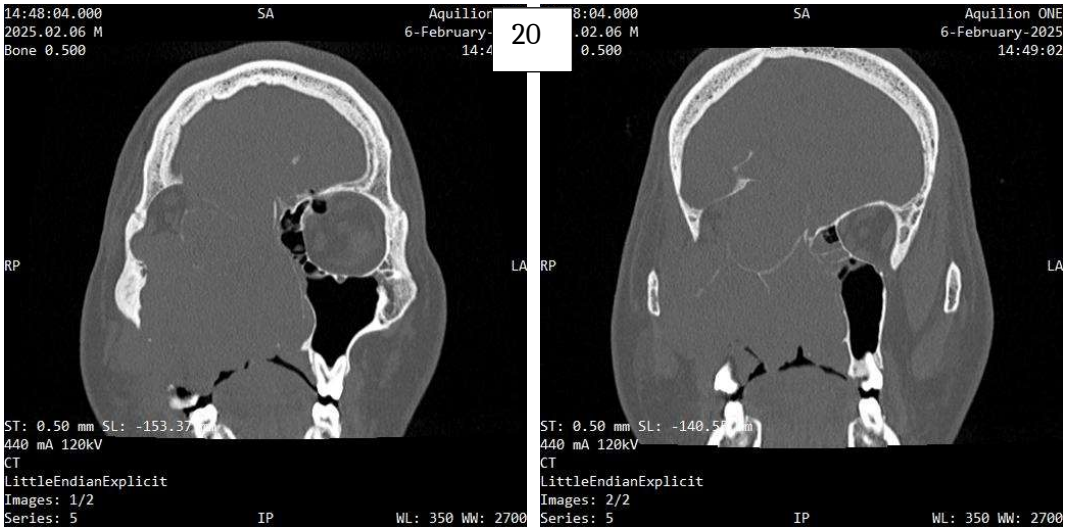
14:48:04.000
SA
2025.02.06 M
Bone 0.500
RP
LA
440 mA 120kV
CT
LittleEndianExplicit
Images: 1/2
Series: 5
IP
WL: 350 WW: 2700
8:04.000
SA
Aquilion ONE
.02.06 M
6-February-2025
0.500
14:49:02
RP
LA
440 mA 120kV
CT
LittleEndianExplicit
Images: 2/2
Series: 5
IP
WL: 350 WW: 2700

21

18:02:30.000
SA
2025.02.24 M
Bone 0.500
RA
LP
440 mA 120kV
CT
LittleEndianExplicit
Images: 2/2
Series: 5
IP
WL: 350 WW: 2700
2:30.000
SA
Aquilion ONE
.02.24 M
24-February-2025
0.500
18:03:47
RA
LP
ST: 0.50 mm SL: -168.70
440 mA 120kV
CT
LittleEndianExplicit
Images: 1/2
Series: 5
IP
WL: 350 WW: 2700

22

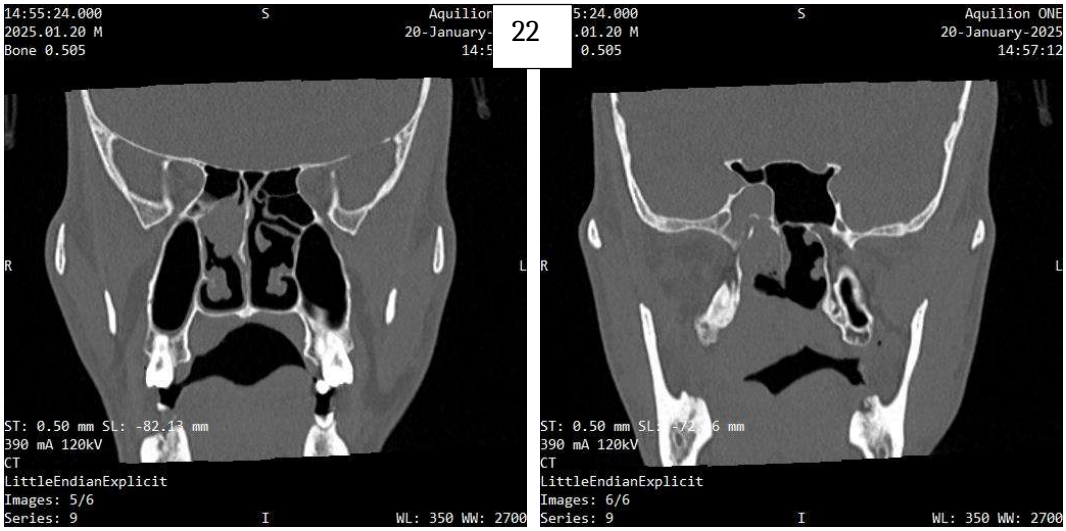
14:55:24.000
S
Aquilion
2025.01.20 M
20-January-
Bone 0.505
14:5
R
L
ST: 0.50 mm SL: -82.13 mm
390 mA 120kV
CT
LittleEndianExplicit
Images: 5/6
Series: 9
I
WL: 350 WW: 2700
5:24.000
S
Aquilion ONE
.01.20 M
20-January-2025
0.505
14:57:12
R
L
ST: 0.50 mm SL: -72.6 mm
390 mA 120kV
CT
LittleEndianExplicit
Images: 6/6
Series: 9
I
WL: 350 WW: 2700

23

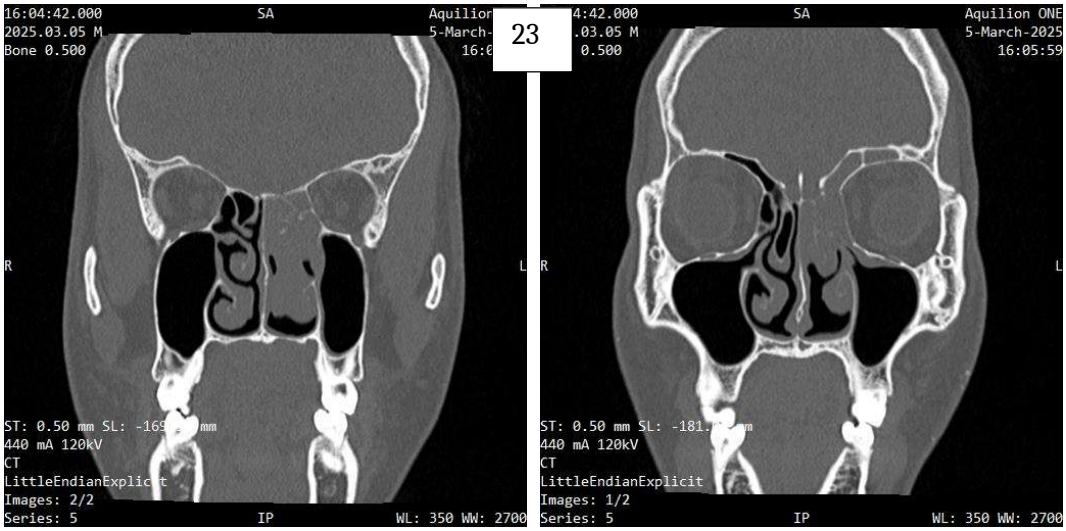
16:04:42.000
SA
Aquilion
2025.03.05 M
5-March-
Bone 0.500
16:0
R
L
ST: 0.50 mm SL: -169.
440 mA 120kV
CT
LittleEndianExplicit
Images: 2/2
Series: 5
IP
WL: 350 WW: 2700
4:42.000
SA
Aquilion ONE
.03.05 M
5-March-2025
0.500
16:05:59
R
L
ST: 0.50 mm SL: -181.
440 mA 120kV
CT
LittleEndianExplicit
Images: 1/2
Series: 5
IP
WL: 350 WW: 2700

24

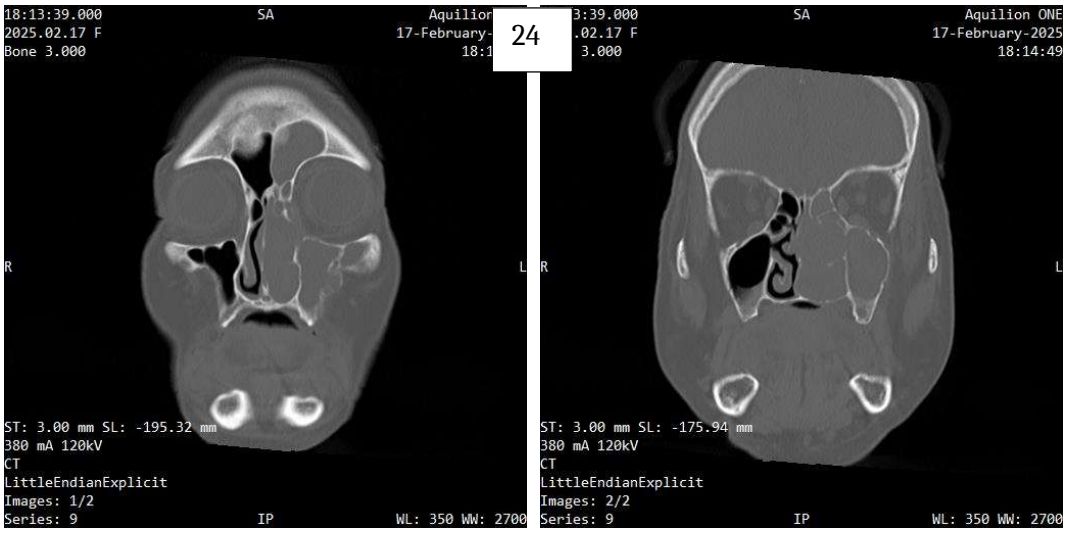
18:13:39.000
SA
Aquilion
2025.02.17 F
17-February-
Bone 3.000
18:1
R
L
ST: 3.00 mm SL: -195.32 mm
380 mA 120kV
CT
LittleEndianExplicit
Images: 1/2
Series: 9
IP
WL: 350 WW: 2700
3:39.000
SA
Aquilion ONE
.02.17 F
17-February-2025
3.000
18:14:49
R
L
ST: 3.00 mm SL: -175.94 mm
380 mA 120kV
CT
LittleEndianExplicit
Images: 2/2
Series: 9
IP
WL: 350 WW: 2700

18:13:39.000
SA
Aquilion
2025.02.17 F
17-February-
Bone 5.000
18:1
25
3:39.000
SA
Aquilion ONE
.02.17 F
17-February-2025
5.000
18:14:49
R
L
ST: 5.00 mm SL: -175.94 mm
380 mA 120kV
CT
LittleEndianExplicit
Images: 2/2
Series: 9
IP
WL: 350 WW: 2700
R
L
ST: 5.00 mm SL: -195.32 mm
380 mA 120kV
CT
LittleEndianExplicit
Images: 1/2
Series: 9
IP
WL: 350 WW: 2700

18:13:39.000
SA
Aquilion
2025.02.17 F
17-February-
Bone 0.500
18:1
26
3:39.000
SA
Aquilion ONE
.02.17 F
17-February-2025
0.500
18:14:49
R
L
ST: 0.50 mm SL: -195.32 mm
380 mA 120kV
CT
LittleEndianExplicit
Images: 2/3
Series: 9
IP
WL: 350 WW: 2700
R
L
ST: 0.50 mm SL: -175.94 mm
380 mA 120kV
CT
LittleEndianExplicit
Images: 3/3
Series: 9
IP
WL: 350 WW: 2700

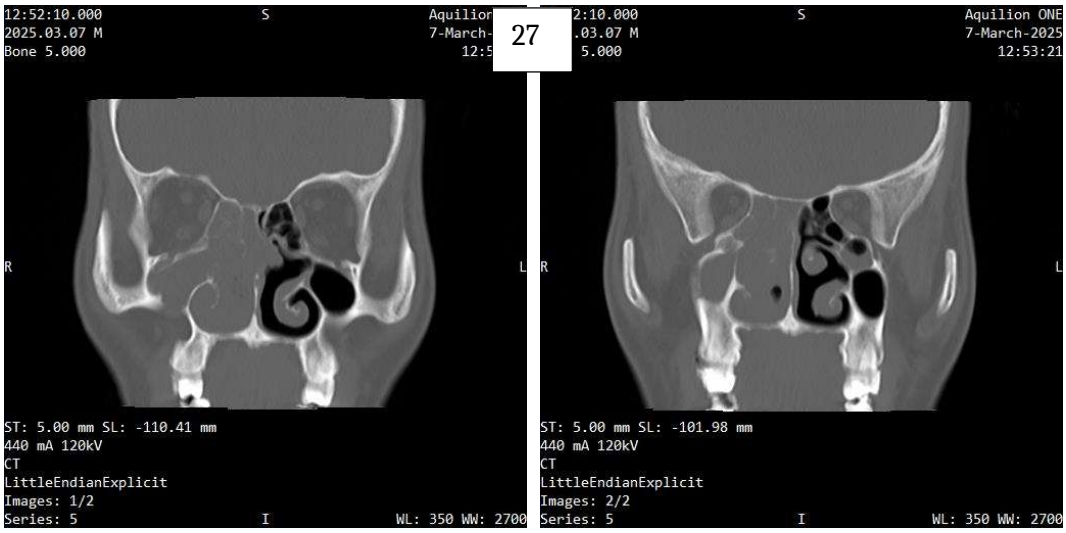
12:52:10.000
S
Aquilion
2025.03.07 M
7-March-
Bone 5.000
12:5
27
2:10.000
S
Aquilion ONE
.03.07 M
7-March-2025
5.000
12:53:21
R
L
ST: 5.00 mm SL: -110.41 mm
440 mA 120kV
CT
LittleEndianExplicit
Images: 1/2
Series: 5
I
WL: 350 WW: 2700
R
L
ST: 5.00 mm SL: -101.98 mm
440 mA 120kV
CT
LittleEndianExplicit
Images: 2/2
Series: 5
I
WL: 350 WW: 2700

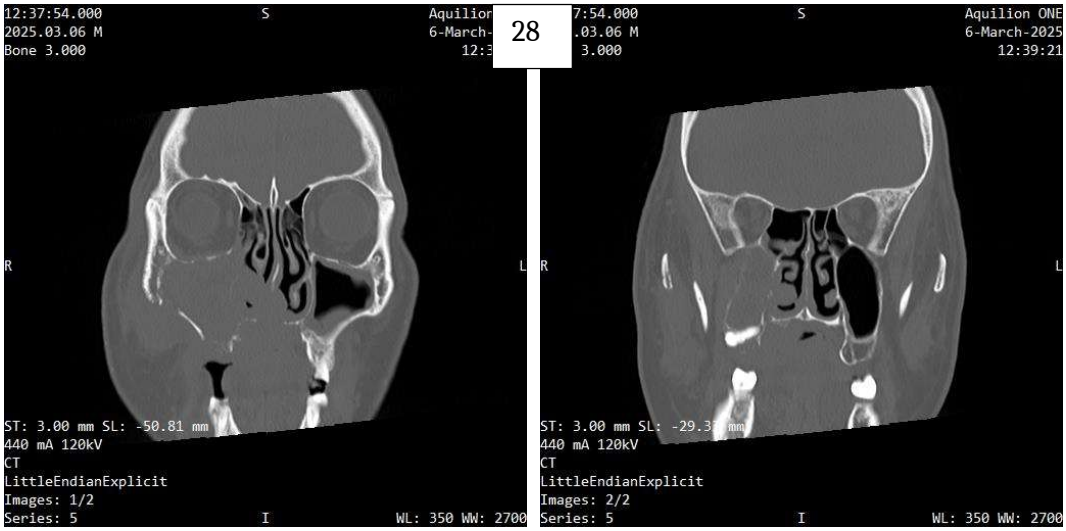
12:37:54.000
2025.03.06 M
Bone 3.000
S
Aquilion
6-March-
12:3
28
7:54.000
.03.06 M
3.000
S
Aquilion ONE
6-March-2025
12:39:21
R
L
ST: 3.00 mm SL: -50.81 mm
440 mA 120kV
CT
LittleEndianExplicit
Images: 1/2
Series: 5
I
WL: 350 WW: 2700
ST: 3.00 mm SL: -29.3
440 mA 120kV
CT
LittleEndianExplicit
Images: 2/2
Series: 5
I
WL: 350 WW: 2700

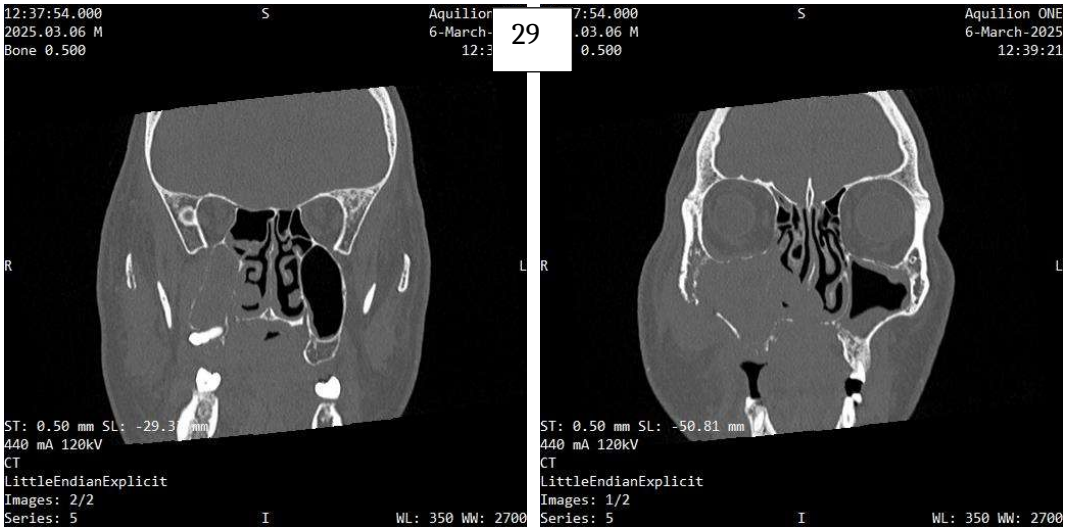
12:37:54.000
2025.03.06 M
Bone 0.500
S
Aquilion
6-March-
12:3
29
7:54.000
.03.06 M
0.500
S
Aquilion ONE
6-March-2025
12:39:21
R
L
ST: 0.50 mm SL: -29.3
440 mA 120kV
CT
LittleEndianExplicit
Images: 2/2
Series: 5
I
WL: 350 WW: 2700
ST: 0.50 mm SL: -50.81 mm
440 mA 120kV
CT
LittleEndianExplicit
Images: 1/2
Series: 5
I
WL: 350 WW: 2700

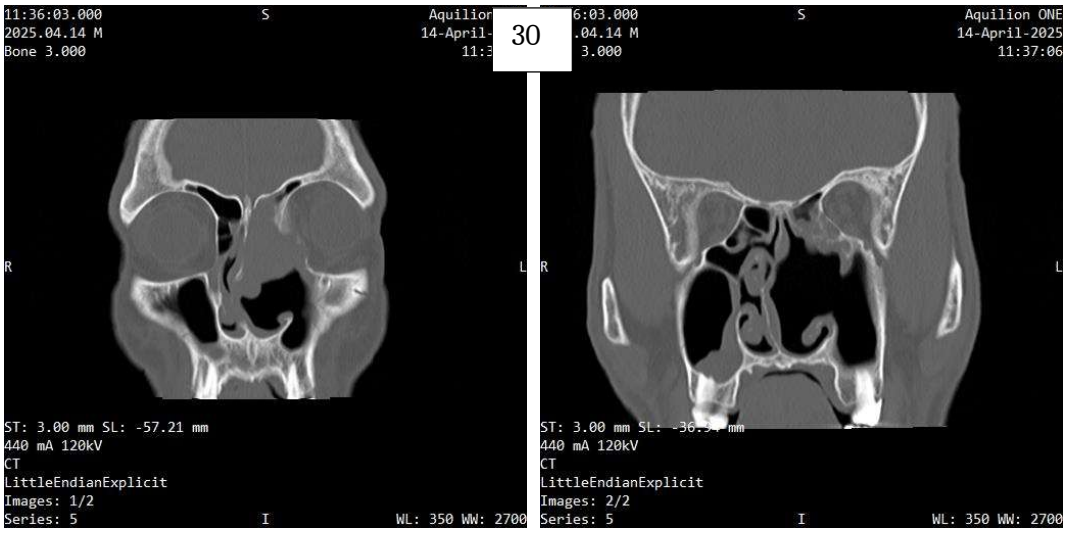
11:36:03.000
2025.04.14 M
Bone 3.000
S
Aquilion
14-April-
11:3
30
6:03.000
.04.14 M
3.000
S
Aquilion ONE
14-April-2025
11:37:06
R
L
ST: 3.00 mm SL: -57.21 mm
440 mA 120kV
CT
LittleEndianExplicit
Images: 1/2
Series: 5
I
WL: 350 WW: 2700
ST: 3.00 mm SL: -36.54 mm
440 mA 120kV
CT
LittleEndianExplicit
Images: 2/2
Series: 5
I
WL: 350 WW: 2700

ANGKET KUESIONER

Judul : Analisis Rekonstruksi Slice Thickness Terhadap Informasi Anatomi Pada Pemeriksaan MSCT Sinus Paranasal Potongan Coronal Dengan Klinis Tumor Sinonasal Di Rumah Sakit Tk. II Pelamonia Makassar

Identitas Responden
(Responden tidak perlu menulis nama)

1. No. Responden : 1 (diisi oleh peneliti)
2. Jenis Kelamin : ~~Pria~~/Wanita
3. Usia : 40 Tahun
4. Nama Instansi Rumah Sakit: RS Tk II Pelamonia Makassar
5. Lama Masa Kerja : 3 Tahun
6. Pendidikan Terakhir : S2 / Spesialis

KOESIONER PENELITIAN INFORMASI CITRA

PETUNJUK PENGISIAN

Berdasarkan atas pengalaman Ibu/Bapak, berikanlah tanda centang pada bobot nilai alternative jawaban yang paling merefleksi persepsi Ibu/Bapak pada detiap pertanyaan. Informasi citra disusun dengan menggunakan skala ordinal terdiri dari 4 pernyataan tentang informasi citra yang terdiri dari :

1. Sinus Paranasal
2. Osteomeatal Complex
3. Concha Medial
4. Aligment septum

Pernyataan positif:

Untuk jawaban sangat jelas (detail, organ, kelainan patologis sehingga diagnosis tumor sinonasal mudah diidentifikasi) diberi nilai 4, jelas (diagnosisi dapat ditegakkan) diberi nilai 3, kurang (batas batas antar organ dapat terlihat namun noise masih banyak sehingga ada keraguan untuk menentukan diagnosa) diberi nilai 2, sangat kurang (organ organ yang diamati tidak jelas, kurang berbatas tegas, banyak noise, sehingga diagnosis klinis sulit untuk diidentifikasi) diberi nilai 1.

Makassar, 14 Mei 2025

Responden

Pasien	Sinus Paranasalis				Osteomeatal Complex				Conca Medial				Aligment Septum				Tumor Sinonasal			
	1	2	3	4	1	2	3	4	1	2	3	4	1	2	3	4	1	2	3	4
1				✓			✓					✓				✓				✓
2				✓				✓				✓				✓				✓
3				✓				✓			✓					✓				✓
4				✓				✓				✓				✓				✓
5				✓		✓						✓				✓				✓
6				✓				✓			✓					✓				✓
7				✓				✓			✓					✓				✓
8				✓				✓				✓				✓				✓
9				✓				✓				✓				✓				✓
10				✓				✓				✓				✓				✓
11				✓				✓				✓				✓				✓
12				✓			✓					✓				✓				✓
13				✓			✓					✓				✓				✓
14				✓			✓					✓				✓				✓
15				✓				✓		✓						✓				✓
16				✓		✓						✓				✓				✓
17			✓			✓						✓				✓				✓
18				✓		✓				✓				✓						✓
19				✓		✓						✓				✓				✓
20				✓			✓				✓				✓					✓

21				✓				✓				✓				✓			✓
22				✓		✓						✓				✓			✓
23				✓				✓				✓				✓			✓
24				✓				✓			✓					✓			✓
25				✓				✓				✓				✓			✓
26				✓				✓				✓				✓			✓
27				✓				✓			✓					✓			✓
28				✓				✓				✓				✓			✓
29				✓		✓						✓				✓			✓
30				✓		✓						✓				✓			✓

Keterangan :

Nilai 1 = Sangat kurang (organ organ yang diamati tidak jelas, kurang berbatas tegas, banyak noise, sehingga diagnosis klinis sulit untuk diidentifikasi)

Nilai 2 = Kurang (batas batas antar organ dapat terlihat namun noise masih banyak sehingga ada keraguan untuk menentukan diagnosa)

Nilai 3 = Jelas (diagnosisi dapat ditegakkan)

Nilai 4 = Sangat jelas (detail, organ, kelainan patologis sangat jelas sehingga diagnosis tumor sinonasal mudah diidentifikasi)

ANGKET KUESIONER

Judul : Analisis Rekonstruksi Slice Thickness Terhadap Informasi Anatomi Pada Pemeriksaan MSCT Sinus Paranasal Potongan Coronal Dengan Klinis Tumor Sinonasal Di Rumah Sakit Tk. II Pelamonia Makassar

Identitas Responden
(Responden tidak perlu menulis nama)

1. No. Responden : 2 (diisi oleh peneliti)
2. Jenis Kelamin : ~~Pria~~/Wanita
3. Usia : 42
4. Nama Instansi Rumah Sakit: RS TK II PELAMONIA MAKASSAR
5. Lama Masa Kerja : 6 TAHUN
6. Pendidikan Terakhir : S2

KOESIONER PENELITIAN INFORMASI CITRA

PETUNJUK PENGISIAN

Berdasarkan atas pengalaman Ibu/Bapak, berikanlah tanda centang pada bobot nilai alternative jawaban yang paling merefleksi persepsi Ibu/Bapak pada detiap pertanyaan. Informasi citra disusun dengan menggunakan skala ordinal terdiri dari 4 pernyataan tentang informasi citra yang terdiri dari :

1. Sinus Paranasal
2. Osteomeatal Complex
3. Concha Medial
4. Aligment septum

Pernyataan positif:

Untuk jawaban sangat jelas (detail, organ, kelainan patologis sehingga diagnosis tumor sinonasal mudah diidentifikasi) diberi nilai 4, jelas (diagnosisi dapat ditegakkan) diberi nilai 3, kurang (batas batas antar organ dapat terlihat namun noise masih banyak sehingga ada keraguan untuk menentukan diagnosa) diberi nilai 2, sangat kurang (organ organ yang diamati tidak jelas, kurang berbatas tegas, banyak noise, sehingga diagnosis klinis sulit untuk diidentifikasi) diberi nilai 1.

Makassar, 15 MEI 2025

Responden

Pasien	Sinus Paranasalis				Osteomeatal Complex				Conca Medial				Aligment Septum				Tumor Sinonasal			
	1	2	3	4	1	2	3	4	1	2	3	4	1	2	3	4	1	2	3	4
1			✓				✓					✓				✓				✓
2			✓			✓					✓			✓						✓
3		✓			✓					✓					✓					✓
4			✓				✓					✓				✓				✓
5			✓				✓					✓				✓				✓
6		✓			✓						✓					✓				✓
7		✓			✓				✓							✓				✓
8			✓			✓				✓						✓				✓
9		✓			✓				✓					✓						✓
10			✓			✓				✓						✓				✓
11			✓			✓				✓						✓				✓
12			✓			✓				✓						✓				✓
13			✓				✓				✓					✓				✓
14			✓			✓					✓					✓				✓
15		✓			✓				✓				✓							✓
16			✓					✓			✓					✓				✓
17			✓				✓				✓					✓				✓
18	✓				✓				✓				✓							✓
19				✓			✓				✓					✓				✓
20		✓			✓				✓				✓							✓

21		✓			✓				✓					✓				✓
22			✓				✓				✓				✓			✓
23			✓				✓				✓				✓			✓
24			✓				✓				✓				✓			✓
25			✓				✓				✓				✓			✓
26			✓				✓				✓				✓			✓
27			✓				✓				✓				✓			✓
28			✓				✓					✓			✓			✓
29			✓				✓					✓			✓			✓
30			✓				✓					✓			✓			✓

Keterangan :

Nilai 1 = Sangat kurang (organ organ yang diamati tidak jelas, kurang berbatas tegas, banyak noise, sehingga diagnosis klinis sulit untuk diidentifikasi)

Nilai 2 = Kurang (batas batas antar organ dapat terlihat namun noise masih banyak sehingga ada keraguan untuk menentukan diagnosa)

Nilai 3 = Jelas (diagnosisi dapat ditegakkan)

Nilai 4 = Sangat jelas (detail, organ, kelainan patologis sangat jelas sehingga diagnosis tumor sinonasal mudah diidentifikasi)

ANGKET KUESIONER

Judul : Analisis Rekonstruksi Slice Thickness Terhadap Informasi Anatomi Pada Pemeriksaan MSCT Sinus Paranasal Potongan Coronal Dengan Klinis Tumor Sinonasal Di Rumah Sakit Tk. II Pelamonia Makassar

Identitas Responden
(Responden tidak perlu menulis nama)

1. No. Responden : 3 (diisi oleh peneliti)
2. Jenis Kelamin : Pria/~~Wanita~~
3. Usia : 37 THN
4. Nama Instansi Rumah Sakit: RS TK II Pelamonia Makassar
5. Lama Masa Kerja : 2 TAHUN
6. Pendidikan Terakhir : S2

KOESIONER PENELITIAN INFORMASI CITRA

PETUNJUK PENGISIAN

Berdasarkan atas pengalaman Ibu/Bapak, berikanlah tanda centang pada bobot nilai alternative jawaban yang paling merefleksi persepsi Ibu/Bapak pada detiap pertanyaan. Informasi citra disusun dengan menggunakan skala ordinal terdiri dari 4 pernyataan tentang informasi citra yang terdiri dari :

1. Sinus Paranasal
2. Osteomeatal Complex
3. Concha Medial
4. Aligment septum

Pernyataan positif:

Untuk jawaban sangat jelas (detail, organ, kelainan patologis sehingga diagnosis tumor sinonasal mudah diidentifikasi) diberi nilai 4, jelas (diagnosisi dapat ditegakkan) diberi nilai 3, kurang (batas batas antar organ dapat terlihat namun noise masih banyak sehingga ada keraguan untuk menentukan diagnosa) diberi nilai 2, sangat kurang (organ organ yang diamati tidak jelas, kurang berbatas tegas, banyak noise, sehingga diagnosis klinis sulit untuk diidentifikasi) diberi nilai 1.

Makassar, 15 - Mei - 2025

Responden

Pasien	Sinus Paranasalis				Osteomeatal Complex				Conca Medial				Aligment Septum				Tumor Sinonasal			
	1	2	3	4	1	2	3	4	1	2	3	4	1	2	3	4	1	2	3	4
1			✓			✓					✓				✓			✓		
2			✓				✓					✓				✓				✓
3				✓				✓				✓				✓				✓
4				✓				✓				✓				✓		✓		
5				✓		✓						✓				✓			✓	
6		✓					✓				✓					✓				✓
7				✓				✓			✓					✓				✓
8				✓			✓					✓				✓		✓		
9				✓			✓			✓					✓					✓
10				✓			✓				✓			✓						✓
11				✓			✓				✓			✓				✓		
12				✓				✓			✓				✓					✓
13				✓			✓			✓					✓				✓	
14				✓				✓				✓				✓		✓		
15		✓				✓				✓			✓							✓
16				✓				✓				✓				✓			✓	
17				✓				✓				✓				✓			✓	
18			✓			✓				✓				✓						✓
19			✓				✓			✓				✓				✓		
20			✓			✓				✓			✓							✓

21				✓		✓					✓				✓				✓
22			✓			✓					✓			✓				✓	
23				✓				✓				✓				✓			✓
24		✓				✓				✓					✓				✓
25			✓			✓				✓					✓				✓
26			✓			✓				✓				✓					✓
27		✓					✓					✓		✓					✓
28				✓				✓				✓				✓			✓
29				✓				✓				✓				✓			✓
30				✓			✓				✓					✓		✓	

Keterangan :

Nilai 1 = Sangat kurang (organ organ yang diamati tidak jelas, kurang berbatas tegas, banyak noise, sehingga diagnosis klinis sulit untuk diidentifikasi)

Nilai 2 = Kurang (batas batas antar organ dapat terlihat namun noise masih banyak sehingga ada keraguan untuk menentukan diagnosa)

Nilai 3 = Jelas (diagnosisi dapat ditegakkan)

Nilai 4 = Sangat jelas (detail, organ, kelainan patologis sangat jelas sehingga diagnosis tumor sinonasal mudah diidentifikasi)

Lampiran 5. Hasil uji *intraclass Correlation Coeffiencient* antar responden

3

Intraclass Correlation Coefficient

	Intraclass Correlation[b]	95% Confidence Interval		F Test with True Value 0			
		Lower Bound	Upper Bound	Value	df1	df2	Sig
Single Measures	.285[a]	.190	.410	4.589	49	392	.000
Average Measures	.782[c]	.679	.862	4.589	49	392	.000

Two-way mixed effects model where people effects are random and measures effects are fixed.

a. The estimator is the same, whether the interaction effect is present or not.

b. Type C intraclass correlation coefficients using a consistency definition. The between-measure variance is excluded from the denominator variance.

c. This estimate is computed assuming the interaction effect is absent, because it is not estimable otherwise.

Lampiran 6. Hasil uji *intraclass Correlation Coeffiencient* antar pasangan responden

8 **Intraclass Correlation Coefficient**

	Intraclass Correlation[b]	95% Confidence Interval		F Test with True Value 0			
		Lower Bound	Upper Bound	Value	df1	df2	Sig
Single Measures	.407[a]	.287	.545	5.126	49	245	.000
Average Measures	.805[c]	.707	.878	5.126	49	245	.000

Two-way mixed effects model where people effects are random and measures effects are fixed.

a. The estimator is the same, whether the interaction effect is present or not.

b. Type C intraclass correlation coefficients using a consistency definition. The between-measure variance is excluded from the denominator variance.

c. This estimate is computed assuming the interaction effect is absent, because it is not estimable otherwise.

3 **Intraclass Correlation Coefficient**

	Intraclass Correlation[b]	95% Confidence Interval		F Test with True Value 0			
		Lower Bound	Upper Bound	Value	df1	df2	Sig
Single Measures	.344[a]	.227	.484	4.149	49	245	.000
Average Measures	.759[c]	.638	.849	4.149	49	245	.000

Two-way mixed effects model where people effects are random and measures effects are fixed.

a. The estimator is the same, whether the interaction effect is present or not.

b. Type C intraclass correlation coefficients using a consistency definition. The between-measure variance is excluded from the denominator variance.

c. This estimate is computed assuming the interaction effect is absent, because it is not estimable otherwise.

Intraclass Correlation Coefficient

	Intraclass Correlation[b]	95% Confidence Interval		F Test with True Value 0			
		Lower Bound	Upper Bound	Value	df1	df2	Sig
Single Measures	.329[a]	.213	.469	3.937	49	245	.000
Average Measures	.746[c]	.619	.841	3.937	49	245	.000

Two-way mixed effects model where people effects are random and measures effects are fixed.

a. The estimator is the same, whether the interaction effect is present or not.

b. Type C intraclass correlation coefficients using a consistency definition. The between-measure variance is excluded from the denominator variance.

c. This estimate is computed assuming the interaction effect is absent, because it is not estimable otherwise.

Lampiran 5. Hasil uji *friedman test*

Ranks

	Mean Rank
SINUS PARANASALIS 0.5mm	9.10
SINUS PARANASALIS 3mm	8.50
SINUS PARANASALIS 5mm	9.10
OSTEOMEATAL COMPLEX 0.5mm	5.45
OSTEOMEATAL COMPLEX 3mm	6.80
OSTEOMEATAL COMPLEX 5mm	5.20
CONCA MEDIAL 0.5mm	7.80
CONCA MEDIAL 3mm	7.45
CONCA MEDIAL 5mm	7.45
ALIGMENT SEPTUM 0.5mm	8.55
ALIGMENT SEPTUM 3mm	9.10

ALIGMENT SEPTUM 5mm	8.20
TUMOR SINONASAL 0.5mm	9.10
TUMOR SINONASAL 3mm	9.10
TUMOR SINONASAL 5mm	9.10

Test Statistics[a]

N	10
Chi-Square	37.560
df	14
Asymp. Sig.	.001

a. Friedman Test

Ranks

	Mean Rank
R1_0.5	2.01
R1_3	2.03
R1_5	1.96