AI 辅助影像检查报告

DICOM Doctor — 人工智能辅助医学影像阅片系统

一、检查信息

大模型	GPT-5.4	检查日期	2026-01-10
检查类型	胸部CT平扫	影像总数	832 层
层面间距	~0.625mm (薄层)	重建矩阵	512×512→1024×1024
检查设备	GE CT Scanner	报告日期	2026-03-19
检视开始时间	2026-03-19 10:23:00	检视结束时间	2026-03-19 10:35:36

二、检视统计

检视总数	832 张
正常层面	~823 张（肺实质未见明显异常）
疑似异常层面	~9 张（含疑似微小结节区域）
窗口类型	肺窗 + GGO窗 + 纵隔窗（三窗联合对比阅片）

三、检查所见

1. 肺野

· 双肺纹理清晰，走行自然，未见明显增粗、扭曲或聚拢。

· 气管及左右主支气管通畅，管壁无增厚，管腔无狭窄。

· 右肺上叶前段（约第85层附近）：可见一枚约 3mm×3mm

疑似实性微小结节，边界尚清，密度均匀，在GGO窗下呈实性高密度，连续2-3层可追踪。Lung-RADS 2类（良性表现或行为的筛查检查）。

· 右肺中叶内段（约第175-181层附近）：可见数个约 2-3mm 散在高密度点影，部分在连续层面可追踪，不排除微小实性结节可能；部分呈条状走行，考虑为小血管断面。建议随访观察。

· 右肺下叶后基底段（约第200层附近）：可见散在的 2-3mm

高密度小点影，部分呈类圆形，需排除微小结节可能。GGO窗下呈实性密度。

· 双侧肺门无增大，肺门区主要血管走行正常。

· 双肺未见明显磨玻璃密度影、肺实变、肺气肿征象。

· 双侧胸膜无增厚，无胸腔积液。

2. 纵隔

· 心脏形态、大小正常，各房室比例协调。

· 心包无明显积液。

· 升主动脉、主动脉弓及降主动脉走行正常，管径无明显增宽，管壁无明显钙化。

· 纵隔内未见明显肿大淋巴结（短径均 < 10mm）。

· 食管走行区域未见明显管壁增厚。

3. 骨骼

· 胸廓对称，双侧肋骨未见明显骨折线或骨质破坏。

· 胸椎椎体形态规整，未见明显压缩性改变。

· 胸骨形态正常。

4. 扫及区域

· 甲状腺：扫描范围仅扫及甲状腺下极区域，显示欠清。在可见范围内未见明显肿大或结节。建议如有临床需要，行颈部专科检查。

. 肝脏上段：扫及肝脏上段层面，肝实质密度均匀，未见明显占位性病变或局灶性低/高密度灶。

· 脾脏：扫及部分，形态大小正常。

· 双侧肾上腺：显示欠清，未见明显增大。

四、异常/疑似异常影像展示

发现1: 右肺上叶前段疑似微小实性结节

文件: 1.2.840.113619.2.278.3.168486687.719.1767948608.334.85.png | 约第85层

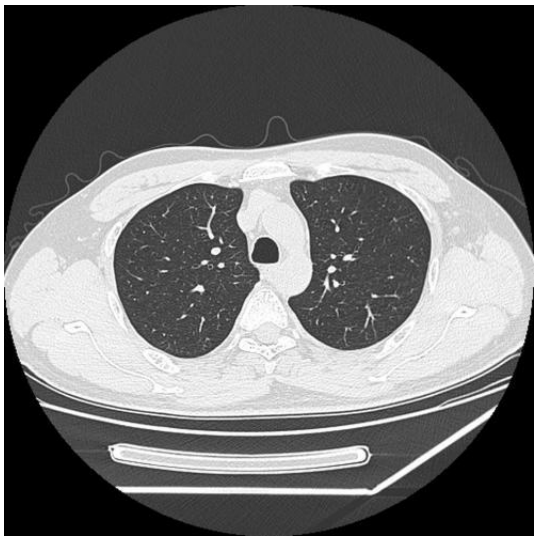

肺窗 — 右肺上叶前段可见约3mm圆形高密度影（箭头所指位置）

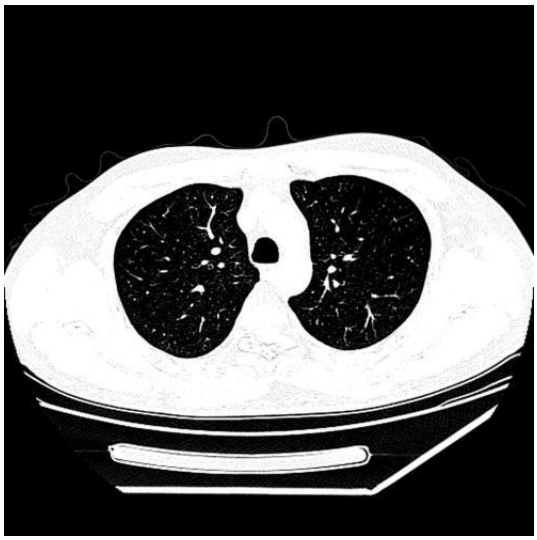

GGO窗 — 同一层面，该高密度影在GGO窗下仍呈实性，排除磨玻璃结节

发现2: 右肺中叶/下叶区域散在高密度影

文件: 1.2.840.113619.2.278.3.168486687.719.1767948608.334.180.png | 约第180层

肺窗 — 右肺中叶内段可见数个2-3mm散在高密度点影

发现3:双肺下叶区域散在高密度影

文件: 1.2.840.113619.2.278.3.168486687.719.1767948608.333.200.png | 约第200层（心脏水平）

肺窗 — 双肺下叶区域可见散在的小高密度点影

GGO窗 — 同一层面对比，高密度影均呈实性

五、诊断意见

1、右肺上叶前段疑似微小实性结节（约3mm），Lung-RADS 2类，考虑良性可能性大，建议12个月后低剂量CT随访复查。

2、双肺散在微小高密度点影（2-3mm），部分考虑为末梢血管断面，部分不排除微小实性结节可能，Lung-RADS 2类，建议 12个月后复查对比。

3、心脏形态正常，纵隔无明显异常。

4、胸廓骨骼未见明显异常。

附见：甲状腺显示欠清（扫描范围受限），如有临床需要建议行甲状腺专科超声检查。肝脏上段未见明显异常。

六、Lung-RADS 分类参考

分类	含义	处理建议
1类	阴性（无肺结节）	继续每年低剂量CT筛查
2类	良性表现（实性结节<6mm 或部分实性<6mm）	继续每年低剂量CT筛查
3类	可能良性（实性结节6-8mm 或部分实性≥6mm）	6个月后低剂量CT随访
4A类	可疑（实性结节8-15mm 或新发/增大≥4mm实性结节）	3个月后低剂量CT随访 或PET-CT检查
4B/4X类	高度可疑	胸外科/呼吸科就诊 组织活检

⚠ 免责声明：本报告由 AI 辅助生成（DICOM Doctor v0.7.0），仅供参考，不构成医学诊断。AI 分析可能存在漏诊或误诊，所有发现均需经专业放射科医生确认。如有疑问或身体不适，请及时就医并咨询专业医生。