Klausur Modul III_Z_02_2026

Commented [EA1]: Kein einziges Bild gibt Quelle oder Urheberrecht an… Verstoß!

Autor: Teilnehmer Medizindidaktik-Training 02 2026
Schema: PS50P
Version:1.1
Datum: 12.02.2026
KEINE_ABSCHNITTSPUNKTE: ja
FRAGE_NUMMERN: fortlaufend
KEINE_MARKIERUNGEN: nein
GUI_AUFTEILUNG: B 53
ABSCHNITTE_RANDOMISIEREN: nein
ABSCHNITT_R_MUSTER:
FRAGEN_RANDOMISIEREN: nein
ABSCHNITTE_OHNE_FRAGERANDOMISIERUNG:
ANTWORTEN_RANDOMISIEREN: nein
FRAGEN_OHNE_ANTWORTRANDOMISIERUNG:
MOBIL_GEEIGNET: ja

Das Kopieren von Schrift- und Bildmaterial während der Klausur mittels Handys, Kamera oder anderen technischen Geräts ist aus urheberrechtlichen Gründen untersagt. Verstöße werden mit **Nichtbestehen** der Klausur geahndet.
Allgemein gilt, dass die Verwendung nicht erlaubter Hilfsmittel während der Klausur im Sinne eines Täuschungsversuches zum Nichtbestehen der Klausur führt. Dies gilt insbesondere im Hinblick auf Mobilfunkgeräte. Stellen Sie bitte sicher, dass sich diese **weder auf Ihrem Arbeitsplatz noch in unmittelbarer Nähe dazu befinden** und dass die Geräte ausgeschaltet sind.

Bewertungsschema:
TypA (Einfachauswahl): Jede Abweichung von der vorgegebenen Lösung ergibt 0%.
Kprim: Bei 4 Antwortalternativen ergibt eine Abweichung von der vorgegebenen Lösung noch 50%, ansonsten 0%.
PickS(scharf) (Mehrfachauswahl): Sind mehr als die Hälfte der Antworten richtig klassifiziert (Kreuz bei einer zutreffenden Aussage bzw. kein Kreuz bei einer nicht zutreffenden Aussage), erhält man 50%, bei mehr Abweichungen 0%. **Die Zahl der auszuwählenden Antworten ist angegeben. Wählen Sie weniger bzw. mehr Antwortalternativen aus als angegeben sind, erhalten Sie automatisch 0 Punkte.**

Sie haben bis
23:59 am 19.02.2026
Zeit, die Fragen sorgfältig zu beantworten.
Die Prüfung können Sie nicht beenden.
Sie wird nach Ablauf der Zeit von der technischen Aufsicht beendet.

--
Titel: Klausur Modul III_Z_02_2026
Ein 64-jähriger Patient zeigt Dyspnoe und Ödeme. Anamnese: Karpaltunnelsyndrom, Proteinurie. Echo: restriktive Kardiomyopathie bei erhaltener EF. Es besteht Verdacht auf Amyloidose.

--

1. Welche der folgenden Aussagen beschreibt ein typisches Merkmal von Amyloid-Erkrankungen?
Modus:TypA

(A) Sie werden durch Virusinfektionen verursacht.

(B) Sie werden durch Polysaccharidketten ausgelöst, die Beta-Faltblatt-Strukturen bilden.

(C) Sie werden durch die Aggregation körpereigener Proteine verursacht.

(D) Sie sind immer zwischen verschiedenen Spezies übertragbar.

(E) Sie sind mit einem beschleunigten Abbau des Zielproteins verbunden.

--
Titel: Klausur Modul III_Z_02_2026

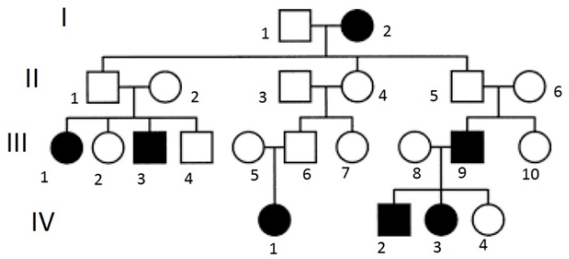

Gezeigt ist eine Stammbaumanalyse für eine Familie, in der einige Mitglieder von der Huntington-Krankheit (Chorea Huntington) betroffen sind.

--

2. Welche der folgenden Aussagen erklärt am ehesten, warum III-6 von diesem genetischen Syndrom nicht betroffen ist?
Modus:TypA
A) Er hat die pathogene Variante (Mutation) nicht geerbt.
B) Die pathogene Variante zeigt eine variable Expressivität.
C) Das beteiligte Gen ist pleiotrop.
D) Es besteht eine geschlechtsspezifische Bevorzugung der Ausprägung dieses Syndroms bei Frauen.
E) **Das Syndrom weist eine reduzierte oder unvollständige Penetranz auf.**

--
Titel: Klausur Modul III_Z_02_2026
Orte des Immunsystems
--
3. In welchem lymphatischen Organ werden alle Immunvorläuferzellen gebildet?
Modus:TypA

Commented [EA2]: Zu wenig AOs bei TypA (3)

(A) Lymphknoten

(B) Milz

(C) Knochenmark

--
Titel: Klausur Modul III_Z_02_2026
T Zell Aktivierung
--
4. Signalkaskaden durch welche Proteine sind zur T Zellaktivierung nötig?
Modus:KPrim

(A) CD8

(B) PD-1

(C) TCR

(D) CD28

--
Titel: Klausur Modul III_Z_02_2026

--
5. Welche der folgenden Aussagen beschreibt am ehesten die Bedeutung der Eigenschaft "kontrolliert" von randomisiert-kontrollierten Studien?
Modus:TypA

(A) Das Studienprotokoll definiert die Durchführung der Intervention unter kontrollierten Bedingungen.

(B) Neben der Gruppe mit Interventions-Behandlung wird eine geeignete Kontrollgruppe untersucht.

(C) Die Zuteilung zu Interventions- und Kontrollgruppe erfolgt nach streng definierten Kriterien.

(D) Eine Intervention wird durch den Einsatz standardisierter Evaluationsbögen beurteilt.

--
Titel: Klausur Modul III_Z_02_2026
--
6. Welche der folgenden Aussagen beschreibt am ehesten eine Stärke von Querschnittsstudien?

Modus:TypA

(A) Sie sind besonders gut geeignet, Kausalitätsbeziehungen zwischen Exposition und Outcome zu untersuchen.

(B) Sie ermöglichen eine detaillierte Analyse von Langzeiteffekten von Interventionen.

(C) Es gibt die Möglichkeit zur Untersuchung multipler Expositionen und Erkrankungen.

(D) Sie minimieren das Risiko von Selektionsverzerrungen.

--
Titel: Klausur Modul III_Z_02_2026

--
7. Welcher Nerv wird bei der Implantation eines „Zungenschrittmachers“ zur Therapie der obstruktiven Schlafapnoe stimuliert?
Modus:TypA

(A) N. lingualis

(B) N. glossopharyngeus (IX)

(C) N. Hypoglossus (XII)

(D) N. auricularis magnus

(E) N. trigeminus (V)

--
Titel: Klausur Modul III_Z_02_2026

--
8. Welche der folgenden Aussagen zur Tonsillitis sind zutreffend?
Modus:PickS

(A) bakterielle Tonsillitiden werden antibiotisch behandelt

(B) wird nach 3 stattgehabten Ereignissen mittels Tonsillektomie therapiert

(C) eine mögliche Komplikation ist der Peritonsillar- und Parapharyngealabszess

(D) tritt meist durch Pilze bedingt bei immunsupprimierten Personen auf

(E) tritt bei ausgewachsenen Personen nicht mehr auf

--
Titel: Klausur Modul III_Z_02_2026

Commented [EA3]: Bilder waren aneinandergereiht, CaseTrain liest das anders ein. Daher musste ich die Bilder separat stellen und etwas anders formulieren, um es verständlich zu machen

Nasenbluten bei Herrn K.
Der 89-jährige Herr K. sucht seinen Hausarzt Herrn A. bei vermehrtem Nasenbluten in letzter Zeit auf. Sonst bestehen keine besonderen Beschwerden. Ein abgenommenes Blutbild zeigt folgendes Ergebnis:

Hämatologie	
Leukozyten	2.9
Erythrozyten	2.76
Hämoglobin	10.1
Hämatokrit	29.2
MCV	105.8
MCH (HbE)	36.6
MCHC	34.6
Thrombozyten	28
Mittleres Plättchenvolumen	10.1
Neutrophile	1.52
Lymphozyten	0.83
Monozyten	0.27
Eosinophile	0.0
Basophile	0.0
% Neutrophile	53.0
% Lymphozyten	28.9
% Monozyten	9.4
% Eosinophile	0.3
% Basophile	0.7
Unreife Granulozyten	0.22
% Unreife Granulozyten	7.7

Vor einem halben Jahr bestanden auch bereits Blutbildveränderungen; damals waren Herr K. und sein Hausarzt aber übereingekommen, aufgrund völliger Beschwerdefreiheit und des fortgeschrittenen Alters auf weiterführende Diagnostik zu verzichten.

Hämatologie	
Leukozyten	3.9
Erythrozyten	3.11
Hämoglobin	10.7
Hämatokrit	31.5
MCV	101.3
MCH (HbE)	34.4
MCHC	34.0
Thrombozyten	57
Mittleres Plättchenvolumen	11.1
Neutrophile	2.39
Lymphozyten	0.91
Monozyten	0.50
Eosinophile	0.0
Basophile	0.0
% Neutrophile	60.6
% Lymphozyten	23.1
% Monozyten	12.7
% Eosinophile	0.5
% Basophile	0.3
Unreife Granulozyten	0.11
% Unreife Granulozyten	2.8

Einheiten und Referenzwerte:

n*1000/µl	3.91 - 8.77
n*10E6/µl	4.44 - 5.61
g/dl	13.5 - 16.9
%	40.0 - 49.4
fl	80.00 - 93.60
pg	26.50 - 31.40
g/dl	31.90 - 34.80
n*1000/µl	151 - 304
fl	9.7 - 11.9
n*1000/µl	1.82 - 7.42
n*1000/µl	0.85 - 3.00
n*1000/µl	0.19 - 0.77
n*1000/µl	0.03 - 0.44
n*1000/µl	0.01 - 0.05
%	40.30 - 74.80
%	12.20 - 47.10
%	4.40 - 12.30
%	0.00 - 4.40
%	0.00 - 0.70
n*1000/µl	
%	

--

9. Welche Differentialdiagnose ist am wahrscheinlichsten ursächlich für die dokumentierte Blutbildveränderung?
Modus:TypA

(A) Thrombotisch-thrombozytopenische Purpura

(B) Schwere aplastische Anämie

(C) Folsäuremangel

(D) Myelodysplastische Neoplasie

(E) Autoimmunthrombozytopenie

--

Titel: Klausur Modul III_Z_02_2026

Bauchschmerzen bei Frau L.

Die 50-jährige Frau K. stellt sich mit seit 12 Stunden bestehenden kolikartigen Schmerzen im rechten Oberbauch vor. Zusätzlich berichtet sie über Übelkeit und dunklen Urin. Die Körpertemperatur beträgt 38,2°C. Laborchemisch zeigen sich erhöhte Cholestaseparameter (GGT, AP) sowie ein Gesamt-Bilirubin von 4,2 mg/dl. Die Transaminasen sind mäßig erhöht. In der transabdominellen Sonographie zeigen sich dilatierte extrahepatische Gallenwege, bei eingeschränkter Beurteilbarkeit jedoch kein sicherer Steinnachweis im Ductus choledochus; die Gallenblase ist steinfrei.

--

10. Was ist das nächste diagnostisch-therapeutische Vorgehen?
Modus:TypA

(A) Sofortige ERCP mit Papillotomie

(B) Endosonographie

(C) Konservative Therapie mit Analgesie und Verlaufskontrolle

(D) Primäre laparoskopische Cholezystektomie

(E) Perkutane transhepatische Cholangiodrainage (PTCD)

--
Titel: Klausur Modul III_Z_02_2026
Verdacht auf Endokarditis
Eine 65-jährige Patientin stellt sich in der Notaufnahme vor aufgrund seit einer Woche bestehender subfebriler Temperaturen und Abgeschlagenheit. In der körperlichen Untersuchung zeigen sich kleine, stecknadelkopfgroße Einblutungen an beiden Handflächen. Die Patientin berichtet, vor zwei Wochen einen Eingriff an den Zähnen gehabt zu haben. Insgesamt ergibt sich der klinische Verdacht auf eine bakterielle Endokarditis.
--
11. Welche der folgenden Befunde gehört am ehesten zu den Major-Duke-Kriterien zur Bestätigung der oben genannten Verdachtsdiagnose?
Modus:TypA

(A) Fieber > 38 °C
(B) Prädisponierende Herzerkrankung oder i.v.-Drogenabusus
(C) Vaskuläre Phänomene (z. B. Janeway-Läsionen, Embolien)
(D) Nachweis einer Vegetation an einer Herzklappe im Herzultraschall
(E) Positive Blutkulturen mit atypischen Endokarditis-Erregern in mehreren Abnahmen

--
Titel: Klausur Modul III_Z_02_2026
Thoraxschmerz
Ein Patient stellt sich in Begleitung des Rettungsdienstes bei typischen angina pectoris Beschwerden in der Notaufnahme vor. Im durchgeführten EKG zeigen sich keine Auffälligkeiten, laborchemisch zeigt sich eine relevante Troponin Dynamik sowie eine erhöhte CK mit relevantem CK-MB Anteil. Somit zeigt sich laborchemisch eine NSTEMI Konstellation.
--
12. Welche der folgenden Diagnostischen Maßnahmen sind am ehesten geeignet, um die Ursache der laborchemischen NSTEMI-Konstellation abzuklären?
Modus:PickS

(A) Herzkatheteruntersuchung
(B) Kardiale Magnetresonanztomographie
(C) Fahrradergometrie
(D) Langzeit-EKG

--
Titel: Klausur Modul III_Z_02_2026
Identifikation regulatorischer T-Zellen mittels Durchflusszytometrie

In einer immunologischen Studie sollen regulatorische T-Zellen (Treg) aus peripherem Blut gesunder Probanden mittels Durchflusszytometrie identifiziert und quantifiziert werden. Nach Oberflächenfärbung für CD3, CD4 und CD25 wird zusätzlich eine intrazelluläre Färbung durchgeführt, um die T-Zell-Subpopulation eindeutig zu charakterisieren.
--

13. Welcher der folgenden Marker ist für die linienbestimmende Identität regulatorischer T-Zellen entscheidend und muss intrazellulär nachgewiesen werden?

(A) T-bet

(B) GATA3

(C) RORγt

(D) FOXP3

(E) BCL-6

--

Titel: Klausur Modul III_Z_02_2026

Fluoreszenz-basiertes Zell-Sortierung (engl. fluorescence-activated cell sorting)

Deleted: fluorescence

Zur Isolierung definierter Immunzellpopulationen wird ein fluoreszenzbasiertes Einzelzell-Sortierverfahren eingesetzt. Die Zellen werden anhand ihrer Fluoreszenzsignale analysiert und anschließend physikalisch separiert. Je nach Gerät kommen unterschiedliche technische Prinzipien zur Trennung der Zellen zum Einsatz.

--

14. Welche der folgenden Aussagen zum fluoreszenzbasierten Zell-Sortierung treffen am ehesten zu?
Modus:PickS

Commented [EA4]: Sprachenmischung unnötig

Deleted: Sorting

(A) Die Sortierung basiert ausschließlich auf magnetischen Eigenschaften der Zellen.

(B) Die Selektion der Zellen erfolgt auf Grundlage fluoreszenzmarkierter Antikörper.

(C) Die Sortierung kann unter sterilen, geschlossenen Bedingungen erfolgen.

(D) Die physikalische Trennung der Zellen erfordert in jedem Fall eine elektrostatische Ablenkung von Tropfen.

(E) Fluoreszenz-basierte Zell-Sortierung erlaubt keine Isolation lebensfähiger Zellen.

(F) Die Methode ermöglicht die Gewinnung hochreiner Zellpopulationen für funktionelle Analysen.

--

Titel: Klausur Modul III_Z_02_2026

Blutbild in der Hämatologie:

		Langname	Wert	Vormessung	+/-	Einheit	Referenzwert
Hämatologie							
✓		Leukozyten	3.40		-	Tsd/µl	4,40 - 11,30
✓		Hämoglobin	6.0		--	g/dl	12,3 - 15,3
✓		Thrombozyten	182			10**9/l	180 - 370
✓		Erythrozyten	1.42		--	Mill/µl	4,10 - 5,10
✓		MCV	119		++	fl	80 - 96
✓		MCH	42.3		+	pg	27 - 33
✓		MCHC	35.5			g/dl	32 - 36
✓		Hämatokrit	16.9		--	%	35,0 - 45,0
✓		Neutrophile absolut	1.91		-	Tsd/µl	2,00 - 6,30
✓		Lymphozyten absolut	1.18			Tsd/µl	1,00 - 3,60
✓		Monozyten absolut	0.21			Tsd/µl	0,08 - 0,54
✓		Eosinophile absolut	0.02		-	Tsd/µl	0,08 - 0,36
✓		Basophile absolut	0.08			Tsd/µl	0,01 - 0,09
✓		Retikulozyten	30			10***9/l	19 - 64
✓		Retikulozyten	20.0			‰	5,0 - 28,0
✓		Retik.-Prod.-Index	0.3				
✓		MRH	44.8		+	pg	28 - 35
Elektrolyte							
✓		Natrium	136			mmol/l	135 - 145
✓	L	Kalium	3.31		-	mmol/l	3,60 - 4,80
✓		Calcium	2.27			mmol/l	2,20 - 2,65
Enzyme							
✓		SGOT/ASAT IFCC	85		+	U/l	1 - 31
✓		SGPT/ALAT IFCC	31			U/l	1 - 34
✓		Creatinkinase IFCC	17			U/l	1 - 160
✓	L	Lactatdehydrog. IFCC	2574	2217	++	U/l	0 - 250
✓		Alk.Phosphatase IFCC	94			U/l	1 - 130
✓		gamma-GT IFCC	21			U/l	1 - 38
✓		Lipase	55			U/l	0 - 60
Metabolite							
✓		BZ-Einzelbest.	129			mg/dl	60 - 140
✓		Bilirubin-Total	2.5		+	mg/dl	0,2 - 1,1
✓		Bilirubin, direkt	0.73		+	mg/dl	< 0.2
Sonstiges							
✓		Vitamin B12	112		--	pg/ml	200 - 1000
✓	L	Folsäure	1.7		--	ng/ml	4 - 20

Commented [EA5]: Bildqualität schlecht

--

15. Die 70-jährige Patientin ist seit mehreren Wochen abgeschlagen, Infekt anfällig und fühlt sich nicht wohl. Welche Anämie und welche Grundlage der Anämie liegt hier vor? „Was trifft am ehesten zu?“
Typ:PickS

Commented [EA6]: Hier sind 3 Fragen in einer gestellt… Sehr verwirrend eigentlich…

(A) Eisenmangel

(B) Resorptionsstörung

(C) Vit B12 Mangel

(D) Blutungsanämie

(E) erhöhter Vitamin C Bedarf

(F) hämolytische Anämie

--

Titel: Klausur Modul III_Z_02_2026

Pathologisches Blutbild

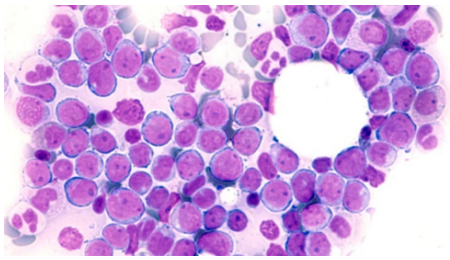

Hämatologie			
Leukozyten	7.3	6.5	8.0
Erythrozyten	2.81	2.15	2.42
Hämoglobin	8.5	6.5	7.3
Hämatokrit	25.6	19.9	22.3
MCV	91.1	92.6	92.1
MCH (HbE)	30.2	30.2	30.2
MCHC	33.2	32.7	32.7
Thrombozyten	9	14	19
Mittleres Plättchenvolumen	11.8	12.8	12.4
% Normoblasten	0	0	0
Neutrophile		2.42	
Hämatologie - Mikroskopie			
Neutrophile	5.62		3.52
Lymphozyten	0.88		1.92
% Blasten	3		19
% Myelozyten	8		5
% Metamyelozyten			3
% Stabkernige	4		
% Segmentkernige	73		44
% Lymphozyten	12		24
% Monozyten			5
Anisozytose	+		+

Patient mit seit 2 Wochen Müdigkeit, Abgeschlagenheit und Blutungszeichen. Des Weiteren berichtet er über rezidivierende Pneumonien seit einem Monat.

--

16. Beurteilen Sie das Blutbild und beschreiben Sie eine Diagnose.

Commented [EA7]: ??? Beurteilen?
Auch 2 Aufgaben in einer…

Modus:Kprim

(A) der Patient hat einen Vitamin B 12 und Folsäure Mangel und aufgrund dessen eingeschränkte Hämatopoese- Substitution und Verlaufskontrolle empfohlen

(B) Akute Leukämie am ehesten myeloisch

(C) CLL unter watch and wait

(D) Behandlungsindikation mit sofortiger Aufnahme in die Klinik

--

Titel: Klausur Modul III_Z_02_2026

Die Anti-PD-1-Therapie: Wirkmechanismus der Anti-PD-1 Therapie

--

17. Welche Aussagen zur Anti-PD-1 Immuntherapie treffen am ehesten zu?

Modus:PickS

(A) Anti-PD-1-Antikörper aktivieren direkt Tumorzellen

(B) PD-1 ist ein inhibitorischer Rezeptor auf T-Zellen

(C) Die Blockade von PD-1 verstärkt die T-Zell-vermittelte Immunantwort

(D) Anti-PD-1-Therapie führt zur Depletion von regulatorischen T-Zellen

--

Titel: Klausur Modul III_Z_02_2026

Die Anti-PD-1-Therapie: Unterschiede zur Chemotherapie

--

18. Was unterscheidet die Anti-PD-1 Immuntherapie von klassischer Chemotherapie?

Modus:Kprim

(A) Wirkung erfolgt über Modulation des Immunsystems

(B) Schneller Wirkeintritt innerhalb weniger Stunden

(C) Langanhaltende Remissionen sind möglich

(D) Wirkung unabhängig vom Tumormikromilieu

--

Titel: Klausur Modul III_Z_02_2026

In der Zahnmedizin existieren verschiedene Abformtechniken. Diese werden nach Anzahl der Arbeitsschritte und verwendeten Materialkomponenten unterteilt.

--

19. Welche der folgenden Aussagen zur Korrekturabformung ist richtig?

Modus:TypA

(A) Bei der Korrekturabformung wird der präparierte Zahnstumpf mit einem niedrig viskösen Abformmaterial umspritzt, der Abformlöffel mit einem Abformmaterial höherer Viskosität befüllt und direkt drucklos eingebracht

(B) Die Zahnreihe wird ausschließlich mit einem Material hoher Viskosität abgeformt.

(C) Um eine Deformation der Abformung zu vermeiden, sollten Abflussrillen in die Zweitabformung eingeschnitten werden

(D) Sinn der Korrekturabformung ist es, mithilfe der Stempelwirkung des Stumpfes einen definierten Druck zu erzeugen, sodass das dünnfließende Zweitmaterial auch in schwer zugängliche Bereiche eindringen kann

(E) Um eine möglichst hohe Detailschärfe zu erreichen, ist es generell bei allen Abformungen wichtig, die Abformmasse beim Einsetzen des Abformlöffels in den Mund nicht unter Druck zu setzen und dann den Abformlöffel bis zum Ende der Abbindezeit mit Druck zu halten

--

Titel: Klausur Modul III_Z_02_2026

Im zahnärztlichen Aufklärungsgespräch über potentiell in Frage kommende prothetische Versorgungsvarianten müssen Sie teilbezahnte Patienten auch über Vor- und Nachteile von Doppelkronenversorgungen aufklären.

--

20. Was ist zutreffend in Bezug auf diese Form des Zahnersatzes?

Commented [EA8]: Zahlen-Cue, aber irreführend, da mehrere Antworten zutreffen

Modus:Kprim

(A) Einer der Hauptnachteile von Doppelkronen ist, dass Stütz-, Halte-, Führungs-, Kippmeider- und Schubverteilerfunktion in einem einzigen Konstruktionselement integriert sind, was die Planung und Herstellung dieser Zahnersatzvariante im Vergleich zu anderen herausnehmbaren Versorgungsformen erschwert

(B) Einer der Hauptvorteil dieser Versorgung ist die streng körperliche Fassung der Pfeilerzähne

(C) Hauptnachteil dieser Versorgung ist die kaum vermeidbare Überkonturierung der Pfeilerzähne

(D) Die unbedingte Abnehmbarkeit des gesamten Zahnersatzes für die Mundhygiene kann für die Patienten eine psychische Belastung und damit einen Nachteil von Doppelkronen darstellen

--
Titel: Klausur Modul III_Z_02_2026
Spinalanästhesie
Bei einer 32-jährigen Schwangeren (ASA II) ist bei fetaler Beckenendlage eine primäre Sectio geplant.

--
21. Welche der folgenden Komplikation tritt typischerweise früh nach der Durchführung einer Spinalanästhesie auf?
Modus:TypA

(A) Postpunktioneller Kopfschmerz
(B) Epiduralhämatom
(C) Infektion des Punktionskanals
(D) Hypotonie durch Sympathikolyse
(E) Cauda-equina-Syndrom

--
Titel: Klausur Modul III_Z_02_2026
Ein 58-jähriger adipöser Patient (BMI 41 kg/m2) wird zur elektiven Cholezystektomie in Allgemeinanästhesie vorbereitet. Vor Applikation der Induktionsmedikation erfolgt die Präoxygenierung.
--
22. Was trifft zu?
Modus:KPrim

Commented [EA9]: In der Vorlage von Fr. Reese stand hier gar keine Frage. CaseTrain hat hier eine Fehlermeldung ausgegeben, sodass ich gezwungen war, irgendwas auszudenken, was halbwegs plausibel wäre…

(A) Die Präoxygenierung dient zur Verlängerung der sicheren Apnoezeit.
(B) Die Präoxygenierung erfolgt üblicherweise mit 100% Sauerstoff.
(C) Die Präoxygenierung reduziert das Auftreten von Aspirationspneumonien.
(D) Bei adipösen Patienten ist die Apnoetoleranz trotz Präoxygenierung verkürzt.

--
Titel: Klausur Modul III_Z_02_2026
Die kommenden zwei Fragen gehören zu einem Fallbeispiel. Sie haben nach dem Eintragen der ersten Frage keine Möglichkeit der Korrektur. Lediglich die Beantwortung der zweiten Frage dieses Falles kann nachträglich geändert werden.

Fallbeispiel A:
Frage 1 von 2: Eine 51-jährige Frau hatte nach Einladung zum Mammakarzinomscreening eine entsprechende Mammographie durchführen lassen. Im Rahmen dieser wurde ein BIRADS 5-Befund (unter anderem „irregulärer, spikulierter Herdbefund, weiter abklärungsbedürftig“) erhoben. Als

betreuende:r Ärzt:in überlegen Sie nun, welche weiter abklärenden Möglichkeiten stehen zur Verfügung stehen und wägen diese gegeneinander ab.

Sequenz:A

--
23. Welche der folgenden Aussagen zur Diagnostik des unklaren Mammatumors trifft oder treffen dabei am ehesten zu?
Modus:PickS

- **(A) Die Mammasonographie kann bei der Dignitätseinschätzung des Befundes helfen, Kriterien hierfür wären z.B. die Randbeurteilung, Schallschatten oder die Echogenität.**
- **(B) In einer Mammographie können zusätzlich zu dem beschriebenen Befund gruppierte Mikroverkalkungen Hinweis auf das Vorliegen einer obligaten Präkanzerose für das Mammakarzinom liefern.**
- (C) Bei mehreren malignomverdächtigen Veränderungen in der Brust sollte - auch bei simultanem und synchronen Wachstum - nur einer diagnostisch abgeklärt werden.
- **(D) Auch wenn die Patientin in der regelhaften Selbstuntersuchung keine Veränderung bemerkt hat, ist die Screeningmammographie zwischen 50 und 75 Lebensjahren der alleinigen klinischen Selbstuntersuchung der Mamma überlegen.**
- (E) Bei Verdacht auf ein Mammakarzinom ist eine abklärende Punktion des Tumors mit Histologiegewinnung aufgrund der potentiell auftretenden iatrogenen Streuung durch die Biopsie obsolet.

--
Titel: Klausur Modul III_Z_02_2026
Fallbeispiel A:
Frage 2 von 2: Sie haben die Patientin erneut einbestellt und tatsächlich ein kleines, derbes und nicht verschiebliches Knötchen in der linken Brust tasten können; Hautaspekt, gegenseitige Brust und beide Lymphabflusswege sind unauffällig. Die veranlasste Mammographie und Mammasonographie lassen an korrelierender Stelle ein ca. 1,5 cm durchmessendes Mammakarzinom vermuten, die Lymphabflusswege zeigen sich bildgebend und palpatorisch weiterhin unauffällig. Die sonographisch gesteuerte Stanzbiopsie ergab den Befund: „invasives Mammakarzinom NST, Östrogenrezeptor positiv, Progesteronrezeptor positiv, Her2neu negativ, Ki67 5%, G1“. Der Hausarzt hat mittlerweile separat von Ihnen auch ein Staging veranlasst, die entsprechende Computertomographie Thorax/Abdomen sowie das Skelettszintigramm sind ohne suspekten Befund. Sie planen nun das weitere therapeutische Vorgehen.

Sequenz:A

--
24. Welche der folgenden Aussagen trifft zum weiteren therapeutischen Vorgehen bei der Patientin am ehesten zu?

Modus:TypA

(A) Aufgrund der beschriebenen Risikokonstellation im vorliegenden Fall ist vor brusterhaltender Operation mit sentinel node-Biopsie eine Platin-basierte Chemotherapie dringend anzubieten.

(B) Aufgrund der beschriebenen Risikokonstellation im vorliegenden Fall wird üblicherweise die brusterhaltende Operation mit einer sentinel node-Biopsie kombiniert. Vor der operativen Versorgung ist eine platinbasierte Chemotherapie eher nicht zwingend erforderlich.

(C) Erfolgt bei der Patientin eine brusterhaltende Therapie, ist eine endokrine Therapie nicht indiziert.

(D) Hormonrezeptor- und Her2-Expressionstatus sprechen für eine eher ungünstige Prognose.

(E) Aufgrund der beschriebenen Rezeptorenexpression kann eine Therapie mit dem Anti-Her2-Antikörper Trastuzumab erwogen werden.

--
Titel: Klausur Modul III_Z_02_2026
--
25. Welche Maßnahme gehört am ehesten zur Primärprävention?
Modus:TypA

(A) Pränatale Diagnostik

(B) Neugeborenen-Screening

(C) Früherkennung von Krebs

(D) Impfung

--
Titel: Klausur Modul III_Z_02_2026
--
26. Welche 2 Impfungen sind für alle gesunden Säuglinge und Kleinkinder in Deutschland durch die Ständige Impfkommission (STIKO) am Robert Koch-Institut allgemein empfohlen?
Modus:PickS

(A) Meningokokken ACWY Polysaccharid-Protein Konjugatimpfung

(B) Herpes zoster Impfung

(C) Meningokokken B Protein-Impfung

(D) Varizella zoster Virus-Lebend-Impfung

--
Titel: Klausur Modul III_Z_02_2026
Ein 58-jähriger Patient mit bekannter chronischer Niereninsuffizienz (CKD G4) kommt zur Routinekontrolle. Er ist subjektiv bei Wohlbefinden. Die Urinausscheidung der letzten 24 Stunden beträgt etwa 300 ml.

Laborwerte:
Serumkreatinin: 6,0 mg/dl
Harnstoff: 170 mg/dl
Kalium: 6,6 mmol/l
pH: 7,20

Klinisch zeigt sich: Der Patient ist wach, orientiert, hat keine Ödeme oder respiratorische Beschwerden.
--
27. Welcher der folgenden Befunde würde am ehesten eine sofortige Dialyseindikation bei diesem Patienten darstellen?
Modus:TypA

(A) Oligurie (300 ml/24 h)
(B) Serumkreatinin 6,0 mg/dl
(C) Harnstoff 170 mg/dl
(D) Kalium 6,6 mmol/l
(E) pH 7,20

--
Titel: Klausur Modul III_Z_02_2026
Ein 7-jähriger Junge wird vorgestellt, weil seine Eltern seit einigen Tagen starke Ödeme an Augenlidern und Knöcheln bemerkt haben. Sonst ist er wohlauf.
Laborbefunde:
24-h-Proteinurie: 4 g
Serumalbumin: 2,1 g/dl
Cholesterin: 320 mg/dl
Serumkreatinin: normal
--
28. Beurteilen Sie die folgenden Aussagen als richtig oder falsch:
Modus:KPrim

(A) Die Therapieempfehlung bei diesem Patienten besteht in einer systemischen Steroidtherapie.
(B) Eine Makrohämaturie ist charakteristisch für die Erkrankung, die bei dem Patienten am ehesten vorliegt.
(C) In Zusammenschau der Befunde sollte eine Dialyse innerhalb der nächsten Tage eingeleitet werden.
(D) Hypalbuminämie und Hypercholesterinämie sind typische Laborbefunde eines nephrotischen Syndroms.

--
Titel: Klausur Modul III_Z_02_2026

Formatted: German

Commented [EA10]: Nicht unbedingt der passendste Ausdruck für KPrim…

EKG-Diagnostik bei Breitkomplextachykardie
Ein 68-jähriger Mann stellt sich mit akut aufgetretenem Herzrasen, Schwindel und leichter Dyspnoe in der Notaufnahme vor. In der Vorgeschichte sind ein Vorderwandinfarkt und eine reduzierte linksventrikuläre Ejektionsfraktion (35 %) bekannt. Der Patient ist kreislaufstabil (RR 110/70 mmHg, HF 165/min). Im 12-Kanal-EKG zeigt sich eine regelmäßige Breitkomplextachykardie mit einer QRS-Dauer von 160 ms. In den Brustwandableitungen fallen vereinzelte schmale QRS-Komplexe auf. Zudem sind P-Wellen zu erkennen, die unabhängig von den QRS-Komplexen auftreten.
--
29. Welcher der folgenden EKG-Befunde spricht am ehesten sicher für das Vorliegen einer ventrikulären Tachykardie?
Modus:TypA

(A) Regelmäßige Herzfrequenz von 165/min
(B) QRS-Dauer von mehr als 140 ms
(C) Vorliegen eines Rechtsschenkelblock-Musters während der Tachykardie
(D) Nachweis einer AV-Dissoziation mit Capture- oder Fusionsschlägen
(E) Fehlende sichtbare P-Wellen im Oberflächen-EKG

--
Titel: Klausur Modul III_Z_02_2026
Ein 62-jähriger Patient stellt sich mit seit 45 Minuten bestehenden, starken retrosternalen Schmerzen in der Notaufnahme vor. Die Schmerzen strahlen in den linken Arm aus und gehen mit Übelkeit und Kaltschweißigkeit einher. In der klinischen Untersuchung ist der Patient blass und unruhig. Im sofort geschriebenen 12-Kanal-EKG zeigen sich ST-Streckenhebungen in den Ableitungen V1–V4 sowie reziproke ST-Streckensenkungen in den inferioren Ableitungen II, III und aVF.
--
30. Welche der folgenden Aussagen treffen am ehesten zu?
Modus:PickS

(A) Die ST-Hebungen in V1–V4 sprechen am ehesten für einen akuten Hinterwandinfarkt.
(B) Die beschriebenen EKG-Veränderungen sind vereinbar mit einem akuten Vorderwandinfarkt.
(C) Die betroffenen Ableitungen entsprechen am ehesten dem Versorgungsgebiet des Ramus interventricularis anterior (LAD).
(D) Reziproke ST-Senkungen schließen einen akuten Myokardinfarkt aus.
(E) ST-Hebungen müssen mindestens 24 Stunden bestehen, um diagnostisch relevant zu sein.
(F) Der beschriebene EKG-Befund stellt eine Indikation zur sofortigen Reperfusionstherapie dar.
--
Titel: Klausur Modul III_Z_02_2026

--

31. Eine absolute Indikation für die Induktion einer Allgemeinanästhesie in Form einer Blitzeinleitung (rapid sequence induction (RSI)) besteht bei Patient:innen mit:
Modus:TypA

(A) vorhandenen losen Zähnen.
(B) rezidivierenden Bauchschmerzen und Diarrhoen.
(C) bestehender Schwangerschaft.
(D) akuter oberer GI-Blutung.
(E) der Einnahme von mehr als 5 Medikamenten zwei Stunden zuvor.

--
Titel: Klausur Modul III_Z_02_2026

--
32. Bitte entscheiden Sie bei jeder Aussage, ob diese zutreffend ist, oder nicht.
Zu den absoluten Kontraindikationen für die Durchführung einer Spinalanästhesie gehören:
Modus:KPrim

(A) prophylaktische Antikoagulation.
(B) Zustand nach operativer Versteifung der Lendenwirbelsäule.
(C) Vorliegen eines erhöhten Hirndrucks.
(D) Ablehnung des Verfahrens durch Patient:in.

--
Titel: Klausur Modul III_Z_02_2026
Sie sind eine seit kurzem niedergelassene Allgemeinmedizinerin in einer Gemeinschaftspraxis. An einem gewöhnlichen Mittwochmorgen mit vollem Wartezimmer kündigt Ihnen die MFA eine neue Patientin mit Sprachbarrieren an, deren Namen sie nicht aussprechen kann und die laut Akte noch nicht in der Praxis behandelt wurde. Ein Angehöriger ist als Dolmetscher dabei und betritt mit der Patientin das Behandlungszimmer.

--
33. Was ist in Bezug auf das folgende Anamnesegespräch zutreffend?
Modus:TypA

(A) Die Patientin hat wegen mangelnder Deutschkenntnisse automatisch einen gesetzlichen Anspruch auf einen professionellen, von der Krankenkasse finanzierten Dolmetscherdienst.
(B) Bei einem Laiendolmetscher kann das Briefing in der Regel entfallen.
(C) Der Laiendolmetscher muss ausdrücklich zur Verschwiegenheit verpflichtet werden.
(D) Als Angehöriger darf der Laiendolmetscher Fragen für die Patientin beantworten.

--
Titel: Klausur Modul III_Z_02_2026
Herr Karimi wird mit starken Bauchschmerzen in die Notaufnahme gebracht. Er ist ohne Begleitpersonen, spricht kein Deutsch und versucht, sich mithilfe einer Übersetzungs-App auf seinem

Handy verständlich zu machen. Aufgrund der unterschiedlichen Sprach- und Kulturhintergründe fällt Ihnen die Einschätzung seiner Schmerzäußerungen schwer. Die Notaufnahme ist hoch ausgelastet.

--
34. Wie gehen Sie bei der Anamnese und Ersteinschätzung von Herrn Karimi professionell vor?
Modus:PickS

- **(A) Sie prüfen zunächst, ob ein klinischer Video- oder Telefondolmetschdienst verfügbar ist.**
- (B) Sie greifen der Einfachheit halber direkt auf die Übersetzungs-App des Patienten zurück, ohne andere Optionen zu prüfen.
- (C) Wegen des hohen Patientenaufkommens verzichten Sie auf eine ausführliche Anamnese und fokussieren sich nur auf sichtbare Symptome.
- **(D) Sie nehmen sich Zeit, die Schmerzexpression des Patienten durch Fragen zu seiner Lebensrealität einzuordnen.**
- (E) Sie orientieren sich an früheren Erfahrungen mit Patienten aus ähnlichen Herkunftsländern und treffen rasch eine Einschätzung.
- **(F) Da Dolmetsch- oder Übersetzungshilfen zusätzliche Zeit benötigen, planen Sie bewusst mehr Zeit für eine sorgfältige Anamnese ein.**

--
Titel: Klausur Modul III_Z_02_2026
Morbus Parkinson – Klinik und Pathophysiologie
Ein 68-jähriger Mann stellt sich wegen zunehmender Bewegungsverlangsamung, kleinschrittigem Gang und Zittern der rechten Hand in Ruhe vor. Die Ehefrau berichtet über eine leiser gewordene Stimme und reduzierte Mimik. In der neurologischen Untersuchung zeigen sich Rigor der Extremitäten sowie eine Starthemmung beim Gehen.

--
35. Was ist zutreffend?
Modus:KPrim

- (A) Der Tremor bei Morbus Parkinson tritt typischerweise als Intentionstremor auf.
- **(B) Die Erkrankung ist mit einem Verlust dopaminerger Neurone in der Substantia nigra pars compacta verbunden.**
- (C) Eine frühe autonome Dysfunktion schließt die Diagnose Morbus Parkinson aus.
- **(D) Bradykinese ist ein obligates Diagnosekriterium.**

--
Titel: Klausur Modul III_Z_02_2026
Morbus Parkinson – Therapie und Begleitsymptome
Eine 72-jährige Patientin mit seit 4 Jahren bekanntem Morbus Parkinson berichtet über zunehmende motorische Fluktuationen unter Medikation. Zusätzlich klagt sie über Schlafstörungen und Riechminderung. Die aktuelle Therapie besteht aus Levodopa/Carbidopa.

--
36. Welche der folgenden Aussagen treffen am ehesten zu?
Modus:PickS

A) Antipsychotika wie Haloperidol verbessern die motorischen Symptome.
B) Levodopa ist die wirksamste medikamentöse Therapie gegen die motorischen Kernsymptome.
C) Nicht-motorische Symptome wie Depression oder REM-Schlaf-Verhaltensstörung sind häufig.
D) Tiefe Hirnstimulation ist eine Erstlinientherapie bei neu diagnostiziertem Parkinson.
E) Die Riechstörung tritt ausschließlich in späten Krankheitsstadien auf.
F) Motorische Fluktuationen können Langzeitkomplikationen der Levodopa-Therapie sein.

--
Titel: Klausur Modul III_Z_02_2026

--
37. Für welche Personengruppen gilt ein gesetzliches Nachtarbeitsverbot mit benannten Uhrzeiten und diesbezüglichen Ausnahmen?
Modus:TypA

A) Schwerbehinderte
B) Jugendliche
C) Frauen in gebärfähigem Alter
D) Arbeitnehmer nach Vollendung des 60. Lebensjahres
E) Arbeitnehmer nach Vollendung des 65. Lebensjahres

--
Titel: Klausur Modul III_Z_02_2026

--
38. Welche Maßnahmen tragen zur Verhinderung von Nadelstichverletzungen bei?
Modus:PickS

A) Vermeidung von „Recapping“.
B) Ausreichende Kompression der Einstichstelle nach der Blutentnahme.
C) Verwendung von gesicherten Stichkanülen.
D) Desinfizieren der Haut der Patienten vor der Blutentnahme.
E) Einreiben der eigenen Hände mit Hautschutzcreme.
F) Entsorgung gebrauchter Nadeln in den Spitzabwurfcontainern.

--

Titel: Klausur Modul III_Z_02_2026
--
39. Welche Wirkung hat TTX?
Modus:TypA

A) Blockiert spannungsgesteuerte K+ Kanäle.
B) Blockiert spannungsgesteuerte Na+ Kanäle.
C) Öffnet spannungsgesteuerte Na+ Kanäle.
D) Öffnet spannungsgesteuerte K+ Kanäle.
E) Öffnet spannungsgesteuerte Cl- Kanäle.

Commented [EA11]: In der Situation kaum zu beantworten. Keine Angaben zum Fach/Forschungsfeld… man müsste raten, was hier TTX heißen könnte…

--
Titel: Klausur Modul III_Z_02_2026
--
40. Welche Aussagen sind falsch?
Modus:KPrim

A) Je geringer der Axondurchmesser, desto geringer die Leitungsgeschwindigkeit.
B) Je größer der Axondurchmesser, desto größer die Membranwiederstand.
C) Die Zeitkonstante wird durch folgende Gleichung beschrieben: $\tau = Ri * Rm$
D) Bei steigender extrazellulärer K+ Konzentration wird das Nernst Potential positiver.

Commented [EA12]: Ich habe diese drin gelassen… KPrim negativ geht gar nicht! Das sprengt jede Logik, dass man hier die falschen Aussagen als „richtig" markieren muss… bin echt gespannt, wie das in der Auswertung aussieht!

--
Titel: Klausur Modul III_Z_02_2026 Vera Blaschke
Nosokomiale Infektionen
Bei einer 89-jährigen Pflegeheimbewohnerin wird im Rahmen eines Aufnahmescreenings vor stationärer Krankenhausaufnahme ein Nasenabstrich entnommen, in dem MRSA nachgewiesen wird.

--
41. Welche der folgenden Aussagen zu MRSA trifft zu?
Modus:TypA

A) Rauchen gehört zu den wichtigsten Risikofaktoren für eine Kolonisation mit MRSA.
B) Gentamicin ist das Mittel der ersten Wahl zur Behandlung von MRSA-Infektionen.
C) Die Resistenz von MRSA gegenüber nahezu allen β-Lactam-Antibiotika beruht auf der Bildung eines veränderten Penicillin-Bindeproteins.
D) MRSA wird überwiegend durch aerogene Tröpfcheninfektion übertragen.
E) Der Nachweis einer MRSA-Kolonisation im Nasenabstrich ist nach dem Infektionsschutzgesetz meldepflichtig.

--
Titel: Klausur Modul III_Z_02_2026
Ein Patient mit akuter Leukämie unter Chemotherapie entwickelt Fieber. Eine abgenommene Blutkultur ist positiv. In der mikroskopischen Untersuchung zeigt sich folgendes Bild:

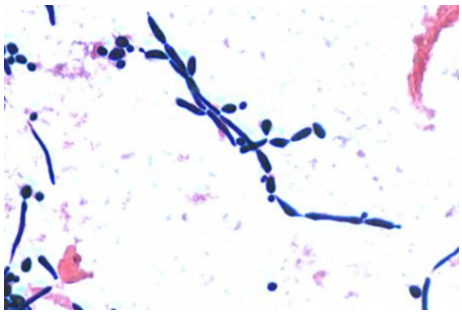

--
42. Welche der folgenden Aussagen treffen zu?
Modus:PickS

- **A) Der abgebildete Erreger gehört zur physiologischen Flora von Haut und Schleimhäuten.**
- **B) Blutstrominfektionen mit diesem Erreger treten typischerweise bei immunsupprimierten Patienten auf.**
- C) Der Erreger besitzt eine dicke Polysaccharidkapsel, die sich in der Tuschefärbung als Hof darstellen lässt.
- D) Das Hämolyseverhalten kann zur weiteren Differenzierung des Erregers herangezogen werden.
- **E) Bereits der einmalige Nachweis dieses Erregers in einer Blutkultur erfordert ein sofortiges therapeutisches Handeln.**
- F) Der Erreger zeigt eine positive Oxidasereaktion.