Klausur Orthopädie Wintersemester 2026
Autor: Dozenten der Orthopädie
Datum: 03.02.2026
Schema: PS50P
Version:1.0
KEINE_ABSCHNITTSPUNKTE: ja
FRAGE_NUMMERN: fortlaufend
KEINE_MARKIERUNGEN: nein
GUI_AUFTEILUNG: B 53
ABSCHNITTE_RANDOMISIEREN: ja
ABSCHNITT_R_MUSTER:
FRAGEN_RANDOMISIEREN: ja
ABSCHNITTE_OHNE_FRAGERANDOMISIERUNG:
ANTWORTEN_RANDOMISIEREN: ja
FRAGEN_OHNE_ANTWORTRANDOMISIERUNG:
MOBIL_GEEIGNET: ja
Das Kopieren von Schrift- und Bildmaterial während der Klausur mittels Handy, Kameras oder anderen technischen Geräten ist aus urheberrechtlichen Gründen untersagt. Verstöße werden mit **Nichtbestehen** der Klausur geahndet.
Allgemein gilt, dass die Verwendung nicht erlaubter Hilfsmittel während der Klausur im Sinne eines Täuschungsversuches zum Nichtbestehen der Klausur führt. Dies gilt insbesondere im Hinblick auf Mobilfunkgeräte. Stellen Sie bitte sicher, dass sich diese **weder auf Ihrem Arbeitsplatz noch in unmittelbarer Nähe dazu befinden** und dass die Geräte ausgeschaltet sind.

Die Klausur besteht aus **30 Fragen**, zu deren Beantwortung Ihnen **45 Minuten** Zeit zur Verfügung stehen.

Bewertungsschema:
TypA (Einfachauswahl): Jede Abweichung von der vorgegebenen Lösung ergibt 0%.
Kprim: Bei 4 Antwortalternativen ergibt eine Abweichung von der vorgegebenen Lösung noch 50%, ansonsten 0%.
Offene Frage: Jede Abweichung von der vorgegebenen Lösung ergibt 0%.

----------Abschnitt - Frage 1
Titel: Klausur Orthopädie Wintersemester 2026

In der Tumororthopädie spielt neben der Anamnese und Bildgebung die Probeentnahme vor der endgültigen Tumorresektion eine entscheidende Rolle für die weitere Therapie.

--
1. **Kprim-Frage:** Warum ist die Entnahme einer histologischen Probe zur weiteren Therapieplanung erforderlich?
Typ:Kprim
Schema:PS50P

- **A) Einordnung der Dignität des Tumors.**
- B) Der operative Zugang zur Probeentnahme kann unabhängig von der späteren Resektion des Tumors gewählt werden.
- **C) Durch die Probeentnahme kann zeitnah bestimmt werden, ob eine adjuvante Therapie erforderlich ist.**
- **D) Durch die Probeentnahme kann der erforderliche Sicherheitsabstand bei der Tumorresektion bestimmt werden.**

----------Abschnitt - Frage 2
Titel: Klausur Orthopädie Wintersemester 2026

--
2. **Kprim-Frage:** Wobei handelt es sich um einen gutartigen Knochentumor?
Typ:Kprim
Schema:PS50P

A) Chondrosarkom
B) Osteoblastom
C) Osteosarkom
D) Osteoidosteom

----------Abschnitt - Frage 3
Titel: Klausur Orthopädie Wintersemester 2026

Eine 46-jährige Patientin stellt sich mit massiven Schmerzen der Schulter vor. Die Schmerzen seien ohne erinnerliches Trauma über Nacht aufgetreten. Sie machen eine konventionelle Röntgenaufnahme und sehen den abgebildeten Befund.

{Copyright: Lehrstuhl für Orthopädie der Universität Würzburg}

--
3. **Kprim-Frage:** Über welche Therapieoptionen sollten Sie mit der Patientin sprechen?
Typ:Kprim
Schema:PS50P

A) Die extrakorporale Stoßwellentherapie ist eine therapeutische Option.
B) Es sollte eine dauerhafte Ruhigstellung in Abduktion erfolgen.
C) Eine arthroskopische Therapie ist, insbesondere bei therapierefraktären Beschwerden, eine Möglichkeit.
D) Die offene Refixation des Fragmentes ist indiziert.

----------Abschnitt - Frage 4
Titel: Klausur Orthopädie Wintersemester 2026

Ein Patient stellt sich in der Schultersprechstunde vor. Sie beginnen mit der Klinischen Untersuchung der Schulter und führen nach der Inspektion die Palpation der wichtigsten anatomischen Strukturen an der Schulter durch.

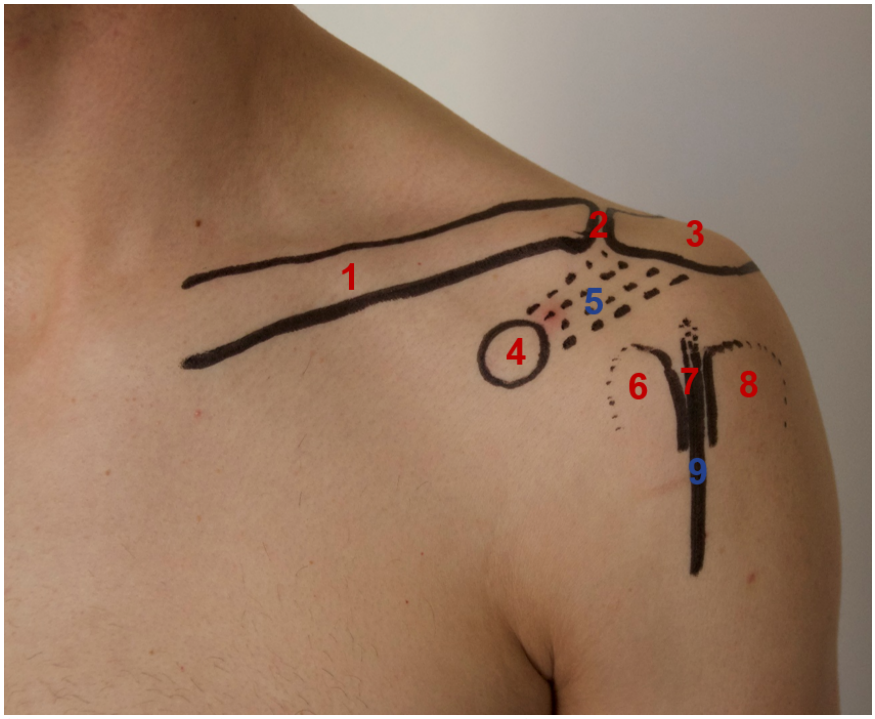

{Copyright: Lehrstuhl für Orthopädie der Universität Würzburg}
--
4. Welche anatomische Struktur ist mit Punkt 5 gemeint?
Typ:TypA
A) Tuberculum minus
B) Processus coracoideus
C) Caput longum des M. biceps brachii
D) Ligamentum coracoacromiale
E) Articulatio acromioclavicularis

----------Abschnitt - Frage 5
Titel: Klausur Orthopädie Wintersemester 2026

--
5. Welche der folgenden klinisch-radiologischen Faktoren ist eine entscheidende Voraussetzung für die Implantation einer anatomischen Schulterprothese im Vergleich zur inversen Schulterprothese?
Typ:TypA

A) Glenoidretroversion unter 10°
B) Weibliches Geschlecht
C) Intakte Rotatorenmanschette
D) Geringer glenoidaler Knochenverlust < 10 %
E) Alter unter 60 Jahren

----------Abschnitt - Frage 6
Titel: Klausur Orthopädie Wintersemester 2026

Das Schultergelenk ist eines der beweglichsten Gelenke des Körpers. Verschiedene Muskeln tragen zur Zentrierung des Humeruskopfes in die Gelenkpfanne bei. In der klinischen Untersuchung der Schulter gibt es zahlreiche spezifische Tests.
--
6. Welcher Test eignet sich zur Überprüfung des M. subscapularis?
Typ:TypA
A) Belly Press-Test
B) Jobe-Test
C) Palm Up Test
D) Apprehension Test
E) Hornblower Sign

----------Abschnitt - Frage 7
Titel: Klausur Orthopädie Wintersemester 2026

--
7. Welcher der unten genannten Pathologien am Kniegelenk steht häufig in direktem Zusammenhang mit einer Patellaluxation?
Typ:TypA
A) Knorpelschaden am medialen Femurkondylus
B) Ruptur der Patellarsehne
C) Ruptur des medialen Kollateralbandes
D) Ruptur des medialen patellofemoralen Ligaments
E) Ruptur des vorderen Kreuzbandes

----------Abschnitt - Frage 8
Titel: Klausur Orthopädie Wintersemester 2026

Ein 13-jähriger Patient stellt sich gemeinsam mit seinen Eltern in Ihrer Sprechstunde vor. Der Junge ist sportlich sehr aktiv, spielt 1-2 mal in der Woche Fußball und fährt regelmäßig mit seinem Vater Mountainbike. Er berichtet vor allem nach dem intensiven Fußballtraining über Schmerzen am linken Knie infrapatellar. Rechts habe er keine Beschwerden.
Sie fertigen eine Röntgenaufnahme des linken Kniegelenks an.

Moved (insertion) [1]

Moved up [1]: Das Schultergelenk ist eines der beweglichsten Gelenke des Körpers. Verschiedene Muskeln tragen zur Zentrierung des Humeruskopf in die Gelenkpfanne bei. In der klinischen Untersuchung der Schulter gibt es zahlreiche spezifische Tests.

Deleted: Jähriger

Deleted: Röntgenausnahme

{Copyright: Lehrstuhl für Orthopädie der Universität Würzburg}

--

8. Was ist in Zusammenschau der Anamnese und des angefertigten Röntgenbildes die wahrscheinlichste Diagnose bei dem Patienten?
Typ:TypA

A) Ruptur der Patellarsehne
B) Fraktur der proximalen Tibia bzw. des Tibiaplateaus
C) Morbus Osgood-Schlatter
D) Habituelle Patellaluxation
E) Innenmeniskusruptur

----------Abschnitt - Frage 9

Titel: Klausur Orthopädie Wintersemester 2026

Eine 40-jährige Patientin stellt sich drei Monate nach Distorsion des rechten Kniegelenks erstmalig bei Ihnen vor. Sie berichtet von einer schmerzhaften Schwellung des Kniegelenks direkt nach dem Trauma. Ein Arztkontakt sei bisher noch nicht erfolgt und die Schwellung sei nach einigen Tagen unter begleitender Schmerzmedikation rückläufig gewesen.
In der aktuellen klinischen Untersuchung zeigt die Patientin eine vermehrte tibiale Translation nach ventral (positiver Lachman-Test), sowie einen Druckschmerz über dem medialen Gelenkspalt, welcher sich durch Flexion noch verstärken lässt.

--

9. **Kprim-Frage:** Was sind unter Berücksichtigung der Anamnese und der klinischen Untersuchung wahrscheinlich die beschwerdeauslösenden Pathologien der Patientin?
Typ:Kprim
Schema:PS50P

A) Außenmeniskusschaden
B) Ruptur des vorderen Kreuzbandes
C) Innenmeniskusschaden
D) Retropatellarer Knorpelschaden

----------Abschnitt - Frage 10
Titel: Klausur Orthopädie Wintersemester 2026

--
10. **Kprim-Frage:** Welche der folgenden Aussagen stellen Riskofaktoren für die Entwicklung bzw. das Fortschreiten einer Gonarthrose dar?
Typ:Kprim
Schema:PS50P

- **A) Ausgeheilte Tibiakopffraktur mit initialer Gelenkbeteilung**
- B) Valgische Beinachse im Kindesalter
- **C) Degenerativer Meniskusschaden**
- D) Morbus Osgood-Schlatter

----------Abschnitt - Frage 11
Titel: Klausur Orthopädie Wintersemester 2026

Im Rahmen der klinischen Untersuchung des Sprunggelenkes gibt es mehrere Funktionstests.
--
11. Ein positiver Außenrotations-Stresstest (Frick-Test) gibt am ehesten Hinweis auf eine Verletzung welcher anatomischen Struktur?

Typ:TypA

- **A) Syndesmosis tibiofibularis anterius**
- B) Ligamentum deltoideum
- C) Ligamentum fibulotalare anterius
- D) Tendo achillis
- E) Ligamentum fibulocalcaneare

----------Abschnitt - Frage 12
Titel: Klausur Orthopädie Wintersemester 2026

Ein Patient klagt über belastungsabhängige Schmerzen im Bereich des linken Vorfußes. Im niedergelassenen Bereich ist bereits ein Röntgenbild durchgeführt worden, welches unten abgebildet ist.

Moved (insertion) [2]

Moved up [2]: Im Rahmen der klinischen Untersuchung des Sprunggelenkes gibt es mehrere Funktionstests.

{Copyright: Lehrstuhl für Orthopädie der Universität Würzburg}

--

12. **Kprim-Frage:** Welche Aussage(n) zum abgebildeten Krankheitsbild trifft/treffen am ehesten zu?
Typ:Kprim
Schema:PS50P

- **A) Eine konservative Therapiemöglichkeit besteht in der Schuheinlagenversorgung mit Rigidus-Feder.**
- B) Ist typischerweise Folge einer kindlichen Fehlbildung.
- C) In der klinischen Untersuchung ist typischerweise eine schmerzfreie und gut erhaltende Dorsalextension wegweisend.
- D) Bei der operativen Therapie wird der Gelenkersatz typischerweise der Versteifung vorgezogen.

----------Abschnitt - Frage 13
Titel: Klausur Orthopädie Wintersemester 2026

Eine 48-jährige Patientin klagt über zunehmende mediale Fußschmerzen und rasche Ermüdbarkeit beim Gehen. Klinisch zeigt sich ein flexibler Rückfußvalgus, der Zehenstand ist schmerzhaft, der „too-many-toes-sign“ positiv. Radiologisch zeigen sich keine Arthrosezeichen.

--

13. Welche operative Therapie ist am sinnvollsten?

Moved (insertion) [3]

Moved up [3]: Eine 48-jährige Patientin klagt über zunehmende mediale Fußschmerzen und rasche Ermüdbarkeit beim Gehen. Klinisch zeigt sich ein flexibler Rückfußvalgus, der Zehenstand ist schmerzhaft, der „too-many-toes-sign“ positiv. Radiologisch zeigen sich keine Arthrosezeichen.

Deleted:

Typ:TypA

- **A) Kalkaneusverschiebeosteotomie mit Sehnentransfer**
- B) Triple-Arthrodese
- C) Arthroskopisch assistierte Arthrodese OSG
- D) Subtalare Arthrodese
- E) Ruhigstellung im zirkulären Gips

----------Abschnitt - Frage 14
Titel: Klausur Orthopädie Wintersemester 2026

--
14. Welche der folgenden Aussagen zur Arthrodese des oberen Sprunggelenks (OSG) ist am ehesten richtig?
Typ:TypA

- A) Nach Arthrodese bleibt die Dorsalextension und Plantarflexion im OSG weitgehend erhalten.
- **B) Zielstellung der OSG-Arthrodese ist eine schmerzfreie Fußstellung in Neutralstellung.**
- C) Eine Arthrodese ist bei posttraumatischer OSG-Arthrose kontraindiziert
- D) Bei der OSG-Arthrodese wird das Talonavikulargelenk fusioniert.
- E) Nach OSG-Arthrodese sind die Abrollbewegungen am Fuß und OSG unmöglich.

----------Abschnitt - Frage 15
Titel: Klausur Orthopädie Wintersemester 2026

Ein 48-jähriger Patient stellt sich mit zunemenden Schmerzen in beiden Hüftgelenken bei Ihnen vor. Die Schmerzen hätten in den letzten Monaten so zugenommen, dass er nur noch rollstuhlmobil sei. Bei dem Patienten sei seit etwa 3 Jahren ein Morbus Bechterew bekannt.
Sie fertigen die nachfolgende Röntgenaufnahme an.

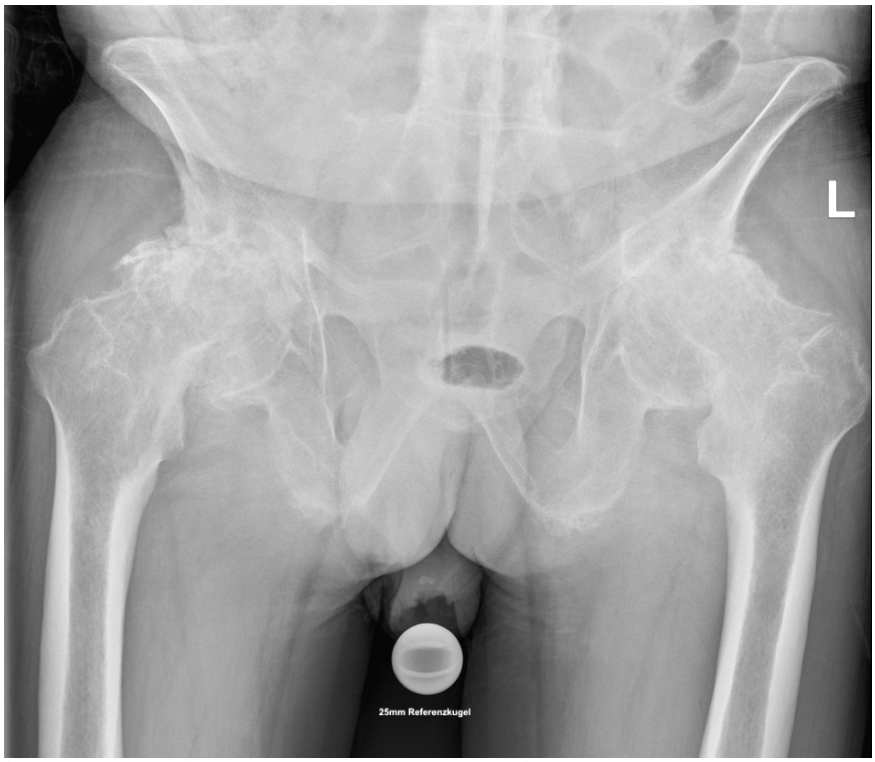

{Copyright: Lehrstuhl für Orthopädie der Universität Würzburg}

--

15. Was ist unter Berücksichtigung der aktuellen Anamnese und des Röntgenbildes von den unten aufgeführten die wahrscheinlichste Diagnose?
Typ:TypA

A) Unklarer Tumor an beiden Hüftköpfen
B) Ankylosierende Coxarthrose beidseits
C) Alte mediale Schenkelhalsfraktur beidseits
D) Angeborene Hüftdysplasie rechts
E) Idiopathische Hüftkopfnekrose beidseits

----------Abschnitt - Frage 16
Titel: Klausur Orthopädie Wintersemester 2026

Ein wichtiger klinischer Test vor Implantation einer Hüftendoprothese, ist das Trendelenburg-Zeichen.

Moved (insertion) [4]

Moved up [4]: Ein wichtiger klinischer Test vor Implantation einer Hüftendoprothese, ist das Trendelenburg-Zeichen.

--

16.
Welche anatomische Struktur(en) wird/werden klinisch anhand des Trendelenburg-Zeichens geprüft?
Typ:TypA

A) Tractus Iliotibialis
B) M. gluteus medius
C) M. quadriceps femoris
D) N. femoris
E) Schenkelhalskonfiguration (Coxa vara, Coxa valga)

----------**Abschnitt - Frage 17**
Titel: Klausur Orthopädie Wintersemester 2026

Eine 66-jährige Patientin stellt sich 18 Monate nach Implantation einer Kniegelenksendoprothese mit intraoperativem Erhalt des hinteren Kreuzbandes in Ihrer Sprechstunde vor. Die Vorstellung erfolgt aufgrund von Knieinstabilität beim Treppenabsteigen. Zudem berichtet sie über wiederkehrende Gelenkergüsse.

Das angefertigte Röntgenbild ist in der Abbildung dargestellt.

{Copyright: Lehrstuhl für Orthopädie der Universität Würzburg}

--
17. Was ist unter Berücksichtigung der Anamnese und des Röntgenbildes die wahrscheinlichste Ursache für die Instabilität am Kniegelenk der Patientin?

Typ:TypA

A) Intraoperative Ruptur der Patellarsehne
B) Ruptur des hinteren Kreuzbandes
C) Lockerung der Prothesenkomponenten
D) Insuffizienz der Kollateralbänder
E) Veränderung der Gelenklinie

----------**Abschnitt - Frage 18**

Titel: Klausur Orthopädie Wintersemester 2026

--
18. **Kprim-Frage:** Was zeichnet minimal-invasive Zugänge in der Endoprothetik aus?

Typ:kprim
Schema:PS50P

A) Ein möglichst kleiner Hautschnitt, auch wenn dieser die Operation erschwert.
B) Eine weichteilschonende Prothesenimplantation.
C) Eine zwingende Kombination aus Schlüsselloch- und offener Chirurgie.
D) Eine individuelle Auswahl des Zugangs, um den Gewebeschaden minimal zu halten.

----------Abschnitt - Frage 19
Titel: Klausur Orthopädie Wintersemester 2026

--
19. **Kprim-Frage:** Welche Aussagen zu Erkrankungen der Rotatorenmanschette sind zutreffend?

Typ:kprim
Schema:PS50P

Deleted:

A) Schäden entstehen überwiegend traumatisch.
B) Eine transmurale Läsion kann nur durch eine Naht heilen
C) Die meisten Läsionen entfallen auf die Sehne des Musculus Supraspinatus
D) Die Schulterluxation ist eine häufige Ursache für traumatische Läsionen der Rotatorenmanschette

----------Abschnitt - Frage 20
Titel: Klausur Orthopädie Wintersemester 2026

--

20. Ein 2 Monate alter Säugling wird in der kinderorthopädischen Ambulanz vorgestellt. Die Eltern berichten, dass der Kopf des Kindes überwiegend zur rechten Seite geneigt ist. Klinisch zeigt sich eine Lateralflexion des Kopfes nach rechts mit Rotation nach links. Im rechten M. sternocleidomastoideus ist eine derbe, nicht schmerzhafte Schwellung tastbar.

Typ:TypA

Deleted:

A. Zeitnahe operative Durchtrennung des M. sternocleidomastoideus
B. Physiotherapie mit Dehnübungen und Lagerungstherapie
C. Hochdosierte Kortikosteroidtherapie
D. Anlage eines redressierenden Verbandes
E. Abwarten der physiologischen Korrektur ohne Therapie

----------Abschnitt - Frage 21
Titel: Klausur Orthopädie Wintersemester 2026

Ein reif geborenes Neugeborenes wird am 2. Lebenstag in der kinderorthopädischen Sprechstunde vorgestellt. Bereits bei der Erstuntersuchung fällt eine beidseitige Fehlstellung der Füße auf. Klinisch zeigen sich eine Spitzfußstellung, ein Rückfußvarus, eine Adduktion des Vorfußes sowie eine Supinationsstellung. Die Füße sind nur eingeschränkt passiv korrigierbar. Begleitfehlbildungen bestehen nicht, die Schwangerschaft und Geburt verliefen komplikationslos.

Deleted:

--
21. Welche Therapie ist die Behandlung der ersten Wahl?

Deleted:

Typ:TypA

A. Frühzeitige operative Weichteilrelease-Operation
B. Physiotherapie ohne weitere Maßnahmen
C. Seriengipsbehandlung nach Ponseti
D. Abwarten bis zum Laufalter
E. Orthopädische Einlagenversorgung

----------Abschnitt - Frage 22
Titel: Klausur Orthopädie Wintersemester 2026

Ein 13-jähriger adipöser Junge klagt seit dem Fußballspielen im Schulsport über zunehmende Schmerzen in der rechten Leiste und im Bereich des rechten Knies. Es liegt eine deutliche Bewegungseinschränkung im Hüftgelenk vor. Aufgrund dessen fertigen Sie das hier gezeigte Röntgenbild des Beckens an.

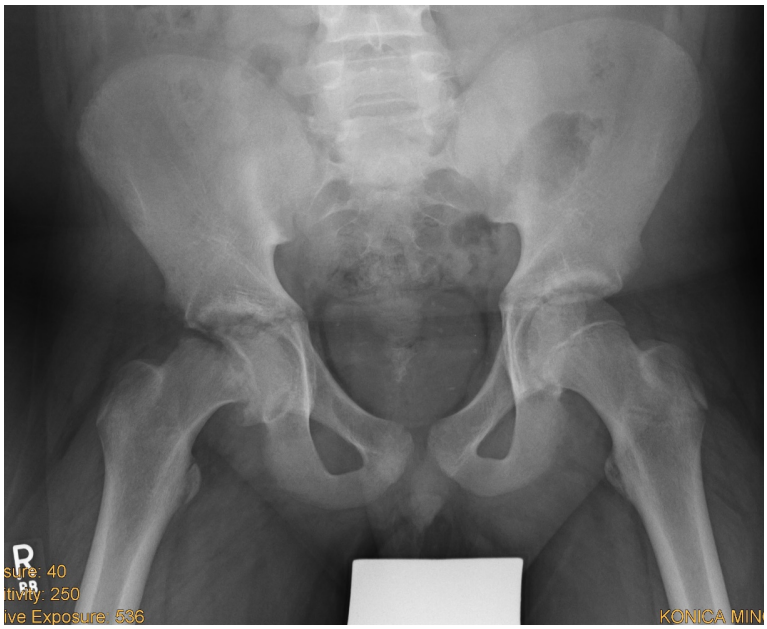

{Copyright: Lehrstuhl für Orthopädie der Universität Würzburg}

--
22. **Kprim-Frage:** Welche Aussage(n) zum gezeigten Krankheitsbild trifft/treffen am ehesten zu?
Typ:kprim
Schema:PS50P

A) Eine MRT-Untersuchung ist das bildgebende Verfahren der Wahl zur Primärdiagnose.
B) Ein bilaterales Auftreten ist möglich, weshalb auch die kontralaterale Seite operiert werden sollte.
C) Die Erkrankung betrifft typischerweise die Region der Metaphyse des distalen Femurs.
D) Die Therapie erfolgt in der Regel konservativ mit Entlastung und Physiotherapie.

----------Abschnitt - Frage 23
Titel: Klausur Orthopädie Wintersemester 2026

--
23. Welche Aussage zum **Ott-Zeichen** trifft am ehesten zu?
Typ:TypA

A) Ein pathologischer Befund spricht für eine eingeschränkte Beweglichkeit der BWS.
B) Es ist ein radiologisches Maß, das nur auf Röntgenbildern bestimmbar ist.
C) Das Ott-Zeichen eignet sich primär zur Beurteilung von funktionellen Haltungsstörungen.
D) Das Ott-Zeichen ist ein Screening-Test für Bandscheibenvorfälle.
E) Die Markierung wird stehend 10 cm cranial von S1 angelegt.

----------Abschnitt - Frage 24
Titel: Klausur Orthopädie Wintersemester 2026

Zur Bestimmung des Ausmaßes einer Skoliose wird die seitliche Krümmung nach Cobb gemessen. Dies erfolgt sowohl für die Haupt- als auch die Nebenkrümmung. Für diese Messungen ist die Identifizierung der Neutralwirbel und der Scheitelwirbel notwendig.

{Copyright: Lehrstuhl für Orthopädie der Universität Würzburg}

--
24. Welcher Wirbelkörper entspricht am ehestem dem Scheitelwirbel der Hauptkrümmung beim gezeigten Röntgenbild?
Typ:TypA

A) Brustwirbelkörper 9
B) Brustwirbelkörper 11
C) Lendenwirbelkörper 1
D) Lendenwirbelkörper 3
E) Lendenwirbelkörper 5

----------Abschnitt - Frage 25
Titel: Klausur Orthopädie Wintersemester 2026

--
25. **Kprim-Frage** Welche der folgenden Aussagen ist/sind zutreffend?
Typ:kprim
Schema:PS50P

A) Eine Spondylolisthese bezeichnet eine Infektion des Bandscheibengewebes meist bakteriell bedingt.
B) Es gibt klare Leitlinien zur Behandlung des spezifischen und unspezifischen Rückenschmerzes.
C) Eine radiologisch nachgewiesene lumbale Spinalkanalstenose der Stufe Schizas C muss zwingend operiert werden.
D) Zur Erkennung des Alters einer bestehenden Wirbelkörperfraktur ist die MRT-Bildgebung ein geeignetes Diagnostikum.

----------Abschnitt - Frage 26
Titel: Klausur Orthopädie Wintersemester 2026

Ein Bandscheibenvorfall der LWS ist eine häufige Ursache für radikuläre Schmerzen im Bereich der unteren Extremitäten. Je nach betroffenem Segment treten charakteristische Schmerz- und Ausfallmuster auf. Ein 35-jähriger Patient klagt über seit 5 Tagen bestehende, in das rechte Bein ausstrahlende Rückenschmerzen. Die Schmerzen verlaufen posterolateral über den Oberschenkel bis in den lateralen Unterschenkel und den Fußrücken. Es besteht ein abgeschwächter Fußheberreflex und ein Sensibilitätsdefizit am medialen Fußrücken.

Deleted: Welches

Deleted: Bandscheibensegment ist am ehesten betroffen?

--
26. Auf welcher Höhe erwarten Sie am ehesten einen Bandscheibenvorfall?
Typ:TypA

A) LWK2/LWK3
B) LWK3/LWK4
C) LWK4/LWK5
D) LWK5/SWK1
E) SWK1/LWK2

----------Abschnitt - Frage 27
Titel: Klausur Orthopädie Wintersemester 2026

Ein 52-jähriger Patient stellt sich notfallmäßig mit einem geschwollenen, geröteten und überwärmten linken Knie ohne Trauma in der orthopädisch-unfallchirurgischen Sprechstunde vor.
Schmerzen in diesem Knie habe er bereits seit 3 Monaten, aufgrund dessen sei er vor einer Woche beim niedergelassenen Orthopäden gewesen und habe dort eine Kortison-Spritze ins linke Knie erhalten. Auf Nachfrage gibt er an, nachts Schüttelfrost gehabt zu haben.
Das angefertigte Röntgenbild zeigt nur leichte degenerative Veränderungen. In der Labordiagnostik fallen eine Leukozytose mit 14.000/µl sowie eine CRP-Erhöhung von 19 mg/dl (Referenzbereich <0,5 mg/dl) auf. In der daraufhin durchgeführten Punktion zeigt sich makroskopisch trüb-eitriges Punktat und in der Gram-Färbung finden sich gram-positive Kokken. Ein Teil des Punktats wird zur mikrobiologischen Untersuchung eingeschickt.

--
27. Welches weitere Procedere ist am ehesten korrekt?
Typ:TypA

A) Sie veranlassen zur weiterführenden Diagnostik eine MRT-Bildgebung, die frühestens am Folgetag möglich ist, und bestellen den Patienten nach dem MRT erneut in ihre Sprechstunde ein.
B) Aufgrund des Ergebnisses der Gram-Färbung, leiten Sie eine entsprechende orale antibiotische Therapie ein und empfehlen Laborkontrollen beim Hausarzt mit der Empfehlung, sich bei Befundverschlechterung erneut vorzustellen.
C) Sie nehmen den Patienten stationär auf, leiten eine kalkulierte, parenterale antibiotische Therapie ein und warten den Keimnachweis ab, um dann im Verlauf die antibiotische Therapie antibiogrammgerecht anzupassen.
D) Aufgrund der Rötung und Überwärmung und der 3-monatigen Anamnese vermuten Sie eine rheumatologische Genese und weisen den Patienten zunächst in eine internistisch-rheumatologische Abteilung ein
E) Sie stellen die Indikation zur notfallmäßigen operativen Therapie in Form einer arthroskopischen Spülung und Gelenktoilette mit anschließender parenteraler antibiotischer Therapie.

----------Abschnitt - Frage 28
Titel: Klausur Orthopädie Wintersemester 2026

--
28. **Kprim-Frage** Was sollte unter anderem im Rahmen der **Basisdiagnostik** einer Osteoporose erfolgen?
Typ:kprim
Schema:PS50P

A) Knochendichtemessung
B) Anamnese und klinische Befunderhebung
C) Bestimmung des Vitamin-D-Spiegels
D) Bildgebung der Wirbelsäule mittels MRT/CT unabhängig von erhobener Anamnese und klinischem Befund

----------Abschnitt - Frage 29
Titel: Klausur Orthopädie Wintersemester 2026

Moderne Endoprothesen (beispielsweise an Hüfte, Knie oder Schulter) können auf verschiedene Arten im Knochen verankert werden. Grundsätzlich unterscheidet man zwischen einer zementfreien und zementierten Prothesenverankerung.

--
29. Was stellt einen Vorteil der **zementierten** Prothesenverankerung dar?
Typ:TypA

A) Bei der Implantation zementierter Prothesen kommt es zu weniger embolischen Ereignissen im perioperativen Verlauf
B) Die zementierte Verankerung ermöglicht eine sichere Prothesenverankerung auch im osteoporotischen Knochen
C) Die zementierte Prothesenverankerung ermöglicht im Gegensatz zur zementfreien Verankerung die sofortige postoperative Vollbelastung
D) Durch zementierte Prothesensysteme ist die OP-Zeit in der Regel kürzer als bei zementfreien Systemen
E) Durch die zementierte Verankerung kommt es zu weniger Abrieb bei den implantierten Prothesen

----------Abschnitt - Frage 30
Titel: Klausur Orthopädie Wintersemester 2026

Eine 62-jährige Patientin berichtet über seit 3 Monaten bestehende symmetrische Schmerzen und Schwellungen der MCP- und PIP-Gelenke beider Hände. Sie klagt über eine ausgeprägte

Morgensteifigkeit von etwa 90 Minuten. Laborchemisch zeigen sich erhöhte CRP-Werte, der Rheumafaktor ist negativ, Anti-CCP-Antikörper sind positiv.

--
30. Welche der folgenden Aussagen trifft am ehesten zu?
Typ:TypA

A) Die Diagnose einer rheumatoiden Arthritis ist ausgeschlossen, da der Rheumafaktor negativ ist.
B) Die Klassifikation einer rheumatoiden Arthritis ist erst bei radiologisch nachweisbaren Erosionen möglich.
C) **Die Patientin erfüllt die ACR/EULAR-Klassifikationskriterien für eine rheumatoide Arthritis.**
D) Die Symptome sprechen primär für eine aktivierte Arthrose der Hände.
E) Die Dauer der Symptome ist zu kurz, um eine rheumatoide Arthritis zu klassifizieren.

--

Commented [EA2]: Bitte die Abkürzungen (außer CRP vielleicht) voll ausschreiben…