青春痘與痘疤治療新策略

周奕廷[1] 李祥煒[2] 謝欣庭[3]

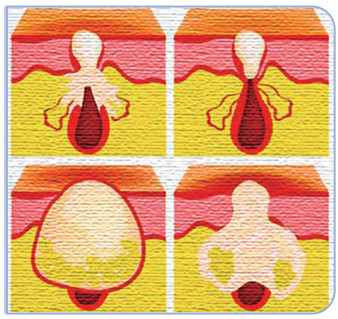

前言

青春痘(acne vulgaris)是基層醫療照護常見的疾病，主要發生在青春期，但也可能延續至成年。青春痘的形成原因多樣，包括內分泌、遺傳、環境等多方面因素。儘管青春痘本身並非致命疾病，但它常常會留下持久的痘疤，嚴重影響患者的生活品質和心理健康。因此，尋求有效的青春痘、痘疤治療方法成為重要課題。

本篇論文回顧了過去關於青春痘以及痘疤的文獻研究以及治療準則，整理出有助於基層臨床醫師診治青春痘的治療指引，並著重介紹痘疤治療的新策略。

青春痘疾病生理機轉

青春痘疾病生理機轉主要包括以下幾個方面：

1. 皮脂腺分泌過多：青春期內分泌系統變化，雄性激素升高，導致皮脂腺分泌增加，皮脂在毛囊內聚集形成粉刺[1]。
2. 毛囊角化過度：毛囊內部角化細胞過度增生和脫落，導致毛囊口狹窄或堵塞，形成閉合性或開放性粉刺[2]。
3. 痤瘡桿菌感染：毛囊內的*Cutibacterium acnes*（痤瘡丙酸桿菌）增殖，分解皮脂並釋放炎症介質，引發毛囊和周圍組織的炎症反應[3]。
4. 炎症反應：上述因素綜合作用，導致毛囊及其周圍組織出現不同程度的炎症反應，進而形成各種形態的青春痘，如丘疹、膿皰、結節和囊腫等[4]。

1 台中慈濟醫院耳鼻喉頭頸外科部住院醫師
2 台中慈濟醫院家庭醫學科主治醫師
3 台中慈濟醫院預防醫學中心主治醫師
關鍵詞：acne vulgaris, acne scar, cell therapy, AAD (American Academy of Dermatology)
通訊作者：謝欣庭

青春痘的治療

青春痘的治療目標主要包括減少皮脂分泌、抑制細菌生長、減少毛囊角化和控制炎症反應。常用的治療方法包括以下（圖1）：

1. 外用治療：
   (1) 外用藥物合併使用以減少抗藥性產生：AAD (American Academy of Dermatology)準則強調外用抗生素（如clindamycin）應合併過氧化苯(benzoyl peroxide, BPO)使用，以降

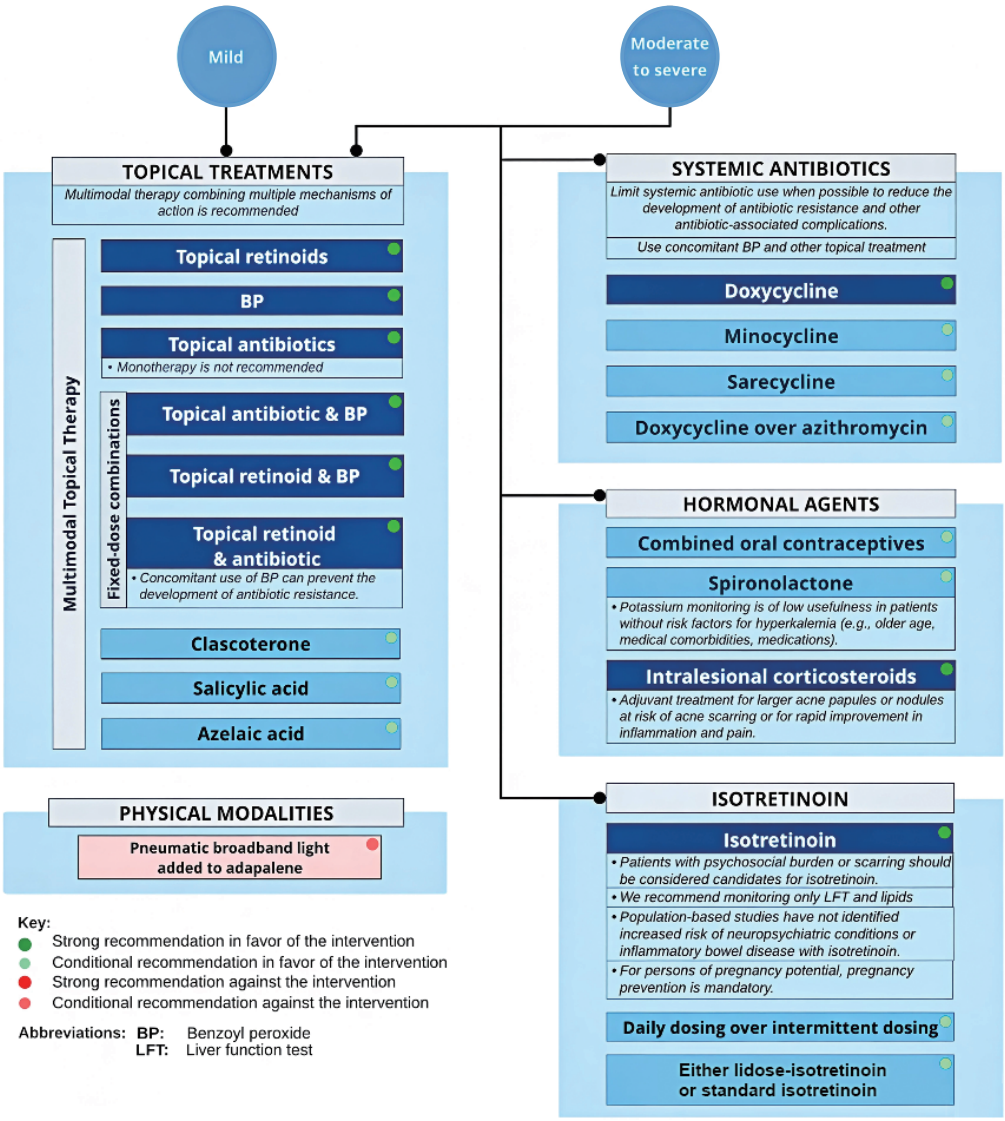

圖1 青春痘治療建議流程

（資料來源: Reynolds RV, Yeung H, Cheng CE, et al: Guidelines of care for the management of acne vulgaris. J Am Acad Dermatol 2024; 90: 1006.e1-1006.e30.）

低耐藥性風險。避免單獨使用抗生素。

(2) 外用抗生素：首選clindamycin。氨苯磺(dapsone)雖有抗發炎作用，惟臨床使用頻率低，不建議列為常規選項[5]。

(3) 外用A酸類：adapalene、tretinoin與tazarotene為第一線選擇，可改善

角化異常與炎症。第四代外用A酸trifarotene商品名為艾克痘Aklief，具選擇性作用於RAR-γ，刺激性較低，並獲FDA核准應用於面部與軀幹青春痘，惟仍需更多臨床實證支持。

(4) 其他外用藥物：

A. clascoterone：局部抗雄性激素，適用於12歲以上患者。

B. azelaic acid：具抗菌、抗發炎與淡化色素功效。

C. salicylic acid：具去角質功能，適用於輕度青春痘患者[6, 7, 8, 9]。

2. 口服治療：

(1) 口服抗生素：doxycycline為首選，建議與BPO或外用A酸併用，並縮短療程以減少抗藥性。Minocycline與sarecycline亦為替代選項。

(2) 牙齒變色與兒童限制：所有四環素類抗生素皆可能造成牙齒變色，因此九歲以下孩童應避免使用。

(3) 荷爾蒙療法：女性患者可考慮使用口服避孕藥與spironolactone。一般健康女性使用spironolactone無需常規監測血鉀值。

(4) 口服A酸(isotretinoin)：為重度或復發型青春痘之有效選擇，可同時減少皮脂腺分泌、調整角化作用與抗發炎。劑量建議為0.5-1.0 mg/kg/day，需定期追蹤肝功能與血脂。由於isotretinoin具強致畸胎性，育齡女性應於治療前後各避孕至少一個月，並評估懷孕風險。

3. 物理性與輔助治療：

(1) 皮內注射類固醇：針對大型結節性或囊腫型病灶，可注射局部類固醇(triamcinolone acetonide)以迅速緩解炎症。

(2) 實證不足之治療：皮秒雷射、光療、微針、PRP與外泌體等新興療法目前缺乏充分實證支持其廣泛應用。建議列為未來可能發展方向，不宜過度推廣或列為常規治療，應定位為輔助性療法。

4. 良好實務聲明(Good Practice Statements)：AAD (American Academy of Dermatology)提出以下五項應普遍遵守之臨床實務建議：

(1) 鼓勵使用具互補機轉的外用藥物組合

(2) 避免單獨使用口服或外用抗生素

(3) 抗生素使用應合併BPO以預防抗藥性

(4) 抗生素使用期間應縮至最短有效療程

(5) 大型結節型病灶可考慮局部注射類固醇治療

5. 結語：青春痘治療策略應建立於最新實證基礎上，進行個別化與組合式治療。2024年AAD更新準則釐清臨床常見迷思，提升治療標準化與病人滿意度。臨床醫師應避免過度依賴抗生素與缺乏實證的新興療法，確保治療安全性與長期有效性[6, 7, 8, 9, 10]。

痘疤的形成

痘疤的形成與炎症反應密切相關。炎症後，皮膚的真皮層會產生纖維化和膠原沉積，導致皮膚表面出現不同類型的疤痕。根據疤痕的形態，痘疤可分為凹陷性疤痕、增生性疤痕和色素沉澱等[12, 13]。

1. 凹陷性疤痕：包括冰錐型疤痕(icepick)（圖2）、箱型疤痕(boxcar)（圖3）和滾輪型疤痕(rolling)（圖4），主要由於真皮層膠原流失或結構破壞所致。
2. 增生性疤痕：疤痕組織增生過度，形成凸起於皮膚表面的疤痕，常見於胸背部。
3. 色素沉澱：由於炎症後黑色素增加，形成色素斑點，主要見於面部。

圖2 臉頰處冰錐型疤痕(icepick)

（資料來源: https://dermnetnz.org/）

圖3 箱型疤痕(boxcar)

（資料來源: https://www.consultant360.com）

圖4 滾輪型疤痕(rolling)

（資料來源: https://dermnetnz.org/）

痘疤的治療

針對不同類型的痘疤，現代醫學提供

了多種治療策略。以下將重點介紹膠原蛋白填充劑、血小板生長因子、微針電波和皮秒雷射等技術。

1. 雷射光電

雷射光電種類繁多，包含脈衝光、淨膚雷射、皮秒雷射、磨皮雷射、染料雷射、飛梭雷射等。飛梭雷射是過去治療痘疤之主力，其作用原理為將大光束變成很多道小光束，雷射光束分成許多細微的點狀輸出，製造多處微小傷口，保留了更多的健康組織，促進組織修復癒合。除了可以治療痘疤，也能改善皺紋、斑點、皮膚光滑度。以皮秒雷射為例，其名稱來自雷射脈衝寬度達皮秒等級（1皮秒為10^{-12}秒）。然而實際臨床使用之商業機種，如PicoSure(755 nm)、Discovery Pico(532/1064/694 nm)、PicoWay(532/1064 nm)等，其脈衝寬度多介於數百皮秒，部分型號約為300-900皮秒，仍高於物理學中常見以飛秒(<1 ps)或次10 ps級為標準的「超快雷射」(ultrafast laser)範疇，兩者在時間尺度與應用精細度上存在差異。

皮秒雷射主要透過「光聲效應」(photoacoustic effect)擊碎色素顆粒，產生較少熱傷害，原本應用於太田母斑、雀斑、刺青移除等色素性病變，亦被延伸應用於青春痘後色素沉著與淺層痘疤（主要為色素型與早期表淺型凹疤）治療。

然而，目前針對皮秒雷射治療青春痘活動性病灶及中重度萎縮型疤痕（如冰鑿型、車廂型）之療效尚缺乏大規模隨機對照試驗支持，且不同機型的參數設計（波長、聚焦透鏡、脈衝寬度）差異大，治療標準化不足。建議臨床醫師審慎選擇適應症，避免誤導患者過度期待，並於使用前取得充分知情同意。

2. 外科手術

常見外科手術方法有鑽孔法(punch techniques)、皮下切割術(subcision)。

鑽孔法(punch techniques)是一種有效的方法，主要針對凹陷型痘疤（如冰錐型疤痕、車廂型疤痕）進行修復。這些技術包括鑽孔切除術(punch excision)、鑽孔提升術(punch elevation)和鑽孔移植術(punch grafting)。鑽孔切除術(punch excision)使用特製的圓形刀具將疤痕完全切除，再將切除部位的邊緣縫合在一起，使皮膚平整。鑽孔提升術(punch elevation)主要針對較淺的凹陷型疤痕。其使用圓形刀具將疤痕底部切開，並保持周圍皮膚完整，接著將切開的疤痕底部向上提升至與周圍皮膚平齊，將疤痕固定在新位置。鑽孔移植術(punch grafting)主要針對較大和較深的凹陷型疤痕。其使用圓形刀具將疤痕切除，接著從隱蔽部位（如耳後）取一小塊健康皮膚，最後將取下的健康皮膚移植到疤痕部位，並固定好。

皮下切割術(subcision)主要針對凹陷型痘疤（如滾動型疤痕、車廂型疤痕）進行修復。凹陷型疤痕通常由於疤痕組織與皮下組織緊密連接，形成纖維帶，拉扯皮膚而形成凹陷。皮下切割術的原理是使用特製的切割針（如三角形針、細針等）在

皮膚下切斷這些纖維帶，釋放疤痕組織，從而使凹陷的皮膚恢復到與周圍皮膚平齊的狀態。

3. 微針電波(microneedling radiofrequency, MNRF)

MNRF結合微針與射頻能量，在皮膚上穿刺微創通道並向真皮層傳遞熱能，以促進膠原蛋白生成與組織重塑。目前已有小規模的隨機對照試驗報告其可改善萎縮性痘疤，例如 Lumenis Legend PRO機型的四次療程在患者中改善程度達70%-82%($P < 0.05$)。系統性回顧亦指出其安全性佳，且萎縮性痘疤有明顯改善，但證據多屬小樣本研究，隨機對照並未普遍具高階等級[14, 15]。

此外，Meta-analysis 顯示「單純微針」治療於凹陷性疤痕方面有顯著效果(mean difference 0.42, $p<0.05$)，但加射頻的效果未顯著超越普通微針[16, 17]。

因此，目前並無足夠高階(Level I–II)證據支持MNRF作為第一線痘疤治療，建議臨床使用應視為輔助性或選擇性療法，並與患者充分討論其效益與潛在風險（如腫脹、紅斑或發炎後色素沉澱 post-inflammatory hyperpigmentation）。若欲強化療效，則可考慮與CO_2或其他能量型療法合併使用，相關回顧顯示組合療程對痘疤有進一步改善，但仍須評估恢復期與副作用風險。

4. 皮下填充劑(dermal fillers)

皮下填充劑治療是一種非手術的方法，直接將填充劑填補於凹陷處，其療效十分迅速，施作後能立即看到效果。常見之填充劑有玻尿酸(hyaluronic acid, HA)、膠原蛋白(collagen)、聚左旋乳酸(poly-l-lactic acid, PLLA)、鈣羥磷灰石(calcium hydroxylapatite, CaHA)、聚雙旋乳酸(poly-D, l-lactic acid, PDLLA)等。目前已有不少文獻對於各類型填充劑療效之肯定，然而填充劑其效果持續時間依據各產品特性而略有不同，大約落在1-2年之間[18, 19, 20]。另外，填充時須注意維持針筒負壓以確認針尖位置，注意避免填充劑進入血管與血流，而造成血管栓塞之嚴重併發症。

5. 細胞治療（血小板生長因子、外泌體）

富含血小板血漿(platelet-rich plasma, PRP)是從患者自身血液中提取的濃縮血小板血漿，富含生長因子和細胞因子（如PDGF、VEGF等）。這些因子能夠促進組織修復、膠原蛋白生成和新血管形成，從而改善痘疤，並且有改善膚質之功用[21]。常見注射方法有：微針導入與直接注射。進行微針導入血小板生長因子時，我們可以微針電波先行治療，後利用微針之細微傷口將血小板生長因子導入到治療區域，使其滲透到皮膚深層。直接注射則直接以細針將血小板生長因子注入欲治療區域。因血小板生長因子使用自體血液，安全性高，少排斥反應；缺點是效果因人而異，需多次治療[22, 23]。

外泌體是由細胞分泌的微小囊泡，

表1 青春痘痘疤的治療方式與實證等級

治療方式	實證等級 (Oxford LOE)	建議定位	支持證據
填充劑（hyaluronic acid, PLLA等）	Level I-II	第一線（特別適用於深凹疤）	Cochrane證實局部填充可有效改善萎縮痘疤(Alser OH, Goutos I: The evidence behind the use of platelet-rich plasma (PRP) in scar management: a literature review. Scar Burn Heal 2018; 4: 20595-13118808773)
鑽孔與subcision	Level II	第一線（針對冰鑿型、滾輪型）	Cochrane RCT系統分析支持其在中深型凹陷疤治療效果優於無治療
飛梭與分段雷射 (fractional laser)	Level II	第一線	Cochrane證據顯示優於其他方式改善凹陷型疤痕
皮秒雷射	Level III-IV	輔助型（特定色素或表淺疤痕）	臨床應用於色素沉著及表淺疤痕，缺大規模RCT支持活動性病灶改善
微針電波(MNRF)	Level II-III	輔助或選擇性療法	小型RCT與系統回顧指出改善凹陷痘疤、安全性佳，單純微針效果與MNRF相當
PRP與外泌體	Level IV-V	輔助型、實證不足	系統性文獻回顧屬低品質，GRADE為「非常低至低」，無法提供明確指引

主要參與細胞與細胞之間的訊息傳遞，其內含多種生長因子、蛋白質、RNA及其他分子。這些成分可能參與調節細胞行為與組織修復。在皮膚醫學領域，初步研究顯示外泌體有助於皮膚再生、組織修復、改善痘疤與皺紋等，但目前相關臨床證據仍有限。已有隨機對照試驗（如Kwon等人2020年研究）[24]探討外泌體結合雷射治療痘疤的效果，結果顯示具有一定潛力，但樣本數較小，且長期安全性與療效仍需更多大型、長期研究加以證實。目前外泌體療法屬於新興治療選項，臨床應用時應審慎評估產品來源、製程、劑量及安全性等因素。未來仍需更多高品質研究以確認其療效及安全性。

填充劑、subcision、雷射為目前臨床證據最強、常被定位為第一線中深凹陷型痘疤治療選項，可單機或搭配使用，需評估風險與恢復需求。皮秒雷射作用在色素與輕度疤痕，但對深痘疤之效果尚未獲得高階RCT支持，建議視個案使用。微針電波(MNRF)已有小規模研究支持其改善痘疤功能，但整體證據等級尚低，不適宜列為首選。可作為肌膚重建輔助，與雷射或

填充術合併使用。PRP、外泌體目前證據非常有限，無法確定其應用優勢；可作為未來潛在輔助選項，需更多高品質研究支持（表1）。

結論

各種痘疤治療策略各有優缺點，臨床應用中需根據患者具體情況選擇合適的治療方案。不同的治療策略可以根據疤痕的類型和嚴重程度聯合應用。

隨著醫學與科技的持續進展，多項新興治療策略已被應用於痤瘡疤痕的臨床管理，包括膠原蛋白填充劑、富含血小板血漿(PRP)、外泌體療法、微針射頻與皮秒雷射等。部分技術，如皮秒雷射與微針射頻，已透過多項前瞻性研究與隨機對照試驗證實其在改善皮膚質地與減少凹陷性疤痕方面具有統計上顯著的療效。然而，其他療法如外泌體與PRP的臨床效果尚缺乏大規模隨機對照試驗支持，應視為具潛力但尚處於研究階段的輔助治療。未來研究應致力於標準化療程、建立客觀評估工具（如皮膚彈性測定、影像分析與患者滿意度量表），並進行長期追蹤，以明確界定各治療策略的療效與安全性。

參考資料

1. Zaenglein AL, Thiboutot DM: Acne vulgaris. Fitzpatrick's Dermatology in General Medicine. 7th ed. New York: McGraw-Hill; 2008: 690-703.
2. Cunliffe WJ, Holland DB, Jeremy AH: Comedone formation: etiology, clinical presentation, and treatment. Clin Dermatol 2004; 22: 367-74.
3. McGinley KJ, Webster GF, Leyden JJ: Facial follicular porphyrin fluorescence: correlation with age and density of Propionibacterium acnes. Br J Dermatol 1980; 102: 437-41.
4. Zaenglein AL, Thiboutot DM: Acne vulgaris. Fitzpatrick's Dermatology in General Medicine. 7th ed. New York: McGraw-Hill; 2008: 690-703.
5. Simonart T, Dramaix M: Treatment of acne with topical antibiotics: lessons from clinical studies. Br J Dermatol 2005; 153: 395-403.
6. Leyden JJ: Therapy for acne vulgaris. N Engl J Med 1997; 336: 1156-62.
7. Bershad SV: The modern age of acne therapy: a review of current treatment options. Mt Sinai J Med 2001; 68: 279-86.
8. Gollnick HP, Krautheim A: Topical treatment in acne: current status and future aspects. Dermatology 2003; 206: 29-36.
9. Zaenglein AL, Pathy AL, Schlosser BJ, et al: Guidelines of care for the management of acne vulgaris. J Am Acad Dermatol 2016; 74: 945-73.
10. Williams HC, Dellavalle RP, Garner S: Acne vulgaris. Lancet 2012; 379: 361-72.
11. Crockett SD, Porter CQ, Martin CF, et al: Isotretinoin use and the risk of inflammatory bowel disease: a case-control study. Am J Gastroenterol 2010; 105: 1986-93.
12. Kim EY, Wong JH, Hussain A, et al: Evidence-based management of cutaneous scarring in dermatology part 2: atrophic acne scarring. Arch Dermatol Res 2023; 316: 19.
13. Jacob CI, Dover JS, Kaminer MS: Acne scarring: a classification system and review of treatment options. J Am Acad Dermatol 2001; 45: 109-17.
14. Ding Z, Guo Y, Guo Y, et al: Efficacy and safety of fractional microneedle radiofrequency for atrophic acne scars: a real-world clinical study of 126 patients. Lasers Surg Med 2024; 56: 150-64.

15. Fusano M, Bencini PL: Microneedle fractional radiofrequency for atrophic acne scars: in vivo evaluation of results by 3D analysis and reflectance confocal microscopy. Dermatol Ther 2022; 35: e15454.
16. Shen YC, Chiu WK, Kang YN, et al: Microneedling monotherapy for acne scar: systematic review and meta-analysis of randomized controlled trials. Aesthetic Plast Surg 2022; 46: 1913-22.
17. Sitohang IBS, Sirait SAP, Suryanegara J: Microneedling in the treatment of atrophic scars: a systematic review of randomised controlled trials. Int Wound J 2021; 18: 577-85.
18. Hantash BM, Ubeid AA, Chang H, et al: Bipolar fractional radiofrequency treatment induces neoelastogenesis and neocollagenesis. Lasers Surg Med 2009; 41: 1-9.
19. Forbat E, Ali FR, Al-Niaimi F: The role of fillers in the management of acne scars. Clin Exp Dermatol 2017; 42: 374-80.
20. Hyeong JH, Jung JW, Seo SB, et al: Intradermal injection of Poly-d, l-lactic acid using microneedle fractional radiofrequency for acne scars: an open-label prospective trial. Dermatol Surg 2022; 48:1306-11.
21. Cervelli V, Lucarini L, Spallone D, et al: Use of platelet-rich plasma and hyaluronic acid in the loss of substance with bone exposure. Adv Skin Wound Care 2011; 24: 176-81.
22. Hesseler MJ, Shyam N: Platelet-rich plasma and its utility in the treatment of acne scars: a systematic review. J Am Acad Dermatol 2019; 80: 1730-45.
23. Aljefri YE, Ghaddaf AA, Alahmadi RA, et al: Ablative fractional carbon dioxide laser combined with autologous platelet-rich plasma in the treatment of atrophic acne scars: a systematic review and meta-analysis. Dermatol Ther 2022; 35: e15888.
24. Kwon HH, Yang SH, Lee J, et al: Combination treatment with human adipose tissue stem cell-derived exosomes and fractional CO2 laser for acne scars: a 12-week prospective, double-blind, randomized, split-face study. Acta Derm Venereol 2020; 100: adv00310.