健康体检报告

PHYSICAL EXAMINATION REPORT

80230520009

客人姓名：刘华 （先生） 年 龄：52 岁

体检单位：平安好医生

联系电话：13767886683 体检日期：2023年5月20日

体检部门： 体检编号：80230520009

报告递送方式：客户自取 递送地址：

体检机构：美佳华慈铭健康综合门诊部

慈铭倡导：健康不仅是个体行为，也是社会范畴；不仅是个人财富，也是珍贵的社会资源；维护健康是一种社会责任，是利国利民的有益之举。

慈铭的责任：通过健康体检，让每个人都了解自己的健康状况；通过健康讲座，让健康的理念和方法，传播给身边的每一人；通过健康档案的建立和健康管理的实施，监控和跟踪每个人的健康变化状况；通过健康评估，关注团体健康水平；通过健康干预，调理每个人的健康问题 以达到理想状态。

尊敬的 刘华 先生：您好！

美佳华慈铭健康综合门诊部 感谢您的光临和对我们的信任与支持。现将您2023年5月20日的体检报告呈上。

报告阅读说明

您本次体检报告由健康信息、本次体检主要阳性结果和异常情况、专家指导建议及本次体检结果等部分组成。健康体检数据只是针对本次体检覆盖的相关器官的相关项目或指标的检查结果，并非能覆盖人体全部器官及全部指标。 您的体检报告结论是基于您提供的健康信息及本次临床检查结果，隐瞒和错误的信息都可能会误导医生作出错误的判断。如果您提供的健康信息不完整，可能会导致相关检查结论有偏差。因为检查方法的不同，针对同一器官或者系统的检查结果可能会有所差异。由于体检选项、检查方法及医学本身的局限性，本次体检未见异常并不代表没有疾病，如您有不适症状，请及时到医院就诊。

主要阳性结果和异常

【1】高血压病
【2】血尿酸增高
【3】双肾小结石
【4】前列腺钙化灶
【5】尿蛋白阳性
【6】尿隐血阳性
【7】项韧带局限性骨化
【8】颈椎骨质增生
【9】颈6/7椎间隙变窄

序号	建议与指导
1	◆高血压病◆ (1)请继续规范化治疗高血压病。 (2)建议您平时坚持低盐、低脂、清淡饮食，保持心情舒畅，适量运动，避免劳累及情绪激动，定期检查心、脑、肾及血管等情况，如出现血压突然升高伴头痛、呕吐、心慌、胸闷等症状时，请及时往医院心内科就诊。
2	◆血尿酸增高◆ 【常见原因】 与遗传、性别、年龄、生活方式、饮食习惯、药物治疗等有关。 【医学解释】 高尿酸血症是一组嘌呤代谢紊乱所致的疾病，其临床特点为血液中尿酸升高及由此而引起的痛风性急性关节炎反复发作、痛风石沉积、痛风石性慢性关节炎和关节畸形，常累及肾脏引起慢性间质性肾炎和肾结石形成。 【指导建议】 (1)均衡饮食，严格限制高嘌呤食物的摄入,少饮酒，多饮水，每日饮水在2000ML以上以利于尿酸排出。 (2)嘌呤含量较高的食品：海鲜、鱼类、肉类、禽类等。 (3)不含嘌呤或含量很少的有：小麦、大米；蔬菜类、水果类、蛋奶类、汽水、茶、咖啡等。 (4)如经非药物治疗尿酸值仍得不到有效控制或出现关节肿痛等症状，请您及时往医院专科诊治。
3	◆双肾小结石◆ 【常见原因】 饮用硬化水(含高镁、钙离子)，营养不良、缺乏维生素造成尿路上皮脱落，易形成结石核心。饮食中大量摄入动物蛋白、精制糖、高脂肪、高嘌呤、高草酸盐也可增加肾结石形成的风险。 【医学解释】 双肾小结石是由于尿酸和钙盐等结晶沉积而逐渐形成的，可发生在肾盏、肾盂内，肾实质结石少见。小的结石可随尿液移动进入输尿管或膀胱。患者可以完全没有症状，而当结石嵌顿在肾盂输尿管交界部或随尿液沿着输尿管内下降时，也可以出现肾绞痛，梗阻时可造成肾积水。 【指导建议】 (1)多饮水、常运动。 (2)如出现肾绞痛、尿血等症状请到泌尿科诊治。

4	◆前列腺钙化灶◆ 【常见原因】 前列腺钙化的原因目前尚不明确，可能与前列腺组织退行性变、慢性前列腺炎、前列腺液潴留、前列腺管狭窄、前列腺经常处于充血状态、钙磷代谢紊乱等有关。 【医学解释】 即前列腺局部组织中有钙盐沉积。 【指导建议】 无明显临床症状者无须治疗，定期超声检查即可，如合并其它前列腺病变请到泌尿外科诊治。
5	◆尿蛋白阳性◆ 【常见原因】 (1)生理性蛋白尿：在剧烈运动、发热、受凉时。 (2)病理性蛋白尿：因各种肾脏和肾外疾病所致的蛋白尿，多为持续性。如肾小球肾炎、高血压肾病、糖尿病肾病、肾盂肾炎、肾小管性酸中毒、肾病综合征、重金属中毒、药物、肾移植术后等。 【医学解释】 蛋白尿是泌尿系统疾病最常见的临床表现和最早能检测到的指标之一。正常人尿液中有少量蛋白质，当尿蛋白定量大于200毫克/24小时时，常规尿蛋白定性试验呈阳性反应，称为蛋白尿。 【指导建议】 建议复查尿常规，如持续异常，请到肾内科结合临床进一步诊治。
6	◆尿隐血阳性◆ 【常见原因】 (1)泌尿系统炎症，肾小球肾炎、肾盂肾炎、膀胱炎等。 (2)泌尿系结石，结石本身不论是肾脏、输尿管或膀胱结石，都可能造成潜血。 (3)肿瘤或结核。肾、膀胱、输尿管的肿瘤或结核都可出现尿隐血阳性。 (4)也见于部分刚刚从事完运动、劳动、久站、冷水浴等情况的健康人。 (5) 女性月经期污染。 【医学解释】 尿隐血阳性表示尿液中有红细胞中的重要成分--血红蛋白。 【指导建议】 建议择期复查，如仍为阳性，请到专科咨询诊治。
7	◆项韧带局限性骨化◆ 【指导建议】 建议定期复查，必要时到医院专科进行咨询就诊。

8	◆颈椎骨质增生◆ 【常见原因】 (1)颈椎间盘退变，椎间隙可因之而狭窄，关节突因磨损而产生骨刺。 (2)内因是本病的主要发病因素。 (3)外因：急性的颈部外伤也可引起颈椎间盘、颈脊髓、颈脊神经损伤。 【医学解释】 颈椎骨质增生属颈椎退行性病变，它是多种原因引起颈椎及其周围软组织急性或慢性损伤。多见于中老年人，年轻人也可发病。 【指导建议】 (1)注意坐姿，尤其是长期伏案者，工作期间做做工间操或颈部保健操。 (2)注意颈部保暖，不能坐着或趴着睡觉，枕头不宜过高或过低。 (3)生活有规律，适当进行锻炼。 (4)酌情服用活血化淤的药物，或进行颈部理疗按摩。
9	◆颈6/7椎间隙变窄◆ 【指导建议】 颈椎间隙狭窄： 请注意颈部姿势，加强颈部活动，枕头不宜过高，避免长期伏案工作，必要时专科诊治。

初审医生：黄彩勤　　总审医生：文芳聪

【一般检查】 检查者： 胡紫燕

检查项目	测量结果	单位	异常描述	正常参考值
收缩压	120	mmHg		90-139
舒张压	81	mmHg		60-89
脉搏	76	次/分		60-100
身高	175.9	cm		
体重	72.2	Kg		
体重指数	23.3	kg/m2		18.50-23.99

【内科常规检查】 医师： 黄彩勤

检查项目	检查结果
胸廓	对称
肺部听诊	双侧呼吸音未闻及异常
心脏听诊	无杂音
心脏叩诊	心脏大小正常，左右心界正常
肝脏触诊	肝脏肋下未触及
脾脏触诊	脾脏肋下未触及
肾脏叩诊	双肾区无叩痛
内科既往史	高血压（服药）
内科其它	无
初步意见	**高血压（服药）**

【外科常规检查】 医师： 漆永红

检查项目	检查结果
外科既往史	无特殊
皮肤	未见明显异常
浅表淋巴结	未见明显异常

外周血管	未见明显异常
甲状腺(外科)	未见明显异常
乳房	未见明显异常
脊柱	未见明显异常
四肢关节	未见明显异常
外科其它	无
小结	**外科常规检查未发现明显异常**

【肛门指诊（男）】 医师： 漆永红

检查项目	检查结果
肛诊	放弃检查
小结	**肛门指诊（男）未发现明显异常**

【口腔检查】 医师： 文芳聪

检查项目	检查结果
唇	未见明显异常
口腔粘膜	未见明显异常
牙齿	未见明显异常
牙周	未见明显异常
颞下颌关节	未见明显异常
口腔科其它	无
腮腺	未见明显异常
小结	**口腔检查未发现明显异常**

【DR胸部正位片（不含胶片）】 医师： 陈忠夫

检查项目	检查结果
胸部	胸廓对称，气管居中；两肺野清晰，两肺纹理走行正常，肺野内未见实质性病变征象；两肺门结构清楚；纵隔影无增宽，心影无明显扩大；两膈面光滑，肋膈角锐利。

初步意见	**肺、心、膈未见异常。**

【DR颈椎侧位(不含片)】 医师： 陈忠夫

检查项目	检查结果
颈椎	颈椎序列正常，生理曲度稍变直，部分颈椎体、椎小关节边缘骨质硬化增生，颈6/7椎间隙变窄，余附件未见异常改变，项韧带走行区见条形钙化影。
初步意见	**颈椎骨质增生，颈6/7椎间隙变窄，项韧带局限性骨化。**

【腹部+泌尿系彩超（男）】 医师： 肖丽敏

检查项目	检查结果
肝	肝脏轮廓清晰，形态、大小正常，包膜光滑，实质回声均匀，管腔结构显示清晰，门静脉内径正常。
胆	胆囊轮廓清晰，形态、大小正常，胆囊壁光滑，内透声佳，未见明显异常，胆总管未见明显扩张。
脾	脾脏轮廓清晰，形态、大小正常，实质回声均匀。
胰	胰腺轮廓清晰，形态、大小正常，表面光滑，实质回声均匀，胰管不扩张。
双肾	双肾轮廓清晰，大小、形态正常，表面光滑，实质回声均匀，集合系统排列规则。双肾均可见直径约3-5mm强回声斑。
输尿管	双侧输尿管未见明显扩张。
膀胱	膀胱充盈良好，壁光滑，内透声佳，腔内未探及明显异常回声。
前列腺	前列腺大小、形态正常，轮廓清晰，内回声均匀，内见强光斑。
初步意见	**双肾小结石** **前列腺钙化灶**

【静态心电图】 医师： 彭莉

检查项目	检查结果
心电图	正常心电图
小结	**静态心电图未发现明显异常**

【肝功能5项】 操作者： 何红丽 审核者： 易娟

检查项目	缩写	测量结果	提示	正常参考值	单位

谷草转氨酶	AST	17.4		9-60	U/L
谷丙转氨酶	ALT	23.9		9-50	U/L
谷草/谷丙比值	AST/ALT	0.7			
总胆红素	TBIL	10.96		5.1-19	umol/L
直接胆红素	DBIL	3.35		1.7-6.8	umol/L
间接胆红素	IBIL	7.61		2-18	umol/L

审核时间：2023年5月20日

【血液分析（5分类）】 操作者： 何红丽 审核者： 易娟

检查项目	缩写	测量结果	提示	正常参考值	单位
白细胞计数	WBC	6.63		3.5-9.5	10^9/L
中性粒细胞百分比	NEUT%	56.5		40-75	%
淋巴细胞百分比	LY%	34.8		20-50	%
单核细胞百分比	MONO%	5.3		3.0-10	%
嗜酸性粒细胞百分比	EOS%	3.0		0.4-8.0	%
嗜碱性细胞百分比	BASO%	0.4		0-1.0	%
中性粒细胞数目	Neu#	3.75		1.8-6.3	10^9/L
淋巴细胞数目	LYM#	2.3		1.1-3.2	10^9/L
单核细胞数目	Mon#	0.34		0.1-0.6	10^9/L
嗜酸性粒细胞数目	Eos#	0.20		0.020-0.52	10^9/L
嗜碱性粒细胞数目	Bas#	0.03		0.00-0.06	10^9/L
红细胞计数	RBC	4.39		4.3-5.8	10^12/L
血红蛋白	Hb	135		130-175	g/L
红细胞压积	HCT	40.9		40-50	%
平均红细胞体积	MCV	93.2		82-100	fL
平均红细胞血红蛋白含量	MCH	30.7		27-34	pg
平均红细胞血红蛋白浓度	MCHC	330		316-354	g/L
红细胞分布宽度-标准差	RDW-SD	46.3		35-56	%

地址：萍乡经济技术开发区美佳华商业中心一号楼B1层
咨询电话：0799-6999989 6999986

红细胞分布宽度-变异系数	RDW-CV	11.9		11-16	%
血小板计数	PLT	207		125-350	10^9/L
平均血小板体积	MPV	9.3		6.5-12	fL
血小板压积	PCT	0.192		0.108-0.282	%
血小板分布宽度	PDW	16.5		15-17	fL

审核时间：2023年5月20日

【血脂2项】 操作者： 何红丽 审核者： 易娟

检查项目	缩写	测量结果	提示	正常参考值	单位
总胆固醇	TC	5.15		≤5.6	mmol/L
甘油三酯	TG	1.30		≤2.3	mmol/L

审核时间：2023年5月20日

【癌胚抗原(CEA)】 操作者： 何红丽 审核者： 易娟

检查项目	缩写	测量结果	提示	正常参考值	单位
癌胚抗原	CEA	0.74		<4.5	ng/mL

审核时间：2023年5月20日

【甲胎蛋白(AFP)】 操作者： 何红丽 审核者： 易娟

检查项目	缩写	测量结果	提示	正常参考值	单位
甲胎蛋白	AFP	2.23		<7.0	ng/mL

审核时间：2023年5月20日

【肾功能3项】 操作者： 何红丽 审核者： 易娟

检查项目	缩写	测量结果	提示	正常参考值	单位
尿素	UREA	6.9		1.7-8.3	mmol/L
肌酐	CREA	102.3		70-115	umol/L
血尿酸	UA	592.9	↑	202-416	umol/L

审核时间：2023年5月20日

【空腹血糖】 操作者： 何红丽 审核者： 易娟

检查项目	缩写	测量结果	提示	正常参考值	单位

空腹血葡萄糖	GLU	5.19		3.3-6.1	mmol/L

审核时间：2023年5月20日

【尿液分析（11项）】 操作者： 易娟 审核者： 何红丽

检查项目	缩写	测量结果	提示	正常参考值	单位
清晰度		浑浊	↑	清	
颜色		黄色		淡黄色-黄色	
尿胆原	URO	阴性	-	阴性	umol/L
白细胞	LEU	+-	↑	阴性	Cell/uL
亚硝酸盐	NIT	阴性	-	阴性	umol/L
尿蛋白	PRO	+2	↑	阴性	g/L
PH值	PH	5.0		5.0-8.0	
尿隐血	BLD	+2	↑	阴性	Cell/uL
尿比重	SG	1.030		1.005-1.03	
尿酮体	KET	阴性	-	阴性	mmol/L
胆红素	BIL	阴性	-	阴性	umol/L
葡萄糖	GLU	阴性	-	阴性	mmol/L
维生素C	VC	阴性	-	阴性	mmol/L

审核时间：2023年5月20日

美佳华慈铭健康综合门诊部

图文报告

姓名：刘华　　性别：男　　年龄：52　　体检号：80230520009

项目：腹部+泌尿系彩超（男）

关键影像：

描述：

肝脏轮廓清晰，形态、大小正常，包膜光滑，实质回声均匀，管腔结构显示清晰，门静脉内径正常。

胆囊轮廓清晰，形态、大小正常，胆囊壁光滑，内透声佳，未见明显异常，胆总管未见明显扩张。

脾脏轮廓清晰，形态、大小正常，实质回声均匀。

胰腺轮廓清晰，形态、大小正常，表面光滑，实质回声均匀，胰管不扩张。

双肾轮廓清晰，大小、形态正常，表面光滑，实质回声均匀，集合系统排列规则。双肾均可见直径约3-5mm强回声斑。

双侧输尿管未见明显扩张。

膀胱充盈良好，壁光滑，内透声佳，腔内未探及明显异常回声。

前列腺大小、形态正常，轮廓清晰，内回声均匀，内见强光斑。

小结：（仅供临床医师参考）

1. 双肾小结石
2. 前列腺钙化灶

诊断医师：　肖丽敏　　书写报告时间：2023年5月20日

此报告仅限受检者当时情况，只供临床参考。

美佳华慈铭健康综合门诊部

DR检查报告单

姓名：刘华 性别：男 年龄：52 体检号：80230520009

项目：DR胸部正位片（不含胶片）

关键影像：

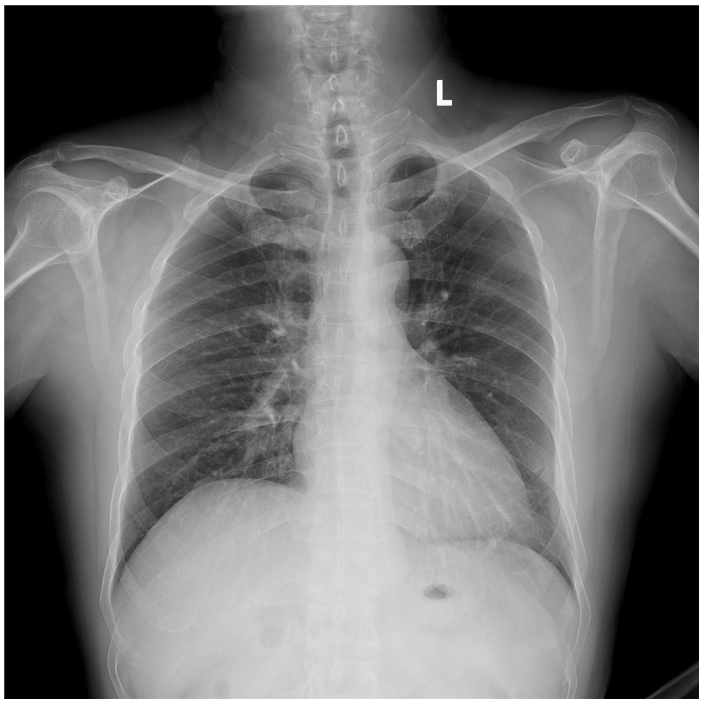

描述：

胸廓对称，气管居中；两肺野清晰，两肺纹理走行正常，肺野内未见实质性病变征象；两肺门结构清楚；纵隔影无增宽，心影无明显扩大；两膈面光滑，肋膈角锐利。

小结：（仅供临床医师参考）

1.肺、心、膈未见异常。

诊断医师： 陈忠夫 书写报告时间：2023年5月20日

此报告仅限受检者当时情况，只供临床参考。

地址：萍乡经济技术开发区美佳华商业中心一号楼B1层
咨询电话：0799-6999989 6999986

美佳华慈铭健康综合门诊部

DR检查报告单

姓名：刘华 性别：男 年龄：52 体检号：80230520009

项目：DR颈椎侧位(不含片)

关键影像：

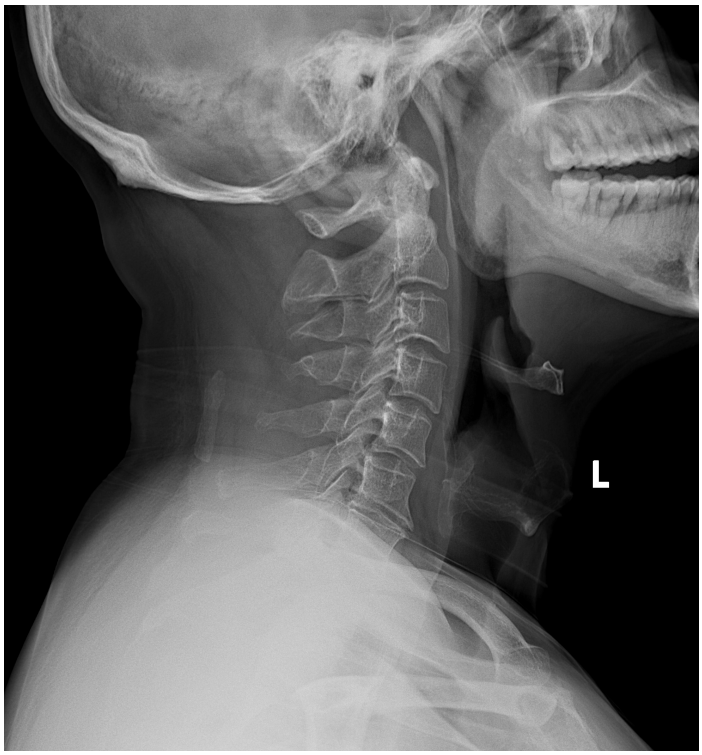

描述：

颈椎序列正常，生理曲度稍变直，部分颈椎体、椎小关节边缘骨质硬化增生，颈6/7椎间隙变窄，余附件未见异常改变，项韧带走行区见条形钙化影。

小结：（仅供临床医师参考）

1.颈椎骨质增生，颈6/7椎间隙变窄，项韧带局限性骨化。

诊断医师： 陈忠夫 书写报告时间：2023年5月20日

此报告仅限受检者当时情况，只供临床参考。

地址：萍乡经济技术开发区美佳华商业中心一号楼B1层
咨询电话：0799-6999989 6999986

心电图报告单

萍矿总医院心电图报告

ID：80230520009　姓名：刘华　性别：男　年龄52 岁　住院号：　病室：　床号：

P-R：156ms　QRS：88ms　心率：63bpm

QT/QTc：376/385ms　P/QRS/T：-13/22/16 °　RV5/SV1：1.98/ 0.55mV　25mm/s　10mm/mV　低通：75Hz

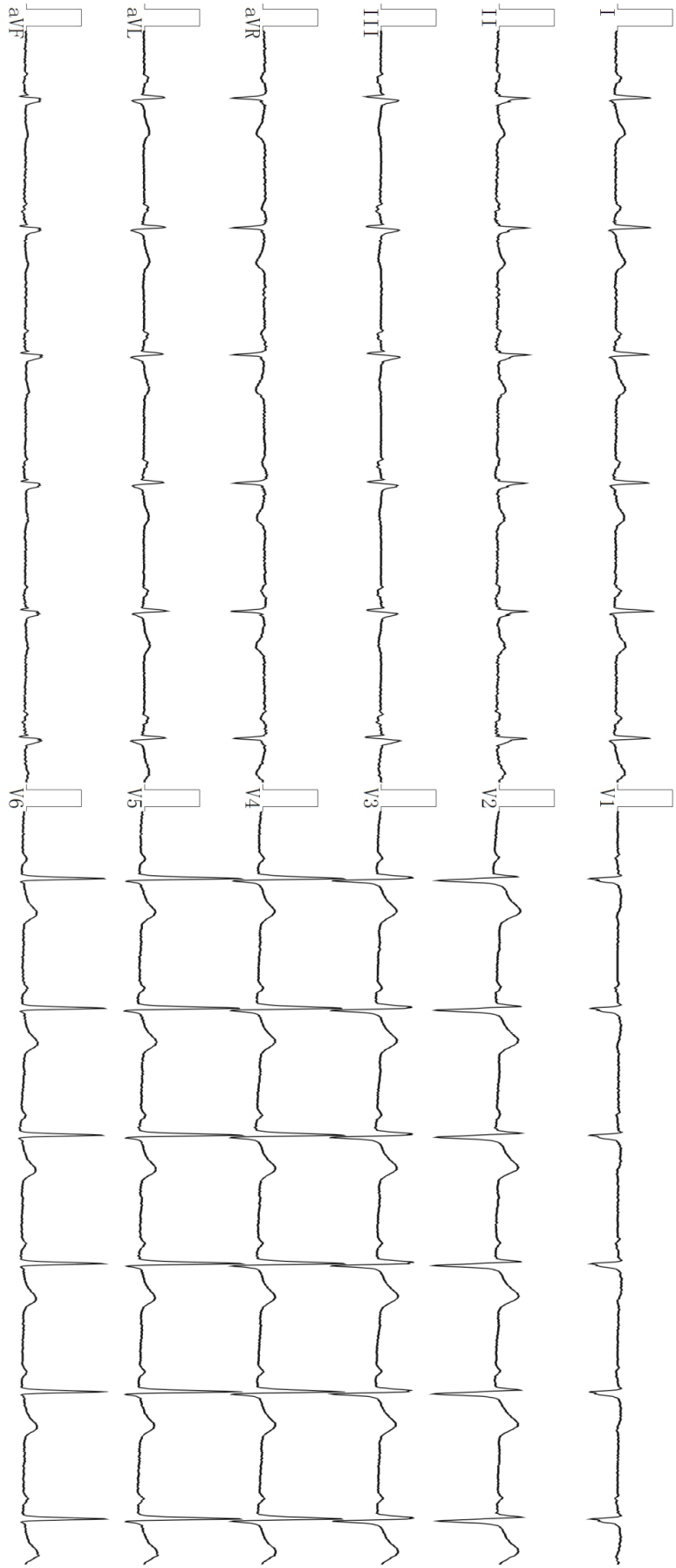

2023/5/20 8:28:12

诊断提示：正常范围心电图

地址：江西萍乡市区西环路226号　科室：心电图室　报告医生：彭莉　报告日期：2023-05-20

【本结果仅反映受检者受检时的情况】