All-ON-FOUR TEDAVİ SECENEĞİ İLE MAKSİLLA VE MANDİBULAYA SABİT İMPLANT DESTEKLİ PROTEZ UYGULAMALARININ 3 YIL TAKİPLİ:OLGU SUNUMU

3-YEAR FOLLOW-UP OF FİXED IMPLANT-SUPPORTED PROSTHESİS APPLİCATİONS TO MAXİLLA AND MANDİBLE WİTH ALL-ON-FOUR TREATMENT OPTİON: A CASE REPORT

Prof. Dr. Gülfem ERGÜN [1], Dt. Şerife Köle [2]

[1] Gazi Üniversitesi Diş Hekimliği Fakültesi Protetik Diş Tedavisi Anabilim Dalı,

- ORCID NO: 0000-0001-9981-5522

[2] Gazi Üniversitesi Diş Hekimliği Fakültesi Protetik Diş Tedavisi Anabilim Dalı,

- ORCID NO: 0000-0002-2479-6643

ÖZET

Agresif periodontitis genellikle 35 yaş altı genç hastalarda ya da her yaş grubunda görülebilen hızlı ataşman kaybı, alveol kemiği rezorpsiyonu ve periodontal dokularda yıkımla sonuçlanan karakterize bir hastalıktır. Hızlı ve yaygın diş kaybı görülen bu hastaların protetik rehabilitasyonlarında All-on-four tedavi seçeneği sabit tam ark bir tedavi imkanı sunmaktadır. Bu olgu sunumunda, agresif periodontitis nedeniyle maksillada tam dişsiz ve mandibulada 33 ve 43 numaralı dişleri bulunan 30 yaşındaki kadın hastaya All-on-four tedavisi planlanmıştır. Yapılan muayene ve incelemeler sonucunda 33 ve 43 numaralı periodontal desteğini kaybetmiş dişlerinin de çekimine karar verilmiştir. Daha sonra alt ve üst çeneye dörder adet implant yerleştirilmiştir. Aynı gün hastaya geçici tam ark sabit protezleri uygulanmıştır. Sonrasında vakanın daimi sabit tam ark protezleri ile her iki çenenin rehabilite edilmesi sunulmaktadır. Hastanın 3 yıl takibinde her iki çenede yer alan sabit tam ark protezlerinde herhangi bir soruna rastlanmamıştır. Bu tedavi seçeneği ile tam ve kısmi diş kayıpları mevcut hastanın yaşam kalitesi artırılmıştır, fonksiyonel ve estetik beklentileri karşılanabilmiştir.

Anahtar Kelimeler: All-on-four, Agresif Periodontitis, Dental İmplantlar

ABSTRACT

Aggressive periodontitis is a disease characterized by rapid attachment loss, alveolar bone resorption, and destruction of periodontal tissues, which can be seen in young patients under 35 years of age or in any age group. All-on-four treatment option offers a fixed full-arch treatment

opportunity in the prosthetic rehabilitation of these patients with the rapid and widespread tooth. In this case report, All-on-four treatment was planned for a 30-year-old female patient who was completely edentulous in the maxilla and had teeth 33 and 43 in the mandible due to aggressive periodontitis. As a result of the examination, it was decided to extract the teeth 33 and 43 that lost their periodontal. Then, four implants were placed in the mandible and maxilla. On the same day, temporary full-arch fixed prostheses were applied to the patient. Then, the rehabilitation of both jaws with permanent fixed full-arch prostheses is presented. In the 3-year follow-up of the patient, no problems were observed in the fixed full-arch prosthesis in both jaws. With this treatment option, the quality of life of the patient who has complete and partial tooth loss has been increased, and functional and aesthetic expectations have been met.

Keywords: All-on-4, Aggressive Periodontitis, Dental Implants

1. GİRİŞ

Yaşam süresinin artması ile daha fazla hasta dişsizlik problemlerine çözüm bulmaya çalışmaktadır[1]. Diş kaybı miktarı artıkça hastalarda fonksiyon, fonasyon ve estetik sıkıntılar artmakta ve yaşam kalitesi düşmektedir. Tam dişsiz hastalara uygulanan konvansiyonel hareketli protezler çiğneme, konuşma zorluklarına, azalmış oklüzal kuvvetlere, ağrıya ve kemik rezorpsiyonunun devam etmesiyle hastanın yaşam kalitesini azalmasına neden olmaktadır[2]. Günümüzde tam ve kısmi dişsiz hastaların tedavilerinde implant destekli protezler kullanılmaktadır[1]. Tam dişsiz hastalarda implant sayısına bağlı olarak hareketli ve sabit protetik restorasyonlar yapılabilmektedir. Hastaya uygulanacak protezin şeklini belirlen bir diğer unsurda kalan kemik miktarı, oklüzyon, ark ilişkileri, hastanın sabit ve hareketli proteze yaklaşımı ve istekleridir[3]. Diş çekimi sonrası görülen kemik rezorpsiyonu özellikle posterior bölgedeki anatomik oluşumlardaki kısıtlamalar implant yerleştirilmesini güçleştirmektedir [1,2]. Genellikle genç yaşta posterior dişlerin kaybı, maksiller sinüsün sarkması, alveolar kemik kaybı, mandibular inferior alveoler sinirin daha üst bir pozisyonda olması, implantların posterior bölgeye yerleştirilmesini zorlaştırmaktadır. Bu tür hastalara geleneksel implant destekli protez uygulamalarında kemik greflemesine ihtiyaç duyulmaktadır[4,5]. Diğer yandan All-on-four tedavi planlaması grefleme ihtiyaç duymadan dört implant ile sabit hibrit protez yapılmasına imkan vermektedir. All-on-four uygulanmış bu tür hastalara implant cerrahisini takiben aynı gün geçici sabit protezin uygulanabilmesi ile dişsiz bekleme süresi olmadan estetik ve fonksiyon kazandırılmış olunur [5]. İmplant destekli sabit kron köprü protezler için gerekli olan implant sayısından daha az implantın fonksiyon görmesi ve ileri cerrahi uygulamaların olmaması maliyetin daha düşük olması tercih nedenlerini oluşturmaktadır[6]. All-on-four tedavi seçeneği, 2003 yılında Malo ve ark. [7] tarafından tanıtılmıştır. Bu tedavi, iki tane anterior bölgeye aksiyal ve iki tane posterior bölgeye 30 ile 45 derece distal eğimli toplam dört implant yerleştirilmesini içermektedir. Eğimli uzun implantların kullanılmasıyla hayati anatomik yapılar korunmakta, kortikal kemikten alınan kemik ankrajı artırılmakta, implantların azasındaki mesafe artırılmaktadır. Kaltilever

uzunluğu azaltılmış olunmaktadır [6,7]. Araştırmacılar tarafından bu tedavi seçeneğinin sağ kalım oranı %92 ile %100 arasında olduğu rapor edilmektedir [4,5,6].

Agresif periodontitis genellikle 35 yaş altı genç hastalarda ya da her yaş grubunda görülebilen hızlı ataşman kaybı, alveol kemiği rezorpsiyonu ve periodontal dokularda yıkımla sonuçlanan karakterize bir hastalıktır. Agresif periodontitistin lokalize ve generalize olmak üzere iki alt tipi vardır. Lokalize agresif periodontitis, özellikle hastalığın başlangıcında, ince biofilm ile ilişkili olarak minimal klinik bulgu gösterir [8]. Lokalize periodontitiste birinci molar, kesici dişler, generalize agresif periodontitiste birinci molar, kesici dişler ve en az üç daimi diş etkilenmektedir. Agresif periodontitis diş yüzeyinde oluşan biofilmin neden olduğu kompleks enfeksiyondur [9]. Hastalığa neden olan mikroorganizmalar normal oral mikrofloranın bir parçası olmasına rağmen periodontal ataşman ve alveol kemiği kaybının nedeni, biofilme karşı gelişen immün yanıttır. Periodontitisde antienfektif tedavi ikisi için de etkilidir [10].Tedavi edilmezse dişlerin kaybıyla sonuçlanmaktadır. Periodontitise eşlik eden kötü ağız hijyeni, sigara kullanımı, diabetes mellitus gibi sistemik hastalıklar, genetik ve diğer çevresel faktörlerin yıkım derecesini ve hastalığın gidişatını etkilenmektedir. Agresif periodontitisin periodontal tedavilere verdiği yanıt net değildir [8,9].

Bu olgu sunumunda, agresif periodontitis nedeniyle dişlerini kaybetmiş, maksillada tamamen dişsiz ve mandibulada sadece 33 ve 43 numaralı dişleri olan 30 yaşındaki kadın hastanın, All-on-four dental implant tedavi yöntemi ile her iki çenesinin rehabilitasyonu sunulmaktadır.

2. VAKA RAPORU

Agresif periodontitis nedeniyle dişlerini kaybeden 30 yaşında kadın hastanın üst çenesinde tamamen dişsiz, alt çenede ise yalnızca 33 ve 43 numaralı dişleri mevcut olarak Gazi Üniversitesi Diş Hekimliği Fakültesi Protetik Diş Tedavisi kliniğine çiğneme, estetik ve fonetik fonksiyonlarının sağlanabilmesi için protetik rehabilitasyonunun yapılması talebiyle başvurmuştur.

Hastanın yapılan klinik ve radyolojik muayenesinin ardından hastanın daha detaylı kemik analizi için CBCT istenmiştir. Hastanın CBCT görüntülerinde alt çene anterior sahada implant yerleşimine izin verecek yeterli kemik bulunmaktadır. Üst çenede ise; anterior bölgede yeterli kemik bulunmasına rağmen posterior bölgede özellikle sinüs bölgesinde vertikal yönde kemik miktarının az olduğu belirlenmiştir (Görsel 1).

Görsel 1. Hastamızın başlangıç intraoral görüntüsü

Protetik diş tedavisi planlaması için hastadan teşhis modeli elde edildi. Ağız içi fotoğrafları alındı. Hastanın dikey boyutu belirlenip, teşhis modellerine bir diş dizimi yapıldı. Teşhis modellerinin, radyolojik filmlerin ve ağız içi fotoğrafların değerlendirilmesiyle hastaya dört farklı tedavi seçeneği sunularak bu planlar üzerinde detaylı olarak görüşülmüştür. Hastaya sunulan tedavi seçeneklerinden birincisi üst çeneye konvansiyonel total ve alt çeneye hareketli bölümlü protez uygulaması, ikinci secenek olarak alt çene hareketli bölümlü protez, üst çeneye dört implant uygulaması ve barlı overdenture protez, üçüncü seçenek alt çenede kalan dişler çekildikten sonra üst çeneye çift taraflı sinüs lifting ve greftleme işlemini takiben alt ve üst çeneye toplam on iki adet implant yerleşimi ve sabit protez uygulanması son olarak ve dörtüncü tedavi seçeneğimiz alt çenede kalan dişlerini ameliyat sıranda çekilmesi ve üst çenede posterior bölgede sarkık kemiğin redüksiyonunu takiben alt ve üst çene için All-on-four dental implant yerleşim konsepti ile sabit vidalı hibrit protetik rehabilitasyon olmuştur.

Hastaya tüm tedavi planlamalarının süreçleri, riskleri, tedavi süreleri, maliyeti detaylı anlatılmıştır. Hasta yaşının genç olması nedeniyle sosyal hayatta hareketli protezin kendisini zor duruma düşürebileceğini ve öğürme refleksine sahip olması nedeniyle hareketli bir protez kullanmak istemediğini belirtmiştir. Bu nedenle birinci ve ikinci tedavi planlarını ret etmiştir. Hasta bizden sabit bir protez yapılmasını istemiştir. Hastamız tedavi maliyetlerini ve tedavi sürecinde dişsiz bekleme süresini de göz önünde tutarak üçüncü tedavi planı da istememiştir. Sonuç olarak hastanın her iki çene için All-on-four dental implant konseptinde rehabilitasyonuna karar verilmiştir. Ağız içi muayene, diagnostik teşhis modelleri ve ağız içi fotoğrafların incelenmesi sonucunda hastanın estetik beklentisini gerçekleştirmek ve protetik yapının başarısı ile yapılabilmesi için sarkık kemik miktarı ağzı içinde işaretleniştir. Ameliyat öncesi ağız içinde gerekli kemik redüksiyonun miktarı belirlenmiştir (Görsel 2).

Görsel 2. Protetik ve estetik başarısı için gerekli kemik redüksüyon miktarı

2.1. Hastaya Uygulanan Tedaviler

Hastamızın teşhis için yapılan diş diziminden immediat protetik yükleme sırasında kullanılabilmesi amacıyla konvansiyonel hareketli protez yapılmıştır.

Uygun steril ortamın oluşturulmasının ardından lokal anestezi altında alt çenede 33 ve 43 numaralı dişler çekilmiştir. Üst çenede alveoler sarkık kretlerin hem estetik beklentinin karşılanabilmesi hem de implant ve protetik bağlantılarının aynı seviyede olması için kemik redüksiyonu yapılmıştır. Tüm bu düzenlemeleri takiben All-on-four konseptinde her iki çene için dörder adet Nobel Biocare (Nobel Biocare, Zurich, Switzerland) implant yerleştirilmiştir. Alt ve üst çenede anterior bölgeye için dört implant 4.3 x 11.5 mm boyutlarında dikey yerleştirilmiştir. Alt ve üst çenede posterior bölgeye dört implant 4.3 x 13 mm boyutlarında distale açılı yerleştirilmiştir. İmplantların primer stabilitesi 45 Ncm'un üstünde olduğundan immediat sabit geçici protez yükleme protokolü uygulanmıştır (Görsel 3). Posterior implantlara 30^0 , anterior implantlara düz multiunit abutmentlar seçilmesinden sonra iyileşme başlıkları takılmıştır (Görsel 4,5).

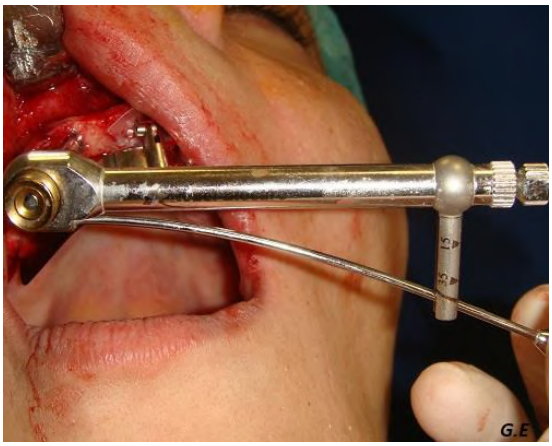

Görsel 3. Primer stabilitenin elde edilmesi

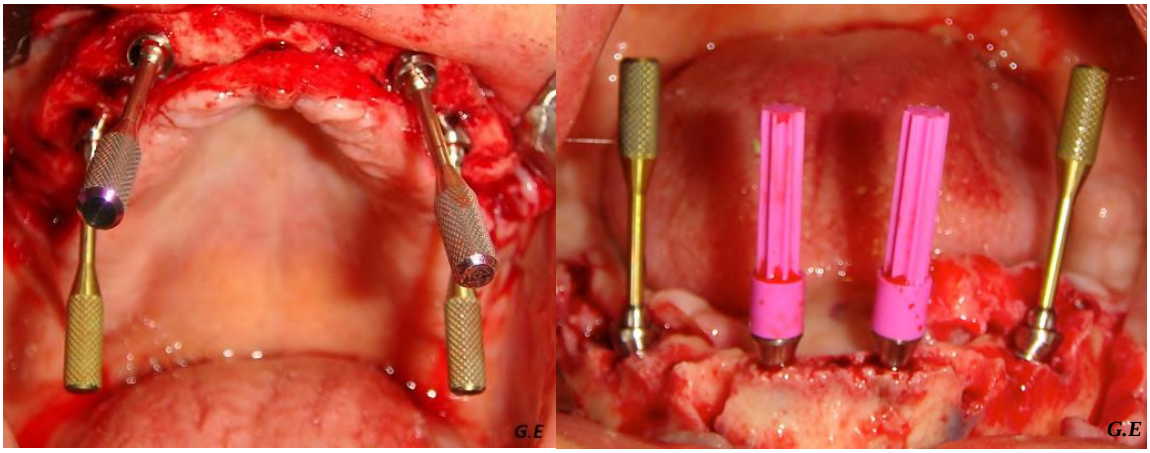

Görsel 4. Multiunitlerin seçilmesi

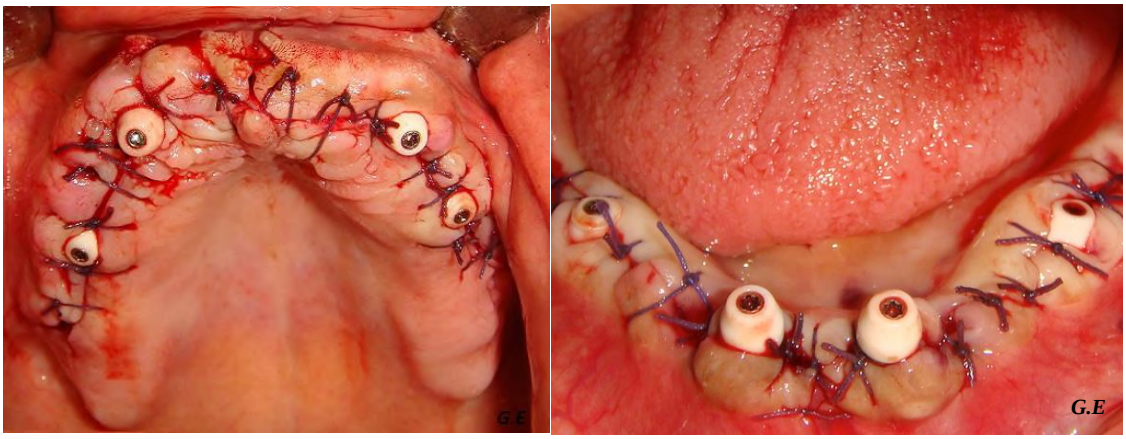

Görsel 5. İyileşme başlıkların takılması

Önceden hazırlamış olduğumuz konvansiyonel hareketli protezleri immediat sabit geçici protez olarak kullanılması için gerekli düzenlemeler yapılmıştır . Geçici protezin uyumu ve oklüzyonu kontrol edildikten sonra geçici dayanakların üzerine sabitlenmiştir (Görsel 6). Ameliyat günü hastaya geçici protezi takılmasının ardından ağız hijyeni ve mekanik temizlik işlemleri anlatılmıştır (Görserl 7). Hasta 10 gün sonra dikişlerinin alınması ve kontrol seansı için çağrılmıştır.

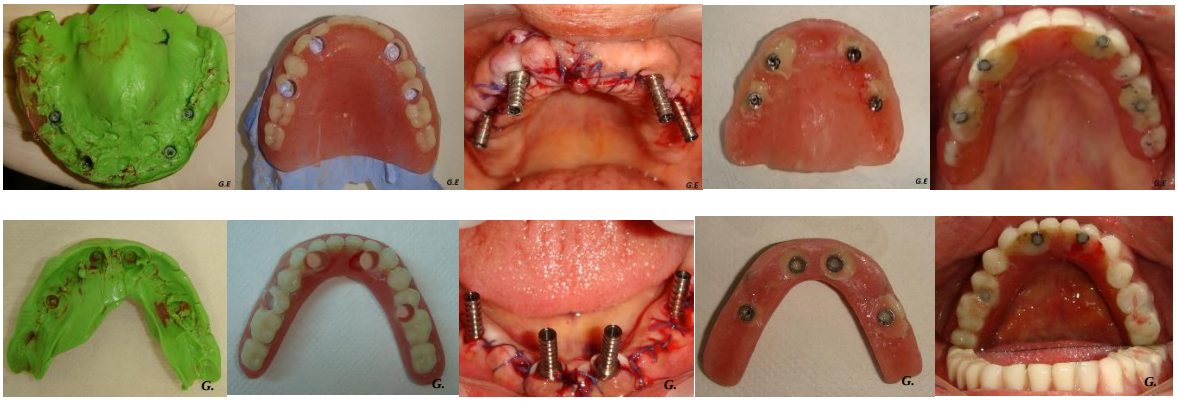

Görsel 6. Alt ve üst All-on-four geçici sabit prozlerin hazırlanması

Görsel 7. Geçici All-on-four sabit protezin intaoral ve ektraoral görüntüsü

4 aylık bekleme süresinden sonra hastanın her iki çenesine metal alt yapı üzerine porselen hibrit protez planlaması yapılmıştır. Multiunitlerin üzerine dijital ölçü postları (scan body) takılmış ve 3 shape ağız içi tarayıcı ile dijital ölçü alınmıştır. Dikey boyut için hastanın geçici protezleri referans alınmıştır. Exocad programında (Amerika Birleşik Devletleri) yapılan çakıştırma sonucu alt yapı tasarımı ve tahmini final protez tasarımı planlanmıştır. CAD/CAM de üretilen tanı altyapı rezin şablonu ile hasta ağızında alt yapı tasarımının provası yapılmıştır (Görsel 8). Kesilmiş diş formunda hazırlanan alt yapı milleme yöntemi ile Cr-Co'dan üretilmiştir. Alt yapının pasifliği ve uyumu hasta ağzında kontrol edilmesini ve gerekli düzenlemelerin yapılıp altyapıya dentin porseleni işlenmiştir (Görsel 9,10). Dentin porseleni oklüzyon, fonksiyon ve estetik açıdan düzenlenmiştir. Laboratuvarda bitim için glaze yapılmasından sonra hibrit protezler implantlar üzerine 30 Newton ile torklanarak sabitlenmiş ve vida delikleri teflon ve kompozit ile kapatılmıştır (Görsel 11). Hastaya bakım ve hijyen prosedürleri anlatılmıştır. Protezlerin teslimini takiben hasta, rutin 6 aylık kontrolleri yapılmıştır. 3 yıllık takip süresinin sonunda hastada herhangi bir komplikasyona rastlanmamıştır. Protezlerde herhangi bir sorun oluşmadığı görülmüştür. (Görsel 12).

Görsel 8. Altyapı rezin şablonu

Görsel 9. Metal altyapı

Görsel 10. Dentin prova

Görsel 11. Daimi protezlerin intraoral ve ektraoral görünümü

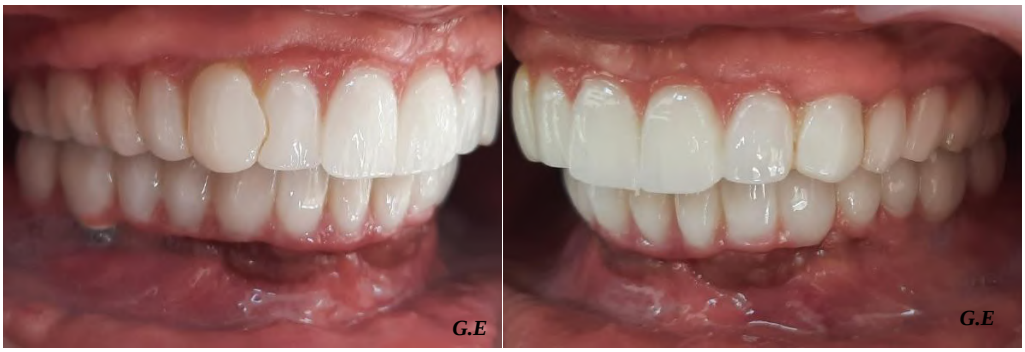

Görsel 12. Hastamızın üçüncü yıl kontrolü intaoral ve ekraoral görüntüsü

3. TARTIŞMA

Çok genç yaştan itibaren ileri agresif periodontitisi sahip hastaların dişlerinin çevresinde hızlı ataşman kaybı ve şiddetli alveolar kemik kaybına bağlı olrak diş kayıpları yaşayabilmektedir[8]. Kontrol edilemeyen agresif periodontitis sonucunda ise tam dişsizlik meydana gelmektedir. Bu nedenle bu hastalar genç yaştan itibaren ömürleri boyunca çiğneme, fonetik, estetik ve sosyal psikoloji sorunlarıyla karşı karşıya kalabilmektedirler [11,12].

Bazı klinik ve histolojik çalışmalar ve sistematik incelemeler periodontal hastalığa sahip hastaların, implant yerleştirmeden periodontal riskli ekstraksiyon soketlerine temizlenmesi, küretajı/debridmanı veya klorheksidin ile yıkama gibi uygun klinik prosedürlerin gerçekleştirilmesi şartıyla, anında implant yerleştirmesiyle başarılı bir şekilde tedavi edildiğini göstermiştir [13,14,15].

Di ve ark.'larının periodontal sorunları olan hastalarda yaptıklarla çalışmalarında implant destekli sabit protezlerde ortalama 33.7 aylık takipte implant sağkalım oranını %96,2 olduğunu bildirmişlerdir. Başarısız olan implantları maksillada zayıf kemik ve posterior bölgede periodontal hastalık nedeniyle oluşan kemik defektlerinden kaynaklı olabileceğini vurgulanmışlardır [16].

Araştırmacılar tarafından agresif periodontitisli hastaların implant destekli rehabilitasyonunda başarılı olabilmesi için agresif peridontitisin etkili olduğu 1. Molar ve kesici dişler bölgesinden defektlerden implant yerleşimi sırasında kaçınılması gerektiği bildirilmiştir. All-on-four tedavi yönteminde posterior bölge yerine 2.premolar bölgesinden itibaren anterior bölgede mevcut kemikten yararlanılmaktadır [17,18,19].

Bir başka çalışmada agresif periodontitis geçmişi olan tam dişsiz hastaların All-on-four tedavi yöntemi ile protetik rehabilitasyonu gerçekleştirilmiştir. Ortalama 5 yıllık takiplerinin (2 ile 7 yıl arasında) ardından hastalarında implantın sağkalım oranın %98.75 olduğunu göstermiştir. Bir erkek hastanın maksillasındaki sadece 1 adet posterior eğik implant yerleştirildikten sonraki dördüncü ayda başarısız olduğu bildirilmiştir. Yine Peri-implantitis oranı hem kısa vadeli hem de orta vadeli takiplerde düşük olduğu bildirilmiştir (1 yıl: 0,8 ± 0,4 mm, 7 yıl: 1,2 ± 0,4 mm). Ayrıca dik implantlar ve eğik implantlar arasında istatistiksel bir fark olmadığı ($P > .05$) ve dik implantlar

ve eğik implantların marjinal kemik rezorpsiyonunun modelinin benzer olduğu vurgulanmıştır. Daimi protezin başarı oranının da %100 olduğu belirtilmiştir [20].

Bu vakada iki çene için toplam 12-14 adet implant uygulamasının greftleme ihtiyaçları, birden çok ameliyat gerektirmesi, dişsiz geçen sürenin uzayacak olması uzun tedavi süresi gibi nedenlerle hem maddi hem tedavi süreci açısınndan hasta tarafından uygun bulunmamıştır. Diğer seçeneklere göre daha minimal invaziv bir yöntem olarak ön plana çıkan konvansiyonel veya implant destekli hareketli hareketli protezlerin hastanın yaşının genç olması nedeniyle kabul edilmemiştir. Hastanın yaşı, sosyal konumu ve istekleri göz önüne alındığında, hastanın estetik ve sabit bir restorasyon beklentisi bulunması sebebiyle tedavi seçenekleri arasında All-on-four tedavi yöntemi ile metal alt yapılı porselen hibrit protez seçeceği ön plana çıkmıştır.

4. SONUÇ

Hastanın 3 yıllık takibinde herhangi bir biyolojik ve protetik komplikasyonla görülmemiştir. Bu tedavi seçeneği sayesinde genç yaşta periodontal hastalıklar nedeniyle dişlerini kaybetmiş hastanın estetik fonasyon ve fonksiyonel beklentileri karşılanmıştır. All-on-four tedavisi erken yaştaki hastalarda kısmi ve tam diş eksiklik vakalarında hastanın sabit dentisyonunun sağlanabilmesi amacıyla uygulanabilecek tedavi alternatifleri arasında değerlendirilmelidir.

KAYNAKÇA

1. *Carl E. Misch and Randolph R. Resnik*. Part IV: Treatment Planning Principles, Randolph R. Resnik, *Misch's contemporary implant dentistry e-book*. Fouth Edition, Elsevier Health Sciences. 2021, p.384-479
2. Misch, C. E. Dental implant prosthetics. St. Louis. *Mosby Inc*, *211*, 223. 2005.
3. Babbush, C. A., Hahn, J. D., Krauser, J. D., & Rosenlicht, J. D. *Dental implants: the art and science*. Elsevier Health Sciences. 2010, p.577.
4. Chan, M. H., & Holmes, C. Contemporary "All-on-4" concept. *Dental Clinics*, *59*(2), 421-470. 2015
5. Maló, P., Rangert, B., & Nobre, M. "All-on-Four" immediate-function concept with Brånemark System® implants for completely edentulous mandibles: a retrospective clinical study. *Clinical implant dentistry and related research*, 2003, *5*, 2-9.
6. Maló, P., Rangert, B., & Nobre, M. All-on-4 immediate-function concept with Brånemark System® implants for completely edentulous maxillae: a 1-year retrospective clinical study. *Clinical implant dentistry and related research*, 2005, *7*, s88-s94.
7. Malo, P., Lopes, I., & de Araújo Nobre, M. CHAPTER 27: THE ALL-ON-4 CONCEPT. Babbush, C., Hahn, J., Krauser, J., Rosenlicht, J., Dental implants: the art and science. Second Edition, Riverport Lane, Saunders Elsevier, 2011, p.435-447

8. YILDIRIM, H. S., GÖRGÜLÜ, N. G., KUNDAK, K., & Leyla, K. U. R. U. Kronik Periodontitis ile Agresif Periodontitisin Farklılıkları. *European Journal of Research in Dentistry*, 2019, *3*(2), 119-122.
9. Armitage, G.C., Development of a classification system for periodontal diseases and conditions. Ann Periodontol, 1999. 4(1): p. 1-6.
10. Deas, D.E. and B.L. Mealey, Response of chronic and aggressive periodontitis to treatment. Periodontol 2000, 2010. 53(1): p. 154-166.
11. Eltas, A., & Uslu, M. Ö. (2013). Evaluation of oral health-related quality-of-life in patients with generalized aggressive periodontitis. *Acta Odontologica Scandinavica*, *71*(3-4), 547-552.
12. Albandar, J. M. (2014). Aggressive periodontitis: case definition and diagnostic criteria. *Periodontology 2000*, *65*(1), 13-26.
13. Waasdorp, J. A., Evian, C. I., & Mandracchia, M. (2010). Immediate placement of implants into infected sites: a systematic review of the literature. *Journal of Periodontology*, *81*(6), 801-808.
14. Horwitz, J., & Machtei, E. E. (2012). Immediate and delayed restoration of dental implants in patients with a history of periodontitis: a prospective evaluation up to 5 years. *Int J Oral Maxillofac Implants*, *27*(5), 1137-1143.
15. Wilson Jr, T. G., Carnio, J., Schenk, R., & Cochran, D. (2003). Immediate implants covered with connective tissue membranes: human biopsies. *Journal of periodontology*, *74*(3), 402-409.
16. Di, P., Lin, Y., Li, J. H., Luo, J., Qiu, L. X., Chen, B., & Cui, H. Y. (2013). The All-on-Four implant therapy protocol in the management of edentulous Chinese patients. *International Journal of Prosthodontics*, *26*(6).
17. Karoussis, I. K., Müller, S., Salvi, G. E., Heitz-mayfield, L. J., Brägger, U., & Lang, N. P. (2004). Association between periodontal and peri-implant conditions: a 10-year prospective study. *Clinical oral implants research*, *15*(1), 1-7.
18. Wu, A. Y. J., & Chee, W. (2007). Implant-supported reconstruction in a patient with generalized aggressive periodontitis. *Journal of periodontology*, *78*(4), 777-782.
19. Hong, J. S., Yeo, I. S., Kim, S. H., Lee, J. B., Han, J. S., & Yang, J. H. (2010). Implants and all-ceramic restorations in a patient treated for aggressive periodontitis: a case report. *The Journal of Advanced Prosthodontics*, *2*(3), 97-101.
20. Li, S., Di, P., Zhang, Y., & Lin, Y. (2017). Immediate implant and rehabilitation based on All-on-4 concept in patients with generalized aggressive periodontitis: A medium-term prospective study. *Clinical implant dentistry and related research*, *19*(3), 559-571.