MARJİNAL MANDİBULEKTOMİLİ HASTANIN İMPLANT DESTEKLİ PROTETİK RESTORASYON İLE REHABİLİTASYONU: VAKA RAPORU
REHABILITATION OF A PATIENT WITH MARGINAL MANDIBULECTOMY USING IMPLANT-SUPPORTED PROSTHETIC RESTORATION: A CASE REPORT

Dr.Dt.Ali TEMELCİ*, Dr.Dt.Şerife KÖLE KOCADAL

***Temelci Diş Kliniği, Ağız Diş ve Çene Cerrahisi, KKTC**

Kıbrıs Sağlık ve Toplum Bilimleri Üniversitesi, Diş Hekimliği Fakültesi, Protetik Diş Tedavisi AD, KKTC

Giriş: Baş ve boyun kanserleri tedavisi sonrasında fonksiyon, fonasyon ve estetik kaybı yaşam kalitesini azalmaktadır. Serbest flepler kullanılarak yapılan oro-fasiyal rekonstrüksiyonlar, ağız diş ve çene cerrahları ve protez uzmanları için zorlu bir süreçtir. Mandibuler rekonstrüksiyonu takiben genellikle karşılaşılan zayıf doku desteği, stabil ve fonksiyonel bir protez yapımının önündeki temel engeldir (Garrett ve ark 2006) ve bu nedenle dental tedaviler yetersiz kalmakta, çoğunlukla da stabil olmayan fonksiyonsuz protezlerin yapımı ile sonuçlanmaktadır (Roumanas ve ark 2006). Bu tip protezlerin stabilitesine katkı sağlamak ve genel başarısını arttırmak amacıyla dental implantların kullanımı son yıllarda giderek önem kazanmıştır (Roumanas ve ark 1997, Chan ve ark 1997). Bu vaka raporu, ağız tabanı kanseri sonrası; mandibula anterior bölgenin rekonstrüksiyonu ve estetiği tekrardan kazandırmak amaçlanmıştır.

Resim 1 Başlangıç İntraoral Görüntü

Resim 2 Diş Dizimi

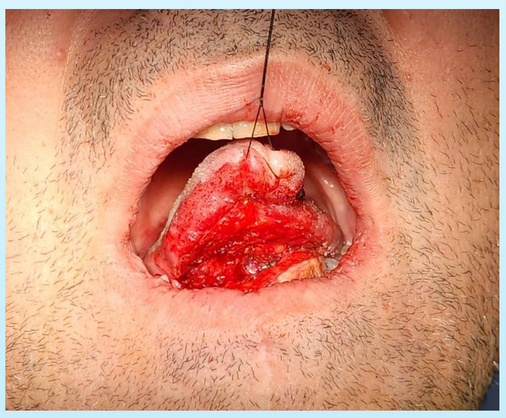

Resim 3 Glossoplasti

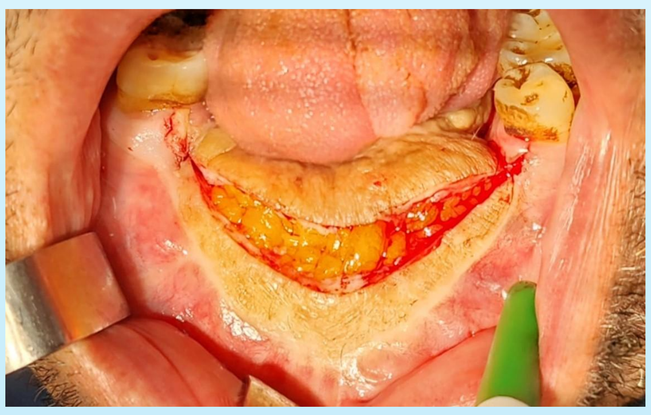

Resim 4 Midkrestal Deri İnsizyonu

OLGU SUNUMU: 47 yaşındaki erkek hasta, 9 yıl önce ağız tabanı skuamoz hücreli karsinoma tanısı almış ve mandibula kret rezeksiyonu, ağız tabanının bir kısmı ile sağ selektif boyun diseksiyonu kapsayan rezeksiyonla birlikte ilgili bölge cilt ve cilt altı yağ dokusu ile rekonstrükte edilmiştir. Tedavisinin sonlanmasını takiben protez tedavisi için kliniğimize başvurmuştur. İntraoral muayene (Resim 1), panaromik ve tomografi değerlendirme sonucunda multidisipliner bir ekip oluşturulmuş, tedavi planında protez tipini belirlemek için alınan ilk ölçü yardımıyla elde edilen modele kaide plağı hazırlanarak mumlu prova ve diş dizimi yapılarak hastanın dikey boyutu ve diş pozisyonları tespit edilmiştir (Resim 2). Vertikal doku kaybının fazla olan hastaya hibrit-protez planlandı. Cerrahi süreçte ise dilin serbestleşmesi için glossoplasti yapıldı (Resim 3). 4 hafta sonra implantları yerleştirmek için midkrestal deri insizyonu ile yağ dokusu eksize edildikten sonra periost insizyonunu yapıldı (Resim 4,5,6). Mandibula anterior bölgeye 4 adet implant (Straumann BLT 4.1 / 10mm) yerleştirildi (Resim 7). İlgili bölge suture edilirken implantların üzerine iyileşme başlıkları takıldı. Bununla birlikte vestibulloplastiyi yapıldı (Resim 8). İyileşme süresinde peri-implanter yumuşak doku bölgesinde nekrozlarla karşılaşıldı. Hastaya ilgili bölgenin proliferasyonunu hızlandırmak için ve implantasyonun başarısını artırmak için Bepanthen pastil, Tiyosilin pomad ve oksijenli su reçete edilmiştir. Osseointegrasyonun ve proliferasyonun tamamlanmasının ardından 9 hafta sonra Sabit Hibrit Protez yapımına geçilmiştir (Resim 9). Ağız içinde multiunit abutmentlar en uygun dişeti yüksekliği ve açıları ayarlanarak seçildi (Resim 10). Multiunit abutment üzeri açık ölçü parçaları vidalandı. Ölçü parçalarında oluşabilecek hareketliği önlemek için pattern resin (Pattern Resin Ls.Gc) ile ölçü parçaları splitlenmiştir. Açık kaşık ölçü tekniği ile çift karıştırma tekniği kullanılarak (Kulzer Variotime Dynamix Heavy Tray Vinil Polisiloksan ve Variotime Light Flow) ölçü alındı. Ardından çene ilişki kayıtları alındı. Elde edilen modele göre dijital tasarım yapılarak 3D ile geçici rezin protez oluşturuldu ve prova yapıldı (Resim 11). Metal alt yapı tasarımı bu geçici protez kullanarak yapıldı. 22 bölgesinin vida çıkış deliği labial yüzde kalacağı için tek diş toronto olacak şekilde bir metal alt yapı tasarımı yapıldı. Bunun ardından metal altyapı hazırlandı ve ağızda pasif uyum kontrol edildi (Resim 12). Renk seçildi. Dentin provada sentrik ilişki, dikey boyut, fonetik ve estetik kontrolü yapıldı (Resim 12). Bitirilen protezin doku ve oklüzal uyumları kontrol edildikten sonra vidalar 30 N/cm tork değeri ile torklandı ve vida girişleri teflon ve kompozitle kapatıldı. 22 numaralı kron rezin siman (Panavia V5 Kuraray) kullanılarak simante edildi (Resim 13). Hasta protezinin stabilitesi ve estetiğinden memnun kaldı (Resim 14). 3 aylık kullanım sonrası implantlarda bir soruna rastlanmamış, peri-implant yumuşak doku sağlığı korunmuş, protez ile ilgili bir sorun gözlenmemiştir. Hasta, estetik, çiğneme, konuşma ve kendine olan özgüveninde önemli iyileşmeler bildirmiştir.

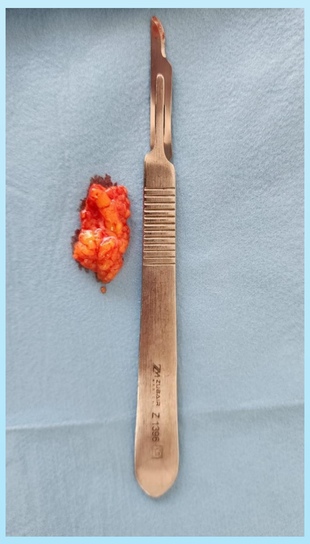

Resim 5 Çıkarılan Yağ Dokusu

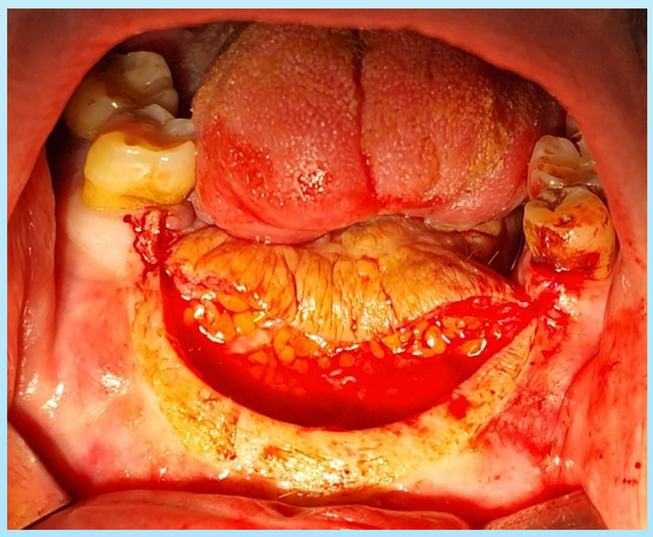

Resim 6 Peiost İnsizyonu

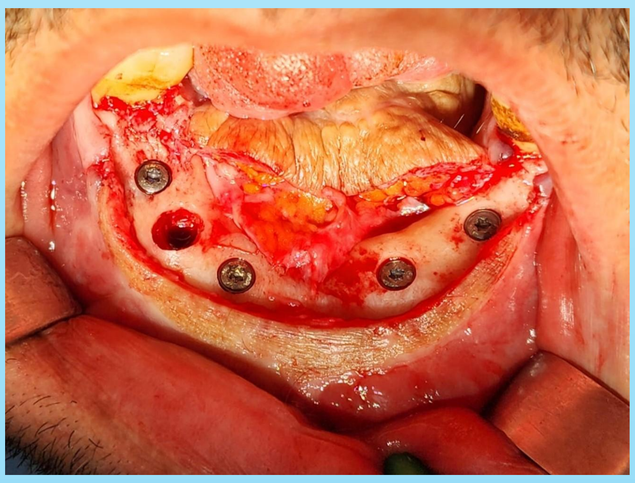

Resim 7 İmplantların Yerleşimi

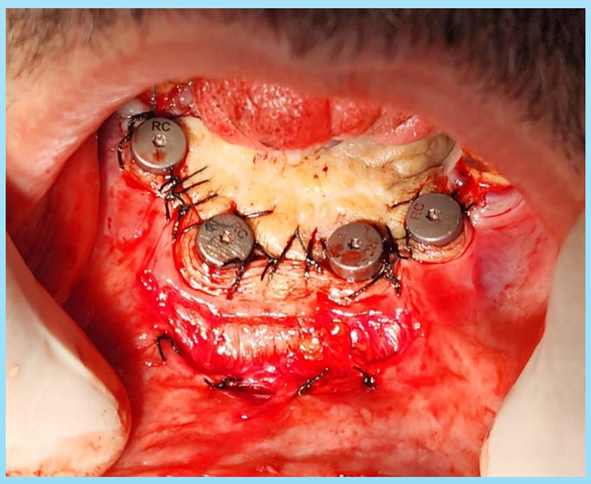

Resim 8 İyileşme başlıkları ve vestibulloplasti

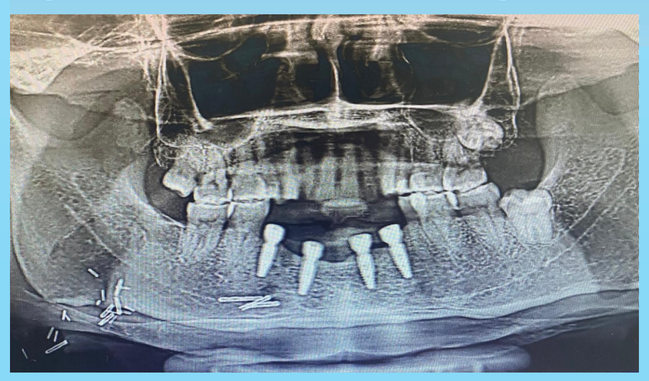

Resim 9 Osseointegrasyon Sonrası Panaromik Film

Resim 10 Multiunit Abutmentların Ağız İçi Görüntüsü

Resim 11 Geçici Rezin Protez

Resim 12 Metal Alt Yapı Provası

Tartışma ve Sonuç: Oral kanserlerde patolojik dokuların çevredeki bir miktar sağlıklı doku ile birlikte uzaklaştırılması ve lezyonun eksizyonel cerrahisine sekonder oluşan sert ve yumuşak doku defektlerini ve çeşitli greftlerle rekonstrüksiyon yapılması sonrası protetik diş tedavilerinde standart tedavi yaklaşımı uygulamak imkansızdır (Kurt, M. ve ark, 2020). Multidisipliner bir bakış açısı tedavi şeklini ve sonuçlarını önemli ölçüde iyileştirmiştir. Önerilen tedavi yöntemi, sabit bir tedavi seçeneği sunarak, biyolojik ve biyomekanik komplikasyon risklerini azaltmış ve böylece hastanın fonksiyonlarını ve memnuniyetini artırmıştır. Serbest fibular gref uygulanan marjinal mandibulektomi hastalarında sert ve yumuşak dokunun kaybının fazla olduğu durumlarda implant destekli sabit hibrit protezler tatmin edici estetik ve fonksiyon sağlayarak yeniden yapılandırmak için kullanılabilinir.

Resim 12 Dentin Prova

Resim 13 Bitmiş Protezin Ağız İçi Görüntüsü

Resim 14 Protez Sonrası Hastanın Gülüşü

Kaynaklar:

Garrett N, Roumanas ED, Blackwell KE, Freymiller E, Abemayor E, Wong WK et al, 2006. Efficacy of conventional and implant-supported mandibular resection prostheses: study overview and treatment outcomes. J Prosthet Dent, 96(1), 13-24

Roumanas ED, Markowitz BL, Lorant JA, Calcaterra TC, Jones NF, Beumer J 3rd, 1997. Reconstructed mandibular defects: fibula free flaps and osseointegrated implants. Plast Reconstr Surg, 99, 356-365.

Roumanas ED, Garrett N, Blackwell KE, Freymiller E, Abemayor E, Wong WK et al, 2006. Masticatory and swallowing threshold performances with conventional and implant-supported prostheses after mandibular fibula free-flap reconstruction. J Prosthet Dent., 96(4), 289-297.

Chan MF, Hayter JP, Cawood JI, Howell RA, 1997. Oral rehabilitation with implant-retained prostheses following ablative surgery and reconstruction with free flaps. Int J Oral Maxillofac Implants, 12, 820-827.

Kurt, M., Nemli, S. K., & Kahraman, S. (2020). Mandibular Rekonstrüksiyonlu Dişsiz Hastanın Sabit Hibrit Protezle Rehabilitasyonu: Olgu Sunumu. *Osmangazi Tıp Dergisi*, *42*(5), 194-200.