Panoramik Radyografilerde Diş Tespiti: RT-DETR, YOLOv8-L ve Faster R-CNN Mimarilerinin Karşılaştırmalı Analizi

Emine Umay KILIÇ
Computer Engineering
Marmara Universty
İstanbul/Turkey
umaysword@gmail.com

Muhammed Enes YILDIRIR
Computer Engineering
Marmara Universty
İstanbul/Turkey
muhammed55yildirir@gmail.com

Hayat DİLER
Computer Engineering
Marmara Universty
İstanbul/Turkey
hayatdiler2004@gmail.com

***Özet** Panoramik radyografi, diş hekimliğinde temel bir tanı aracıdır; ancak dişlerin manuel olarak tespiti ve sınıflandırılması zaman alıcı olmasının yanı sıra klinisyen yorgunluğuna bağlı hatalara açıktır. Bu çalışma; diş tespiti, sınıflandırılması süreçlerinde RT-DETR (Real-Time Detection Transformer), YOLOv8-L ve Faster R-CNN mimarilerinin performanslarını karşılaştırmalı olarak incelemektedir. Çalışmada, 8 farklı diş sınıfını (süt ve daimî dişler dahil) ayırt etmek üzere titizlikle etiketlenmiş 968 adet panoramik röntgen görüntüsünden oluşan bir veri seti kullanılmıştır. Modeller, yüksek hesaplama verimliliği ve gerçek zamanlı işlem kapasitesi sağlamak amacıyla CUDA 11.8 ile optimize edilmiş bir NVIDIA GPU ortamında eğitilmiştir. Deneysel sonuçlar incelendiğinde; YOLOv8-L mimarisi, 50 epoch'luk eğitim sonunda %94.6 (0.946 mAP@0.5) genel başarı oranına ulaşarak, çalışmada test edilen Transformer tabanlı RT-DETR (%92.1) ve Faster R-CNN mimarilerini geride bırakmıştır. Özellikle daimî diş sınıflarında %98'in üzerindeki tespit başarısı, modelin klinik güvenilirliğini ortaya koymaktadır. Karışıklık matrisleri (Şekil 10 ve Şekil 11) karşılaştırıldığında; RT-DETR mimarisinin süt dişlerinin sınıflandırılmasında (classification) rekabetçi bir performans sergilediği görülse de YOLOv8-L mimarisi genel ortalama hassasiyet (mAP) ve tespit kararlılığı (detection stability) açısından en üstün performansı sunmuştur.*

***Anahtar Kelimeler** Derin Öğrenme, Nesne Tespiti, Panoramik Radyografi, Diş Sınıflandırma, Karşılaştırmalı Analiz.*

I.Giriş

Diş hekimliğinde radyolojik görüntüleme, teşhis ve tedavi planlamasının temel taşlarından biridir. Özellikle panoramik röntgenler, tüm diş arkını, çene kemiklerini ve çevre dokuları tek bir görüntüde sunarak hekimlere geniş bir perspektif sağlar. Nitekim Türkiye'de çocuk diş hekimlerinin yaklaşımlarını inceleyen Temur ve arkadaşları [1], hekimlerin büyük çoğunluğunun ilk tercih olarak panoramik radyografiyi kullandığını ve tedavi planlamasında bu görüntülerin temel teşkil ettiğini raporlamıştır.

Ancak panoramik görüntülerin analizi kendine has zorluklar barındırır. Jader ve arkadaşları [2], görüntüleme tekniğinden kaynaklanan distorsiyon, düşük kontrast ve özellikle dişlerin çakışması (overlapping) gibi faktörlerin otomatik analiz süreçlerini zorlaştırdığını belirtmiştir. Buna ek olarak, Tuzoff ve arkadaşlarının [3] da vurguladığı gibi, bu görüntülerdeki dişlerin manuel olarak tespiti ve numaralandırılması zaman alıcı bir süreçtir ve klinisyenin yorgunluğuna bağlı hatalara açıktır. Örneğin, Tercanlı Alkış ve Günen Yılmaz [4] tarafından gerçekleştirilen çalışmada, 3713 hastaya ait panoramik radyografiler incelenmiş ve dişlerin morfolojik çeşitliliğinin manuel tespit sürecini zorlaştıran bir faktör olduğu ortaya konmuştur. Bu tür büyük veri setlerinin analizi ve klinik zorluklar, derin öğrenme tabanlı otomatik sistemlere olan ihtiyacı desteklemektedir.

Son yıllarda Derin Öğrenme (Deep Learning) teknikleri, tıbbi görüntü analizinde devrim yaratmıştır. Özellikle Nesne Tespiti (Object Detection), radyografilerdeki anatomik yapıları yüksek doğrulukla belirleyebilmektedir. Önceki çalışmalarda YOLO (You Only Look Once) gibi CNN tabanlı mimariler sıkça kullanılmış olsa da, son dönemde Transformer tabanlı mimarilerin karmaşık yapıları ve uzak mesafeli ilişkileri modellemedeki başarısı dikkat çekmektedir.

Bu çalışmada, panoramik diş röntgenlerinde diş tespiti ve sınıflandırması performansı bakımından RT-DETR (Real-Time Detection Transformer), YOLOv8-L ve Faster R-CNN mimarileri karşılaştırmalı olarak analiz edilmektedir. Çalışma kapsamında, süt dişleri ve daimî dişler dahil olmak üzere 8 farklı diş sınıfını ayırt edebilen modeller geliştirilmiştir. Geliştirilen bu üç farklı yaklaşım; karmaşık diş dizilimleri, farklı görüntü kaliteleri ve klinik kullanım uygunluğu açısından test edilerek sonuçlar detaylandırılmıştır.

II. İlgili Çalışmalar

Derin öğrenme tekniklerinin diş hekimliğinde kullanımı, son yıllarda teşhis otomasyonu açısından yoğun ilgi görmektedir. Literatürde bu alanda yapılan çalışmalar genellikle iki aşamalı (two-stage) algoritmalar veya segmentasyon tabanlı yaklaşımlar üzerine yoğunlaşmıştır.

Jader ve arkadaşları [2] panoramik röntgenlerde diş segmentasyonu ve tespiti için Mask R-CNN mimarisini kullanmış ve %88.0 oranında bir başarı elde etmiştir. Bu çalışma, derin öğrenmenin diş yapılarının ayrıştırılmasında etkili olduğunu gösterse de tespit hassasiyeti açısından güncel tek aşamalı modellerin gerisinde kalmıştır. Benzer şekilde Chen ve arkadaşları[5] periapikal filmler üzerinde Faster R-CNN mimarisini kullanarak diş numaralandırma işlemi gerçekleştirmiş ve %89.0 doğruluk oranına ulaşmıştır. Ancak

[1] K. T. Temur, A. Soğukpınar ve Ö. Hatipoğlu, "Türkiye'de Çocuk Diş Hekimlerinin Konik Işınlı Bilgisayarlı Tomografi Kullanımına Yaklaşımı," *Atatürk Üniversitesi Diş Hekimliği Fakültesi Dergisi*, 2020.

[2] G. Jader, J. Fontineli, M. Ruiz, K. Abdalla, M. Pithon, and L. Oliveira, "Deep learning for automatic tooth segmentation and identification in panoramic images," *Computers in Biology and Medicine*, cilt 103, ss. 184–192, 2018.

[3] D. V. Tuzoff et al., "Tooth detection and numbering on panoramic radiographs using convolutional neural networks," *Dentomaxillofacial Radiology*, cilt 48, no. 4, s. 20180051, 2019.

[4] H. Tercanlı Alkış ve S. Günen Yılmaz, "Güneyli Türk Bireylerde Süpernümere Dişlerin Radyografik Özellikleri," *Atatürk Üniversitesi Diş Hekimliği Fakültesi Dergisi*, cilt 29, no. 1, ss. 55-60, 2019.

periapikal görüntülerin panoramik görüntülere kıyasla daha dar bir alanı kapsaması, yöntemin genel klinik taramalardaki uygulanabilirliğini sınırlamaktadır.

Daha kapsamlı bir çalışma olan Tuzoff ve arkadaşları [3] tarafından yapılan araştırmada, CNN tabanlı bir model ile panoramik radyografilerde diş tespiti hedeflenmiş ve %90.2 seviyesinde bir başarı rapor edilmiştir. Bu çalışmalar, CNN tabanlı mimarilerin başarısını kanıtlasa da, dişlerin çakıştığı (overlapping) veya implant varlığı gibi karmaşık senaryolarda doğruluk oranlarının düştüğü gözlemlenmiştir.

Mevcut literatürden farklı olarak bu çalışma; sadece CNN tabanlı (YOLOv8-L, Faster R-CNN) modelleri değil, aynı zamanda Transformer tabanlı (RT-DETR) mimarileri de kapsayan karşılaştırmalı bir analiz sunmaktadır. Ayrıca, literatürdeki %90 bandındaki başarı oranlarını, donanım optimizasyonu ve güncel YOLOv8-L mimarisi ile %94.6 seviyesine çıkarmayı hedeflemektedir.

III. Materyal ve Yöntem

A. Veriseti

Çalışmada, diş tespiti, sınıflandırması için kullanılan veri seti, çeşitli yaş gruplarından hastalara ait toplam 968 adet panoramik röntgen görüntüsünden oluşmaktadır. Veriler, diş hekimliği uzmanları tarafından FDI (Fédération Dentaire Internationale) standartlarına uygun şekilde etiketlenmiş ve analizin kapsamına göre üç farklı model (RT-DETR, YOLOv8-L ve Faster R-CNN) için optimize edilmiştir. Veri seti kapsamında toplam 8 ana sınıf tanımlanmıştır: Kesici Dişler (Incisor), Köpek Dişleri (Canine), Küçük Azılar (Premolar), Büyük Azılar (Molar) ve bu dişlerin süt dişi (Deciduous) karşılıkları.

Veri setindeki sınıf dağılımı incelendiğinde, daimî azı dişlerinin çoğunlukta olduğu, süt dişlerinin ise anatomik gelişim süreçlerine bağlı olarak daha az sayıda bulunduğu gözlemlenmiştir (Şekil 1). Sınıf dengesizliğini gidermek ve modellerin genelleme kapasitesini artırarak aşırı öğrenmeyi (overfitting) önlemek amacıyla veri artırma (data augmentation) teknikleri uygulanmıştır. Bu kapsamda; yatay çevirme (horizontal flipping), rastgele parlaklık ayarı (random brightness) ve sınırlı rotasyon işlemleri uygulanarak veri çeşitliliği sağlanmıştır.

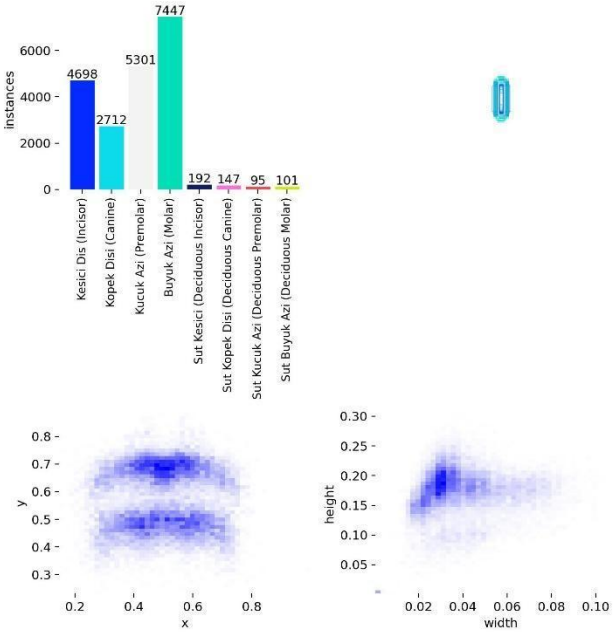

Şekil 1. Veri setindeki 8 diş sınıfına ait örnek sayıların dağılımı

B. Model Mimarisi ve Eğitimi

1. RT-DETR (Real-Time Detection Transformer): Diş tespiti ve sınıflandırılması için ana model olarak Ultralytics tarafından geliştirilen RT-DETR-L (Large) mimarisi tercih edilmiştir. Bu model hem yüksek doğruluk hem de gerçek zamanlı çalışma hızı sunması nedeniyle seçilmiştir. Geleneksel nesne tespiti modellerinden farklı olarak RT-DETR, görüntüdeki global bağlamı (global context) Transformer mekanizması sayesinde işleyerek dişlerin çene arkı üzerindeki birbirleriyle olan konumsal ilişkilerini daha hassas bir şekilde öğrenebilmektedir.

2. YOLOv8-L (You Only Look Once): Karşılaştırma amacıyla kullanılan YOLOv8-L, evrişimli sinir ağları (CNN) tabanlı, hızıyla öne çıkan bir mimaridir. Dişlerin lokal özniteliklerini (kenar, köşe, doku) çıkarma konusunda oldukça başarılı olan bu model, RT-DETR ile hız ve doğruluk dengesi açısından kıyaslanmıştır.

3. Faster R-CNN: Bu çalışmada kıyaslama deneylerinde referans alınan iki aşamalı nesne tespit mimarilerinden biridir. Birinci aşamada Region Proposal Network (RPN) ile aday bölgeler üretilmekte ikinci aşamada RoI tabanlı özellik çıkarımı sonrasında Fast R-CNN başlığı üzerinden sınıf olasılıkları ve bounding box regresyon parametreleri kestirilmektedir. ResNet-50 + FPN omurgasıyla kurulan Faster R-CNN, literatürde yerleşik bir baseline olması ve doğruluk odaklı tespit senaryolarında yaygın biçimde kullanılması nedeniyle RT-DETR ve YOLOv8-L ile karşılaştırmalarda temel referans model olarak ele alınmıştır.

C. Training Specifications

Modellerin eğitim süreci, yüksek performanslı NVIDIA GPU donanımı üzerinde, CUDA 11.8 ve PyTorch kütüphaneleri kullanılarak gerçekleştirilmiştir . Eğitim

[2] **Jader, G., et al.** (2018). Mask R-CNN for Dental Segmentation.
[3] **Tuzoff, D. V., et al.** (2019). Tooth detection in panoramic radiographs.
[4] **Chen, H., et al.** (2019). Automated Tooth Localization in Periapical Films.

parametreleri, modellerin birbirleriyle adil bir şekilde kıyaslanabilmesi için optimize edilmiştir:

Epoch: 50

Batch Size: 4

Optimizer: AdamW (Faster R-CNN: SGD)

Image Size: 640x640 piksel

Eğitim verileri, modellerin görsel özellikleri öğrenmesi için kullanılmış ve başarım metrikleri her epoch sonunda validasyon seti üzerinde test edilmiştir. RT-DETR, YOLOv8-L ve Faster R-CNN için nesne tespiti metrikleri (mAP) kullanılmıştır.

Bu çalışmada kullanılan veri setinde her panoramik radyografi, dişleri temsil eden bounding box (bbox) anotasyonları ile etiketlenmiştir. Etiketler JSON formatında tutulmakta olup her bir diş için sınıf etiketi ve bbox koordinatlarını içermektedir. Şekil 2'de veri setinden seçilmiş bir panoramik radyografinin bbox anotasyonları ile görselleştirilmiş örneğini sunmaktadır.

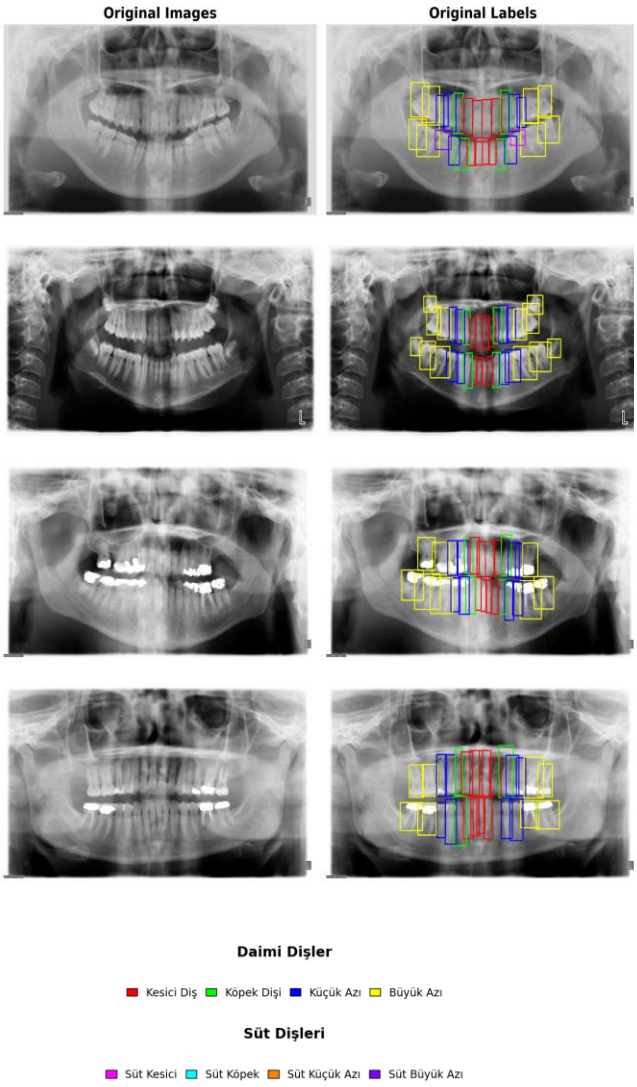

Şekil 2. Eğitim için kullanılan etiketlenmiş örnek panoramik radyografiler

IV. Sonuçlar

968 panoramik radyografi üzerinde gerçekleştirilen deneyler sonucunda, YOLOv8-L, RT-DETR ve Faster R-CNN modellerinin diş tespiti ve sınıflandırma görevlerinde farklı performans profilleri sergilediği görülmüştür. Genel mAP@0.5 metriği açısından YOLOv8-L modeli %94.6 ile en yüksek başarıyı elde ederken, RT-DETR modeli %92.1 ve Faster R-CNN modeli %77.9 değerlerine ulaşmıştır. Sınıf bazlı analizlerde, Faster R-CNN'in daimî diş sınıflarında yüksek doğruluk değerleri elde ettiği; buna karşın süt dişi sınıflarında performans düşüşlerinin genel başarıyı etkilediği gözlemlenmiştir.

Çalışma kapsamında değerlendirilen üç farklı mimari, RT-DETR, YOLOv8-L ve Faster R-CNN modellerinin 50 epoch boyunca eğitim/doğrulama kayıp ve tespit metrikleri Şekil 3–5'te verilmiştir. YOLOv8-L'in doğrulama mAP@0.5 eğrisi daha erken yakınsamış ve daha yüksek bir seviyede stabil kalmıştır (Şekil 4). RT-DETR ve Faster R-CNN'de metrikler benzer biçimde iyileşmekle birlikte yakınsama dinamikleri ve epochlar arası dalgalanma farklılık göstermiştir (Şekil 3, Şekil 5).

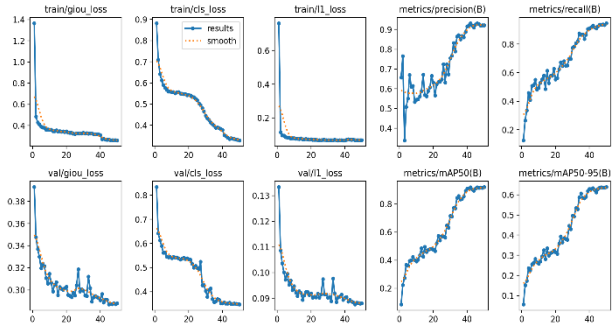

Şekil 3. RT-DETR 50 epoch boyunca eğitim/doğrulama kaybı ve kesinlik-duyarlılık metrikleri

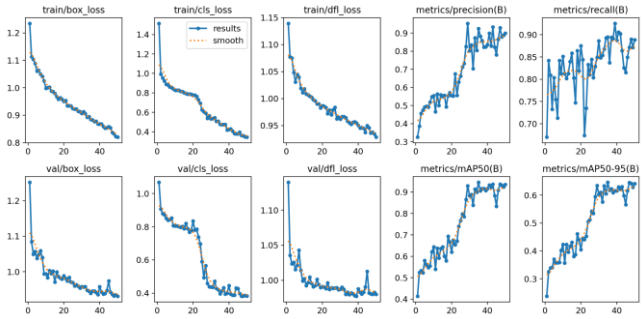

Şekil 4. YOLOv8-L için 50 epoch boyunca eğitim/doğrulama kaybı ve kesinlik-duyarlılık metrikleri

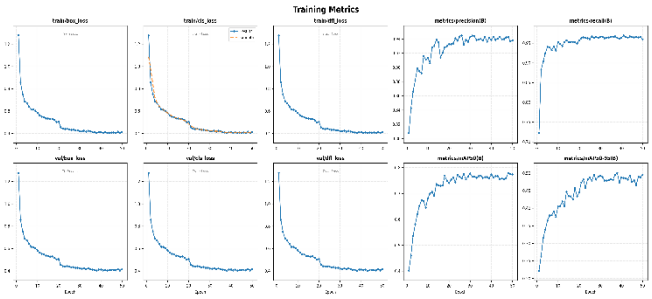

Şekil 5. Faster R-CNN 50 Epoch boyunca eğitim/doğrulama kaybı ve kesinlik-duyarlılık metrikleri

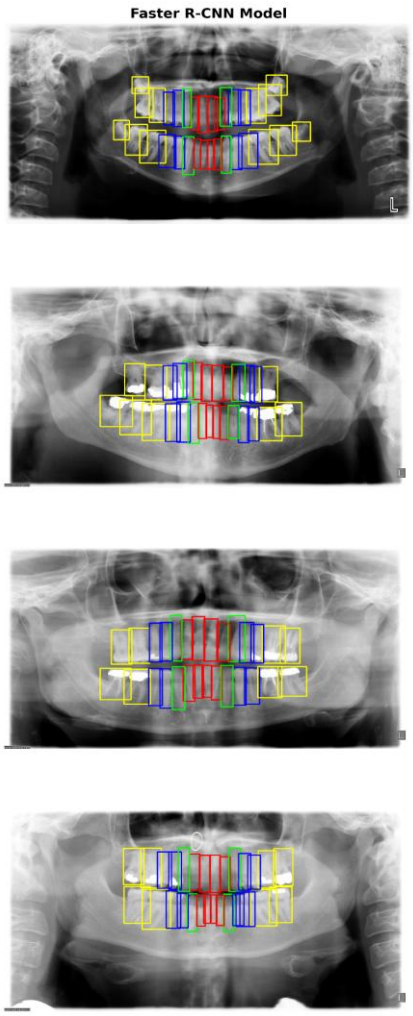

Şekil 6. Faster R-CNN ile gerçekleştirilen diş tespiti ve etiketleme sonuçları

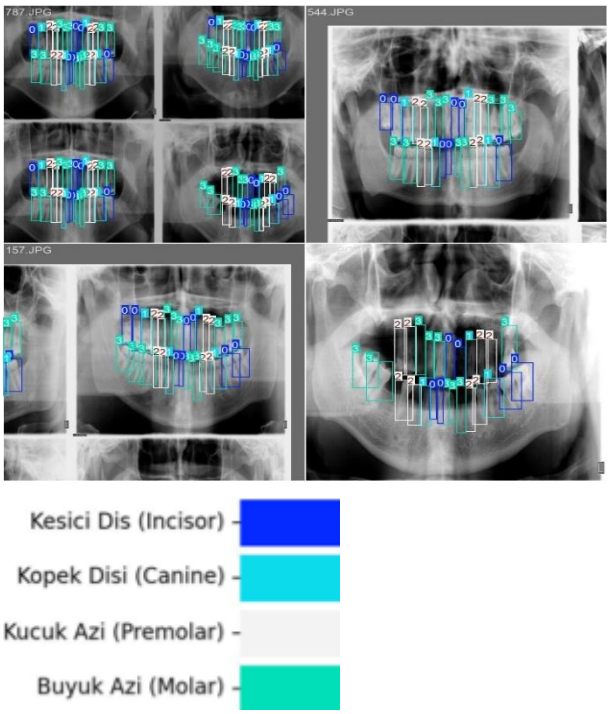

Şekil 7. RT-DETR mimarisi kullanılarak panoramik röntgen üzerinde gerçekleştirilen otomatik diş tespiti ve etiketleme sonuçları

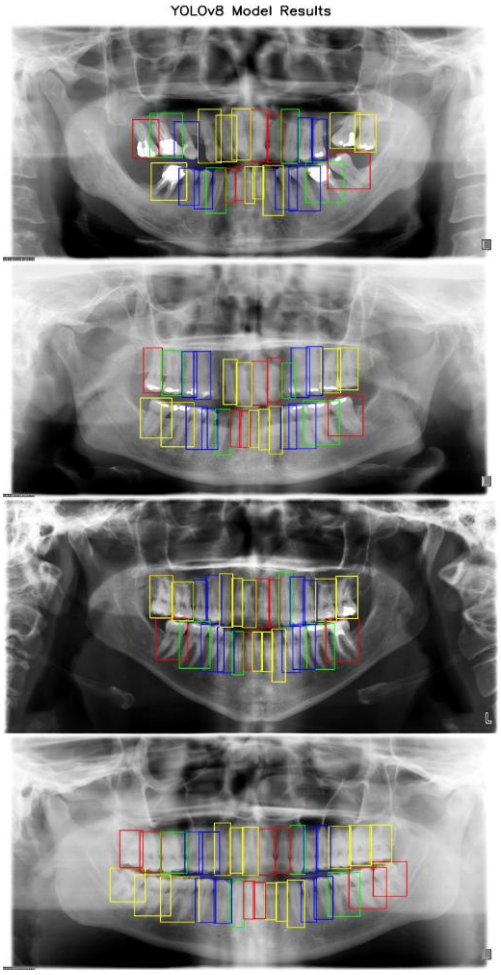

Şekil 8. YOLOv8-L mimarisi kullanılarak panoramik röntgen üzerinde gerçekleştirilen otomatik diş tespiti ve etiketleme sonuçları

Nicel metriklere ek olarak, modellerin gerçek panoramik radyografiler üzerindeki tespit davranışlarını görsel olarak incelemek amacıyla örnek tahmin (prediction) çıktıları da değerlendirilmiştir.

Şekil 6–8'de Faster R-CNN, RT-DETR ve YOLOv8-L modellerine ait eğitim sonrası örnek diş tespiti sonuçları sunulmaktadır. Faster R-CNN modelinin (Şekil 6), dişlerin genel konumlarını doğru biçimde tespit edebildiği; ancak özellikle dişlerin birbirine yakın olduğu posterior bölgelerde bazı bounding box'ların genişlediği ve kısmen örtüştüğü gözlemlenmiştir. RT-DETR modelinde (Şekil 7), Transformer tabanlı yapının etkisiyle dişlerin çene arkı üzerindeki göreli konumlarının daha düzenli biçimde yakalandığı ve sınıf etiketlerinin tutarlılığının korunduğu görülmektedir. YOLOv8-L modeline ait tahmin çıktıları (Şekil 8) incelendiğinde ise bounding box'ların diş konturlarına daha yakın yerleştiği ve sınıflar arası ayrımın daha net olduğu dikkat çekmektedir. Bu nitel gözlemler, YOLOv8-L'in nicel değerlendirme metriklerinde elde ettiği daha yüksek mAP@0.5 değerleri ile uyumludur..

Tablo 1: Faster R-CNN Modelinin Sınıf Bazlı Performans Metrikleri

Sınıf (Class)	Precisio(P)	Recall (R)	mAP@50
Kesici Diş	0.965	0.983	0.995
Köpek Dişi	0.973	0.984	0.996
Küçük Azı	0.968	0.986	1.00
Büyük Azı	0.986	0.994	0.997

Tablo 2: YOLOv8-L Modelinin Sınıf Bazlı Performans Metrikleri

Sınıf (Class)	Precisio(P)	Recall (R)	mAP@50
Kesici Diş	0.972	0.952	0.980
Köpek Dişi	0.955	0.969	0.981
Küçük Azı	0.968	0.976	0.988
Büyük Azı	0.977	0.971	0.988

Tablo 3: RT-DETR Modelinin Sınıf Bazlı Performans Metrikleri

Sınıf (Class)	Precisio(P)	Recall (R)	mAP@50
Kesici Diş	0.98	0.97	0.985
Köpek Dişi	0.99	0.98	0.988
Küçük Azı	0.98	0.98	0.982
Büyük Azı	0.98	0.99	0.990

Tablo 1–3'te Faster R-CNN, YOLOv8-L ve RT-DETR modellerinin daimî diş sınıflarına ait sınıf bazlı performans metrikleri sunulmaktadır. Faster R-CNN modeli, tüm sınıflarda yüksek precision ve recall değerleri elde etmiş; özellikle Küçük Azı ve Büyük Azı dişlerinde mAP@0.5 değerlerinin 0.997–1.00 aralığına ulaştığı görülmüştür. Bu sonuçlar, Faster R-CNN'in bounding box tabanlı lokalizasyon ve sınıflandırma görevlerinde yüksek doğruluk sağlayabildiğini göstermektedir.

YOLOv8-L modeli, tüm daimî diş sınıflarında dengeli ve tutarlı bir performans sergilemiştir. mAP@0.5 değerlerinin 0.980 ile 0.988 arasında değişmesi, modelin farklı diş tipleri arasında benzer başarı düzeylerini koruyabildiğini ortaya koymaktadır. Precision ve recall metrikleri incelendiğinde, YOLOv8-L'in özellikle Küçük Azı ve Büyük Azı dişlerinde yüksek tespit doğruluğu sağladığı görülmektedir.

RT-DETR modeli ise sınıflar arasında düşük varyans gösteren istikrarlı bir performans sunmuştur. Kesici, Köpek, Küçük Azı ve Büyük Azı dişlerinde mAP@0.5 değerlerinin 0.982–0.990 aralığında seyrettiği gözlemlenmiştir. Bu durum, Transformer tabanlı mimarinin farklı diş sınıflarında tutarlı tespit ve sınıflandırma başarımı sağlayabildiğini göstermektedir.

Genel olarak değerlendirildiğinde, üç modelin de daimî diş sınıflarında yüksek sınıf bazlı doğruluk elde ettiği; Faster R-CNN'in bazı sınıflarda daha yüksek tepe değerlerine ulaşırken, YOLOv8-L ve RT-DETR modellerinin sınıflar arası daha dengeli performans sergilediği söylenebilir.

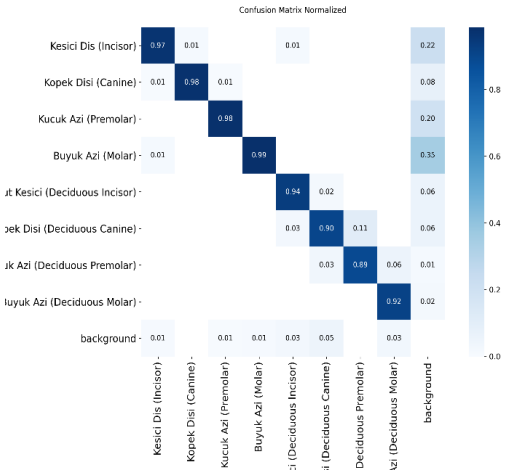

Şekil 10. Her diş sınıfı için sınıflandırma doğruluğunu gösteren RT-DETR normalize edilmiş karışıklık matrisi

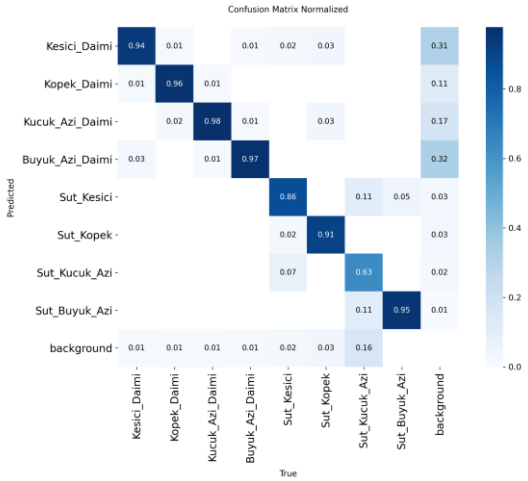

Şekil 11. Her diş sınıfı için sınıflandırma doğruluğunu gösteren YOLOv8-L normalize edilmiş karışıklık matrisi

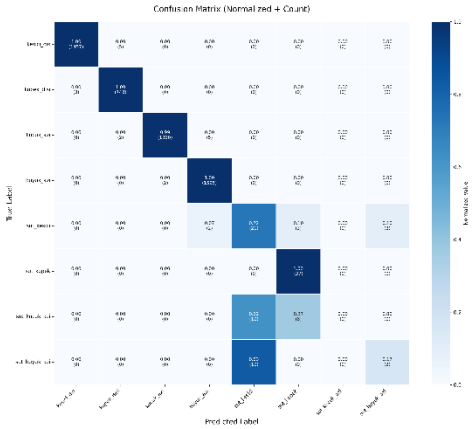

Şekil 12. Her diş sınıfı için sınıflandırma doğruluğunu gösteren Faster R-CNN için normalize edilmiş karışıklık matrisi

Modellerin yalnızca genel doğruluk değerleri değil, daimî ve süt dişi sınıflarındaki davranış farklılıklarını ortaya koymak amacıyla normalize edilmiş karışıklık matrisleri detaylı olarak incelenmiştir (Şekil 10–12). Bu analiz, tablolarla sunulan sınıf bazlı metrikleri tamamlayıcı nitelikte olup, farklı diş gruplarındaki hata eğilimlerini karşılaştırmalı olarak değerlendirmeyi mümkün kılmaktadır.

Daimî diş sınıfları incelendiğinde, üç modelin de Kesici, Köpek, Küçük Azı ve Büyük Azı dişlerinde yüksek doğru sınıflandırma oranlarına ulaştığı görülmektedir. Özellikle Faster R-CNN ve RT-DETR modellerinde daimî diş sınıflarının büyük ölçüde doğru tanımlandığı ve sınıflar arası karışmanın sınırlı kaldığı gözlemlenmiştir. Bu bulgu, tablolarla raporlanan yüksek mAP@0.5 değerleri ile uyumludur ve daimî dişlerin daha belirgin morfolojik özelliklere sahip olmasının tespit sürecini kolaylaştırdığını göstermektedir.

Süt dişi sınıflarında ise modeller arasında daha belirgin performans farklılıkları ortaya çıkmaktadır. Karışıklık matrisleri, süt dişlerinde özellikle anatomik benzerliklerin ve gelişimsel farklılıkların etkisiyle sınıflar arası karışmanın arttığını göstermektedir. Süt Köpek Dişi ile Süt Kesici Diş gibi morfolojik olarak birbirine yakın sınıflar arasında, üç modelde de sınırlı düzeyde yanlış sınıflandırmalar gözlemlenmiştir. Bu durum, süt dişlerinin kök rezorpsiyonu, daha düşük kontrast ve daha küçük boyutlara sahip olması gibi radyografik faktörlerle ilişkilendirilebilir.

RT-DETR modeli, süt dişi sınıflarında görece daha dengeli bir hata dağılımı sergilemiş ve bazı zorlayıcı örneklerde sınıf tutarlılığını koruyabilmiştir. YOLOv8-L modelinde süt dişlerinin büyük bir kısmı doğru biçimde tespit edilmekle birlikte, özellikle arka bölgelerde yer alan süt azı dişlerinde sınırlı sayıda yanlış pozitif ve yanlış negatif örnekler oluşmuştur. Faster R-CNN modelinde ise süt dişi sınıflarında hata dağılımının daha değişken olduğu ve arka plan ile karışmanın daha belirgin hale gelebildiği gözlemlenmiştir.

Genel olarak değerlendirildiğinde, daimî diş sınıflarında üç model de yüksek ve tutarlı bir sınıflandırma başarımı sergilerken, süt dişi sınıflarında veri dengesizliği ve morfolojik belirsizliklere bağlı olarak performans düşüşleri meydana gelmiştir. Bu bulgular, sınıf bazlı performans tablolarında daimî dişler için gözlenen yüksek doğruluk değerlerinin, karışıklık matrisleri ile görsel olarak da desteklendiğini; süt dişlerinde ise modellerin ayırt edicilik kapasitesinin daha fazla zorlandığını ortaya koymaktadır. Buna rağmen, elde edilen sonuçlar süt dişlerinin tespiti açısından klinik olarak kabul edilebilir bir doğruluk düzeyine işaret etmektedir.

V. Tartışma ve Sonuç

Bu çalışmada, panoramik diş röntgenlerinde diş tespiti ve sınıflandırma problemleri; YOLOv8-L, RT-DETR ve Faster R-CNN tabanlı derin öğrenme mimarileri kullanılarak karşılaştırmalı olarak incelenmiştir. 968 panoramik radyografi üzerinde gerçekleştirilen deneyler, farklı model mimarilerinin hem sınıf bazlı doğruluk hem de genel tespit başarımı açısından ayırt edici özellikler sergilediğini ortaya koymuştur.

Elde edilen sonuçlar, literatürde raporlanan benzer çalışmalarla karşılaştırıldığında (Tablo 4), önerilen modellerin güncel mimariler sayesinde daha yüksek başarı oranlarına ulaştığını göstermektedir. Jader ve ark. tarafından Mask R-CNN kullanılarak elde edilen %88.0'lik başarı oranı ile Chen ve ark.'nın Faster R-CNN tabanlı %89.0'lık sonucu dikkate alındığında, bu çalışmada YOLOv8-L modeli ile ulaşılan %94.6 genel mAP@0.5 değeri önemli bir iyileşmeye işaret etmektedir.

Sınıf bazlı değerlendirmelerde, Faster R-CNN modelinin özellikle daimî diş sınıflarında yüksek tepe doğruluk değerlerine ulaşabildiği; ancak süt dişi sınıflarında gözlemlenen belirgin performans düşüşlerinin genel mAP@0.5 değerini aşağı çektiği görülmüştür. Bu durum, Faster R-CNN'in bazı sınıflarda güçlü sonuçlar üretmesine rağmen, tüm sınıflar birlikte değerlendirildiğinde YOLOv8-L ve RT-DETR modellerinin gerisinde kalmasına neden olmuştur.

RT-DETR modeli, Transformer tabanlı yapısının etkisiyle sınıflar arasında daha dengeli ve istikrarlı bir performans sergilemiş; buna karşın genel mAP@0.5 metriğinde YOLOv8-L'in gerisinde kalmıştır. YOLOv8-L modeli ise hem sınıf bazlı metriklerde dengeli sonuçlar üretmiş hem de süt ve daimî dişler birlikte değerlendirildiğinde en yüksek genel tespit başarımına ulaşmıştır.

Karışıklık matrisleri ve örnek tahmin görselleri birlikte incelendiğinde, üç modelin de dişlerin birbirine yakın olduğu (crowding) veya karma dişlenme dönemine ait zorlayıcı senaryolarda genel olarak başarılı tespitler gerçekleştirebildiği görülmüştür. Bununla birlikte, süt dişi sınıflarında veri dengesizliği ve morfolojik belirsizlikler nedeniyle tüm modellerde sınırlı performans düşüşleri gözlemlenmiştir. Bu durum, süt dişlerinin radyografik olarak daha silik görünmesi ve anatomik olarak birbirine daha benzer yapılar sergilemesiyle ilişkilendirilebilir.

Genel değerlendirme yapıldığında, Faster R-CNN'in bazı sınıflarda yüksek doğruluk potansiyeline sahip olduğu, RT-DETR'in sınıflar arası istikrarlı bir davranış sergilediği ve YOLOv8-L'in ise tüm sınıflar dikkate alındığında en dengeli ve en yüksek genel performansı sunduğu söylenebilir. Bu sonuçlar, YOLOv8-L modelinin klinik uygulamalarda gerçek zamanlı kullanım ve genel tespit güvenilirliği açısından daha uygun bir aday olduğunu göstermektedir.

Gelecek çalışmalarda, veri setinin farklı panoramik cihazlardan elde edilen görüntülerle genişletilmesi, süt dişi sınıflarının dengelenmesi ve modellerin gerçek zamanlı klinik entegrasyonunun değerlendirilmesi hedeflenmektedir.

Tablo 4. Literatürdeki benzer çalışmalar ile önerilen yöntemlerin performans karşılaştırması

Yazar	Yöntem	Başarı
Jader ve ark. [2]	Mask R-CNN	**%88.0**
Chen ve ark. [5]	Faster R-CNN	**%89.0**
Tuzoff ve ark. [3]	CNN	**%90.2**
Bu Çalışma	YOLOv8-L	**%94.6**
Bu Çalışma	Faster R-CNN	**%77.95**

Yazar	Yöntem	Başarı
Bu Çalışma	RT-DETR	**%92.1**

VI. KAYNAKÇA

[1] *K. T. Temur, A. Soğukpınar ve Ö. Hatipoğlu, "Türkiye'de Çocuk Diş Hekimlerinin Konik Işınlı Bilgisayarlı Tomografi Kullanımına Yaklaşımı," Atatürk Üniversitesi Diş Hekimliği Fakültesi Dergisi, 2020.*

https://dergipark.org.tr/tr/pub/ataunidfd/article/706776

[2] *G. Jader, J. Fontineli, M. Ruiz, K. Abdalla, M. Pithon, and L. Oliveira, "Deep learning for automatic tooth segmentation and identification in panoramic images," Computers in Biology and Medicine, vol. 103, pp. 184–192, 2018.*

https://doi.org/10.1016/j.compbiomed.2018.10.025

[3] *D.V. Tuzoff et al., "Tooth detection and numbering on panoramic radiographs using convolutional neural networks," Dentomaxillofacial Radiology, vol. 48, no. 4, p. 20180051, 2019.*

https://doi.org/10.1259/dmfr.20180051

[4] *H. Tercanlı Alkış ve S. Günen Yılmaz, "Güneyli Türk Bireylerde Süpernümere Dişlerin Radyografik Özellikleri," Atatürk Üniversitesi Diş Hekimliği Fakültesi Dergisi, cilt 29, no. 1, ss. 55-60, 2019.*

https://www.google.com/search?q=https://doi.org/10.17567/ataunidfd.522702

[5] *H. Chen, K. Zhang, P. Lyu, H. Li, L. Zhang, J. Wu, and C. H. Lee, "A deep learning approach to automatic teeth detection and numbering based on object detection in dental periapical films," Scientific Reports, vol. 9, no. 1, p. 3840, 2019.*

https://doi.org/10.1038/s41598-019-40414-y