Tolosa-Hunt症候群

Tolosa-Hunt Syndrome (THS)

— 有痛性眼筋麻痺の鑑別と治療 —

医知創造ラボ　今村久司

ICHD-3診断基準・最新レビューに基づく

症例提示

Case

55歳 男性

【主訴】左眼の奥の激しい痛み、物が二重に見える

【現病歴】3日前から左眼窩後方に刺すような痛みが出現。

翌日から複視を自覚し、左眼瞼下垂も出現。

【既往歴】特記事項なし 【服薬歴】なし

【神経所見】左CN III麻痺（眼瞼下垂、瞳孔散大、上下内転制限）

左CN VI麻痺（外転制限）、左V1領域の感覚低下

この症例、どう考える？

有痛性眼筋麻痺(Painful Ophthalmoplegia)とは

定義

眼窩部・眼窩周囲の疼痛 ＋ 同側の眼球運動障害(CN III, IV, VI 麻痺)を呈する症候群

主な原因疾患

炎症性	腫瘍性	血管性	感染性
Tolosa-Hunt症候群 サルコイドーシス IgG4関連疾患	髄膜腫 リンパ腫 転移性腫瘍	動脈瘤 CCF 海綿静脈洞血栓	真菌症 帯状疱疹 梅毒

海綿静脈洞の解剖 — なぜ複数の脳神経が障害されるのか

海綿静脈洞の断面構造

外側壁

- CN III（動眼神経）
- CN IV（滑車神経）
- V1（眼神経）
- V2（上顎神経）

洞内

- 内頸動脈
- CN VI

臨床的意義

- 狭い空間に多数の脳神経が密集
- 炎症・腫瘍で複数の神経が同時障害
- CN III + VI + V1 の複合障害
  → 海綿静脈洞病変を強く示唆
- 交感神経叢も通過
  → Horner症候群を合併しうる
- 上眼窩裂・眼窩先端部に連続
  → 病変の進展範囲で症状が変化

Tolosa-Hunt症候群の病態生理

定義

海綿静脈洞・上眼窩裂・眼窩先端部における原因不明の肉芽腫性炎症により、
片側性の眼窩痛と眼筋麻痺を呈する疾患（1954年 Tolosa、1961年 Hunt ら報告）

病理組織学的特徴

1. 線維芽細胞の増殖
2. リンパ球・形質細胞の浸潤
3. 肉芽腫性変化（類上皮細胞・巨細胞）
4. 硬膜の肥厚

疫学 — 極めて稀な疾患

1/100万

年間発症率

41歳

平均発症年齢

1 : 1

男女比（性差なし）

~5%

両側性の割合

疫学的特徴

- あらゆる年齢で発症するが、小児では稀
- 人種差・地域差なし（世界中で報告あり）
- 若年患者では再発頻度が高い傾向
- 40～50% が再発を経験する

臨床症状 — 疼痛 → 眼筋麻痺

疼痛の特徴

- 部位：眼窩周囲・眼窩後方
- 性質：鋭い・刺すような・えぐるような
- 前頭部・側頭部に放散
- 眼筋麻痺に最大30日先行

時間経過

眼窩痛 → **眼筋麻痺**（2週間以内）

未治療で最大8週間持続

自然寛解もあり得る

障害される神経と頻度

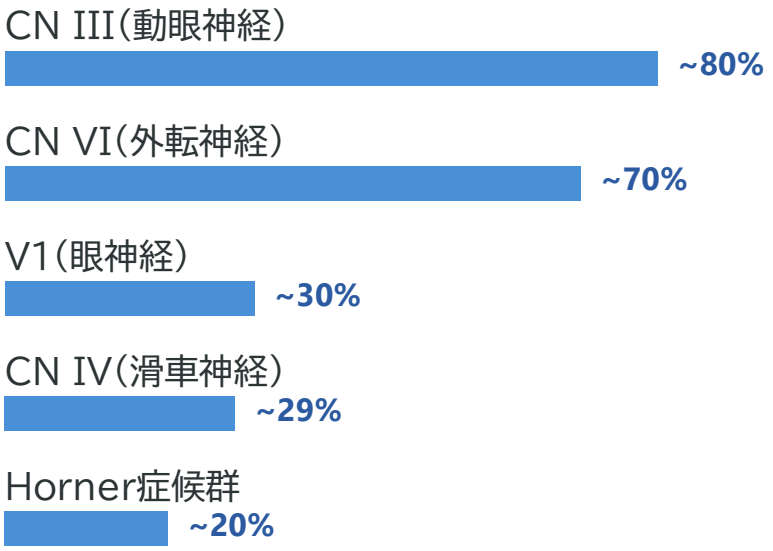

ICHD-3 診断基準

基準	内容
A	片側性の頭痛（同側の眉部・眼周囲に局在）
B-1	頭痛と同側のCN III, IV, VI のうち1つ以上の麻痺
B-2	MRI または生検で海綿静脈洞・上眼窩裂・眼窩の 肉芽腫性炎症を証明
C	頭痛が麻痺に2週間以内に先行、または同時に発症
D	他の疾患では説明できない（除外診断）

注意

旧基準（ICHD-2）の「ステロイド反応性」は ICHD-3 で除外された
→ リンパ腫やサルコイドーシスもステロイドに反応するため

MRI所見のポイント

典型的なMRI所見

T1	等信号の軟部組織腫瘤
T2	等信号～低信号
Gd	著明な増強効果（最重要）

- 海綿静脈洞外側壁の肥厚・外方膨隆
- 眼窩先端部への進展
- 内頸動脈の分節的狭窄

MRIの限界

18～57%

で正常MRI

- 3T MRIでも1mm未満の病変は検出困難
- 所見は非特異的（リンパ腫・髄膜腫と類似）
- Gd造影は必須（造影なしでは見逃す）
- 薄スライス冠状断が有用

鑑別診断 — 除外すべき疾患群

腫瘍性

髄膜腫 / リンパ腫
転移性腫瘍 / 下垂体腫瘍
頭蓋底腫瘍

血管性

脳動脈瘤(ICA-Pcom)
CCF(頸動脈海綿静脈洞瘻)
海綿静脈洞血栓症
頸動脈解離

感染性

真菌症(ムコール・アスペルギルス)
結核性髄膜炎 / 帯状疱疹
梅毒 / ライム病

炎症性・自己免疫

サルコイドーシス / IgG4関連疾患
肥厚性硬膜炎
ANCA関連血管炎 / SLE / PAN

鑑別のRed Flags — 見逃してはならないサイン

急速進行＋免疫不全	→ 真菌感染（ムコール症）	緊急CT/MRI
CN III麻痺＋瞳孔散大	→ 動脈瘤による圧迫	緊急MRA/CTA
発熱＋両側性進展	→ 海綿静脈洞血栓症	造影CT/MRV
ステロイド後に再増悪	→ 悪性リンパ腫	生検・PET-CT
進行性の視力低下	→ 眼窩先端部の腫瘍	眼科コンサルト

THSは除外診断 → これらを系統的に否定してから診断する

検査アプローチ

必須検査

画像

- 頭部MRI(Gd造影)
- MRA / CTA

血液

- CBC、ESR、CRP
- 血糖 / HbA1c
- 甲状腺機能
- ACE、IgG4
- ANA、ANCA
- RPR / TPHA

状況に応じた追加検査

髄液検査 *感染・炎症疑い*

細胞数、蛋白、糖、培養、細胞診

胸部CT *サルコイドーシス疑い*

BHL、肺病変

PET-CT *悪性腫瘍疑い*

全身検索

生検 *確定診断の最終手段*

海綿静脈洞生検(リスク大)

その他の重要な鑑別疾患

糖尿病性眼筋麻痺	CN III単独(瞳孔温存が多い)またはCN VI単独 疼痛は軽度～中等度、数週で自然改善
眼筋麻痺性片頭痛（RPON）	反復する片頭痛の既往、若年発症 MRIでCN III造影効果
甲状腺眼症	外眼筋肥大・眼球突出 甲状腺機能異常(バセドウ病)
眼窩偽腫瘍	眼窩内軟部組織腫瘤、眼球突出 THS類似だが海綿静脈洞外の病変

治療 — ステロイドが第一選択

第一選択：副腎皮質ステロイド

項目	内容
初期用量	PSL 0.5～1.0 mg/kg/日
疼痛改善	24～72時間以内
神経回復	2～8週間かけて改善
漸減	数週～数ヶ月かけて漸減

72時間で疼痛改善なし → 診断再考！

※ステロイド反応 ≠ THS確定
（リンパ腫・サルコイドーシスも反応）

治療経過イメージ

1. **Day 1**
   PSL開始
2. **Day 1-3**
   疼痛改善
3. **Week 2-8**
   神経障害改善
4. **数ヶ月**
   漸減～中止

難治例・ステロイド依存例の治療

ステロイド減量で再燃、またはステロイド禁忌の場合

免疫抑制薬	免疫抑制薬	免疫抑制薬
アザチオプリン	**メトトレキサート**	**ミコフェノール酸モフェチル**
従来から使用	低用量で使用	比較的新しい選択肢

カルシニューリン阻害薬	TNF阻害薬	最終手段
シクロスポリン	**インフリキシマブ/アダリムマブ**	**放射線療法**
腎毒性に注意	難治例に有効との報告あり	症例報告レベル

予後と再発 — 油断は禁物

予後

- ✓ 基本的に予後良好(self-limiting)
- ✓ ステロイド治療後の残存神経障害は稀
- ✓ 自然寛解もあり(8週間以内)
- ✓ 致死的疾患ではない

再発

40〜50%

が再発を経験

- 同側・対側・両側いずれも
- 若年者で再発頻度が高い

再発時の鉄則

再発のたびに完全な鑑別診断ワークアップを繰り返す
→ THSは除外診断であるため、再発時に腫瘍などが新たに発見される可能性がある

Take Home Message

1. THSは除外診断 — 腫瘍・血管・感染・炎症を系統的に除外
2. ICHD-3 でステロイド反応性は診断基準から除外された
3. MRI正常(18-57%)でもTHSは否定できない
4. ステロイドで24-72時間以内に疼痛改善 → 効かなければ再考
5. 40-50%が再発 → 毎回フルワークアップが必要