健 康 体 检 报 告

MEDICAL EXAMINATION REPORT

淄博天瑞体检中心

1021388931

会 员 号：220410169
姓　　名：盛玲玲
性　　别：女　年龄：61
联系电话：13355210275
所属部门：
体检日期：2025/9/25 8:38:59
体检类别：天瑞体检(2025结节管理)
员 工 号：
身份证号：

前　　言

尊敬的客户：

您好！感谢您光临淄博天瑞健康体检中心！健康体检的目的在于及时了解您自身的健康状况，现将您的体检结果报告如下，请您详阅，如果您对体检结果有异议，请于一周内到本中心查询或致电体检中心（0533- 7991032/ 7992282），我们将有专家为您答疑解惑。为了您的健康，我们建议您每年进行一次系统体检。欢迎您再次光临淄博天瑞健康体检中心！

体检时间：03月1日至11月30日　7:00—11:00
12 月1日至2月28日　7:30—11:30

报告领取：上午10:00—下午16:00

健康热线：0533-7997555

报告查询：0533-7991038

报告解读：0533-7991032

客服咨询：0533-7992282

体检汇总

1、甲状腺彩超： 甲状腺结节，建议复查

2、乳腺彩超： 双侧乳腺轻度增生，建议定期复查

3、腋窝彩超： 左侧腋窝淋巴结可见

4、淋巴结彩超： 未见明显异常

5、血常规： 嗜酸细胞百分比偏低

6、生化检验： 未见异常

7、肿瘤检测： 未见异常

8、甲功检测： 未见异常

体检结论及健康建议

体检所见：

甲状腺彩超:甲状腺结节，建议复查

乳腺彩超:双侧乳腺轻度增生，建议定期复查

腋窝彩超:左侧腋窝淋巴结可见

血常规:嗜酸细胞百分比偏低

专家建议与指导：

【1】甲状腺结节
【建议】甲状腺结节是甲状腺内的肿块，是临床常见的病症，是多种病因引起。临床上有多种甲状腺疾病，如甲状腺退行性变、炎症、自身免疫以及新生物等都可以表现为结节。甲状腺结节可以单发，也可以多发，多发结节比单发结节的发病率高，但单发结节甲状腺癌的发生率较高。定期复查。 必要时到上一级医院进一步检查。

【2】双侧乳腺轻度增生
【建议】定期复查

【3】左侧腋窝淋巴结可见
【建议】定期复查

主检医师：

体检单位（签章）

2025年9月26日

·甲状腺彩超		检查医师: 王玲玲
检查项目	**检查结果**	**检查单位**
甲状腺	甲状腺大小、形态正常，包膜光整，于左侧叶可探及两个混合回声结节，大者约3×3×3mm，边界清，形态规整。余实质回声尚均匀。	
科室小结：	甲状腺结节，建议复查	

·乳腺彩超		检查医师: 王玲玲
检查项目	**检查结果**	**检查单位**
乳腺	双侧乳腺脂肪层、腺体层层次尚分明，腺体层不均匀增厚，示有轻度增生腺体样回声，未见明显结节及液性暗区，乳腺导管不宽。	
科室小结：	双侧乳腺轻度增生，建议定期复查	

·腋窝彩超		检查医师: 王玲玲
检查项目	**检查结果**	**检查单位**
腋窝彩超	左侧腋窝探及淋巴结回声，范围约8×3mm。右侧腋窝未探及明显肿大淋巴结回声。	
科室小结：	左侧腋窝淋巴结可见	

·淋巴结彩超		检查医师: 王玲玲
检查项目	**检查结果**	**检查单位**
颌下淋巴结	未见明显异常淋巴结回声。	
科室小结：	未见明显异常	

质评合格 省内参考

· 血常规

检验者: 审核者:

检查项目	测量结果	标志	参考下限	参考上限	单位
白细胞	4.78		3.5	9.5	10^9/L
中性粒细胞百分比	46.5		40	75	%
淋巴细胞白分比	47.0		20	50	%
单核细胞百分比	5.7		3	10	%
嗜酸细胞白分比	0.3	↓	0.4	8	%
嗜碱细胞百分比	0.5		0	1	%
中性粒细胞绝对值	2.23		1.4	7.2	10^9/L
淋巴细胞绝对值	2.25		0.7	4.8	10^9/L
单核细胞绝对值	0.27		0.1	1	10^9/L
嗜酸细胞绝对值	0.01		0	0.8	10^9/L
嗜碱细胞绝对值	0.02		0	0.1	10^9/L
异常淋巴细胞数目	0.01		0	0.2	10^9/L
异常淋巴细胞百分比	0.2		0	2	%
巨大未成熟细胞数目	0.00		0	0.2	10^9/L
巨大未成熟细胞百分比	0.0		0	2.5	%
血红蛋白	138		115	150	g/L
红细胞	4.79		3.8	5.1	10^12/L
红细胞压积	41.7		35	45	%
红细胞平均体积	87.1		80	100	fL
平均血红蛋白含量	28.9		27	34	pg
平均血红蛋白浓度	331		317	360	g/L
红细胞变异系数	13.1		11	16	%
分布宽度标准差	41.2		35	56	fL
血小板	219		115	350	10^9/L
血小板平均体积	7.3		6.5	12	fL
血小板分布宽度	8.9		8	18	fL
血小板压积	0.159		0.108	0.35	%
科室小结：	嗜酸细胞百分比偏低				

质评合格 省内参考

· 生化检验

检验者: 审核者:

检查项目	测量结果	标志	参考下限	参考上限	单位
肌酐	46.59		44	123	umol/L
谷丙转氨酶	11.76		0	40	U/L
谷草转氨酶	15.48		0	38	U/L
r-谷氨酰转肽酶(GGT)	18.40		7	50	U/L
尿素	6.15		1.7	8.3	mmol/L
尿酸	228.96		140	357	umol/L

科室小结：	未见异常

国家室间质评

· 肿瘤检测 检验者: 审核者:

检查项目	测量结果	标志	参考下限	参考上限	单位
甲胎蛋白	1.60		0	13.4	ng/ml
神经元特异性烯醇化酶	7.91		0	16.3	ng/ml
糖类抗原125	2.57		0	35	U/mL
癌胚抗原	1.96		0	5	ng/ml
CA153	4.77		0	31.3	U/mL
角蛋白抗原21-1（CYF-21-1）	1.80		0	3.3	ng/ml
SCC	<1.00		0	1.7	ng/ml
总β亚单位人绒毛膜促性腺激素	3.17		0	5.3	mIU/ml
科室小结：	未见异常				

国家室间质评

· 甲功检测 检验者: 审核者:

检查项目	测量结果	标志	参考下限	参考上限	单位
三碘甲状腺原氨酸	2.48		0.98	2.99	nmol/L
甲状腺素	131.84		57.1	178.5	nmol/L
抗甲状腺球蛋白抗体(TGAB)	<2.000		0	5	IU/mL
抗甲状腺过氧化物酶抗体	<0.200		0	10	IU/ML
游离三碘甲状腺原氨酸(FT3)	3.83		3.32	7.62	pmol/L
游离甲状腺素（FT4）	14.61		8.8	23.6	pmol/L
促甲状腺激素（TSH）	2.82		0.45	5.32	μIU/mL
科室小结：	未见异常				

【放弃项目】

【胸部CT（带云胶片）】

既往体检结果对照

科室名称	2023/2/5	2024/3/5	2025/3/30
C13	DOB值≥4.0 阳性	未检	DOB值≥4.0 阳性
艾滋病检测	未检	未见异常	未见异常
丙肝检测	未检	未见异常	未见异常
动脉弹性测试	动脉血管弹性正常	动脉血管弹性正常	未检
耳鼻咽喉科	未检	未见明显异常	未见明显异常
放射科	颈椎生理曲度消失、变直	未检	未检
腹部彩超	肝胆胰脾双肾声像图未见明显异常	轻度脂肪肝	餐后胆囊
骨密度	正常骨密度范围	正常骨密度范围	骨量正常
冠状动脉钙化积分检测	详见CT诊断报告单	未检	未检
甲功检测	抗甲状腺球蛋白抗体(TGAB)偏高	未见异常	未见异常
甲状腺彩超	甲状腺结节，建议复查	甲状腺结节，建议复查	甲状腺结节，建议复查
经颅多普勒	大脑中动脉血流速度减慢。	经颅多普勒检查未见明显异常	大脑中动脉血流速度减慢
颈总动脉彩超	未见明显异常	双侧颈动脉粥样硬化（轻度）	未见明显异常
淋巴结彩超	左侧颈部淋巴结增大	未检	未检
梅毒检测	未检	未见异常	未见异常
人工智能视网膜影像风险评估	未检	详见报告单	详见报告单
乳腺彩超	乳腺超声未见明显异常	双侧乳腺增生，建议复查	双侧乳腺轻度增生，建议定期复查
肾病早期筛查	未检	未见异常	未见异常
生化检验	未见明显异常	总胆固醇偏高	未见异常
数字肝超	未检	详见报告单	未检
双肺CT	双肺CT平扫：肺内纤维灶 主动脉弓壁钙化影 胸椎退行性变	双肺结节灶，建议随诊复查。 主动脉弓钙化灶。	右肺小结节灶，建议随诊复查； 主动脉弓及冠状动脉钙化灶。
碳14	未检	幽门螺杆菌检测（呼气试验）阳性	未检
微量元素	详情见化验结果报告单	详情见化验结果报告单	详情请见检验结果报告单

科室名称	2025/9/25
C13	未检
艾滋病检测	未检
丙肝检测	未检
动脉弹性测试	未检
耳鼻咽喉科	未检
放射科	未检
腹部彩超	未检
骨密度	未检
冠状动脉钙化积分检测	未检
甲功检测	未见异常
甲状腺彩超	甲状腺结节，建议复查
经颅多普勒	未检
颈总动脉彩超	未检
淋巴结彩超	未见明显异常
梅毒检测	未检
人工智能视网膜影像风险评估	未检
乳腺彩超	双侧乳腺轻度增生，建议定期复查
肾病早期筛查	未检
生化检验	未见异常
数字肝超	未检
双肺CT	未检
碳14	未检
微量元素	未检

科室名称	2023/2/5	2024/3/5	2025/3/30
胃蛋白酶原	建议与解释： 1：PGI≥70ng / ml或者PGI / PGII比值 > 3：胃部正常或良性疾病改变； 2：PGI < 70ng / ml并且PGI / PGII比值 < 3：阳性（+），轻度萎缩； 3：PGI < 50ng / ml并且PGI / PGII比值 < 3：中度阳性（++），中度萎缩； 4：PGI < 30ng / ml并且PGI / PGII比值 < 2：强阳性（+++），高度萎缩。	建议与解释： 1.胃部正常或良性疾病改变:PGI≥70ng / ml或者PGI / PGII比值 > 3； 2.阳性（+），轻度萎缩：PGI < 70ng / ml并且PGI / PGII比值 < 3； 3.中度阳性（++），中度萎缩：PGI < 50ng / ml并且PGI / PGII比值 < 3； 4.强阳性（+++），高度萎缩：PGI < 30ng / ml并且PGI / PGII比值 < 2。	建议与解释： 1.胃部正常或良性疾病改变:PGI≥70ng/ml或者PGI/PGII比值 > 3； 2.阳性（+），轻度萎缩：PGI<70ng/ml并且PGI/PGII比值 < 3； 3.中度阳性（++），中度萎缩：PGI<50 ng/ml并且PGI/PGII比值 < 3； 4.强阳性（+++），高度萎缩：PGI<30ng/ml并且PGI/PGII比值 < 2。
心电图	正常范围心电图	未检	正常范围心电图
心肌酶	未见明显异常	未见明显异常	未见异常
新冠病毒抗体检测	nCoV-IgG偏高 nCoV-IgM偏高	未检	未检
血常规	未见明显异常	未见明显异常	未见异常
眼科	视力减退原因待查	视力减退原因待查	视力减退原因待查
腋窝彩超	未检	未检	未检
一般检查	体重指数>24	体重指数>24	体重指数>24
乙肝	乙肝表面抗体(HBsAb)阳性 乙肝核心抗体(HBcAb)阳性	乙肝表面抗体(HBsAb)阳性 乙肝核心抗体(HBcAb)阳性	乙肝表面抗体(HBsAb)阳性 乙肝核心抗体(HBcAb)阳性
肿瘤检测	糖类抗原CA72-4偏高	糖类抗原CA72-4偏高	铁蛋白（女）偏高
子宫附件彩超	未检	未检	子宫肌瘤，建议定期复查 绝经后子宫

科室名称	2025/9/25
胃蛋白酶原	未检
心电图	未检
心肌酶	未检
新冠病毒抗体检测	未检
血常规	嗜酸细胞百分比偏低
眼科	未检
腋窝彩超	左侧腋窝淋巴结可见
一般检查	未检
乙肝	未检
肿瘤检测	未见异常
子宫附件彩超	未检

甲状腺彩超

体检条码：1021388931 姓名：盛玲玲 性别： 女 年龄：61

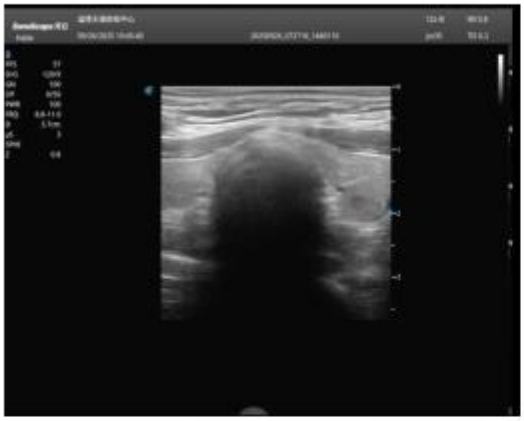
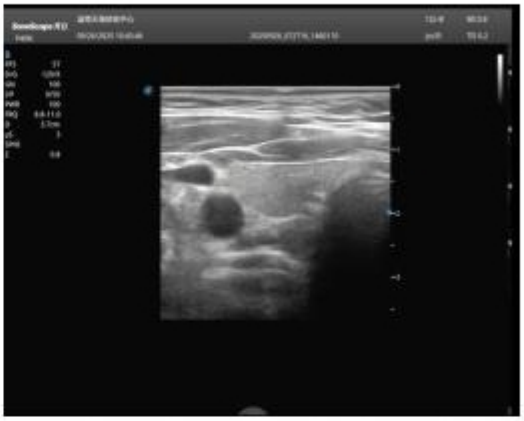

超声所见：

甲状腺大小、形态正常，包膜光整，于左侧叶可探及两个混合回声结节，大者约3×3×3mm，边界清，形态规整。余实质回声尚均匀。

超声提示：

甲状腺结节，建议复查

乳腺彩超

体检条码：1021388931　　姓名：盛玲玲　　性别：女　　年龄：61

超声所见：

双侧乳腺脂肪层、腺体层层次尚分明，腺体层不均匀增厚，示有轻度增生腺体样回声，未见明显结节及液性暗区，乳腺导管不宽。

超声提示：

双侧乳腺轻度增生，建议定期复查

腋窝彩超

体检条码：1021388931　　姓名：盛玲玲　　性别：女　　年龄：61

超声所见：

左侧腋窝探及淋巴结回声，范围约8×3mm。右侧腋窝未探及明显肿大淋巴结回声。

超声提示：

左侧腋窝淋巴结可见

淋巴结彩超

体检条码：1021388931 姓名：盛玲玲 性别： 女 年龄：61

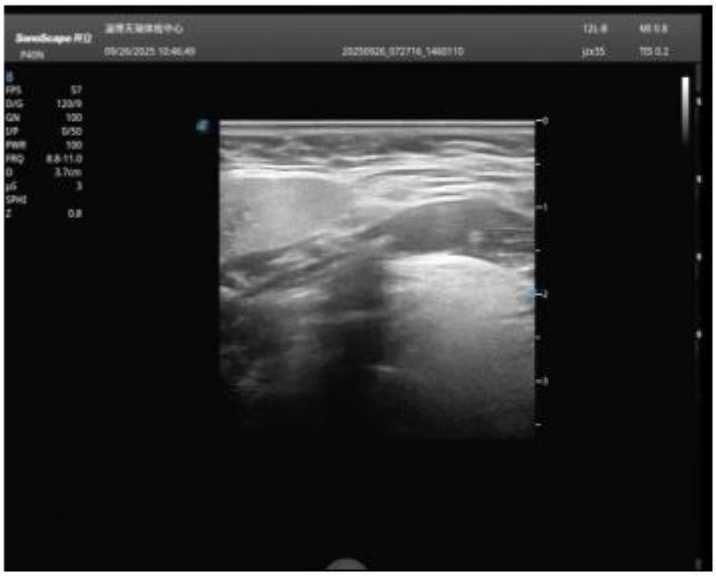

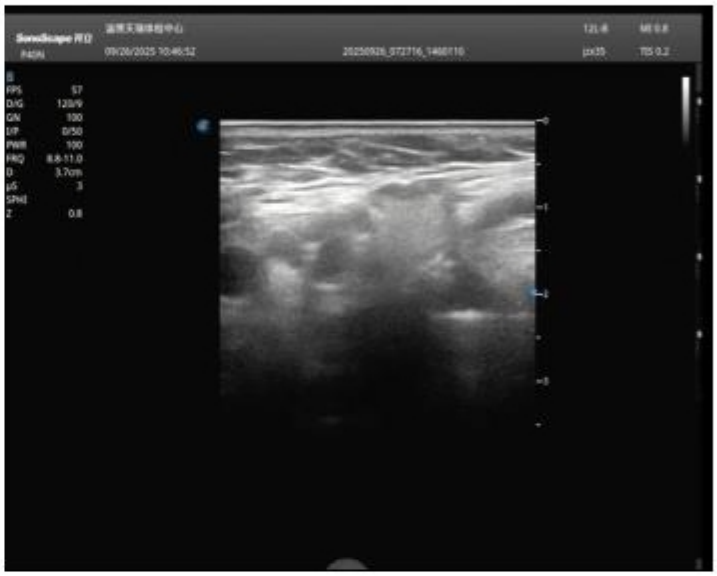

超声所见：

未见明显异常淋巴结回声。

超声提示：

未见明显异常