Radiographies

Dr.KHERBA_N

Fractures → Attelles / Plâtres

- Clavicule → Attelle en 8
- AB/Coude/Bras/Poignet → Attelle en BABP
- Poignet et Os du carpe → Attelle Manchette
- Cheville/Tendon d'Achille/Entorse → Attelle jambière poster
- Fémur/Genoux/Jambe/Cheville → Cruropedieuse
- Mains → Attelle en gant
- Pieds → Attelle en botte
- Doigts 4/5 → Attelle en gouttière

Tableau des Fractures et leurs Attelles/Plâtres

Type de Fracture	Nom de l'Attelle/Plâtre
Fracture de la clavicule	Attelle en '8' (bandage en 8)
Fracture de l'humérus proximal	Écharpe (écharpe de soutien simple)
Fracture diaphysaire de l'humérus	Attelle humérale fonctionnelle (attelle de Sarmiento)
Fracture du coude	Attelle brachio-antébrachiale (position de flexion du coude)
Fracture de l'avant-bras	Plâtre brachio-antébrachial
Fracture du poignet (Colles)	Plâtre antébrachial
Fracture des métacarpiens	Attelle palmaire ou position intrinsèque ('position d'écriture')
Fracture du bassin	Pas d'attelle spécifique (mobilisation adaptée)
Fracture de la hanche	Immobilisation temporaire par traction
Fracture du fémur	Traction de Russell ou de Thomas
Fracture de la rotule	Attelle de Zimmer ou genouillère rigide
Fracture du tibia et fibula	Plâtre cruro-pédieux
Fracture de la cheville	Plâtre jambier
Fracture du pied (métatarses)	Botte plâtrée ou attelle de marche

☠️Fracture de tiers inférieur de Radius

◈En motte de beurre◈

▪Fait un profil pour voir s'elle est déplacée ou pas

▪Si c'est non déplacée=> BABP pdt 21j

▪Traitement médical + contrôle après 15j

➡Avis spécialisé

☠️Un enfant de 13ans sans ATCD pathologiques reçoit un coup de marteau par son papa sur le coude.

▪Faut faire un Rx controlatéral pour confirmer la facture

▪Déclaration

➡️Orientation CCI

☠️Un sujet jeune qui présente un traumatisme fermé de sa main

⚠️ **Fracture de M4**

▪Le patient bénéficie une attelle intrinsèque + avis traumato

▪Le traumato dit que le patient ne nécessite pas une attelage, juste un traitement médical

▪Mais en réalité y a un risque de déplacement / Cal vicieux+++ donc :

⇨ Manchette ou Attelle plâtrée jusqu'à une ostéosynthèse

☠ **Fracture de phalange median du 3ème doigt**

- Attelle à l'abaisse langue

Ou orthèse de doigt ou Syndactilisation

→ Orientation orthopédie

☠️Douleur intense suite d’un frappe sur une table

⚠️ **Fracture de 5éme phalange proximale**

✅CAT : syndactilisation

☠Enfant de 4ans, chute de sa hauteur

Douleur au niveau de l’avant bras

⚠ **Fracture des 2Os de AB en Motte de beurre**

▪Attelle BABP

→Avis CCI

Fibrome non ossifiant

Ostéolyse géographique diaphysaire fémorale inférieure excentrée de forme grossièrement ovalaire mesurant approximativement 5 cm à grand axe parallèle à celui de l'os porteur, ayant des contours polycycliques entourée d'une sclérose périphérique à matrice hétérogène par la présence de cloisons réalisant l'aspect en bulles de savon

- Corticale non rompue
- Pas de réaction périoste
- Parties molles respectées

⚠ Processus osseux lentement évolutif d'allure bénin type FNO (fibrome non ossifiant)

- Surveillance Radiologique

Maladie d’Osgood Schalatter

Affection du genou ; c’est une apophysose « ostéochondrose tibiale antérieure » puisqu’il s’agit d’une souffrance de l’insertion basse du tendon rotulien au niveau de la tubérosité tibiale antérieure..

Adolescents de 11_12ans et plus...

Ostéochondrose au point d’insertion de tendon rotulien résultat de sollicitation violente et répétée chez les adolescents, son traitement est le repos, arrêt de l’activité sportive pdt 3mois et privilégie la natation.

✅ CAT :

▪Repos/Surveillance +++

▪Antalgiques

▪Anti-inflammatoires

▪Attelle cruropedieuse pour la phase aiguë qui suit le traumatisme pour limiter les mouvements de flexion (ça nécessite pas un plâtre)

➡️ Orientation vers un orthopédiste (surveillance jusqu'à l'âge de 18 ans..)

☠️Un enfant de 6ans chute de sa propre hauteur

Rx du coude gauche

Palette type 4

✅CAT :

▪Mise en condition de l'enfant

▪Bilan pré-op

▪Examen minutieux neurologique et vasculaire du membre supérieur

▪Immobilisation provisoire par attelle BABP

➡️Évacuation vers EPH pour traitement chirurgicale en urgence

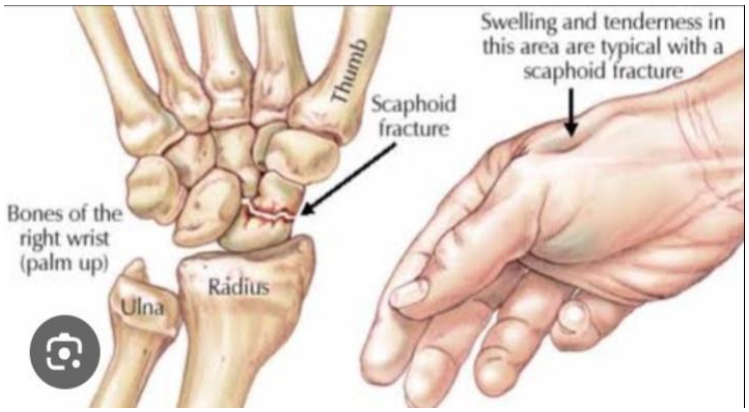

☠️Patient de 38ans diabétique sous insuline consulte pour chute lors d'un match de foot avec point d'impact main gauche

A l'examen tuméfaction au niveau du poignet

⚠️ **Fracture de l'os Scaphoïde**

mal visualisée à la radio

▪Rechercher une impotence fonctionnelle

▪Si le malade est capable de faire un "STOP"

▪Rechercher un comblement de Tabatière anatomique

=> Attelle en Cravate

⚠Tout traumatisme du poignet est une fracture du scaphoïde jusqu'à preuve du contraire

✅ La clinique peut révéler une fracture du scaphoïde mais, infra-radiologique:

▪Immobilise de poignet par une attelle antérieure et on le réévalue dans 15j par un Rx incidence de Schneck

▪Si y a une fracture elle se faire montrer par les phénomènes de résorption périfracturaire

Fracture du scaphoïde négligée = arthrose, instabilité, pseudarthrose du poignet ..

☠️Une patiente consulte pour une chute sa fait une semaine

Douleur au niveau de la face palmaire du pied avec impotence

⚠️ **Fracture de 4ème métatarse**

=> Attelle en botte

▪Interdiction 21j

▪Traitement AINS et antalgique

➡️Contrôle orthopédie

☠️Un patient de 60ans, hypertendu sous traitement, consulte pour des douleurs au niveau de coude gauche depuis 2j

Coude gauche rouge chaud et gonflé, limitation des mouvements de flexion à cause de la douleur et l'œdème

⚠️Rx: une zone dense en regard de l'insertion du tendon tricepital sur l'olécrane

=> **Tendinite calcifiante (Enthesopathies)**

✅ CAT:

▪Repos immobilisation

▪AINS/Antalgiques/Poche de glace/Bondage alcoolisé

▪Échographie

→ Rééducation

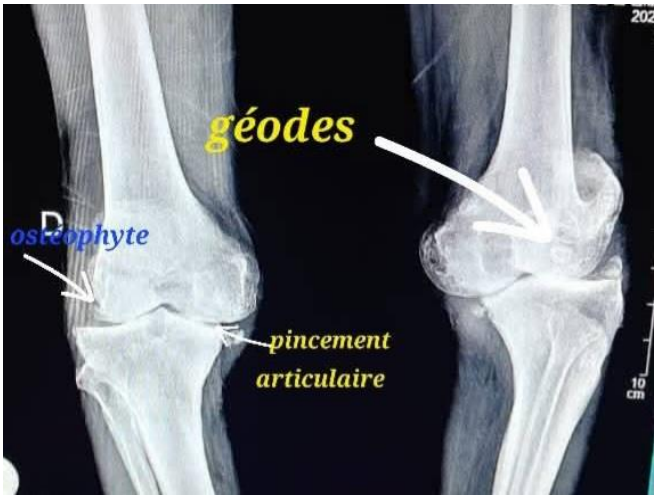
géodes
D
ostéophyte
pincement
articulaire
10
cm

D

☠️Patient de 68ans consulte pour une douleur au niveau de genou gauche

Pas de notion de traumatisme

⚠️ **Gonarthrose**

- Pincement articulaire
- Ostéophyte, c'est-à-dire un surplus d'os autour de l'articulation
- Condensation de l'os sous le cartilage
- Géodes
- Déformation bilatérale en genu-varum
- Gonarthrose bilatérale secondaire à la déformation
- Proposer au début des infiltrations (CTC...)
- Penser à une valgisation correctrice

☠Femme de 50ans sans ATCD

Consulte pour une chute de sa propre hauteur

⚠ **Entorse maligne**

Arrachement osseux du condyle fémoral externe (arrachement ligamentaire entraînant une avulsion osseuse)

=>Plâtre cruropedieux

☠️ Enfant de 3ans, traumatisé

⚠️ **Fracture spiroidale du Tibia**

- Demander un Rx de profil
- Attelle

➡️ Orientation CCI

⚠️ Rectitude du rachis cervical

Une perte de la courbure naturelle de la partie haute de la colonne vertébrale, et c'est l'un des signes de début de l'arthrose cervicale...

✅ CAT:

- Collier cervicale semi rigide
- AINS/IPP
- Relaxant
- Antalgique
- Contrôle après 12j
- Refaire la Rx

☠ Rx :Bec ostéophytique

▪Pincement de l’interligne

⇨ **Gonarthrose**

☠️Un enfant de 6ans

Chute sur le nez

Œdème + épistaxis

Rx : **Fracture des OPN**

☠️Traumatisme du pied, douleur, œdème minime et impossibilité de mettre le pied sur le sol

Rx: **Fracture du cunéiforme médial**

☠️Homme de 56ans, maçon sans ATCD, consulte pour douleur au niveau de l'omoplate droit qui irradie vers la main droite évoluant depuis quelques mois radio

Rx: **Arthrose cervicale**

▪Rectitude cervicale

▪Tassement des 3 dernier vertèbres

▪Perte de l'alignement des vertèbres cervicales..

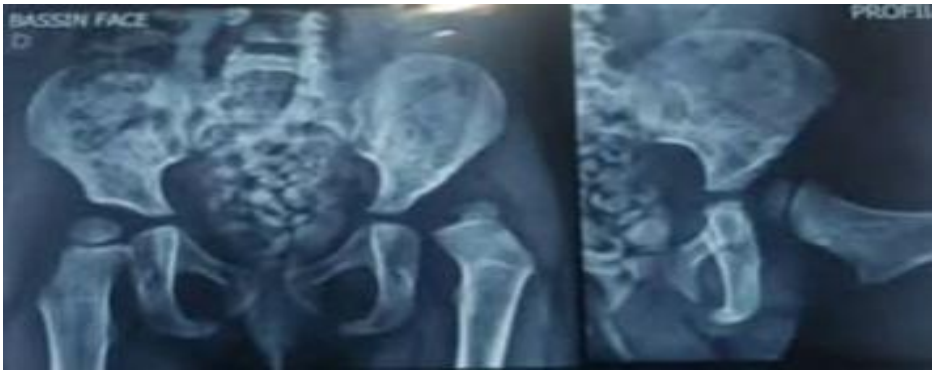

☠ Rx chez un enfant

Rx: **Luxation de la hanche gauche**

avec dysplasie cotyloïdienne

→ Orientation vers un CCI

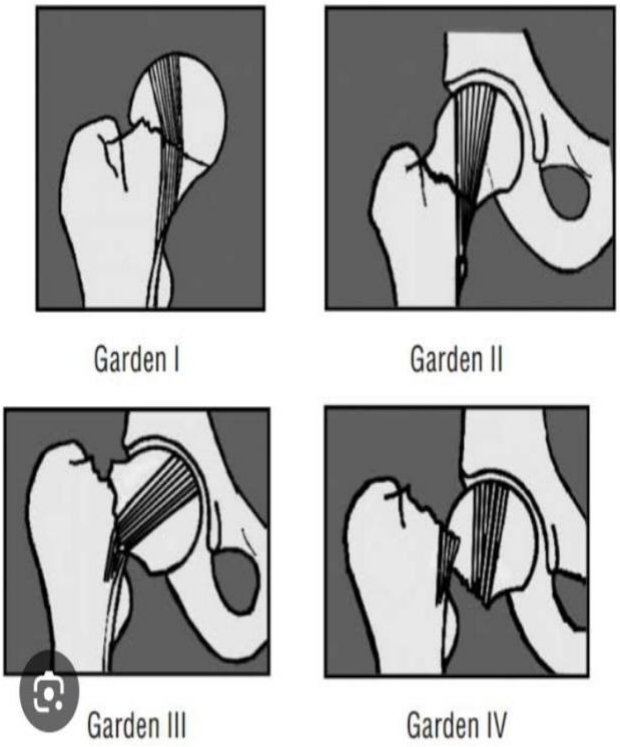

☠️Patiente 80ans hypertendu

Chute de sa propre hauteur

Rx : **Fracture de col fémural FCF**

⇨ Traitement chirurgical « PTH » Prothèse totale de hanche

▪Bilan d'ostéoporose

➡️Avis cardiologie (Échocœur)

Fracture de Poteau colles

☠️ Fracture spiroïdale de 5éme métacarpe

- Dans ce type de Fracture faut un avis orthopédie
- Ça peut nécessite une embrochage (Ostéosynthèse)
- Donc: Immobilisation

➡️ Orientation

Fibrome non ossifiant

- Juste surveillance Radiologique
- Si extension => exérèse

☠️Homme de 55ans qui présente des Lombosciatalgies invalidantes avec notion d'un ancien traumatisme lombaire

Rx: **Discarthropathie dégénérative étagée plus prononcée au niveau de L2L3**

Attitude Scoliotique

✅Traitement antalgique classique mais seule une infiltration pourra faire céder la douleur

▪Demander une TDM à la recherche d'une irritation du nerf sciatique (donc entre L4-S3) car la discopathie L2L3 ne peut pas donner de sciatalgie..

▪Pour différencier de "Tassement vertébral"

▪Il faut que la hauteur vertébrale soit diminuée et qu'elle soit associée à une fracture vertébrale : ce qui n'est pas le cas ici

▪Ici, c'est le disque intervertébral qui est complétement aplati : discarthropathie dégénérative..

10 Main et doigts

Fracture spiroïde diaphysaire d'une phalange ou d'un métacarpien.
Ces fractures sont souvent instables et peuvent s'accompagner d'un raccourcissement significatif. Souvent traitées par une réduction chirurgicale et un brochage interne [4].

☠️Patient de 19 ans

Consultation Après 15 jours malgré il fait un plâtre

Pas de consolidation !!

⚠ C'est pourquoi faut toujours orienter ce type de Fracture vers un orthopédiste (Ostéosynthèse) puisque la plupart sont des Fractures déplacées qui peuvent nécessité un traitement chirurgicale (embrochage)

☠Sujet âgé après une chute

Rx: **Col chirurgical**

▪En fonction de l'âge:

▪Sujet âgé: Bandage en coude au corps pdt 21j et Traitement médicale

▪Sujet jeune: Visage

→ Orientation orthopédie

☠️Un enfant:

Fracture diaphysaire en boit vert des 2 os de l'avant bras à confirmer par une incidence de face

- Si c'est non déplacée: Attelle BABP puis contrôle après 15_21j
- Si c'est déplacée: Immobilisation BABP

→ Orientation CCI (embrochage)

☠️Après accident de la voie publique

Luxation du coude

▪Réduction puis Immobilisation par une attelle plâtré BABP pdt 21j

▪Antalgique

➡️Avis orthopédie

☠️ Fracture en aile du papillon 🦋

⇨ Ostéosynthèse par plaque vissée

⊖ Risque de lésion du nerf radial

▪Attelle avec écharpe

⊡ Évacuation

☠️Fracture au niveau de **4ème phalange proximal.**

⇨ Attelle Zimmer

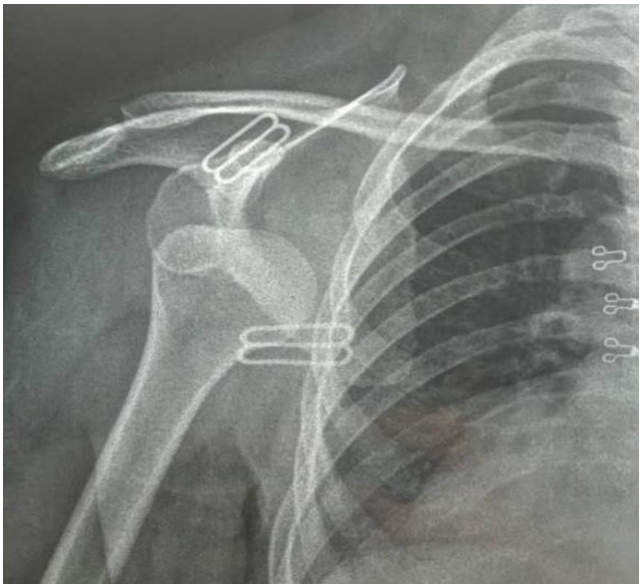

Luxation antérieure scapulo humérale sub_claviculaire

Ou

▪Luxation antéro-interne sous coracoïdienne de l'épaule (forme la plus fréquente des luxation de l'épaule)

✅CAT:

▪Réduction avant 6h

Technique de Kocher (traction→rotation externe→adduction →rotation interne)

⚠ Après la réduction faut un radio de contrôle puisque c'est médico-légale

- Il faut vérifier la sensibilité du moignon de l'épaule pour voir s'il y a une compression du nerf axillaire ou circonflexe

- Immobilisation par un mayo clinique coude au corps type Dujarier pdt 1mois

- Traitement antalgique
- +/_ Échographie des parties molles à faire après 21js pour voir l'atteinte musculaire et tendineuse
- Radio de contrôle

☠Rx : **Fracture du col chirurgical**

- Examen vasculo nerveux
- Attelle directionnelle ou attelle Dujarier
- Antalgiques

→ Orientation orthopédie

☠️Rx:

Douleur du pied chronique sans notion de traumatisme

Rx: **Enthesopathie calcifiante du tendon d'Achille**

▪Traitement symptomatique + RHD (chaussures larges..)

▪Si c'est inflammatoire dont l'origine une maladie inflammatoire rhumatismale (PR/SPA..)

▪Traitement de la maladie est nécessaire

- En général :
- Kinésithérapie physiothérapie
- Mésothérapie
- Infiltration corticoïdes
- Rééducation
- Étirements

☠️Rx:

Fille 10ans, sans ATCD

Chute sur le coude

Rx: **Fracture du l'extrémité supérieur de radius** (col radial) avec angulation > 30° (type 3 selon classification de Judet)

✅CAT:

- Immobilisation provisoire par attelle BABP
- Traitement antalgique (perfusion Perfalgan 500mg)

→ Orientation vers Traumatologie (possibilité de traitement chirurgicale par embrochage percutané)

☠Patient âgé de 70ans d'ATCD de PR

Consulte pour un œdème au niveau du poignet, avec des douleurs modérées,

Pas de troubles sensitivomoteurs

Mécanisme du traumatisme est inconnu

Rx : **Polyarthrite rhumatoïde**

▪Carpite fusion des os du poignet

✅ CAT :

- Traitement symptomatique
- Bilan : CRP/VS
- Rx poignet controlatéral, pied
- TLT

→ Avis Rhumatologie

☠️Fille 8ans, chute sur la main

Point d'impact: petit doigt

Rx: **Luxation métacarpo phalangienne**

✅CAT:

▪Réduction

▪Antalgique

➡️Avis CCI

☠️Impotence fonctionnelle douloureuse et immédiate du pied gauche suite à un traumatisme indirect

Rx : **Fracture de Jones: fracture de la base du 5ème métatarsien**

entre l'articulation et la diaphyse du 5ème métatarsien

✅ CAT:

▪Immobilisation du pied par une attelle plâtrée/résine ou une botte sans appui entre 45_60j

▪Si absence de consolidation lors des radiographies de contrôle à 6 semaines:

➡ Traitement chirurgical

(fixation par une vis insérée depuis la base du 5ème métatarsien à l'intérieur de la cavité osseuse)

☠Taumatisme directe du coude droit

Légère douleur, impotence fonctionnelle modérée.

Rx: pas de fracture ni fissure mais une découverte fortuite de multiples formations nodulaire bien arrondie disséminées au niveau de l'articulation.

y a une notion d'un traumatisme ancien au même endroit

A la palpation: formations non douloureuses, très mobiles de consistance dure comme un os.

Rx: **Chondromatose synoviale**

Probablement post traumatique, bénigne mais récidivante.

- IRM est l’examen clé pour confirmer le diagnostic

→ Avis orthopédie

☠️Douleur au niveau du jonction acromio claviculaire

Rx: **Luxation acromio claviculaire type 2**

✅CAT:

- Antalgique
- Elasto pdt 1sem

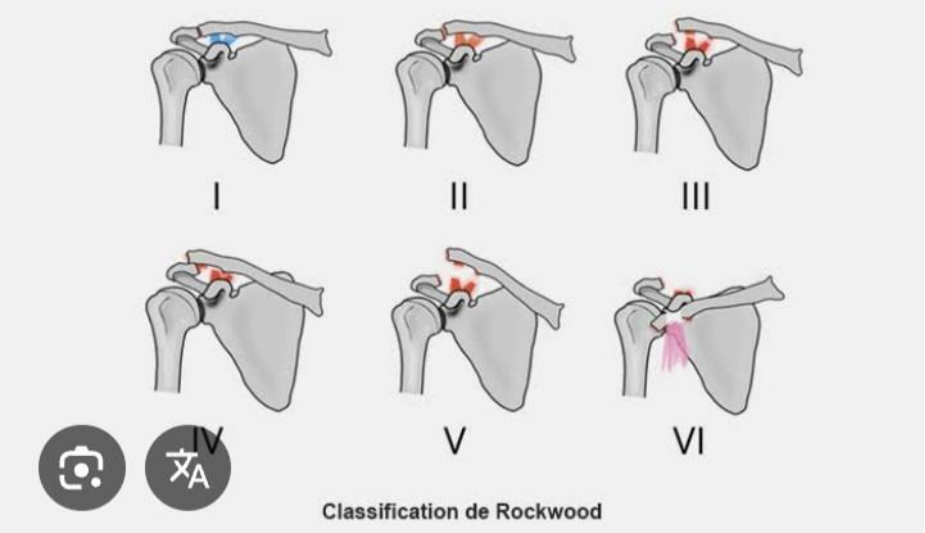

Classification de Rockwood

Stade 1	Etirement du ligament acromio-claviculaire
Stade 2	Déchirure du ligament acromio-claviculaire
Stade 3	Déchirure du ligament acromio-claviculaire et des ligaments coraco-claviculaire
Stade 4	Idem stade 3 Avec luxation postérieure de la clavicule, au travers du muscle trapèze
Stade 5	Idem stade 3 Avec désinsertion des muscles trapèze et deltoïde de la clavicule distale
Stade 6	Idem stade 3 Avec luxation inférieure de la clavicule, sous la coracoïde

Rx: **Fracture en motte de beurre**

✅ CAT:

- Attelle d'immobilisation pdt 14_21j
- Si avant_bras=> BABP
- Antalgique
- Contrôle 21j

☠️Enfant de 5ans

Rx : **Fracture en bois vert de la diaphyse de l'ulna**

✅CAT:

▪Examiner l'innervation et la vascularisation de l'avant bras

▪Chercher et traiter les lésions cutanées si elles existent + ATB (Keforal 50mg/kg/jr)

▪Rx de l'avant bras (Profil) qui inclut les articulations sus et sous jacentes pour confirmer l'absence d'un déplacement

▪Si déplacement (+):

✓ Attelle BABP de transport

✓ Orienter vers CCI pour une éventuelle réduction + suivi à leur niveau

▪Si absence de déplacement :

✓ Attelle BABP

✓ contrôle après une semaine (avec une radio de l'avant bras F+P faite la veille du RDV)

▪Si déplacement : → orienter vers CCI

▪Sinon contrôle après 3 semaines (pour évaluer et décider l'ablation ou la prolongation de la durée jusqu'à 5-6 semaines)

✓Paracétamol

- Fracture de Monteggia: si luxation de la tête radiale associée

☠️Enfant consulte pour une fracture de l'avant bras

Rx: **Fractures diaphysaires déplacées** des 2 os de l’avant-bras à sommet ventral

✅CAT:

▪Examen neurologique minutieux à la recherche d'une lésion du nerf médian ou du nerf radial (mouvements 🖐✊✌️)

- Examen vasculaire (pouls radial+++)
- Si plaie associé (fracture ouvert = Extrême urgences)
- Perfusion Prodaf 500
- Immobilisation provisoire par Attelle BABP → Orientation Traumatologie ou CCI

- Souvent nécessite un traitement chirurgicale par embrochage percutané