CARDIOLOGIE

Dr.KHERBA_N

CARDIOLOGIE

Accident aux AVK

ACFA

Bradycardie sinusale

Dissection aortique

Douleur thoracique

Dyslipidémie

Embolie pulmonaire

Hypotension artérielle

IDM

Insuffisance aortique

OAP

Œdème des membres inférieurs

Pic hypertensif

RAA

SCA sans sus décalage de ST

Syncope

Tachycardie sinusale

Tachycardie supraventriculaire

TVP

Urgences hypertensives

Varices

Accident aux AVK

Clinique :

Syndrome hémorragique

- Bilan :
- TP
- INR
- Rechercher une IH/IR

- Arrêt de Sintrom
- Traitement par Vit K 1amp ½.5/5mg en per Os
- Si hémorragies grave + INR>10 : 10mg

+ Perfusion de plasma frais congelé

- Surveillance de TP et IN
- Si dans l'intervalle=> Avis Hématologie…
- Chaque Pathologie=> INR cible

▪INR↗ : Risque hémorragique => ↘AVK

▪INR↘ : Risque de Thrombose=> ↗AVK

▪INR (2_3): Surdosage asymptomatique

▪INR (3_4): Ajustement de posologie

▪INR (4_6): On saute une prise d'AVK

▪INR (6_10): Arrêt du traitement=> 1_2mg de Vit K en per os, soit 1/2 à 1amp buvable pédiatrique 2mg

▪>10: Arrêt du traitement=> 5mg de Vit K, soit 1/2amp pour adulte 10mg

→ Toujours contrôle INR le lendemain

Valeurs des INR cibles selon les indications

	INR cible
TVP, embolie pulmonaire	2-3
Fibrillation auriculaire avec facteurs de risque thromboembolique	2-3
Infarctus du myocarde compliqué d'un thrombus murale, dysfonction ventriculaire gauche sévère ou dyskinésie emboligène	2-3
Valvulopathie mitrale	3-4,5
Prothèse valvulaire mécanique*	2,5-4,5*

*L'INR cible varie en fonction du type de valve et de sa position (mitrale ou aortique).

ACFA

- Palpitations +++

Absence d’onde P=> Remplacée par des trémulations + rythme irrégulier

Tachycardie >100btt/min

- Causes : valvulopathies, complications thromboœmboliques, traitement par les Bétabloquants ou Amiodarone en IV, Anticoagulants, anémie, Hyperthyroïdie

- Inhibiteur calcique bradycardisant en sublingual comme Diltiazem

- Si c'est bien toléré : cliniquement bien stable pas d’hypotension PAS >90mmhg, extrémités chaudes, conscience conservée

→ Orientation cardiologie pour instaurer un traitement anticoagulant le plus tôt possible (consultation cette semaine)

▪Si c'est mal toléré : choc, OAP, syncope, Hypotension, douleur thoracique => CEE

→ Avis cardiologie en urgence pour une cardioversion en urgence

▪Si non:

1 Traitement ralentisseur: cible Fc 110/mn

250cc de SSI + Mg + 1K

▪Bétabloquant: Bisoprolol 5mg 1cp per os

à répéter après 15min jusqu'à 2cp

▪Digoxine si fonction rénale correcte:

1/2 amp en IVD

à répéter après 15min jusqu'à 2amp

2 Traitement étiologique:

- Anémie: FNS
- Hyperthyroïdie: TSH
- Hypokalémie: Ionogramme sanguin
- Infection: CRP

⚠ Attention l'OAP

3 Traitement de sortie: après avoir ralenti la Tachycardie FA:

- Anticoagulant
- Ralentisseur du fond: Bisoprolol 5mg

- Bilan 💧
- FNS
- TSH
- Urée/Créat
- Hépatique

- Ionogramme
- Troponines
- BNP/NT_proBNP

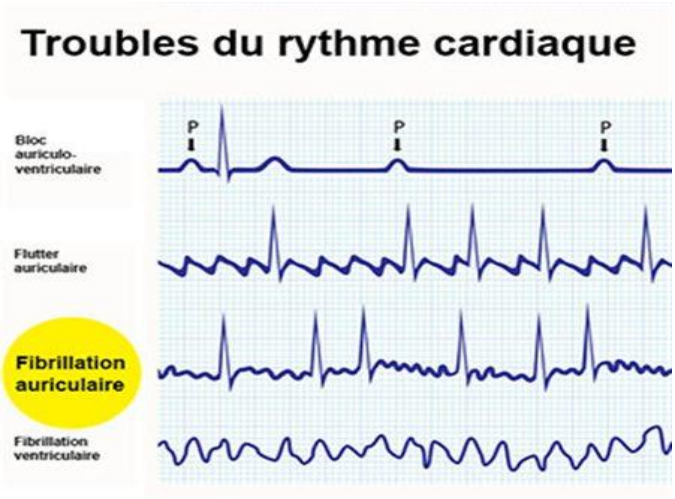

Bradycardie sinusale

- Rechercher:
- Syncope, lipothymie
- Cardiomyopathie ischémique ancienne
- Prise des médicaments: Bétabloquants, antiarythmiques, Benzodiazépines

- Dextro
- Ionogramme=> Hyperkalémie
- ECG

- Si: RAS => Libérer le malade avec :

- Bilan 💧
- FNS
- Gly à jeûn

- TSH=> Hypothyroïdie
- Lipidique
- Hépatique
- Ionogramme sanguin

→ Avis cardiologie / échocœur

- Si c'est mal tolérée: <40 + Hypotension/syncope
- AVS
- Bilan d'urgence
- Atropine 0.5mg en Sc

→ Evacuation

Dissection aortique

Clinique :

- Hypertendu=> douleur rétrosternale brutale intense aigue type de déchirement, pulsatile, migratrice le long de l'aorte, prolongée..
- Insuffisance aortique avec OAP, Abolition du pouls, souffle aortique
- Asymétrie de TA

- ECG : normal ou TDR
- TLT : élargissement de médiastin
- Image en double contours aortique
- Épanchement pleural gauche
- Aortographie et ETT : examen clé
- ETO : Si (+)=> Angioscan

✅ CAT :

▪Surveillance => FC/TA

▪Antalgiques

▪Corriger la PA : but <100mmhg et FC< à 60/min

▪Bétabloquant +/_ Inhibiteur calcique

▪Esmolol 0.5_1mg/kg en bolus puis 50_300mg/kg/min à la SAP

▪Loxen 5_15mg/h à la SAP à ↗/20min avec 2.5mg

Jusqu'à atteindre le cible tensionnel

⊖ Attention aux CI de Bétabloquant

→ Orientation pour angioscan aortique et chirurgie vasculaire

Dissection aortique aiguë

examens

Douleur thoracique

- Origine cardiaque : PIED
- Péricardite aigue
- Insuffisance coronaire : IDM ou Angine de poitrine
- Embolie pulmonaire
- Dissection aortique
- Insuffisance coronaire :

FDR=> HTA, diabète, dyslipidémie, obésité, âgé, masculin, tabac.

- Angine de poitrine :
- Douleur constructive rétrosternale irradie vers la mâchoire et le bras, à l'effort, cède au repos et à la prise de trinitrine.
- ECG de repos est normal=> épreuve d'effort
- Si douleur au repos => IDM

▪IDM : même douleur mais plus marquée, atroce,

Dyspnée, sueurs…

▪ECG : angle de paradée.

▪Embolie pulmonaire :

▪Douleur basithoracique sans irradiations brutale, dyspnée, ↗avec les mouvements respiratoires, angoisse, état de choc..

▪Notion : post partum, post op, alitement prolongé, varices, troubles de coagulation..

▪TLT souvent nor5

▪ECG + DDIMÈRES

▪Dissection aortique :

▪Douleur précordiale intense brutale, irradie vers le dos, type déchirure, antérieur ou postérieur, sans position antalgique

▪Terrain : HTA

▪Asymétrie TA>20mmhg, pouls↘, souffle d'IA

▪TLT : élargissement de médiastin

▪ECG : normal++

▪Confirmer le diagnostic : ETO, TDM, IRM

▪Péricardique :

▪Douleur précordiale constructive permanente prolongée sans irradiations, semblant à l'angor mais ↗ par Toux, inspiration et changement de position surtout allongée, ↘Antéflexion et assise. Dyspnée, polypnée, fièvre

▪Péricardite aigue :

Notion : Syndrome grippal

▪Épanchement pleural liquidien :

▪Douleur latéralisée, ↗ Toux et respiration, dyspnée

▪Abolition du murmures vésiculaires et des vibrations vocales, matité à la percussion

▪Pneumothorax : même chose mais brutale et tympanisme à la percussion

▪Pneumopathies infectieuses :

▪Contexte infectieux, fièvre, foyer crépitant localisé

▪Pneumothorax :

▪Douleur brutale, aigue violente en coup de poignard, à l'effort

▪RGO :

▪Brûlure rétrosternale, ↗penché en avant, rythmée par le repas

▪UGD :

▪Douleur épigastrique

- Pancréatite aigue :
- Epigastrique violente transfixiante, calmée en chien de fusil

	Péricardite aigue	SCA	Embolie pulmonaire	Dissection de l'aorte
Terrain	Grippe Fièvre Myalgie Arthralgies	FDR +++	Accouchement Chirurgie immobilisation Long Voyage	HTA Marfan Grossesse
Caractéristiques de la DLR	Inspiration Assise	Rétrosternale Constrictive Mâchoire et MS	Basithoracique Polypnée	Migratrice
Examen clinique	Parfois Frottement++	Souvent normal en dehors des complications	Signes de thrombophlébite	IAo Abolition π Déficit neuro
ECG	Troubles diffus de la repolarist	Anomalies systématisées	Tachycardie sinusale BBDI, axe Droit	Souvent normal
téléthorax	Cardiomégalie	Normal	Infarctus pulm	Élargissement du médiastin

Dyslipidémie

🔴Clinique:

▪Xanthélasma: dépôt lipidique au nv de l'angle interne de la paupière supérieure, arc cornéen

▪Xanthomes tendineux et tubérux

▪Xanthomes: pseudo tumeurs bénignes

▪Xanthome plans

▪Xanthomes éruptifs: vésicules de petite taille jaune non inflammatoire, pas de douleur ni de prurit

▪Stéatose hépatique non alcoolique

▪Splénomégalie

▪Rechercher une prise des Psychotropes (prise du poids, syndrome métabolique..)

▪Prise du Tabac ou Alcool

▪Si TG ↗️: Rechercher une Hypothyroïdie

▪Bilan:🩸

▪Glycémie à jeun

▪HBA1C

▪Urée/Créat

▪Hépatique

▪TSH

▪IMC

✅Traitement: RHD+++

▪Régime sans sucre/diminuer le poids/Activité physique

▪Complément alimentaire Oméga3

▪Calculer le risque cardio_Vx

▪Refaire le bilan après 3mois si toujours ↗️: Traitement

▪Cholestérol➡️ Statines

▪Triglycérides➡️ Fibrates + Omega3 riche en EPA

▪Si TG >5g/l: Lipanthyl (Fibrates)

▪Lipanor cp 100mg 1cp/j pdt 1mois

- Stantines: selon le taux de LDL et risques cardio-vasculaires

Embolie pulmonaire

Clinique :

- Syncope, lipothymie, tachycardie >100, douleur angineuse, pouls paradoxal, cyanose, dyspnée, toux..
- Etat de choc : marbrures, collapsus
- ATCD de TVP, immobilisation, Néo, grossesse, pour césarienne ou post op..

- TLT : pour éliminer autre cause de dyspnée
- ECG :
- Troubles de repolarisation : T/V1V2V3
- Aspect S1Q3
- BBD

- Hypoxie sévère : PaO2<60%, Acidose.
- DDIMÈRES (-) : écarte le diagnostic

▪Si probabilité faible => Dosage des DD si (+)

→ Angioscanner

▪Si doute éliminer TVP + Scintigraphie

▪Si probabilité forte => Angioscanner si (-)

→ Echodoppler

✅ CAT :

▪Position demi assise/VVP

▪O2 à fort débit

▪Remplissage par vasopresseurs : Dobutrex/ Noradrénaline

▪HNF 500/kg/j en PSE avec TCA à h4 objectif : 2_3

▪Thrombolyse si : EP + état de choc

▪Relais AVK tardif à j4

▪Surveillance de TCA, fibrinogène, plaquettes

▪Si échec : embolectomie chirurgicale

Embolie pulmonaire

***"Inverted T waves** in the precordial leads are the most frequent ECG sign of massive PE with the best sensitivity and negative predictive values for diagnosing PE"*
(Ferrari, Chest 1997; 11:537)

***"Even a moderate-size PE can cause these ECG changes"* (Sarin, J Electrocardiol 2005)**

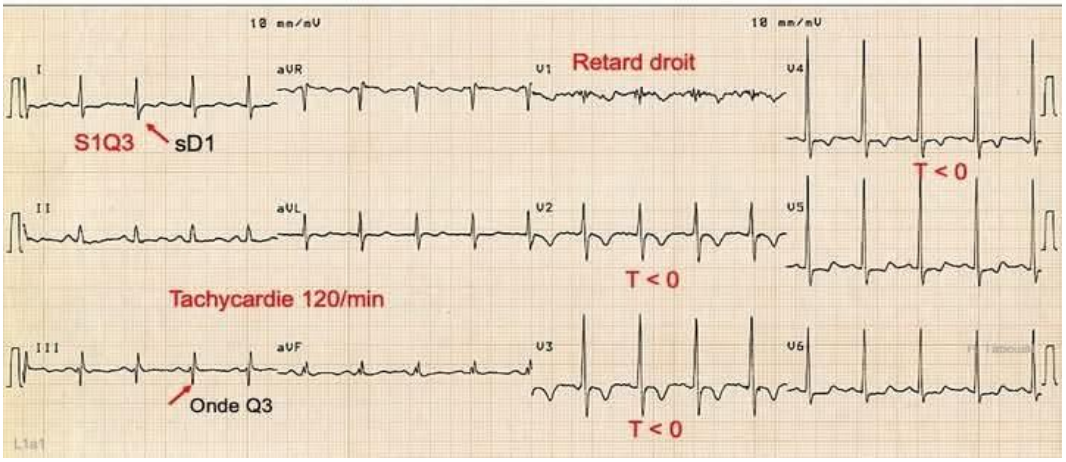

Hypotension artérielle

Clinique : ▪TA <90/60mmg

▪Rechercher :

▪Une prise des médicaments

▪Anémie

▪Hémorragies

▪Hypoglycémie

▪Hypothyroïdie

▪Maladie neurologique

▪Déshydratation : Hypokalémie ++

▪Insuffisance surrénalienne

▪Infections

▪Troubles de rythme TDR

▪Réaction allergique grave

▪Grossesse

▪Stress…

- Bilan : 💧
- FNS
- Gly à jeûn
- TP
- CRP/VS
- TSH
- Vit D
- ACTH
- Aldostéronémie
- Cortisolémie à 8h
- Ionogramme
- ECG
- Échocœur
- Si RAS → Avis cardiologie

- PAM= (PAS+2PAD)/3
- PAM<6=> Plasma gel
- PAM>6=> SSI 500cc en IV

- SSI: absence d'état de choc
- Plasmagel: présence d'état de choc
- Transfusion: état de choc Hémorragique Hb<7 plq<100.000
- Dobutamine: état de choc cardiogénique + pas de remplissage

IDM

🌑 Clinique :

▪Douleur thoracique rétrosternale constructive prolongée >20min, résiste aux trinitrines, irradie vers le membre super gauche/cou/menton.

▪Atypique :

Pâleur, cyanose, sueur, panique, agitation, détresse respiratoire, vomissements, épigastralgies++, HypoTA++

▪ECG chaque 10min=> Sus décalage

✅ CAT :

▪Hospitalisation

▪2VVP/O2 si SaO2 <90%

▪TA/Dextro

- Bilan : 💧
- FNS/Gly/TP
- VS/CRP
- Hépatique
- Urée/Creat
- Ionogramme

- Troponines :
- 2_10=> Diagnostic d'IDM est douteux à refaire le dosage 2h après
- >100=> Diagnostic inclus
- <2=> Diagnostic exclus

- Soulager la douleur :
- Perfalgan 1flc 1g en IVD voir un dérivé morphinique si douleur intense :

Chlorhydrate de morphine 5mg inj 1/2amp Sc ou IV

St (-) :

- Si <75ans
- Aspegic (300mg) 3cp 100mg Ou 250mg en IV
- Plavix (400mg) 75mg 4cp (1cp si >75ans)
- Lovenox : bolus de 0.3 en IV

Puis 1mg/kg 2/j 15min après le bolus

- Si : >75ans : pas de bolus, 0.75mg/kg 2/j

→ Evacuation cardiologie

- Si ST(-) : ECG/10min
- Sous décalage de ST/T(-)/T ample et pointue
- Dosage de Troponine

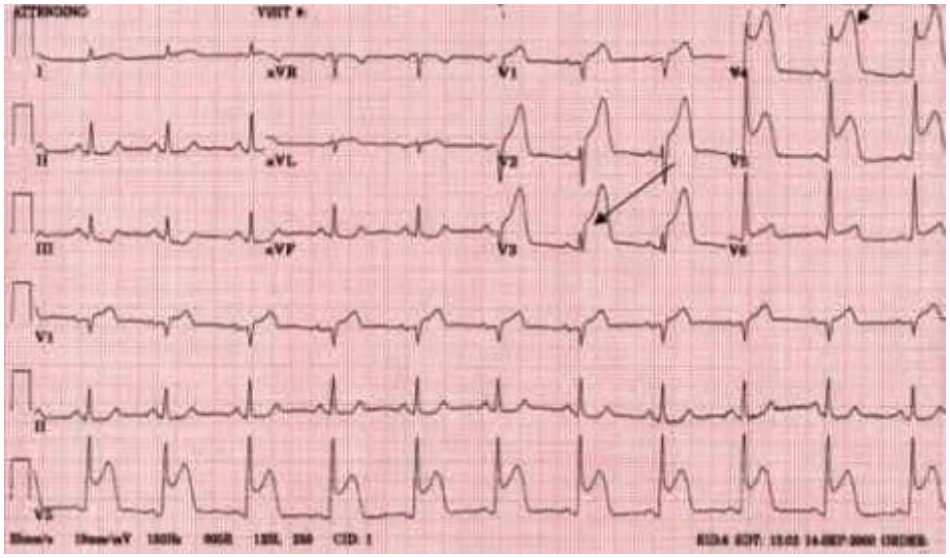
I
aVR
V1
V4
II
aVL
V2
V5
III
aVF
V3
V6
V3
II
V5

Insuffisance aortique

Clinique :

- Dyspnée d'effort, lipothymie, palpitations, angor, signes d'insuffisance ventriculaire gauche.
- Palpation : choc de pointe en dôme de barre
- Auscultation : souffle protodiastolique au foyer aortique ↗ en position penchée en avant et à l'expiration profonde, souffle aortique.

- Élargissement de la PA différentielle
- PAD<5mmhg=> IAO sévère
- Hyperpulstatilité artérielle : signe de Musset et Duroziez.

- ECG : normal ou pathologique (HVG/BBG/BAV..)

- TLT : silhouette aortique => Dilatation de Aorte ascendante ou cardiomégalie
- ETT : Examen clé

OAP

🌑 Clinique :

▪Affection pulmonaire secondaire à l'inondation ou l'accumulation brutale de liquides dans les poumons.

▪Douleur thoracique, dyspnée, orthopnée, détresse respiratoire, cyanose, difficultés de parler, Hypotension, sueurs, fièvre, Toux sèche, glaires blanchâtres..

▪Auscultation : Râles crépitents

▪Ne supporte pas la position prolongée

▪Rx : confirme le diagnostic

⇨ Ailes du papillon 🦋

Presque une crise d'asthme mais pas d' ATCD d'asthme, même en présence des sibilants..

▪Sujet : âge >50ans, cardiopathie, HTA..

- OAP sur pic hypertensif
- OAP sur cardiopathie avec TA normale ou ↘

✅ CAT :

- O2 8_10l/min
- Dextro/TA/T°/VVP/sonde vésicale (Diurèse)
- Position demi assise pieds pendants
- ECG (IDM)

- Bilan : 💧
- FNS/Gly
- CRP
- Urée/Créat Si↗donc IR =>↗Lasilix 120mg (3_4/j)
- Ionogramme (Hyperkalémie)

▪Si TA>110mmhg : 40mg Lasilix en IVD/20min

▪20_30min si TA toujours ↗ : 40mg Lasilix en IVD

▪Si persistance de l'OAP jusqu'à 160 à 200mg

Ou Lenitral 1mg IVD Ou Risordan 2mg IVD

▪Si non réponse : → Avis Réa

▪Si TA<110mmhg :

▪Rassurer le patient

▪Position demi assise

▪O2 8_10l/min

▪VVP/scope/sonde vésicale

→Avis Réa : Dobutrex 5Ug/kg/min

▪Si non : 1_2amp Dobutrex dans 250cc SG5% Ou SSI9% jusqu'à ↗ de TA

▪Avec surveillance de FC et TA, jusqu'à l'obtention de TA normale

▪Donc on peut inj Lasilix

- Si IR: surveillance de la diurèse, si pas de réponse (OAP + Anurie)=> Dialyse

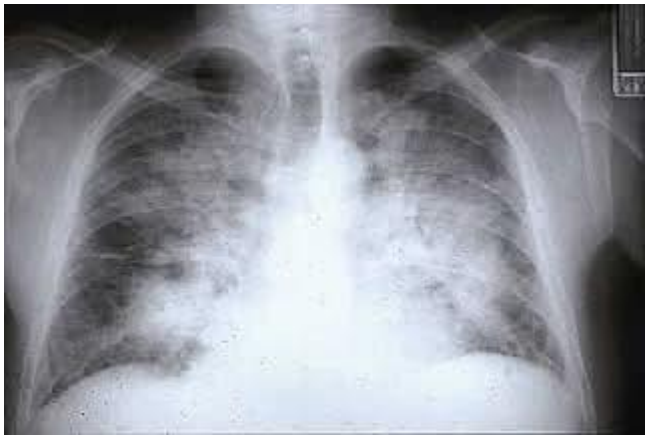

Œdème des membres inférieurs

Rechercher une IC, IR, IH

CAT :

- Prise de TA, Gly, FR, FC

Auscultation pulmonaire..

- Bilan :
- CRP/VS
- TSH
- TP/Facteur V
- Urée/Créat
- Hépatique : TGO, TGP
- ASAT/ALAT
- Bilirubine
- PAL/GGT

- Lipidique
- CU
- Albuminémie
- Protéinuries des 24h
- Ionogramme
- Sérologie

- Si femme enceinte : + FNS
- TLT
- ECG

- En fonction des résultats :

→ Avis Cardiologie (échocœur=> IC, échodoppler => AOMI ou TVP)

- Échographie rénale → Avis Urologie
- Échographie AP + Sérologie hépatique

→ Avis Gastrologie

Poussée hypertensive ou pic hypertensif

- PAS>180/170mmhg
- PAD>120/110mmhg

Clinique :

- Céphalée, vertiges, anxiété, confusion, insomnie, douleur à la nuque, douleur thoracique, palpitations, acouphènes, bourdonnement d'oreilles, épistaxis, dyspnée, nausées, vomissements, flou visuel..

- Eliminer l'urgence Hypertensive :
- AVC : signes neurologiques de focalisation
- Dissection aortique : douleur retrosternale en coup de poignard irradie vers le dos, souffles aortique
- OAP : dyspnée, râles crépitents

▪IDM : douleur thoracique constructive irradie vers l'épaule gauche + ECG

▪Rétinopathies Hypertensives

▪Pré éclampsie...

✅CAT :

▪Prise : FC/FR/PA/SaO2/VVP

▪O2 thérapie 3_4l/min : pas si SaO2 correcte

▪1/2amp Mg dans 250cc de SG5%

Ou 1cc Mg dans 3cc de SG 5% en IVD

Après 30min si TA normal => Bilan HTA

▪Bilan HTA :💧

▪FNS/TSH/Gly à jeûn/HbA1C

▪Urée/Creat

▪LDL/HDL

▪TG/CT

▪Uricémie

- Ionogramme=> Kaliémie
- CDU si protéines >300=> Protéinuries des 24h
- Microalbuminurie
- ECG
- FO
- Échocœur

- Si TA anormal :
- Captopril cp 25mg 1cp en per os

Après 1h si pas de réponse :

2ème cp puis 3ème cp

Après 1h si pas de réponse : cp inefficace

- Loxen inj 1cc dilué dans 3cc SG5%

Après 30min pas de réponse 2cc…max 10cc/24h en IVD.

✅Traitement de sortie :

▪Amlor/Lopril cp 5mg 1cp/j à heures fixe

▪Profil TA : 3*3*3

3/j=> 3fois matin au réveil, 3fois soir avant dormir pdt 3j

▪RHD : régime 1/2sel, activité physique..

✅ Traitement d'HTA:

Grade 1 :

- Régime demi sel pdt 6mois
- Si non réponse: Bithérapie

Ou traitement médical systématique si le patient présente un grand risque cardio_Vx

Grade

- Traitement médical systématique

IEC ou ARA2 + Diurétique ou Inhibiteur calcique

- Si non réponse: Trithérapie

IEC ou ARA2 + Diurétique + IC

- Si non réponse:

Antagoniste de l'Aldostérone: Spironolactone

RAA

Clinique :

▪Maladie inflammatoire multi-systémique. Il s'agit d'une complication non suppurée d'une pharyngite non traitée, due au strepto

▪2_3sem après Angine strepto

▪Agé de 5 à 15 ans

▪Fièvre, polyarthrite migratrice, cardite.

▪Polyarthrite aigue : débutante par une fièvre et signes digestifs..

Au début par les membres inférieurs et les grosses articulations=> douleur, rougeur, chaleur, gonflement.. mobile et fugace

▪Chorée de Sydenham : mouvements involontaires, hypotonie disparition avec la sommeil..

▪Érythème marginé de Besnier : Éruption non prurigineuses, fugaces, plaques brunâtres..

▪Nodules de Meynet

▪Cardite très fébrile

▪Diagnostic : ASLO >400UI

▪Bilan : 💧

▪FNS : Hyperleucocytose/Anémie inflammatoire ▪CRP/VS ↗

✅Traitement :

▪Repos

▪Peni G 1_2M/j 2inj/j en IM pdt 10j

▪Si allergie : Macrolides Ou Céphalosporines

▪CTC : Prednisone 2mg/kg/j 3_4/j

▪Salicy : 80_100mg/kg/j 4/j

▪Traitement de : Arthrite, Cardite, Chorée

- Toute Angine strepto doit être traitée par :
- Extencilline en IM 3inj de 21j d’intervalle
- >30kg : 1.2UI
- <30kg : 6UI

- Si allergie : Erythromycine per os 30mg/kg/j 10j
- Si y pas des critères ni majeurs ni mineurs
- Si présence des critères ou ASLO↗ ou

Antidnas b↗ :

Extencilline même dose sus citées mais chaque 21j

DIAGNOSTIC Les critères de JONES

les critères majeurs :

- - Cardite (Myocardite, Péricardite, Endocardite ou Pancardite)
- - Polyarthrite
- - Chorée
- - Erythème marginé
- - Nodosités sous-cutanées de Meynet

les critères mineurs :

- Fièvre,
- arthralgie,
- accélération de VS, hyperleucocytose à polynucléose, allongement de PR,

Infection streptococique

- élévation du taux d'ASLO prélèvement de gorge positif

Le diagnostic de RAA repose sur :

- Deux critères majeurs **2M + la preuve i s**
- Ou **un** critère majeur + **deux** critères mineurs **1M+2m+la preuve is**

SCA sans sus décalage de ST

Clinique :

- Douleur prolongée >20min, au repos

Rétrosternale constructive, irradie vers la mâchoire et bras gauche, anxiété

- Atypique : épigastralgies
- ECG : peut être normal

- Bilan :
- FNS/Gly a jeûne
- Urée/Créat
- Ionogramme
- TP/TCK
- Troponines +++

✅ CAT :

- O2 thérapie si SaO2 <90%
- Antalgique en IV

- Aspegic: 250mg en IV ou 300mg per os (3cp)
- Plavix: 4cp sauf chez sujet >75ans: 1cp
- Lovenox: 100Ui/kg en Sc Ou 1Ui/10kg

- Aspirine : 150_300mg VO puis 75_100mg/j
- Clopidogrel : 300_600mg puis 75mg/j

→ Évacuation cardiologie : pour coro

Syncope

Cardiaque :

- Hypotension orthostatique : passage en position debout + preuve de l'hypotension orthostatique
- Arythmie : devant un ECG anormal : Bradycardie Fc < 40b/min, bloc sino-auriculaire, pause cardiaque 3sec, BAV2 Mobitz 2 ou 3, tachycardie ventriculaire ou TSV rapide, TSV non soutenue, syndrome QT long ou court
- Ischémie : ST(+)
- Autres maladies : HTAP, embolie pulmonaire, Dissection aortique, sténose aortique..
- Syncope vaso vagale : stress
- Hypoglycémie
- Crise épileptique, AIT
- Maladie de Ménière : vertige + acouphènes + baisse de l'audition ..

☑ CAT :

- TA/T°
- Dextro

- Bilan : 💧
- FNS
- Rénal
- Lipidique
- Ionogramme

- ECG
- Échocœur

→ Avis cardiologie/neurologie/+/_ ORL

Tachycardie sinusale

🌑 Clinique :

Bénigne FC=100/min

Effort, stress, consommation de tabac, café,

Fièvre, anémie, déshydratation, crise de panique, Hyperthyroïdie.

✅ CAT :

▪O2 thérapie

▪Mg 1/2amp diluée dans 250 SG5%

▪Bilan : 💧

▪FNS

▪TSH

▪DDIMÈRES

▪Ionogramme

▪ECG

➡ Orientation Cardiologie

Tachycardie supraventriculaire TSV

- TA+++
- +/_ Massage carotidien
- Manœuvre de Valsalva (vagale)

- Si non réponse et TA correcte (stable) :

1cp de Bétabloquant ou 2amp de Cordarone en perfusion de SG5%

Byzolex 5mg 1/4cp

Ou Avlocardyl 40mg 1/2cp le matin

→ Avis cardiologie

- Si le malade est en état de choc (instable) :

→ Cardioversion en urgence

Thrombose veineuse profonde TVP

Phlébite

🌑 Clinique :

Douleur, œdème (dur, résistant, prend le godet), peau rouge chaude, cyanose, dilatation des veines superficielles, fébricule 38°c, pouls ↗

TVP → EP

✅ CAT :

- Hospitalisation en urgence
- Alitement stricte, surélévation du membre
- Bas de contention
- VVP

- Traitement Anticoagulant (Lovenox) en aigu dose curative
- Traitement Anticoagulant prolongé

▪Sintrom 4mg 1/2cp => INR(2_3) après 48_72h

Ou Thormbix 15mg 2/j pdt 21j puis 20mg/j

▪Antalgique

▪Bilan 💧

▪FNS

▪CRP/VS

▪Urée/Créat

▪TP/TCA

▪DDIMÈRES

▪Echodoppler veineux des MI

▪Angioscanner

▪Avis cardiologie

→ Orientation Chirurgie vasculaire

Urgences hypertensives

Clinique :

PAS >210mmhg PAD >100mmhg

- Encéphalopathie hypertensive :

Céphalée, Coma, Convulsion, troubles visuels de vigilance..

- Troubles digestifs : nausées/vomissements..
- Étiologies :

Hypertension maligne, arrêt du traitement, stress, alcool, AINS, CTC, IDM, éclampsie, Dissection aortique...

CAT :

- Hospitalisation :
- TA/Monitoring/VVP
- Bilan biologique

▪Rx thoracique

▪ECG

▪TDM cérébrale avant traitement

▪Ne pas ↘ la TA plus 25% risque d'œdème cérébral

Loxen 1cc (1mg) dilué dans 1cc SG5% IVL pdt 3min

Si TA ↗ : même schéma + ECG

Si TA↗↗ : Loxen 1mg 1cc en IVL toutes les 10min suivie par 5mg/h Loxen en IVSE (2amp ramenées à 48cc SG5%, débit=5cc/h à ↗par palier de 2.5cc mg/h chaque 15min max 15cc mg/h)

▪Réhydratation IV sérum 1000ml en 2h

+ Traitement spécifique de la souffrance

▪Bilan complet + profil TA

→ Avis cardiologie

100%-----→ TA admission

25%-----→ X

TA – X= Nouvelle TA

Varices des membres inférieurs

🔘 Clinique :

Dilatation anormale des veines

✅ Traitement : 3mois

1️⃣ Daflon cp 500mg 1cp 3/j

2️⃣ Venoxyl gel 1app/j

- Bas de contention
- Surélévation des pieds 10cm de la lit
- Marche au moins 30min/j
- ↘️ Le poids
- Éviter: talons, bains chauds, exposition au soleil..
- Si non réponse: Sclérothérapie ou chirurgie

▪Selon le diamètre de la veine saphène:

Echodoppler des MI

▪Si < 0,8mm → hygiène de vie + bas de contention

▪Si > 0,8mm → Traitement chirurgical