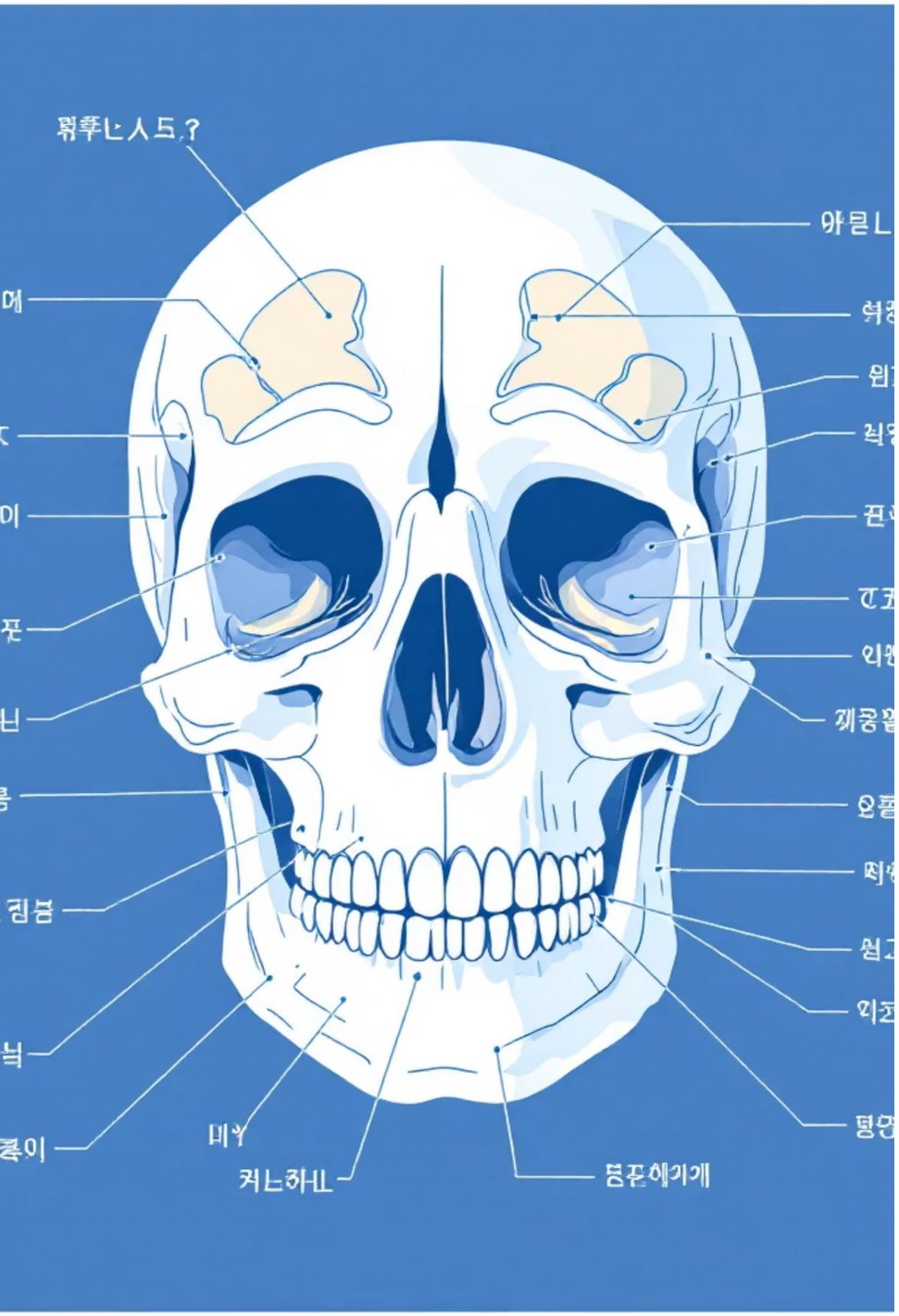

Revisión de Caso Clínico: Lesión Expansiva de Base de Cráneo

Subtítulo: Manejo multidisciplinario y estrategia diagnóstica.

Paciente

Mirian Agusta Chamba Cajamarca — 57 años, femenina.

Contexto

Agricultora, residente en Loja, ingreso por Urgencias → Neurocirugía.

Objetivo

Revisar evolución, pruebas de imagen y decisiones multidisciplinarias para diagnóstico y manejo.

Antecedentes Personales

Clínicos

Lesión ocupativa de espacio en cerebro (en estudio)

Quirúrgicos

- Colecistectomía
- Apendicectomía
- Cesárea

Gineco-Obstétricos

G4 (3 partos, 1 cesárea, 0 abortos)

Enfermedad Actual — Inicio de Síntomas

Motivo de consulta (octubre 2025): cuadro de 2 meses con cefalea progresiva, mareo, inestabilidad en la marcha, náuseas y vómitos ocasionales. Paciente refiere RM previa en su ciudad reportando "masa ocupativa" y oferta limitada de manejo local.

- Historia de progresión subaguda con signos de compresión regional que justifican reevaluación neuroquirúrgica y ORL.

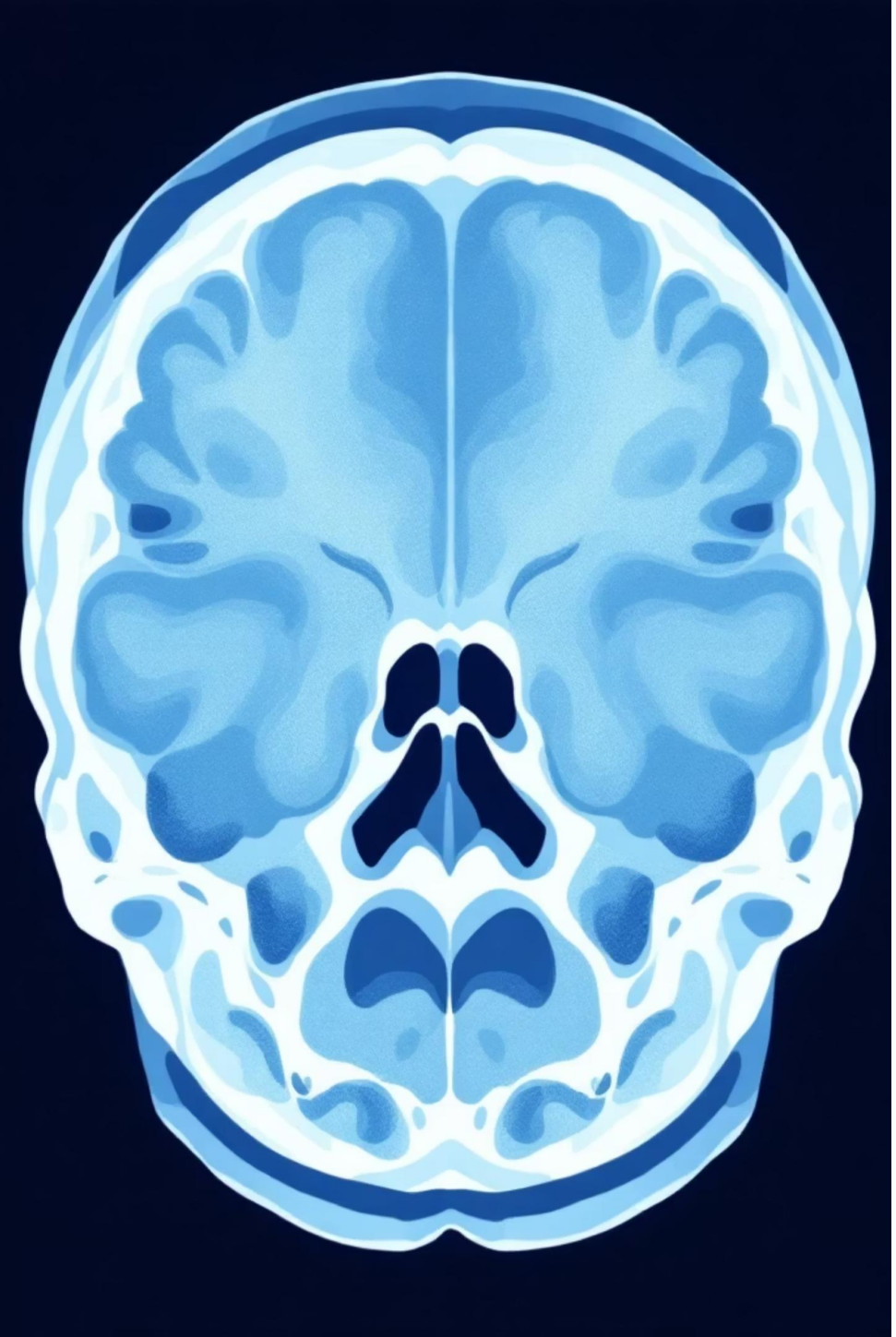

Angiotomografía (28/08/2025) Hospital Isidro Ayora, Loja

Descripción

Lesión expansiva mixta (quística/sólida) 26 x 23 x 12 mm en vértice de porción petrosa izquierda con remodelación ósea y adelgazamiento cortical adyacente.

Extensión

Reacción inflamatoria con compromiso hacia trompa de Eustaquio y espacios retrofaríngeos.

Impresión

Compatible con granuloma de colesterol.

Primer Ingreso (28/10/2025) — Examen Neurológico



Estado general: Glasgow 15/15, consciente, orientada. Signos vitales estables (PA 138/79; FC 80; SatO2 94%).

Hallazgos neurológicos clave: Hipoestesia hemicara izquierda (V1-V3) y desviación lingual a la izquierda (parálisis XII) — sugiere compromiso de pares craneales bajos.

Actuación inicial: Analgesia IV, TAC simple (no visualiza lesión), interconsulta a Neurocirugía y ORL.

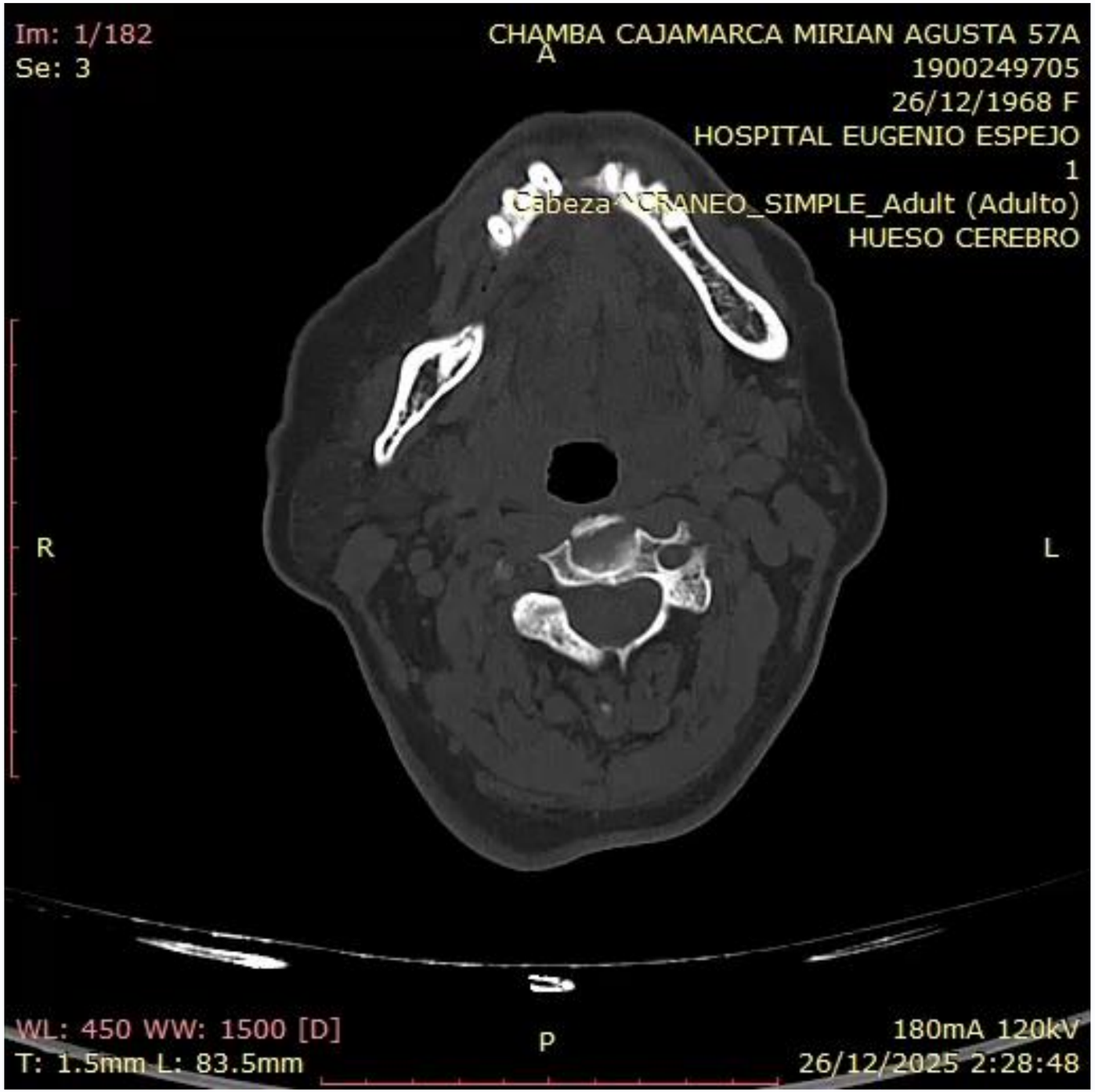
Im: 1/182
Se: 3
CHAMBA CAJAMARCA MIRIAN AGUSTA 57A
A
1900249705
26/12/1968 F
HOSPITAL EUGENIO ESPEJO
1
Cabeza^CRANEO_SIMPLE_Adult (Adulto)
HUESO CEREBRO
R
L
WL: 450 WW: 1500 [D]
T: 1.5mm L: 83.5mm
P
180mA 120kV
26/12/2025 2:28:48

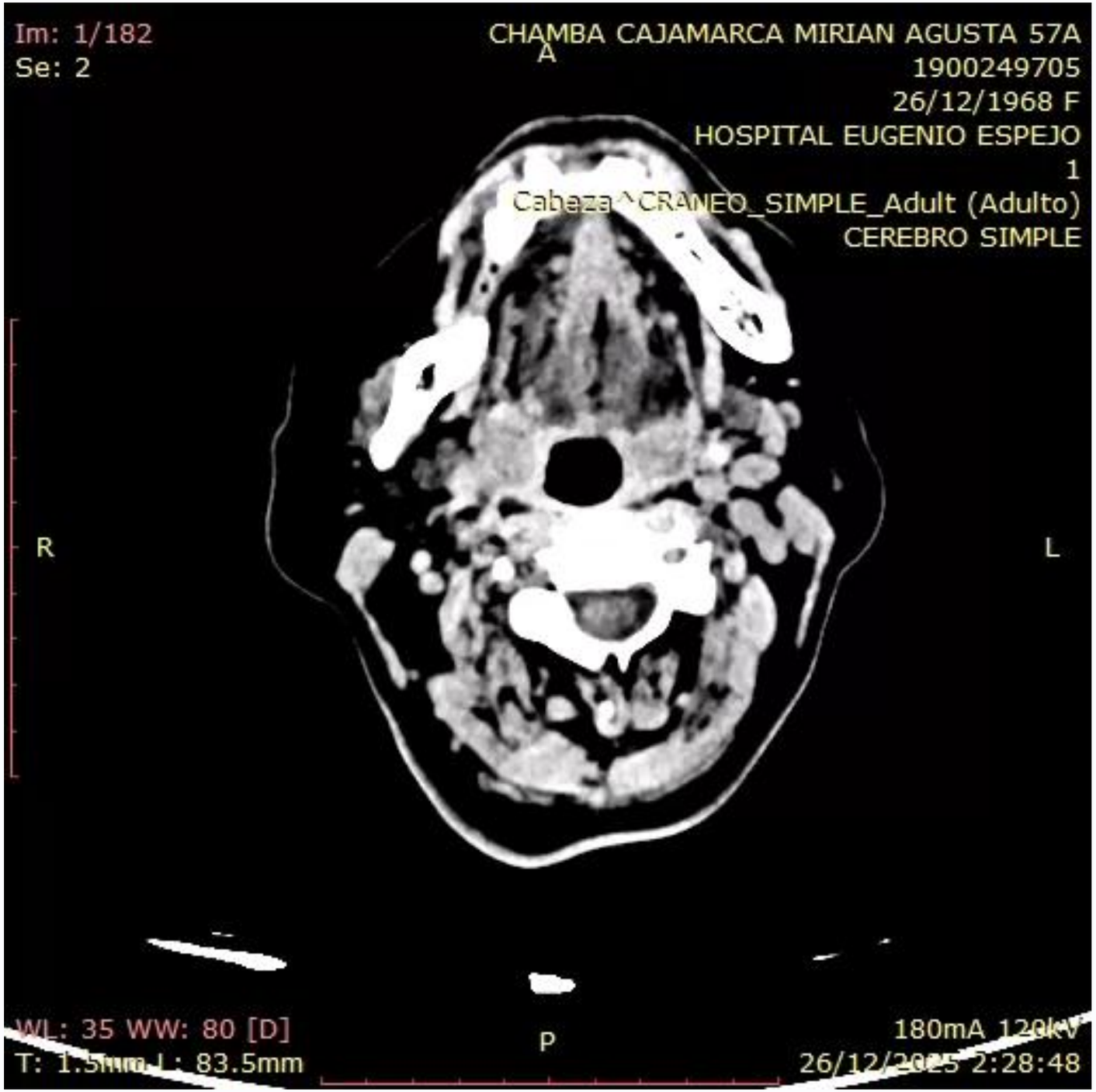
Im: 1/182
Se: 2
CHAMBA CAJAMARCA MIRIAN AGUSTA 57A
1900249705
26/12/1968 F
HOSPITAL EUGENIO ESPEJO
1
Cabeza^CRANEO_SIMPLE_Adult (Adulto)
CEREBRO SIMPLE
A
R
L
P
WL: 35 WW: 80 [D]
T: 1.5mm L: 83.5mm
180mA 120kV
26/12/2025 2:28:48

Valoraciones Multidisciplinarias (Octubre 2025)

Neurocirugía

Confirma afectación de pares craneales (V, XII) y solicita valoración ORL tras revisar angioTAC externa.

ORL

Nasolaringoscopia: cavum sin masas; cuerdas vocales móviles; reflejo nauseoso abolido. Alta por ORL con dieta asistida.

Resonancia y Angio-RM (02/11/2025) — Revisión

- Masa que ocupa foramen yugular izquierdo de 28 x 33 x 27 mm, con componente quístico marginal y porción sólida que realza con contraste.

Hallazgos sugerentes de Glomus yugular (paraganglioma) — se plantea cambio de diagnóstico respecto a granuloma de colesterol previo.

Made with GAMMA

CHAMBA CAJAMARCA MIRIAN AGUSTA
Hospital Especialidades Eugenio Espejo
1900249705
MAGNETOM Sola
2-November-1968 F
2-November-2025 19:53:52
RM CEREBRO +ANGIO SC
t2_tse_tra_p2
R
L
ST: 4.00 mm SL: -47.90 mm
FS: 1.50
MR
LittleEndianImplicit
Images: 1/35
Series: 8
P
WL: 432 WW: 913

CHAMBA CAJAMARCA MIRIAN AGUSTA
Hospital Especialidades Eugenio Espejo
1900249705
MAGNETOM Sola
2-November-1968 F
2-November-2025 19:53:52
RM CEREBRO +ANGIO SC
angio_fl3d_cor_arterial_pos_TTC-1.0s
TTC 1.0 sec
R
L
ST: 0.90 mm SL: -42.75 mm
FS: 1.50
MR
LittleEndianImplicit
Images: 1/96
Series: 22
1
WL: 124 WW: 388

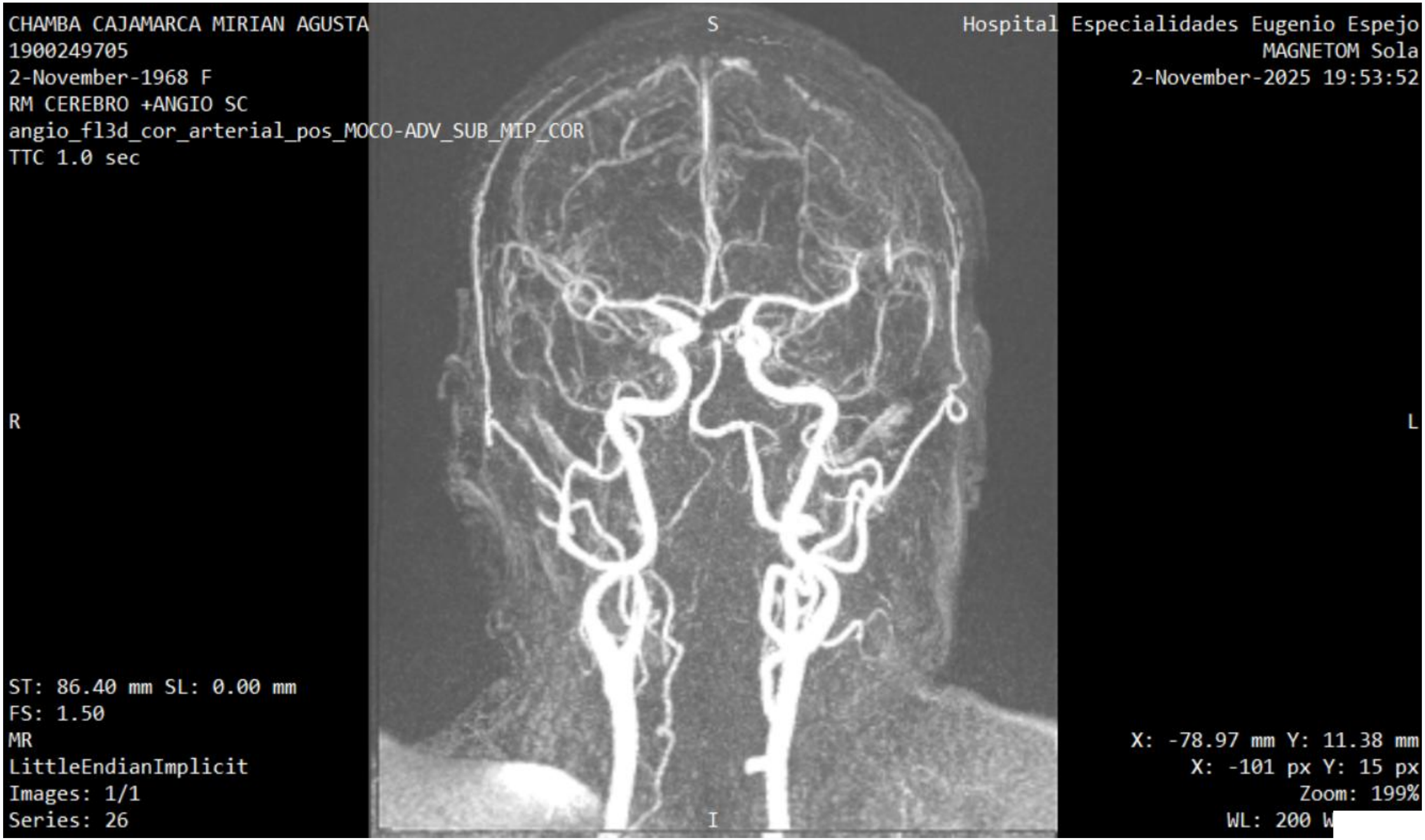
CHAMBA CAJAMARCA MIRIAN AGUSTA
1900249705
2-November-1968 F
RM CEREBRO +ANGIO SC
angio_fl3d_cor_arterial_pos_MOCO-ADV_SUB_MIP_COR
TTC 1.0 sec
S
Hospital Especialidades Eugenio Espejo
MAGNETOM Sola
2-November-2025 19:53:52
R
L
ST: 86.40 mm SL: 0.00 mm
FS: 1.50
MR
LittleEndianImplicit
Images: 1/1
Series: 26
I
X: -78.97 mm Y: 11.38 mm
X: -101 px Y: 15 px
Zoom: 199%
WL: 200 W

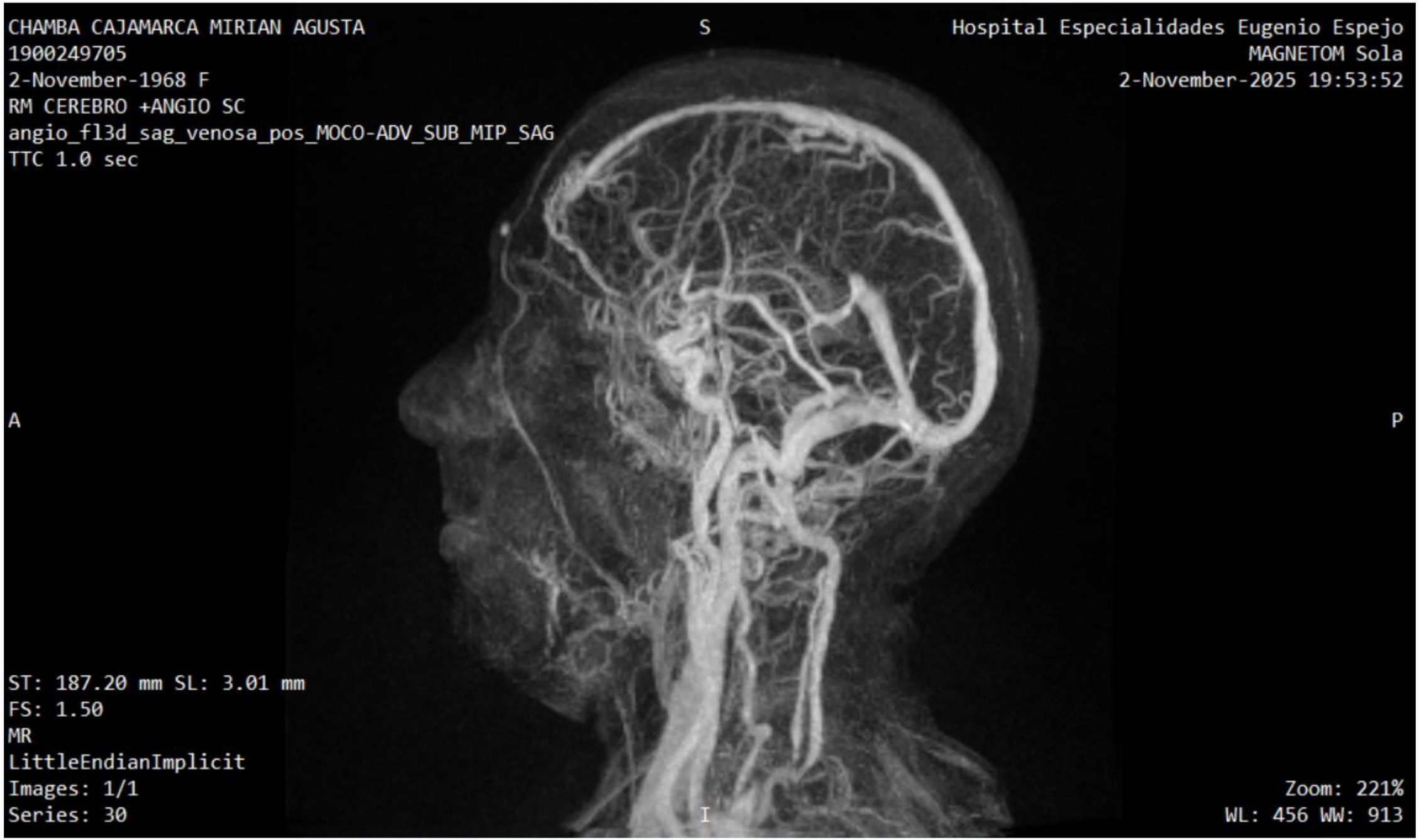
CHAMBA CAJAMARCA MIRIAN AGUSTA
1900249705
2-November-1968 F
RM CEREBRO +ANGIO SC
angio_fl3d_sag_venosa_pos_MOCO-ADV_SUB_MIP_SAG
TTC 1.0 sec
S
Hospital Especialidades Eugenio Espejo
MAGNETOM Sola
2-November-2025 19:53:52
A
P
ST: 187.20 mm SL: 3.01 mm
FS: 1.50
MR
LittleEndianImplicit
Images: 1/1
Series: 30
I
Zoom: 221%
WL: 456 WW: 913

Alta Inicial y Reingreso (Noviembre–Diciembre 2025)

05/11/2025 — Alta

Diagnóstico de egreso: Glomus yugular. Plan: lista de espera para angiografía diagnóstica (Neurocirugía Vascular).

26/12/2025 — Reingreso

Reagudización: cefalea intensa, tinnitus, vómitos. Nuevos signos: hemiparesia braquiocrural izquierda 4/5 e hiperalgesia facial izquierda — ingreso para angiografía.

Angiografía Diagnóstica (29/12/2025)

Cateterismo selectivo de carótidas y vertebral. Estudio dentro de parámetros normales; no se identifican aferencias vasculares patológicas hacia la lesión del foramen yugular.

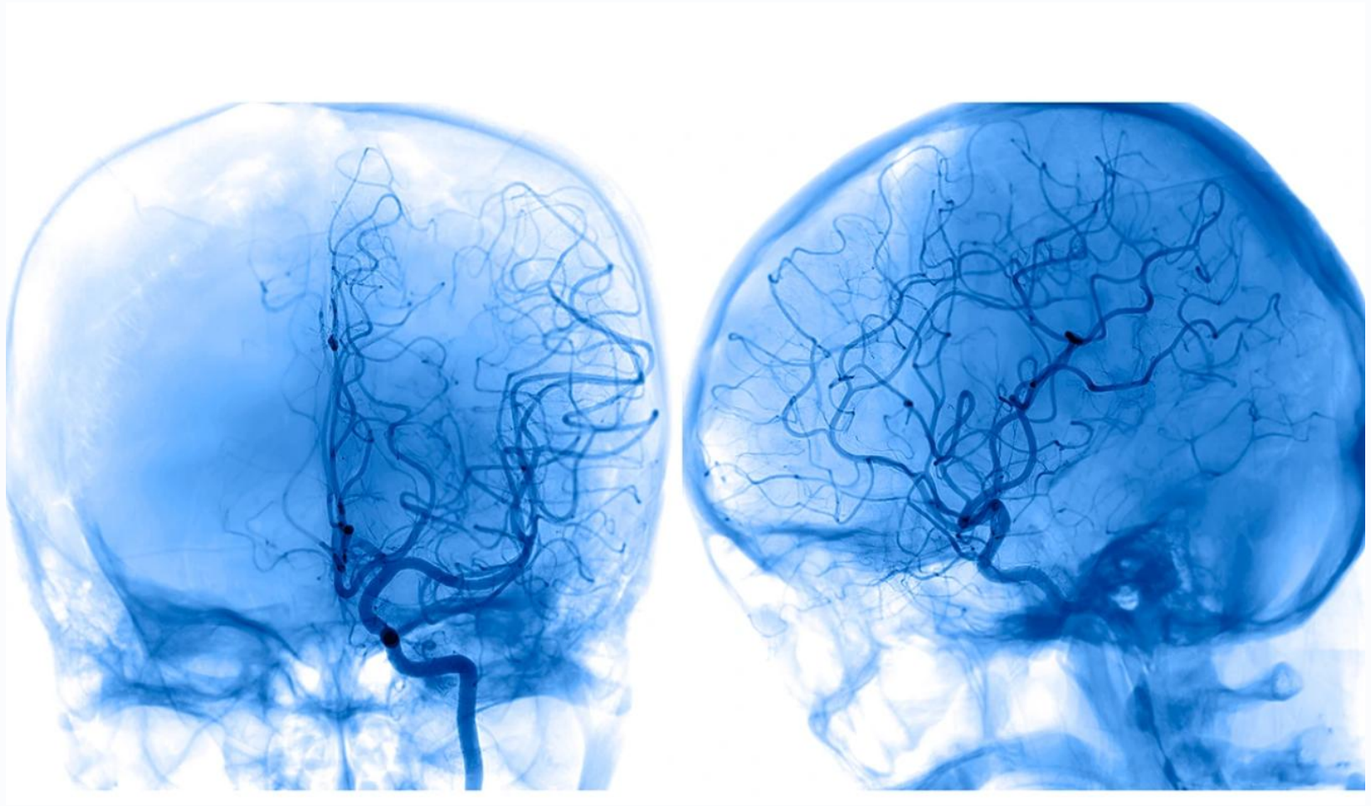

Resultado que reduce la probabilidad de un paraganglioma hipervascular: el diagnóstico de Glomus pierde fuerza ante ausencia de vascularización tumoral evidente.

Ronda Final de Interconsultas (30/12/2025) — Conclusiones y Plan

1

Cirugía Vascular

Flujo vascular adecuado; paciente no candidata a manejo quirúrgico vascular. Alta por cirugía vascular.

2

Cirugía Oncológica (Cabeza y Cuello)

Plantean posibilidad de tumor nasofaríngeo con extensión a base de cráneo; solicitan nueva valoración ORL y biopsia dirigida si procede.

3

Estudio Definitivo para el Diagnóstico (Febrero 2026)

11/02/2026 - AngioTAC de Cabeza y Cuello (Particular)

Hallazgos Morfológicos:

Lesión mixta sólido/quística en ápex petroso izquierdo

Tamaño: 38 x 29.5 x 21 mm (crecimiento lento y estable)

Comportamiento: Remodelación ósea con corticalización, sin destrucción ósea ni invasión intracraneal

Hallazgos Funcionales (Clave):

Componente sólido con marcado realce arterial (vascularizado), irrigado por ramas de la arteria faríngea ascendente

Compromete por contigüidad la carótida interna y comprime el paquete facio-acústico

Hallazgo Incidental: Nódulo tiroideo calcificado de 10 mm (lóbulo derecho)

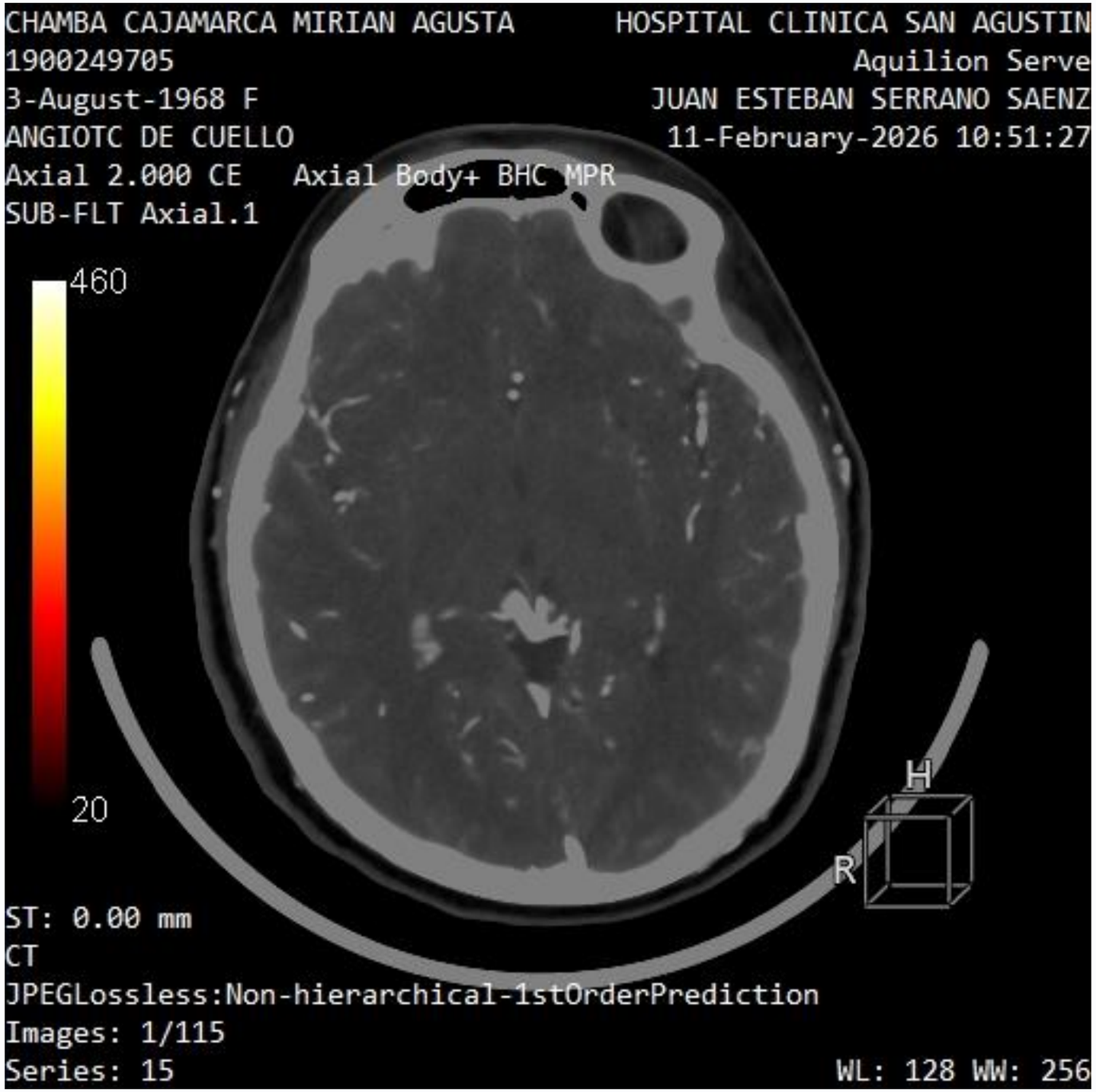
CHAMBA CAJAMARCA MIRIAN AGUSTA
1900249705
3-August-1968 F
ANGIOTC DE CUELLO
Axial 2.000 CE
Axial Body+ BHC MPR
SUB-FLT Axial.1
HOSPITAL CLINICA SAN AGUSTIN
Aquilion Serve
JUAN ESTEBAN SERRANO SAENZ
11-February-2026 10:51:27
460
20
H
R
ST: 0.00 mm
CT
JPEGLossless:Non-hierarchical-1stOrderPrediction
Images: 1/115
Series: 15
WL: 128 WW: 256

CHAMBA CAJAMARCA MIRIAN AGUSTA HOSPITAL CLINICA SAN AGUSTIN
1900249705 Aquilion Serve
3-August-1968 F JUAN ESTEBAN SERRANO SAENZ
ANGIOTC DE CUELLO 11-February-2026 10:51:27
Coronal 2.000 CE Coronal Body+ BHC MPR
SUB-FLT Coronal.1



ST: 0.00 mm
CT
JPEGLossless:Non-hierarchical-1stOrderPrediction
Images: 1/125
Series: 16 WL: 128 WW: 256

CHAMBA CAJAMARCA MIRIAN AGUSTA HOSPITAL CLINICA SAN AGUSTIN
1900249705 Aquilion Serve
3-August-1968 F JUAN ESTEBAN SERRANO SAENZ
ANGIOTC DE CUELLO 11-February-2026 10:51:27
Sagittal 2.000 CE Sagittal Body+ BHC MPR
SUB-FLT Sagittal.1

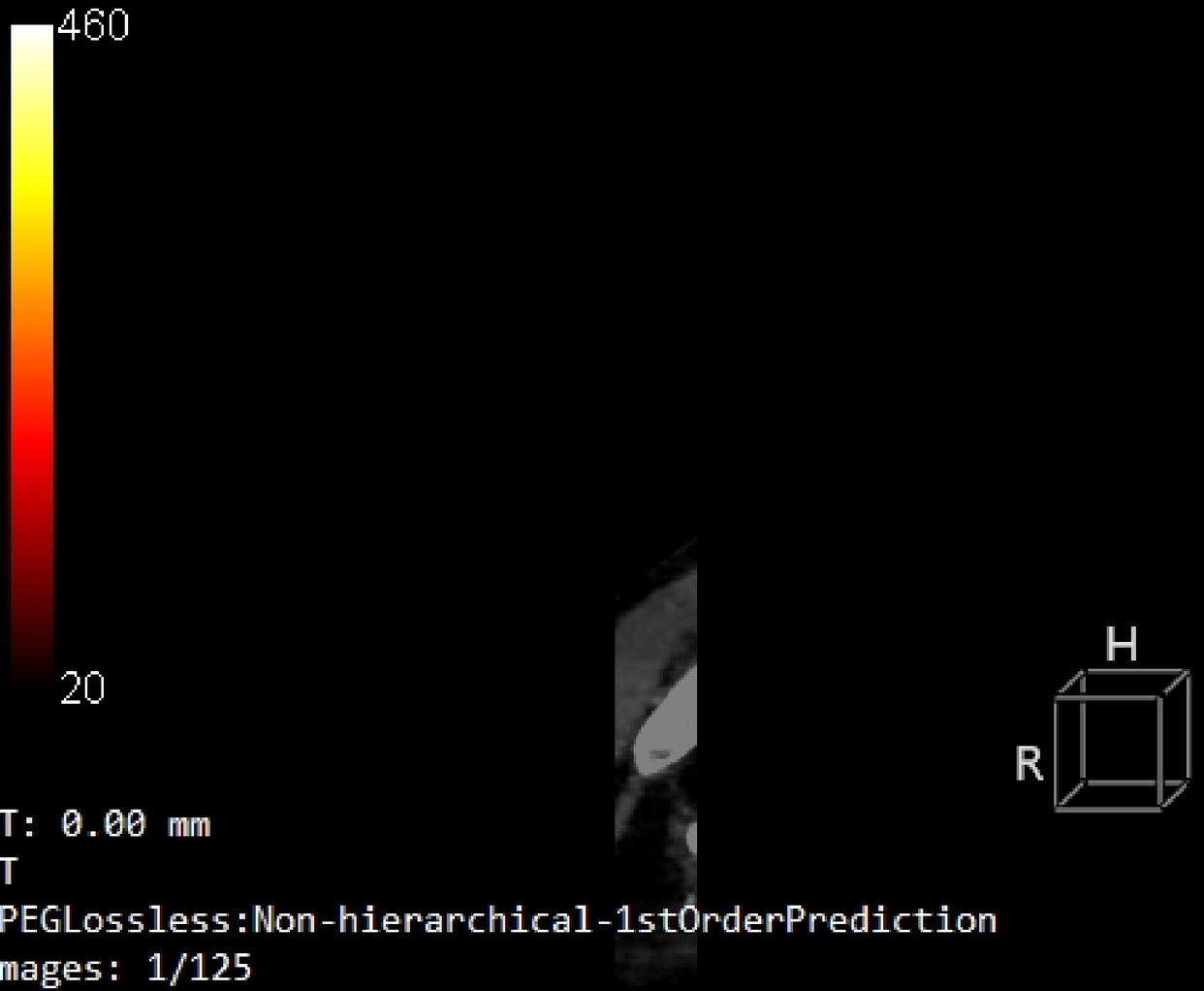

ST: 0.00 mm
CT
JPEGLossless:Non-hierarchical-1stOrderPrediction
Images: 1/125
Series: 17 WL: 128 WW: 256

Conclusión Diagnóstica por Imagen

Conclusión de la AngioTAC de Cabeza y Cuello

Diagnóstico Principal:

Diagnóstico Principal

Lesión quística compleja del ápex petroso.

Diagnóstico Descartado:

Se descarta definitivamente el diagnóstico de Paraganglioma Yugular, ya que la morfología predominantemente quística y la ausencia de hipervascularidad difusa no son características típicas de esta entidad.

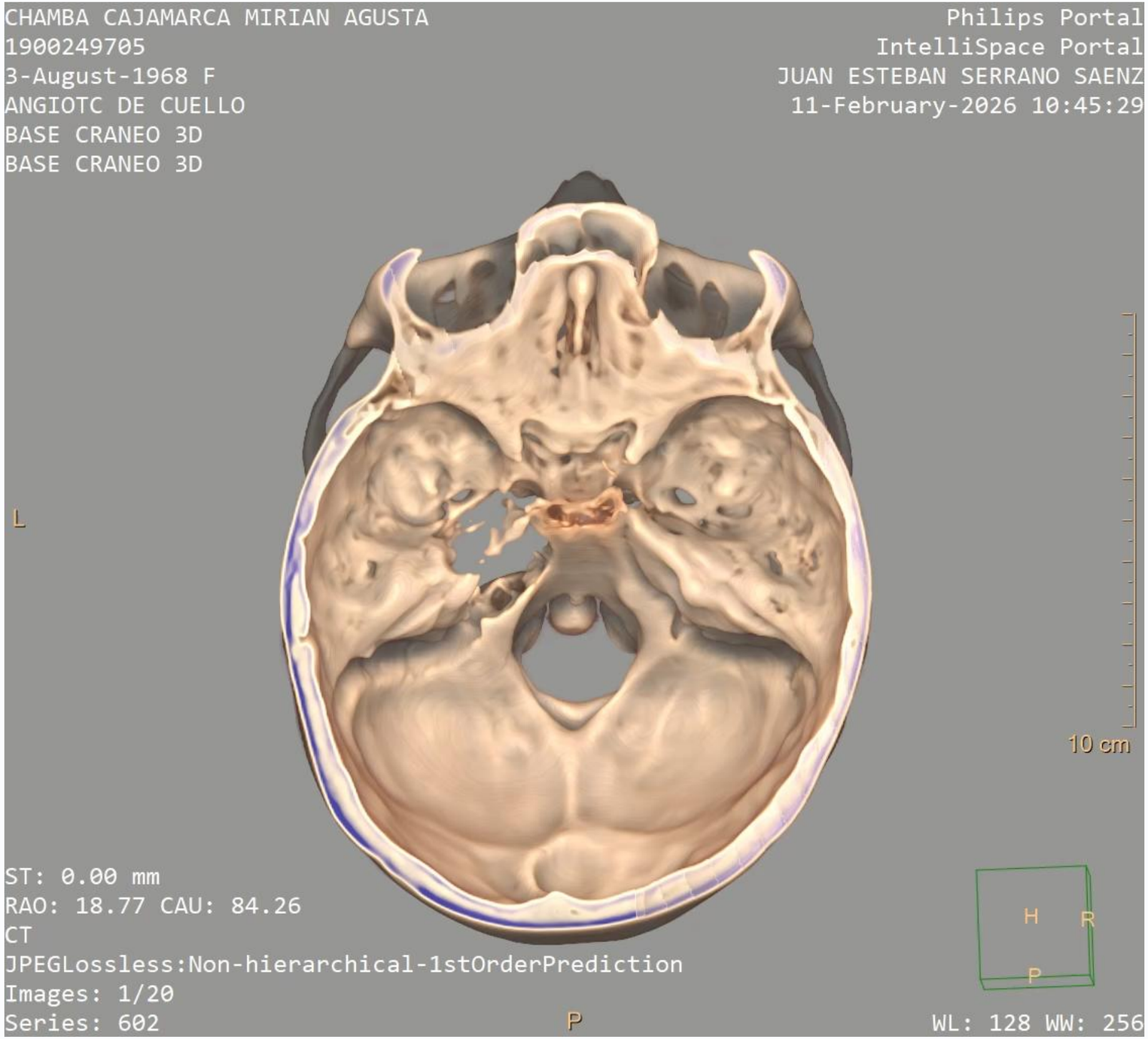
CHAMBA CAJAMARCA MIRIAN AGUSTA
1900249705
3-August-1968 F
ANGIOTC DE CUELLO
BASE CRANEO 3D
BASE CRANEO 3D
Philips Portal
IntelliSpace Portal
JUAN ESTEBAN SERRANO SAENZ
11-February-2026 10:45:29
L
10 cm
ST: 0.00 mm
RAO: 18.77 CAU: 84.26
CT
JPEGLossless:Non-hierarchical-1stOrderPrediction
Images: 1/20
Series: 602
P
H
R
P
WL: 128 WW: 256

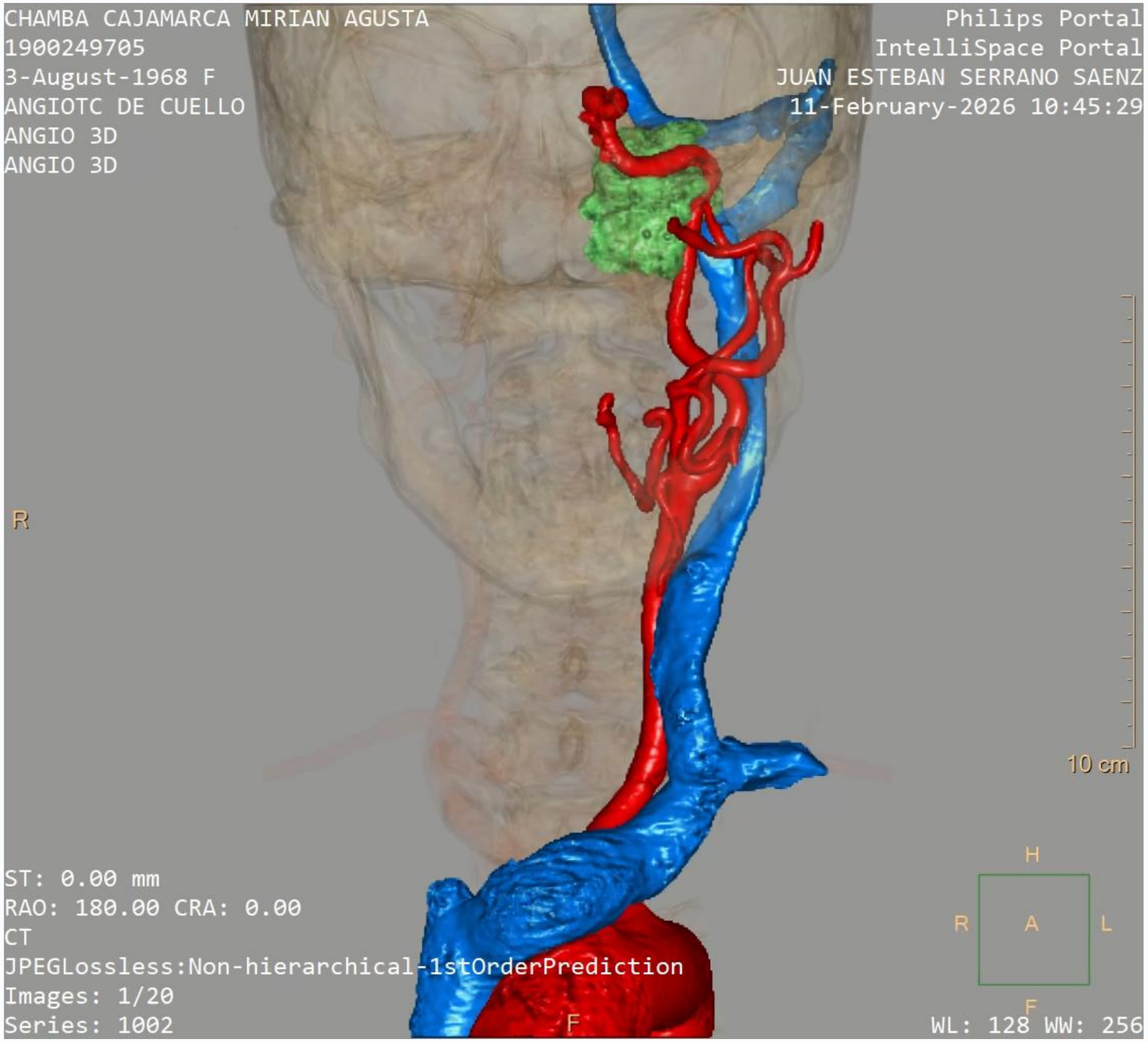
CHAMBA CAJAMARCA MIRIAN AGUSTA
1900249705
3-August-1968 F
ANGIOTC DE CUELLO
ANGIO 3D
ANGIO 3D
Philips Portal
IntelliSpace Portal
JUAN ESTEBAN SERRANO SAENZ
11-February-2026 10:45:29
R
10 cm
H
R
A
L
F
ST: 0.00 mm
RAO: 180.00 CRA: 0.00
CT
JPEGLossless:Non-hierarchical-1stOrderPrediction
Images: 1/20
Series: 1002
F
WL: 128 WW: 256

Último Control y Plan Quirúrgico (Febrero 2026)

19/02/2026 - Control por Otorrinolaringología

Evaluación:

Se revisan los resultados de la AngioTAC.

1

Confirmación

Se evidencia masa en ápex petroso izquierdo con expansión intracraneal, de aspecto mixto y confirmada poca vascularidad por angiografía.

2

Plan Quirúrgico y Multidisciplinario

Dada la complejidad y ubicación en base de cráneo, se programa una reunión conjunta con Neurocirugía

3

Objetivo de la reunión

Definir el abordaje terapéutico definitivo, que podría ser una biopsia diagnóstica o la exéresis completa de la lesión.

Resumen de la Evolución Diagnóstica

Evolución del Diagnóstico a lo largo del tiempo:

Agosto 2025

AngioTAC externa
Diagnóstico Presuntivo: Granuloma de Colesterol

Noviembre 2025

RM + Angio-RM
Diagnóstico Presuntivo: Paraganglioma Yugular (Glomus)

Diciembre 2025

Angiografía Cerebral
Hallazgo: Se descarta origen vascular significativo

Febrero 2026

AngioTAC de Cuello
Diagnóstico Presuntivo: Lesión Quística Compleja del Ápex Petroso

Abordajes Quirúrgicos a la Base de Cráneo: Enfoque en el Ápex Petroso

El Desafío Quirúrgico

Su localización profunda en la base del cráneo

La proximidad de estructuras neurovasculares críticas: arteria carótida interna (ACI), nervios craneales (III-XII), tronco encefálico y oído interno

La elección de la vía de abordaje depende de la naturaleza de la lesión, su localización exacta y su extensión, así como del estado de la audición del paciente

Clasificación de los Abordajes Principales

Categoría	Vía de Abordaje	Descripción / Aplicación	Ventajas	Desventajas / Riesgos
Anteriores (Endonasales)	**Endoscópico Transnasal/Transesfenoidal**	Acceso a través de la nariz y el seno esfenoidal. Ideal para lesiones mediales a la ACI	Mínimamente invasivo, sin incisiones externas. Menor tiempo de recuperación. Permite el abordaje a 4 manos	Limitado por la ACI para acceder a lesiones laterales. Curva de aprendizaje pronunciada
Anterolaterales	**Transmaxilar Contralateral**	Accede a través del seno maxilar opuesto a la lesión. A menudo se combina con el abordaje endonasal.	Ofrece un mejor ángulo de trabajo para lesiones situadas detrás de la ACI sin necesidad de retraer el cerebro. Muy efectivo en cirugía combinada	Requiere un equipo multidisciplinario entrenado (Neurocirugía y ORL).
Laterales (Transtemporales)	**Infralaberíntico**	A través de la mastoides, por debajo de los canales semicirculares. Clásico para el drenaje de granulomas de colesterol con audición conservada	Preserva la audición y la función del nervio facial. Acceso directo a la porción inferior del ápex.	Exposición limitada. Requiere un buen conocimiento de la anatomía del oído.
	Translabeíntico / Transcoclear	Abordajes más extensos que requieren el sacrificio de la audición. Implican la resección de los canales semicirculares o la cóclea.	Excelente exposición de la fosa posterior y el ápex para lesiones muy grandes o tumores agresivos	Pérdida unilateral de la audición. Mayor riesgo para el nervio facial.
	Fosa Media	Abordaje por encima del oído, a través de la fosa craneal media. Útil para lesiones en la porción superior del ápex y conducto auditivo interno.	Preserva la audición. Buena exposición de la ACI horizontal.	Requiere retracción del lóbulo temporal. Riesgo para el nervio facial y la ACI.
Posteriores	**Retrosigmoideo**	Acceso clásico a través de la fosa posterior, por detrás del seno sigmoide.	Excelente para lesiones que se extienden hacia el ángulo pontocerebeloso. Visión familiar para neurocirugia.	Ofrece una visión limitada del ápex petroso en sí mismo; es más útil para la extensión intracraneal de la lesión.

Categoría	Vía de Abordaje	Descripción / Aplicación	Ventajas	Desventajas / Riesgos
Anteriores (Endonasales)	**Endoscópico Transnasal/Transesfenoidal**	Acceso a través de la nariz y el seno esfenoidal. Ideal para lesiones mediales a la ACI, como algunos granulomas o colesteatomas pequeños	Mínimamente invasivo, sin incisiones externas. Menor tiempo de recuperación. Permite el abordaje a 4 manos	Limitado por la ACI para acceder a lesiones laterales. Curva de aprendizaje pronunciada

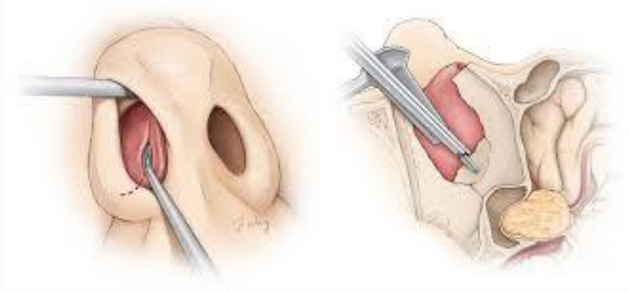

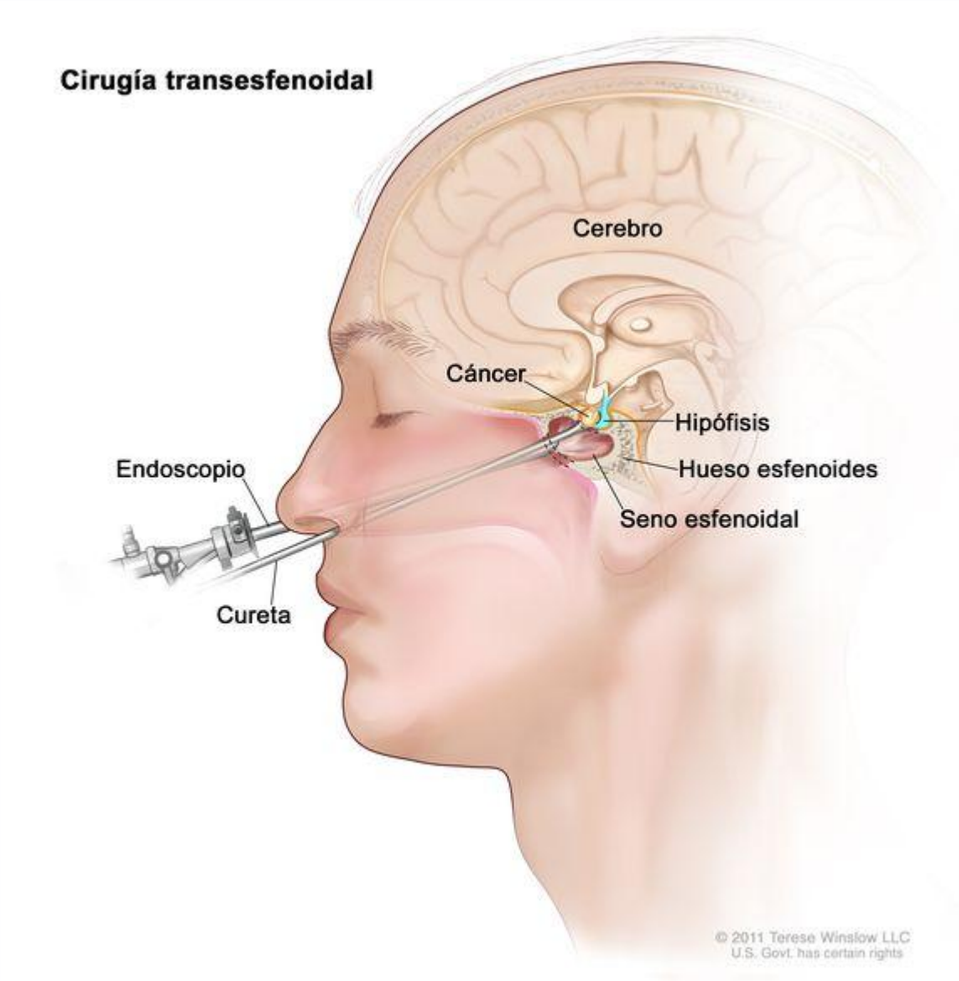

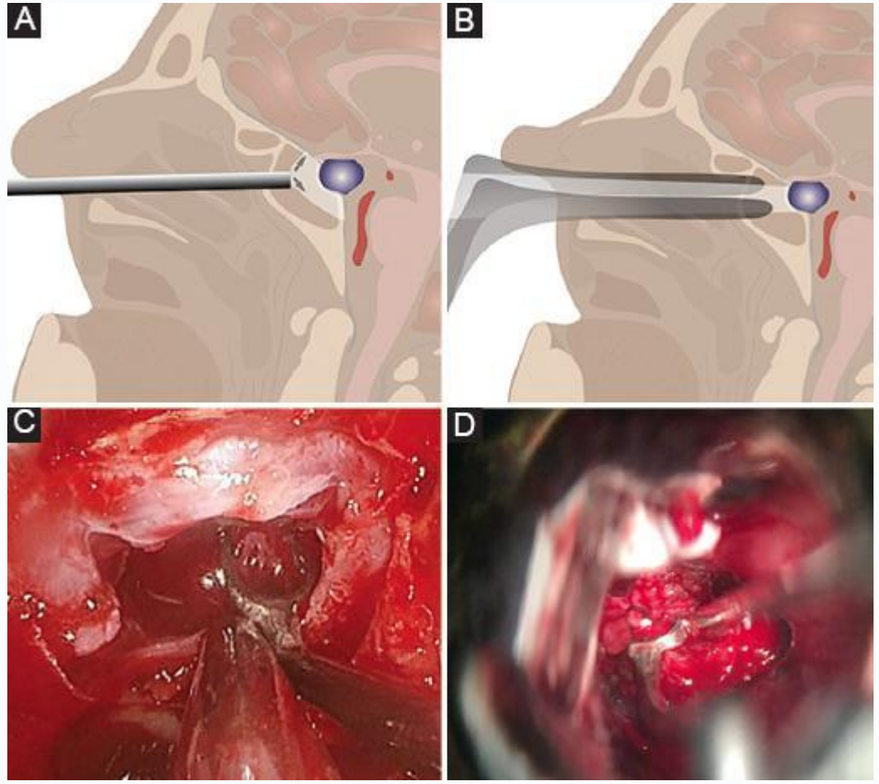

Categoría	Vía de Abordaje	Descripción / Aplicación	Ventajas	Desventajas / Riesgos
Anterolaterales	**Transmaxilar Contralateral**	Accede a través del seno maxilar opuesto a la lesión. A menudo se combina con el abordaje endonasal.	Ofrece un mejor ángulo de trabajo para lesiones situadas detrás de la ACI sin necesidad de retraer el cerebro. Muy efectivo en cirugía combinada	Requiere un equipo multidisciplinario entrenado (Neurocirugía y ORL).

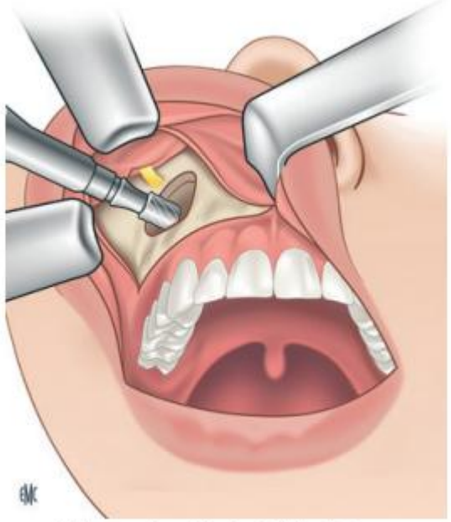

Figura 6. Vía de Caldwell-Luc.

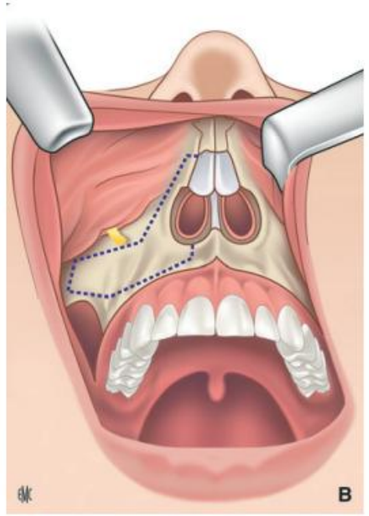

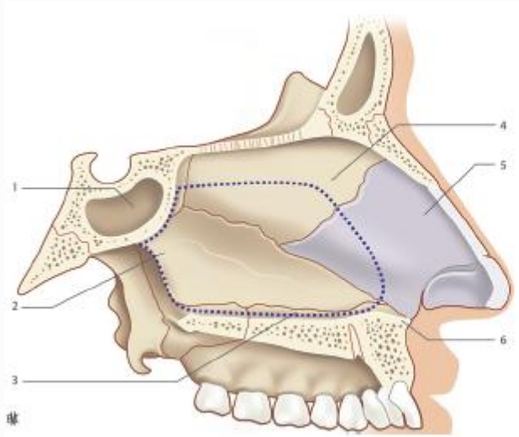

Figura 10. Resección del tabique. Trazado de la sección, conservando la «L» de Cottle y la parte alta del tabique (mucosa olfatoria). 1. Seno esfenoidal; 2. vómer; 3. cresta del maxilar; 4. lámina perpendicular del etmoides; 5. tabique; 6. espina nasal.

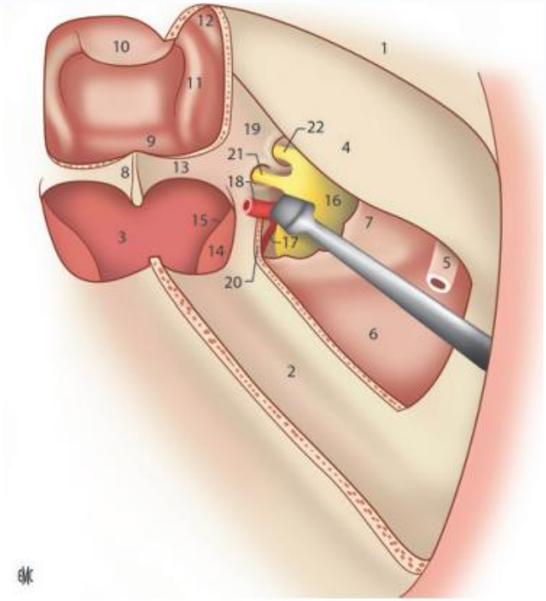

Figura 12. Vía transmaxilar endoscópica; fosa nasal izquierda. Aspecto después de la resección del tabique, etmoidectomía, resección de la pared anterior del seno esfenoidal, maxilectomía medial y resección de la pared posterior del seno maxilar. Toda la fosa pterigopalatina, cuya fascia no se ha incidido, se rechaza lateralmente con un despegador. 1. Resto de tabique; 2. piso de la fosa nasal izquierda; 3. rinofaringe; 4. lámina papirácea; 5. vía lagrimal, seccionada; 6. piso del seno maxilar; 7. pared posterior del seno maxilar; 8. pico esfenoidal; 9. piso del seno esfenoidal; 10. silla turca; 11. relieve del conducto carotídeo; 12. relieve del conducto óptico; 13. arco coanal; 14. rodete tubárico; 15. receso faríngeo (fosita de Rosenmüller); 16. contenido de la fosa pterigopalatina; 17. arteria palatina mayor; 18. arteria esfenopalatina, seccionada; 19. raíz de la apófisis pterigoides; 20. lámina vertical del palatino; 21. nervio pterigoideo (vidiano) en su salida del conducto pterigoideo en la lámina medial de la pterigoides; 22. nervio maxilar V2 en su salida del agujero redondo.

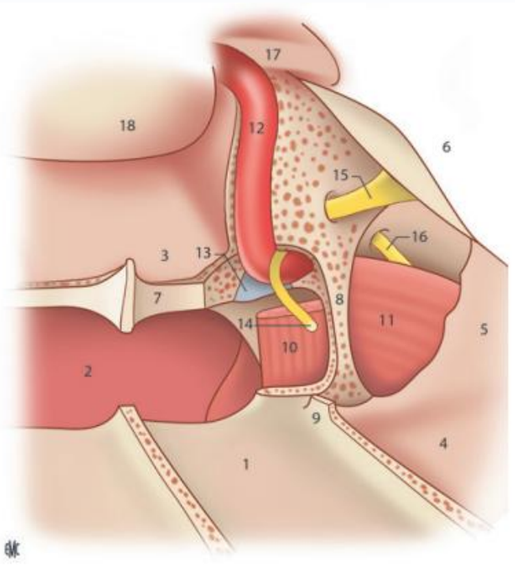

Figura 13. Vía transpterigoidea; fosa nasal izquierda. Aspecto después de la resección del tabique, resección de la pared anterior del seno esfenoidal, maxilectomía medial, resección de la pared posterior del seno maxilar y fresado de la apófisis pterigoides. 1. Piso de la fosa nasal izquierda; 2. rinofaringe; 3. seno esfenoidal; 4. piso del seno maxilar; 5. pared posterior del seno maxilar; 6. lámina papirácea; 7. piso del seno esfenoidal; 8. resto de la lámina lateral de la pterigoides; 9. resto de la lámina vertical del palatino; 10. músculo pterigoideo medial, seccionado; 11. músculo pterigoideo lateral; 12. arteria carótida interna; 13. fibrocartílago del agujero rasgado; 14. resto del nervio pterigoideo (vidiano); 15. nervio maxilar V2 en su salida del agujero redondo; 16. nervio mandibular V3 en su salida del agujero oval; 17. relieve del conducto óptico; 18. silla turca.

Categoría	Vía de Abordaje	Descripción / Aplicación	Ventajas	Desventajas / Riesgos
Laterales (Transtemporales)	**Infralaberíntico**	A través de la mastoides, por debajo de los canales semicirculares. Clásico para el drenaje de granulomas de colesterol con audición conservada	Preserva la audición y la función del nervio facial. Acceso directo a la porción inferior del ápex.	Exposición limitada. Requiere un buen conocimiento de la anatomía del oído.
	Translabeíntico / Transcoclear	Abordajes más extensos que requieren el sacrificio de la audición. Implican la resección de los canales semicirculares o la cóclea.	Excelente exposición de la fosa posterior y el ápex para lesiones muy grandes o tumores agresivos	Pérdida unilateral de la audición. Mayor riesgo para el nervio facial.
	Fosa Media	Abordaje por encima del oído, a través de la fosa craneal media. Útil para lesiones en la porción superior del ápex y conducto auditivo interno.	Preserva la audición. Buena exposición de la ACI horizontal.	Requiere retracción del lóbulo temporal. Riesgo para el nervio facial y la ACI.

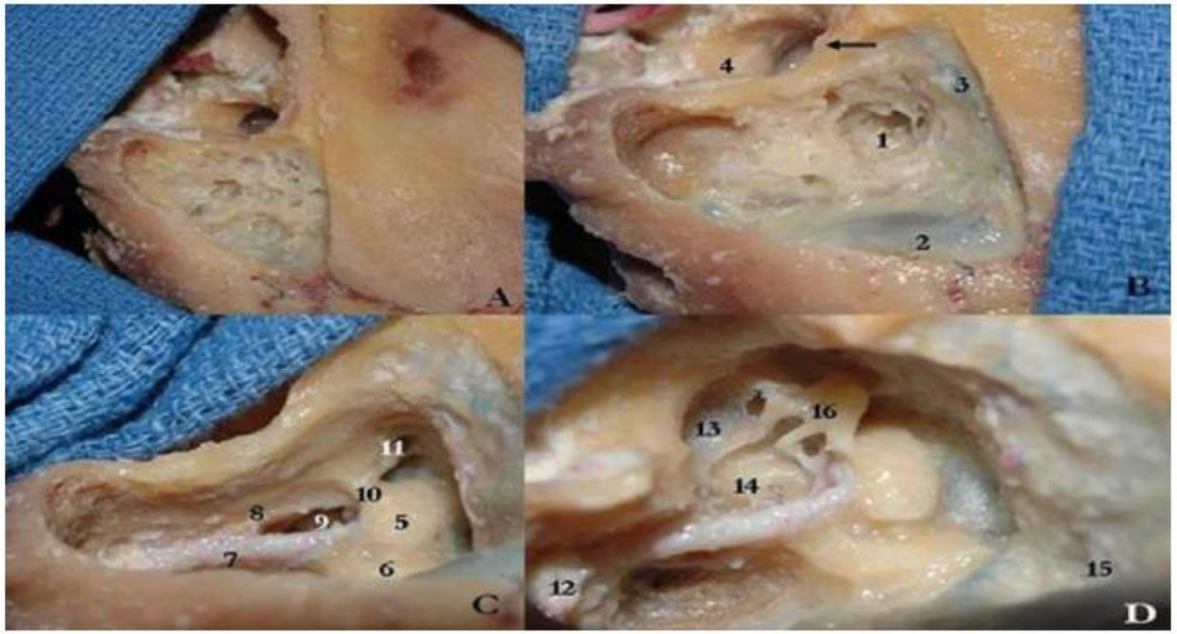

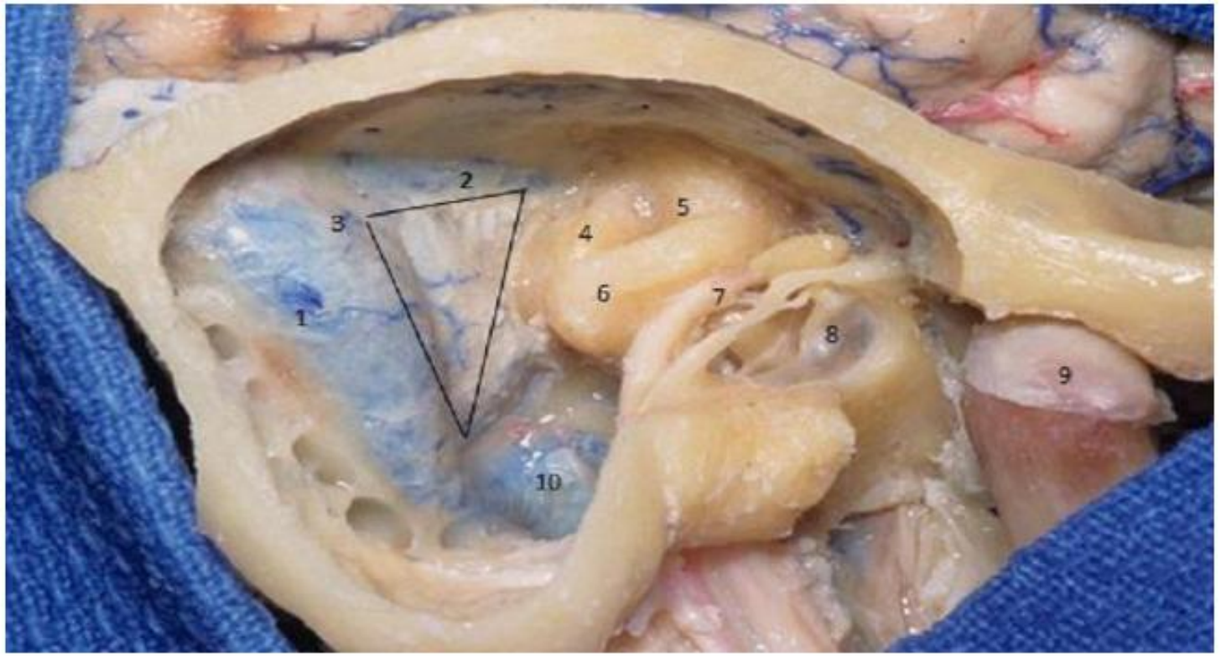

Categoría	Vía de Abordaje	Descripción / Aplicación	Ventajas	Desventajas / Riesgos
Posteriores	**Retrosigmoideo**	Acceso clásico a través de la fosa posterior, por detrás del seno sigmoide.	Excelente para lesiones que se extienden hacia el ángulo pontocerebeloso. Visión familiar para neurocirugia.	Ofrece una visión limitada del ápex petroso en sí mismo; es más útil para la extensión intracraneal de la lesión.

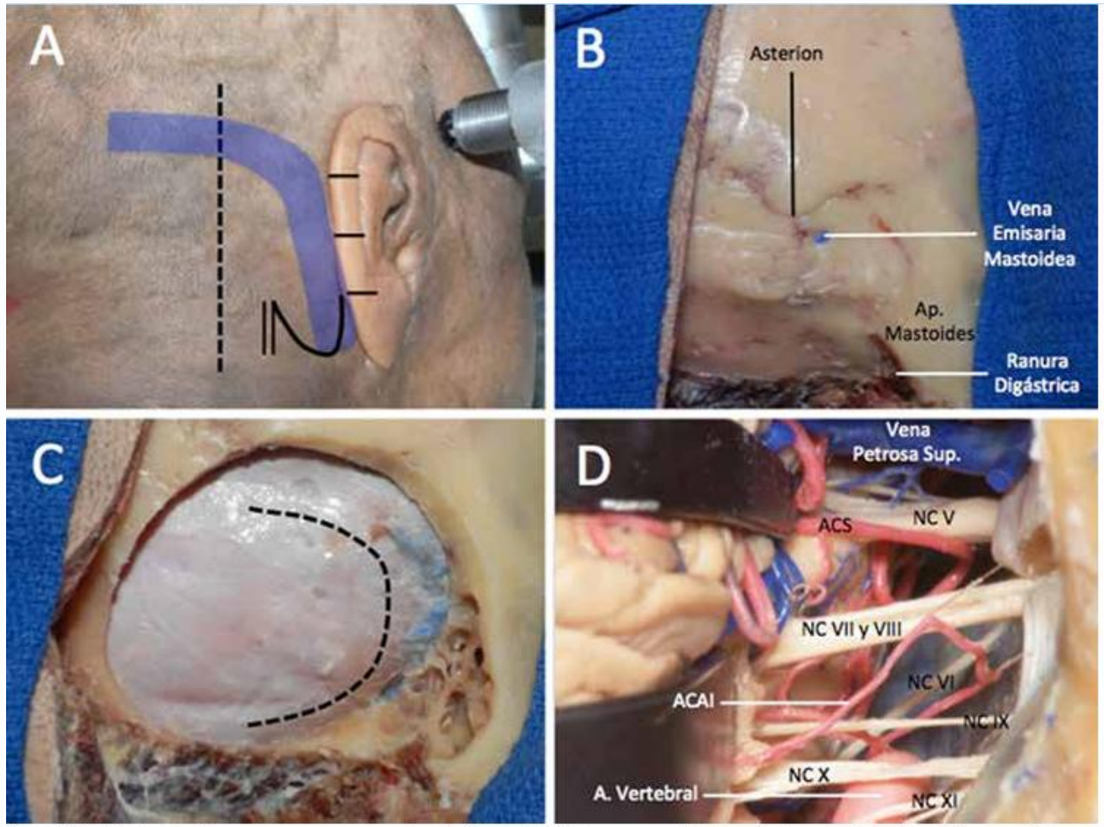

Figura 1: Abordaje retrosigmoideo paso a paso en un preparado cadavérico. A, incisión. Los reparos anatómicos profundos marcados en la superficie son: apófisis mastoides y ranura digástrica. Además, el pabellón de la oreja es dividido en 4 cuartos, ubicándose el borde inferior del seno transverso en la unión del primer con el segundo cuarto. B, disección subperióstica. Los reparos anatómicos a nivel del plano óseo son: asterion, apófisis mastoides y ranura digástrica. Además se puede observar el orificio de la vena emisaria mastoidea. C, luego de la craniectomía, la duramadre ha sido expuesta. En línea punteada está representada la apertura dural, la cual sigue los márgenes internos de los senos transverso y sigmoides. D, vista anatómica de la región del ángulo pontocerebeloso, desde la vena petrosa superior por arriba hasta la arteria vertebral por debajo. Se pueden apreciar los nervios craneanos V, VI, VII, VIII, IX, X y XI.

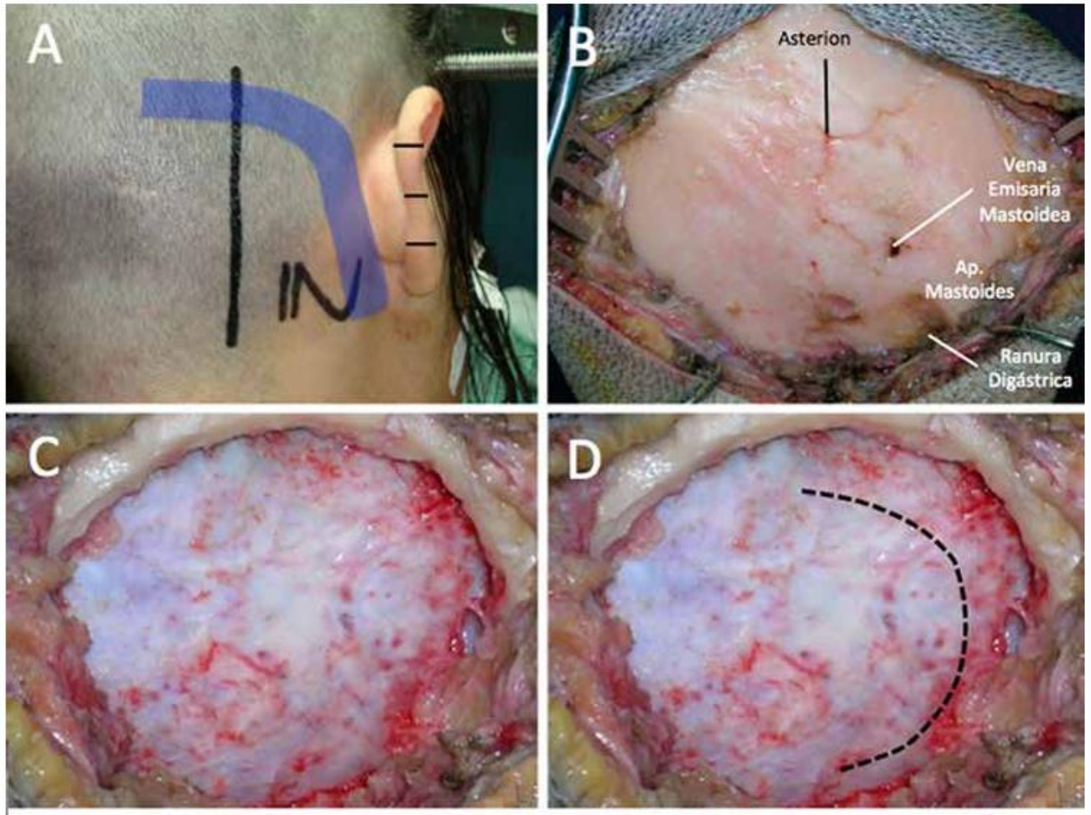

Factores Determinantes en la Elección de la Vía

Tipo de Lesión

Las lesiones quísticas pueden ser candidatas a marsupialización y drenaje. Las lesiones sólidas requieren resección completa.

Relación con la Arteria Carótida Interna

La lesión de nuestra paciente está en estrecha relación con la ACI. Un abordaje combinado, como el endonasal + transmaxilar contralateral, está diseñado específicamente para abordar lesiones en esta zona y movilizar la arteria de forma segura.

Estado de la Audición

Si la audición está preservada (como en este caso), se deben priorizar las vías que la conservan: fosa media, infralaberíntico o los abordajes combinados endonasales.

Plan Propuesto para el Caso

Abordaje Combinado Mínimamente Invasivo

Basado en la literatura y la localización de la lesión en el ápex petroso izquierdo de la paciente, en estrecho contacto con la ACI, el plan de abordaje a discutir en el staff conjunto podría ser:

Endoscópico Endonasal + Transmaxilar Contralateral

Acceder a la lesión desde un ángulo favorable, pasando por detrás de la ACI sin manipularla excesivamente.

Utilizar endoscopios de 30 y 45 grados para visualizar y resecar la lesión en su totalidad, incluyendo la porción que comprime el paquete facio-acústico.

Realizar una resección completa de la lesión con preservación de la audición y mínima manipulación cerebral.