Samenvatting

1 annotatie van ikzijnjan op 1 pagina

x1

Patiënt C

Een 21-jarige jongeman meldt zich op het spreekuur vanwege een sinds drie dagen bestaande, bij aanraking gevoelige linker tepel. Tevens voelt hij daar een schijfje onder de tepel. Hij heeft verder geen klachten. Zijn medische voorgeschiedenis is blanco. Een neef van hem had testiscarcinoom op 19-jarige leeftijd. In de anamnese zijn geen alcohol- of drugintoxicaties gebleken.

Bij het lichamelijk onderzoek wordt een tengere jongeman gezien met een BMI van 19 kg/m². Achter de linker tepel wordt een schijfje gepalpeerd van ongeveer 1 cm doorsnede. Het schijfje is mobiel en iets gevoelig bij aanraking. Er is geen tepelvloed en aan de huid rond de tepel zijn geen afwijkingen te zien. Er worden geen vergrote lymfeklieren gepalpeerd. Aan de rechter mamma worden geen bijzonderheden gezien of gevoeld. De rechter testikel voelt aanzienlijk groter aan dan de linker, maar patiënt heeft dit nooit bemerkt.

Tabel 1 Oorzaken van gynaecomastie*

Oorzaak	Frequentie
Idiopathisch	25%
Puberteit	25%
Medicatie	10-20%
Levercirrose of ondervoeding	8%
Primair hypogonadisme (bijvoorbeeld syndroom van Klinefelter)	8%
Testistumor	3%
Secundair hypogonadisme (bijvoorbeeld door hypofysetumor)	2%
Nieraandoening	1%
Hyperthyreoïdie	2%
Andere	6%

* De percentages berusten op onderzoek in de tweede lijn. In de huisartsenpraktijk is het percentage idiopatische gynaecomastie waarschijnlijk groter.

WEL OF GEEN GYNAECOMASTIE?

Als men bij lichamelijk onderzoek onder een of beide tepels een schijfvormige, mobiele en elastisch aanvoelende zwelling vindt die concentrisch is ten opzichte van de tepel, dan is gynaecomastie waarschijnlijk. Als de patiënt klaagt over borstvorming

jaren bestaat, heeft zelden een pathologische achtergrond en rechtvaardigt terughoudendheid in de diagnostiek.[8] Een gynaecomastie die in korte tijd ontstaat, vereist wel de nodige waakzaamheid, omdat dan de kans op onderliggende pathologie groter is. Pijn en gevoeligheid van de tepel en/of tepelhof wijzen

#1

p.2

Henk Koopman, Jan Monkelbaan

Gynaecomastie is niet altijd onschuldig

INLEIDING

Gynaecomastie is een proliferatie van het borstweefsel bij mannen. Deze één- of tweezijdige borstvergroting is meestal fysiologisch, als gevolg van veranderingen in de verhouding tussen oestrogenen en androgenen in verschillende levensfasen. Bij pasgeborenen zijn het transplacentair overgebrachte moederlijke oestrogenen die zowel bij jongens als bij meisjes borstvergroting kunnen veroorzaken. Deze vorm van gynaecomastie verdwijnt meestal binnen het eerste levensjaar.[1] In het begin van de puberteit veroorzaakt het door de testes geproduceerde oestrogeen bij een nog niet voldoende op gang gekomen testosteronproductie gynaecomastie bij ongeveer de helft van alle jongens.[2] De piekincidentie ligt bij 13-14 jaar, het fenomeen verdwijnt meestal spontaan binnen 12-18 maanden. Gynaecomastie heeft de hoogste prevalentie (72%) onder mannen in de leeftijd 50-69 jaar,[3] als gevolg van een dalende testosteronspiegel en gedeeltelijke omzetting van testosteron naar oestradiol in het vetweefsel.

Gynaecomastie kan ook niet-fysiologisch zijn en ontstaan als gevolg van een onderliggende aandoening of van medicijn- of druggebruik waardoor de balans tussen oestrogenen en androgenen verstoord raakt.

Een klein percentage van de patiënten met gynaecomastie gaat ermee naar de huisarts. De meesten zijn 5-25 jaar.[4] Deze klinische les bespreekt drie jonge mannen met gynaecomastie.

Samenvatting

Koopman H, Monkelbaan JF. Gynaecomastie is niet altijd onschuldig. Huisarts Wet 2014;57(5):266-70.

Gynaecomastie is vaak fysiologisch bij pasgeborenen, pubers en mannen boven de 50. Men kan meestal volstaan met geruststelling en afwachtend beleid. Bij mannen van andere leeftijdsklassen, vooral als de gynaecomastie in korte tijd ontstaat, kan er een onderliggende oorzaak in het spel zijn. Vaak gaat het om drugs, medicatie, voedingssupplementen of anabole steroïden; men kan de patiënt vragen deze op proef gedurende **één** maand te staken. Aanvullend onderzoek is geïndiceerd als er aanwijzingen zijn voor een lever-, nier- of schildklieraandoening, primair of secundair hypogonadisme of een (zeldzame) testistumor. Dat onderzoek zal meestal bestaan uit echografie van mammae en scrotum, gevolgd door laboratoriumonderzoek.

Militair Gezondheidscentrum Apeldoorn, Koning Willem III kazerne, Sportlaan 55, 7312 TG Apeldoorn: dr. H. Koopman, huisarts. Centraal Militair Hospitaal, afdeling Interne Geneeskunde en MDL-ziekten, Utrecht: kolonel-arts J.F. Monkelbaan, internist en MDL-arts • Correspondentie: henkkoopman159@hotmail.com • Mogelijke belangenverstrengeling: niets aangegeven.

Patiënt A

Een 21-jarige jongeman met een blanco voorgeschiedenis meldt zich op het spreekuur vanwege een zwelling van de rechter borst, die last geeft bij hardlopen. De zwelling bestaat al jaren, maar is voor zijn gevoel het laatste jaar groter geworden. Er is geen tepelvloed. Aan de huid rond de tepel zijn geen bijzonderheden te zien en de tepel is niet gevoelig. De aanvullende anamnese vermeldt geen klachten. De familieanamnese is negatief voor mamma-, ovarium- of testistumoren. Patiënt gebruikt matig alcohol en geen drugs.

Bij het lichamelijk onderzoek zien we een niet-zieke 21-jarige jongeman met een BMI van 26 kg/m². Achter de rechter tepel is een schijf palpabel met een doorsnede van ongeveer 5-6 cm. De schijf is mobiel en niet drukpijnlijk. Aan de linker mamma worden geen bijzonderheden gezien of gevoeld. Aan hoofd, hals, oksels, supra- en infraclaviculair worden geen vergrote lymfeklieren gepalpeerd. De testes imponeren beiderzijds als normaal.

Patiënt B

Een 28-jarige jongeman meldt zich op het spreekuur vanwege een 'bolletje' dat hij sinds enkele weken onder de linker tepel voelt. De tepel is gevoelig bij aanraking. Er is geen afscheiding uit de tepel en ook aan de huid rond de tepel is niets bijzonders opgemerkt. Er zijn verder geen klachten, de libido is niet verminderd en er zijn geen erectiestoornissen.

De voorgeschiedenis van patiënt B vermeldt een orchidopexie rechts op 12-jarige leeftijd en een appendectomie op 24-jarige leeftijd. De familieanamnese is negatief voor mamma- en testiscarcinoom. Patiënt gebruikt geen medicijnen. Enkele jaren geleden heeft hij korte tijd anabole steroïden gebruikt. Die gebruikt hij nu niet meer, maar hij neemt wel voedingssupplementen.

Bij het lichamelijk onderzoek wordt een gezond uitziende, atletisch gebouwde jongeman gezien met een BMI van 21,2 kg/m². Onder de linker tepel wordt een schijfje gevoeld van circa 1 cm doorsnede, dat los ligt van huid en onderlaag. Aan de regionale lymfeklierstations worden geen bijzonderheden gevoeld. De rechter testis voelt iets kleiner aan dan de linker testis. Volgens patiënt is dit onveranderd en al langere tijd het geval. Verder worden er geen afwijkingen gevonden, in het bijzonder geen tekenen die wijzen op het gebruik van anabole steroïden zoals spierhypertrofie, striae en acne en/of huiddefecten ten gevolge van injecties.

De kern

- Gynaecomastie bij pasgeborenen, pubers en mannen ouder dan 50 is vaak fysiologisch. Men kan meestal volstaan met geruststelling en afwachtend beleid.
- Bij patiënten uit andere leeftijdsgroepen kan gynaecomastie, vooral als die in korte tijd ontstaat, een onderliggende oorzaak hebben.
- Onderliggende oorzaken kunnen zijn: medicamenten, voedingssupplementen of anabole steroïden, lever-, nier- en schildklieraandoeningen, primair of secundair hypogonadisme, en in zeldzame gevallen een testistumor.
- Indien met anamnese en lichamelijk onderzoek geen oorzaak kan worden gevonden, zijn laboratoriumonderzoek (lever-, nier- en schildklierfunctie) en eventueel echografie van mammae en scrotum aangewezen. In tweede instantie kan hormonale screening worden ingezet.

Patiënt C

Een 21-jarige jongeman meldt zich op het spreekuur vanwege een sinds drie dagen bestaande, bij aanraking gevoelige linker tepel. Tevens voelt hij daar een schijfje onder de tepel. Hij heeft verder geen klachten. Zijn medische voorgeschiedenis is blanco. Een neef van hem had testiscarcinoom op 19-jarige leeftijd. In de anamnese zijn geen alcohol- of drugintoxicaties gebleken.

Bij het lichamelijk onderzoek wordt een tengere jongeman gezien met een BMI van 19 kg/m². Achter de linker tepel wordt een schijfje gepalpeerd van ongeveer 1 cm doorsnede. Het schijfje is mobiel en iets gevoelig bij aanraking. Er is geen tepelvloed en aan de huid rond de tepel zijn geen afwijkingen te zien. Er worden geen vergrote lymfeklieren gepalpeerd. Aan de rechter mamma worden geen bijzonderheden gezien of gevoeld. De rechter testikel voelt aanzienlijk groter aan dan de linker, maar patiënt heeft dit nooit bemerkt.

Tabel 1 Oorzaken van gynaecomastie*

Oorzaak	Frequentie
Idiopathisch	25%
Puberteit	25%
Medicatie	10-20%
Levercirrose of ondervoeding	8%
Primair hypogonadisme (bijvoorbeeld syndroom van Klinefelter)	8%
Testistumor	3%
Secundair hypogonadisme (bijvoorbeeld door hypofysetumor)	2%
Nieraandoening	1%
Hyperthyreoïdie	2%
Andere	6%

* De percentages berusten op onderzoek in de tweede lijn. In de huisartsenpraktijk is het percentage idiopatische gynaecomastie waarschijnlijk groter.

WEL OF GEEN GYNAECOMASTIE?

Als men bij lichamelijk onderzoek onder een of beide tepels een schijfvormige, mobiele en elastisch aanvoelende zwelling vindt die concentrisch is ten opzichte van de tepel, dan is gynaecomastie waarschijnlijk. Als de patiënt klaagt over borstvorming terwijl er geen schijf voelbaar is, kan er sprake zijn van pseudo-gynaecomastie. Pseudo-gynaecomastie is een lokale vetophoping zonder glandulaire proliferatie die vooral bij patiënten met overgewicht kan worden aangetroffen.

Een hard aanvoelende zwelling in een van de borsten die excentrisch ligt ten opzichte van de tepel of het tepelhofcomplex is verdacht voor een mammacarcinoom, zeker als de tepel ook is ingetrokken of (bloederig) vocht afscheidt. Pijn en gevoeligheid worden vaker gezien bij gynaecomastie en zijn ongebruikelijk bij mammacarcinoom.

Echografisch onderzoek kan helpen het onderscheid te maken tussen gynaecomastie en pseudo-gynaecomastie. Bij een verdenking op mammacarcinoom is mammografie aangewezen, zo nodig met biopsie. De diagnose mammacarcinoom wordt in Nederland bij ongeveer 100 mannen per jaar gesteld, meestal bij oudere mannen. Gynaecomastie, ongeacht de oorzaak, is niet geassocieerd met een verhoogde kans op mammacarcinoom. Een uitzondering vormen mannen met het syndroom van Klinefelter: zij hebben een 16 maal zo grote kans op mammacarcinoom als mannen zonder dit syndroom.[5]

DIAGNOSTISCHE BENADERING VAN GYNAECOMASTIE

[**Tabel 1**] vermeldt voor alle leeftijden de oorzaken van gynaecomastie en hun relatieve frequentie.[6] De in de literatuur genoemde percentages lopen nogal uiteen, afhankelijk van de definitie van gynaecomastie (grootte van de klierschijf), de gemiddelde leeftijd van de onderzochten en de populatie waarin het onderzoek plaatsvond. Met zorgvuldige anamnese en lichamelijk onderzoek kan bij 83% van de patiënten de oorzaak van de gynaecomastie worden opgespoord.[7] [**Tabel 2**] geeft een overzicht van de klachten en bevindingen die bij de verschillende oorzaken kunnen passen.

Allereerst moet de hulpvraag worden verhelderd. Is de patiënt ongerust (bijvoorbeeld over borstkanker) of is het probleem vooral cosmetisch? Vervolgens is het van belang te weten wanneer de gynaecomastie is begonnen. Een gynaecomastie die al jaren bestaat heeft zelden een pathologische achtergrond en rechtvaardigt terughoudendheid in de diagnostiek.[8] Een gynaecomastie die in korte tijd ontstaat, vereist wel de nodige waakzaamheid, omdat dan de kans op onderliggende pathologie groter is. Pijn en gevoeligheid van de tepel en/of tepelhof wijzen op ontstaan van gynaecomastie in minder dan 6 maanden.

Relatief veel voorkomende oorzaken van gynaecomastie zijn drug- of medicijngebruik, anabole steroïden en voedingssupplementen [**tabel 3**]. Sommige voedingssupplementen bevatten fyto-oestrogenen, plantaardige stoffen die affiniteit voor de oestrogeenreceptor hebben, of anabole steroïden die eveneens gynaecomastie kunnen veroorzaken. Het Nederlands Zekerheidssysteem Voedingssupplementen Topsport (NZVT) publiceert een database met de producten die voldoen aan de eisen van de dopingautoriteit.[9] Van de producten op deze lijst heeft men zekerheid dat zij geen dopinggeduide stoffen (waaronder anabole steroïden) bevatten. Uitgebreide diagnostiek kan achterwege blijven als blijkt dat de gynaecomastie verdwijnt of afneemt bij staken van het middel. Dit is meestal binnen een maand te verwachten.

Gynaecomastie op latere leeftijd komt vaak voor en wordt niet zelden bij toeval ontdekt. Met het stijgen van de leeftijd neemt het percentage lichaamsvet toe en bij oudere mannen kan de reeds genoemde verstoring in de balans tussen oestrogenen en androgenen proliferatie van borstklierweefsel veroorzaken. Asymptomatische gynaecomastie is bij deze patiënten zelden een reden voor nader onderzoek.

Abstract

Koopman H, Monkelbaan JF. Gynaecomastia is not always harmless. Huisarts Wet 2014;57(5):266-70.

Gynaecomastia can occur in newborn infants, adolescents, and men older than 50 years. In most cases, patients can be reassured and a wait-and-see policy adopted. However, in males in other age groups and with rapid-onset gynaecomastia, there may be an underlying problem. In many cases, drugs, medication, and food supplements are the culprits and patients can be advised to discontinue their use for 1 month; however, further investigations, usually echography of the breast and scrotum, followed by laboratory investigations, are warranted if there are signs of liver, kidney, or thyroid gland disorders, primary or secondary hypogonadism, or, albeit rare, testicular tumour.

Tabel 2 **Klachten en afwijkingen die passen bij de verschillende oorzaken van gynaecomastie.**

Afwijking	Klachten	Bevindingen bij lichamelijk en aanvullend onderzoek
Testistumor	vergrote testis, infertiliteit, lage rugpijn, libidoverlies, bloed ophoesten	palpabele, vast-elastische zwelling in testis
Hypogonadisme		
■ primair	erectiele disfunctie, vasovegetatieve verschijnselen	achtergebleven grootte en veranderde consistentie van de testis, onvolledige ontwikkeling van secundaire geslachtskenmerken voor de puberteit
■ secundair	libidoverlies, erectiele disfunctie, hoofdpijn, visusklachten	afname testisgrootte, gezichtsveldverlies, tekenen van hypothyreoïdie, overmaat of tekort van groeihormoon, zelden galactorroe
Hyperthyreoïdie	gewichtsverlies, palpitaties, diarree, nervositeit, slapeloosheid, warmte-intolerantie	struma, tremor, tachycardie, exophthalmus
Leveraandoening	anorexia, misselijkheid, overgeven, gewichtsverlies (of toename door ascites), jeuk	geelzucht, vergrote of verschrompelde lever, ascites, oedeem, spidernaevi
Nieraandoening	anorexia, moeheid, misselijkheid, braken, oligurie of polyurie	lethargie, hypertensie, geelgrauwe huid
Anabole steroïden	libidoverlies, erectiele disfunctie	spierhypertrofie, striae op borsten en schouders, acne, testisatrofie, huiddefecten door injecties

Tabel 3 **Middelen die gynaecomastie kunnen veroorzaken**

Antibiotica	metronidazol, ketoconazol, minocycline, isoniazide
Antiandrogenen	cyproteron, finasteride
Anxiolytica/antidepressiva	diazepam, tricyclische antidepressiva, fenothiazinen, haloperidol, SSRI's
Cardiovasculaire middelen	digoxine, ACE-remmers, calciumantagonisten, amiodaron, spironolacton, reserpine, minoxidil
Chemotherapeutica	methotrexaat, vincristine
Maagmiddelen	cimetidine, ranitidine, omeprazol
Hormonen	anabole steroïden, oestrogenen
Overige	antivirale therapie tegen hiv, metoclopramide, penicillamine, fenytoïne, sulindac, theofylline
Drugs	marihuana, amfetamine, cocaïne, heroïne, alcohol
Voedingssupplementen	vooral fyto-oestrogeenbevattende plantaardige stoffen

Patiënt A (vervolg)
Op eigen verzoek wordt patiënt A verwezen naar een chirurg. Deze laat echografisch onderzoek van mammae en testes verrichten. De echo brengt rechts een duidelijke klierschijf met vetweefsel in beeld. Aan de testes worden echografisch geen afwijkingen gezien. In overleg wordt besloten de klierschijf te verwijderen. Bij histologisch onderzoek toont het verwijderde weefsel geen tekenen van maligniteit.

Patiënt B (vervolg)
Patiënt B wordt verwezen voor echografisch onderzoek van de mammae en de testes. Bij dit onderzoek wordt dorsaal van de linker tepel een in vergelijking met rechts prominent aanwezige klierschijf gezien, passend bij gynaecomastie. Bij scrotale echografie wordt een normale linker testis (14 ml) gevonden. De rechter testis (10 ml) toont het beeld van enige fibrosering, passend bij een status na orchidopexie. Alvorens verder onderzoek te verrichten krijgt patiënt B het advies het gebruik van de voedingssupplementen te staken.

Patiënt C (vervolg)
Bij echografisch onderzoek van de mammae wordt dorsaal van de linker tepel ter plaatse van de gepalpeerde schijf een inhomogeen, echoarm, niet scherp afgrensbaar gebied gezien met een doorsnede van 1 cm. Het echobeeld past bij gynaecomastie. Bij scrotale echografie heeft de rechter testis een volume van 23 ml en bevat centraal een inhomogene, goed gevascularisseerde, echoarme en matig afgrensbare laesie. Dit beeld past bij een maligne afwijking [**figuur**]. De linker testis is 13 ml en is echografisch normaal. Aanvullend echografisch onderzoek van het abdomen laat para-aortaal een tweetal pathologisch aandoende en vergrote lymfeklieren zien. De X-thorax toont een minimale densiteit, projecterend over de ventrale zijde van de negende rib rechts.

AANVULLEND ONDERZOEK

Scrotale echo

Treft men bij lichamelijk onderzoek een palpabele tumor in een van de testes aan, dan is scrotale echografie noodzakelijk. Of dit onderzoek ook moet plaatsvinden als men géén palpabele tumor aantreft, is een punt van discussie want er zijn onderzoeken die melding maken van echografisch vastgestelde testistumoren die niet palpabel waren.[10,11] Er zijn zelfs auteurs die aanbevelen bij gynaecomastie altijd een scrotale echografie te doen.[12] Men zou in dergelijke gevallen kunnen overwegen de risicofactoren voor een testiscarcinoom (bijvoorbeeld cryptorchisme in de voorgeschiedenis of een positieve familieanamnese) te betrekken in de beslissing wel of geen scrotale echografie te verrichten. Testiscarcinomen hebben een piekincidentie van 17-18 per 100.000 in de leeftijdsgroep van 25-34 jaar en zijn dus in het algemeen vrij zeldzaam.[13] Toch is waakzaamheid geboden bij een acuut ontstane gynaecomastie. Gemiddeld wordt bij ongeveer 2-3% van de patiënten met gynaecomastie een testistumor gevonden.[6,14] Het gaat hier echter wel om onderzoeken die voornamelijk in tweedelijnspopulaties werden verricht, dus er kan sprake zijn geweest van selectiebias. Veelvoorkomende vormen van gynaecomastie die fysiologisch zijn of ontstaan zijn door het gebruik van geneesmiddelen of voedingssupplementen worden niet vaak doorverwezen naar de tweede lijn, dus het werkelijke aandeel van testistumoren bij gynaecomastie zal in de huisartsenpraktijk waarschijnlijk kleiner zijn.

Laboratoriumonderzoek

Indien alle voorgaande onderzoeken niets hebben opgeleverd, dan is de volgende stap laboratoriumonderzoek naar lever-, nier- en schildklierfuncties. Als deze normaal blijken, moet vervolgens hypogonadisme worden uitgesloten door de serumconcentraties testosteron, oestradiol en luteïniserend hormoon (LH) te bepalen. In endocrinologie geïnteresseerde

huisartsen kunnen dit in eigen beheer doen, meestal zal de internist dit onderzoek uitvoeren.

Er is sprake van primair hypogonadisme wanneer men bij een verlaagde testosteronspiegel een verhoogd LH aantreft. Dit is onder andere het geval bij het syndroom van Klinefelter. Een verlaagde testosteronspiegel bij een normaal of verlaagd LH kan wijzen op secundair hypogonadisme, een aanvullende prolactinebepaling kan dan onthullen of dit hypogonadisme het gevolg is van een prolactineproducerende hypofysetumor. Ten slotte wordt de concentratie humaan choriongonadotrofine (hCG, positieve zwangerschapstest!) bepaald om eventuele ectopische productie door een testiscarcinoom op het spoor te komen. Een testiscarcinoom kan daarnaast ook zorgen voor een verhoogde oestradiolspiegel bij een normaal of verlaagd LH.

Patiënt A (vervolg)
Na een korte herstelperiode kan patiënt A zonder klachten weer aan het werk. Een half jaar later blijkt zich geen recidief meer te hebben voorgedaan.

Patiënt B (vervolg)
Een maand na het staken van de voedingssupplementen meldt patiënt B dat de klachten zijn verdwenen. Bij onderzoek is het schijfje onder de linker tepel niet meer voelbaar.

Patiënt C (vervolg)
Patiënt C wordt verwezen naar de uroloog. Deze vindt een verhoogde concentratie tumormarkers in het serum en verricht een radicale inguïnale orchidectomie rechts. Het pathologisch-anatomisch onderzoek wijst uit dat er sprake is van een non-seminoom testiscarcinoom. CT-scans van thorax en abdomen bevestigen het bestaan van een viertal longlaesies en een para-aortale lymfadenopathie. Patiënt wordt verwezen naar de oncoloog voor een in opzet curatieve chemotherapie.

BESPREKING

Patiënt A wilde eigenlijk al meteen worden doorverwezen naar een chirurg om de klierschijf te laten verwijderen. De zwelling bestond al sinds zijn puberteit maar was de laatste jaren iets toegenomen. Bekend is dat gynaecomastie die tijdens de puberteit ontstaat bij 4% van de patiënten persisteert.[8] Bij ruim de helft (58%) van deze patiënten komt gynaecomastie in de familie voor.[15] Na één à anderhalf jaar is het klierweefsel in de borst gefibroseerd, het blijft dan voelbaar als een schijf. De borstvergroting die daarna nog plaatsvond, kan op het conto van lokaal vetweefsel worden geschreven. Het gaat bij patiënt A duidelijk niet om een acuut ontstane gynaecomastie en anamnestisch is er ook geen verdenking op een hormonale stoornis of een schildklier- of nierfunctiestoornis. Ook het lichamelijk onderzoek deed geen verdenking rijzen op een tumor in de borst of testis. De huisarts zou patiënt A hebben kunnen vragen eerst wat af te vallen alvorens verder te gaan met onderzoek en behandeling. Patiënt zag hier echter geen heil in.

Bij patiënt B en patiënt C is de gynaecomastie wél na de puberteit ontstaan, en bovendien in korte tijd. Bij patiënt B wees de anamnese er al op dat een voedingssupplement de oorzaak zou kunnen zijn. Het gebruikte supplement stond niet op de lijst van het NZVT, dus het kan naast fyto-oestrogenen ook anabole steroïden bevat hebben. Toch besloot de arts patiënt B te verwijzen voor een echografie, vanwege de orchidopexie in de anamnese en omdat de testes asymmetrisch aanvoelden.

Bij patiënt C bleek het echografisch onderzoek cruciaal voor het constateren van een testistumor. Bij laboratoriumonderzoek bleek dat de in korte tijd ontstane gynaecomastie het gevolg was van ectopische productie van hCG (humaan chorion-gonadotrofine) door deze testistumor.

Figuur Echografisch beeld van de rechter (A) en de linker (B) helft van het scrotum van patiënt C

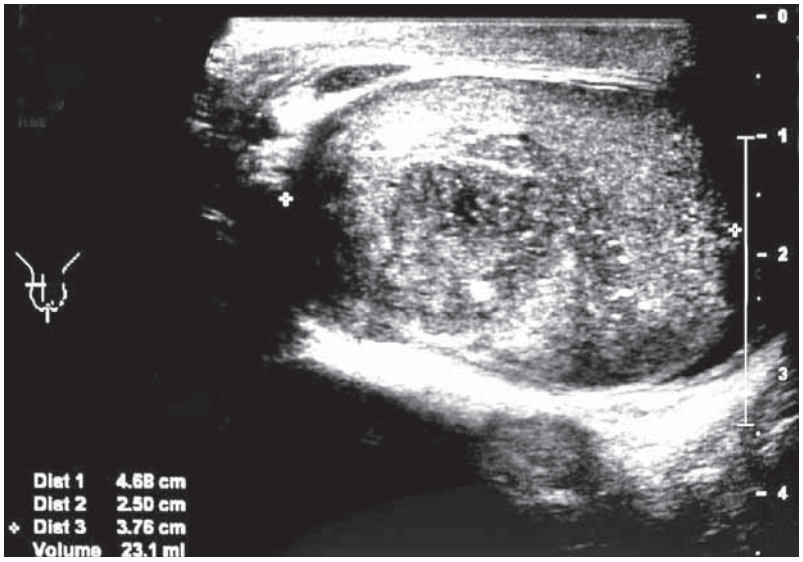

A De rechter testis bevat centraal een inhomogene, echoarme en matig afgrensbare laesie.

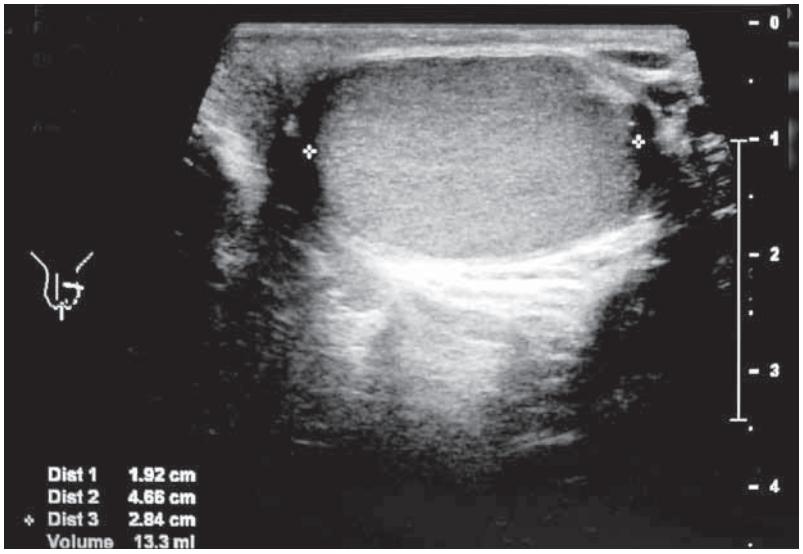

B Het echobeeld van de linker testis vertoont geen afwijkingen.

CONCLUSIE

Gynaecomastie tijdens de puberteit en bij mannen boven de 50 jaar komt vaak voor en is meestal fysiologisch. Na zorgvuldige anamnese en lichamelijk onderzoek zijn geruststelling en afwachtend beleid geïndiceerd. Bij patiënten van andere leeftijden moet men rekening houden met een onderliggende oorzaak. Zeker bij jonge mannen bij wie zich in korte tijd gynaecomastie ontwikkelt, moet men actief op zoek gaan naar een onderliggende aandoening.

Bij patiënten die een middel gebruiken dat het optreden van gynaecomastie kan verklaren, wacht men gedurende een maand het effect van staken af.

Het vermoeden van een testiscarcinoom is een indicatie voor scrotale echografie. Zo nodig kan aanvullend laboratoriumonderzoek een eventuele lever-, nier- of schildklierfunctiestoornis uitsluiten. Zijn de laboratoriumuitslagen normaal, dan volgt een hormonale screening om primair of secundair hypogonadisme uit te sluiten. Bij deze screening kan alsnog een oestrogeen- of hCG-producerende testistumor aan het licht komen. ■

LITERATUUR

1 McKiernan JF, Hull D. Breast development in the newborn. Arch Dis Child 1981;56:525-9.
2 Biro FM, Lucky AW, Huster GA, Morisson JA. Hormonal studies and physical maturation in adolescent gynecomastia. J Pediatr 1990;116:450-5.
3 Niewoehner CB, Nuttal FQ. Gynecomastia in a hospitalized male population. Am J Med 1984;77:633-8.
4 De Jongh TOH. Borstzwelling bij mannen/gynaecomastie. In: Eekhof JAH, Knuistingh Neven A, Opstelten W, redactie. Kleine kwalen in de huisartspraktijk. 6e dr. Amsterdam: Reed Business Education, 2013.
5 Male breast cancer. In: Fentiman IS. Detection and treatment of early breastcancer. Philadelphia (PA): Lippincott, 1990.
6 Braunstein GD. Gynecomastia. N Engl J Med 1993;328:490-5.
7 Hines SL,Tan WW, Yasrebi M, DePeri ER, Perez EA. The role of mammography in male patients with breast symptoms. Mayo Clin Proc 2007;82:297-300.
8 Braunstein GD. Clinical practice: Gynecomastia. N Engl J Med 2007;357:1229-37.
9 NZVT: Nederlands Zekerheidssysteem Voedingssupplementen Topsport [internet]. Rotterdam: Dopingautoriteit, 2001-2014. http://www.dopingautoriteit.nl/nzvt, geraadpleegd maart 2014.
10 Pierik FH, Dohle GR, Van Muiswinkel JM, Vreeburg JT, Weber RF. Is routine scrotal ultrasound advantageous in infertile men? Is routine scrotal ultrasound advantageous in infertile men? J Urol 1999;162:1618-20.
11 Carmignani L, Gadda F, Mancini M, Gazzano G, Nerva F, Rocco F, et al. Detection of testicular ultrasonographic lesions in severe male infertility. J Urol 2004;172:1045-7.
12 Hendry WS, Garvie WH, Ah-See AK, Bayliss AP. Ultrasonic detection of occult testicular neoplasms in patients with gynaecomastia. Br J Radiol 1984;57:571-2.
13 Testicular cancer incidence statistics [internet]. London: Cancer Research UK, 2013. http://www.cancerresearchuk.org/cancer-info/cancerstats/types/testis/incidence, geraadpleegd maart 2014.
14 Harris M, Rizvi S, Hindmarsh J, Bryan R. Testicular tumour presenting as gynaecomastia. BMJ 2006;332:837.
15 Johnson RE, Murad MH. Gynecomastia: Pathophysiology, evaluation, and management. Mayo Clin Proc 2009;84:1010-5.

Driemaal per week nieuws op onze website: www.henw.org

Heeft u al naar de nieuwsberichten op onze website gekeken? Driemaal per week (maandag, woensdag en vrijdag) worden daar korte samenvattingen van voor de huisarts relevant wetenschappelijk nieuws uit buitenlandse medische tijdschriften gepubliceerd. Wilt u op de hoogte worden gehouden van de nieuwe nieuwsberichten? Volg ons dan op Twitter, Facebook of via RSS.

Een vijftigjarige vrouw komt op het spreekuur met een pijnlijke blauwgekleurde middelvinger. Wat is uw diagnose?

a. Traumatisch hematoom
b. Ziekte van Raynaud
c. Achenbach-syndroom
d. Acute arteriële afsluiting

Wilt u het goede antwoord weten? Kijk op www.henw.org

Fotoquiz van de maand mei