Prof. Dr. M. BOSSUYT
Kath. Universiteit Leuven

Prof. Dr. R. VAN CLOOSTER
Rijksuniversiteit Gent

INLEIDING TOT DE RADIOLOGIE VAN TANDEN EN KAAKBEENDEREN

1981

WETENSCHAPPELIJKE UITGEVERIJ
E. STORY-SCIENTIA PVBA
GENT - LEUVEN - ANTWERPEN - BRUSSEL

2

DE PANORAMIXOPNAME OF DE INTRA-ORALE OPNAME MET VASTE FOCUS

Deze röntgentechniek is op de markt gekomen omstreeks 1963 en is vooral verspreid geworden door de firma Siemens onder de vorm van de Status X.

2.1. BESCHRIJVING VAN HET RADIOGRAFISCH TOESTEL (STATUS X)

Bij dit apparaat zijn de verschillende delen, namelijk hoogspanningsformator, röntgenbuis en stoel vast met elkaar verbonden maar verplaatsbaar ten opzichte van elkaar.
De stoel, met hoofdsteun, waarop de patiënt gezeten is, is verstelbaar in hoogte en kan eveneens gedraaid worden. De RX-bron kan door twee loodrecht op elkaar verschuifbare statieven, die volledig uitgebalanceerd zijn, willekeurig verplaatst worden.
De röntgenstralen worden geproduceerd ter hoogte van de anode die in een dunne buis opgesteld is.
De geringe diameter van de RX-buis is zeer belangrijk omdat die in de mond van de patiënt moet gebracht worden.
De Status X werkt met een vaste anodespanning en een vaste stroomsterkte van de kathode die respectievelijk 55 kV en 1 mA bedragen.
Doordat deze twee grootheden vast ingesteld zijn, is alleen de opnametijd nog veranderlijk.

2.2. BESCHRIJVING VAN DE RÖNTGENBUIS

Deze röntgenbuis bestaat, zoals alle andere, uit een anode en een kathode (Fig. 116).

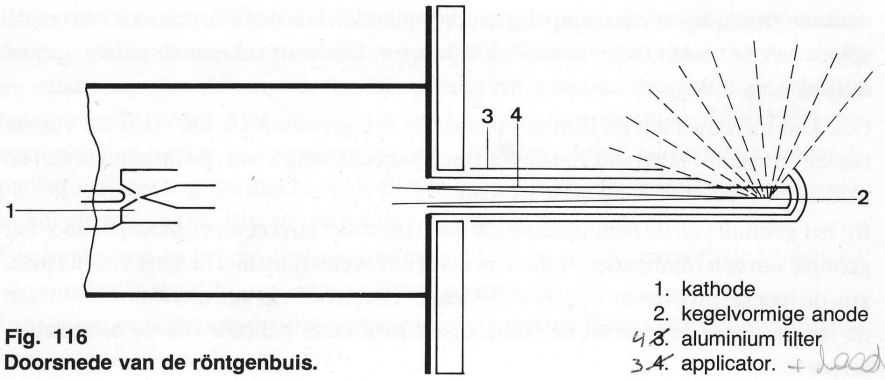

Fig. 116
Doorsnede van de röntgenbuis.

De anode is geplaatst in een fijne buis en heeft de vorm van een kegel zodat de röntgenstralen in een hoek van 270° uittreden en alleen distaal over 90° van de anode geen röntgenstralen vrijkomen.
De elektronen van de kathode worden door een magnetisch veld zodanig geconcentreerd dat zij in de fijne buis op de anode terecht komen.
De doormeter van de anode is zeer klein in vergelijking met andere conventionele radiografische toestellen, nl. slechts 0,1 mm.
Rond de anodebuis bevindt zich een aluminiumfilter van ± 1 mm dikte. Over deze filter wordt een met lood afgeschermde kunststofapplicator geschoven. Deze kan zodanig gedraaid worden dat de X-stralen, dank zij een nauwkeurige uitgesneden venster, alleen in één bepaalde richting uittreden.

2.3. PRINCIPE VAN DE RÖNTGENOPNAMEN EN FYSISCHE WETTEN

Voor het maken van een röntgenopname wordt de röntgenapplicator in de mond van de patiënt geplaatst, en de film uitwendig op het aangezicht. *De X-stralen komen vanuit de mond op de film terecht* (Fig. 117, 118).
Door sommige onderzoekers werd hier als nadeel aangegeven dat er een variabele verhouding mogelijk is tussen de focus en de film, zodat bij controle geen exacte reproductie mogelijk is. Met enige ervaring nochtans weegt dit nadeel niet zo zwaar door.

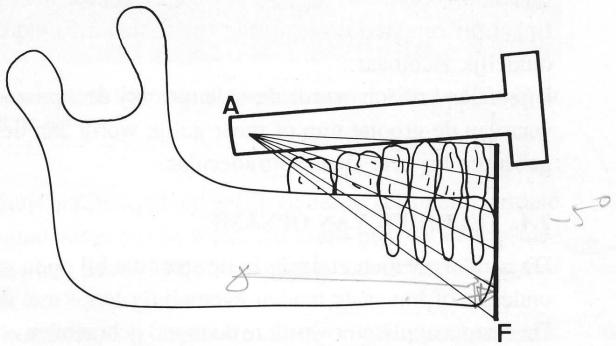

Fig. 117 Opstelling voor het maken van een opname van de onderkaak.
A. röntgenbuis (focus)
F. film.

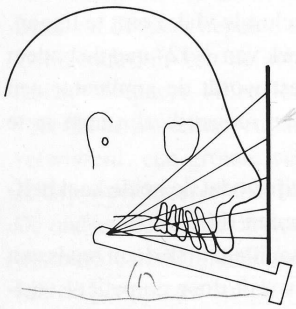

Fig. 118 Opstelling voor het maken van een opname van de bovenkaak.

Een volgende belangrijke factor is de afstand tussen object en film en tussen object en focus: de vergrotingsfactor.

De vergrotingsfactor is voor verschillende delen van de tandenboog niet gelijk daar de tandenboog geen cirkel is maar de vorm heeft van een parabool.
De vergrotingsfactor in de frontstreek is 1,5 tegenover 2,3 tot 2,5 voor de molarenstreek.

Ook vertonen de objecten die aan de linguale zijde gelegen zijn een grotere vergrotingsfactor dan deze aan de buccale zijde.
Tot hiertoe ging men uit van de veronderstelling dat de focus een punt was. In werkelijkheid is dit niet het geval.
Dit heeft tot gevolg het ontstaan van de penumbra. Deze geometrische onscherpte groeit met de focusgrootte en met de vergrotingsfactor.
Bij de gewone periapicale röntgenopname is de vergrotingsfactor gering en, daar de focusdiameter gewoonlijk 1 mm bedraagt, zijn de geometrische onscherpten tussen 0,1 tot 0,15 mm. Dergelijke halfschaduwen tussen twee beelddetails met verschillende zwarting zijn bij het gewoon bekijken op een normale afstand juist niet meer zichtbaar.
Bij de intraorale panoramixopname zou de formule van onscherpte ongunstiger zijn bij een focusgrootte van 1 mm.
Daarom is het noodzakelijk dat de focus zeer klein is. In plaats van de normale grootte van 1 mm hebben de panoramixtoestellen een focale diameter van 0,1 mm.
De geometrische onscherpte bereikt eerst bij een vergroting van 2,5 een waarde van 0,15 mm, dwz. al de beelddelen waarbij men een vergrotingsfactor heeft van 2,5 of minder, worden scherp weergegeven wanneer men het beeld normaal bekijkt.
Enkel bij een sterke vergroting (meer dan 2,5) wordt de geometrische onscherpte duidelijk zichtbaar.
Bijzonder kritisch wordt de scherpte bij de opname van zeer kleine objectdelen waarvan de grootte min of meer gelijk wordt aan deze van de focus, zoals dit kan gebeuren bij zeer fijne bottrabeculae.

2.4. TECHNIEK VAN OPNAME

De patiënt zet zich zodanig in de stoel dat bij open mond het occlusale vlak van de onderste of bovenste tanden evenwijdig loopt met de vloer.
De röntgenapplicator wordt in de mond gebracht en zo ingesteld dat de stralenbundel caudaal- of craniaalwaarts gericht is. De applicator rust ter hoogte van de fronttanden op de incisale rand zodat de focus ter hoogte van het occlusale vlak komt te liggen.
Voor de bovenkaakopname maakt de röntgenbuis een hoek van + 12° met de bodem en voor de onderkaakopname een hoek van − 5°. Best wordt de applicator een 6-tal cm in de mond gebracht, maar soms zal het alleen mogelijk zijn hem in te brengen tot de premolaren, wegens braakreflexen.
Ook moet de focus in het medio-sagittale vlak gelegen zijn zodat de beide kaakhelften met een gelijke vergrotingsfactor geprojecteerd worden (Fig. 119).
Kleine afwijkingen van meer dan 3 mm van het medio-sagittale vlak doen reeds een asymmetrie op de film te voorschijn komen. De foto wordt door de patiënt vastgehouden met de handen en goed tegen de wangen aangedrukt.

2.5. HET RADIOGRAFISCH BEELD

De duidelijkheid van het röntgenbeeld is voor de verschillende delen van de kaken verschillend en is afhankelijk van de vergrotingsfactor.

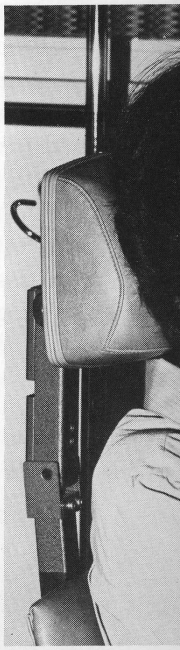

Fig. 119 Bij een o
vloer. D

Deze is in het alg
de röntgenbuis di
trische weergave
de tanden ten op
Voor de plaats va
van belang, terwi
Deze zal de hoek
springende kin k
labiale compacta.
voor dat de wortel
verwijderd, een g
scherp weergegev
De onderrand van
wisselende duideli
van de periapicale
Men heeft meesta
ongeveer ter hoogt
male vlakken goed
komt het tot een s
doet ontstaan (Fig.

Fig. 119 Bij een opname van de bovenkaak vormt de röntgenbuis een hoek van + 12° met de vloer. De patiënt houdt de film vast.

Deze is in het algemeen over gans het frontgebied gelijk en des te geringer naarmate de röntgenbuis dieper in de mond aangebracht werd. Zo komt men tot een isometrische weergave van de fronttanden, hoewel dit afhankelijk is van de asrichting van de tanden ten opzichte van het occlusale vlak.

Voor de plaats van de film in de onderkaak is de grootte van de protuberantia mentalis van belang, terwijl dat in de bovenkaak door de grootte van de neus bepaald wordt. Deze zal de hoek bepalen tussen film en lengteas van de tanden. Bij sterk vooruitspringende kin kan de schaduw zichtbaar worden van een tangentiaal getroffen labiale compacta. Alleen bij sterk protruderende tanden in de bovenkaak komt het voor dat de worteltoppen, die dan dicht tegen de focus gelegen zijn en ver van de film verwijderd, een grotere vergroting hebben. Hierdoor worden zij dikwijls minder scherp weergegeven dan bij normale tandinplanting.

De onderrand van de apertura piriformis en de weke delen van de neus worden met wisselende duidelijkheid weergegeven, zonder dat deze schaduwen de zichtbaarheid van de periapicale streek verminderen.

Men heeft meestal een goede weergave van de premolaren wanneer de focus ongeveer ter hoogte van de eerste molaren geplaatst werd zodanig dat de interproximale vlakken goed zichtbaar zijn. Ligt integendeel de focus te ver naar dorsaal, dan komt het tot een superpositie van de tandkronen, die dan langwerpige opaciteiten doet ontstaan (Fig. 120).

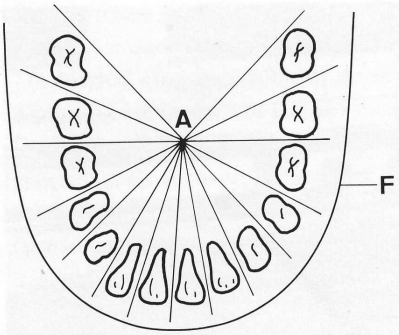

Fig. 120
Men heeft het minst overlappingen als de focus gelegen is ter hoogte van de 1ste molaar.

A. röntgenbuis
F. film.

Hierdoor zijn dan de interproximale vlakken niet goed zichtbaar, wat nochtans belangrijk is voor het opsporen van approximale cariës. Een engstand of linguale kipping verergert nog deze toestand.

Bij engstand in de bovenkaak kan het door de korte focus-object afstand tot een minder scherpe weergave van de worteltoppen komen. Dit is vooral het geval wanneer daarbij ook nog uitgesproken jukbeenderen aanwezig zijn zodat de afstand tussen film en object eveneens groter wordt.

Door een toenemende kipping naar linguaal van de ondermolaren worden deze meer en meer verkort op het röntgenbeeld geprojecteerd.
De weergave van de eerste ondermolaar is meestal nog zeer bevredigend terwijl het beeld van de tweede molaar, vooral in het distale gedeelte, veelal te wensen overlaat.
De wijsheidstand wordt zelden goed geprojecteerd daar zijn lengteas naar linguaal gekipt is en soms bijna samenvalt met de richting van de X-stralen.

De situatie ter hoogte van de bovenmolaren is enigszins anders. Door de aanwezigheid van de jukbeenderen bekomt men een grotere object-filmafstand.
Deze grotere vergrotingsfactor in de bovenkaak maakt dat de beelden meestal maar duidelijk zijn tot de 1ste molaar. Om de toppen van de molaren goed te visualiseren is het noodzakelijk de focus goed in de gehemelteboog te plaatsen. Is dit onmogelijk dan wordt de apicale streek door de dichte schaduw van de processus zygomaticus en van de jukboog overdekt. Immers deze twee worden meestal duidelijker afgebeeld doordat zij dichter tegen de film aanliggen.

Op de beelden van de molaren ziet men overigens altijd zeer duidelijk een onderscheid in vergrotingsfactor tussen de focusdichte en de focusverre objectdelen. De palatale wortel schijnt lang en breed, zodat hij in vele gevallen niet meer op de film geprojecteerd wordt. Ook ter hoogte van de tandkroon is de uitwerking van de focusdichte objectafstand te zien.
Zelfs wanneer de stralen evenwijdig lopen met de interproximale ruimten, worden de approximale vlakken dikwijls niet meer zo duidelijk weergegeven als bij de ondermolaren.

De basale delen var
bundel weergegeve
beeld voor de diagn
streek van de symf
zichtbaar zijn, also
Het kanaal van de
duidelijk (Fig. 121
De weergave van d
anatomische variati
gie soms moeilijk
Meestal is het neus
worden sterk vergr

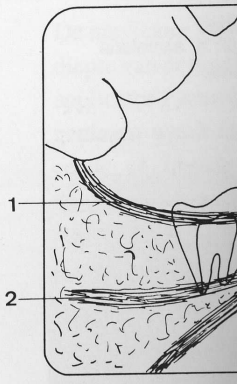

Fig. 121a en b Opn
1. li
2. li
3. fo

De basale delen van de mandibula worden door een zeer schuin invallende stralenbundel weergegeven zoals uit de theoretische voorstelling te zien is. Daardoor is het beeld voor de diagnose niet altijd zeer bevredigend. Uitzondering hierop is vooral de streek van de symfyse waar het foramen linguale en ook de spina meestal goed zichtbaar zijn, alsook soms voedingskanalen.
Het kanaal van de nervus mandibularis en het foramen mentale is dikwijls niet duidelijk (Fig. 121, 122).
De weergave van de sinussen is sterk verschillend en dit houdt verband met de grote anatomische variaties die men hier kan vinden, zodat interpretatie van sinuspathologie soms moeilijk kan zijn.
Meestal is het neusseptum en de mediale sinuswand goed zichtbaar. De conchae worden sterk vergroot geprojecteerd (Fig. 123, 124).

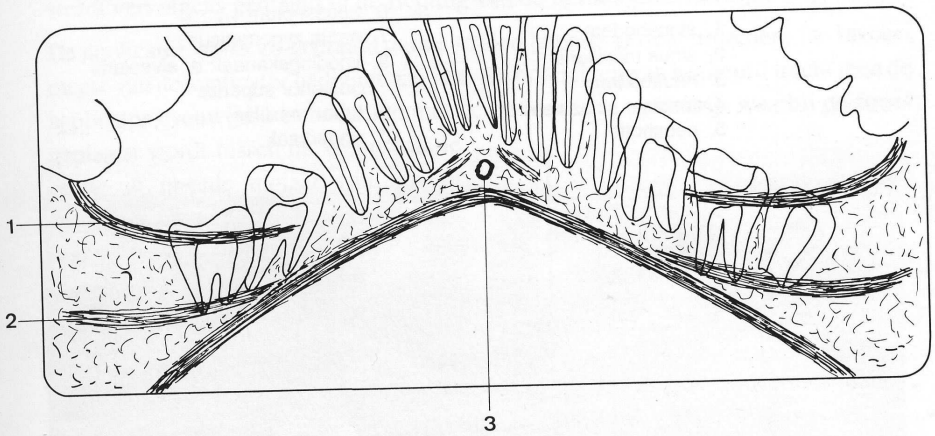

Fig. 121a en b Opname van de onderkaak.

1. linea obliqua externa
2. linea mylohoidea
3. foramen linguale en tuberculae geniculatae.

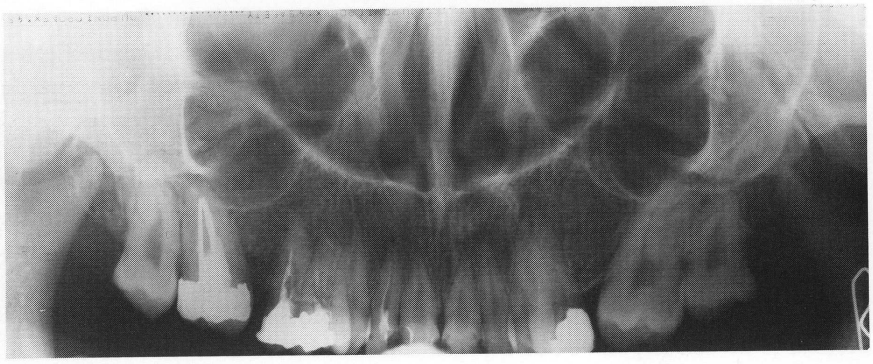

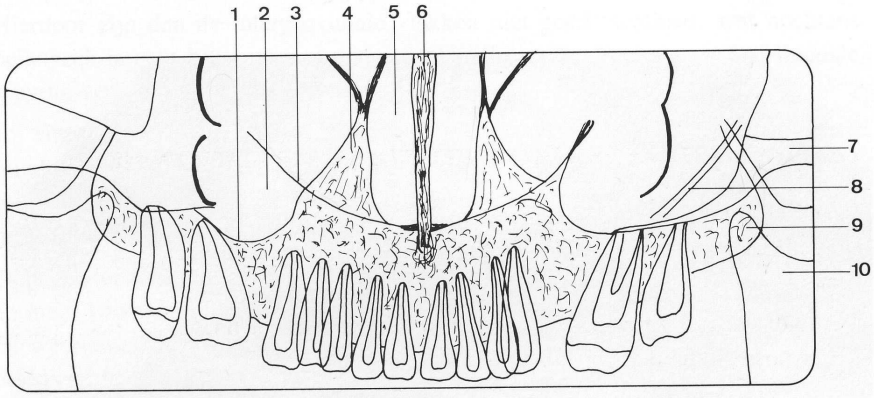

Fig. 122a en b Opname van de bovenkaak.

1. sinusbodem
2. sinus maxillaris
3. neusbodem
4. mediale sinuswand
5. neusholte
6. neusseptum
7. arcus zygomaticus
8. voedingskanaal: a. alveolaris posterior superior
9. tuber maxillae
10. onderkaak.

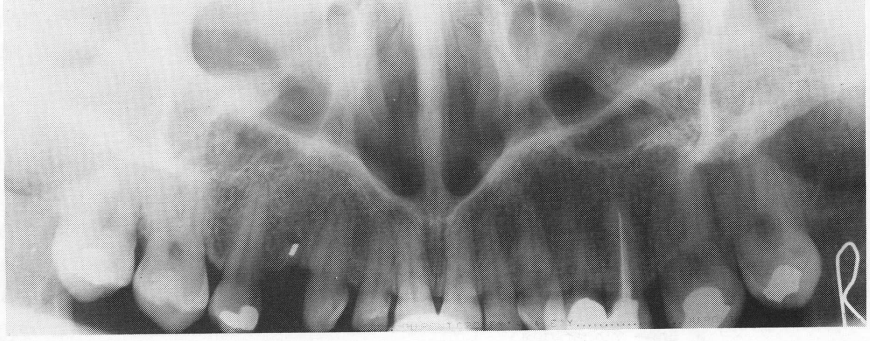

Fig. 123 Intra-orale opname van dezelfde patiënt als fig. 138a. (beeld omgekeerd).

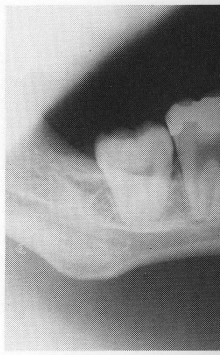

Fig. 124 Intra-orale op

2.6. BIJZONDERE C

Daar de streek van de
duidelijk zichtbaar is
keld.

De indicatie van deze
één radiografische pl

Het hoofd wordt zo g
wordt vervolgens ged

De applicator wordt z
diepte van de applicat
applicator evenwijdig
geplaatst wordt tusse
eerste of tweede m
en onderkaak van de
zijde.

De film wordt met
wang aangehouden, w
juist tot aan de applic

De molarenstreek van
kaak wordt goed weer
grotere focus-object a
streek van de kaakhoe
tak, zelfs het collum
(Fig. 126, 127).

Fig. 124 Intra-orale opname van dezelfde patiënt als fig. 138a.

2.6. BIJZONDERE OPNAMETECHNIEK VOLGENS DURNER EN MEYER

Daar de streek van de molaren zowel in de bovenkaak als in de onderkaak niet zeer duidelijk zichtbaar is, werd de halfzijdige techniek door Durner en Meyer ontwikkeld.

De indicatie van deze techniek is bedoeld om de ene helft van boven- en onderkaak op één radiografische plaat zichtbaar te maken.

Het hoofd wordt zo gehouden dat het occlusale vlak parallel staat met de vloer en wordt vervolgens gedraaid in de richting van de te radiograferen zijde (Fig. 125).

De applicator wordt zo gedraaid dat de stralen lateraal gericht uittreden. De invoerdiepte van de applicator bedraagt ± 6 cm. Bij het richten van het hoofd tracht men de applicator evenwijdig in te stellen met de op te nemen tandenrij, waarbij de focus geplaatst wordt tussen de kroon van de eerste of tweede molaar van boven- en onderkaak van de tegenovergestelde zijde.

De film wordt met de hand tegen de wang aangehouden, waarbij de voorrand juist tot aan de applicator reikt.

De molarenstreek van boven- en onderkaak wordt goed weergegeven door een grotere focus-object afstand, alsook de streek van de kaakhoek en opstijgende tak, zelfs het collum en kaakgewricht (Fig. 126, 127).

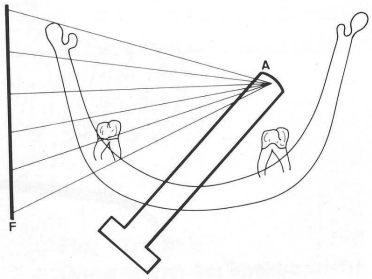

Fig. 125
De plaats van de focus bij opname volgens Durner en Meyer.

A. röntgenbuis
F. film

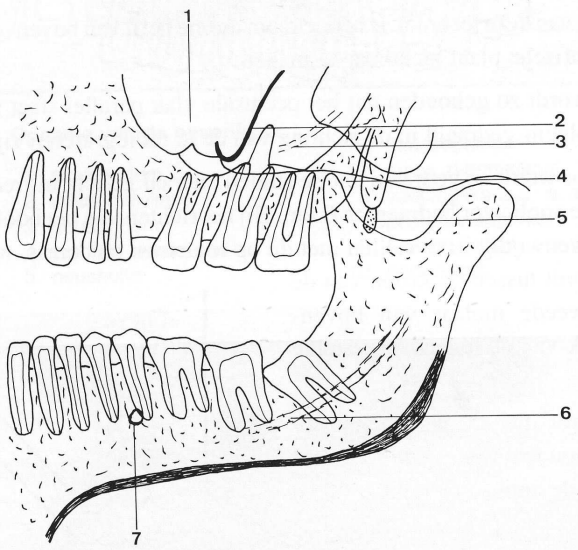

Fig. 126a en b Opname volgens Durner en Meyer.

1. sinus maxillaris
2. os zygomaticum
3. voedingskanaal A. alveolaris posterior superior
4. tuber maxillae
5. hamulus pterygoideus
6. canalis n. mandibularis
7. foramen mentale.

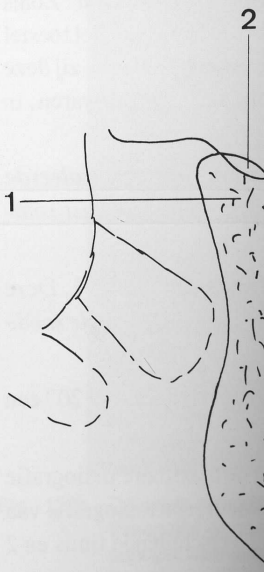

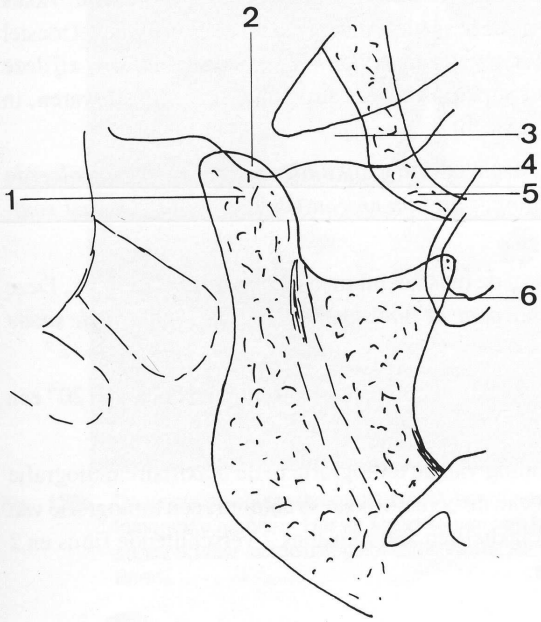

Fig. 127a en b
Opname van het kaakgewricht.

1. capitulum articulare
2. tuberculum articulare
3. arcus zygomaticus
4. sinuswand
5. tuber maxillae
6. processus muscularis.

3

DE PANORAMISCHE TOMOGRAFIE MET EXTRA-ORALE FOCUS OF PANTOMOGRAFIE

De hoefijzervorm van de tandenbogen en de mandibula maakt het moeilijk een panoramisch beeld van de kaakbeenderen op één film te verkrijgen.
Bij de panoramische opname met een vaste focus werd dit opgelost door de focus in de mond te plaatsen. Van daar spreiden de stralen zich waaiervormig uit naar de film toe, die door de patiënt *gebogen tegen* de kaakbeenderen gehouden wordt.
Bij de thans besproken methode, wordt hetzelfde doel bereikt volgens eens gans ander principe: de tomografie.

3.1. DE TOMOGRAFIE

Tomografie is een radiologische techniek, waarbij één ,,snede'' van het lichaam scherp wordt afgebeeld, terwijl de boven- en onderliggende structuren opzettelijk wazig worden gehouden. Wij spreken liever van ,,snede'' dan van vlak, omdat het afgebeeld segment een zekere dikte moet hebben, zoniet zou de densiteit onvoldoende zijn om een leesbare zwarting en contrast in het beeld te brengen. Zoals verder zal blijken, kan de dikte van deze snede willekeurig bij de bouw van het toestel bepaald worden en kan de diepte of lokalisatie ervan worden ingesteld. Dank zij deze techniek kunnen letsels, die door superpositie van structuren onzichtbaar waren, in het licht gesteld worden (Fig. 128a, b).

Het principe van de tomografie berust op een *gelijktijdige en streng gecontroleerde beweging, in tegengestelde richting, van film en röntgenbuis, rond een vast rotatiepunt* (Fig. 129).

De amplitude van de beweging van de buis noemt men de *tomografische hoek*. Deze bepaalt de dikte van de snede: *naarmate de hoek kleiner is zal de dikte van de snede toenemen* (Fig. 130).

Zo zal een hoek van 5° een dikte geven van ongeveer 15 mm, een hoek van 20° een snede van nauwelijks 3 mm.

Het probleem waarop de aanwending van de tomografie in de maxillaire radiografie stuitte was de parabolische vorm van de belangrijkste structuren; een tomografie van het grootste gedeelte der beide kaakhelften zou minstens 2 verschillende films en 2 verschillende opnamen vereisen.

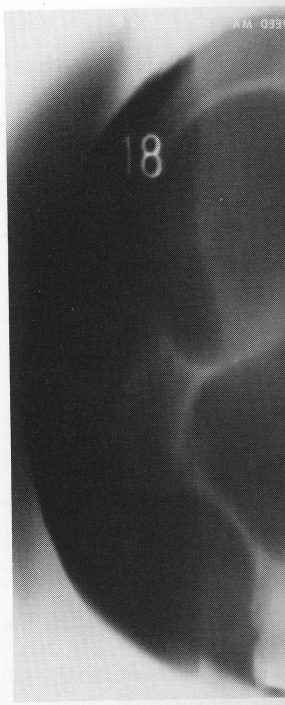

Fig. 128a De tomografie is
anders niet of nau
major ossis spher

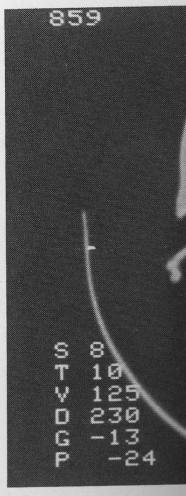

Fig. 128b De axiale compute
tomografie gemee
principe, waarvan
Baert).

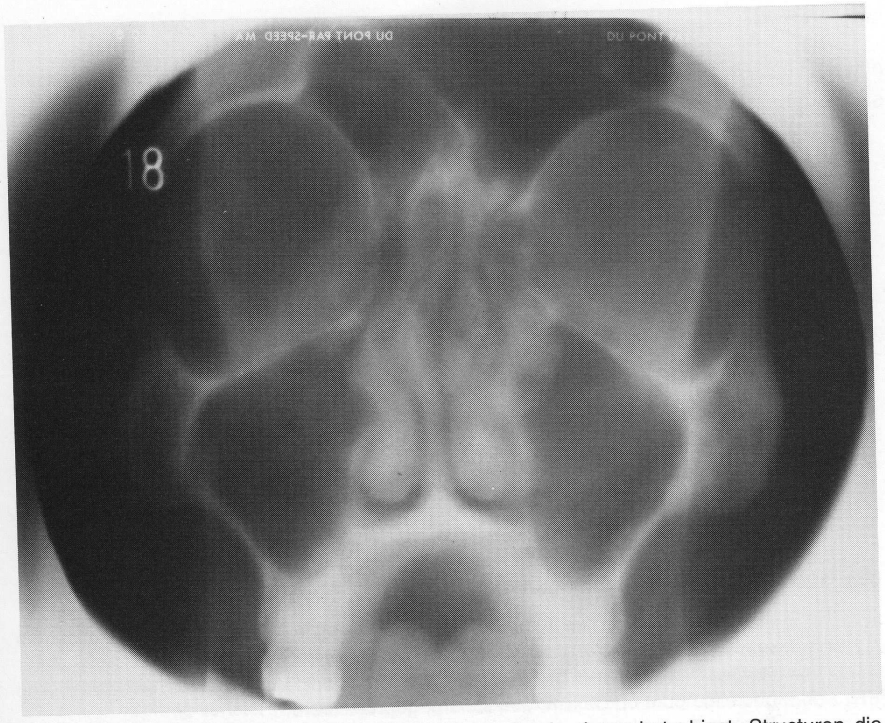

Fig. 128a De tomografie is een radiologische snede doorheen het object. Structuren die anders niet of nauwelijks zichtbaar zijn, worden zo in het licht gesteld: hier de ala major ossis sphenoidalis, geprojecteerd in de orbita.

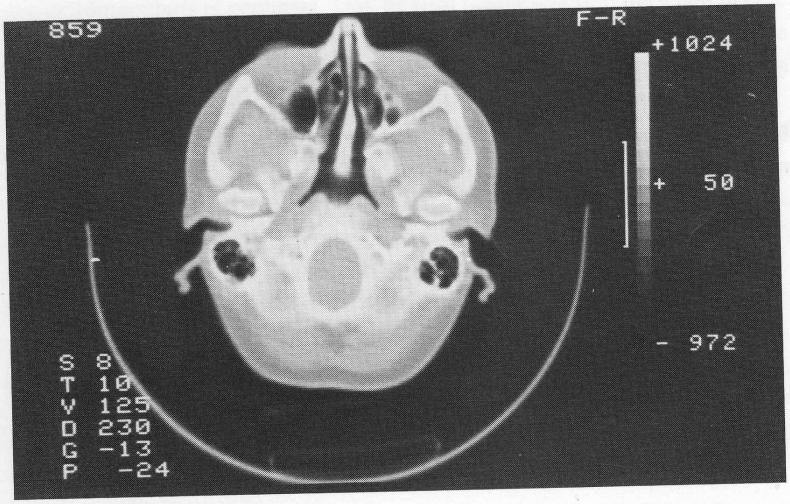

Fig. 128b De axiale computer tomografie (CAT-scan) heeft slechts de naam met de gewone tomografie gemeen. Het tot stand komen van het beeld steunt op een totaal ander principe, waarvan de uitleg het kader van dit werk te buiten zou gaan. (Opname Prof. Baert).

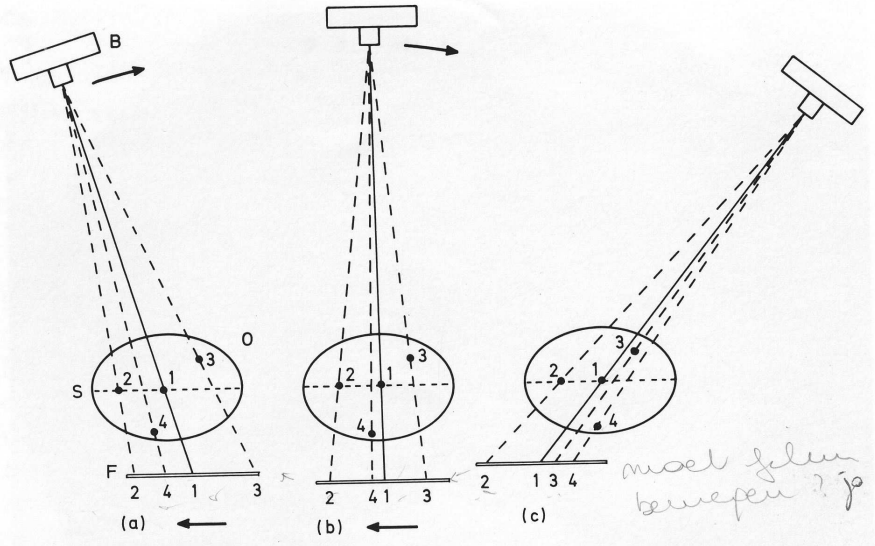

Fig. 129 Principe van de tomografie.

Röntgenbuis (B) en film (F) bewegen in tegengestelde richting, met als rotatiecentrum een vast sectievlak (S) in het object (O).
Punten 1 en 2 liggen in het sectievlak, en worden op elk ogenblik van de beweging op hetzelfde punt op de film, dus scherp, geprojecteerd.
Punten 3 en 4 integendeel vervagen, omdat hun positie op de film verschuift.

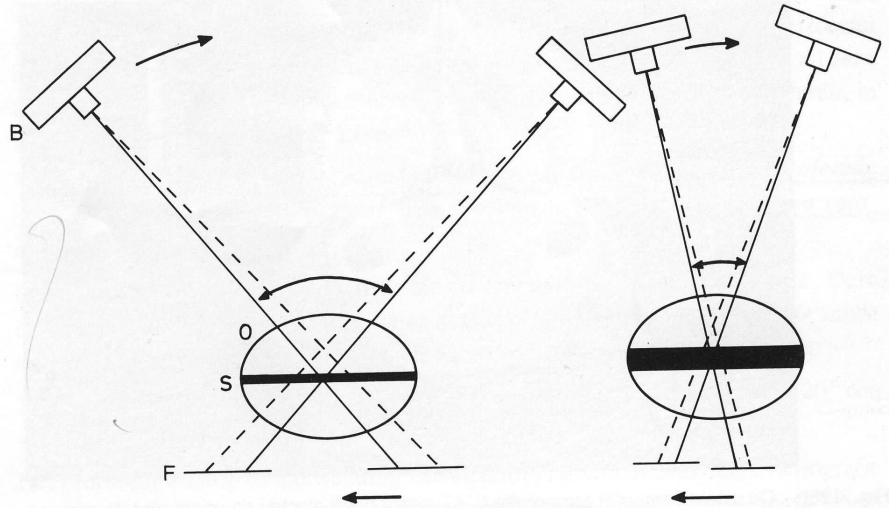

Fig. 130 De dikte van het sectievlak wordt o.a. bepaald door de hoek die de röntgenbuis beschrijft.

3.2. SCANNING *

Het gebruik van een smalle
streep na streep achtereen
tomografieën van deze hoe

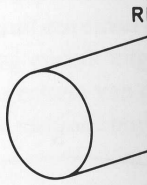

Fig. 131 Bij de panoramisch
een penseel van h
vormig venster (S)
Treffend wordt dit

De stralen kunnen slechts
venster van de röntgenbuis
met spleetvormige opening
beweging van de stralenb
andere gedeelten van de fi
Het principe van de scanni
teit, in werkelijke grootte a
de film gericht, schuift lan
een totaal en onvervormd b
uitgegaan (Paatero, 1948)
Hierbij bevond de film zich
röntgenstraal uitwendig ro
Omwille van praktische mo
maar zij betekende een bela
probleem.

* Deze radiologische techniek, die
mag niet verward worden met het
(CAT-scan), waarvoor de klinische
den. Om die reden wordt in de Eng

3.2. SCANNING *

Het gebruik van een smalle, waaiervormige stralenbundel, die schuift over de film en streep na streep achtereenvolgens belicht, bracht de mogelijkheid afzonderlijke tomografieën van deze hoefijzervorm op éénzelfde film te maken (Fig. 131).

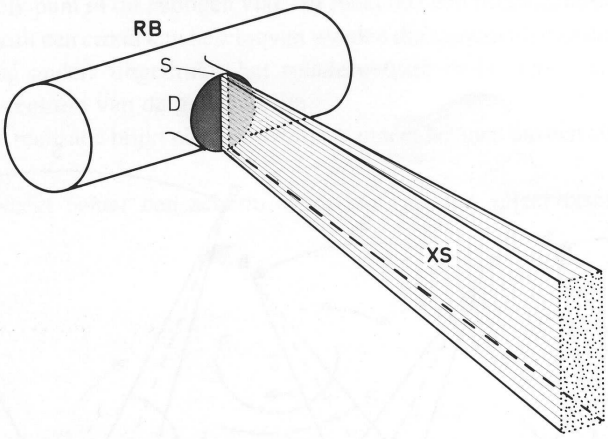

Fig. 131 Bij de panoramische tomografie schuift een lange, smalle X-stralenbundel (XS) als een penseel van het ene tot het andere uiteinde over de film. Doorheen een spleetvormig venster (S) van het diafragma (D) treden de stralen uit de röntgenbuis (RB). Treffend wordt dit uitgedrukt door het Engelse ,,scanning''.

De stralen kunnen slechts vertrekken langs een smalle verticale spleet die voor het venster van de röntgenbuis is geplaatst. Ook de film is afgeschermd door een plaatje met spleetvormige opening, waarachter de film zich voortbeweegt en nauwkeurig de beweging van de stralenbundel volgt. Aldus wordt verhinderd dat strooistralen andere gedeelten van de film treffen en aldus sluiering veroorzaken.
Het principe van de scanning werd eerst uitgedacht om een object, bv. een extremiteit, in werkelijke grootte af te beelden. De smalle straal, loodrecht op het object en de film gericht, schuift langzaam van boven naar beneden, en geeft zo uiteindelijk een totaal en onvervormd beeld. Een ogenblik werd zelfs van deze primitieve vorm uitgegaan (Paatero, 1948) om de tandenboog weer te geven.
Hierbij bevond de film zich, gebogen, in de mond van de patiënt, terwijl de smalle röntgenstraal uitwendig rondom het gelaat gleed.
Omwille van praktische moeilijkheden vond de methode nooit ingang in de praktijk, maar zij betekende een belangrijke tussenfase in de uiteindelijke oplossing van het probleem.

* Deze radiologische techniek, die buiten de pantomografie praktisch geen klinische toepassingen kent, mag niet verward worden met het radio-isotopenonderzoek, noch met de axiale computer tomografie (CAT-scan), waarvoor de klinische benamingen ,,scanning'' en ,,scan'' gewoonlijk gereserveerd worden. Om die reden wordt in de Engelse literatuur dikwijls gesproken van ,,narrow beam tomography''.

Evengoed als tomografie mogelijk is met de gewone brede röntgenstraal, kan zij gerealiseerd worden met een smalle straal. Nu is het zelfs niet meer noodzakelijk dat het rotatiecentrum tussen buis en film in het sectievlak van het object gelegen is. Om het even welk rotatiecentrum kan gekozen worden, op voorwaarde dat de beweging van buis en film, en de focus-object film afstand nauwkeurig berekend worden (Fig. 132).

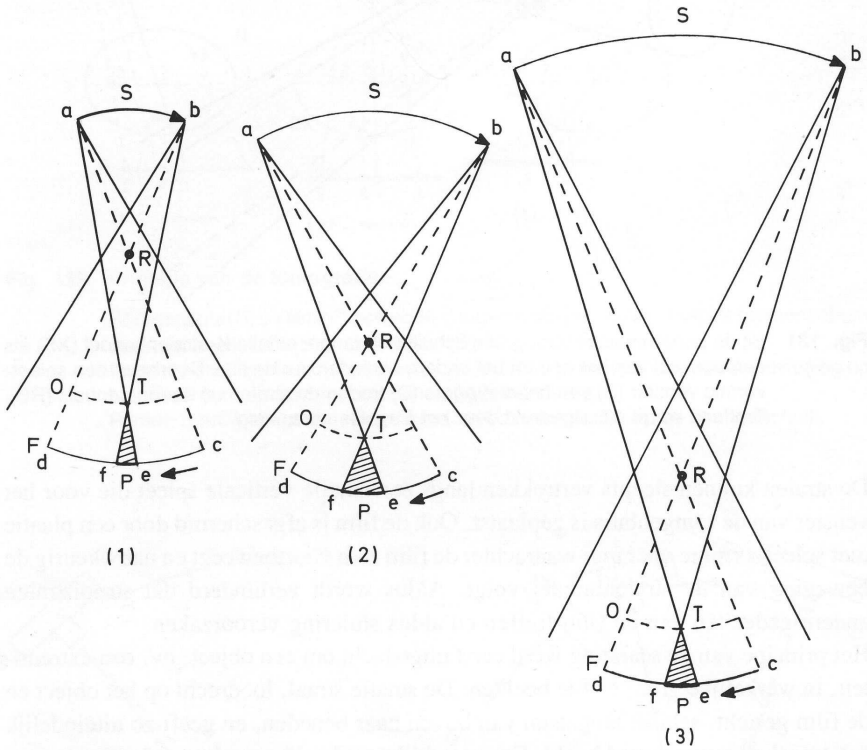

Fig. 132 Tomografie is bij scanning mogelijk, omdat de smalle stralenbundel toch een zekere breedte en divergentie vertoont. Hierbij dient het snedevlak niet, zoals bij de lineaire tomografie met brede stralenbundel, samen te vallen met het rotatiepunt.
Wanneer het spleetvormig diafragma (S), langswaar de stralenbundel uittreedt, en de film (F) in tegengestelde richting draaien rond een vast rotatiepunt (R), werpt elk willekeurig punt T op het sectievlak van het object (O) een schaduw of penumbra (P) af op de film.
De onscherpte die hierdoor ontstaat kan opgeheven worden door de film over de afstand e-f te verplaatsen, terwijl S het traject a-b aflegt.
De grootte van de penumbra is afhankelijk van de afstand rotatiecentrum-object (2), en de afstand focus-object (3). abT en efT kunnen beschouwd worden als gelijkvormige driehoeken. Analoog aan fig. 34 kan de verplaatsing van de film e-f berekend worden uit de formule ef = ab (V-1), waar V de vergrotingsfactor is. Zoals in fig. 2 (3) bepaalt de tomografische hoek de breedte van het sectievlak.

3.3. PANTOMOGRAFIE

Door scanning wordt tomo
van buis en film.
Dit snedevlak mag zelfs g
raaklijn van elk punt in dit
worden, waaruit een cirkel
snede, of nog anders uit
geometrisch centrum van
De praktische realisatie bli
boog.
De film beweegt achter
(Fig. 133).

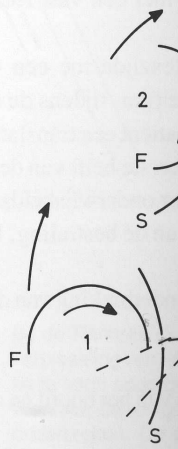

Fig. 133 Tijdens de pantom
stelde richting rond
verschillende rotati
De film (F) beweegt
opening.
Tijdens de bewegin
in een halvemaanvo
ontvangt telkens ee
opening van het sc
De rotatiesnelheid v
van röntgenbuis en
Een beperkte instelli
instelling wordt door

3.3. PANTOMOGRAFIE

Door scanning wordt tomografie mogelijk van een snede buiten het rotatiecentrum van buis en film.
Dit snedevlak mag zelfs gebogen zijn, wanneer de stralen loodrecht invallen op de raaklijn van elk punt in dit gebogen vlak. Er moet dus een rotatiecentrum gevonden worden, waaruit een cirkel kan beschreven worden die samenvalt met de betreffende snede, of nog anders uitgedrukt, het rotatiecentrum moet samenvallen met het geometrisch centrum van de gebogen lijn.
De praktische realisatie blijkt niet zo moeilijk wanneer het gaat om een cirkelvormige boog.
De film beweegt achter een scherm, voorzien van een spleetvormige opening (Fig. 133).

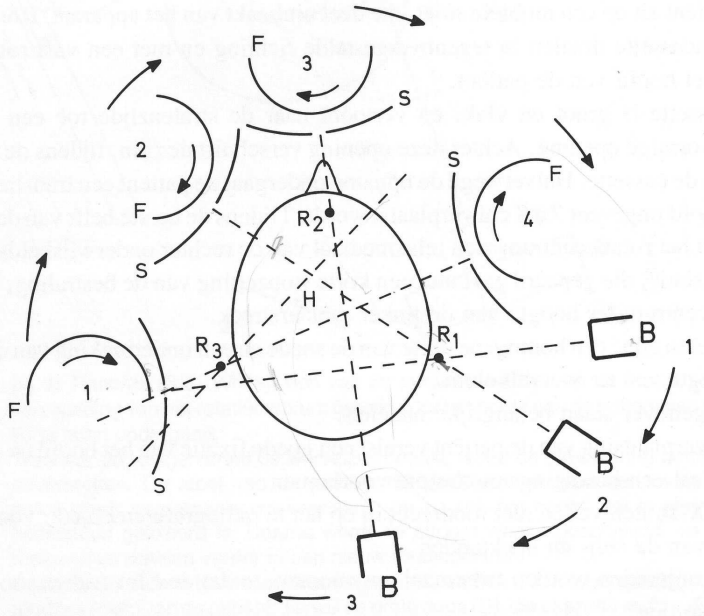

Fig. 133 Tijdens de pantomografische opname draaien buis (B) en film (F) in tegenovergestelde richting rond het hoofd van de patiënt (H). Achtereenvolgens worden hierbij verschillende rotatiecentra, bv. R1, R2 en R3 benut.
De film (F) beweegt achter een scherm (S), voorzien van een verticale spleetvormige opening.
Tijdens de beweging rond het hoofd van de patiënt, maakt de film, die opgeborgen is in een halvemaanvormige cassette, een eigen aswenteling door van 360°. Daardoor ontvangt telkens een ander gedeelte van de film stralen doorheen de spleetvormige opening van het scherm, tot tenslotte gans de film belicht is.
De rotatiesnelheid van de film is nauwkeurig afgestemd op de verplaatsingssnelheid van röntgenbuis en scherm, en op de grootte van de penumbra.
Een beperkte instelling is meestal mogelijk door de afstand buis-film te wijzigen. Deze instelling wordt door de technici van de firma uitgevoerd.

Film en scherm enerzijds, de röntgenbuis anderzijds, bewegen in tegenovergestelde richting rond het centrum van de cirkel. Tegelijkertijd maakt de film, geborgen in een halvemaanvormige cassette, een eigen rotatie achter de spleet van het scherm. De snelheid hiervan is nauwkeurig afgestemd op de beweging van de as röntgenbuis-scherm-film. Zodoende glijdt telkens een andere strook van de film aan de spleet voorbij, en wordt cm na cm een tomografisch beeld gemaakt van het kaakgedeelte dat in de stralenbundel valt, tot tenslotte de ganse kaak van links naar rechts ge-,,scanned'' is, en de ganse film belicht.
Eén moeilijkheid bleef echter nog altijd bestaan: de hoefijzervorm van de kaakbeenderen.
Een oplossing werd verkregen door opnamen te maken met verschillende rotatiecentra. Dit werd op diverse wijzen technisch gerealiseerd.

3.3.1. Panorex (S.S. White) (Fig. 134)

De patiënt zit op een mobiele stoel, die deel uitmaakt van het apparaat. Röntgenbuis en filmcassette draaien in tegenovergestelde richting en met een vast rotatiepunt, rond het hoofd van de patiënt.
De cassette is groot en vlak, en vertoont naar de stralenzijde toe een verticale spleetvormige opening. Achter deze opening verschuift de film, tijdens de opname, binnen de cassette. Halverwege de opname ondergaat de patiënt een translatie, zodat zijn hoofd ongeveer 7 à 8 cm verplaatst wordt. Tijdens de eerste helft van de opname bevindt het rotatiecentrum zich juist mediaal van de rechter onderwijsheidstand. Na de translatie, die gepaard gaat met een korte stopzetting van de bestraling, komt het rotatiecentrum ter hoogte van de linker molaarstreek.
Voordelen zijn: een homogene dikte van de snede en een onderbreking van de stralen ter hoogte van de wervelkolom.
Daartegenover staan belangrijke nadelen:
— de verplaatsing van de patiënt vereist een goede fixatie van het hoofd en de romp, zoniet zal een bewegingsonscherpte voorkomen;
— de X-stralen vallen niet loodrecht in op het te radiograferen object, vooral in de streek van de snij- en hoektanden;
— de snijtanden worden tweemaal opgenomen, zodat de film nadien moet bijgeknipt worden;
— de vergroting is niet constant tijdens de opname;
— het cassette-film systeem is vrij omslachtig.

3.3.2. Orthopantomograaf (Siemens) en Orthoralix (Philips) (Fig. 135)

De beweging van röntgenbuis en scherm-film gebeurt achtereenvolgens rond drie verschillende rotatiecentra. Het mechanisme is voldoende duidelijk uit fig. 135. Het verloop van de opname is beter aangepast aan de vorm van de mandibula, en de X-stralenbundel is telkens loodrecht op de getroffen structuur gericht.
Bij oudere toestellen was de overgang van het ene naar het volgende rotatiecentrum meestal op de film zichtbaar als een onduidelijke verticale streep ter hoogte van de

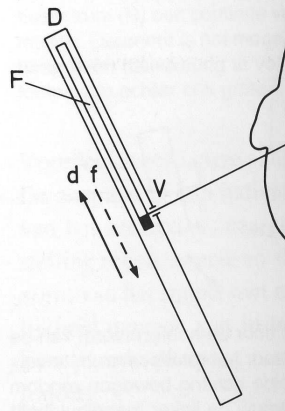

Fig. 134 Bij de Panorex (S.S
verplaatsing van he
tie te laten onderga
Wanneer de röntge
onderbroken. De s
automatisch over e
hoofdsteun gefixee
röntgenbuis draaier
Zoals bij de andere
rond het hoofd van d
de beweging (d) doo
venster (V) van de

hoektanden. Bij latere m
beeldkwaliteit in de frontst
Het belangrijkste nadeel is d
afstand tussen rotatiepunt en
de mediaanlijn.
Terwijl de snede een dikte h
zij slechts 4 à 5 mm in de

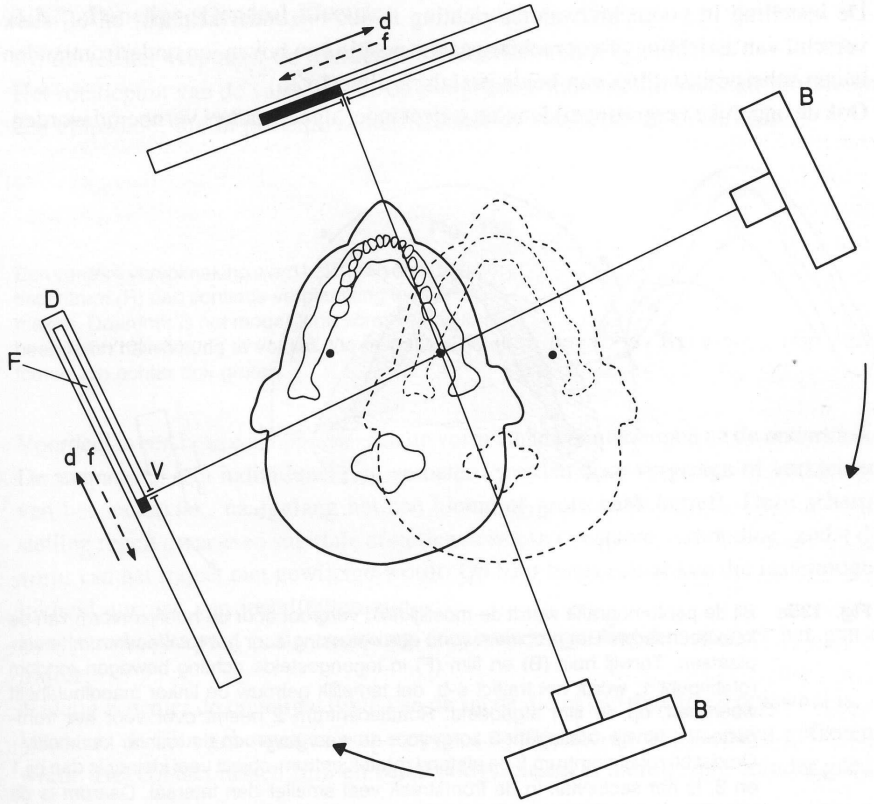

Fig. 134 Bij de Panorex (S.S. White), één van de eerste toestellen op de markt, wordt de verplaatsing van het rotatiecentrum bereikt door het hoofd van de patiënt een translatie te laten ondergaan.
Wanneer de röntgenstraal de wervelzuil bereikt, wordt de stroomkring automatisch onderbroken. De stoel van de patiënt, die deel uitmaakt van het toestel, wordt automatisch over enkele cm verplaatst, en zo ook het hoofd, dat in een stevige hoofdsteun gefixeerd is. Daarna wordt de stroom weer ingeschakeld, en film en röntgenbuis draaien verder in een nieuw rotatiecentrum.
Zoals bij de andere toestellen draaien buis (B) en film (F) in tegengestelde richting rond het hoofd van de patiënt. Terwijl de grote doos (D), die cassette en film (F) bevat, de beweging (d) doormaakt, schuift de film over een afstand (f) voor het spleetvormig venster (V) van de doos, tot uiteindelijk gans de film belicht is.

hoektanden. Bij latere modellen gebeurde die overgang soepeler en was de beeldkwaliteit in de frontstreek beter.

Het belangrijkste nadeel is de variabele dikte van de snede, te wijten aan de ongelijke afstand tussen rotatiepunt en object, bilateraal in de streek van de wijsheidstand en op de mediaanlijn.

Terwijl de snede een dikte heeft van ongeveer 10 tot 15 mm in de molaarstreek, meet zij slechts 4 à 5 mm in de frontstreek (zie Fig. 135).

De instelling in voorachterwaartse richting is dus bijzonder kritisch, en bij sterk verschil van asrichting of voorachterwaartse positie van boven- en onderfronttanden is een scherpe instelling van beide praktisch uitgesloten.
Ook de ongelijke vergroting tijdens het traject moet als een nadeel vernoemd worden.

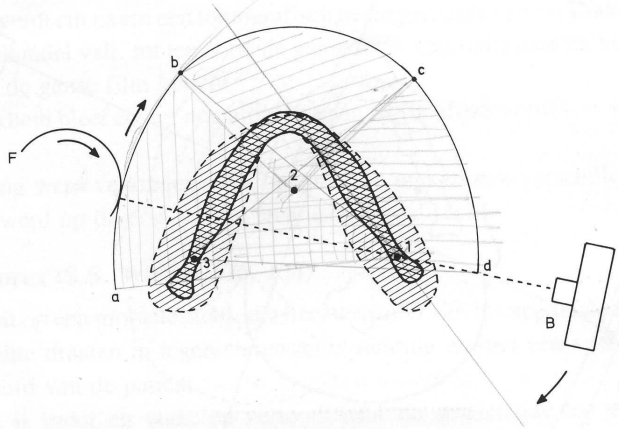

Fig. 135a Bij de pantomografie wordt de moeilijkheid vergroot door de hoefijzervorm van de kaakbeenderen. Het probleem vond een oplossing door het rotatiecentrum te verplaatsen. Terwijl buis (B) en film (F) in tegengestelde richting bewegen rondom rotatiepunt 1, wordt het traject a-b, dat tamelijk getrouw de linker mandibulahelft weergeeft, op de film afgebeeld. Rotatiecentrum 2 neemt over voor het frontgedeelte, terwijl rotatiepunt 3 zorgt voor de weergave van de rechter kaakhelft. Omdat bij rotatiecentrum 2 de afstand rotatiecentrum-object veel kleiner is dan bij 1 en 3, is het sectievlak in de frontstreek veel smaller dan lateraal. Daarom is de instelling in voorachterwaartse richting zeer kritisch. Bij sterke protrusie van de bovenfronttanden is het zelfs onmogelijk boven- en ondertanden op dezelfde film scherp ingesteld te krijgen.

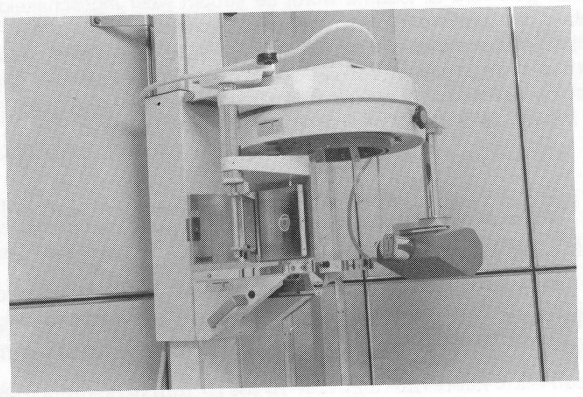

Fig. 135b **De orthopantomograaf**

3.3.3. Panelips (General

Bij dit toestel verplaatst de
Het rotatiepunt van de vast
een ellipsoïde, die in princ

Een verdere vervolmaking werd
tiecentrum (R) een continue ve
maken. Daardoor is het mogel
beenderen nauwkeurig te volg
fouten zijn echter ook groter.

Voordeel is een betere aanp
De aanpassing kan individ
van het sectievlak, naarge
stelling regelt dwarse en sa
vorm van het traject niet g
lijkheid oorzaak van inste
Een tweede pluspunt is d
traject.
Nadelig is echter de ongel
Verder is de film geborge
wordt. Het contact tussen

3.4. FACTOREN DIE DE

3.4.1. Dikte van de tom

Herhaaldelijk werd reeds
zeer smal wordt in de fro
De sectiebreedte is afhank
sche hoek, de afstand foc
grootte.
De stralenbreedte kan niet
is, moet de intensiteit van
film bekomen. Door de wa
De tomografische hoek
verminderd worden. Hier
radiografie. De vergrotin
naarmate de focus het obj
De afstand tussen rotatiec
wordt door het curveverloo
worden.

3.3.3. Panelips (General Electric)

Bij dit toestel verplaatst de rotatieas zich voortdurend (Fig. 136).
Het rotatiepunt van de vaste as, die de röntgenbuis met de film verbindt, doorloopt een ellipsoïde, die in principe samenvalt met de vorm van de onderkaak.

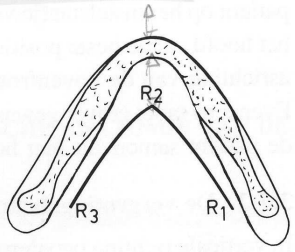

Fig. 136

Een verdere vervolmaking werd bekomen door het rotatiecentrum (R) een continue verplaatsing te laten doormaken. Daardoor is het mogelijk de vorm van de kaakbeenderen nauwkeurig te volgen. De mogelijke instelfouten zijn echter ook groter.

Voordeel is een betere aanpassing aan de vorm van de tandenbogen en de onderkaak. De aanpassing kan individueel nog verbeterd worden door vergroten of verkleinen van het sectievlak, naargelang het een kleine of grote kaak betreft. Deze scherpstelling regelt dwarse en sagittale afmetingen in een constante verhouding, zodat de vorm van het traject niet gewijzigd wordt. Op haar beurt echter kan die instelmogelijkheid oorzaak van instelfouten zijn.
Een tweede pluspunt is de nagenoeg constante vergrotingsfactor over het ganse traject.
Nadelig is echter de ongelijke dikte van de snede die in de frontstreek ook smal is.
Verder is de film geborgen in een soepele cassette, die op een trommel gefixeerd wordt. Het contact tussen film en versterkingsscherm is hierbij soms minder goed.

3.4. FACTOREN DIE DE BEELDKWALITEIT BEÏNVLOEDEN

3.4.1. Dikte van de tomografische snede

Herhaaldelijk werd reeds opgemerkt dat deze snede lateraal voldoende breed is, doch zeer smal wordt in de frontstreek.
De sectiebreedte is afhankelijk van de breedte van de stralenbundel, de tomografische hoek, de afstand focus-object, de afstand rotatiecentrum-object en de focusgrootte.
De stralenbreedte kan niet onbeperkt verminderd worden. Naarmate de straal smaller is, moet de intensiteit van de stralen groter zijn om nog voldoende densiteit van de film bekomen. Door de warmte-ontwikkeling in de buis zijn hieraan grenzen gesteld.
De tomografische hoek en de focus-object afstand kunnen evenmin onbeperkt verminderd worden. Hier spelen immers dezelfde factoren als bij de conventionele radiografie. De vergrotingsfactor zal toenemen en de beeldscherpte verminderen naarmate de focus het object nadert.
De afstand tussen rotatiecentrum en object tenslotte, is een gegeven dat bepaald wordt door het curveverloop van de mandibulaire boog, en dat dus niet kan gewijzigd worden.

Bepaalde oplossingen kunnen dus enkel dienen om de nadelige gevolgen in de frontstreek tot een minimum te reduceren.
Best wordt de opname gemaakt met de fronttanden in randbeet, om boven en onder zoveel mogelijk in hetzelfde tomografisch vlak te krijgen. Een ander middel is de patiënt op het instelstaafje van het toestel laten bijten. Het licht naar voor buigen van het hoofd zal de beste positie zijn om een compromis te vinden tussen de ongunstige asrichting van de bovenfronttanden en de verticale as van de onderincisivi.
Eveneens moet erover gewaakt worden dat het mediosagittaal vlak van het hoofd van de patiënt samenvalt met het middenvlak van het toestel.

3.4.2. De vergrotingsfactor

In verticale richting bepalen dezelfde factoren als bij de conventionele radiografie de vergroting van het object: de relatieve afstand focus-object en object-film.
In horizontale richting echter komt hier een belangrijke factor bij: de verplaatsingssnelheid van de film achter de spleet van het scherm.
Bij de meest moderne toestellen werd getracht de verticale en horizontale vergrotingsfactor ongeveer gelijkwaardig te houden. Deze vergrotingsfactor is niet dezelfde tijdens gans het traject van de straal. De oorzaak hiervan is dat de tomografische sectie niet altijd nauwkeurig het verloop van de mandibula volgt en de afstand tussen rotatiecentrum en object varieert. Afstands- en groottemetingen op een panoramische film zullen daardoor onbetrouwbaar zijn.
Het beeld wordt nog meer vervormd wanneer het object niet juist in de tomografische snede gelegen is. Horizontale misvormingen zullen hierbij altijd groter zijn dan verticale. De afwijkingen zullen ook het sterkst opvallen in de frontstreek, omdat hier de afstand tussen rotatiecentrum en object het kleinst is.
Wanneer het object, een tand bv., gelegen is tussen sectievlak en focus, zal het vergroot worden afgebeeld. Lokalisatie tussen sectievlak en film integendeel, zal oorzaak zijn van verkleining.
Bij een onscherpe afbeelding van de frontstreek met kleine fronttanden, weet men dus dat het hoofd te veel voorover werd gebogen.

3.4.3. Plaatsing van de patiënt

De duur van een volledige omwenteling van de röntgenbuis is betrekkelijk lang: 15 tot 20 seconden. Elke beweging van de patiënt zal niet alleen een onscherpte van de film veroorzaken, maar dikwijls een verschuiving van het beeld op de film. Zo kan een mandibulafractuur gesimuleerd worden.
Wij wezen reeds op het belang van een juiste instelling in voorachterwaartse richting. Even belangrijk is dat medio-sagittaal vlak van patiënt en toestel nauwkeurig overeenstemmen. Iedere fout zal oorzaak zijn van een ongelijke vergroting van linker en rechter kaakhelft.
Tenslotte is het belangrijk dat de patiënt goed rechtop staat en dat de cervicale wervelzuil zo gestrekt mogelijk is. Wanneer dit niet het geval is, zullen veel meer stralen door de wervelzuil geabsorbeerd worden, en zal het centraal gedeelte van de

film onderbelicht zijn. Di
dikwijls op panoramische
Een rechte houding zal eve
van de patiënt. Dit veroorz
op de film aftekent als ee

3.5. RADIOGRAFISCHE
PANTOMOGRAFISCHE

Het aantrekkelijke van de
beeld dat zij verstrekt.
Daartegenover staat een
conventionele opnamen.
Hoewel de pantomografie
werd gesteld als opname v
structuren in de onmiddell
frontstreek is de scherpte
vlak, de verschillende as
richting van boven- en on
door de wervelzuil, zijn
Lateraal is de weergave
bijzondere scherpte van
intraorale focus levert een
de pantomografie in de ta
De mandibula wordt mee
noideus en -condylaris l
voldoende beeldscherpte
superposities: processus p
schedelbasis en het os tem
geschikt zijn.
Voor de processus alveol
voor de onderkaak. De ta
onderkaak, zullen minder
dibulaire.
De weergave van de maxill
Het voorste gedeelte ligt b
kan een mucosaverdikking
De fossa pterygopalatina k
punt naar beneden gericht
processus pterygoideus va
Arcus en os zygomaticum
meestal buiten de snede.

film onderbelicht zijn. Dit manifesteert zich als een centrale witte band die men dikwijls op panoramische films kan waarnemen.
Een rechte houding zal eveneens verhinderen dat de cassette sleept tegen de schouder van de patiënt. Dit veroorzaakt immers een vertraging van de filmbeweging, die zich op de film aftekent als een verticale zwarte lijn.

3.5. RADIOGRAFISCHE WAARDE EN RADIOLOGISCHE ANATOMIE VAN DE PANTOMOGRAFISCHE KAAKBEENFILM

Het aantrekkelijke van de panoramische opname ligt in het globaal, overzichtelijk beeld dat zij verstrekt.
Daartegenover staat een belangrijk verlies aan scherpte en detail tegenover de conventionele opnamen.
Hoewel de pantomografie door Paatero (1954) hoofdzakelijk uitgedacht en op punt werd gesteld als opname van de tandenbogen, laat de afbeelding van de tanden en de structuren in de onmiddellijke omgeving dikwijls veel te wensen over. Vooral in de frontstreek is de scherpte meestal onvoldoende. De geringe breedte van het sectievlak, de verschillende asrichtingen en de variabele situering in voorachterwaartse richting van boven- en onderincisivi, en tenslotte de schaduw die afgeworpen wordt door de wervelzuil, zijn zovele factoren die de kwaliteit ongunstig beïnvloeden.
Lateraal is de weergave beter, maar kan toch niet helemaal wedijveren met de bijzondere scherpte van de intraorale opnamen. Ook de panoramische film met intraorale focus levert een kwalitatief betere opname van de tanden, zodat het nut van de pantomografie in de tandheelkundige praktijk in twijfel kan worden getrokken.
De mandibula wordt meestal volledig gereproduceerd op de film. Processus coronoideus en -condylaris liggen echter te ver lateraal en te ver dorsaal om een voldoende beeldscherpte te verzekeren; daarbij zijn er meestal te veel storende superposities: processus pterygoideus, tuber maxillae, en voor het gewrichtskopje de schedelbasis en het os temporale. Andere opnamen zullen voor deze structuren beter geschikt zijn.
Voor de processus alveolaris van de bovenkaak gelden dezelfde opmerkingen als voor de onderkaak. De tanden, die meer naar buiten geplaatst zijn dan deze van de onderkaak, zullen minder goed in het sectievlak opgenomen worden dan de mandibulaire.
De weergave van de maxillaire sinussen is minder goed dan met de Water's opname. Het voorste gedeelte ligt buiten het sectievlak. Lateraal is de toestand gunstiger en kan een mucosaverdikking of een vreemd lichaam in de sinus belicht worden.
De fossa pterygopalatina kan zichtbaar zijn als een smalle zwarte driehoek, met de punt naar beneden gericht. Zij is dan omgrensd door het tuber maxillae en de processus pterygoideus van het os sphenoidale.
Arcus en os zygomaticum liggen sterk lateraal van de tandenboog en bevinden zich meestal buiten de snede.

Hoewel dikwijls zichtbaar, is het beeld vaag. De submandibulaire speekselklieren liggen dikwijls in het snedevlak, en speekselstenen, zowel als verkalkte lymfeklieren, kunnen zichtbaar zijn. Ook een sialografie van de submandibulaire speekselklier kan fraai afgebeeld worden op een pantomografische film.

Een sialografie van de parotis daarentegen ligt meestal te veel lateraal om scherp afgebeeld te worden (Fig. 137, 138 en 139).

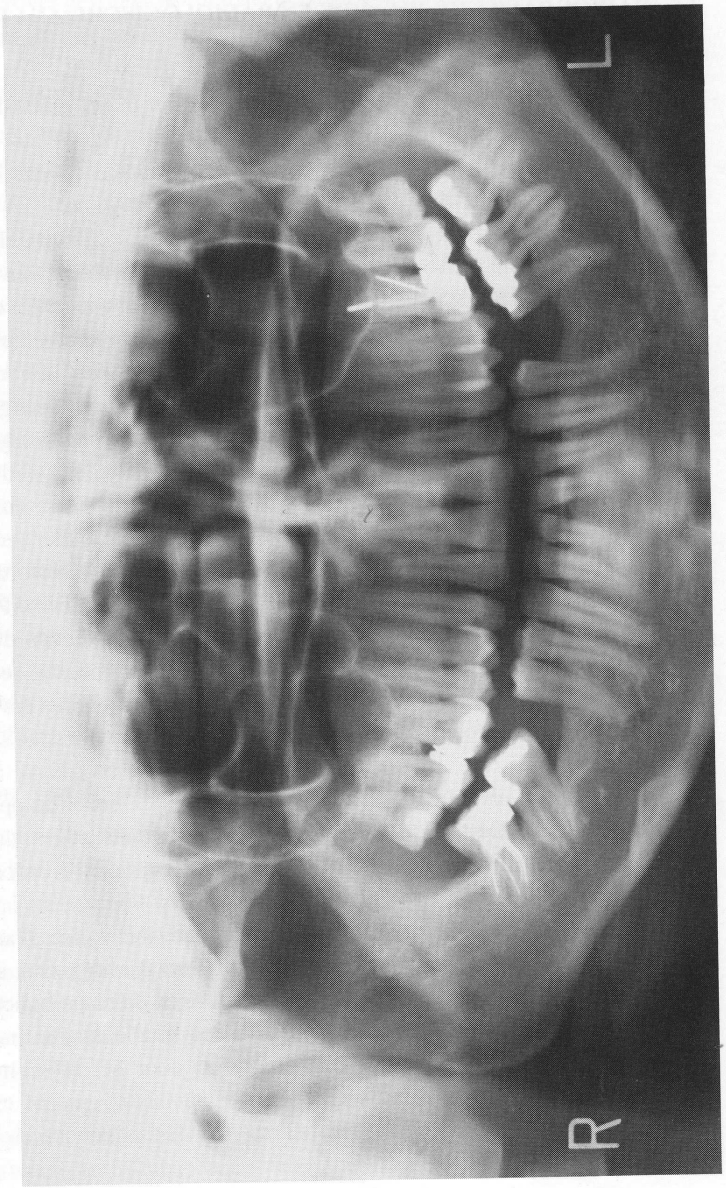

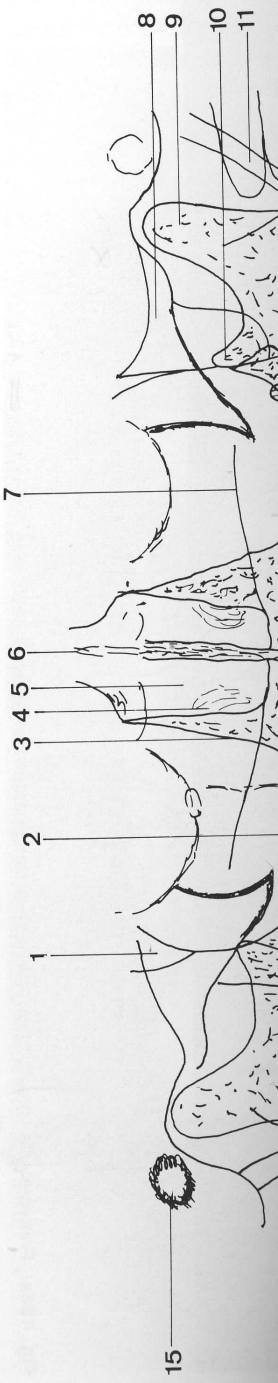

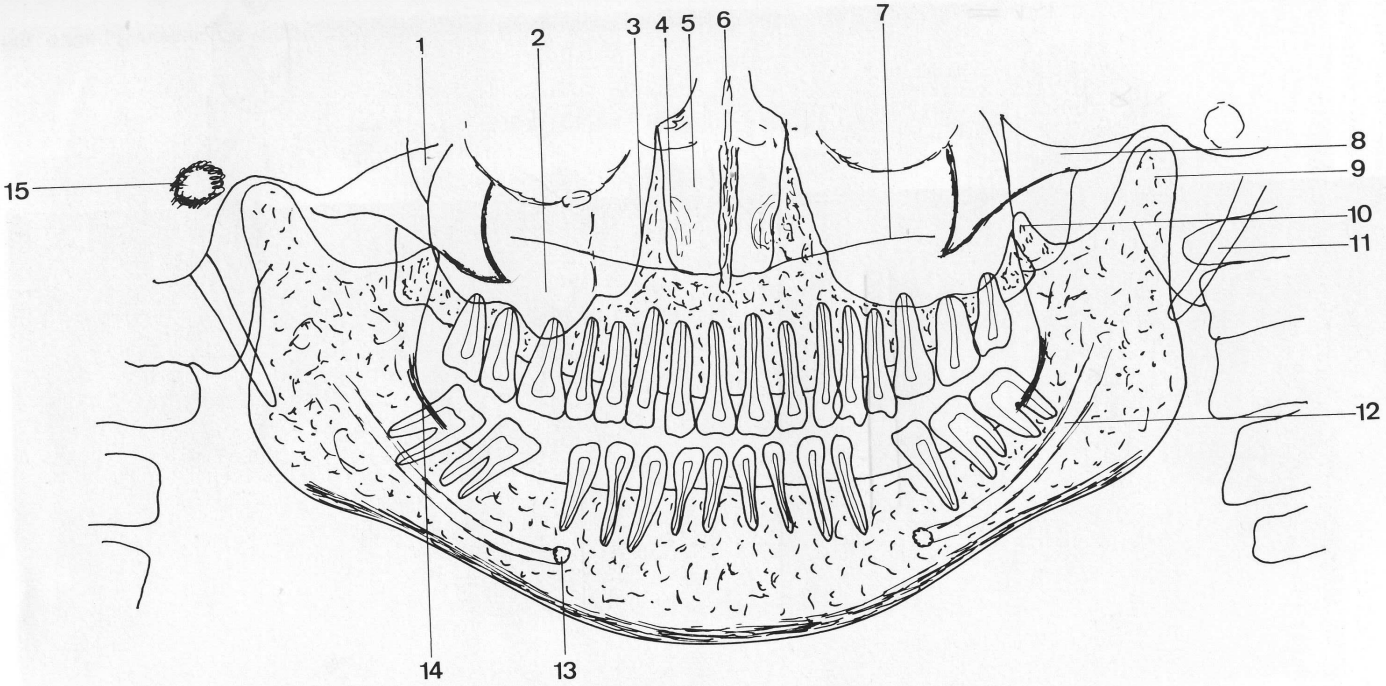

Fig. 137a en b Schematische voorstelling van een panoramische radiografie

1. fossa pterygopalatina
2. sinus maxillaris
3. mediale wand van de sinus
4. concha nasalis
5. fossae nasalia
6. neusseptum
7. neusbodem
8. arcus zygomaticus
9. capitulum articulare
10. tuber maxillae
11. processus styloideus
12. canalis N. Mandibularis
13. foramen mentale
14. linea obliqua externa
15. porus acusticus externus.

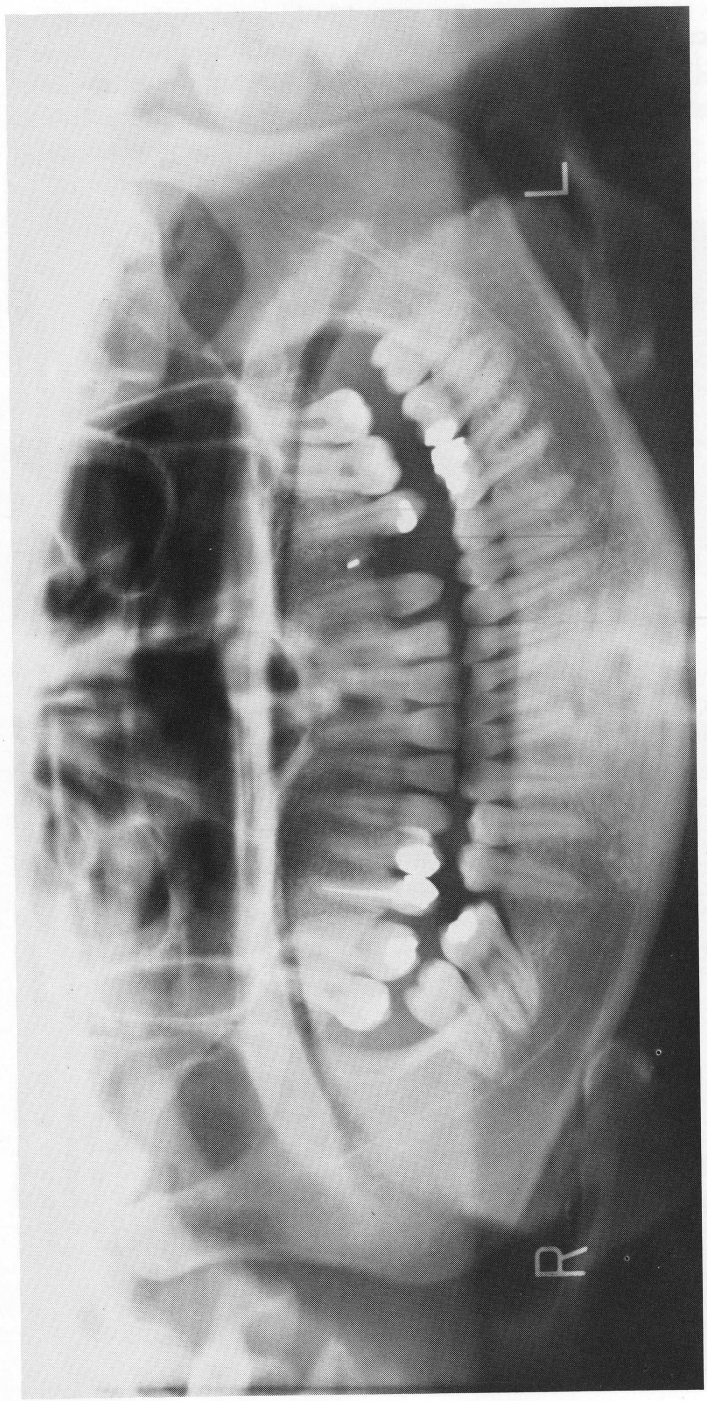

Fig. 138a Panoramix, te vergelijken met de intra-orale opnamen van dezelfde patiënt, zie fig. 123 en ~~124~~. 121

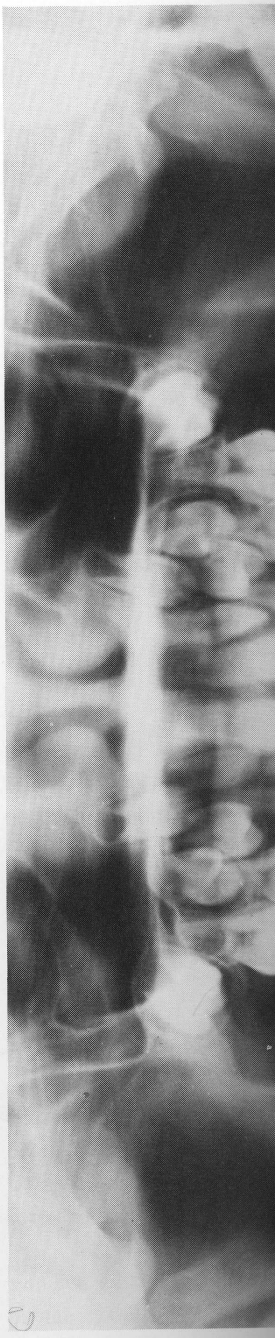

Fig. 138b Panoramic van een kind.