ତୃତୀୟ ଅଧ୍ୟାୟ

QTUUIH

ଟିସୁ ତନ୍ତ୍ର
TISSUE SYSTEM

ଜୀବଜଗତରେ ଥିବା ସମସ୍ତ ପ୍ରାଣୀ ଓ ଉଦ୍ଭିଦମାନଙ୍କର ଶରୀର ଏକ କିମ୍ବା ଏକାଧିକ କୋଷକୁ ନେଇ ଗଠିତ। ସେମାନଙ୍କ ମଧ୍ୟରେ ଉଭୟ ଏକକୋଷୀ ଓ ବହୁକୋଷୀ ପ୍ରାଣୀ, ଉଦ୍ଭିଦ ଓ ଅଣୁଜୀବ ଅନ୍ତର୍ଭୁକ୍ତ। ଏକକୋଷୀ ଜୀବମାନଙ୍କର ସମସ୍ତ ଜୈବିକ ପ୍ରକ୍ରିୟା ଗୋଟିଏ କୋଷଦ୍ୱାରା ସମ୍ପାଦିତ ହେଉଥିବା ବେଳେ ବହୁକୋଷୀ ଜୀବମାନଙ୍କର ଭିନ୍ନ ଭିନ୍ନ କୋଷରେ ଗଠିତ ବିଭିନ୍ନ ଅଙ୍ଗ ଅଲଗା ଭାବରେ ସେ ସମସ୍ତ କାର୍ଯ୍ୟ ସମ୍ପନ୍ନ କରିଥାନ୍ତି। ଉଦାହରଣ ସ୍ୱରୂପ ଏକକୋଷୀ ଏମୋବା (Amoeba) ର ଖାଦ୍ୟ ଗ୍ରହଣ, ଚଳନ, ଶ୍ୱସନ ଓ ପ୍ରଜନନ ଇତ୍ୟାଦି ସମସ୍ତ କାର୍ଯ୍ୟ ସେହି ଏକମାତ୍ର କୋଷଦ୍ୱାରା ହିଁ ସମ୍ପାଦିତ ହୋଇଥାଏ। କିନ୍ତୁ ବହୁକୋଷୀୟ ଜୀବ ଯଥା : ମନୁଷ୍ୟ ଓ ଉଦ୍ଭିଦମାନଙ୍କର ଉପରୋକ୍ତ କାର୍ଯ୍ୟଗୁଡ଼ିକ ସମ୍ପାଦନ କରିବା ସକାଶେ ଅଲଗା ଅଲଗା ଅଙ୍ଗପ୍ରତ୍ୟଙ୍ଗ ରହିଥାଏ। ଏହି ଅଙ୍ଗପ୍ରତ୍ୟଙ୍ଗଗୁଡ଼ିକ ବିଭିନ୍ନ ପ୍ରକାରର ଟିସୁ ଦ୍ୱାରା ଗଠିତ ହୋଇଥାଏ।

3.1. ଟିସୁ ସଂସ୍ଥାନ :

କୋଷମାନଙ୍କ ସମାହାରକୁ ସ୍ଥୁଳତଃ ଟିସୁ କୁହାଯାଏ। ବୈଜ୍ଞାନିକ ଫାହା (Faha)ଙ୍କ ମତରେ, ''ସମଜାତୀୟ କୋଷରୁ ଉତ୍ପନ୍ନ ଓ ଏକ ପ୍ରକାରର କାର୍ଯ୍ୟସମ୍ପନ୍ନ କରୁଥିବା କୋଷମାନଙ୍କର ସମାହାରକୁ ଟିସୁ କୁହାଯାଏ।'' ତେଣୁ ସମଜାତ ଓ ସମଗଠନ ବିଶିଷ୍ଟ ଅନେକ ଟିସୁ ସାମୂହିକ ଭାବରେ ଶରୀରର ଏକ ନିର୍ଦ୍ଦିଷ୍ଟ କାର୍ଯ୍ୟ ସମ୍ପାଦନ କରୁଥିଲେ ତାହାକୁ ଏକ ଅଙ୍ଗ (Organ) କୁହାଯାଏ। ଉଦାହରଣ ସ୍ୱରୂପ; ହୃତ୍‌ପିଣ୍ଡ, ଯକୃତ, ପାକସ୍ଥଳୀ ଇତ୍ୟାଦି। ସେହିପରି ପତ୍ର, କାଣ୍ଡ, ଚେର ଇତ୍ୟାଦି ଉଦ୍ଭିଦ ଶରୀରର ବିଭିନ୍ନ ଅଙ୍ଗ। କେତେକ ଅଙ୍ଗ ମିଶି ଏକ ଅଙ୍ଗ ସଂସ୍ଥାନ (Organ System) ଗଠନ କରିଥାନ୍ତି। ଏହି ଅଙ୍ଗ ସଂସ୍ଥାନ ସାଧାରଣତଃ ପ୍ରାଣୀମାନଙ୍କ ଶରୀରରେ ପରିଲକ୍ଷିତ ହୋଇଥାଏ। ଯଥା :– ରକ୍ତସଂଚାଳନ ସଂସ୍ଥାନ (Circulatory System), ପରିପାକ ସଂସ୍ଥାନ (Digestive System), ରେଚନ, ଶ୍ୱସନ ଇତ୍ୟାଦି। ଅଙ୍ଗ ସଂସ୍ଥାନଗୁଡ଼ିକର ସମାହାରରେ ଜୀବଶରୀର ଗଠନ ସମ୍ଭବ ହୋଇଥାଏ। କିନ୍ତୁ ଆମେ ଏଠାରେ କେବଳ ଟିସୁ ବିଷୟରେ ଆଲୋଚନା କରିବା।

ସାଧାରଣତଃ ଟିସୁକୁ ଉଦ୍ଭିଦ ଟିସୁ ଓ ପ୍ରାଣୀ ଟିସୁ ଭାବରେ ବିଭକ୍ତ କରାଯାଇପାରେ। ପ୍ରାଣୀମାନଙ୍କ କୋଷରେ କୋଷ ଭିତ୍ତି (Cell Wall) ନଥିବାରୁ ସେମାନଙ୍କ ଟିସୁର ଗଠନ ଓ କାର୍ଯ୍ୟପ୍ରଣାଳୀ ଉଦ୍ଭିଦ ଟିସୁଠାରୁ ସମ୍ପୂର୍ଣ୍ଣ ଭିନ୍ନ।

3.2. ଉଦ୍ଭିଦ ଟିସୁ (Plant Tissue) :

ଉଦ୍ଭିଦ ଶରୀର ବିଭିନ୍ନ ପ୍ରକାର କୋଷର ଏକ ସମାହାର। ଏକକୋଷୀ ଯଥା : କ୍ଲୋରେଲା (*Chlorella*)

https://withteachers.in/

ଓ ଅନେକ ଶୈବାଳ ଜାତୀୟ ଉଦ୍ଭିଦ ଗୋଟିଏ କୋଷରେ ଗଠିତ। ଏହି ଏକକ କୋଷଟି ଜୀବର ଜୀବନଧାରଣ ପାଇଁ ଆବଶ୍ୟକ ସମସ୍ତ କାର୍ଯ୍ୟ କରିଥାଏ। କିନ୍ତୁ ଉଚ୍ଚଶ୍ରେଣୀର ଉଦ୍ଭିଦମାନଙ୍କର ଶରୀରର ଭିନ୍ନ ଭିନ୍ନ ଅଂଶ ବିଭିନ୍ନ ପ୍ରକାର କୋଷକୁ ନେଇ ଗଠିତ। ତେଣୁ ସେ ସମସ୍ତ ଅଂଶଗୁଡ଼ିକର ଗଠନ ଓ କାର୍ଯ୍ୟନିର୍ବାହୀ ସାମର୍ଥ୍ୟ ମଧ୍ୟ ଭିନ୍ନ ଭିନ୍ନ।

ଉଚ୍ଚଶ୍ରେଣୀୟ ଉଦ୍ଭିଦମାନଙ୍କଠାରେ ବିଭିନ୍ନ ପ୍ରକାରର ଟିସୁ ଦେଖାଯାଏ। ଆକାର, ସ୍ଥାନ, କାର୍ଯ୍ୟ ଓ ବିକାଶକୁ ଆଧାର କରି ଟିସୁକୁ ସାଧାରଣତଃ ଦୁଇଟି ମୁଖ୍ୟ ଭାଗରେ ବିଭକ୍ତ କରାଯାଇପାରେ। (ରେଖାଚିତ୍ର 3.1)

(୧) ମେରିଷ୍ଟେମାଟିକ୍ ଟିସୁ
(Meristematic Tissue)

(୨) ସ୍ଥାୟୀ ଟିସୁ
(Permanent Tissue)

ମେରିଷ୍ଟେମାଟିକ୍ ଟିସୁ (Meristematic Tissue) :

ଉଦ୍ଭିଦର ଜୀବନ ଚକ୍ରରେ ଯୁଗ୍ମଜର (Zygote) ବିଭାଜନ (Mitosis) ଘଟି ଭ୍ରୂଣ ସୃଷ୍ଟି ହୁଏ। ପ୍ରାରମ୍ଭିକ ଅବସ୍ଥାରେ ଭ୍ରୂଣର ସମସ୍ତ କୋଷ ବିଭାଜନକ୍ଷମ ରହିଥାଏ। ପରେ ପରେ ଭ୍ରୂଣକୋଷର କେତେକ ଅପତ୍ୟ କୋଷରେ ଏହି ବିଭାଜନ କ୍ଷମତା ବଳବତ୍ତର ରହିବା ଯୋଗୁଁ ଉଦ୍ଭିଦର ବୃଦ୍ଧି ସମ୍ଭବ ହୋଇଥାଏ। ତେଣୁ ଭ୍ରୂଣଟିସୁ ଓ ତାହାର ବିଭାଜନକ୍ଷମ ଅପତ୍ୟ କୋଷମାନ ମୁଖ୍ୟତଃ ମେରିଷ୍ଟେମାଟିକ୍ ଟିସୁର ଅନ୍ତର୍ଭୁକ୍ତ। ଏଗୁଡ଼ିକର ବିଭାଜନ କ୍ଷମତା ମୃତ୍ୟୁ ପର୍ଯ୍ୟନ୍ତ ବଳବତ୍ତର ଥାଏ। ଏହି ଟିସୁରୁ ଉଦ୍ଭିଦର ସମସ୍ତ ପତ୍ର, ଚେର, ଡାଳ ଓ ଫୁଲ ଇତ୍ୟାଦି ସୃଷ୍ଟି ହୋଇଥାଏ। ମେରିଷ୍ଟେମାଟିକ୍ ଟିସୁ ଥିବା ସ୍ଥାନକୁ ମେରିଷ୍ଟମ୍ କୁହାଯାଏ।

ମେରିଷ୍ଟେମାଟିକ୍ ଟିସୁର ଗୁଣ :

୧। ଏହି ପ୍ରକାରର ଟିସୁ ଛୋଟ ଜୀବନ୍ତ କୋଷ ସମୂହକୁ ନେଇ ଗଠିତ।

୨। ଏହି କୋଷଗୁଡ଼ିକର ବିଭାଜନକ୍ଷମତା ଜୀବନସାରା ରହିଥାଏ।

୩। କୋଷଗୁଡ଼ିକ ଆୟତାକାର ଓ କୋଷ ଭିତରେ ଅନ୍ତଃକୋଷୀୟ ସ୍ଥାନ ନଥାଏ। ତେଣୁ ଏହି କୋଷଗୁଡ଼ିକ ପରସ୍ପର ସହ ସଂଯୁକ୍ତ।

୪। କୋଷ ଭିତ୍ତି ସାଧାରଣତଃ ପତଳା।

୫। କୋଷଗୁଡ଼ିକରେ କୋଷ ଜୀବକ ଭରି ହୋଇ ରହିଥାଏ ଓ ନ୍ୟଷ୍ଟି ସୁସ୍ପଷ୍ଟ।

୬। କୋଷରେ ରସଧାନୀ (Vacuoles) ଛୋଟ, ଅନ୍ତର୍ଜୀବକୀୟ ଜାଲିକା (Endoplasmic Reticulum), ମାଇଟୋକଣ୍ଡ୍ରିଆ ଓ ଲବକ ଆଦି ଅଙ୍ଗିକା ପ୍ରାରମ୍ଭିକ ଅବସ୍ଥାରେ ଥାଏ।

୭। କୋଷଗୁଡ଼ିକର ବିପାଚନ ପ୍ରକ୍ରିୟା ଖୁବ୍ ତୀବ୍ର।

ମେରିଷ୍ଟେମାଟିକ୍ ଟିସୁର ପ୍ରକାର ଭେଦ :

ସ୍ଥାନ, ଆକାର ଓ ବୃଦ୍ଧି ଇତ୍ୟାଦି ବିଶେଷରେ ମେରିଷ୍ଟେମାଟିକ୍ ଟିସୁ ବିଭିନ୍ନ ପ୍ରକାରର ହୋଇଥାଏ। ବିକାଶ ଅନୁଯାୟୀ ଏହାକୁ ଦୁଇଭାଗରେ ବିଭକ୍ତ କରାଯାଏ। ଯଥା– (୧) ପ୍ରାଥମିକ ମେରିଷ୍ଟେମ୍ (Primary Meristem) (୨) ଉତ୍ତର ମେରିଷ୍ଟେମ୍ (Secondary Meristem)

(୧) **ପ୍ରାଥମିକ ମେରିଷ୍ଟେମ୍ :** ସାଧାରଣତଃ ଏହି ଟିସୁ ଉଦ୍ଭିଦର କାଣ୍ଡ ଓ ଚେରର ଅଗ୍ରଭାଗରେ ପ୍ରଥମରୁ ଦେଖାଯାଏ। ଏହାର ବିଭାଜନ ଦ୍ୱାରା କାଣ୍ଡ ଓ ଚେରର ବୃଦ୍ଧି ହେବା ସଙ୍ଗେ ସଙ୍ଗେ ଶାଖା ଓ ପ୍ରଶାଖା ମଧ୍ୟ ସୃଷ୍ଟି ହୋଇଥାଏ।

(୨) **ଉତ୍ତର ମେରିଷ୍ଟେମ୍ :** ଏହି ଟିସୁ ଉଦ୍ଭିଦରେ ପ୍ରଥମରୁ ନଥାଏ ଓ ଏକବୀଜପତ୍ରୀ ଉଦ୍ଭିଦରେ ଆଦୌ ଦେଖାଯାଏ ନାହିଁ। ପ୍ରାଥମିକ ମେରିଷ୍ଟେମାଟିକ୍ ଟିସୁରୁ ଉତ୍ପନ୍ନ କେତେକ ସ୍ଥାୟୀ ଟିସୁ ପୁଣି ବିଭାଜନକ୍ଷମ ହୋଇ ଉତ୍ତର ମେରିଷ୍ଟେମାଟିକ୍ ଟିସୁ ସୃଷ୍ଟି କରନ୍ତି। ଏହା ବିକାଶର ପରବର୍ତ୍ତୀ ଅବସ୍ଥାରେ ହେଉଥିବା ଯୋଗୁଁ ଏହାକୁ ଦ୍ୱିତୀୟକ ବା ମେରିଷ୍ଟେମ୍ ଉତ୍ତର କୁହାଯାଏ।

https://withteachers.in/

3.2 ମେରିଷ୍ଟେମାଟିକ୍ ଟିସୁ (Meristematic Tissue)

ଉଦ୍ଭିଦର ବିଭିନ୍ନ ଅଂଶ ଅନୁଯାୟୀ ମେରିଷ୍ଟେମାଟିକ୍ ଟିସୁକୁ ତିନି ଭାଗରେ ବିଭକ୍ତ କରାଯାଏ । ଯଥା - ୧) ଅଗ୍ରସ୍ଥ ମେରିଷ୍ଟେମ୍ (Apical Meristem), ପାର୍ଶ୍ୱସ୍ଥ ମେରିଷ୍ଟେମ୍ (Lateral Meristem), ଅନ୍ତର୍ବିଷ୍ଟ ମେରିଷ୍ଟେମ୍ (Intercalary Meristem) ।

୧) ଅଗ୍ରସ୍ଥ ମେରିଷ୍ଟେମ୍ :

ଏହା କାଣ୍ଡ ଓ ଚେରର ବର୍ଦ୍ଧିଷ୍ଣୁ ଅଗ୍ରଭାଗରେ ରହି ସେମାନଙ୍କର ଦୈର୍ଘ୍ୟ ବୃଦ୍ଧି କରିଥାଏ । ଶାଖା, ଡାଳ, ଚେର, ପତ୍ର ଓ ଫୁଲର ଉତ୍ପତ୍ତି ଏହି ମେରିଷ୍ଟେମ୍ ଟିସୁ ଦ୍ୱାରା ହୋଇଥାଏ ।

୨) ପାର୍ଶ୍ୱସ୍ଥ ମେରିଷ୍ଟେମ୍ :

ଏହା କାଣ୍ଡ ଓ ମୂଳରେ ଅନୁଲମ୍ବ ପଟ୍ଟୀ (Longitodinal Plate) ଭାବରେ ରହିଥାଏ । ଏହି ଟିସୁ ପାଇଁ କାଣ୍ଡ ଓ ଚେର ଅଧିକ ମୋଟା ହୁଏ ।

୩) ଅନ୍ତର୍ବିଷ୍ଟ ମେରିଷ୍ଟେମ୍ :

ଏହା ସାଧାରଣତଃ ଏକବୀଜ ପତ୍ରୀ ଉଦ୍ଭିଦମାନଙ୍କ କାଣ୍ଡରେ ଥିବା ଗଣ୍ଠି ଉପରେ ଓ ସମସ୍ତ ପତ୍ରଡେମ୍ଫର ମୂଳରେ ରହିଥାଏ । ଏହି ଟିସୁରେ ଥିବା କୋଷମାନଙ୍କର ବିଭାଜନ ଦ୍ୱାରା ଗଣ୍ଠି ଉପର ପବ (Internode) ର ଲମ୍ବରେ ବୃଦ୍ଧି ଘଟିଥାଏ । ପବ ଏହିଠାରେ ନରମ ହୋଇଥିବାରୁ ତାହା ପତ୍ରର ବକ୍କଳ ଦ୍ୱାରା ଆଚ୍ଛାଦିତ ହୋଇ ଭାଙ୍ଗିଯିବାରୁ ରକ୍ଷା ପାଇଥାଏ ।

ଚିତ୍ର-3.1 ଉଦ୍ଭିଦରେ ମେରିଷ୍ଟେମାଟିକ୍ ଟିସୁ

3.3. ସ୍ଥାୟୀ ଟିସୁ (Permanent Tissue) :

ମେରିଷ୍ଟେମାଟିକ୍ ଟିସୁରୁ ସୃଷ୍ଟି ହୋଇଥିବା କୋଷମାନଙ୍କର କ୍ରମବିକାଶ, ଗଠନ ଓ ପୃଥକୀକରଣ ଘଟି ସ୍ଥାୟୀ ଟିସୁ ଗଠିତ ହୋଇଥାଏ । ଉଦ୍ଭିଦ ଶରୀରର ଗଠନର ଆବଶ୍ୟକତା ଅନୁସାରେ ସ୍ଥାୟୀ କୋଷଗୁଡ଼ିକ ବିଭିନ୍ନ ଯୋଜନାରେ ସଜାଇହୋଇ ଭିନ୍ନ ଭିନ୍ନ ପ୍ରକାରର ସ୍ଥାୟୀ ଟିସୁ ସୃଷ୍ଟି କରିଥାନ୍ତି । ଆକାର, ପ୍ରକାର ଓ କାର୍ଯ୍ୟ ଅନୁସାରେ ସ୍ଥାୟୀ ଟିସୁକୁ ମୁଖ୍ୟତଃ ଦୁଇଭାଗରେ ବିଭକ୍ତ କରାଯାଏ । ଯଥା -

(୧) ସରଳ ଟିସୁ (Simple Tissue)
(୨) ଜଟିଳ ଟିସୁ (Complex Tissue)

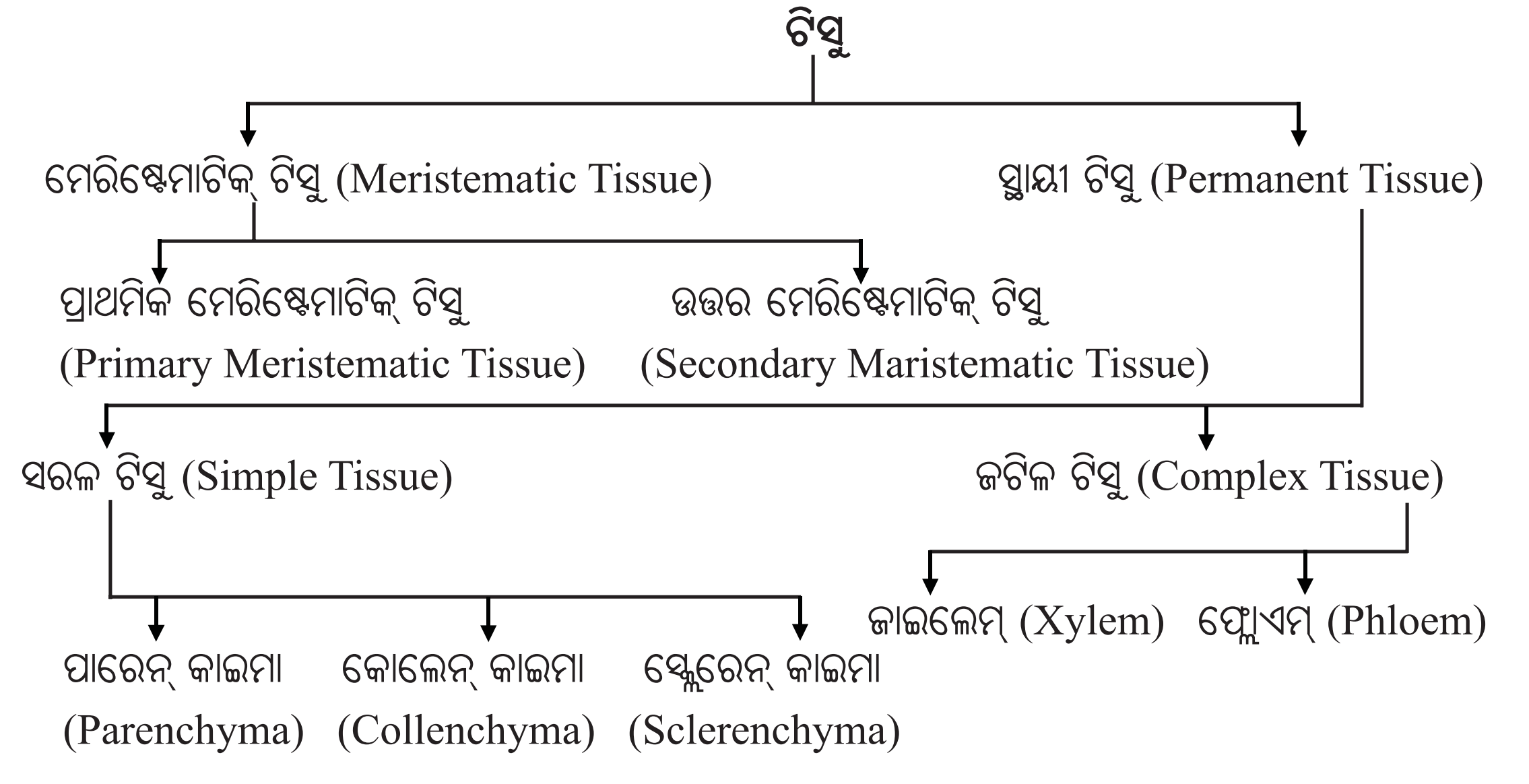

ଟିସୁର ପ୍ରକାରଭେଦ

https://withteachers.in/

3.3.1. ସରଳ ଟିସୁ :

ଗୋଟିଏ ପ୍ରକାରର କୋଷଦ୍ୱାରା ଗଠିତ ଏହି ଟିସୁ କେବଳ ଏକ ପ୍ରକାରର କାର୍ଯ୍ୟ ସମ୍ପାଦନ କରିଥାଏ। ଏହାକୁ ତିନିଭାଗରେ ବିଭକ୍ତ କରାଯାଏ।
(କ) ପାରେନ୍‌କାଇମା (Parenchyma)
(ଖ) କୋଲେନ୍‌କାଇମା (Collenchyma)
(ଗ) ସ୍କ୍ଲେରେନ୍‌କାଇମା (Sclerenchyma).

(କ) ପାରେନ୍‌କାଇମା : ଏହି ଟିସୁରେ ଥିବା କୋଷଗୁଡ଼ିକ ସାଧାରଣତଃ ଗୋଲାକାର କିମ୍ବା ଡିମ୍ବାକାର ଓ ଢିଲାଭାବରେ (Loosely) ସଜାଇହୋଇ ରହିଥିବାରୁ ସେମାନଙ୍କ ମଝିରେ ଅନ୍ତଃକୋଷୀୟ ସ୍ଥାନ (Intercellular Spaces) ରହିଥାଏ। କୋଷଗୁଡ଼ିକ ଜୀବନ୍ତ, କୋଷ ଭିତ୍ତି ପତଳା ଓ ଏମାନେ ବିଭିନ୍ନ ପ୍ରକାରର କାର୍ଯ୍ୟ ସମ୍ପାଦନ କରିଥାନ୍ତି। ଖାଦ୍ୟ ପ୍ରସ୍ତୁତ କରୁଥିବା ପାରେନ୍‌କାଇମାରେ ପତ୍ରହରିତ୍ ରହିଥାଏ। ସାଧାରଣତଃ ପତ୍ର ଓ କଅଁଳ କାଣ୍ଡରେ ଥିବା ପାରେନ୍‌କାଇମା ଟିସୁକୁ କ୍ଲୋରେନ୍‌କାଇମା କୁହାଯାଏ। ମରୁ ଉଦ୍ଭିଦ (Xerophytes)ରେ ଥିବା ପାରେନ୍‌କାଇମାରେ କୋଷଗୁଡ଼ିକ ପରସ୍ପର ସହିତ ଅତି ନିବିଡ଼ ଭାବରେ ଲାଗି ରହିଥିବାରୁ ଏମାନଙ୍କ ମଧ୍ୟରେ ଅତିକମ୍ ଅନ୍ତଃକୋଷୀୟ ସ୍ଥାନ ରହିଥାଏ। ଅନ୍ୟ ପକ୍ଷରେ ଜଳଜ ଉଦ୍ଭିଦମାନଙ୍କର ପାରେନ୍‌କାଇମା ଟିସୁରେ ଥିବା କୋଷଗୁଡ଼ିକରେ ଅନ୍ତଃକୋଷୀୟ ସ୍ଥାନ ବଡ଼ ହୋଇଥିବାରୁ ସେଥିରେ ବାୟୁ ଭର୍ତ୍ତି ହୋଇ ରହିଥାଏ ଓ ତାହା ଜଳଜ ଉଦ୍ଭିଦକୁ ଭାସିବାରେ ସାହାଯ୍ୟ କରେ। ଏହି ଟିସୁକୁ ଏରେନ୍‌କାଇମା (Aerenchyma) କୁହାଯାଏ। ଉଦ୍ଭିଦର ତ୍ୱଚା (Epidermis), କର୍ଟେକ୍ସ (Cortex), ପିଥ୍ (Pith) ଓ ମେଜୋଫିଲ୍ (Mesophyll) ଆଦି ପାରେନ୍‌କାଇମା ଦ୍ୱାରା ଗଠିତ (ଚିତ୍ର 3.1)।



(କ) ଅନୁପ୍ରସ୍ଥ ଛେଦନ

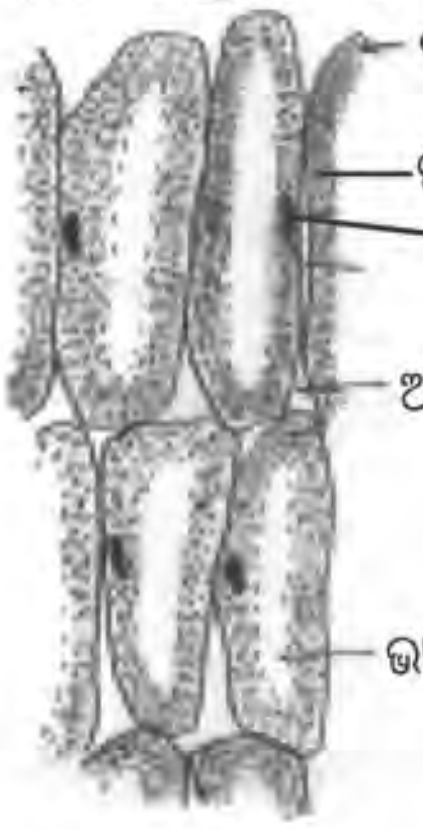

(ଖ) ଅନୁଲମ୍ବ ଛେଦନ

ଚିତ୍ର - 3.2 ପାରେନ୍‌କାଇମା

(ଖ) କୋଲେନ୍‌କାଇମା : ଏହି ଟିସୁର କୋଷ ସାଧାରଣତଃ ଜୀବନ୍ତ, ଲମ୍ବାକାର ଓ ଦୁଇପଟରେ ମୁନିଆଁ ହୋଇଥାଏ। କୋଷଗୁଡ଼ିକର କୋଷ ଭିତ୍ତି ମୋଟା ଓ ଅନ୍ତଃକୋଷୀୟ ସ୍ଥାନରେ ଲିଗ୍‌ନିନ୍ (Lignin) ଥିବାରୁ ଏହି ଟିସୁ ଟାଣ ଓ ନମନୀୟ ହୋଇଥାଏ। ଏହାଦ୍ୱାରା ଉଦ୍ଭିଦର ପତ୍ର, କାଣ୍ଡ ଓ ଚେର ଇତ୍ୟାଦି ବିଭିନ୍ନ ଦିଗକୁ ବଙ୍କେଇପାରନ୍ତି ଓ ସହଜରେ ଭାଙ୍ଗନ୍ତି ନାହିଁ। ପତ୍ରର ଧାର ଓ ଡେଙ୍ଗ ଏବଂ କାଣ୍ଡର ଅଧଃତ୍ୱଚୀୟ ବା ହାଇପୋଡର୍ମିସ୍ (Hypodermis)ରେ ରହି ଏହି ଟିସୁ ଉଦ୍ଭିଦକୁ ଯାନ୍ତ୍ରିକ ଶକ୍ତି (Mechanical Strength) ଯୋଗାଇଥାଏ। ମରୁଉଦ୍ଭିଦମାନଙ୍କରେ କୋଲେନ୍‌କାଇମାର ସ୍ତର ମୋଟା ହୋଇଥିବା ବେଳେ ଜଳଜ ଉଦ୍ଭିଦମାନଙ୍କରେ ଏହା ସାଧାରଣତଃ ନଥାଏ। ଏହି ଟିସୁରେ ପତ୍ରହରିତ ଥିଲେ ତାହା ଖାଦ୍ୟ ପ୍ରସ୍ତୁତି ମଧ୍ୟ କରିଥାଏ ଏବଂ ତାହାକୁ କ୍ଲୋରେନ୍‌କାଇମା କୁହାଯାଏ (ଚିତ୍ର 3.3)।

https://withteachers.in/

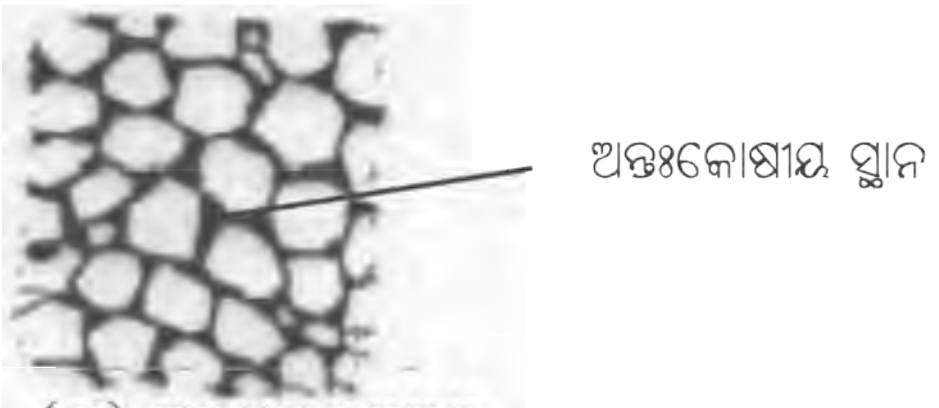

(କ) ଅନୁପ୍ରସ୍ଥ ଛେଦନ

(ଖ) ଅନୁଲମ୍ବ ଛେଦନ

ଚିତ୍ର - 3.3 କୋଲେନ୍‌କାଇମା

(ଗ) ସ୍କ୍ଲେରେନ୍‌କାଇମା : ଏହି ଟିସୁର କୋଷଗୁଡ଼ିକ ମୃତ । ଏହାର କୋଷ ଭିତ୍ତିରେ ବହୁ ପରିମାଣର ଲିଗ୍‌ନିନ୍ ଜମା ହୋଇଥିବାରୁ ଏହା ଅତ୍ୟଧିକ ସ୍ଥୁଳ ଓ ଶକ୍ତ ହୋଇଥାଏ । ଗଠନ ଅନୁଯାୟୀ ଏହି ଟିସୁ ଦୁଇ ପ୍ରକାରର ଯଥା. (୧) ଦୃଢ଼ତନ୍ତୁ (Fibre) ଓ (୨) ଦୃଢ଼କୋଷ (Sclereids) । ଏହି ପ୍ରକାରର ଟିସୁ ନଳିତା ଓ ଛଣପଟ ଇତ୍ୟାଦିରେ ଥାଏ (ଚିତ୍ର 3.4) ।

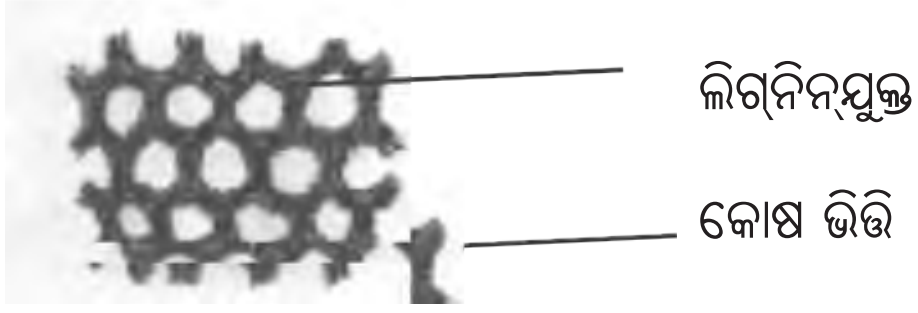

(କ) ଅନୁପ୍ରସ୍ଥ ଛେଦନ

(ଖ) ଅନୁଲମ୍ବ ଛେଦନ

ଚିତ୍ର - 3.4 ସ୍କ୍ଲେରେନ୍ କାଇମା

ଦୃଢ଼ କୋଷଗୁଡ଼ିକର ଭିତ୍ତିରେ ଅତ୍ୟଧିକ କ୍ୟୁଟିନ୍ ଓ ସୁବେରିନ୍ ଜମା ହୋଇଥିବାରୁ ଏହା ପଥର ଭଳି ଟାଣ ଓ ନିଦା ହୋଇଥାଏ । ସେଥିପାଇଁ ଦୃଢ଼କୋଷଗୁଡ଼ିକୁ ଷ୍ଟୋନ୍ ସେଲସ୍ (Stone Cells) ମଧ୍ୟ କୁହାଯାଏ । ଅଧିକାଂଶ ମଞ୍ଜିର କଠିନ ଅଂଶରେ ଏହି ଟିସୁ ଦେଖାଯାଏ ।

ଜଟିଳ ଟିସୁ (Complex Tissue)

ଏହି ପ୍ରକାରର ଟିସୁ ବିଭିନ୍ନ ପ୍ରକାରର ସରଳ ଟିସୁକୁ ନେଇ ଗଠିତ ହୋଇଥାଏ । କିନ୍ତୁ ଏଠାରେ ସମସ୍ତ କୋଷ ସଂଯୋଜିତ ହୋଇ ଗୋଟିଏ କାର୍ଯ୍ୟ ସମ୍ପାଦନ କରିଥାନ୍ତି । ଜଟିଳ ଟିସୁ ସାଧାରଣତଃ ଦୁଇ ପ୍ରକାରର । ଯଥା : ଜାଇଲେମ୍ (Xylome) ଓ ଫ୍ଲୋଏମ୍ (Floem) ।

କ) ଜାଇଲେମ୍ :

ଚାରିପ୍ରକାରର ସରଳ ଟିସୁକୁ ନେଇ ଜାଇଲେମ୍ ଗଠିତ ହୋଇଥାଏ । ସେଗୁଡ଼ିକ ହେଲା- ଟ୍ରାକିଡ଼(Tracheid), ଭେସେଲ୍(Vessel), ଜାଇଲେମ୍ ପାରେନ୍‌କାଇମା(Xylem Parenchyma), ଜାଇଲେମ୍ ଫାଇବର(Xylem Fibre), ଟ୍ରାକିଡ଼ ଓ ଭେସେଲ୍‌ର କୋଷଭିତ୍ତି ସ୍ଥୁଳ । କୋଷଗୁଡ଼ିକ ପରସ୍ପର ସହିତ ଲମ୍ବ ଭାବରେ ସଜ୍ଜିତ ହୋଇ ନଳୀ ସଦୃଶ ରହିଥାନ୍ତି । ଏହି ନଳୀ ମଧ୍ୟ ଦେଇ ଭୂଲମ୍ବ ଭାବରେ ଜଳ ଓ ଲବଣ ସରବରାହ ହୁଏ । ଜାଇଲେମ୍ ପାରେନକାଇମାର ଜୀବନ୍ତ ଟିସୁ ଖାଦ୍ୟ ସଂରକ୍ଷଣ କରେ । ଜାଇଲେମ୍ ଫାଇବରର ଦୃଢଟିସୁ ଉଦ୍ଭିଦକୁ ଯାନ୍ତ୍ରିକ ଶକ୍ତି ଯୋଗାଏ ।

ଖ) ଫ୍ଲୋଏମ୍ :

ଫ୍ଲୋଏମ୍ ଚାରିପ୍ରକାର ଟିସୁକୁ ନେଇ ଗଠିତ । ଯଥା-ସିଭ୍‌ଟ୍ୟୁବ(Sieve Tube), କମ୍ପାନିଅନ୍ ସେଲ୍(Companion Cell), ଫ୍ଲୋଏମ୍ ପାରେନକାଇମା(Phloem Parenchyma), ଫ୍ଲୋଏମ୍ ଫାଇବର(Phloem Fibre) । ସିଭ୍‌ଟ୍ୟୁବର ଭିତ୍ତି ଛିଦ୍ରଯୁକ୍ତ । ଫ୍ଲୋଏମ୍ ଫାଇବର ବ୍ୟତୀତ ଅନ୍ୟ ଫ୍ଲୋଏମ୍ କୋଷଗୁଡ଼ିକ ଜୀବନ୍ତ । ଏହି ଟିସୁ ମଧ୍ୟ ଦେଇ ଖାଦ୍ୟ ପଦାର୍ଥ ପତ୍ରରୁ ଉଦ୍ଭିଦର ବିଭିନ୍ନ ଅଂଶକୁ ଯାଇଥାଏ ।

https://withteachers.in/

3.4. ପ୍ରାଣୀ ଟିସୁ (Animal Tissue) :

ଶ୍ୱାସକ୍ରିୟା ବେଳେ ଆମେ ଛାତିର ସ୍ପନ୍ଦନ ଅନୁଭବ କରିଥାଉ। ସେହିପରି ଚାଲିବା ଓ ଧାଇଁବା ବେଳେ ଗୋଡର ସଞ୍ଚଳନ ହୋଇଥାଏ। ଥରେ ଭାବିଲ ଦେଖି ଶରୀରର ଏହି ଅଙ୍ଗଗୁଡ଼ିକର ସଞ୍ଚଳନ ହୁଏ କିପରି ?

ଏହାପାଇଁ ଆମର କେତେକ ବିଶେଷ କୋଷ ଅଛି, ଯାହାକୁ ପେଶୀ କୋଷ (Muscle Cell) କୁହାଯାଏ। ଏହି ପେଶୀକୋଷଗୁଡ଼ିକର ସଂକୋଚନ ଓ ପ୍ରସାରଣ ଫଳରେ ଅଙ୍ଗ ଚାଳନା ସମ୍ଭବ ହୋଇଥାଏ।

ଶ୍ୱାସକ୍ରିୟାରେ ଆମେ ବାୟୁରୁ ଅମ୍ଳଜାନ ଗ୍ରହଣ କରୁ। ଏହା ଆମ ଶରୀରର କେଉଁଠିକି ଯାଏ ଓ କ'ଣ କରେ ଜାଣିଛ ? ଏହା ପ୍ରଥମେ ଫୁସ୍‌ଫୁସ୍‌ରେ ପହଞ୍ଚି ପରେ ରକ୍ତ ସାହାଯ୍ୟରେ ପ୍ରତ୍ୟେକ କୋଷକୁ ଯାଇ ଅମ୍ଳଜାନ ଯୋଗାଇଥାଏ।

କୋଷ ଭିତରେ ଅମ୍ଳଜାନର ଆବଶ୍ୟକତା କ'ଣ ? ଗତ ଅଧ୍ୟାୟରେ କୋଷ ବିଷୟରେ ଆଲୋଚନା ବେଳେ ଆମେ ମାଇଟୋକଣ୍ଡ୍ରିଆର କାର୍ଯ୍ୟ ସଂପର୍କରେ କିଛି ସୂଚନା ପାଇଛେ। ଏହି ପ୍ରଶ୍ନର ଉତ୍ତର ଆମେ ତହିଁରୁ ପାଇପାରିବା।

ରକ୍ତ ମୁଖ୍ୟତଃ ଅମ୍ଳଜାନ ଓ ଖାଦ୍ୟ ଆଦି ପରିବହନ କରି ଶରୀରର ବିଭିନ୍ନ କୋଷକୁ ଯୋଗାଇଥାଏ। ଏହା ସହିତ ଶରୀରର ସମସ୍ତ ଅଂଶରୁ ବର୍ଜ୍ୟବସ୍ତୁମାନ ସଂଗ୍ରହ କରି ତାହା ଯକୃତ ଓ ବୃକ୍କ ଦ୍ୱାରା ନିଷ୍କାସନ କରାଇଥାଏ। ରକ୍ତ ଓ ପେଶୀ ଉଭୟ ପ୍ରାଣୀ ଟିସୁର ଗୋଟିଏ ଲେଖାଏଁ ଉଦାହରଣ। ଟିସୁମାନଙ୍କ କାର୍ଯ୍ୟକୁ ଆଧାର କରି ପ୍ରାଣୀ ଟିସୁକୁ ୪ ଭାଗରେ ବିଭକ୍ତ କରାଯାଇଥାଏ। ଯଥା– (1) ଏପିଥେଲିଏଲଟିସୁ, (2) ସଂଯୋଜକଟିସୁ, (3) ପେଶୀଟିସୁ, (4) ସ୍ନାୟୁଟିସୁ

3.4.1. ଏପିଥେଲିଆଲ ଟିସୁ (Epithelial Tissue)

ଏପିଥେଲିୟମ୍‌ର ଅର୍ଥ ଆବୃତ ବା ଆବରଣ। ଚର୍ମ ଆମ ଶରୀରକୁ ବାହାରପଟରୁ ଆବୃତ କରି ରଖିଥାଏ। ଶରୀରର ବାହାରପଟ ପରି ଶରୀରର ଆଭ୍ୟନ୍ତର ବା ଭିତରେ ଥିବା ଅଙ୍ଗମାନଙ୍କରେ ମଧ୍ୟ ଅନେକ ଆବରଣ ରହିଥାଏ। ଯେପରିକି, ମୁଖ ଗହ୍ୱରର ପୃଷ୍ଠସ୍ତର, ଖାଦ୍ୟନଳୀର ଭିତର ପାଖ, ଶିରା ଓ ଧମନୀର ଭିତର ପାଖ, ବୃକ୍କର ମୂତ୍ରନଳିକା (Urinary Tubule) ଏହି ଟିସୁଦ୍ୱାରା ଆବୃତ ରହିଥାଏ।

ଏପିଥେଲିଆଲ ଟିସୁର ଲକ୍ଷଣ :

(1) ଏଥିରେ ଅନ୍ତଃକୋଷୀୟ ସ୍ଥାନ (Inter Cellular Space) ଏବଂ ଅନ୍ତଃକୋଷୀୟ ଆଧାର (Inter Cellular Matrix) ନଥାଏ।

(2) ଏହାର କୋଷଗୁଡ଼ିକ ପୁନରୁଦ୍‌ଭବନ (Regeneration) କ୍ଷମ।

(3) କୋଷଗୁଡ଼ିକ ଏକ ଆଧାର ଝିଲ୍ଲୀ (Basement Membrane) ଉପରେ ସଜ୍ଜିତ।

କାର୍ଯ୍ୟ :

(i) ଶରୀରକୁ ଜଳକ୍ଷୟ, ଆଘାତ ଓ ବାହ୍ୟ ରୋଗ ଜୀବାଣୁ ପ୍ରବେଶରୁ ରକ୍ଷା କରେ।

(ii) ଖାଦ୍ୟ ଶୋଷଣ, ରେଚନ, କ୍ଷରଣ, ଶ୍ୱସନ, ସ୍ନାୟବିକ ଆବେଗ ଗ୍ରହଣ, ପ୍ରଜନନ ଇତ୍ୟାଦି ପ୍ରକ୍ରିୟାରେ ସାହାଯ୍ୟ କରେ।

3.4.2. ପ୍ରକାରଭେଦ :

ଗଠନ ଦୃଷ୍ଟିରୁ ଏହି ଟିସୁକୁ ୨ ଭାଗରେ ବିଭକ୍ତ କରାଯାଇଥାଏ। ସେଗୁଡ଼ିକ ହେଲା –

(A) ସରଳ ବା ଏକସ୍ତର ବିଶିଷ୍ଟ ଏପିଥେଲିୟମ୍ (Simple Epithelium)

(B) ଜଟିଳ ବା ବହୁସ୍ତର ବିଶିଷ୍ଟ ଏପିଥେଲିୟମ୍ (Stratified Epithelium)

https://withteachers.in/

ଆବରଣୀ ଟିସୁ / ଏପିଥେଲିଏଲ୍ ଟିସୁ (Epithelial tissue)

ସରଳ ବା ଏକସ୍ତର ବିଶିଷ୍ଟ ଆବରଣ (ଏପିଥେଲିୟମ୍) (Simple epithelium)
- ସ୍କାମସ୍ (Squamous)
- ସ୍ତମ୍ଭାକାର (Columnar)
- ଘନାକାର (Cuboidal)
- କୁଟସ୍ତରୀକୃତ (Pseudo Stratified)

ଜଟିଳ ବା ବହୁସ୍ତର ବିଶିଷ୍ଟ ଆବରଣ (ଏପିଥେଲିୟମ୍) (Stratified epithelium)

(A) ସରଳ ବା ଏକସ୍ତର ବିଶିଷ୍ଟ ଏପିଥେଲିୟମ୍ :

(କ) ସ୍କାମସ୍ ଏପିଥେଲିୟମ୍

(Squamous Epithelum)

ଏହି ଟିସୁର କୋଷଗୁଡ଼ିକ ଅତିପତଳା ଓ ବହୁକୋଣ (Polygonal) ବିଶିଷ୍ଟ (ଚିତ୍ର 3.5)। କୋଷର ଉଚ୍ଚତା ଅପେକ୍ଷା ପ୍ରସ୍ଥବେଶି। ଏହି କୋଷଗୁଡ଼ିକ ଏକ ଟାଇଲିଭଳି ପୃଷ୍ଠ (Surface) ଗଠନ କରନ୍ତି। ଖାଦ୍ୟନଳୀର ଭିତର ପାଖ, ଫୁସ୍‌ଫୁସ୍‌ର କୋଟରିକା (Alveoli), ବୃକ୍‌କର ବୋମେନଖୋଳ (Bowman's Capsule) ମୂତ୍ରନଳୀ (Ureter) ଓ ରକ୍ତନଳୀର ଭିତର ସ୍ତର (Internal Layer of Blood Vessel) ଆଦି ସ୍ଥାନ ମାନଙ୍କରେ ଏହି ଟିସୁ ରହିଥାଏ।

ଚିତ୍ର - 3.5 ସ୍କାମସ୍ ଏପିଥେଲିୟମ୍

(ଖ) ସ୍ତମ୍ଭାକାର ଏପିଥେଲିୟମ୍

(Columnar Epithelium)

ଏହି ଟିସୁର କୋଷଗୁଡ଼ିକ ସ୍ତମ୍ଭାକାର ବା ସ୍ତମ୍ଭ ସଦୃଶ୍ୟ। (ଚିତ୍ର 3.6) କୋଷର ଉଚ୍ଚତା, ପ୍ରସ୍ଥ ଅପେକ୍ଷା ଯଥେଷ୍ଟ ଅଧିକ। କେତେକ କୋଷ, ସିଲିଆ (Cilia) ବା ପକ୍ଷ୍ମଯୁକ୍ତ ହୋଇଥାନ୍ତି। ସେହି ସିଲିଆଗୁଡ଼ିକର ଗତି ଖାଦ୍ୟନଳୀରେ ଶ୍ଳେଷ୍ମ ବା ମ୍ୟୁକସ୍ (Mucous) ଠେଲିବାରେ ସହାୟକ ହୋଇଥାଏ। ସେହି ସିଲିଆଯୁକ୍ତ ସ୍ତମ୍ଭାକାର କୋଷ ବିଶିଷ୍ଟ ଏପିଥେଲିୟମ୍‌କୁ ସିଲିଆଯୁକ୍ତ ସ୍ତମ୍ଭାକାର ଏପିଥେଲିୟମ୍ (Ciliated Columnar Epithelium) କହନ୍ତି ଏବଂ ସେହି କୋଷମାନ ଶ୍ୱାସନଳୀ ଓ ଡିମ୍ବନଳୀ (Oviduct)ର ଭିତରପଟରେ ରହିଥାଏ। କିନ୍ତୁ ସ୍ତମ୍ଭାକାର ଏପିଥେଲିୟମ୍ ଟିସୁ ସାଧାରଣତଃ କ୍ଷୁଦ୍ରାନ୍ତ ଓ ପାକଗ୍ରନ୍ଥି (Gastric Gland)ରେ ଦେଖାଯାଏ।

ଏହି ଟିସୁ ପାକସ୍ଥଳୀର ଭିତରପଟ (Mucous Lining), କ୍ଷୁଦ୍ରାନ୍ତ, ବୃହଦାନ୍ତ, ପିତ୍ତକୋଷ ଓ ପିତ୍ତନଳୀ ଗ୍ରନ୍ଥି ଆଦିରେ ଦେଖାଯାଏ।

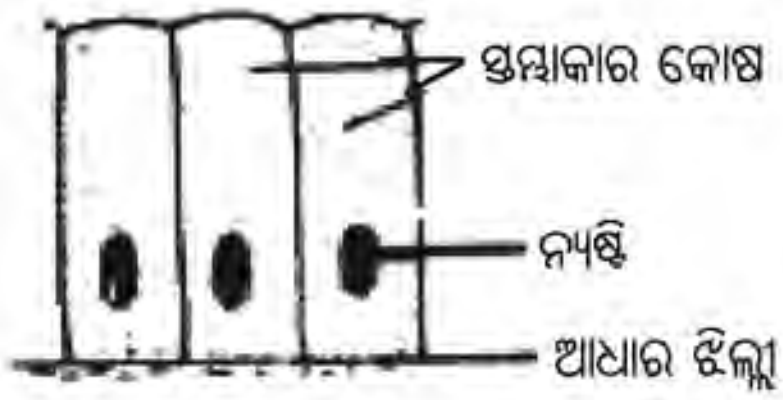

ଚିତ୍ର - 3.6 ସ୍ତମ୍ଭାକାର ଏପିଥେଲିୟମ

କାର୍ଯ୍ୟ :

ଏମାନେ ଶୋଷଣ କରି ହଜମ ହୋଇଥିବା ଖାଦ୍ୟର ସାରାଂଶ ଗ୍ରହଣ କରନ୍ତି ଏବଂ କେତେକ ପ୍ରକାରର କ୍ଷରଣ ବା ସ୍ରବଣ କାର୍ଯ୍ୟରେ ସହାୟକ ହୁଅନ୍ତି।

https://withteachers.in/

(ଗ) ଘନାକାର ଏପିଥେଲିୟମ୍

(Cuboidal epithelium)

ଏହି ଟିସୁର କୋଷଗୁଡ଼ିକର ଆକାର ଘନାକାର ଅର୍ଥାତ୍ କୋଷର ଉଚ୍ଚତା ଓ ପ୍ରସ୍ଥ ପ୍ରାୟ ସମାନ (ଚିତ୍ର 3.7)। ଶରୀରର ଶ୍ୱାସନଳିକା (Bronchiole), ବିଭିନ୍ନ ଲାଳଗ୍ରନ୍ଥି (Salivary Gland), ବୃକ୍କୀୟ ନଳିକା (Uriniferous Tubule), ଯକୃତ, ଓଭାରୀ ଆବରଣ (Covering of Ovary) ଇତ୍ୟାଦି ସ୍ଥାନମାନଙ୍କରେ ଏହି ଟିସୁ ଦେଖାଯାଏ।

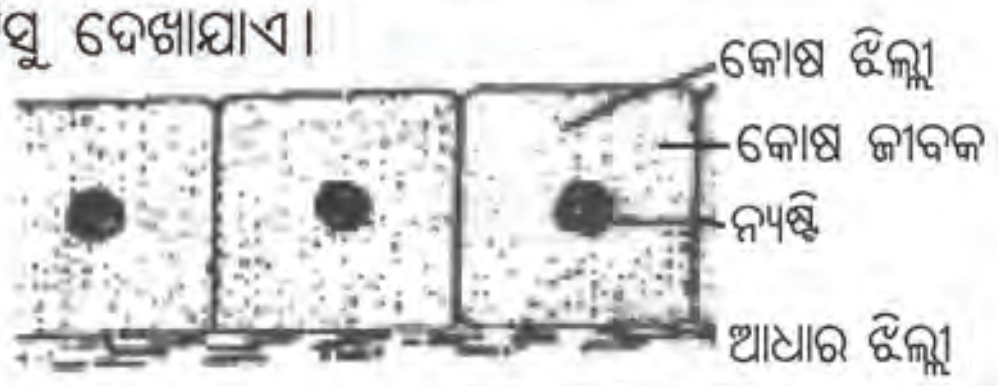

ଚିତ୍ର - 3.7 ଘନାକାର ଏପିଥେଲିୟମ୍

କାର୍ଯ୍ୟ :

କ୍ଷରଣ ଓ ଶୋଷଣ କ୍ରିୟାମାନଙ୍କରେ ଏହି ଟିସୁ ସକ୍ରିୟ ଅଂଶଗ୍ରହଣ କରେ।

(ଘ) କୁଟସ୍ତରୀକୃତ ଏପିଥେଲିୟମ୍

(Pseudostratified Epithelium) :

ଏହି ଏପିଥଲିୟମ୍‌ରେ ଥିବା ସ୍ତମ୍ଭାକାର କୋଷଗୁଡ଼ିକ ଅସମାନ। ତେଣୁ ଏହା ବହୁସ୍ତର ଭଳି ଦେଖାଯାଏ। ଏହି ଏପିଥେଲିଏଲ୍ ଟିସୁର ସମସ୍ତ କୋଷ ଆଧାର ଝିଲ୍ଲୀ ଉପରେ ହିଁ ସଜ୍ଜିତ ହୋଇ ରହିଥାଏ। ଏହାର କୋଷଗୁଡ଼ିକ ସାଧାରଣତଃ ପକ୍ଷ୍ମଯୁକ୍ତ। ଏହି ଟିସୁ ଘ୍ରାଣପଥ ଓ ଶ୍ୱାସନଳୀ ଆଦିରେ ଦେଖାଯାଏ। (ଚିତ୍ର 3.୮)

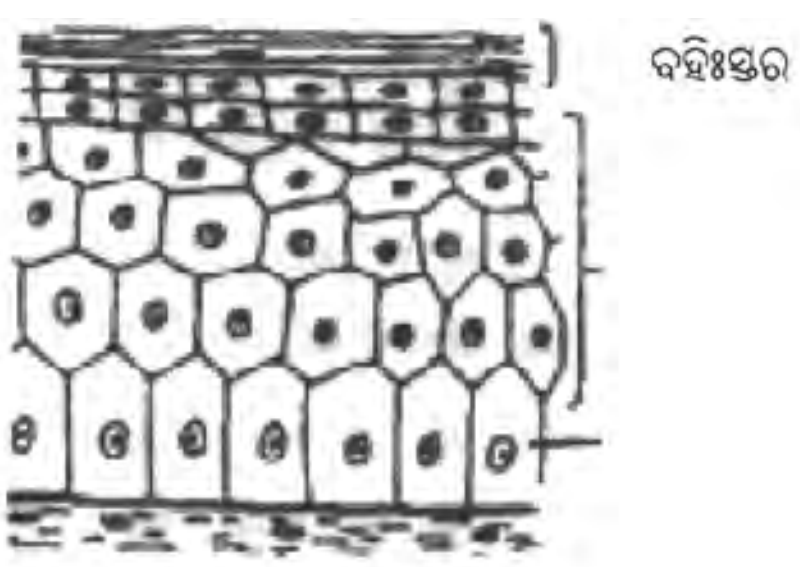

ଚିତ୍ର - 3.୮ କୁଟସ୍ତରୀକୃତ ଏପିଥେଲିୟମ୍

କାର୍ଯ୍ୟ :

ମ୍ୟୁକସ୍ ଓ ଅନ୍ୟାନ୍ୟ ତରଳ ପଦାର୍ଥର ଚଳନରେ ସାହାଯ୍ୟ କରେ।

(B) ଜଟିଳ ବା ବହୁସ୍ତର ବିଶିଷ୍ଟ ଏପିଥେଲିୟମ୍

(Stratified Epithelium)

ଏହା ଏକାଧିକ ସ୍ତର ବିଶିଷ୍ଟ। ଏହି ଟିସୁ ଶରୀରର ଅଧିଚର୍ମ (Epidermis), ଖାଦ୍ୟନଳୀ (Digestive Tube), ଶ୍ୱାସନଳୀ, ସ୍ୱେଦଗ୍ରନ୍ଥି, ମୂତ୍ରଥଳୀ (Urinary Bladder), ବିଭିନ୍ନ ଗ୍ରନ୍ଥି (Gland) ଓ ଜନନ ଆବରଣ (Germinal Epithelium) ଆଦିରେ ଦେଖାଯାଇଥାଏ।

2. ସଂଯୋଜକ ଟିସୁ **(Connective Tissue)**

ରକ୍ତ ଏକପ୍ରକାର ସଂଯୋଜକ ବା କନେକ୍‌ଟିଭ ଟିସୁ। ରକ୍ତକୁ କାହିଁକି ସଂଯୋଜକ ଟିସୁ କୁହାଯାଏ? କାରଣ –

୧। ଏଥିରେ କୋଷସଂଖ୍ୟା ଅପେକ୍ଷାକୃତ କମ୍, କିନ୍ତୁ ଟିସୁ ଭିତରେ ଅନ୍ତଃକୋଷୀୟ ସ୍ଥାନ ଅଧିକ।

୨। ଅନ୍ତଃକୋଷୀୟ ସ୍ଥାନ, ଅନ୍ତଃକୋଷୀୟ ଆଧାର ବା ମାଟ୍ରିକ୍ସ (Matrix)ରେ ଭରି ରହିଥାଏ।

୩। ଏହି ଆଧାର ମୁଖ୍ୟତଃ ଶ୍ୱେତସାର ଓ ପୁଷ୍ଟିସାର ଦ୍ୱାରା ଗଠିତ।

୪। ଏଥିରେ କୋଷଗୁଡ଼ିକ ଜୀବନ୍ତ କିନ୍ତୁ ଆଧାର ନିର୍ଜୀବ ଅଟେ।

୫। ଏହା ଶରୀରର ଅଙ୍ଗପ୍ରତ୍ୟଙ୍ଗ ଭିତରେ ସଂଯୋଗ ସ୍ଥାପନ କରିଥାଏ।

୬। କୋଷର ଆଧାର ବ୍ୟତୀତ ଏଥିରେ ଅନେକ ତନ୍ତୁ (Fibre) ଥାଏ।

୭। ଏଥିରେ ଆଧାର ଝିଲ୍ଲୀ ନଥାଏ।

ସଂଯୋଜକ ଟିସୁରେ ଉପରୋକ୍ତ ଲକ୍ଷଣଗୁଡ଼ିକ ରହିଥାଏ।

ଉଦାହରଣ : (କ) ରକ୍ତ, (ଖ) ଅସ୍ଥି

https://withteachers.in/

(କ) ରକ୍ତ :

ରକ୍ତ ଏକ ତରଳ ସଂଯୋଜକ ଟିସୁ । ଏହାର ମାଟ୍ରିକ୍ସକୁ ପ୍ରଲସି ବା ପ୍ଲାଜମା (Plasma) କୁହାଯାଏ । ଏଥିରେ ତିନି ପ୍ରକାର କୋଷ ଥାଏ । ଯଥା- ଲୋହିତ ରକ୍ତ କଣିକା (Red Blood Corpuscle), ଶ୍ୱେତ ରକ୍ତ କଣିକା (White Blood Corpuscle), ଏବଂ ଅଣୁଚକ୍ରିକା (Platelet) ବା ପ୍ଲାଟଲେଟ୍ । ଏହି ସମସ୍ତ କୋଷ, ରକ୍ତରେ ଭାସମାନ ଅବସ୍ଥାରେ ରହିଥାନ୍ତି । ପ୍ଲାଜମାରେ ଜଳୀୟ ଅଂଶ ପ୍ରାୟ 90-92%, ତା ସହିତ ତହିଁରେ ବିଭିନ୍ନ ଲବଣ, ପ୍ରୋଟିନ୍ ଓ ହରମୋନ୍ ଇତ୍ୟାଦି ମଧ୍ୟ ରହିଥାଏ ।

ରକ୍ତ ଏକ ପ୍ରବାହୀ ଟିସୁ ହୋଇଥିବାରୁ ତହିଁରେ ପରିପାକ ଖାଦ୍ୟ, ଶ୍ୱସନ ବାୟୁ (ଅମ୍ଳଜାନ ଓ ଅଙ୍ଗାରକାମ୍ଳ), ହରମୋନ୍, ଭିଟାମିନ୍, ଲବଣ ଓ ବର୍ଜ୍ୟବସ୍ତୁ ଆଦିକୁ ନେଇ ଶରୀରର ବିଭିନ୍ନ ଅଙ୍ଗକୁ ଯାଇଥାଏ ।

ରକ୍ତର pH 7.4, ଏହା କ୍ଷାରୀୟ ଏବଂ ଲବଣ ସ୍ୱାଦଯୁକ୍ତ । ଜଣେ ସୁସ୍ଥ ବୟସ୍କ ବ୍ୟକ୍ତିର ଶରୀରରେ ପ୍ରାୟ 5ରୁ 6 ଲିଟର ରକ୍ତ ଥାଏ ।

ରକ୍ତରେ ଥିବା ଲବଣମାନଙ୍କ ମଧ୍ୟରେ କ୍ଲୋରାଇଡ୍, କାର୍ବୋନେଟ୍, ବାଇକାର୍ବୋନେଟ୍, ସଲଫେଟ୍, ଫସଫେଟ୍ ଆଦି ପ୍ରଧାନ । ଏହି ଲବଣ ସମସ୍ତ ସୋଡ଼ିୟମ୍, କ୍ୟାଲସିୟମ୍ ଓ ଲୌହଯୁକ୍ତ ହୋଇ ରହିଥାନ୍ତି ।

ରକ୍ତରେ ଥିବା ଜୈବିକ ପଦାର୍ଥ (Organic Substance) ମଧ୍ୟରେ ପ୍ରୋଟିନ୍, ଯଥା :- ଆଲବୁମିନ୍, ଗ୍ଲୋବ୍ୟୁଲିନ୍, ଫାଇବ୍ରିନୋଜେନ୍, ପ୍ରୋଥ୍ରମ୍ବିନ ଇତ୍ୟାଦି ପ୍ରଧାନ ।

ଶରୀର ଭିତରେ ରକ୍ତର ଚଳପ୍ରଚଳ ସମୟରେ ଏହା ସାଧାରଣତଃ ଜମାଟ ବାନ୍ଧି ନଥାଏ, କାରଣ ରକ୍ତରେ ହେପାରିନ୍ ନାମକ ଏକ ପଦାର୍ଥ ଏହାକୁ ଜମାଟ ବାନ୍ଧିବାରୁ ରକ୍ଷା କରିଥାଏ ।

ରକ୍ତ ନିଜର ଜମାଟ ବାନ୍ଧିବା ଓ ରୋଗ ପ୍ରତିରୋଧକ ଶକ୍ତି ଦ୍ୱାରା ଶରୀରକୁ ସୁରକ୍ଷା ପ୍ରଦାନ କରେ ।

ଲୋହିତ ରକ୍ତ କଣିକା (RBC) :

ଏହି କୋଷର ଆକାର ଦ୍ୱିଅବତଳ(bi-concave) ବିଶିଷ୍ଟ । ମନୁଷ୍ୟର ଲୋହିତ ରକ୍ତ କଣିକାରେ ନ୍ୟଷ୍ଟି ନଥାଏ । ଏହାର ଆୟୁକାଳ ୧ ୨ ୦ ଦିନ । ଏଣୁ ପ୍ରତ୍ୟେକ ଦିନ ଶରୀରରେ ନୂତନ ଲୋହିତ ରକ୍ତ କଣିକା ତିଆରି ଓ ମୃତ କଣିକାର ଅବକ୍ଷୟ ହୋଇଥାଏ । ଏଥିରେ ହିମୋଗ୍ଲୋବିନ ଥିବାରୁ ରକ୍ତର ବର୍ଣ୍ଣ ଲାଲ ଦେଖାଯାଏ । ହିମୋଗ୍ଲୋବିନ୍ ଏକ ଯୌଗିକ ପୁଷ୍ଟିସାର । ରକ୍ତରେ ଅମ୍ଳଜାନ ଓ ଅଙ୍ଗାରକାମ୍ଳ ପରିବହନ କାର୍ଯ୍ୟରେ ହିମୋଗ୍ଲୋବିନ ମୁଖ୍ୟ ଭୂମିକା ଗ୍ରହଣ କରିଥାଏ ।

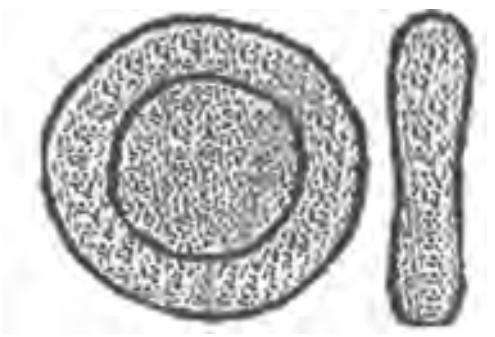

(ଚିତ୍ର - 3.9) ଲୋହିତ ରକ୍ତ କଣିକା

ଶ୍ୱେତରକ୍ତ କଣିକା (WBC) :

ଏହିକୋଷ ନ୍ୟଷ୍ଟିଯୁକ୍ତ ଓ ରଙ୍ଗହୀନ । ଏହାର କୌଣସି ନିର୍ଦ୍ଦିଷ୍ଟ ଆକାର ନାହିଁ । ଏହାର ଆୟୁକାଳ ପ୍ରାୟ ୩ ଦିନ । ଆମ ଶରୀରରେ ବିଭିନ୍ନ ପ୍ରକାରର ଶ୍ୱେତରକ୍ତ କଣିକା ରହିଥାଏ । ଗଠନ ଅନୁଯାୟୀ ଏହାକୁ ଦୁଇଶ୍ରେଣୀରେ ବିଭକ୍ତ କରାଯାଇଛି । ଯଥା : ଗ୍ରାନୁଲୋସାଇଟ୍ ଓ ଆଗ୍ରାନୁଲୋସାଇଟ୍ । (ଚିତ୍ର - 3.10)

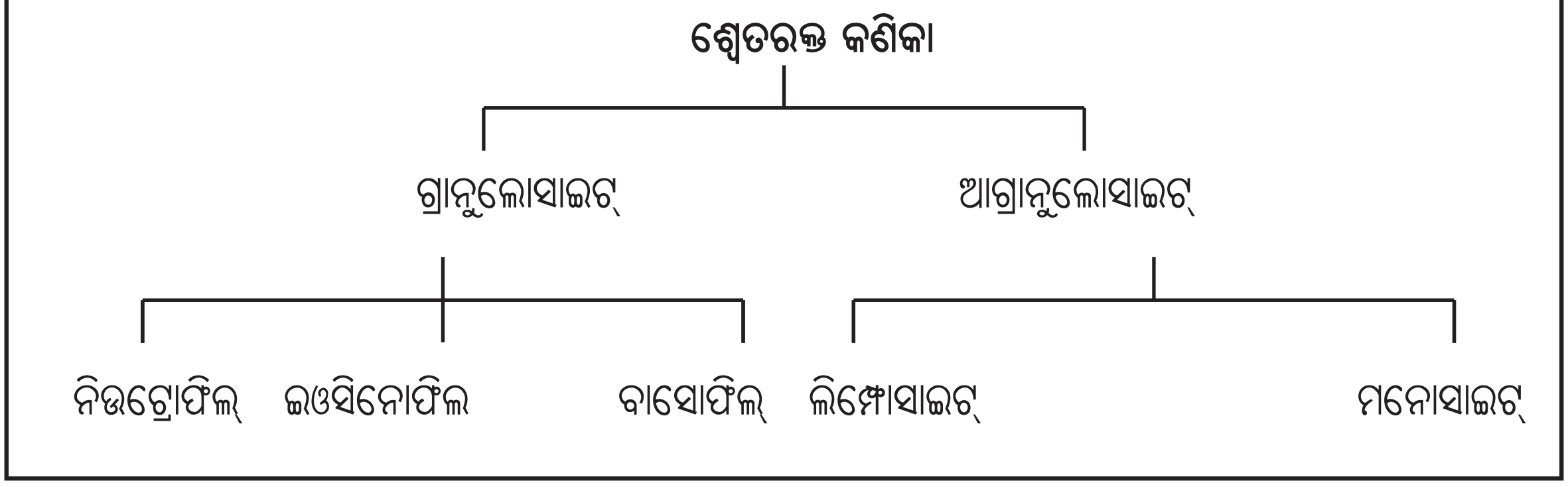

https://withteachers.in/

୧) ଗ୍ରାନୁଲୋସାଇଟ (Gronulocyte) :

ଗ୍ରାନୁଲୋସାଇଟ ୩ ପ୍ରକାରର। ଯଥା: ନିଉଟ୍ରୋଫିଲ୍, ଇଓସିନୋଫିଲ୍ ଓ ବାସୋଫିଲ୍।

କ) ନିଉଟ୍ରୋଫିଲ୍ (Neutrophil) :

ଏହାର ନ୍ୟଷ୍ଟି ୨ କିମ୍ବା ୩ ଲୋବ୍ ବିଶିଷ୍ଟ। ଏହା ଏକ ଭକ୍ଷକାଣୁ (Phygocytes)। ତେଣୁ କୌଣସି କାରଣରୁ ଶରୀର ବ୍ୟାକ୍ଟେରିଆ ଦ୍ୱାରା ଆକ୍ରାନ୍ତ ହେଲେ, ଏହା ତା'ର ପ୍ରତିରୋଧ କରିଥାଏ।

ଖ) ଇଓସିନୋଫିଲ (Eosinophil) :

ଏହାର ନ୍ୟଷ୍ଟି ଦୁଇ ଲୋବ୍ ବିଶିଷ୍ଟ। ଏହାର କୋଷ ଜୀବକରେ ଉଜ୍ଜଳ ଲୋହିତ ବାଦାମୀ ରଙ୍ଗର କଣିକା ରହିଥାଏ। ପରଜୀବୀମାନଙ୍କୁ ଶରୀରରୁ ତଡ଼ି ଦେବାରେ ଏହା ମୁଖ୍ୟ ଭୂମିକା ଗ୍ରହଣ କରିଥାଏ।

ଗ) ବାସୋଫିଲ୍ (Basophil) :

ନିଉଟ୍ରୋଫିଲ୍ ନ୍ୟଷ୍ଟି ସହିତ ଏହାର ସାମଞ୍ଜସ୍ୟ ଅଛି। ଏଥିରେ ବାଇଗଣୀ ରଙ୍ଗର କଣିକା ଥାଏ। ଏହା ବୀଜାଣୁନାଶକ ନୁହେଁ।

୨. ଆଗ୍ରାନୁଲୋସାଇଟ୍ (Agranulocyte) :

ଏହା ଦୁଇ ପ୍ରକାରର। ଯଥା : ଲିମ୍ଫୋସାଇଟ ଓ ମନୋସାଇଟ୍

କ) ଲିମ୍ଫୋସାଇଟ୍ (Lymphocyte) :

ଏହାର ନ୍ୟଷ୍ଟି ସାଧାରଣତଃ ଗୋଲାକାର ଓ ସାମାନ୍ୟ ଛିଦ୍ରଯୁକ୍ତ। ଏହାର ରୋଗ ପ୍ରତିରୋଧକ ଶକ୍ତି ସର୍ବାଧିକ।

ଖ) ମନୋସାଇଟ୍ (Monocyte) :

ଏହା ଶ୍ୱେତରକ୍ତ କଣିକାର ସବୁଠାରୁ ବୃହତ୍ତମ କୋଷ। ଏହାର ନ୍ୟଷ୍ଟି ୨ କିମ୍ବା ୩ ଲୋବ୍ ବିଶିଷ୍ଟ। ଶରୀରକୁ ପ୍ରବେଶ କରିଥିବା ବ୍ୟାକ୍ଟେରିଆ ଓ କ୍ଷତିକାରୀ ବାହ୍ୟବସ୍ତୁକୁ ବିନାଶ କରି ଏହା ଶରୀରକୁ ପରିଷ୍କାର କରେ।

ଶ୍ୱେତରକ୍ତ କଣିକା ଚିତ୍ର 3.10

https://withteachers.in/

ଅଣୁଚକ୍ରିକା :

ଏହାର ଆୟୁଷ 10ରୁ 12ଦିନ। ରକ୍ତ ଜମାଟ ବାନ୍ଧିବାରେ ଏହା ମୁଖ୍ୟତଃ ସାହାଯ୍ୟ କରିଥାଏ।

(ଖ) ଅସ୍ଥି (Bone) :

ଅସ୍ଥି ଏକ କଠିନ ସଂଯୋଜକ ଟିସୁ। ଏହା ଶରୀରର ଆକାର ନିର୍ଦ୍ଧାରଣ କରିଥାଏ। ଅସ୍ଥି ସହ ପେଶୀ ଟିସୁର ସଂଯୋଗ ଦ୍ୱାରା ଶରୀରରେ ଚଳନ ସମ୍ଭବ ହୋଇଥାଏ। ଏହି ଟିସୁର କୋଷକୁ ଅସ୍ଥିକୋଷ ବା ଅଷ୍ଟିଓସାଇଟ୍ (Osteocyte) କୁହାଯାଏ (ଚିତ୍ର 3.11)। ଏହି ଟିସୁଟି ବେଶ୍ ଦୃଢ଼ ଓ ଟାଣ। ଏହାର ମାଟ୍ରିକ୍ସ କ୍ୟାଲସିୟମ୍ ଓ ଫସ୍‌ଫରସର ଯୌଗିକ ଉପାଦାନରେ ଗଠିତ।

ଶରୀରର ଗୋଟିଏ ଅସ୍ଥିକୁ ଅନ୍ୟ ଏକ ଅସ୍ଥି ସହ ସଂଯୋଗ କରୁଥିବା ଟିସୁକୁ ଲିଗାମେଣ୍ଟ (Ligament) କୁହାଯାଏ। ଲିଗାମେଣ୍ଟ ଏକ ନମନୀୟ (Elastic) ଟିସୁ। ଏହା ଅତି ଦୃଢ଼ ଓ ଶକ୍ତିଶାଳୀ। ଲିଗାମେଣ୍ଟରେ ମଧ୍ୟ ମାଟ୍ରିକ୍ସ ରହିଥାଏ ଓ ଏହା ଏକ ତନ୍ତୁମୟ ଟିସୁ (Fibrous Tissue) ଅଟେ।

ଅସ୍ଥି ସହ ପେଶୀକୁ ସଂଯୋଗ କରୁଥିବା ଟିସୁକୁ ଟେଣ୍ଡନ୍ କୁହାଯାଏ। ଟେଣ୍ଡନ୍ (Tendon) ବା ପେଶୀରଜ୍ଜୁ, ଏକ ଅନ୍ୟ ପ୍ରକାରର ସଂଯୋଜକ ଟିସୁ। ଏହା ମଧ୍ୟ ତନ୍ତୁମୟ ଟିସୁ ବା ଫାଇବ୍ରସ ଟିସୁର ଅନ୍ତର୍ଗତ। ଏହା ଦୃଢ଼ ଅନମନୀୟ (Non elastic) ଏବଂ କମ୍ ପ୍ରସାରଣଶୀଳ ହୋଇଥାଏ।

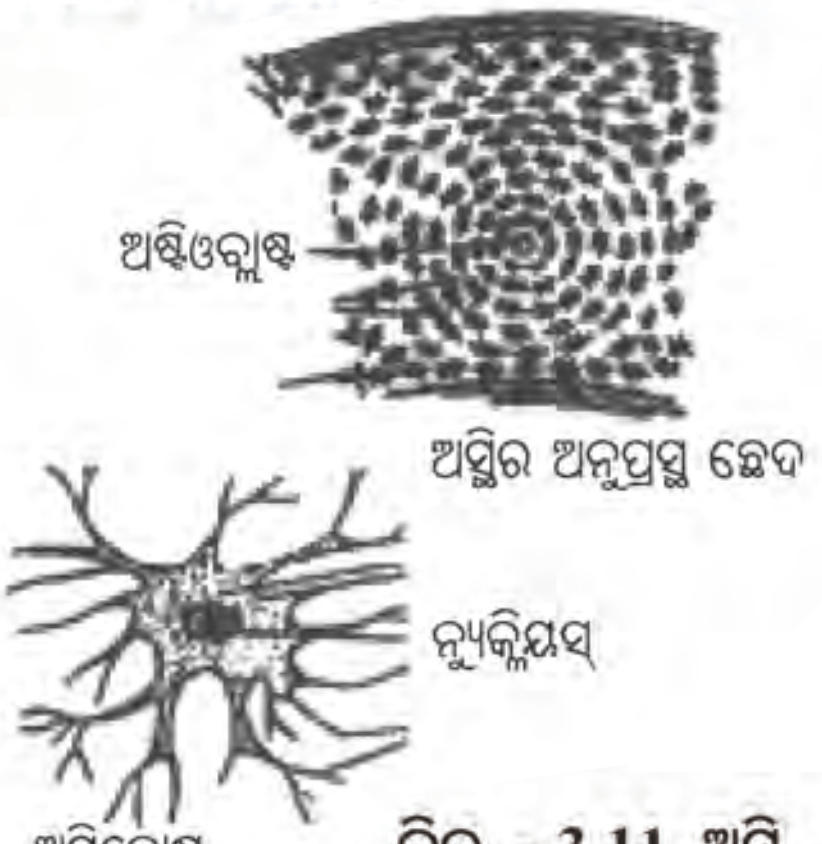

ଚିତ୍ର - 3.11 ଅସ୍ଥି

ଉପାସ୍ଥି (Cartilage) :

ଅନ୍ୟ ସଂଯୋଜକ ଟିସୁମାନଙ୍କ ପରି ଉପାସ୍ଥି ମଧ୍ୟ ଏକ ସଂଯୋଜକ ଟିସୁ ଏବଂ ଏହା କିଛି କୋଷତନ୍ତୁ ଓ ଆଧାର ଦ୍ୱାରା ଗଠିତ। ଉପାସ୍ଥିରେ ଥିବା କୋଷକୁ ଉପାସ୍ଥି କୋଷ (Chondrocyte) କୁହାଯାଏ। ଏହାର ମାଟ୍ରିକ୍ସ ବା ଆଧାର, ପ୍ରୋଟିନ୍ ଓ ଶର୍କରା ଦ୍ୱାରା ଗଠିତ। ଶରୀରରେ ଥିବା ଲମ୍ବା ଅସ୍ଥିର ଅଗ୍ରଭାଗ, ନାସାପଟ୍ଟ (Nasal Septum), ବହିଃକର୍ଣ୍ଣ (External Ear), ସ୍ୱରପେଟିକା (Larynx), ଶ୍ୱାସନଳୀର ଭିତ୍ତି, ପଞ୍ଜରାହାଡ଼ ଇତ୍ୟାଦିରେ ଉପାସ୍ଥି ରହିଥାଏ। କାନରେ ଉପାସ୍ଥି ଥିବାରୁ ଆମେ ତାହାକୁ ବଙ୍କା କରିପାରୁ କିନ୍ତୁ ହାତର ଅସ୍ଥିକୁ ଆମେ ବଙ୍କା କରିପାରୁ ନାହୁଁ। ଭାବିଲ ଦେଖି ଏହି ଦୁଇ ଟିସୁ କିପରି ଅଲଗା ! ଚର୍ମ ଓ ମାଂସପେଶୀ ମଝିରେ ଥିବା ରକ୍ତବାହିନୀ ନଳୀ (Blood Vessel) ଅସ୍ଥି ମଜ୍ଜା ଭିତରେ ଓ ସ୍ନାୟୁର ଚାରିଦିଗରେ ଏରିଓଲାର କନେକ୍‌ଟିଭ୍ ଟିସୁ (Aereolar Connective Tissue) ରହିଥାଏ।

ସଂଯୋଜକ ଟିସୁ ସାଧାରଣତଃ ଶରୀରର ବିଭିନ୍ନ ଅଙ୍ଗ ଭିତରେ ଥିବା ଖାଲିସ୍ଥାନ ପୂରଣ କରିବାରେ ସହାୟକ ହେବା ସହିତ, ଶରୀରର ବିଭିନ୍ନ ଆଭ୍ୟନ୍ତରୀଣ ଅଙ୍ଗ (Internal Organ) ଗୁଡ଼ିକର ସହଯୋଗ (Support) ଏବଂ ଟିସୁ ମରାମତି କରିବାରେ ସାହାଯ୍ୟ କରିଥାନ୍ତି।

ପିଲାଏ ଆମ ଶରୀରରେ ଚର୍ବି କେଉଁଠାରେ ଗଚ୍ଛିତ ହୋଇ ରହିଥାଏ ? ଏଡିପୋଜ ଟିସୁ (Adipose Tissue) ସାଧାରଣତଃ ଶରୀରର ଚର୍ମତଳେ ଏବଂ ଆଭ୍ୟନ୍ତରୀଣ ଅଙ୍ଗମାନଙ୍କର ଅନ୍ତର୍ବର୍ତ୍ତୀ ବା ମଝି ସ୍ଥାନରେ ରହିଥାଏ। ଏହି ଟିସୁର କୋଷଗୁଡ଼ିକ ସ୍ନେହସାର ଦାନା ବା ଫ୍ୟାଟ୍ ଗ୍ଲୋବ୍ୟୁଲ୍ (Fat Globule)ରେ ଭରପୁର ହୋଇଥାଏ। ଗଚ୍ଛିତ ଚର୍ବିର ଏହି ସ୍ତରଟି ଶରୀର ପାଇଁ ଏକ ତାପ ପ୍ରତିରୋଧକ (Insulator) ଭଳି କାର୍ଯ୍ୟ କରେ। ଏହି ଏଡିପୋଜ୍ ଟିସୁ (ମେଦଟିସୁ) ମଧ୍ୟ ସଂଯୋଜକ ଟିସୁର ଅନ୍ୟ ଏକ ଉଦାହରଣ।

https://withteachers.in/

(3) ପେଶୀ ଟିସୁ (Muscle Tissue) :

ପେଶୀ ଟିସୁ ସାଧାରଣତଃ ସଙ୍କୋଚନ (Contraction) ଓ ପ୍ରସାରଣ (Relaxation) ଶୀଳ। ଏହା ଶରୀରର ଅଙ୍ଗଚାଳନା ପାଇଁ ମୁଖ୍ୟତଃ ଦାୟୀ। ପେଶୀ କୋଷଗୁଡ଼ିକରେ କେତେକ ବିଶେଷ ପ୍ରକାରର ସଙ୍କୋଚନଶୀଳ (Contractile) ପ୍ରୋଟିନ୍ ରହିଥାଏ। ସେହି ପ୍ରୋଟିନ୍‌ମାନଙ୍କ ଦ୍ଵାରା ଟିସୁର ସଙ୍କୋଚନ ଓ ପ୍ରସାରଣ ଘଟି ଶରୀରର ଗତି ସମ୍ଭବ ହୁଏ। ଆମ ଶରୀରରେ ନିମ୍ନଲିଖିତ ତିନି ପ୍ରକାର ପେଶୀ କୋଷ ରହିଥାଏ। ଯଥା :– ରେଖିତ, ଅରେଖିତ, ହୃଦ୍‌ପେଶୀ

(କ) ରେଖିତ ପେଶୀ (Striated Muscle) :

ଆମ ଶରୀରର ଅଧିକାଂଶ ପେଶୀ ଆମ ନିଜ ଇଚ୍ଛାରେ ଚାଳିତ ହୁଏ। ଆମ ଇଚ୍ଛା ଉପରେ ଆମ ହାତ ଓ ଗୋଡ଼ ପେଶୀର ଗତି ନିର୍ଭର କରେ। ଏପରି ପେଶୀକୁ ଆମେ ଐଚ୍ଛିକ ପେଶୀ (Voluntary Muscle) କହୁ। ଏମାନଙ୍କୁ ଅଣୁବୀକ୍ଷଣରେ ଦେଖିଲେ ଏଥିରେ ଅନେକ କଳା (Dark Band) ଓ ଫିକା ବ୍ୟାଣ୍ଡ୍ (Light Band) ଅନୁରୂପ (Alternate) ଭାବରେ ରହିଥିବା ଦେଖିବାକୁ ମିଳିଥାଏ। ଏଣୁ ଏମାନଙ୍କୁ ରେଖିତ ପେଶୀ (Striated Muscles) ମଧ୍ୟ କୁହାଯାଏ। ଏହାର କୋଷଗୁଡ଼ିକ ଲମ୍ବାଳିଆ ବା ସିଲିଣ୍ଡର ଆକୃତିର, ଶାଖା ବିହୀନ ଏବଂ ବହୁ ନ୍ୟଷ୍ଟିୟ (Multinucleate) ବା ଅନେକ ନ୍ୟଷ୍ଟି ବିଶିଷ୍ଟ ହୋଇଥାନ୍ତି।

ରେଖିତ ପେଶୀ ଦେଖିବା ଆସ। (ଚିତ୍ର 3.12) ଦେଖି ଏହା ଜାଣିବାକୁ ଚେଷ୍ଟା କର।

ଏଥିରେ ମାୟୋଫାଇବ୍ରିଲ (Myofibrils) ନାମକ ଅନେକ ପ୍ରୋଟିନ୍ ସୂକ୍ଷ୍ମତନ୍ତୁ ସମାନ୍ତରାଳ ଭାବରେ ରହିଥାଏ। ପୁଣି ପେଶୀରେ ଥିବା ମାୟୋଫାଇବ୍ରିଲ୍‌ରେ ମଧ୍ୟ ଅନେକ ଗାଢ଼ କଳା ବ୍ୟାଣ୍ଡ (Dark Band) ଓ ଫିକା ବ୍ୟାଣ୍ଡ (Light Band), ଅନୁରୂପ (Alternate) ଭାବରେ ଦେଖାଯାଏ।

ପେଶୀ ଭିତରେ, ସମାନ୍ତରାଳ ଭାବେ ରହିଥିବା ସମସ୍ତ ସୂକ୍ଷ୍ମ ତନ୍ତୁରେ ସେହି ଦୁଇ ପ୍ରକାରର ବ୍ୟାଣ୍ଡ୍ ଅନୁରୂପ ଭାବେ ଏକ ସ୍ଥାନରେ ଥିବାରୁ ସମଗ୍ର ପେଶୀଟି ରେଖିତ (Striated) ଜଣାପଡ଼େ। ରେଖିତ ବା ଐଚ୍ଛିକ ପେଶୀ ମୁଖ୍ୟତଃ ଶରୀରର ବିଭିନ୍ନ ଅସ୍ଥି ବା ଉପାସ୍ଥି ସହିତ ସଂଯୋଗ ହୋଇ ରହି ଶରୀରର ବିଭିନ୍ନ ଅଙ୍ଗ ପ୍ରତ୍ୟଙ୍ଗର ସଞ୍ଚାଳନ କରାଇଥାଏ। ହାତ, ଗୋଡ଼, ଜିହ୍ଵା, ନିଗଳ ଇତ୍ୟାଦିରେ ଏହି ପେଶୀ ଦେଖାଯାଏ।

ଚିତ୍ର - 3.12 ରେଖିତ ପେଶୀ

(ଖ) ଅରେଖିତ ବା ଅନୈଚ୍ଛିକ ପେଶୀ (Unstriated Muscle) :

ପାକସ୍ଥଳୀ, ଖାଦ୍ୟନଳୀ ଓ ରକ୍ତବାହିନୀ ନଳୀଗୁଡ଼ିକରେ ଥିବା ପେଶୀମାନଙ୍କର ସଙ୍କୋଚନ ଓ ପ୍ରସାରଣ ଆମ ଇଚ୍ଛାରେ ବନ୍ଦ ହୁଏ ନାହିଁ। ଏଣୁ ସେମାନଙ୍କୁ ଅନୈଚ୍ଛିକ ପେଶୀ (Involuntary Muscle) କୁହାଯାଏ।

ଚିତ୍ର - 3.13 ଅରେଖିତ ବା ଅନୈଚ୍ଛିକ ପେଶୀ

ପରିପାକନଳୀ, ଜରାୟୁ, ଆଖିର ସ୍ଵଚ୍ଛପଟଳ (Iris)ରେ ମଧ୍ୟ ଏଭଳି ଅନୈଚ୍ଛିକ ପେଶୀ (ଚିତ୍ର 3.13)ରହିଥାଏ।

https://withteachers.in/

ଏହି ପେଶୀର କୋଷଗୁଡ଼ିକ ଲମ୍ବା ଏବଂ ପ୍ରାନ୍ତ ଦୁଇଟି ଧୀରେ ଧୀରେ ସରୁ ହୋଇ ରହିଥାଏ। ପ୍ରତ୍ୟେକ କୋଷ ଏକନ୍ୟଷ୍ଟି ବିଶିଷ୍ଟ। ରେଖିତପେଶୀ ପରି ଏହି ପେଶୀରେ ପଟା ପଟା ଦାଗ ବା ବ୍ୟାଣ୍ଡ ନଥାଏ। ଏଣୁ ଏମାନଙ୍କୁ ଅରେଖିତ ପେଶୀ କୁହାଯାଏ।

(ଗ) ହୃଦ୍‌ପେଶୀ (Cardiac Muscle) :

କାର୍ଯ୍ୟ ଦୃଷ୍ଟିରୁ ଏହା ଅରେଖିତ ପେଶୀ ସଦୃଶ କିନ୍ତୁ ଗଠନ ଦୃଷ୍ଟିରୁ ରେଖିତ ପେଶୀ ଭଳି। ଏହି ପେଶୀରେ ଥିବା କୋଷଗୁଡ଼ିକରୁ ଅନେକ ଶାଖା ବାହାରି ପରସ୍ପର ସହ ଛନ୍ଦି ହୋଇ ରହିଥିବାରୁ ସେହି ଜାଗାରେ ଅନ୍ତର୍ବିଷ୍ଟ ଚକ୍ରିକା (Intercalated Disc) ସୃଷ୍ଟି ହୋଇଥାଏ। ଚକ୍ରିକାର ରଙ୍ଗ କଳା, ତେଣୁ ଏହି ପେଶୀ ରେଖିତ ଦିଶେ।

ହୃଦ୍‌ପେଶୀ କୋଷରେ ଅନେକ ମାଇଟୋକଣ୍ଡ୍ରିଆ ଥାଏ। ସ୍ୱୟଂଚାଳିତ ସ୍ନାୟୁ ତନ୍ତ୍ର ଦ୍ୱାରା ଏହି ପେଶୀ ନିୟନ୍ତ୍ରିତ, ସେ ଦୃଷ୍ଟିରୁ ଏହା ଅନୈଚ୍ଛିକପେଶୀ (Involuntary Muscle) ପରି କାମ କରିଥାଏ। ଏହି ପେଶୀର ସଙ୍କୋଚନ ଓ ପ୍ରସାରଣ ଜୀବନ ସାରା ଚାଲିଥାଏ। (ଚିତ୍ର 3.14)

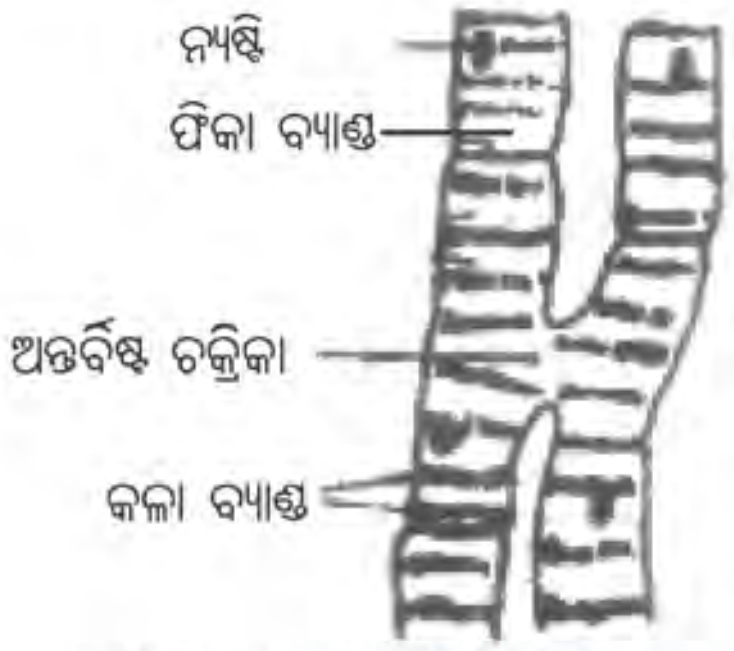

ଚିତ୍ର - 3.14 ହୃଦ୍ ପେଶୀ

(4) ସ୍ନାୟୁଟିସୁ (Nervous Tissue) :

ଏହା ଏକ ସ୍ୱତନ୍ତ୍ର ଧରଣର ଟିସୁ। ଏହା ଉଦ୍ଦୀପନା ଗ୍ରହଣ କରିବା ସହ ସ୍ନାୟବିକ ଆବେଗ ପରିବହନ କରିଥାଏ। ମସ୍ତିଷ୍କ, ସୁଷୁମ୍ନାକାଣ୍ଡ ଓ ସ୍ନାୟୁ ସମୂହ ସ୍ନାୟୁ ଟିସୁ ଦ୍ୱାରା ଗଠିତ। ସ୍ନାୟୁ ଟିସୁର ଗାଠନିକ ଓ କ୍ରିୟାତ୍ମକ ଏକକକୁ ସ୍ନାୟୁକୋଷ (Neuron) କୁହାଯାଏ। ସ୍ନାୟୁକୋଷ ମଧ୍ୟରେ ବିଦ୍ୟୁତ୍‌ରାସାୟନିକ (Electrochemical) ପ୍ରକ୍ରିୟା ଦ୍ୱାରା ସ୍ନାୟବିକ ଆବେଗ ସଂଚାରିତ ହୋଇ ଶରୀରର ବିଭିନ୍ନ କ୍ରିୟାକୁ ନିୟନ୍ତ୍ରଣ କରିଥାଏ।

ସ୍ନାୟୁକୋଷରେ ମୁଖ୍ୟତଃ ତିନୋଟି ଅଂଶ ଥାଏ। ଯଥା :- (କ) କୋଷପିଣ୍ଡ (Cell Body), (ଖ) ଡେନ୍‌ଡ୍ରନ୍ (Dendron) ଓ (ଗ) ଆକ୍‌ସନ୍ (Axon) (ଚିତ୍ର 3.15)

ଚିତ୍ର - 3.15 ସ୍ନାୟୁ କୋଷର ଗଠନ

(କ) କୋଷପିଣ୍ଡ :

ଏହାର ଆକାର ପ୍ରାୟ ଅଣ୍ଡାପରି। ସ୍ନାୟୁ କୋଷର ପ୍ରରସକୁ ସ୍ନାୟୁପ୍ରରସ (Neuroplasm) କୁହାଯାଏ। ଏଥିରେ ନ୍ୟଷ୍ଟି ଓ ଅନେକ ନିସଲ୍‌କଣିକା ରହିଥାଏ।

(ଖ) ଡ୍ରେନଡ୍ରନ୍ :

କୋଷପିଣ୍ଡରୁ ବାହାରିଥିବା ଅନେକ ସୂକ୍ଷ୍ମ ସରୁ ସରୁ ଶାଖାକୁ ଡେନଡ୍ରନ୍ କୁହାଯାଏ। ଏହାଦ୍ୱାରା ସ୍ନାୟୁ କୋଷ ସମ୍ବେଦନ ଗ୍ରହଣ କରିଥାଏ।

https://withteachers.in/

(ଗ) ଆକ୍ସନ :

କୋଷପିଣ୍ଡର ଅନ୍ୟ ଏକ ପ୍ରାନ୍ତରୁ ବାହାରିଥିବା ଲମ୍ବା ଅଂଶଟିକୁ ଆକ୍ସନ କହନ୍ତି। ଆକସନ୍‌ରୁ ଶେଷରେ ଥିବା ଛୋଟ ଛୋଟ ଶାଖାକୁ ଅନ୍ତିମ ଡେନଡ୍ରିଆ (Telodendria) କୁହାଯାଏ। ମାଏଲିନ୍‌ଯୁକ୍ତ ନିଉରନ୍ (Myelinated Neuron) ମାନଙ୍କର ଆକସନ୍ ଚାରିକଡ଼ରେ ମାଏଲିନ୍ ଆବରଣ ରହି ମଝିରେ ମଝିରେ ଗଣ୍ଠି ଭଳି ଦେଖାଯାଏ। ଏହି ଗଣ୍ଠିକୁ ରାନ୍‌ଭିଏର ଗଣ୍ଠି (Node of Ranvier) କୁହାଯାଏ। ସ୍ନାୟୁ କୋଷ ମାଏଲିନ୍ ଯୁକ୍ତ କିମ୍ବା ମାଏଲିନ୍ ବିହୀନ (Non-myelinated) ମଧ୍ୟ ହୁଏ।

ଏହି ଟିସୁର ସମନ୍ୱିତ ପରିଚାଳନାଦ୍ୱାରା ଶରୀରରେ ସ୍ନାୟବିକ ନିୟନ୍ତ୍ରଣ ସମ୍ଭବ ହୋଇଥାଏ।

ଅନେକ ସ୍ନାୟୁ କୋଷ କନେକ୍‌ଟିଭ୍ ଟିସୁ ସାହାଯ୍ୟରେ ବାନ୍ଧିହୋଇ ଗୋଟିଏ ସ୍ନାୟୁ (Nerve)ରେ ପରିଣତ ହୋଇଥାଏ।

ତୁମ ପାଇଁ କାମ : (3.1)

ଗ୍ଲାସ୍-1 ଗ୍ଲାସ୍-2

୧। ଦୁଇଟି ଜଳପୂର୍ଣ୍ଣ ଗ୍ଲାସ୍ ନିଅ। ପ୍ରତ୍ୟେକ ଗ୍ଲାସ୍‌ରେ ଗୋଟିଏ ଲେଖାଏଁ ପିଆଜ ଏପରି ରଖ ଯେପରିକି ପିଆଜର ଚେରପଟଟି ପାଣି ଭିତରେ ବୁଡ଼ି ରହିବ।

୨। ପ୍ରତିଦିନ ପିଆଜରୁ ବାହାରୁଥିବା ଚେରର ବୃଦ୍ଧିକୁ ଲକ୍ଷ୍ୟ କର ଓ ନିୟମିତ ବ୍ୟବଧାନରେ ଚେରର ଲମ୍ବ ମାପ।

୩। ଚାରିଦିନ ପରେ ଏକ ନମ୍ବର ଗ୍ଲାସ୍‌ରେ ଥିବା ପିଆଜର ଚେରଗୁଡ଼ିକର ଅଗ କାଟିଦିଅ ଓ ପୁଣି ପାଣିରେ ବୁଡ଼ାଇରଖ। ଅନ୍ୟ ଗ୍ଲାସରେ ଥିବା ପିଆଜଟିକୁ ସେମିତି ଛାଡ଼ିଦିଅ।

୪। ଆଠଦିନ ପରେ ଚେରର ବୃଦ୍ଧିକୁ ଲକ୍ଷ୍ୟକର ଓ ନିମ୍ନୋକ୍ତ ପ୍ରଶ୍ନଗୁଡ଼ିକର ଉତ୍ତର ଦିଅ।

(କ) ଅଗ କାଟିଦେବା ପରେ ଚେରଗୁଡ଼ିକ ପୁଣି ବଢୁଛି କି ?

(ଖ) ଆଠଦିନ ପରେ ଦୁଇଟି ପିଆଜର ଚେରର ଲମ୍ବ ସମାନ କି ?

(ଗ) ଏହି କାମରୁ ତମେ କେଉଁ ସିଦ୍ଧାନ୍ତରେ ଉପନୀତ ହୋଇପାରୁଛ ?

ତୁମ ପାଇଁ କାମ : (3.2)

୧। ତୁମ ବିଦ୍ୟାଳୟ ପାଖରେ ଥିବା ଯେକୌଣସି ଗଛର ଏକ କଅଁଳିଆ ଶାଗୁଆ ଡାଳ ସଂଗ୍ରହ କର ଓ ତାହାକୁ ଏକ ଧାରୁଆ ବ୍ଲେଡ୍ କିମ୍ବା ରେଜର୍ ସାହାଯ୍ୟରେ ପତଳା କରି କାଟି ତାହାର ଅନୁପ୍ରସ୍ଥ ଛେଦିତ ଅଂଶ (Transverse Section) ସଂଗ୍ରହ କର।

୨। ଏକ ଟୋପା ସାଫ୍ରାନିନ୍ ସହିତ 10 ଟୋପା ଇଥାନଲ୍ (Ethanol) ମିଶାଇ ତାହାର ଏକ ଦ୍ରବଣ ପ୍ରସ୍ତୁତ କର ଓ କାଣ୍ଡର ପତଳା ଅଂଶଗୁଡ଼ିକୁ ଏହି ଦ୍ରବଣରେ ମାତ୍ର 10 ସେକେଣ୍ଡ ରଖି କାଢ଼ିନିଅ।

୩। ତାପରେ ସେହି ଅଂଶଗୁଡ଼ିକୁ 50% ଇଥାନଲ୍‌ରେ 5 ମିନିଟ୍ ବୁଡ଼ାଇ ରଖ ଓ ସେଥିରେ ଧୋଇସାରି ଏକ କାଚ ସ୍ଲାଇଡ୍ (Slide) ଉପରେ ରଖ। ଏହା ଉପରେ ଏକ ଟୋପା ଗ୍ଲିସେରିନ୍ (Glycerene) ପକାଇ ତା'ଉପରେ ଏକ କାଚ କଭର ସ୍ଲିପ୍ ମଡ଼ାଇ ଦିଅ।

https://withteachers.in/

୪। ବର୍ତ୍ତମାନ ଏହାକୁ ଏକ ମାଇକ୍ରୋସ୍କୋପ୍ (Microscope) ତଳେ ରଖି ନିରୀକ୍ଷଣ କର ଓ ନିମ୍ନୋକ୍ତ ପ୍ରଶ୍ନଗୁଡ଼ିକର ଉତ୍ତର ଦିଅ।

(କ) ଦେଖାଯାଉଥିବା ସମସ୍ତ ଟିସୁ ସମାନ କି ?

(ଖ) ଟିସୁଗୁଡ଼ିକ ବିଭିନ୍ନ ସ୍ତରରେ ସଜାହୋଇ ରହିଛି କି ? ତମେ କେତେ ପ୍ରକାରର ଟିସୁ ଦେଖିପାରୁଛ ?

(ଗ) ସରଳ ଟିସୁ ଓ ଜଟିଳ ଟିସୁ ଅଲଗା ଅଲଗା ସ୍ଥାନରେ ରହିଛନ୍ତି କି ?

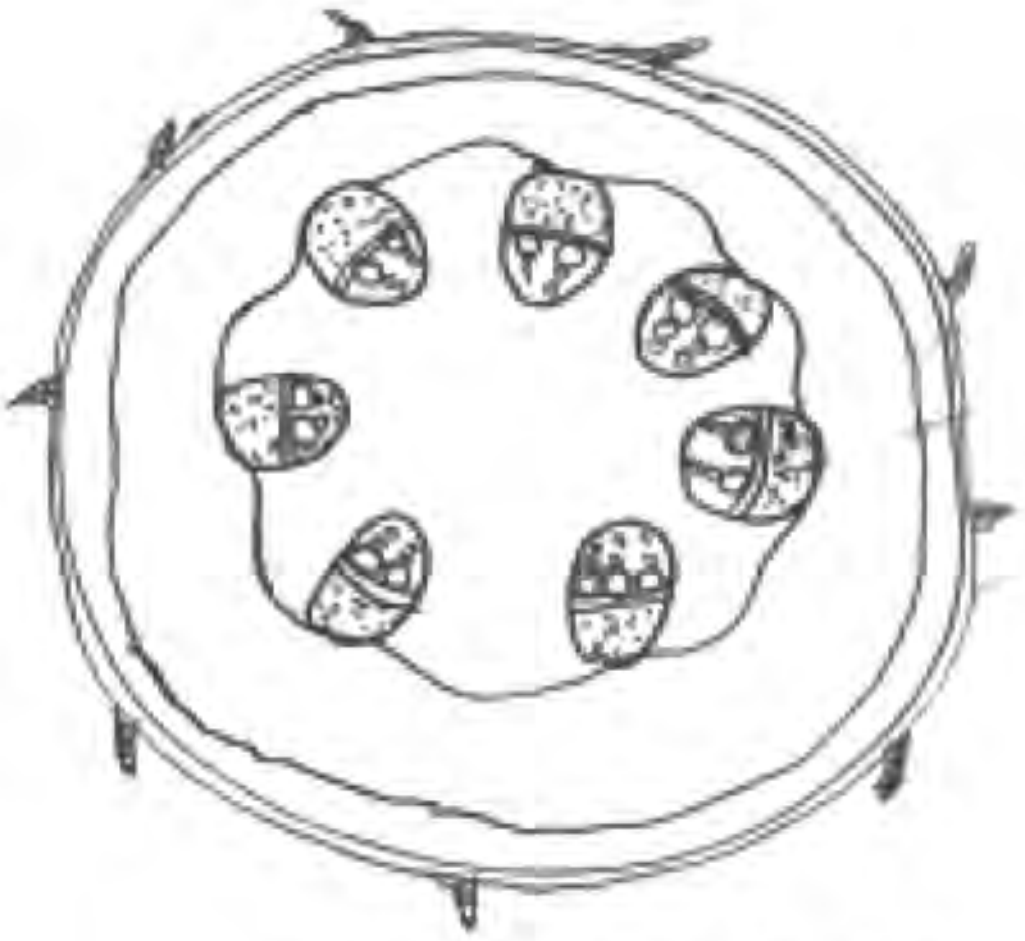

କାଣ୍ଡର ଅନୁପ୍ରସ୍ଥ ଛେଦିତ ଅଂଶ

(କ) ରେଖାଚିତ୍ର

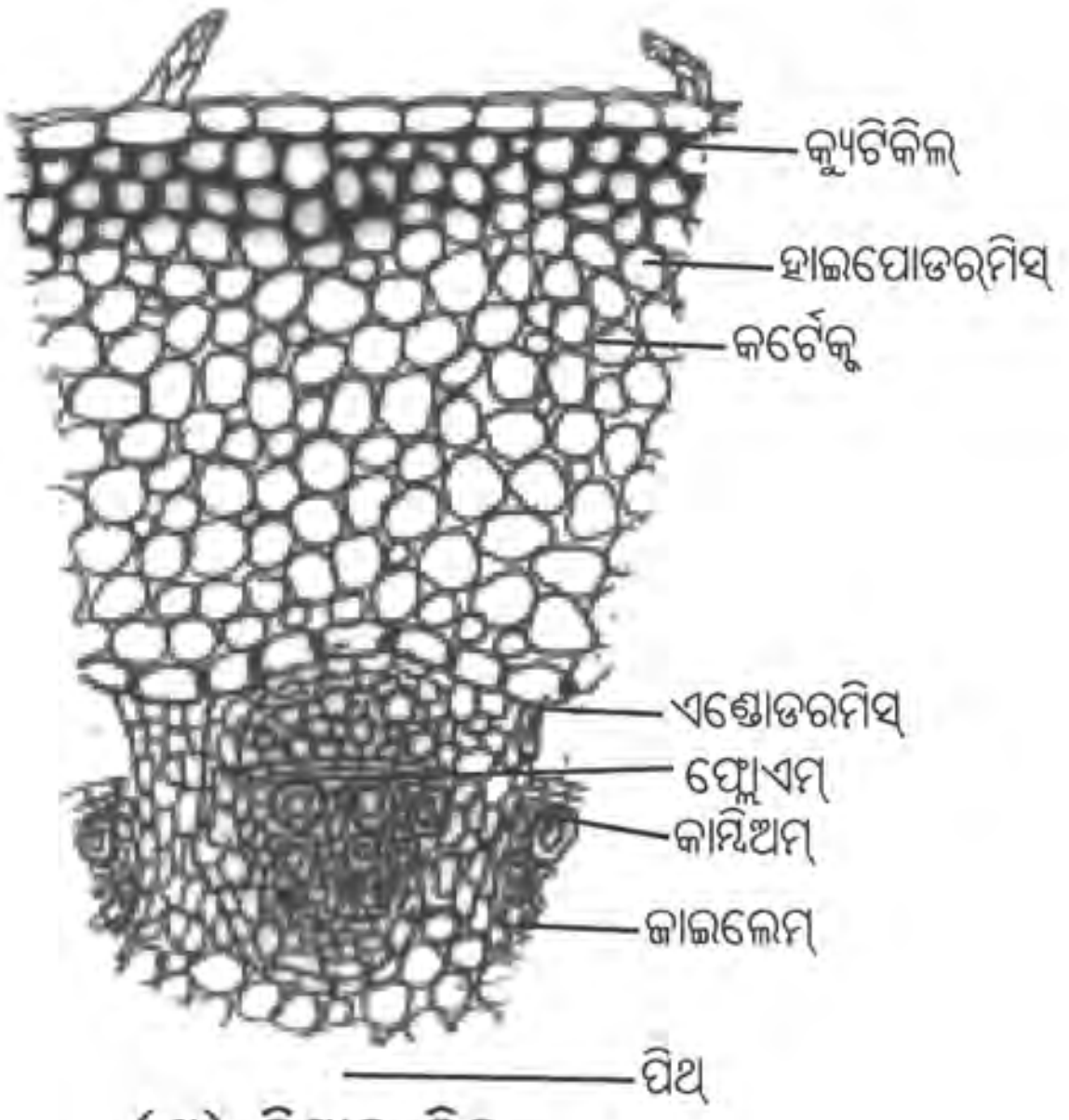

(ଖ) ବିସ୍ତାର ଚିତ୍ର

ଚେରର ଅନୁପ୍ରସ୍ଥ ଛେଦିତ ଅଂଶ

(କ) ରେଖାଚିତ୍ର

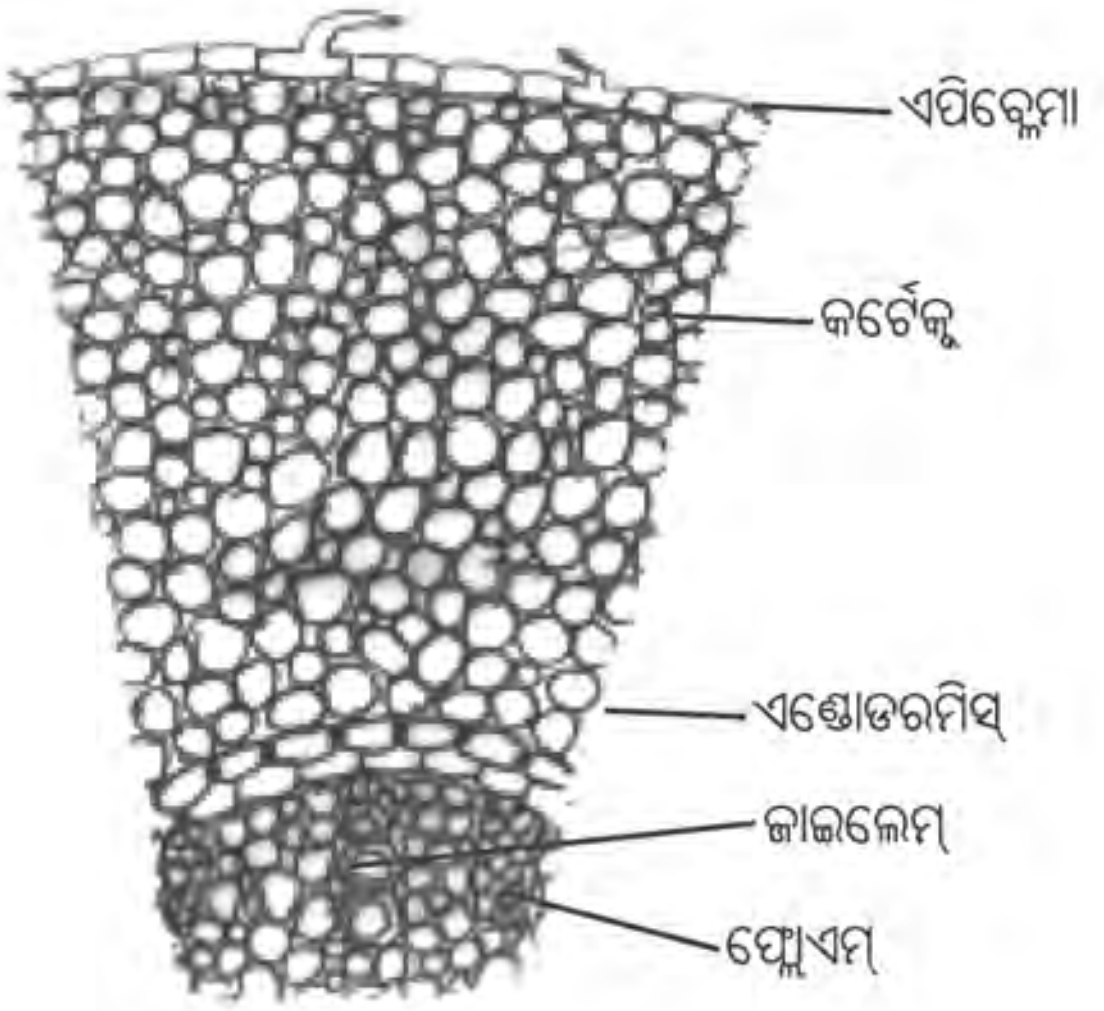

(ଖ) ବିସ୍ତାର ଚିତ୍ର

(କାଣ୍ଡ ଓ ଚେରରେ ବିଭିନ୍ନ ପ୍ରକାର ଟିସୁର ଅବସ୍ଥିତି)

https://withteachers.in/

ତୁମ ପାଇଁ କାମ : (3.3)

୧। ଏକ ସଦ୍ୟ ତୋଳାଯାଇଥିବା ରୋଇଓ ଡିସ୍‌କଲର (*Rhoeo Discolor*) ଗଛର ପତ୍ରଟିଏ ନିଅ।

୨। ପତ୍ରକୁ ଉପର ପଟରୁ ଭାଙ୍ଗିଦିଅ ଓ ଗୋଟିଏ ପଟ ଧରିରଖି ଅନ୍ୟପଟଟି ତଳକୁ ଟାଣିନିଅ ଯେପରିକି ପତ୍ରତଳ ତ୍ୱଚା (Epidermis) ଅଳ୍ପ ବାହାରି ଆସିବ।

୩। ଏହି ତ୍ୱଚାରୁ ଏକ କ୍ଷୁଦ୍ର ଅଂଶ କାଟି ନେଇ ଏକ କାଚ ସ୍ଲାଇଡ୍ ଉପରେ ରଖ ଓ ଏହା ଉପରେ ଏକ ଟୋପା ପାଣି ଦେଇ ଏକ କଭର ସ୍ଲିପ୍ ମଡ଼ାଇ ଦିଅ।

୪। ବର୍ତ୍ତମାନ ସ୍ଲାଇଡ୍‌ଟିକୁ ମାଇକ୍ରୋସ୍କୋପ୍ ତଳେ ନିରୀକ୍ଷଣ କର ଓ ନିମ୍ନୋକ୍ତ ପ୍ରଶ୍ନଗୁଡ଼ିକର ଉତ୍ତର ଦିଅ।

(କ) ପତ୍ରଛିଦ୍ର ଦେଖିପାରୁଛ କି ? ସେଗୁଡ଼ିକ କିପରି ଦେଖାଯାଉଛି ?

(ଖ) ସେହି ପ୍ରକ୍ରିୟାରେ ପତ୍ରର ଉପର ତ୍ୱଚା ବାହାର କରି ନିରୀକ୍ଷଣ କର। କ'ଣ ତଫାତ୍ ଦେଖିପାରୁଛ ?

(ଗ) ପତ୍ରଛିଦ୍ର କାହିଁକି ତଳ ତ୍ୱଚାରେ ଦେଖାଯାଉଛି ?

(ଘ) ତ୍ୱଚାର କୋଷଗୁଡ଼ିକ କିପରି ଆକାରର ହୋଇଛି ?

ତୁମ ପାଇଁ କାମ : (3.4)

୧। ଗୋଟିଏ ସତେଜ ଓ ଅପେକ୍ଷାକୃତ ଛୋଟ ହରଗୌରା ଗଛ ନିଅ। ତାର ଚେରରେ ଲାଗିଥିବା ମାଟିକୁ ଚେରରେ ହାତ ନ ମାରି ହାଲ୍‌କା ଭାବରେ ଧୋଇଦିଅ।

୨। ଗୋଟିଏ ପାତ୍ରରେ କିଛି ପତଳା ସାଫ୍ରାନିନ୍ ବା ଅଳତା ଦ୍ରବଣ ନେଇ ଚାରାଟିକୁ ସେହି ଦ୍ରବଣରେ କିଛି ସମୟ ବୁଡ଼ାଇରଖ ଓ ନିମ୍ନୋକ୍ତ ପ୍ରଶ୍ନଗୁଡ଼ିକର ଉତ୍ତର ଦିଅ।

(କ) ପାତ୍ରରୁ ଦ୍ରବଣ ଚାରାରେ ପ୍ରବାହିତ ହେଉଛି କି ?

(ଖ) ଚାରାର କେଉଁ ଅଂଶରେ ଦ୍ରବଣ ଦେଖାଯାଉଛି ?

> **ଆଉ କ'ଣ କରିହେବ :**
>
> ଚାରାର ଏକ ପତଳା ଅନୁପ୍ରସ୍ଥ ଅଂଶ ଛେଦନ କରି ମାଇକ୍ରୋସ୍କୋପ୍ ତଳେ ନିରୀକ୍ଷଣ କର। ଏଥିରେ ତୁମେ ଜାଇଲେମ୍‌ର ଭେସେଲ୍ କୋଷଗୁଡ଼ିକର ସ୍ଥାନ ଦେଖିପାରିବ।

ତୁମ ପାଇଁ କାମ : (3.5)

୧। ତିନୋଟି ଚାରା ଓପାଡ଼ି ଆଣ ଓ ସେଥିମଧ୍ୟରୁ ଗୋଟିଏ ଚାରାର ଚେରକୁ ଏକ କାଚପାତ୍ରରେ ପାଣି ରଖି ବୁଡ଼ାଇ ରଖ।

୨। ଅନ୍ୟ ଦୁଇଟି ଚାରା ମଧ୍ୟରୁ ଗୋଟିକର ପତ୍ର ଉପରେ ଭେସ୍‌ଲିନ୍ ବୋଳି ଦିଅ ଓ ତାହାକୁ ପାଣିରେ ନ ବୁଡ଼ାଇ ଟେବୁଲ୍ ଉପରେ ରଖ। ଚାରାଗୁଡ଼ିକୁ ନେଇ କିଛି ମିନିଟ୍ ନିରୀକ୍ଷଣ କର ଓ ନିମ୍ନୋକ୍ତ ପ୍ରଶ୍ନଗୁଡ଼ିକର ଉତ୍ତର ଦିଅ।

(କ) ତିନୋଟି ଚାରା ମଧ୍ୟରୁ କେଉଁ ଚାରାଟି ଅଧିକ ସତେଜ ଅଛି ଓ କାହିଁକି ଅଛି ?

(ଖ) ଭେସ୍‌ଲିନ୍ ବୋଳାଯାଇଥିବା ଚାରା ଓ ଖାଲି ସେମିତି ରଖା ହୋଇଥିବା ଚାରା ଦୁଇଟି ମଧ୍ୟରେ କିଛି ପାର୍ଥକ୍ୟ ଦେଖି ପାରୁଛ କି ?

ତୁମ ପାଇଁ କାମ : (3.6)

(i) ବିଭିନ୍ନ ପୁସ୍ତକରେ ଥିବା ପ୍ରାଣୀ ଟିସୁମାନଙ୍କର ଚିତ୍ର ସଂଗ୍ରହ କର। ନିଜେ ତାଙ୍କ କାଗଜରେ ଚିତ୍ର କରି ନାମାଙ୍କନ କରିବାକୁ ଚେଷ୍ଟା କର।

https://withteachers.in/

(ii) ମନୁଷ୍ୟ ଶରୀରର ବିଭିନ୍ନ ଅଙ୍ଗ ସଂସ୍ଥାନରେ କି କି ପ୍ରକାର ଟିସୁ ରହିଥାଏ ତାର ଏକ ତାଲିକା ପ୍ରସ୍ତୁତ କର।

(iii) ସଂଯୋଜକ ବା କନେକ୍‌ଟିଭ ଟିସୁ କେତେ ପ୍ରକାର ? ପ୍ରତ୍ୟେକର ଗୋଟିଏ ଲେଖାଏଁ ଉଦାହରଣ ଲେଖ।

(iii-A) ଅଣୁବୀକ୍ଷଣ ସାହାଯ୍ୟରେ ରକ୍ତରେ ଥିବା ବିଭିନ୍ନ ରକ୍ତ କଣିକାର ଅନୁଧ୍ୟାନ କର।

(iii-B) ସଂଯୋଜକ ଟିସୁ ଓ ପେଶୀ ଟିସୁର ଗଠନ ଅନୁଧ୍ୟାନ କର।

(iv) ନିକଟସ୍ଥ ହସପିଟାଲ କିମ୍ବା ରକ୍ତ, ମଳମୂତ୍ର ପରୀକ୍ଷାଗାର (Pathological laboratory) ର ଅଧିକାରୀଙ୍କ ସହ ସାକ୍ଷାତ କରି ତାହାଙ୍କ ଠାରୁ ଗୋଟିଏ ରକ୍ତ ପରୀକ୍ଷଣ ସ୍ଲାଇଡ୍ ଆଣ ଏବଂ ତାହାକୁ ଅଣୁବୀକ୍ଷଣ ସାହାଯ୍ୟରେ ଦେଖ। କ'ଣ ଦେଖିଲ ତାହା ଲେଖ।

(v) ବିଭିନ୍ନ ପ୍ରକାର ପେଶୀର ତୁଳନା କର। ପେଶୀର ଆକାର, ଆକୃତି, ନ୍ୟଷ୍ଟି ସଂଖ୍ୟା, ଅବସ୍ଥାନ ଓ ସଂପର୍କକୁ ନେଇ ଏକ ଚାର୍ଟ ପ୍ରସ୍ତୁତ କର।

ଆମେ କ'ଣ ଶିଖିଲେ : (ଉଦ୍ଭିଦ ଟିସୁ)

୧। ଉଦ୍ଭିଦ ଟିସୁ ମୁଖ୍ୟତଃ ଦୁଇ ପ୍ରକାରର ଯଥା:- ମେରିଷ୍ଟେମାଟିକ୍ ଟିସୁ ଓ ସ୍ଥାୟୀ ଟିସୁ।

୨। ମେରିଷ୍ଟେମାଟିକ୍ ଟିସୁମାନଙ୍କଦ୍ୱାରା ଉଦ୍ଭିଦର ବୃଦ୍ଧି ଘଟିଥାଏ।

୩। ସ୍ଥାୟୀ ଟିସୁଗୁଡ଼ିକ ସଜାଇହୋଇ ଉଦ୍ଭିଦ ଶରୀରର ବିଭିନ୍ନ ଅଂଶ ଗଠନ କରିଥାନ୍ତି। ଏହା ଦୁଇ ପ୍ରକାର ଯଥା:- ସରଳ ଟିସୁ ଓ ଜଟିଳ ଟିସୁ।

୪। ଜଟିଳ ଟିସୁ ବିଭିନ୍ନ ପ୍ରକାର ସରଳ ଟିସୁକୁ ନେଇ ଗଠିତ ହୋଇଥାଏ ଓ ସମସ୍ତ ଟିସୁ ସଂଗଠିତ ହୋଇ ଗୋଟିଏ କାର୍ଯ୍ୟ ସମ୍ପାଦନ କରିଥାନ୍ତି।

୫। ଜଟିଳ ଟିସୁ ଦୁଇପ୍ରକାର ଯଥା- ଜାଇଲେମ୍ ଓ ଫ୍ଲୋଏମ୍ ଜାଇଲେମ୍ ଦ୍ୱାରା ଜଳ ଓ ଖଣିଜଲବଣ ଏବଂ ଫ୍ଲୋଏମ୍‌ଦ୍ୱାରା ଖାଦ୍ୟ ଉଦ୍ଭିଦଶରୀରର ବିଭିନ୍ନ ଅଂଶକୁ ଯାତାୟାତ କରିଥାଏ।

ଆମେ କ'ଣ ଶିଖିଲେ : (ପ୍ରାଣୀ ଟିସୁ)

୧। ପ୍ରାଣୀଟିସୁ ମଧ୍ୟରେ ଏପିଥେଲିୟଲ୍ (ଆବରଣୀ), କନେକ୍‌ଟିଭ (ସଂଯୋଜକ), ମସ୍କୁଲାର (ପେଶୀୟ), ଓ ନର୍ଭସ୍ (ସ୍ନାୟୁ) ଏହିପରି ଚାରିପ୍ରକାର ଟିସୁ ମୁଖ୍ୟତଃ ରହିଥାଏ।

୨। ଏପିଥେଲେୟଲ୍ ଟିସୁର ଗଠନ ଓ କାର୍ଯ୍ୟ ଆଧାରରେ ତାହାକୁ ସ୍କ୍ୱାମସ୍, ସ୍ତମ୍ଭାକାର, ଘନାକାର, କୂଟସ୍ତରୀକୃତ, ଏବଂ ବହୁସ୍ତର ବିଶିଷ୍ଟ ଆବରଣୀ ଟିସୁରେ ବିଭକ୍ତ କରାଯାଇଅଛି। ଏଠାରେ ଏହିସବୁ ଟିସୁମାନଙ୍କର ଅବସ୍ଥିତି, ଗଠନ ଓ କାର୍ଯ୍ୟ ସଂପର୍କରେ ଧାରଣା ପାଇଲୁ।

୩। ବିଭିନ୍ନ ସଂଯୋଜକ ଟିସୁ ଯଥା :- ରକ୍ତ, ଅସ୍ଥି, ଉପାସ୍ଥି ଓ ଏଡିପୋଜ୍ ଟିସୁର କାର୍ଯ୍ୟ ବିଷୟରେ ଧାରଣା ମିଳିଲା।

୪। ପେଶୀଟିସୁରେ ରେଖିତ, ଅରେଖିତ ଓ ହୃଦ୍‌ପେଶୀର ପ୍ରକାର ଭେଦ ଓ ବିଶେଷତ୍ୱର ତଥ୍ୟ ମନେରଖିବା।

୫। ସ୍ନାୟୁ କୋଷର ଗଠନ ଓ କାର୍ଯ୍ୟ ଯଥା : ସ୍ନାୟବିକ ଆବେଗ ପରିବହନ ବିଷୟରେ ତଥ୍ୟ ମିଳିପାରିଲା।

https://withteachers.in/

ପ୍ରଶ୍ନାବଳୀ

1. ମେରିଷ୍ଟେମାଟିକ୍ ଟିସୁର ପ୍ରକାରଭେଦ ଲେଖ। ଏହି ଟିସୁର ଗୁଣଗୁଡ଼ିକ ଲେଖ।
2. ସ୍ଥାୟୀ ଟିସୁର ଶ୍ରେଣୀ ବିଭାଗ ଆଲୋଚନା କର।
3. ଜାଇଲେମ୍ ଟିସୁର ଗଠନ ବୁଝାଅ।
4. ଏପିଥେଲିୟଲ୍ କ'ଣ ? ଏହାର ଶ୍ରେଣୀ ବିଭାଗ କର।
5. ସଂଯୋଜକ ବା କନେକ୍ଟିଭ୍ ଟିସୁର ମୁଖ୍ୟ ଲକ୍ଷଣ ଓ କାର୍ଯ୍ୟଗୁଡ଼ିକ ଲେଖ।
6. ସ୍ନାୟୁକୋଷ ଗଠନ ଦର୍ଶାଇବା ପାଇଁ ନାମାଙ୍କିତ ଚିତ୍ର କର।
7. ସଂକ୍ଷିପ୍ତ ଟିପ୍ପଣୀ ଲେଖ।
   (କ) ମେରିଷ୍ଟେମାଟିକ୍ ଟିସୁ (Meristematic tissue)
   (ଖ) ସରଳ ସ୍ଥାୟୀ ଟିସୁ
   (ଗ) ରକ୍ତ
   (ଘ) ହୃଦ୍‌ପେଶୀ
   (ଙ) ଅସ୍ଥି
8. ପାର୍ଥକ୍ୟ ଦର୍ଶାଅ।
   (କ) ମେରିଷ୍ଟେମାଟିକ୍ ଟିସୁ ଓ ସ୍ଥାୟୀ ଟିସୁ
   (ଖ) ଜାଇଲେମ୍ ଓ ଫ୍ଲୋଏମ୍
   (ଗ) ଉଦ୍ଭିଦ ଟିସୁ ଓ ପ୍ରାଣୀ ଟିସୁ
   (ଘ) ପାରେନ୍‌କାଇମା ଓ ସ୍କ୍ଲେରେନ୍‌କାଇମା
   (ଙ) ରେଖିତ ଓ ଅରେଖିତ ପେଶୀ
   (ଚ) ଐଚ୍ଛିକ ଓ ଅନୈଚ୍ଛିକ ପେଶୀ
   (ଛ) ଅସ୍ଥି ଓ ଉପାସ୍ଥି
9. ଉଦ୍ଭିଦ ଅଧିତ୍ୱଚାର କାର୍ଯ୍ୟ ଲେଖ।
10. ଶୂନ୍ୟସ୍ଥାନ ପୂରଣ କର।
    (କ) ସ୍ପାଇରୋଗାଇରା ଏକ ________ କୋଷୀ ଉଦ୍ଭିଦ।
    (ଖ) କେବଳ ________ ଉଦ୍ଭିଦ ଓ ପ୍ରାଣୀମାନଙ୍କର କୋଷମାନଙ୍କ ମଧ୍ୟରେ କାର୍ଯ୍ୟବଣ୍ଟନ ହୋଇଥାଏ।

https://withteachers.in/

(ଗ) ଉଦ୍ଭିଦମାନଙ୍କରେ ________ ଟିସୁଦ୍ୱାରା ଜଳ ଓ ଖାଦ୍ୟ ପରିବାହିତ ହୋଇଥାଏ।

(ଘ) ଉଦ୍ଭିଦର ଶ୍ୱସନ ପ୍ରକ୍ରିୟା ପତ୍ରରେ ଥିବା ________ ଦେଇ ହୋଇଥାଏ।

(ଙ) ଜଳଜଉଦ୍ଭିଦମାନଙ୍କରେ ହାଲୁକା ହୋଇ ସଜାହୋଇଥିବା ପାରେନ୍‌କାଇମାକୁ ________ କୁହାଯାଏ।

(ଚ) କୋଲେନ୍‌କାଇମାର କୋଷମାନଙ୍କରେ________ ଜମି ରହିଥିବାରୁ ଟିସୁ ଶକ୍ତ ହୋଇଥାଏ।

11. ଶୂନ୍ୟସ୍ଥାନ ପୂରଣ କର।

(କ) ରକ୍ତ ଏକ ________ ଟିସୁ।

(ଖ) ଫୁସ୍‌ଫୁସ୍‌ର କୋଟରିକାରେ ________ ଏପିଥେଲିୟମ୍ ଦେଖାଯାଏ।

(ଗ) ଖାଦ୍ୟନଳୀର ମ୍ୟୁକସକୁ ଠେଲିବାରେ ________ ର ଗତି ସାହାଯ୍ୟ କରେ।

(ଘ) ଘନାକାର ଏପିଥେଲିୟମ୍‌ରେ କୋଷଗୁଡ଼ିକର ଉଚ୍ଚତା ଓ ପ୍ରସ୍ଥ ପ୍ରାୟ ________ ।

(ଙ) କ୍ଷରଣ ଓ ଶୋଷଣ କ୍ରିୟାରେ ________ ଟିସୁ ସକ୍ରିୟ ଅଂଶଗ୍ରହଣ କରେ।

(ଚ) ରକ୍ତର ପି.ଏଚ୍ ________।

(ଛ) ମଣିଷ ଶରୀରରେ ଲୋହିତ ରକ୍ତ କଣିକାର ଆୟୁଷ ________ ଦିନ।

(ଜ) ଅସ୍ଥିରେ ଥିବା କୋଷକୁ ________ ସାଇଟ୍ କୁହାଯାଏ।

(ଝ) ବହିଃକର୍ଣ୍ଣରେ ________ ଟିସୁ ଥାଏ।

(ଞ) ଶରୀରରେ ତାପ ପ୍ରତିରୋଧକ ଭଳି ଗଚ୍ଛିତ ________ର ସ୍ତରଟି କାର୍ଯ୍ୟକରେ।

(ଟ) ହାତ ଓ ଗୋଡ଼ରେ ଥିବା ପେଶୀ ________ ପେଶୀର ଅନ୍ତର୍ଭୁକ୍ତ।

(ଠ) ହୃଦ୍‌ପେଶୀ କୋଷରେ ଅନେକ ________ ଥାଏ।

(ଡ) କୋଷପିଣ୍ଡରୁ ବାହାରିଥିବା ସରୁ ଶାଖାଗୁଡ଼ିକୁ ________ କୁହାଯାଏ।

(ଢ) ସ୍ନାୟୁ ଟିସୁର ଗାଠନିକ ଓ କ୍ରିୟାତ୍ମକ ଏକକକୁ ________ କୁହାଯାଏ।

12. ପ୍ରଥମ ଶବ୍ଦ ଦ୍ୱୟର ସମ୍ପର୍କକୁ ଲକ୍ଷ୍ୟକରି ଦ୍ୱିତୀୟ ଯୋଡ଼ା ଶବ୍ଦର ଶୂନ୍ୟସ୍ଥାନ ପୂରଣ କର।

(କ) ଜିହ୍ୱା : ରେଖିତପେଶୀ : : ଜରାୟୁ : ________।

(ଖ) ଲୋହିତ ରକ୍ତକଣିକା : 120 ଦିନ : : ଶ୍ୱେତରକ୍ତ କଣିକା : ________।

(ଗ) ଜାଇଲେମ୍ : ଜଳପ୍ରବାହ : : ଫ୍ଲୋଏମ୍ : ________।

(ଘ) ଲମ୍ବରେ ବୃଦ୍ଧି : ଅର୍ନ୍ତବିଷ୍ଟମେରିଷ୍ଟମ୍ : : ଉଚ୍ଚତା ବୃଦ୍ଧି : ________।

(ଙ) ନ୍ୟଷ୍ଟିବିହୀନ : R.B.C. : : ନ୍ୟଷ୍ଟିଯୁକ୍ତ : ________।

13. ଶ୍ୱେତରକ୍ତ କଣିକାର ଶ୍ରେଣୀ ବିଭାଗ କର ।

●●●

https://withteachers.in/