Paciente: PIERRE-EMMANUEL KRZISCH
Solicitante: CHRISTIAN FRIEDRICH FUHRO
Atendimento: 003 - 0532797
Data: 27/10/2021

ULTRASSONOGRAFIA COM DOPPLER COLORIDO DAS ARTÉRIAS CAVERNOSAS (DOPPLER PENIANO)

Avaliação realizada antes e após a injeção de 10 mcg de Prostaglandina no corpo cavernoso revelou:
Pele e tecido subcutâneo com aspecto normal.
Corpo esponjoso e glande com ecotextura homogênea.
Corpos cavernosos de contornos regulares e textura homogênea.
Uretra com paredes de espessura normal.
Ausência de calcificações arteriais (normal para a faixa etária).
Presença de placa ecogênica não calcificada na albugínea dorsal no terço médio do pênis, medindo 0,9 x 2,8 cm e espessura de 0,4 cm.
A placa não determina desvio significatico distando cerca de 2,3 cm do sulco coronal da glande.

Parâmetros do Doppler das aa. Cavernosas:

	DIREITA	**ESQUERDA**
Calibre (0,05 a 0,1 cm)	Pré: 0,06 cm	Pré: 0,06 cm
	Pós: 0,10 cm	Pós: 0,10 cm
V. Sist. pré	8 cm/s	9 cm/s
V. Sist. pós (>30)	29 cm/s	32 cm/s
V. Diast. pós	3 cm/s	0 cm/s
Aceleração (6+/-3,5)	9,0 m/s²	9,0 m/s²
RI (>0,8)	0,89	1,00

Após a injeção do fármaco, observou-se resposta erétil satisfatória com tumescência de 9/10 rigidez de 8/10.

Pênis em ereção máxima após farmaco indução. Incidência frontal, perfil, oblíqua e aérea.

Paciente: PIERRE-EMMANUEL KRZISCH
Solicitante: CHRISTIAN FRIEDRICH FUHRO
Atendimento: 003 - 0532797
Data: 27/10/2021

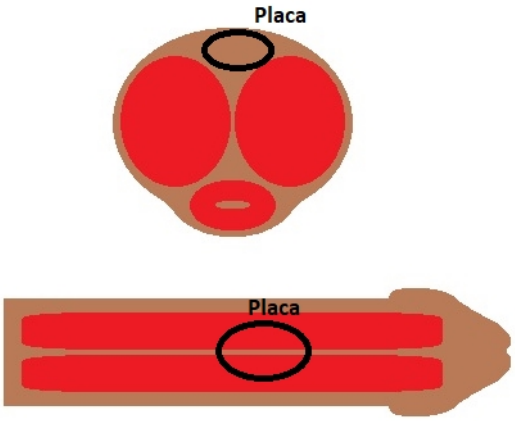

OPINIÃO:
Sinais compatíveis com Doença de Peyronie.
Dopplerfluxometria dentro dos padrões da normalidade.
Restante do exame sem particularidades.

Liberado por: CRM-SP:59846- OSMAR DE CASSIO SAITO

DR. OSMAR SAITO CRM: 59846