IDOMED
Instituto de Educação Médica

TESTE DE PROGRESSO - IDOMED 2026.1

Este caderno, com 48 páginas numeradas, contém 120 questões objetivas de Ciências Básicas, Clínica Cirúrgica, Clínica Médica, Ginecologia e Obstetrícia, Pediatria e Medicina de Família e Comunidade. Além deste caderno, você está recebendo um Cartão de Respostas.

Observe as seguintes instruções, antes de iniciar a prova:

- Após a autorização para abrir este caderno, verifique se a impressão, a paginação e a numeração das questões estão corretas. **Caso observe qualquer erro, notifique o fiscal.**
- Verifique, no Cartão de Respostas, se seu nome, número do CPF, número do documento de identidade, data de nascimento, número de inscrição estão corretos. **Se houver erro, notifique o fiscal.**
- Use apenas caneta de corpo transparente, preta ou azul, para assinar o cartão e marcar suas respostas, cobrindo totalmente o espaço que corresponde à letra da alternativa que melhor responde a cada questão.
- Além de sua assinatura, da transcrição da frase e da marcação das respostas, nada mais deve ser escrito ou registrado no Cartão, que não pode ser dobrado, amassado, rasurado ou manchado.

Ao terminar a prova, entregue ao fiscal este caderno e o Cartão de Respostas.

INFORMAÇÕES GERAIS

O tempo disponível para fazer a prova é de quatro horas. Nada mais poderá ser registrado após esse tempo.

É vedada a possibilidade de copiar suas respostas.

Nas salas de prova, não será permitido portar arma de fogo, fumar, usar relógio ou boné de qualquer tipo e utilizar lápis, lapiseiras, borrachas, corretores ortográficos líquidos ou similares.

Sofrerá eliminação o participante que, durante a prova, utilizar qualquer instrumento de cálculo e/ou qualquer meio de obtenção de informações, eletrônicos ou não, tais como calculadoras, agendas, computadores, rádios, telefones, *smartphones*, *tablets*, receptores, livros e anotações manuscritas ou impressas.

Sofrerá eliminação também o participante que se ausentar da sala levando consigo qualquer material de prova.

Boa prova!

ECONRIO
SOLUÇÕES EDUCACIONAIS

QUESTÃO 01

João, 68 anos, com diabetes *mellitus* tipo 2 e hipertensão, é admitido na emergência com quadro de febre alta, prostração e confusão mental há 24 horas. Ao exame físico, apresenta-se hipocorado, taquipneico, com extremidades frias e tempo de enchimento capilar lentificado (5 segundos). Sinais vitais: PA 80/40 mmHg, FC 128 bpm, $SatO_2$ 88% em ar ambiente. Os exames laboratoriais revelam: pH arterial 7,20 (Ref: 7,35-7,45), bicarbonato 14 mEq/L (Ref: 22-26) e lactato sérico 8,0 mmol/L (Ref: < 2,0). O quadro sugere choque séptico, resultando em hipóxia tecidual profunda.

Considerando a condição de hipóxia tecidual grave apresentada pelo paciente e as repercussões nas vias centrais do metabolismo energético, assinale a alternativa que descreve corretamente a alteração molecular subjacente:

(A) a falta de oxigênio impede a oxidação do NADH na cadeia transportadora de elétrons, levando ao acúmulo de citrato no Ciclo de Krebs para compensar a falta de ATP.

(B) a baixa oferta de oxigênio desacopla a síntese de ATP da cadeia respiratória, forçando a célula a realizar o transporte reverso de elétrons para manter o gradiente de prótons.

(C) o aumento do lactato ocorre devido à ativação da gliconeogênese hepática, que utiliza o excesso de ATP gerado na cadeia transportadora de elétrons para converter aminoácidos em glicose.

(D) a interrupção da cadeia transportadora de elétrons eleva a razão NADH/NAD+, inibindo o complexo piruvato desidrogenase e desviando o fluxo metabólico para a redução do piruvato a lactato.

QUESTÃO 02

Paciente M.D.S., 62 anos, sexo feminino, comparece à consulta de rotina na Unidade Básica de Saúde para acompanhamento de diabetes *mellitus* tipo 2. Durante o exame físico, o médico observa uma úlcera de base pálida e fria no hálux esquerdo, compatível com insuficiência arterial periférica (pé diabético). A paciente relata que a ferida não cicatriza e apresenta dor ao caminhar. O médico explica que a circulação deficiente impede que o oxigênio chegue adequadamente aos tecidos da extremidade, alterando a forma como as células produzem energia para a cicatrização.

Considerando a bioquímica da respiração celular e o cenário de baixa oferta de oxigênio O_2 no tecido da paciente, assinale a alternativa que descreve o processo metabólico predominante nas células da região lesionada.

(A) ocorre a ativação da fermentação láctica para regenerar o NAD+, permitindo a continuidade da glicólise e a produção de 2 ATPs líquidos por glicose.

(B) a falta de oxigênio estimula a célula a realizar fermentação alcoólica, produzindo etanol e CO_2 para alcalinizar o meio extracelular e favorecer a cicatrização.

(C) o piruvato é convertido em Acetil-CoA e entra no Ciclo de Krebs, que passa a gerar energia de forma independente da cadeia transportadora de elétrons.

(D) a célula mantém a respiração aeróbica completa, mas substitui o oxigênio pelo lactato como aceitador final de elétrons na crista mitocondrial.

QUESTÃO 03

Durante uma consulta de rotina na Unidade Básica de Saúde, Ana, 32 anos, expressa preocupação com seu histórico familiar: sua mãe e sua tia materna foram diagnosticadas com câncer de mama antes dos 45 anos. Ana relata hábitos de vida saudáveis, mas teme a "herança genética". O médico explica que o câncer pode surgir quando proteínas responsáveis por "frear" o ciclo celular perdem sua função devido a mutações, permitindo a proliferação descontrolada de células. Além disso, fatores ambientais podem alterar a expressão desses genes sem mudar a sequência do DNA, processo conhecido como epigenética.

No contexto do aconselhamento genético e da biologia molecular do câncer, o que mais descreve corretamente o papel dos genes supressores de tumor no controle do ciclo celular?

(A) Codificam proteínas que reparam ou induzem a apoptose em células com erros no material genético.

(B) Atuam estimulando a transição direta da fase G1 para a fase S, independentemente de danos no DNA.

(C) Promovem a metilação das histonas para garantir que oncogenes sejam expressos de forma contínua.

(D) Funcionam como fatores de crescimento que aceleram a replicação do DNA em tecidos saudáveis.

QUESTÃO 04

Sr. Arnaldo, 58 anos, hipertenso e ex-tabagista, procura a Unidade Básica de Saúde relatando dor retroesternal em aperto iniciada há 4 horas, com irradiação para o braço esquerdo. O médico suspeita de infarto agudo do miocárdio e solicita a dosagem de marcadores cardíacos. O laudo revela elevação da Troponina (proteína estrutural) e da CK-MB (isoenzima). O médico explica que, devido ao dano nas células cardíacas, o conteúdo intracelular extravasa para a corrente sanguínea, permitindo o diagnóstico molecular da lesão.

Sob o ponto de vista da bioquímica clínica, a utilização da isoenzima CK-MB como marcador específico para o coração deve-se à:

(A) energia de ativação.

(B) inibição competitiva.

(C) desnaturação proteica.

(D) estrutura quaternária.

QUESTÃO 05

O Sr. Sebastião, 70 anos, vive sozinho e foi levado à Unidade Básica de Saúde por um vizinho, que relatou que o idoso estava sem se alimentar adequadamente há dois dias devido a uma forte gripe. Durante o atendimento, o médico nota um hálito levemente frutado e explica que, na ausência de ingestão de carboidratos, o corpo passa a degradar intensamente as reservas de gordura (ácidos graxos) para fornecer energia ao cérebro e outros tecidos, gerando subprodutos específicos.

O hálito característico apresentado pelo paciente é resultado do acúmulo de substâncias produzidas no fígado a partir do excesso de Acetil-CoA. Esse processo é denominado:

(A) glicogenólise

(B) cetogênese.

(C) lipogênese.

(D) proteólise.

QUESTÃO 06

Durante aula prática de antibiograma por Etest®, estudantes analisam uma bactéria isolada de infecção urinária hospitalar. O resultado mostra sensibilidade a um antimicrobiano bactericida cuja ação ocorre inibindo a síntese da parede bacterina em microrganismos em divisão ativa e cuja resistência bacteriana costuma ocorrer por alteração de proteínas-alvo responsáveis pela manutenção estrutural da célula bacteriana.

Considerando essas características, qual classe de antibacterianos apresenta esse perfil de ação?

(A) Betalactâmicos.

(B) Quinolonas.

(C) Tetraciclinas.

(D) Sulfonamidas.

QUESTÃO 07

Uma paciente de 42 anos, com leucemia mieloide aguda, encontra-se internada em unidade hospitalar oncológica devido a neutropenia prolongada após quimioterapia. Evolui com febre persistente, dispneia e infiltrado pulmonar nodular à tomografia. A cultura do lavado broncoalveolar confirma *Aspergillus fumigatus*.

Considerando o tratamento de primeira linha, foi prescrito um antifúngico cujo mecanismo de ação consiste no bloqueio da enzima 14-α-desmetilase dependente do citocromo P450.

Com base no caso clínico e no mecanismo descrito, assinale a alternativa correta:

(A) o fármaco pertence à classe dos polienos e promove a formação de poros na membrana plasmática fúngica.

(B) o fármaco pertence à classe das equinocandinas e atua inibindo a síntese da parede celular fúngica.

(C) o fármaco pertence à classe dos azóis e interfere na integridade da membrana celular ao impedir a produção de ergosterol.

(D) o fármaco pertence à classe dos antimetabólitos e inibe a síntese de DNA fúngico após conversão intracelular.

QUESTÃO 08

Um homem de 28 anos procura atendimento em ambulatório de infectologia relatando lesão genital indolor que surgiu há cerca de três semanas e desapareceu espontaneamente. Atualmente, apresenta dor e aumento de volume na região inguinal direita, associada a febre baixa e mal-estar. Ao exame físico, observa-se linfonodo inguinal aumentado, doloroso e com sinais inflamatórios locais (bubão). A hipótese diagnóstica de linfogranuloma venéreo (LGV) é considerada.

Do ponto de vista fisiopatológico, qual mecanismo explica a progressão clínica observada nesse paciente?

(A) Invasão do patógeno nas células epiteliais e disseminação através dos vasos linfáticos, levando a linfadenite inflamatória.

(B) Disseminação hematogênica do patógeno, causando bacteremia e inflamação sistêmica precoce.

(C) Infecção restrita ao epitélio superficial, gerando inflamação local sem comprometimento linfático.

(D) Produção de toxinas que causam necrose tecidual direta e destruição vascular imediata.

QUESTÃO 09

Homem de 59 anos, hipertenso e tabagista, chega ao pronto-socorro com dor torácica intensa irradiando para o braço esquerdo, sudorese fria e náuseas. O eletrocardiograma sugere infarto agudo do miocárdio envolvendo a parede anterior do coração.

A artéria mais frequentemente responsável pela irrigação da região acometida nesse quadro clínico é:

(A) artéria interventricular anterior.

(B) artéria coronária direita.

(C) artéria circunflexa.

(D) artéria pulmonar.

QUESTÃO 10

Um estudante de 21 anos procura atendimento ambulatorial relatando episódios recorrentes de espirros intensos, prurido nasal, congestão e lacrimejamento, que surgem poucos minutos após limpar seu quarto. Refere melhora espontânea após algumas horas. Durante avaliação, observa-se histórico familiar de doenças alérgicas e testes laboratoriais mostram níveis elevados de imunoglobulinas associadas a resposta imune contra antígenos ambientais.

Considerando a fisiopatologia do quadro descrito, qual mecanismo imunológico melhor explica essa condição?

(A) Resposta inflamatória tardia dependente da ativação de linfócitos T sensibilizados e recrutamento de macrófagos.

(B) Formação de complexos antígeno-anticorpo circulantes com deposição tecidual e ativação do complemento.

(C) Produção de anticorpos dirigidos contra antígenos fixados em superfícies celulares, levando à lise mediada por complemento.

(D) Ativação de células efetoras após ligação de imunoglobulinas previamente sintetizadas a receptores de alta afinidade, desencadeando liberação rápida de mediadores inflamatórios.

QUESTÃO 11

Homem de 35 anos comparece à Unidade Básica de Saúde da região, apresentando obstrução nasal crônica, redução do olfato e episódios frequentes de rinossinusite. Ao exame, observa-se hipertrofia de estruturas internas da cavidade nasal responsáveis por aumentar a superfície de contato do ar inspirado com a mucosa.

As estruturas mais diretamente relacionadas ao quadro clínico descrito são:

(A) coanas.

(B) vestíbulo nasal.

(C) septo nasal cartilaginoso.

(D) conchas (cornetos) nasais.

QUESTÃO 12

Um homem de 35 anos procura atendimento em ambulatório após retornar de viagem de trabalho para uma área rural da Amazônia brasileira. Relata episódios recorrentes de febre alta intermitente há cinco dias, acompanhados de calafrios intensos, sudorese e cefaleia. Ao exame, apresenta palidez cutânea e discreta esplenomegalia.

A investigação laboratorial confirma infecção por *Plasmodium falciparum*. O médico explica que a gravidade do quadro clínico está associada a um mecanismo patogênico específico desse agente etiológico.

Qual processo fisiopatológico melhor explica a maior gravidade observada nas infecções por essa espécie?

(A) Formação de hipnozoítos hepáticos que permanecem latentes e causam recaídas tardias da doença.

(B) Predominância do ciclo sexual do parasita no hospedeiro humano, levando à disseminação sistêmica rápida.

(C) Aderência de hemácias parasitadas ao endotélio vascular, provocando obstrução microcirculatória e hipóxia tecidual.

(D) Produção de toxinas hemolíticas diretas que causam destruição maciça de hemácias independentemente da replicação parasitária.

QUESTÃO 13

Paciente, 22 anos, estudante de Educação Física, sofreu uma torção no joelho direito durante uma partida de futebol ao tentar mudar bruscamente de direção. Durante consulta na Policlínica Regional ele relata dor intensa, sensação de "falseio" do joelho e leve inchaço horas após o trauma.

A articulação do joelho é classificada anatomicamente como:

(A) articulação cartilaginosa do tipo sínfise, com movimento limitado.

(B) articulação sinovial esferoide, com movimentos amplos em múltiplos eixos.

(C) articulação sinovial plana, permitindo apenas deslizamento entre superfícies ósseas.

(D) articulação sinovial do tipo gínglimo (dobradiça modificada), com flexão, extensão e pequena rotação acessória.

QUESTÃO 14

Paciente, 64 anos, hipertenso e diabético, foi admitido na Emergência do Hospital Regional com início súbito de vertigem intensa, vômitos, dificuldade para articular palavras, desvio da marcha para a direita e diminuição da sensibilidade facial do mesmo lado. Ao exame neurológico, observa-se nistagmo horizontal, ataxia ipsilateral e disfagia leve.

O conjunto de sinais neurológicos sugere comprometimento predominante de:

(A) hemisfério cerebelar direito associado ao bulbo (medula oblonga).

(B) lobo frontal esquerdo.

(C) tálamo bilateral.

(D) corpo caloso.

QUESTÃO 15

Mulher, 46 anos, hipertensa há 12 anos, adesão irregular a anti-hipertensivos por "medo de dependência". Queixa-se de dispneia aos esforços moderados e ortopneia ocasional há 2 meses. Relata "dieta sem sal" apenas durante a semana; mãe teve AVE aos 62 anos; usa anticoncepcional. Exame: PA 164/98 mmHg, FC 96 bpm, crepitações bibasais discretas, edema maleolar 1+/4+. ECG: critérios de sobrecarga ventricular esquerda. Ecocardiograma: hipertrofia concêntrica de VE e FEVE 38%. Laboratório: Peptídeo Natriurético tipo B (BNP) 480 pg/mL (VR: <100). Durante a consulta, a paciente pergunta: "Doutor(a), se esse BNP está alto e ele serve para eliminar líquido e aliviar o coração, por que eu continuo com inchaço e falta de ar?". Qual explicação fisiológica melhor justifica coexistirem BNP elevado e ativação do SRAA na queda da fração de ejeção?

(A) A queda do débito cardíaco reduz a perfusão renal efetiva e ativa barorreceptores, elevando renina/angiotensina II/aldosterona, apesar do BNP elevado.

(B) O BNP elevado estimula diretamente o receptor AT1, aumentando angiotensina II e aldosterona como efeito primário.

(C) A hipertrofia ventricular reduz a síntese de BNP e, por isso, o SRAA se ativa sem contraposição natriurética.

(D) O SRAA só é ativado quando há hipernatremia; como a paciente restringe sal, o SRAA estaria suprimido.

QUESTÃO 16

Homem, 62 anos, procura a UBS porque a esposa percebeu "mãos tremendo" quando ele está sentado e "passos curtos". Refere lentidão para abotoar a camisa há 6 meses. Relata que toma café forte 4-5 vezes/dia; irmão com hipotireoidismo; praticou futebol na juventude. Exame: tremor em repouso predominante em mão direita, bradicinesia em testes de pinça, rigidez em "roda denteada". Sem déficit sensitivo. Qual estrutura é o principal sítio de degeneração dopaminérgica que explica o padrão motor do Parkinson?

(A) Degeneração de neurônios noradrenérgicos no locus coeruleus, com queda de alerta e vigilância.

(B) Degeneração de neurônios colinérgicos no núcleo basal de Meynert, com queda de acetilcolina cortical.

(C) Degeneração de neurônios dopaminérgicos na substância negra pars compacta, com redução de dopamina no estriado.

(D) Degeneração de neurônios GABAérgicos no cerebelo, com perda do controle de coordenação apendicular.

QUESTÃO 17

Homem de 62 anos apresenta hematêmese volumosa e dor epigástrica súbita. Endoscopia revela uma úlcera profunda localizada na pequena curvatura do estômago, com sangramento arterial ativo. O cirurgião suspeita de lesão de um vaso diretamente relacionado à irrigação dessa região.

O vaso mais provavelmente envolvido nesse quadro hemorrágico é:

(A) artéria gástrica esquerda.

(B) artéria mesentérica superior.

(C) artéria esplênica (ramos curtos gástricos).

(D) artéria gastroepiploica (gastromental) direita.

QUESTÃO 18

Mulher, 28 anos, G2P1, 10 semanas de gestação, procura a unidade de pronto atendimento por náuseas intensas e vômitos há 5 dias, com redução importante da ingesta. Nega diarreia. Refere que "só tolera água" e perdeu 3 kg. Diz estar ansiosa por medo de prejudicar o bebê. Antecedentes: rinite alérgica; uso irregular de polivitamínico gestacional. Nega diabetes. História familiar de "problema renal" em um tio, sem detalhes. Exame físico: mucosas secas, PA 96/58 mmHg, FC 108 bpm, FR 20 irpm, afebril. Abdome sem sinais peritoneais. Sem edema. Avaliação obstétrica inicial sem sangramento e sem dor pélvica. Gasometria arterial: pH 7,30 (ref. 7,35-7,45), HCO_3^- 16 mEq/L (ref. 22-26), $PaCO_2$ 32 mmHg (ref. 35-45). Na^+ 138, $C\ell^-$ 104, K^+ 3,2, glicemia 86. Qual mudança tubular renal melhor explica o aumento da capacidade de excretar ácido e sustentar a reposição de bicarbonato durante uma acidose metabólica?

(A) Inibição da secreção de H^+ no ducto coletor, para reduzir a perda de HCO_3^- urinário e recuperar o pH.

(B) Aumento da ammoniogênese no túbulo proximal a partir de glutamina, elevando a excreção de NH_4^+ e a geração de novo HCO_3^- para o plasma.

(C) Aumento da secreção de HCO_3^- pelas células β-intercaladas via pendrina, para tamponar o excesso de ácido.

(D) Redução da reabsorção de citrato no túbulo proximal, para aumentar a excreção de bases e corrigir o pH plasmático.

QUESTÃO 19

Homem, 54 anos, em acompanhamento na UBS por hipertensão e diabetes tipo 2 há 12 anos, refere fadiga e prurido difuso há meses. Nega febre e perda ponderal intencional. Relata ingestão baixa de água durante o dia por trabalhar em trânsito. Antecedentes: retinopatia diabética, neuropatia periférica leve. Pai faleceu por "infarto", gosta de refrigerante tipo cola diariamente. Uso de medicações: losartana e metformina; nega anti-inflamatório recente. Exame físico: PA 146/88 mmHg, edema maleolar discreto, pele ressecada, sem sinais de artrite. Ausculta cardiopulmonar sem alterações. Abdome sem dor. Pulsos periféricos palpáveis. Exames: creatinina 2,4 mg/dL, eTFG estimada 28 mL/min/1,73m², fósforo 5,6 mg/dL (ref. 2,5-4,5), cálcio total: 8,1 mg/dL (ref. 8,5-10,5). Na doença renal crônica, qual alteração inicial é mais diretamente responsável por estimular o hiperparatireoidismo secundário?

(A) Retenção de fosfato por redução da excreção renal, com estímulo indireto à queda de cálcio ionizado e aumento de PTH.

(B) Aumento da produção hepática de 25(OH) vitamina D, com redução reflexa de PTH por *feedback* negativo.

(C) Hipersecreção primária de PTH por adenoma, com hipercalcemia persistente como achado inicial típico.

(D) Aumento do bicarbonato sérico por retenção renal, com alcalose metabólica e supressão de PTH.

QUESTÃO 20

Mulher, 58 anos, dá entrada na UPA com epigastralgia intensa há 2 dias, acompanhada de náuseas e piora após alimentação. Refere uso diário de ibuprofeno há 3 meses para gonartrose, além de baixa ingesta alimentar por dor. Diz que está ansiosa porque "não pode faltar ao trabalho". Antecedentes: hipertensão controlada. Consome chimarrão/tereré em grande volume e café ao longo do dia; relata que "tem gastrite desde jovem". Nega melena, mas refere fezes mais escuras em 2 ocasiões. Exame físico: PA 110/70 mmHg, FC 98 bpm, afebril. Dor epigástrica importante, sem rigidez abdominal. Sem sinais de choque. Toque retal não realizado por recusa inicial. Laboratório: Hb 10,9 g/dL (ref. 12-16), ureia 54 mg/dL (ref. 10-50), creatinina 0,9 mg/dL. Qual conduta inicial é mais apropriada nas próximas horas, considerando suspeita de úlcera gástrica associada a AINE e possível sangramento?

(A) Suspender AINE, iniciar inibidor de bomba de prótons e estratificar sangramento, orientando sinais de alarme e necessidade de endoscopia conforme risco.

(B) Manter AINE em dose plena para controle de dor e iniciar antiácido eventual, evitando endoscopia para não gerar ansiedade.

(C) Iniciar antibiótico empírico para *H. pylori* sem testagem e prescrever antiemético, sem avaliar hemoglobina seriada.

(D) Indicar corticoide sistêmico para reduzir inflamação gástrica e acelerar cicatrização, sem necessidade de protetor gástrico.

QUESTÃO 21

Uma paciente de 45 anos, multípara, com histórico de cálculos biliares assintomáticos, dá entrada na emergência com quadro de dor aguda em hipocôndrio direito e epigástrio, associada a náuseas e vômitos há 24 horas. Ao exame físico, apresenta-se ictérica (2+/4+). A palpação abdominal revela dor à compressão do hipocôndrio direito, porém o Sinal de Murphy é negativo. Os exames laboratoriais confirmam elevação de bilirrubina direta e fosfatase alcalina.

Considerando a principal hipótese diagnóstica sindrômica e a investigação inicial, qual é o diagnóstico sindrômico e o exame de imagem mais adequado para confirmar a natureza obstrutiva da icterícia, respectivamente?

(A) Icterícia hepatocelular/Tomografia computadorizada de abdome com contraste oral.

(B) Icterícia obstrutiva (coledocolitíase)/Ultrassonografia de abdome superior.

(C) Icterícia obstrutiva (colecistite aguda)/Endoscopia Digestiva Alta (EDA).

(D) Icterícia hemolítica e Reticulócitos/ Cintilografia biliar (HIDA scan.)

QUESTÃO 22

Paciente masculino, 14 anos, inicia quadro de dor testicular de início há duas horas após treino de handball. Ao exame físico nota-se aumento do volume escrotal, hiperemia e calor local. Reflexo cremastérico ausente e a dor não melhora com a elevação do testículo. Entre as seguintes hipóteses diagnósticas, a mais provável para este caso é:

(A) orquiepididimite.

(B) trauma testicular.

(C) torção testicular.

(D) hénia inguinoescrotal.

QUESTÃO 23

Paciente do sexo masculino, 35 anos, procura atendimento médico com queixa de dor anal intensa, em queimação, que se agrava durante e após as evacuações, persistindo por várias horas. Relata também sangramento vermelho vivo em pequena quantidade no papel higiênico e nas fezes, além de constipação intestinal crônica. Os sintomas iniciaram há aproximadamente 4 meses e, apesar de ter tentado aumentar a ingestão de fibras e água, não obteve melhora significativa. Ao exame proctológico, observa-se uma lesão linear profunda na linha média posterior do canal anal, com bordos elevados e endurecidos, e a presença de um plicoma sentinela externo. O toque retal é doloroso e revela hipertonia do esfíncter anal interno.

Diante do quadro clínico apresentado e considerando as características da lesão, qual a conduta terapêutica inicial mais apropriada para este paciente?

(A) Prescrever toxina botulínica tipo A injetável no esfíncter anal interno para promover o relaxamento muscular e a cicatrização da lesão.

(B) Indicar esfincterotomia lateral interna, pois é o tratamento cirúrgico com maior taxa de sucesso na cicatrização de fissuras anais crônicas.

(C) Orientar banhos de assento com água morna, dieta rica em fibras, aumento da ingestão hídrica e uso de laxantes osmóticos, reavaliando em 6 semanas.

(D) Iniciar tratamento com pomada de diltiazem a 2% tópica, associada à manutenção das medidas dietéticas e higiênicas, e reavaliar em 4 a 6 semanas.

QUESTÃO 24

Um jovem de 22 anos é admitido no pronto-socorro após sofrer ferimento por projétil de arma de fogo em região femoral distal direita. Na cena, devido a sangramento vultoso em jato e sinais de choque (estágio III), foi aplicado um torniquete pneumático de extremidade para controle de hemorragia exsanguinante. O tempo de isquemia registrado na etiqueta do dispositivo é de 90 minutos. Na admissão hospitalar, o paciente está hemodinamicamente estável após reposição volêmica parcimoniosa e o sangramento está controlado. Ao exame da extremidade, observa-se ausência de pulsos distais e ferimento transfixante em trajeto vascular.

De acordo com as diretrizes atuais sobre o controle de danos e o uso de torniquetes no trauma, qual é a conduta mais adequada em relação ao dispositivo e ao manejo do paciente neste momento?

(A) Realizar a soltura imediata do torniquete para reavaliar o sangramento, independentemente da disponibilidade de bloco cirúrgico.

(B) Manter o torniquete e encaminhar o paciente imediatamente para a sala de operação para exploração vascular, visando não ultrapassar o tempo de segurança isquêmica.

(C) Tentar a conversão do torniquete por curativo compressivo e agentes hemostáticos locais ainda na sala de emergência, visto que o tempo de isquemia é inferior a 2 horas.

(D) Afrouxar o torniquete gradualmente a cada 20 minutos para permitir a reperfusão tecidual intermitente até a definição da conduta cirúrgica.

QUESTÃO 25

Um paciente de 62 anos, com histórico de constipação crônica, apresenta-se à unidade de pronto atendimento com dor contínua em quadrante inferior esquerdo do abdome há 3 dias, associada a febre aferida de 38,2 °C e alteração do hábito intestinal para diarreia. Ao exame físico, apresenta dor à palpação profunda em fossa ilíaca esquerda, com sinais de irritação peritoneal localizada. O hemograma revela leucocitose com desvio à esquerda. Diante da principal hipótese diagnóstica de diverticulite aguda, o médico assistente planeja a investigação complementar para confirmação e estadiamento.

Considerando as diretrizes atuais para o manejo desta patologia, qual é a conduta diagnóstica de imagem mais adequada para este momento?

(A) Solicitar colonoscopia imediata para avaliar a extensão do processo inflamatório e excluir neoplasia sincrônica

(B) Realizar apenas radiografia de abdome agudo (rotina de abdome agudo) para confirmar o diagnóstico.

(C) Realizar tomografia computadorizada (TC) de abdome e pelve com contraste intravenoso.

(D) Solicitar Enema Opaco com bário para identificar a presença de divertículos e possíveis fístulas.

QUESTÃO 26

Um homem de 35 anos é levado ao pronto-socorro após sofrer uma queda de nível (aproximadamente 2 metros) enquanto trabalhava. Na admissão, apresenta-se consciente, mas confuso quanto ao tempo e espaço, respondendo ao chamado verbal e localizando estímulos dolorosos. Sua pontuação na Escala de Coma de Glasgow (ECG) é 13. O acompanhante relata que o paciente apresentou um episódio de vômito em jato e não se recorda do momento exato da queda (amnésia peritraumática). Não há sinais de fratura de base de crânio ao exame físico e o paciente não faz uso de anticoagulantes.

Após a realização de uma tomografia computadorizada (TC) de crânio, que não demonstrou lesões agudas (laudo normal), qual deve ser a conduta mais adequada de acordo com os protocolos atuais de manejo do TCE?

(A) Alta hospitalar imediata com orientações por escrito aos familiares, uma vez que a TC de crânio é normal e o Glasgow é superior a 12.

(B) Solicitar ressonância magnética (RM) de crânio para descartar lesão axonal difusa, mantendo o paciente em observação apenas se a RM for positiva.

(C) Alta hospitalar com prescrição de anti-inflamatórios não esteroidais para dor e retorno em 48 horas para nova avaliação neurológica ambulatorial.

(D) Internação hospitalar para observação neurológica por 12 a 24 horas, devido à pontuação na escala de Glasgow e presença de vômitos/amnésia.

QUESTÃO 27

Um paciente de 48 anos, com histórico de etilismo pesado (cerca de 80 g de álcool/dia) há 20 anos, procura o ambulatório com queixa de dor epigástrica recorrente que irradia para o dorso, com piora após as refeições. Relata que, nos últimos meses, apresentou perda ponderal de 6 kg e episódios de diarreia volumosa, com fezes gordurosas e de odor fétido. Durante uma crise de dor intensa na semana anterior, procurou a emergência, onde foram solicitadas amilase e lipase, que resultaram dentro dos valores de referência. Uma radiografia simples de abdome revelou calcificações grosseiras em projeção de L1-L2.

Considerando o diagnóstico mais provável, qual a explicação para os achados laboratoriais normais e qual o diagnóstico diferencial que deve ser priorizado?

(A) O diagnóstico é de pancreatite crônica; as enzimas podem estar normais devido à fibrose extensa do parênquima exócrino, e o principal diferencial clínico para a esteatorreia é a insuficiência pancreática exócrina.

(B) Trata-se de uma úlcera péptica perfurada; a amilase normal exclui o envolvimento pancreático e as calcificações são achados incidentais de ateromatose aórtica.

(C) O quadro é de pancreatite aguda leve; as enzimas estão normais porque o paciente procurou atendimento tardiamente (após 7 dias do início da dor).

(D) O quadro sugere colelitíase sintomática; o etilismo é apenas um fator de confusão e a dor pós-prandial é patognomônica de cólica biliar.

QUESTÃO 28

Um paciente do sexo masculino, 22 anos, é trazido ao serviço de emergência após sofrer uma queda de motocicleta sem capacete. A equipe de resgate relata que o paciente apresentou perda de consciência breve no local do acidente, mas recuperou a consciência durante o transporte, período em que se mostrava confuso e agitado. Na admissão, o paciente está sonolento, com Escala de Coma de Glasgow (ECG) de 13 (abertura ocular ao chamado, resposta verbal confusa e localiza a dor), e apresenta anisocoria, com a pupila direita midriática. Uma tomografia computadorizada (TC) de crânio é realizada e evidencia uma coleção de sangue com formato biconvexo (lentiforme) na região temporal direita, com 1,5 cm de espessura e desvio da linha média de 0,5 cm.

Com base no quadro clínico e nos achados de imagem, qual é a conduta mais apropriada e imediata para este paciente?

(A) Realizar craniotomia de emergência para drenagem do hematoma.

(B) Instalar um monitor de pressão intracraniana (PIC) para guiar a terapêutica clínica.

(C) Administrar solução salina hipertônica e manitol para controle da hipertensão intracraniana.

(D) Iniciar tratamento conservador com observação neurológica seriada em unidade de terapia intensiva.

QUESTÃO 29

Uma paciente de 80 anos, com história prévia de constipação crônica, é admitida na Unidade de Pronto Atendimento com quadro de dor abdominal generalizada, náuseas e quatro episódios de vômitos de aspecto bilioso nas últimas 72 horas. Ao exame físico, apresenta-se desidratada, com abdome distendido e doloroso à palpação difusa, com ruídos hidroaéreos aumentados e timbre metálico. Durante a inspeção da região inguinocrural, observa-se uma abaulamento de aproximadamente 3 cm, localizado abaixo e lateralmente ao tubérculo púbico, que se apresenta tenso, intensamente doloroso à manipulação e irredutível. Não há sinais de flogose na pele sobrejacente.

Diante do quadro clínico apresentado, qual é a conduta imediata mais adequada?

(A) Realizar manobra de Taxe sob sedação leve para redução do conteúdo herniário e agendar cirurgia eletiva.

(B) Solicitar tomografia de abdome e pelve para confirmar a natureza do conteúdo e aguardar estabilização clínica.

(C) Indicar exploração cirúrgica de emergência para avaliação da viabilidade intestinal e correção do defeito.

(D) Prescrever antibioticoterapia de amplo espectro e observar a evolução clínica por 24 horas antes de decidir pela cirurgia.

QUESTÃO 30

Durante plantão no pronto-socorro, um homem de 62 anos, hipertenso e dislipidêmico, procura atendimento por perda visual súbita, indolor, no olho direito, iniciada há cerca de 50 minutos, descrevendo como "apagou de repente". Nega trauma, cefaleia, dor ocular, fotofobia, náuseas ou vômitos.

Ao exame no PS: acuidade visual OD "conta dedos" a 1 metro; OE 20/25. Pupilas isocóricas e fotorreagentes. No teste da lanterna alternada, ao iluminar o olho direito ocorre menor resposta constritora em comparação ao olho esquerdo (achado sugestivo de alteração aferente no OD). Inspeção: olho direito sem hiperemia importante e sem secreção; córnea aparentemente transparente. Oftalmoscopia direta: em OD, retina difusamente pálida com mácula em "mancha vermelho-cereja".

Considerando o diagnóstico mais provável e a implicação clínica imediata, qual é a melhor conduta nas próximas horas?

(A) Tratar como glaucoma agudo de ângulo fechado e iniciar colírios hipotensores e acetazolamida devido ao risco de dano visual permanente.

(B) Tratar como descolamento de retina e encaminhar para avaliação oftalmológica em até 24-48 horas, priorizando correção cirúrgica eletiva.

(C) Tratar como neurite óptica e iniciar corticoide endovenoso, solicitando ressonância de encéfalo e órbitas para confirmação diagnóstica.

(D) Tratar como oclusão arterial retiniana e conduzir como evento isquêmico agudo, com investigação vascular imediata e avaliação oftalmológica urgente.

QUESTÃO 31

Homem, 24 anos, vítima de colisão moto-carro há 20 minutos, chega à sala de emergência agitado e com dispneia importante. No exame primário, apresenta FR 34 irpm, SpO_2 86% em ar ambiente, FC 132 bpm e PA 80/50 mmHg. À inspeção, há assimetria da expansibilidade torácica. À ausculta, murmúrio vesicular ausente no hemitórax direito. As veias cervicais parecem turgidas e a pele está fria. Não há sangramento externo importante.

Qual é a conduta imediata mais apropriada a ser realizada ainda no exame primário, antes de aguardar exames de imagem?

(A) Realizar descompressão torácica imediata no hemitórax direito e, em seguida, proceder à drenagem torácica.

(B) Solicitar radiografia de tórax portátil imediatamente e, após confirmação, realizar drenagem torácica no hemitórax direito.

(C) Iniciar expansão volêmica vigorosa e vasopressor como primeira medida, reavaliando a necessidade de intervenção torácica após resposta pressórica.

(D) Realizar intubação orotraqueal e ventilação com pressão positiva como primeira medida, deixando a drenagem torácica para após estabilização hemodinâmica.

QUESTÃO 32

Paciente, sexo masculino, 20 anos de idade, é trazido pelo SAMU ao pronto-socorro do Hospital Geral, vítima de queda de moto há 20 minutos. Paciente dá entrada com colar cervical e prancha rígida, referindo dor em ombro direito, em região escapular direita e em abdome. No exame inicial: via aérea pérvia, mantido colar cervical, $SatO_2$: 97%com máscara não reinalante de O_2 15L/min; murmúrios vesiculares bem distribuídos e sem ruídos adventícios, FR: 18ipm; bulhas rítmicas e normofonéticas, FC: 88bpm,PA: 122x72mmHg, abdome com dor à palpação, principalmente, em hipocôndrio direito, pelve estável e toque retal sem alterações; escala de coma de Glasgow = 15, pupilas isocóricas e fotorreagentes; presença de escoriações em tórax.

Diante desse caso clínico, indique a principal suspeita diagnóstica que justifique o quadro clínico do paciente e o exame complementar mais adequado que pode auxiliar na confirmação do diagnóstico.

(A) trauma esplênico e FAST (Avaliação com ultrassonagrafia focada para o trauma).

(B) trauma renal direito e tomografia computadorizada de abdome com contraste.

(C) trauma hepático e tomografia computadorizada de abdome com contraste.

(D) trauma hepático e lavado peritoneal diagnóstico.

QUESTÃO 33

Homem de 58 anos, previamente hígido, procura emergência por dor em fossa ilíaca esquerda há 3 dias, com febre baixa, anorexia e náuseas. Ao exame: PA 120×75 mmHg, FC 96 bpm, T 38,2 °C; abdome com dor localizada em FIE, sem sinais de peritonite difusa. Leucócitos: 15.800/mm³. Realizada tomografia de abdome e pelve com contraste, que demonstra espessamento segmentar do cólon sigmoide, densificação de gordura pericólica e coleção pélvica organizada, com realce periférico, medindo 5,2 cm, sem líquido livre difuso.

Considerando o achado tomográfico e o quadro clínico atual, a melhor conduta inicial é:

(A) Instituir antibioticoterapia venosa e dieta zero, sem drenagem, com reavaliação clínica seriada.

(B) Realizar drenagem percutânea guiada por tomografia associada a antibioticoterapia venosa.

(C) Indicar laparotomia de urgência com ressecção do sigmoide e anastomose primária sem derivação.

(D) Indicar ressecção do sigmoide com colostomia terminal e sepultamento do coto distal (Hartmann) de urgência.

QUESTÃO 34

No pós-operatório imediato de uma tireoidectomia total, uma paciente de 45 anos refere rouquidão desde que acordou da anestesia. Nega dispneia importante. À beira-leito, nota-se voz soprosa. Saturação 98% em ar ambiente. Não há estridor.

Qual achado é mais sugestivo de lesão unilateral do nervo laríngeo recorrente como complicação cirúrgica?

(A) Paralisia de prega vocal ipsilateral em posição paramediana, com rouquidão e voz soprosa.

(B) Disfonia associada a incapacidade de elevar o tom da voz, especialmente para sons agudos.

(C) Estridor progressivo com insuficiência respiratória após extubação, por edema de glote.

(D) Parestesias periorais e tetania, com sinal de Trousseau positivo.

QUESTÃO 35

Homem, 27 anos, vítima de três ferimentos penetrantes por projéteis de arma de fogo em abdome, foi trazido ao pronto socorro pelo SAMU com intubação orotraqueal e dois acessos venosos calibrosos periféricos com infusão de cristaloides. Apresentava-se com PA 73 x 42 mmHg; FC 146 bpm; oximetria de pulso 92%. Foi acionado o protocolo de transfusão maciça e encaminhado para laparotomia exploradora. Na cirurgia se evidenciou várias perfurações de mesentério e de alças intestinais de delgado. Exames colhidos durante a cirurgia demonstraram uma acidose metabólica e alterações do coagulograma. Temperatura axilar de 34 °C.

A conduta inicial deve ser:

(A) cirurgia de controle de danos, peritoneostomia com curativo a vácuo e encaminhamento para unidade de terapia intensiva.

(B) elevar a temperatura com solução cristaloide aquecida, correção da coagulopatia e acidose metabólica, enterectomia e ileostomia terminal.

(C) elevar a temperatura com solução cristaloide aquecida, correção da coagulopatia e acidose metabólica, enterectomia e anastomose primária.

(D) correção da coagulopatia com plasma fresco congelado, reversão do choque com albumina venosa, enterectomias com anastomose primária.

QUESTÃO 36

Em consulta na Unidade de Saúde da Família, um homem de 68 anos relata jato urinário fraco, hesitação, sensação de esvaziamento incompleto e noctúria 3-4 vezes/noite há 10 meses, com piora progressiva. Nega febre, dor lombar, disúria, hematúria macroscópica ou perda ponderal. Refere não ter apresentado episódios de retenção urinária nem histórico de infecções urinárias de repetição. Ao exame: abdome sem distensão; toque retal com próstata aumentada, fibroelástica, sem nódulos. Você aplica o IPSS 21 (sintomas graves) e o paciente refere qualidade de vida 'muito ruim'. EAS (urina tipo I) realizado na unidade: sem leucocitúria, sem nitrito e sem hematúria.

Na atenção primária, qual é a conduta inicial mais adequada?

(A) Solicitar PSA e ultrassonografia e adiar qualquer tratamento até a chegada dos resultados.

(B) Iniciar finasterida e reavaliar em 4 semanas, pois o efeito é rápido para melhora dos sintomas.

(C) Prescrever antibiótico por 14 dias e anti-inflamatório, pois o quadro sugere prostatite crônica.

(D) Iniciar alfa-bloqueador (ex.: tamsulosina) e orientar medidas comportamentais, com reavaliação em 4-6 semanas e critérios de encaminhamento se falha ou complicações.

QUESTÃO 37

Na Unidade de Saúde da Família, uma mulher de 29 anos refere dor intensa ao evacuar, em 'cortada/queimação', que inicia durante a evacuação e persiste por 1-2 horas após, há 3 semanas. Relata constipação com fezes endurecidas. Observou pequena quantidade de sangue vermelho vivo no papel higiênico em algumas evacuações. Nega febre, secreção, diarreia, perda de peso e história familiar de câncer colorretal.

Ao exame, a inspeção perianal mostra lesão linear dolorosa na comissura posterior, sem massa flutuante, sem secreção purulenta e sem trajeto fistuloso aparente. O toque retal não é realizado devido à dor.

Qual é o diagnóstico mais provável e a melhor conduta inicial na atenção primária?

(A) Fissura anal aguda; orientar medidas para reduzir constipação (fibras/laxante osmótico), banhos de assento e analgesia, além de considerar tratamento tópico relaxante do esfíncter, com reavaliação.

(B) Doença inflamatória intestinal; solicitar colonoscopia de urgência e iniciar corticoide sistêmico.

(C) Hemorroida interna; prescrever supositório com corticoide e orientar retorno em 7 dias.

(D) Abscesso perianal; iniciar antibiótico oral e programar drenagem eletiva em 5-7 dias.

QUESTÃO 38

No pronto-socorro, uma gestante de 10 semanas (DUM confiável) chega com dor abdominal há 12 horas, iniciada em região periumbilical e migrando para fossa ilíaca direita, associada a náuseas e um episódio de vômito. Nega sangramento vaginal e corrimento. Ao exame: T 37,8 °C, FC 104 bpm, PA 110/70 mmHg. Abdome com dor à palpação em FID e defesa local, sem sinais de peritonite difusa. Laboratório: leucócitos 14.800/mm³ e PCR elevada.

Considerando suspeita clínica de apendicite na gestação inicial, qual é a melhor conduta inicial no contexto hospitalar?

(A) Iniciar antibiótico e aguardar evolução clínica por 24-48 horas, pois cirurgia no primeiro trimestre deve ser evitada.

(B) Tratar como quadro urinário ou gestacional e dar alta com sintomáticos, pois leucocitose pode ocorrer na gravidez.

(C) Solicitar tomografia de abdome com contraste como primeiro exame e aguardar resultado antes de acionar a equipe cirúrgica.

(D) Solicitar ultrassonografia abdominal inicial, manter suporte clínico e acionar cirurgia, reservando ressonância sem contraste se o exame for inconclusivo.

QUESTÃO 39

Paciente masculino, 60 anos de idade, está no 5° dia pós-operatório de colectomia segmentar de cólon sigmóide (cirurgia aberta) para tratamento de tumor de sigmoide. Evolui na enfermaria com dor abdominal difusa, hiporexia, náuseas e vômitos. Paciente é portador de diabetes *mellitus* e hipertensão arterial sistêmica. Ao exame físico, regular estado geral, corado, Temperatura axilar: 37,9°C, FC: 128 bpm, PA: 100x70 mmHg, FR: 24 irpm; ausculta cardíaca e respiratória sem alterações; abdome distendido, ruídos hidroaéreos presentes, flácido, dor de grande intensidade difusamente à palpação profunda e ausência de dor à descompressão brusca.

De acordo com os dados apresentados, indique a principal suspeita diagnóstica correspondente ao quadro clínico descrito:

(A) deiscência de anastomose intestinal.

(B) apendicite aguda.

(C) pancreatite aguda.

(D) íleo paralítico.

QUESTÃO 40

Um homem de 24 anos sofre queda de moto com impacto na região temporal do crânio. No local, ficou "apagado" por poucos minutos, depois acordou conversando e aparentemente bem. Cerca de 1 hora após o trauma, passa a apresentar cefaleia intensa e rebaixamento progressivo do nível de consciência (fica sonolento e difícil de manter acordado). No exame, há pupilas anisocóricas (de tamanhos diferentes), com pupila direita mais dilatada.

Considerando a anatomia e o mecanismo, qual alternativa descreve melhor o quadro?

(A) Hematoma epidural, geralmente por lesão da artéria meníngea média associada a fratura do osso temporal, com sangramento entre o osso e a dura-máter (clássico "intervalo lúcido").

(B) Hemorragia subaracnoidea traumática, com sangramento entre a aracnoide e a pia-máter, cursando tipicamente com cefaleia súbita em trovoada.

(C) Concussão cerebral, que explica piora progressiva e pupilas anisocóricas sem necessidade de neuroimagem imediata.

(D) Hematoma subdural, por ruptura de veias ponte, com sangramento entre a dura-máter e a aracnoide.

QUESTÃO 41

Paciente masculino de 64 anos, hipertenso e tabagista, dá entrada na Unidade de Emergência com dor precordial opressiva de forte intensidade, iniciada há 2 horas. Ao exame físico: encontra-se pálido, sudoréico, com PA 82/40 mmHg, FC 42 bpm e $SatO_2$ 94% em ar ambiente. A ausculta pulmonar limpa e sem turgência jugular patológica. Foi realizado ECG de 12 derivações segundo protocolo (abaixo).

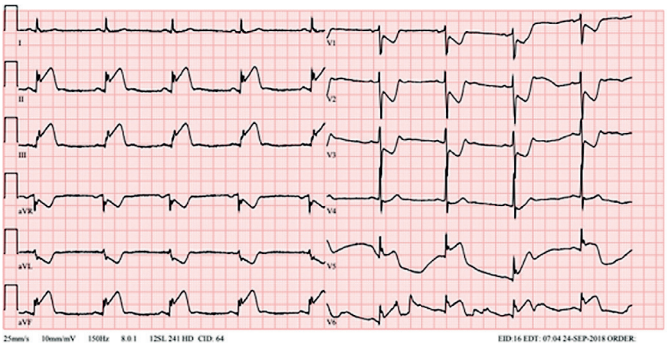

Considerando o diagnóstico de Infarto Agudo do Miocárdio com Supradesnível de ST (IAMCSST), qual a localização da parede infartada, a provável artéria culpada e a conduta imediata para a instabilidade hemodinâmica descrita?

(A) Parede anterior; artéria coronária direita; iniciar Dobutamina e preparo para angioplastia primária.

(B) Parede inferior; artéria descendente anterior; realizar expansão volêmica cautelosa e trombólise química.

(C) Parede inferior; artéria coronária direita; administração de atropina e consideração de marca-passo transcutâneo.

(D) Parede lateral alta; artéria circunflexa; uso de nitrato sublingual e morfina para controle da dor e da pressão.

QUESTÃO 42

Paciente masculino de 58 anos, hipertenso de longa data, obeso (IMC = 34 kg/m²), com Fibrilação Atrial (FA) permanente, procura o ambulatório com queixa de dispneia aos esforços habituais (NYHA II) e edema de membros inferiores. O ecocardiograma recente revela: Fração de Ejeção do Ventrículo Esquerdo (FEVE) de 44%, aumento do átrio esquerdo e sinais de disfunção diastólica. O paciente já faz uso de Varfarina para a FA (RNI alvo entre 2 e 3) e Enalapril 20mg ao dia, Semaglutida 2,4 mg/semana. Ao exame físico: PA 136/84 mmHg, FC 93 bpm (irregular), presença de discretos estertores em bases pulmonares e edema maleolar (2+/4+).

Considerando a classificação atual da Insuficiência Cardíaca (IC) e as evidências mais recentes para o manejo do paciente com IC de Fração de Ejeção Levemente Reduzida (ICFElr), qual a conduta terapêutica mais adequada a ser associada ao esquema atual?

(A) Iniciar um Inibidor do SGLT2 (dapagliflozina ou empagliflozina) e considerar a introdução de um betabloqueador, visando redução de hospitalizações e controle da frequência cardíaca.

(B) Iniciar espironolactona e aumentar a dose do enalapril, sendo esta conduta com maior evidência de redução de mortalidade especificamente para o fenótipo obeso com ICFElr.

(C) Adicionar digoxina para controle da FA e Diurético de Alça (Furosemida) como terapia modificadora de doença a longo prazo, mantendo o Enalapril em dose baixa.

(D) Suspender o enalapril e iniciar sacubitril/valsartana, pois é a única classe com indicação nível I para pacientes com fração de ejeção acima de 40%.

QUESTÃO 43

Paciente de 82 anos, portador de osteoartrite e hiperplasia prostática benigna, comparece à consulta ambulatorial de rotina. Relata episódios ocasionais de tontura ao se levantar rapidamente pela manhã. Em uso de Enalapril 20 mg/dia e Anlodipino 5 mg/dia. Ao exame físico, apresenta PA sentada de 152/88 mmHg e, após 3 minutos em ortostase, a PA é de 134/76 mmHg, com FC de 72 bpm. Não apresenta sinais de congestão ou alterações na ausculta cardíaca. Exames laboratoriais recentes mostram Creatinina 1,2 mg/dL (ritmo de filtração glomerular estimado de 52 mL/min/1,73 m²) e Potássio 4,8 mEq/L.

Considerando as metas terapêuticas para o idoso e o quadro clínico apresentado, qual a conduta mais adequada?

(A) Aumentar a dose do enalapril para 40 mg/dia, visando atingir a meta pressórica de < 130/80 mmHg conforme as diretrizes para pacientes de alto risco.

(B) Realizar o ajuste da medicação focando na redução da carga pressórica sistólica, preferencialmente substituindo o enalapril por um diurético tiazídico em dose baixa.

(C) Manter a medicação atual, pois a queda pressórica em pé é fisiológica no idoso e o paciente já se encontra próximo à meta sistólica de < 140 mmHg para idosos frágeis.

(D) Priorizar o controle da hipotensão ortostática detectada, evitando intensificar o tratamento anti-hipertensivo no momento e orientando medidas não farmacológicas, visando uma meta sistólica mais flexível (entre 130-139 mmHg).

QUESTÃO 44

Homem de 67 anos procura atendimento ambulatorial por dor epigástrica de início insidioso, contínua, com irradiação para dorso, há cerca de 3 meses, associada a anorexia e perda ponderal de 8 kg no período. Refere diagnóstico recente de diabetes *mellitus* tipo 2, sem história prévia. Ao exame físico, apresenta icterícia cutaneomucosa +/4+ e dor à palpação profunda do epigástrio, sem sinais de peritonite.

Considerando o quadro clínico, a conduta diagnóstica inicial mais adequada é solicitar:

(A) tomografia de abdome com contraste.

(B) endoscopia digestiva alta.

(C) colangiopancreatografia.

(D) colonoscopia total.

QUESTÃO 45

Mulher de 29 anos, com diagnóstico prévio de doença inflamatória intestinal há 4 anos, procura atendimento por piora do hábito intestinal nas últimas semanas, com aumento do número de evacuações e dor abdominal difusa. Relata, no mesmo período, dor articular em joelhos, tornozelos e punhos, associada a edema discreto, sem deformidades. Refere rigidez matinal em torno de 30 minutos, com melhora parcial ao longo do dia. Nega lombalgia, lesões cutâneas ou sintomas oculares. Ao exame físico, apresenta dor à palpação abdominal e sinais inflamatórios articulares periféricos, sem limitação funcional importante.

Considerando o quadro apresentado, a manifestação articular mais compatível é:

(A) artrite axial relacionada à doença inflamatória intestinal.

(B) osteoartrite inflamatória secundária ao processo intestinal crônico.

(C) artrite reumatoide soronegativa coexistente com a doença intestinal.

(D) artrite periférica associada à atividade da doença inflamatória intestinal.

QUESTÃO 46

Mulher de 72 anos, hipertensa e diabética, é admitida no pronto-socorro por quadro de febre, tosse produtiva e dispneia há 3 dias. Ao exame inicial, apresenta-se confusa, com pressão arterial de 88 × 56 mmHg, frequência cardíaca de 112 bpm, frequência respiratória de 28 irpm e saturação de O_2 de 91% em ar ambiente. À ausculta pulmonar, há estertores crepitantes em base direita e não se nota alterações cardíacas ou abdominais. A radiografia está evidenciada abaixo.

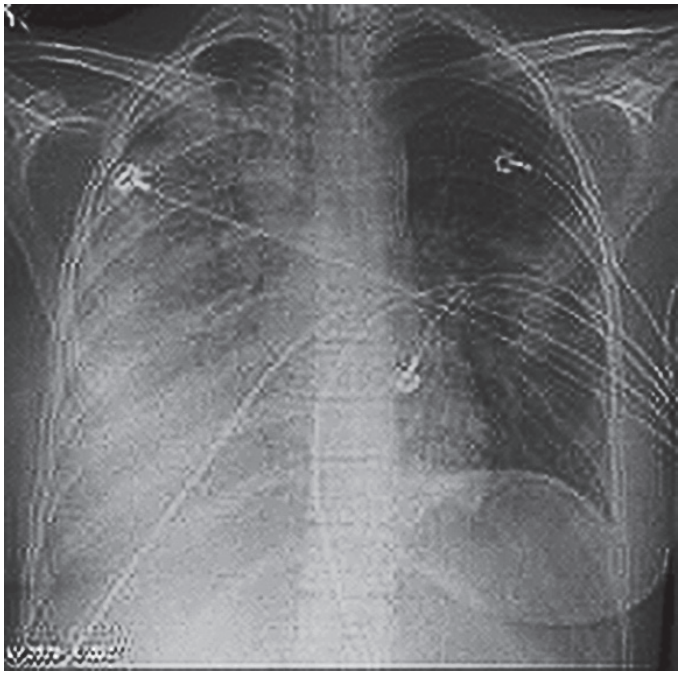

Diante do quadro clínico apresentado, a melhor conduta terapêutica consiste neste momento em iniciar:

(A) amoxicilina por via endovenosa, iniciar noradrenalina em bomba de infusão contínua e proceder IOT imediata.

(B) ceftriaxona associada à azitromicina, realizar expansão volêmica inicial e instituir ventilação não invasiva.

(C) ceftriaxona associada à azitromicina, realizar expansão volêmica e considerar noradrenalina precoce.

(D) piperacilina-tazobactam, restringir volume e aguardar resposta clínica antes de iniciar vasopressor.

QUESTÃO 47

Um paciente de 78 anos, hipertenso e diabético, é levado à consulta ambulatorial após sofrer uma queda da própria altura em sua residência durante a noite, enquanto se dirigia ao banheiro. Não houve perda de consciência ou traumatismo craniano. O paciente utiliza enalapril, metformina, glibenclamida e amitriptilina (para dor crônica). Durante a avaliação geriátrica ampla, qual conduta deve ser priorizada para prevenir novos eventos e qual fator de risco extrínseco deve ser investigado?

(A) Realizar revisão da farmacoterapia (desprescrição) focada em drogas potencialmente inapropriadas; investigar a presença de tapetes soltos ou obstáculos no domicílio.

(B) Prescrever benzodiazepínicos para melhorar a qualidade do sono e evitar que ele acorde à noite; investigar apenas fatores intrínsecos como a acuidade visual.

(C) Iniciar suplementação de cálcio e vitamina D imediatamente sem exames prévios; investigar a iluminação do trajeto até o banheiro.

(D) Solicitar tomografia de crânio de urgência devido à idade; investigar o uso de calçados com solado de borracha.

QUESTÃO 48

Mulher de 29 anos é admitida na emergência com dor, aumento de volume e empastamento em membro inferior direito há 3 dias. Nega comorbidades, cirurgias recentes, imobilização prolongada ou viagens longas. Ultrassonografia com Doppler confirma trombose venosa profunda em veia poplítea direita.

Considerando o quadro clínico e a suspeita de condição associada ao evento, qual das seguintes doenças é classicamente relacionada a maior risco de trombose venosa?

(A) mutação do fator V de Leiden.

(B) doença de Von Willebrand.

(C) deficiência de proteína C.

(D) hemofilia A.

QUESTÃO 49

Homem de 64 anos, com doença renal crônica estágio 4, em acompanhamento ambulatorial. Refere fadiga progressiva e redução da tolerância aos esforços em consulta de retorno clínica. Nega sangramentos, melena ou hematúria. Ao exame físico, apresenta-se hipocorado ++/4+, FC 101 bpm, FR 21 ipm e SAT 94%. Não há alterações cardiopulmonares ou abdominal. Exames laboratoriais mostram:

Exame	Resultado	Valor de referência
Hemoglobina	8,9 g/dL	13 – 17 g/dL
VCM	88 fL	80 – 100 fL
Ferritina	420 ng/mL	30 – 400 ng/mL
Saturação de transferrina	18%	> 20%
Creatinina	3,8 mg/dL	0,6 – 1,2 mg/dL

Considerando o quadro clínico e laboratorial, o diagnóstico etiológico mais provável de anemia é:

(A) hipovitaminose de B12.

(B) sangramento agudo oculto.

(C) deficiência de ferro.

(D) doença crônica.

QUESTÃO 50

Homem de 38 anos, com diagnóstico de espondilite anquilosante há 5 anos, apresenta dor lombar inflamatória diária, rigidez matinal superior a 1 hora e limitação funcional progressiva. Encontra-se em uso regular de naproxeno em dose plena há mais de 3 meses, sem resposta clínica adequada. Já realizou fisioterapia supervisionada, com baixa melhora sintomática. Exames recentes mostram elevação persistente de PCR e VHS. Realizada radiografia sacroilíaca abaixo.

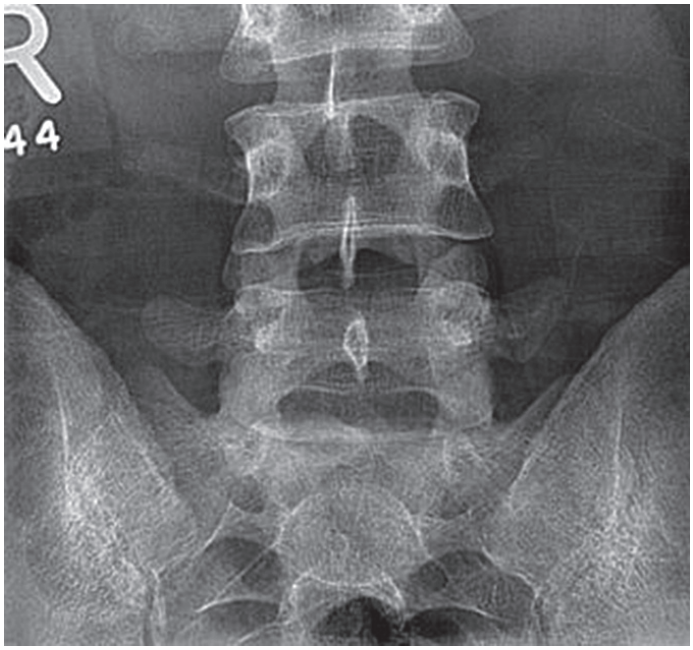

Diante do quadro clínico e da refratariedade terapêutica, a conduta mais adequada é:

(A) associar sulfassalazina e manter anti-inflamatório não esteroidal.

(B) iniciar metotrexato em monoterapia e reavaliar atividade inflamatória.

(C) iniciar terapia biológica com inibidor do TNF-α após realização de PPD.

(D) prescrever corticoterapia sistêmica em dose imunossupressora prolongada.

QUESTÃO 51

Mulher de 32 anos procura atendimento ambulatorial relatando tristeza persistente há cerca de dois meses. Refere desânimo, perda de interesse por atividades que antes lhe davam prazer, fadiga e dificuldade de concentração no trabalho. Nega uso de álcool ou outras substâncias. Não apresenta sintomas psicóticos. Mantém crítica preservada e reconhece que "não está bem".

Ao exame psíquico, encontra-se orientada no tempo e espaço, pensamento organizado, com relato de tristeza contínua e redução do interesse por atividades habituais.

Considerando a avaliação psicopatológica, o achado principal descrito no caso corresponde a:

(A) alteração da afetividade, caracterizada por humor deprimido persistente.

(B) alteração do pensamento, caracterizada por ideação delirante.

(C) alteração da afetividade, caracterizada por afeto embotado.

(D) alteração da vontade, caracterizada por abulia.

QUESTÃO 52

Mulher de 28 anos procura atendimento ambulatorial por fraqueza muscular e episódios recorrentes de câimbras há alguns meses. Nega diarreia. Refere história prévia de cálculo renal. Ao exame físico, apresenta pressão arterial normal e discreta dor à palpação lombar bilateral. Exames laboratoriais mostram: pH arterial: 7,30 (VR: 7,35-7,45); HCO_3^-: 16 mEq/L (VR: 22-26); pCO_2: 30 mmHg; Ânion gap: normal; Potássio sérico: 3,0 mEq/L (VR: 3,5-5,0); EAS: pH urinário: 6,5;Ausência de glicosúria ou proteinúria.

Considerando o quadro clínico e laboratorial, qual é o diagnóstico mais provável?

(A) Acidose metabólica por diarreia crônica.

(B) Acidose tubular renal distal (tipo 1).

(C) Acidose tubular renal proximal (tipo 2).

(D) Acidose tubular renal tipo 4.

QUESTÃO 53

Homem de 24 anos procura atendimento por inchaço progressivo em membros inferiores há 2 semanas. Refere aumento do volume abdominal e urina espumosa. Nega febre, dor lombar ou hematúria. Ao exame físico: Edema bilateral em membros inferiores (+++/4+), ascite discreta, pressão arterial 120/80 mmHg; Exames laboratoriais: Albumina sérica: 2,1 g/dL (VR: 3,5-5,0); Colesterol total: 320 mg/dL; Creatinina: 0,9 mg/dL; EAS: proteinúria ++++/4+, ausência de hematúria; Proteinúria de 24h: 5,2 g

Considerando o quadro clínico e laboratorial, qual é o diagnóstico sindrômico mais provável?

(A) Síndrome nefrítica.

(B) Síndrome nefrótica.

(C) Insuficiência renal aguda.

(D) Glomerulonefrite rapidamente progressiva.

QUESTÃO 54

Uma mulher de 45 anos procura a emergência com dispneia súbita e dor torácica ventilatório-dependente há 6 horas. Relata uso recente de anticoncepcional oral combinado. Ao exame, apresenta frequência cardíaca de 102 bpm, pressão arterial de 120 × 75 mmHg, saturação de O_2 de 95% em ar ambiente e ausência de sinais clínicos de trombose venosa profunda. Não há diagnóstico alternativo mais provável. Após aplicação de escore clínico validado, a paciente é classificada com probabilidade clínica intermediária para embolia pulmonar.

Diante desse cenário, qual é a conduta inicial mais adequada para investigação diagnóstica?

(A) Solicitar angiotomografia de tórax com contraste de forma imediata.

(B) Solicitar radiografia de tórax e gasometria arterial como exames confirmatórios.

(C) Iniciar anticoagulação plena imediatamente, independentemente de exames complementares.

(D) Solicitar dosagem de dímero-D e, se o resultado for positivo, prosseguir com angiotomografia de tórax com contraste.

QUESTÃO 55

Paciente de 45 anos, do sexo feminino, apresenta-se ao ambulatório com queixa de dor e inchaço nas mãos e punhos bilateralmente há 10 semanas. Relata que a dor é pior pela manhã, acompanhada de uma sensação de "travamento" das articulações que dura cerca de 2 horas. Ao exame físico, observa-se sinovite (edema e calor) em 2ª e 3ª metacarpofalangianas (MCF) e interfalangianas proximais (IFP) de ambas as mãos, além de dor à compressão lateral dos metatarsos. Exames laboratoriais revelam: VHS e PCR elevados; Fator Reumatoide (FR) negativo; Anti-CCP fortemente positivo (títulos altos). Radiografias de mãos e pés mostram apenas aumento de partes moles, sem erosões.

Com base nos critérios de classificação do ACR/EULAR 2010 e na conduta terapêutica atual, assinale a alternativa correta.

(A) A paciente preenche os critérios para artrite reumatoide devido ao número de articulações acometidas, tempo de sintomas, provas de atividade inflamatória e sorologia (Anti-CCP), devendo iniciar precocemente o tratamento com MMCDs (Drogas Modificadoras do Curso da Doença), como o metotrexato.

(B) O diagnóstico principal é de osteoartrite (Artrose) Erosiva, dado o acometimento das interfalangianas e a negatividade do Fator Reumatoide; o tratamento deve ser focado em analgésicos e anti-inflamatórios não esteroidais (AINEs).

(C) O Anti-CCP positivo em altos títulos é específico para lúpus eritematoso sistêmico quando o fator reumatoide é negativo, sendo necessária a dosagem de anti-DNA para confirmar a patologia antes de iniciar corticoterapia.

(D) A ausência de fator reumatoide e de erosões radiográficas exclui o diagnóstico de artrite reumatóide nesta fase, devendo-se aguardar a progressão dos sintomas para iniciar tratamento específico.

QUESTÃO 56

Mulher de 41 anos procura atendimento com dor intensa na região cervical anterior há 10 dias, irradiando para mandíbula e ouvido. Relata febre baixa e quadro gripal duas semanas antes do início dos sintomas.

Refere palpitações, sudorese e tremores leves. Ao exame, apresenta tireoide discretamente aumentada, dolorosa à palpação. Frequência cardíaca: 102 bpm. Exames laboratoriais:TSH: 0,02 mUI/L (VR: 0,4-4,0); T4 livre: 2,8 ng/dL (VR: 0,8-1,8); VHS: 85 mm/h; PCR: elevada; TRAb: negativo; Cintilografia de tireoide: captação difusamente reduzida.

Considerando o quadro clínico e os exames apresentados, qual é a conduta mais adequada neste momento?

(A) Iniciar metimazol associado a betabloqueador.

(B) Indicar iodoterapia com I^{131} após controle sintomático.

(C) Indicar tireoidectomia subtotal devido ao hipertireoidismo sintomático.

(D) Iniciar prednisona em dose anti-inflamatória associada a betabloqueador.

QUESTÃO 57

Paciente masculino, 18 anos, estudante, é levado para avaliação psiquiátrica devido quadro de humor deprimido persistente, anedonia, redução da energia global e ideação suicida persistente. Evolui com alucinações auditivas de comando suicida. Atualmente, faz uso de oxalato de escitalopram, carbonato de lítio e olanzapina em doses otimizadas. Refere história de início há 1 ano, com pouca resposta ao tratamento farmacológico, incluindo três antidepressivos previamente testados em ensaios clínicos completos.

Considerando o quadro clínico e as diretrizes atuais de manejo da depressão refratária com características psicóticas e risco suicida, assinale a conduta mais apropriada.

(A) Avaliar a indicação de eletroconvulsoterapia (ECT), dada a refratariedade, gravidade do quadro e risco suicida.

(B) Internamento hospitalar de longa duração com associação de outros antidepressivos.

(C) Iniciar tratamento com cetamina, considerando evidência de resposta em depressão refratária.

(D) Introduzir inibidores da monoamina oxidase (IMAO), indicados para depressão quando outros antidepressivos não apresentam resposta.

QUESTÃO 58

Homem de 19 anos, com diagnóstico prévio de diabetes *mellitus* tipo 1, é levado ao pronto-socorro com história de poliúria, polidipsia, náuseas e dor abdominal há 2 dias. Evoluiu com sonolência progressiva nas últimas horas. Ao exame: PA: 90/60 mmHg; FC: 118 bpm; FR: 28 irpm (respiração profunda); mucosas secas, tempo de enchimento capilar lentificado. Exames laboratoriais na admissão: glicemia: 520 mg/d; pH arterial: 7,12; HCO_3^-: 9 mEq/L; ânion gap: aumentado; cetonemia positiva; potássio sérico: 3,1 mEq/L; Sódio corrigido: normal; creatinina: discretamente elevada.

Foi iniciada reposição volêmica com solução salina isotônica nas primeiras horas.

Após estabilização hemodinâmica inicial, qual deve ser a próxima conduta mais adequada?

(A) Iniciar infusão contínua de insulina regular intravenosa (0,1U/Kg/h).

(B) Iniciar solução glicosada a 5% associada à insulina.

(C) Administrar bicarbonato de sódio intravenoso.

(D) Iniciar reposição intravenosa de potássio.

QUESTÃO 59

Homem de 58 anos, tabagista, com histórico de hipertensão arterial, é internado por pneumonia comunitária à direita, em uso de ceftriaxona e azitromicina há 72 horas. Evolui com piora da dispneia e dor torácica ventilatório-dependente. Radiografia de tórax mostra derrame pleural moderado à direita. Realizada toracocentese diagnóstica, com os seguintes resultados do líquido pleural:

Exame	Resultado
Aspecto	Turvo
pH	7,08
Glicose	32 mg/dL
LDH	1.450 U/L
Proteínas	4,8 g/dL
Gram	Negativo
Cultura	Em andamento

Considerando o quadro clínico e os achados do líquido pleural, a conduta mais adequada é:

(A) indicar drenagem torácica com sistema fechado e selo d'água.

(B) aguardar resultado microbiológico do líquido pleural antes de intervir.

(C) manter antibioticoterapia sistêmica e acompanhamento clínico seriado.

(D) realizar toracocentese terapêutica seriada associada ao tratamento clínico.

QUESTÃO 60

Homem de 67 anos, hipertenso e tabagista, é admitido no pronto-socorro com déficit neurológico focal súbito, iniciado há cerca de 2 horas, caracterizado por hemiparesia direita e afasia. Ao exame físico, encontra-se consciente, PA 168×94 mmHg, FC 82 bpm, ritmo cardíaco irregular e glicemia capilar 108 mg/dL. A tomografia da admissão não demonstrava sangramentos e o paciente foi submetido a trombólise sem intercorrências. Paciente segue internado em enfermaria, com melhora de sintomas neurológicas e hemodinamicamente estável.

Considerando a investigação etiológica e as causas mais comuns de AVC, os exames fundamentais para investigação iniciais são:

(A) doppler de carótidas, tomografia de abdome e dosagem de marcadores inflamatórios.

(B) angiotomografia de crânio e pescoço, eletroneuromiografia e prova de função pulmonar.

(C) ressonância magnética de encéfalo, punção lombar e pesquisa de trombofilias.

(D) eletrocardiograma, ecocardiograma transtorácico e doppler de carótidas.

QUESTÃO 61

Gestante de 18 anos, G3P1NA1, com 30 semanas e 3 dias de idade gestacional, procura a emergência com história de perda contínua de líquido claro há 15 horas. Nega febre, sangramento ou contrações regulares. Refere intensa movimentação fetal.

Ao exame: temperatura 36,8 °C, FC 88 bpm, PA 112 × 68 mmHg. Ausculta fetal: BCF 150 bpm. Útero indolor e sem contrações uterinas.

Exame especular: saída de líquido claro pelo colo uterino, sem odor. Teste da cristalização positivo. Laboratório: leucócitos 10.200/mm³, PCR normal. Cardiotocografia basal: reativa.

Com base no caso, assinale a alternativa que melhor indica a conduta adequada.

(A) Tocólise prolongada e corticóide. Uso de gentamicina EV 240mg 1 x ao dia por 10 dias.

(B) Alta hospitalar com retorno agendado para 37 semanas. Uso de Azitromicina 1g dose única VO.

(C) Interrupção imediata da gestação. Uso de Cefazolina 1 g EV 8/8 h até o clampeamento do cordão umbilical.

(D) Conduta expectante hospitalar. Corticóide antenatal, tocólise e vigilância materno-fetal. Azitromicina 1 g VO associado a ampicilina IV, 2 g intravenoso 6/6 horas por 48 horas, seguido por Amoxicilina 875 mg VO, 12/12 horas por mais 5 dias, totalizando 7 dias.

QUESTÃO 62

O diabetes *mellitus* gestacional (DMG) é caracterizado por hiperglicemia diagnosticada pela primeira vez durante a gestação, com valores inferiores aos critérios para diabetes fora do período gestacional. A hiperglicemia acomete cerca de 15,8% das gestações (aproximadamente 1 a cada 6 gestantes), sendo que 83,6% dos casos são classificados como DMG.

Trata-se de uma condição associada a elevado risco materno e fetal, diretamente relacionado à intensidade da hiperglicemia. Na prática obstétrica, o DMG está vinculado ao aumento de complicações e comorbidades, além de alterações metabólicas que refletem maior suscetibilidade da gestante ao desenvolvimento de diabetes melito tipo 2 no pós-parto, com repercussões também para o feto e para a vida pós-natal dessas crianças.

Sobre a conduta no puerpério em pacientes com diagnóstico de DMG, assinale a alternativa correta.

(A) Realizar glicemia de jejum na alta hospitalar, sem necessidade de reavaliação posterior.

(B) Realizar rastreamento para diabetes com TOTG 75 g entre 6 e 12 semanas pós-parto, orientar mudanças no estilo de vida e seguimento periódico.

(C) Manter insulinoterapia por tempo indeterminado em todas as pacientes, independentemente do controle glicêmico pós-parto.

(D) Prescrever hipoglicemiantes orais rotineiramente no puerpério para prevenir evolução para DM tipo 2.

QUESTÃO 63

Gestante de 40 anos, G2P1 cesariana, com 12 semanas e 2 dias de idade gestacional, apresenta antecedente de pré-eclâmpsia na gestação anterior. Encontra-se em acompanhamento pré-natal sem outras comorbidades no momento. Com o objetivo de reduzir o risco de recorrência de pré-eclâmpsia, a conduta profilática adequada é:

(A) realizar restrição rigorosa de sal na dieta.

(B) iniciar ácido acetilsalicílico e realizar atividade física.

(C) prescrever sulfato de magnésio após 28 semanas a fim de evitar placentação defeituosa.

(D) indicar início de Metildopa o quanto antes e permanecer o uso até 37 semanas, para evitar pré-eclâmpsia associada a parto prematuro.

QUESTÃO 64

A compreensão das relações do concepto com o útero materno e com a pelve é um ponto fundamental para que o trabalho de parto seja bem avaliado e acompanhado.

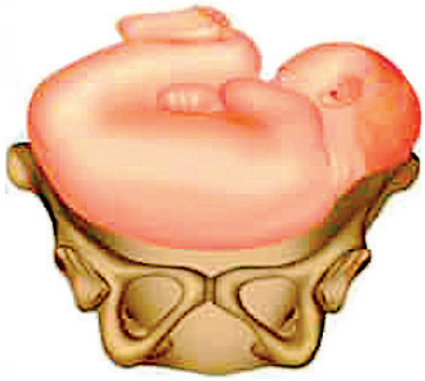

Fonte: Rezende Obstetrícia.

Em uma gestante a termo, com feto da imagem acima, observa-se qual tipo de apresentação?

(A) pélvica incompleta.

(B) pélvica completa.

(C) cefálica.

(D) córmica.

QUESTÃO 65

Puérpera no 13º dia pós-parto, em aleitamento materno exclusivo, procura atendimento com queixa de dor na mama direita, associada a vermelhidão local e febre (38,5 °C). Ao exame, observa-se área endurecida, hiperemiada e dolorosa à palpação, sem flutuação.

Qual é o agente etiológico mais frequentemente associado a esse quadro?

(A) *Escherichia coli*.

(B) *Staphylococcus aureus*.

(C) *Pseudomonas aeruginosa*.

(D) *Streptococcus agalactiae*.

QUESTÃO 66

Gestante primigesta, com 23 semanas de idade gestacional, comparece ao pré-natal com resultado de VDRL reagente 1:32, confirmado por teste treponêmico positivo. Relata não ter realizado tratamento prévio para sífilis. Encontra-se assintomática, sem lesões ativas, e não há registro de sorologias anteriores na gestação atual.

Segundo as recomendações do Ministério da Saúde, qual é a conduta terapêutica adequada?

(A) Iniciar o tratamento imediato com ceftriaxona devido elevado risco de reação alérgica ao uso de benzetacil na gestante.

(B) Prescrever penicilina benzatina 2,4 milhões UI, dose única, por se tratar de sífilis secundária, ausência de lesão primária.

(C) Iniciar imediatamente penicilina benzatina 2,4 milhões UI IM, 1 vez por semana, por 3 semanas consecutivas.

(D) Aguardar avaliação do parceiro para iniciar tratamento conjunto e seguimento.

QUESTÃO 67

Gestante de 39 anos, G4P3 cesarianas, com 31 semanas de idade gestacional, com hipertensão arterial crônica, procura a emergência por episódio de sangramento vaginal vermelho-vivo, indolor, iniciado há cerca de 2 horas. Nega contrações uterinas. Ao exame, encontra-se hemodinamicamente estável, útero com tônus normal e batimentos cardíacos fetais presentes (145 bpm). A principal hipótese diagnóstica é placenta prévia. Qual dos fatores de risco abaixo está mais associado ao desenvolvimento de placenta prévia?

(A) Hipertensão arterial crônica.

(B) História prévia de cesarianas.

(C) Atividade física durante a gestação

(D) Idade gestacional abaixo de 32 semanas.

QUESTÃO 68

Gestante de 25 anos, G1P0, com 11 semanas de idade gestacional pela DUM, procura a emergência com queixa de sangramento vaginal e náuseas intensas há 3 dias. Ao exame: útero aumentado para cerca de 14 semanas, ausência de batimentos cardíacos fetais ao Doppler e eliminação de material vesicular pela vagina.

O exame laboratorial β-hCG foi identificado muito acima do esperado para a idade gestacional. A ultrassonografia evidenciou imagem intrauterina de múltiplas vesículas anecóicas, sem embrião, confirmando o diagnóstico de mola hidatiforme completa. Encontra-se hemodinamicamente estável, sem sinais de complicações.

Qual é a conduta inicial mais adequada?

(A) Realizar indução medicamentosa do abortamento com misoprostol.

(B) Indicar histerectomia de rotina a fim de evitar neoplasia Trofoblástica gestacional.

(C) Aguardar eliminação espontânea do conteúdo uterino e repetir β-hCG em 30 dias

(D) Realizar esvaziamento uterino por aspiração a vácuo, seguido de monitorização seriada do β-hCG.

QUESTÃO 69

Durante o plantão noturno, 20 minutos após parto vaginal, puerpera apresenta sangramento vaginal abundante. Ao exame, encontra-se lúcida, hipocorada +/+4, com pressão arterial de 100 x 60 mmHg, frequência cardíaca de 102 bpm, útero aumentado de tamanho, **amolecido** à palpação abdominal e com saída de muitos coágulos. A placenta saiu íntegra.

Qual é a causa mais provável do sangramento e qual a conduta?

(A) Laceração de trajeto; realizar revisão do canal de parto em centro cirúrgico sob sedação.

(B) Hipotonia uterina; realizar massagem uterina e iniciar ocitocina intravenosa.

(C) Coagulopatia; transfundir plasma fresco imediatamente

(D) Retenção placentária; realizar curetagem uterina.

QUESTÃO 70

Gestante de 39 anos, G2P1cesariana, com 34 semanas de idade gestacional, comparece à consulta de pré-natal sem intercorrências. Questiona sobre a possibilidade de receber a vacina contra o vírus sincicial respiratório (VSR) recentemente disponibilizada para uso materno durante a gestação. Considerando as recomendações atuais e o uso da vacina Abrysvo® (Pfizer) qual é a orientação correta?

(A) A vacinação é indicada durante a gestação, entre 32 e 36 semanas, para transferência transplacentária de anticorpos ao feto.

(B) A vacina para bronquiolite por ser vírus vivo deve ser aplicada apenas após o parto, para evitar exposição fetal.

(C) São necessárias duas doses com intervalo de 30 dias durante qualquer período da gestação.

(D) A vacina é indicada somente para gestantes com comorbidades respiratórias.

QUESTÃO 71

Uma paciente de 28 anos, sexualmente ativa, comparece à consulta ambulatorial com queixa de corrimento vaginal com odor desagradável ("peixe podre"), que piora após a relação sexual e no período menstrual. Nega prurido intenso ou dor vulvar. Ao exame especular, observa-se corrimento fluido, branco-acinzentado, homogêneo, aderido às paredes vaginais. O pH vaginal é de 5,5 e o Teste das Aminas (KOH 10%) é positivo.

Com base nos achados clínicos e laboratoriais, qual é o diagnóstico e o tratamento de escolha?

(A) candidíase vulvovaginal / fluconazol oral 150 mg dose única.

(B) vaginose bacteriana / metronidazol 500 mg, via oral, de 12 em 12 horas por 7 dias.

(C) vaginite inflamatória descamativa/ clindamicina creme vaginal por 7 dias.

(D) tricomoníase vaginal / metronidazol 2 g, via oral, dose única.

QUESTÃO 72

Uma paciente, 32 anos, G2P2 (dois partos normais), sexualmente ativa, assintomática, comparece à Unidade Básica de Saúde para realização de rastreamento de câncer de colo uterino. Ela relata que realizou seu último exame citopatológico (Papanicolau) há 4 anos, com resultado normal. Com base nas diretrizes brasileiras atuais para o rastreamento do câncer do colo do útero, assinale a conduta correta.

(A) Dispensar o rastreamento, pois a paciente realizou dois partos vaginais, o que diminui o risco de NIC III.

(B) Solicitar novo exame citopatológico (Papanicolau) imediatamente e, se normal, repetir em 5 anos.

(C) Iniciar o rastreamento com teste de DNA-HPV oncogênico, e se negativo, repetir em 5 anos.

(D) Solicitar colposcopia devido ao longo intervalo desde o último exame.

QUESTÃO 73

Uma mulher de 26 anos, sexualmente ativa, G1P1 (parto normal há 2 anos), procura a Unidade Básica de Saúde com queixa de dor pélvica de intensidade moderada há 5 dias, associada a corrimento vaginal amarelado e dispareunia de profundidade. Relata febre aferida (37,9 °C) no dia anterior. Ao exame ginecológico: febre de 37,8 °C, dor à palpação de anexo esquerdo e dor intensa à mobilização do colo uterino. Exame a fresco com presença de mais de 10 leucócitos por campo.

Com base nas diretrizes atuais sobre Doença Inflamatória Pélvica (DIP), assinale a alternativa correta.

(A) a paciente deve ser hospitalizada imediatamente, pois a presença de febre e dor anexial define quadro de pelviperitonite (estágio III de Monif).

(B) o tratamento deve ser iniciado apenas após confirmação por ultrassonografia transvaginal, que deve demonstrar abscesso tubo-ovariano ou salpingite aguda.

(C) o uso de dispositivo intrauterino (DIU) é uma contraindicação absoluta no tratamento, devendo ser removido imediatamente antes do início da antibioticoterapia.

(D) o esquema terapêutico ambulatorial recomendado inclui ceftriaxona 500 mg IM (dose única) associado a Doxiciclina 100 mg VO de 12/12h por 14 dias, podendo associar metronidazol.

QUESTÃO 74

Uma paciente de 42 anos, assintomática e sem histórico familiar de câncer de mama (risco habitual), comparece à Unidade Básica de Saúde solicitando exames de rotina.

Com base nas Diretrizes Brasileiras atuais de 2025/2026 para o rastreamento do câncer de mama, assinale a alternativa que apresenta a conduta correta.

(A) Solicitar mamografia bilateral com periodicidade anual, considerando a idade da paciente.

(B) Iniciar rastreamento com ultrassonografia das mamas, reservando a mamografia apenas após os 50 anos.

(C) Orientar que o rastreamento com mamografia é preconizado apenas a partir dos 50 anos, a cada dois anos.

(D) Solicitar ressonância magnética das mamas, visto que mamas jovens possuem maior densidade radiológica.

QUESTÃO 75

Uma paciente de 58 anos, G3P3, relata sangramento vaginal de pequena quantidade há dois dias. Nega uso de terapia hormonal e relata menopausa aos 51 anos. Ao exame ginecológico, observa-se atrofia vaginal, colo uterino sem lesões e útero de volume normal. Realizou ultrassonografia transvaginal que mostrou endométrio com espessura de 8 mm, eco endometrial homogêneo.

Diante do cenário clínico, qual é a conduta mais adequada?

(A) Solicitar videohisteroscopia com biópsia endometrial.

(B) Iniciar estrogênio vaginal e repetir a ultrassonografia em 3 meses.

(C) Realizar curetagem uterina às cegas para avaliação histológica imediata.

(D) Tratar com progesterona oral por 10 dias e aguardar nova menstruação.

QUESTÃO 76

Uma paciente de 25 anos procura a Unidade de Pronto Atendimento (UPA), relatando ter sido vítima de estupro vaginal e anal há 12 horas. Ela nega uso de métodos contraceptivos, relata que o agressor não utilizou preservativo e apresenta ansiedade extrema.

Considerando o atendimento preconizado pelo Ministério da Saúde, assinale a conduta correta.

(A) Realizar notificação compulsória imediata e, obrigatoriamente, acionar a polícia para coleta de depoimento no local, garantindo a preservação de provas.

(B) Coletar sangue para sorologias (HIV, sífilis, hepatite B) e orientar retorno em 30 dias para iniciar as profilaxias, aguardando a perícia do Instituto Médico Legal (IML).

(C) Iniciar Profilaxia Pós-Exposição (PEP) para HIV (tenofovir + lamivudina + dolutegravir) por 28 dias e anticoncepção de emergência (levonorgestrel 1,5 mg), independentemente do ciclo menstrual.

(D) Realizar profilaxia para Infecções Sexualmente Transmissíveis (IST) como gonorreia e clamídia, mas dispensar a anticoncepção de emergência caso a paciente não esteja no período fértil.

QUESTÃO 77

Uma paciente de 36 anos, tabagista (20 cigarros/dia), procura atendimento para iniciar método contraceptivo. Relata história de enxaqueca sem aura e hipertensão arterial sistólica (HAS) controlada com medicação (PA 130/80 mmHg). De acordo com os Critérios Médicos de Elegibilidade da Organização Mundial da Saúde (OMS) para contracepção, qual método é considerado contraindicação absoluta (Categoria 4)?

(A) Implante subdérmico de etonogestrel.

(B) Dispositivo intrauterino (DIU) de cobre.

(C) Anticoncepcional injetável de progestagênio isolado.

(D) Contraceptivo oral combinado (estrogênio + progestagênio).

QUESTÃO 78

Mulher, 38 anos, G1P1, queixa-se de sangramento uterino aumentado e ciclos longos (duração de 10 dias) com coágulos, com repercussão na qualidade de vida há cerca de 1 ano. Nega doenças sistêmicas. Ao exame físico: útero aumentado de volume (aprox. 12 semanas), indolor à palpação. Ultrassonografia transvaginal revelou útero com volume de 180 cm^3, com nódulo sólido, hipoecóico, medindo 3,5 cm, totalmente protruso para dentro da cavidade endometrial, com endométrio íntegro adjacente.

Com base no quadro clínico e na classificação FIGO para miomas, qual é a conduta diagnóstica e terapêutica mais adequada?

(A) Iniciar contraceptivo oral combinado e solicitar ressonância magnética para avaliar o componente intramural.

(B) Histeroscopia cirúrgica (miomectomia histeroscópica) para exérese do mioma submucoso (FIGO 0).

(C) Histerectomia total abdominal, visto que a paciente tem prole e o mioma causa sangramento.

(D) Miomectomia via laparoscópica para retirada do mioma intramural (FIGO 3).

QUESTÃO 79

O aparelho reprodutor feminino interno é composto por órgãos localizados na cavidade pélvica, essenciais para a reprodução, produção hormonal e gestação. Sobre a anatomia dessas estruturas, assinale a alternativa correta.

(A) As tubas uterinas (ou trompas de Falópio) são divididas anatomicamente em ístmo, ampola e fímbrias, sendo a ampola o local usual da fecundação.

(B) Os ovários são órgãos intraperitoneais, fixados diretamente ao colo do útero pelo ligamento útero-ovárico.

(C) O endométrio é a camada muscular espessa do útero, responsável pelas contrações durante o parto.

(D) O útero situa-se anatomicamente entre a bexiga urinária (posteriormente) e o reto (anteriormente).

QUESTÃO 80

Durante uma análise histológica de rotina de uma lâmina do trato reprodutor feminino, observa-se um órgão com a seguinte estrutura: epitélio simples colunar (cilíndrico), contendo células ciliadas e células secretoras (não ciliadas), apoiado sobre uma lâmina própria vascularizada, com camadas musculares lisas (circular interna e longitudinal externa).

O achado histológico descrito é característico do seguinte órgão do trato reprodutor feminino:

(A) vagina.

(B) ovário.

(C) tuba uterina.

(D) útero.

QUESTÃO 81

Os achados cutâneos são frequentemente os primeiros sinais detectáveis de Neurofibromatose Tipo 1 (NF1) e desempenham um papel crucial para o diagnóstico precoce. A identificação de manchas café-com-leite e efélides (sardas) axilares ou inguinais é fundamental para o diagnóstico clínico. Pacientes com NF1 podem apresentar múltiplos sintomas neurológicos ao longo da vida. Pacientes com NF1 apresentam várias complicações ao longo da vida. Entre as mais comuns, podemos afirmar que:

(A) estudos abordando população pediátrica evidenciam macrocefalia, cefaleias, déficit cognitivo, transtorno do déficit de atenção e hiperatividade, déficits motores e epilepsia.

(B) neurofibromas cutâneos, embora de surgimento somente depois da adolescência, são uma manifestação clássica e variam significativamente entre os indivíduos.

(C) os pacientes são propensos a desenvolver tumores benignos no sistema nervoso central e periférico, e malignos em outras partes do corpo.

(D) não há risco de neoplasias.

QUESTÃO 82

São fatores de risco maternos para hipoglicemia neonatal:

(A) pré-eclâmpsia, uso de antidiabéticos orais pela gestante, história familiar de hipoglicemia neonatal, eritroblastose fetal.

(B) diabetes durante a gestação, pré-eclâmpsia, uso de betabloqueadores, história familiar de hipoglicemia neonatal.

(C) asfixia perinatal, pequeno para a idade gestacional, diabetes durante a gestação, pré-eclâmpsia.

(D) policitemia, relato anterior de recém-nascido macrossômico, pré-eclâmpsia, sepse.

QUESTÃO 83

São manifestações clínicas de sífilis congênita tardia:

(A) ceratite intersticial, articulações de Clutton, tíbia em sabre, periostite.

(B) anemia hemolítica, fronte olímpica, crises convulsivas, sinal de Higoumenakis.

(C) articulações de Clutton, escápula escafóide, sinal de Higoumenakis, crises convulsivas.

(D) tíbia em sabre, esplenomegalia isoladamente, pseudoparalisia de Parrot, anemia hemolítica.

QUESTÃO 84

Em relação aos benefícios do aleitamento materno na prevenção de alergias, é correto afirmar que:

(A) a principal imunoglobulina presente no leite humano com papel imunomodulador é a IgE, predominantemente na forma secretora – IgA secretora (sIgA), que tem função primordial na homeostase intestinal e controle do microbioma intestinal.

(B) grandes concentrações de IgE são encontradas no primeiro mês de vida, particularmente no colostro, o que reforça o papel do colostro como profilático para o desenvolvimento de alergias alimentares.

(C) a orientação recomendada é que a lactante siga uma dieta extremamente restrita durante a gestação e amamentação, independentemente do risco de alergia alimentar do bebê.

(D) devido à composição complexa e variável do leite humano, os componentes biologicamente ativos podem atuar na prevenção de alergias alimentares, diretamente ou indiretamente pela modulação do microbioma intestinal. Os alérgenos alimentares encontrados no leite humano, combinados com a atuação das imunoglobulinas podem proporcionar um ambiente de tolerância e redução do risco de alergia.

QUESTÃO 85

Aos sete meses de idade, uma lactente nascida a termo deve ter recebido quais vacinas, de acordo com o Calendário Vacinal da SBP 2025/2026?

(A) BCG 1 dose; Hepatite B 4 doses; Rotavírus 1 dose; DTP/DTPa 2 doses; Hib 2 doses; VIP 2 doses; pneumocócica conjugada 2 doses; Meningocócicas conjugadas C e ACWY 2 doses; Meningocócica B recombinante 2 doses; Influenza 1 dose; Covid-19 1 dose.

(B) BCG 1 dose; Hepatite B 4 doses; Rotavírus 2 doses; DTP/DTPa 3 doses; Hib 3 doses; VIP 3 doses; pneumocócica conjugada 3 doses; Meningocócicas conjugadas C e ACWY 2 doses; Meningocócica B recombinante 2 doses; Influenza 1 dose; Covid-19 1 dose.

(C) BCG 1 dose; Hepatite B 4 doses; Rotavírus 2 doses; DTP/DTPa 3 doses; Hib 3 doses; VIP 3 doses; pneumocócica conjugada 3 doses; Meningocócicas conjugadas C e ACWY 2 doses; Meningocócica B recombinante 2 doses; Febre Amarela 1 dose; Influenza 1 dose; Covid-19 1 dose.

(D) BCG 1 dose; Hepatite B 3 doses; Rotavírus 2 doses; DTP/DTPa 3 doses; Hib 3 doses; VIP 3 doses; pneumocócica conjugada 2 doses; Meningocócicas conjugadas C e ACWY 1 dose; Meningocócica B recombinante 1 dose.

QUESTÃO 86

De acordo com a *International Diabetes Federatio*, a síndrome metabólica em crianças maiores de 10 anos é definida por obesidade central (circunferência abdominal ≥ P.90) e dois ou mais dos seguintes critérios:

(A) glicemia ≥ 86 mg/dL (TTOG recomendado) ou diabetes tipo 2 já diagnosticado.

(B) pressão sistólica ≥ 130 mmHg e/ou diastólica ≥ 85mmHg.

(C) triglicerídeos ≥ 100mg/Dl.

(D) HDL < 35 mg/dL.

QUESTÃO 87

Um lactente de 12 meses com Síndrome de Down é avaliado em consulta de puericultura. Sabe-se que a aferição dos dados antropométricos são uma importante ferramenta para o acompanhamento dessa criança e devem ser registrados em curvas de crescimento.

Como deve ser o acompanhamento mais adequado do crescimento pondero-estatural desse paciente?

(A) Usar curvas de crescimento específicas para síndrome de Down, pois o estado nutricional de crianças com síndrome de Down envolve uma trajetória particular apresentando padrões distintos de peso, estatura e perímetro cefálico em comparação às curvas da população geral.

(B) As curvas internacionais para síndrome de Down **não** são validadas para o uso clínico rotineiro dessa população, portanto devem ser reservadas apenas para casos de exceção.

(C) Aplicar curvas padrão da OMS, pois o crescimento de crianças com síndrome de Down é similar ao da população geral após os 6 meses.

(D) Monitorar apenas peso e estatura com curvas específicas, já que o IMC pode ser menos relevante em pacientes com síndrome de Down.

QUESTÃO 88

Paciente feminina, 9 anos, com história de febre alta, de início abrupto, há 5 dias (máximo de 39 °C), acompanhada de cefaleia, odinofagia, hiporexia, mialgia, dores na região retro-orbital, náuseas e vômitos. Pressão arterial: níveis normais para a idade. Sem sinais de choque. Ao exame físico: Regular estado geral, sonolenta, eupneica em ar ambiente, febril (Tax 38 °C), hiperemia conjuntival bilateralmente, desidratada +2/+4, corada, acianótica, anictérica, nuca livre. Ap CV: RCR 2T BNF sem sopros. Ap Resp: MVUA sem ruídos adventícios. Ap Resp: MVUA sem ruídos adventícios. Abdome: flácido, doloroso à palpação superficial, sem massas ou visceromegalias palpáveis, dificuldade para realizar o exame devido a queixa de dor durante a palpação. Pele: *rash* maculopapular em membros.

A conduta mais adequada neste momento é:

(A) soro fisiológico ou Ringer Lactato: 20 ml/kg/h, podendo ser repetida até três vezes; Fazer reavaliação clínica horária e hematócrito após duas horas; Havendo melhora clínica (sinais vitais e PA estáveis, e diurese normal) e laboratorial (queda do hematócrito), iniciar a fase de manutenção e de reposição de perdas.

(B) calcular o volume de líquidos em 60 a 80 ml/kg/dia, sendo um terço contendo sais de reidratação oral e os dois terços restantes formados por líquidos caseiros, tais como água, sucos de frutas naturais, chás e água de coco; evitar uso de refrigerantes.

(C) iniciar imediatamente a etapa rápida, com SF a 0,9%, ou Ringer lactato, na base de 20 ml/kg, em até 20 minutos em bolus, com reavaliação clínica contínua e hematócrito após duas horas. Se necessário, repetir por até três vezes.

(D) hidratação oral supervisionada na unidade de atendimento, iniciar antes do resultado do hemograma.

QUESTÃO 89

O acompanhamento do desenvolvimento pôndero-estatural da criança é essencial para avaliar sua saúde e seu bem-estar. A desaceleração da velocidade de crescimento pode estar associada a várias doenças, e sua detecção pode melhorar o prognóstico, em alguns casos. As causas patológicas do comprometimento do crescimento devem ser investigadas em crianças com estatura abaixo do escore z de estatura -3 desvio padrão. Crianças com estatura entre o escore z de estatura -2 desvio padrão e o escore z de estatura -3 desvio padrão, podem ser acompanhadas, inicialmente, por meio da velocidade de crescimento.

São causas de baixa estatura secundária:

(A) doença renal crônica, acondroplasia e Síndrome de Down.

(B) desnutrição, síndrome de Prader Willi e hipotireoidismo.

(C) tubulopatias, cardiopatias e síndrome de Down.

(D) desnutrição, fibrose cística e tubulopatias.

QUESTÃO 90

Paciente masculino, 8 anos, chega à emergência pediátrica, às três horas da manhã, acompanhado de seus pais, que alegam que a criança despertou há cerca de 20 minutos, gritando e queixando-se de dor intensa nos membros inferiores, em pontada, acompanhada de câimbra. Ao exame físico, paciente alega dor nos membros inferiores, e não sabe localizar, especificamente, o local da dor. Com base em seu exame físico, você avalia que não há dor nem edema nas articulações, nem restrição do movimento e solicita exames laboratoriais e de imagem, que são normais.

A principal hipótese diagnóstica é:

(A) fibromialgia juvenil.

(B) artrite idiopática juvenil.

(C) dor recorrente em membros.

(D) síndrome da hipermobilidade articular.

QUESTÃO 91

Sobre o diabetes *mellitus* tipo 1, assinale a opção correta.

(A) O plano terapêutico deve considerar ainda variáveis como: idade do paciente, agenda escolar, atividade física, padrão alimentar, fatores socioculturais e outras condições médicas, além das necessidades particulares das crianças (por ex.: crescimento e desenvolvimento, puberdade, mudanças sociais e emocionais, necessidade do envolvimento de adultos na promoção dos cuidados tanto em casa quanto nas escolas).

(B) O efeito genético contribui, provavelmente, em 70 a 75% da suscetibilidade, e fatores ambientais não têm associação com o mecanismo que leva à destruição das células beta e ao início da doença.

(C) A apresentação clínica pode ocorrer em qualquer idade, mas a maioria dos pacientes será diagnosticada após os 30 anos.

(D) O diabetes diagnosticado na infância apresenta menor risco para complicações ainda numa fase precoce e produtiva.

QUESTÃO 92

Criança de 4 anos, deu entrada na UPA-Pediatria acompanhada da mãe, com história de tosse e febre há 3 dias, diminuição da ingesta alimentar, aceitando bem os líquidos, prostrada. Ao exame: boa perfusão periférica, irritada, T: 38,8 °C, FC: 140 bpm, FR: 48 irpm, SATO2: 94% em ar ambiente, tiragem intercostal moderada, crepitações finas em base de pulmão direito. RX tórax: infiltrado lobar inferior direito. Hemograma: leucócitos 18.000/mm³ (80% neutrófilos), PCR: 45 mg/dL Você solicita internação hospitalar para esse paciente.

Qual o diagnóstico mais provável nesse momento?

(A) Bronquiolite viral aguda.

(B) Asma aguda descompensada

(C) Pneumonia complicada com derrame parapneumônico.

(D) Pneumonia adquirida na comunidade não complicada.

QUESTÃO 93

A Linha de Cuidado para a Atenção às Pessoas com Transtorno do Espectro Autista – TEA, publicada pelo Ministério da Saúde (MS) em 2025, orienta profissionais da Atenção Primária a utilizarem o M-CHAT-R/F como parte da avaliação inicial na atenção primária. A nova versão da Caderneta de Saúde da Criança inclui a sugestão de aplicação do M-CHAT.

Qual é a função do M-CHAT e qual é a faixa etária atualmente recomendada, segundo o MS, para sua aplicação em consultas de rotina em pediatria?

(A) Triagem de risco para TEA em crianças de 12 a 24 meses.

(B) Avaliação de atrasos motores em crianças de 12 meses.

(C) Triagem de risco para TEA em crianças de 16 a 30 meses.

(D) Diagnóstico definitivo de TEA em crianças de 16 a 30 meses.

QUESTÃO 94

Mãe leva seu filho, um bebê de 8 meses, à consulta de puericultura e afirma estar preocupada, pois recebeu diagnóstico de fimose fisiológica leve em consulta anterior. Paciente nascido a termo de parto natural sem intercorrências não apresenta infecções recorrentes, balanite ou dificuldade miccional.

Qual é a abordagem mais adequada para esse paciente?

(A) Realizar postectomia imediata para prevenir complicações futuras.

(B) Conduta expectante, orientando observação e higiene adequada.

(C) Encaminhar urgentemente para urologista pediátrico para circuncisão.

(D) Prescrever pomada de corticosteroide tópico por 4-8 semanas como primeira linha.

QUESTÃO 95

Uma criança de 9 meses tem seus marcos do desenvolvimento infantil acompanhados em consulta de puericultura seguindo a "Caderneta de Saúde da Criança: Passaporte para a Cidadania" (MS, 2024). Entre as alternativas abaixo, qual marco motor é esperado que tenha adquirido até essa idade?

(A) Senta-se sem apoio e rola em ambas as direções.

(B) Anda independente sem apoio aos 9 meses.

(C) Fica em pé sozinha sem apoio aos 9 meses.

(D) Engatinha livremente aos 9 meses

QUESTÃO 96

RN a termo, nascido de parto cesárea eletivo, Apgar 9/10. Mãe O+ (pai A+) realizou pré-natal sem intercorrência, nega uso de medicações ou patologias. Com 36 horas de vida, paciente apresenta icterícia (Zona 3 de Kramer), peso 3.200 g, Ao exame: ativo, normotônico, afebril, FC 135 bpm, FR 42 irpm sem esforço respiratório, SAT 97% em ar ambiente. Exames: Bilirrubina total 14,2 mg/dL (indireta 13,5 mg/dL), Hb 14,8 g/dL, hematócrito 46%, reticulócitos 5,5%, Coombs direto positivo (anti-A 2+), DAT positivo fraco, G6PD normal, hemoglobina fetal 70%. Sangue total direto negativo. Qual a causa mais provável dessa icterícia neonatal que justifica indicação de fototerapia?

(A) Icterícia fisiológica prolongada.

(B) Deficiência de G6PD com hemólise enzimática

(C) Sepse neonatal precoce com infecção bacteriana.

(D) Doença hemolítica por incompatibilidade ABO.

QUESTÃO 97

Adolescente de 12 anos, sem comorbidades, apresenta há 10 dias faringite tratada empiricamente, evoluindo com febre 38,5°C intermitente (3 dias), poliartrite migratória (joelhos, tornozelos e cotovelos – dolorosos, edemaciados, sem limitação funcional). Anamnese: ASLO 450 UI/mL (<200 normal), VHS 65 mm/h, PCR 4,5 mg/dL. ECG: PR 0,24s. Eco: regurgitação mitral discreta (sem disfunção ventricular). Qual a abordagem diagnóstica mais adequada para Febre Reumática Aguda (FRA)?

(A) 2 critérios maiores (cardite + artrite) + infecção estreptocócica prévia (ASLO elevado).

(B) Ecocardiograma isolado com regurgitação mitral mínima define FRA.

(C) Apenas VHS elevada + artralgia, suficiente para diagnóstico provável.

(D) Cultura orofaringe positiva + febre isolados confirmam FRA

QUESTÃO 98

As crises convulsivas febris (CCF) são a convulsão mais comum na infância, afetando 2-5% das crianças de 6 meses a 5 anos (SBP/MS).

Qual dos casos abaixo configura diagnóstico de crise convulsiva febril simples, permitindo alta após observação?

(A) Criança 18 meses, apresentando quadro gripal, febre 39°C , crise tônico-clônica generalizada 6 minutos, única em 24h, exame neurológico pós-crise sem alterações.

(B) Criança 6 anos, febre 40°C, crise generalizada 12 min, história de 2 crises convulsivas prévias com ausência de febre.

(C) Lactente 4 meses, febre 38,5°C, crise focal 20 minutos com desvio ocular, letargia 4h pós-crises

(D) Criança 3 anos, 3 crises >5min cada em 12h, febre 38,8°C, história de microcefalia congênita.

QUESTÃO 99

A RN pré-termo 36s, 2.500 g, diagnóstico pré-natal Hérnia Diafragmática Congênita (HDC) esquerda. Ao nascer: Apgar 3/6/7 (1'-5'-10'), FC 70 bpm, ausência de esforço respiratório, cianose central (Sat pré-ductal 65% FiO_2 100%), tórax assimétrico (expansão reduzida esquerdo), ausculta: murmúrio vesicular abolido esquerdo + ruídos intestinais torácicos. RX: intestinos torácicos esquerdos, mediastino desviado direita. Qual a conduta prioritária na reanimação neonatal?

(A) Óleo de magnésio via ET + estabilização + planejamento EXIT

(B) Oxigenoterapia com cânula nasal alta + expiração prolongada

(C) Ventilação pressão positiva (VPP) por máscara + massagem cardíaca externa.

(D) Intubação endotraqueal imediata + sonda orogástrica + ventilação mecânica protetora para UCIN.

QUESTÃO 100

RNPT 32 semanas, 1.400 g, 24h vida, SRM 24h + corioamnionite materna (febre 38.5 °C intraparto). Evoluiu com hipotermia 35.2 °C, recusa alimentar, apneias (6/h), distensão abdominal discreta, FC 110 bpm, FR 70 irpm, Sat 88% FiO_2 40%. Solicitados exames laboratoriais: PCR 3.2 mg/dL (padrão <0.5), plaquetas 80.000/mm³, hemocultura colhida. Gasometria: pH 7.28, BE –8, lactato 4.2 mmol/L.

Qual a conduta diagnóstica/terapêutica inicial mais apropriada?

(A) Ampicilina 100 mg/kg/dose IV 12/12h + gentamicina 5 mg/kg/dose IV 36/36h + volume expansão 10 mL/kg SF 0.9% em 10 min.

(B) Cefalosporina 3ªG (cefotaxima) isolada + ventilação não invasiva.

(C) Cultura + observação 48h sem antibióticos empíricos

(D) Vancomicina + meropenem + ECMO por choque refratário.

QUESTÃO 101

Um jovem de 22 anos, sexo masculino, procura a Unidade Básica de Saúde queixando-se de "feridas" na região genital há 4 dias. Ao exame físico, o médico observa a presença de múltiplas úlceras pequenas, dolorosas, localizadas no corpo do pênis, sobre uma base eritematosa, com presença de algumas vesículas íntegras com conteúdo citrino ao redor das lesões ulceradas. Não há linfadenopatia inguinal palpável no momento. O paciente nega episódios semelhantes anteriores e relata parceria sexual eventual sem uso de preservativo nos últimos 15 dias.

Com base no Protocolo Clínico e Diretrizes Terapêuticas (PCDT) para Atenção Integral às Pessoas com Infecções Sexualmente Transmissíveis, qual a conduta imediata mais adequada para este caso na APS?

(A) Iniciar antibioticoterapia com penicilina G benzatina 2,4 milhões UI, dose única, e realizar o rastreamento das demais ISTs.

(B) Realizar a coleta de material para cultura em meio de Thayer-Martin e aguardar o resultado para definir a terapêutica específica.

(C) Instituir tratamento antiviral com aciclovir 400 mg, via oral, 3 vezes ao dia, por 7 a 10 dias, e orientar sobre a história natural da doença.

(D) Prescrever azitromicina 1g, via oral, dose única, associada a ceftriaxona 500 mg, intramuscular, visando a cobertura para cancroide e linfogranuloma venéreo.

QUESTÃO 102

O médico de família de uma Unidade Básica de Saúde realiza uma visita domiciliar para acompanhar um paciente, 55 anos, pedreiro autônomo, que apresenta dificuldades no controle da hipertensão arterial. Durante a visita, o médico observa que a residência está localizada em uma comunidade com ausência de pavimentação e coleta de lixo irregular. O paciente relata que, devido à recente crise econômica no setor da construção civil, sua renda diminuiu drasticamente, impossibilitando a compra de alimentos frescos e levando-o a priorizar alimentos ultraprocessados de baixo custo. Além disso, ele afirma que não frequenta as reuniões do grupo de hipertensos da UBS porque se sente isolado após o falecimento de sua esposa, que era seu principal vínculo com a vizinhança.

Com base no modelo de determinantes sociais de saúde de Dahlgren e Whitehead, a ausência de saneamento/pavimentação e o sentimento de isolamento social do paciente após a perda do cônjuge representam, respectivamente:

(A) condições de vida e de trabalho; e redes sociais e comunitárias.

(B) fatores hereditários e biológicos; e condições de vida e de trabalho.

(C) condições socioeconômicas, culturais e ambientais gerais; e estilo de vida individual.

(D) estilo de vida individual; e condições socioeconômicas, culturais e ambientais gerais.

QUESTÃO 103

Paciente, sexo feminino, 52 anos, obesa (IMC 32 kg/m²), hipertensa em uso regular de enalapril 20 mg/dia, comparece à Unidade Básica de Saúde para avaliação de exames de rastreamento. Ela é assintomática e nega histórico familiar de diabetes. Os resultados laboratoriais, colhidos na mesma amostra, revelam: Glicemia de jejum de 118 mg/dL e Hemoglobina Glicada (HbA1c) de 6,6%.

Com base nas Diretrizes da Sociedade Brasileira de Diabetes (SBD 2024), qual a conduta mais adequada para a confirmação diagnóstica?

(A) Estabelecer o diagnóstico de DM2, visto que a HbA1c ≥ 6,5% em paciente com múltiplos fatores de risco é suficiente para o diagnóstico.

(B) Classificar a paciente como pessoa com pré-diabetes e iniciar mudanças no estilo de vida, repetindo a glicemia de jejum em 6 meses.

(C) Solicitar a repetição da hemoglobina glicada (HbA1c) em uma nova amostra de sangue para confirmação do diagnóstico de DM2.

(D) Solicitar um teste oral de tolerância à glicose (TOTG) de 75 g, pois é o padrão-ouro obrigatório para resolver qualquer discordância laboratorial em assintomáticos.

QUESTÃO 104

Uma paciente, 29 anos, comparece à consulta na UBS com queixas recorrentes de cefaleia tensional e insônia. Durante o exame físico, o estudante de medicina observa equimoses em diferentes estágios de evolução nos braços e tórax. Ao ser questionada, a paciente demonstra comportamento esquivo e afirma que "é muito desatenta e vive esbarrando nos móveis". O marido aguarda na recepção e insiste em entrar no consultório.

Com base no Guia Prático de Cuidado à Mulher em Situação de Violência e na legislação vigente sobre notificação, qual a conduta correta a ser aplicada pelo estudante sob supervisão?

(A) Solicitar a entrada do marido para realizar uma mediação de conflito, visando confirmar a suspeita de violência doméstica.

(B) Garantir um ambiente de privacidade, validar o sofrimento da paciente sem julgamentos e realizar a notificação compulsória do caso.

(C) Registrar o caso apenas como "cefaleia" no prontuário, para evitar a exposição da paciente a novos episódios de agressão pelo parceiro.

(D) Respeitar a negativa da paciente e **não** realizar a Notificação Compulsória, uma vez que o sigilo médico impede o registro sem o consentimento da vítima

QUESTÃO 105

Um paciente, 58 anos, com diabetes *mellitus* tipo 2 há 10 anos, comparece à consulta de rotina na Unidade Básica de Saúde. Durante a anamnese, o médico observa que os níveis de hemoglobina glicada mantêm-se elevados (8,5%) apesar do ajuste terapêutico anterior. Ao ser questionado sobre como se sente em relação à doença, o paciente revela: "Doutor, eu tenho muito medo de ficar cego como meu irmão ficou. Por isso, às vezes eu fico ansioso e acabo comendo mais doce para me acalmar, o que eu sei que é errado, mas parece que perco o controle". O médico, então, explora os sentimentos do paciente, as suas ideias sobre o que está causando o descontrole glicêmico e o impacto disso em sua funcionalidade diária.

Considerando o Método Centrado na Pessoa, a atitude do médico ao valorizar a fala do paciente prioriza qual componente?

(A) Entendendo a pessoa como um todo (indivíduo, família e contexto)

(B) Elaborando um plano conjunto de manejo de problemas.

(C) Explorando a saúde, a doença e a experiência da doença.

(D) Intensificando a relação entre a pessoa e o médico.

QUESTÃO 106

Um homem, 72 anos, hipertenso, com insuficiência e portador de insuficiência cardíaca, é acompanhado pela equipe de Saúde da Família há 8 anos. Recentemente, apresentou descompensação do quadro e foi encaminhado ao cardiologista da rede de especialidades para ajuste otimizado da terapêutica. Após a consulta especializada, o médico de família recebe a contrarreferência via sistema de prontuário eletrônico, revisa as orientações do especialista, agenda uma visita domiciliar com o agente comunitário de saúde para verificar a adesão à nova prescrição e organiza o fluxo de exames laboratoriais necessários para o monitoramento da função renal do paciente, garantindo que as informações do especialista e da atenção primária estejam em consonância.

Considere os Atributos Essenciais da Atenção Primária à Saúde.

Nesse sentido, a conduta do médico de família, ao gerenciar o fluxo de informações e a continuidade do plano terapêutico entre os diferentes níveis de atenção, caracteriza qual atributo?

(A) Acesso.

(B) Integralidade.

(C) Longitudinalidade.

(D) Coordenação do Cuidado.

QUESTÃO 107

Mulher adulta jovem procura a Unidade Básica de Saúde para orientação em saúde sexual. Relata atuar como profissional do sexo há vários anos, com múltiplos parceiros e uso irregular de preservativo devido a dificuldades de negociação em determinadas situações. Encontra-se assintomática no momento da consulta, não faz uso de medicações contínuas e desconhece seu *status* sorológico prévio para HIV. Na avaliação inicial realizada na Atenção Primária à Saúde, os testes rápidos e exames laboratoriais de triagem mostram resultado não reagente para HIV, função renal preservada e ausência de infecções sexualmente transmissíveis ativas.

Considerando as recomendações atuais para a prevenção do HIV no âmbito da Atenção Primária à Saúde, assinale a alternativa que apresenta a conduta mais adequada para essa paciente.

(A) Iniciar profilaxia pré-exposição ao HIV com tenofovir/emtricitabina em uso diário contínuo, após aconselhamento e orientação quanto à adesão e seguimento.

(B) Prescrever profilaxia pré-exposição ao HIV em esquema sob demanda, conforme exposição sexual, associada ao uso de preservativos.

(C) Manter acompanhamento clínico periódico, reforçar o uso regular de preservativos e reavaliar a indicação de profilaxia em consultas futuras.

(D) Solicitar exames complementares adicionais para HIV e ISTs e postergar a introdução da profilaxia pré-exposição até nova avaliação.

QUESTÃO 108

Criança de 6 anos é levada à Unidade Básica de Saúde por lesões cutâneas em face com quatro dias de evolução. As lesões iniciam como pequenas vesículas e evoluíram para crostas amareladas, localizadas principalmente em região perioral. A criança encontra-se afebril, em bom estado geral, sem sinais de acometimento sistêmico ou extensão da infecção.

Considerando o quadro clínico apresentado e as recomendações para o manejo do impetigo na Atenção Primária à Saúde, assinale a alternativa que indica a conduta mais adequada.

(A) Orientar higienização local e prescrever mupirocina.

(B) Solicitar raspado das lesões com cultura microbiológica.

(C) Prescrever corticosteroide tópico e aciclovir oral.

(D) Prescrever ceftriaxona e reavaliação seriada.

QUESTÃO 109

Uma equipe de Atenção Primária à Saúde pretende investigar se a adesão irregular ao tratamento anti-hipertensivo está associada ao desenvolvimento de acidente vascular cerebral (AVC) em adultos cadastrados na unidade. Para isso, identifica prontuários de pacientes que sofreram AVC nos últimos cinco anos e os compara com prontuários de pacientes da mesma área adscrita, pareados por idade e sexo, que não apresentaram AVC, avaliando retrospectivamente o padrão de adesão medicamentosa.

O desenho de pesquisa descrito corresponde a:

(A) ensaio comunitário não randomizado.

(B) estudo de coorte retrospectivo

(C) estudo transversal analítico.

(D) estudo caso-controle.

QUESTÃO 110

Um homem de 74 anos, com Hipertensão Arterial Sistêmica (HAS) e diabetes *mellitus* tipo 2 (DM2) há 25 anos, com histórico de tabagismo pesado (50 maços/ano), foi internado há 10 dias devido a um quadro de hemiparesia à direita e afasia súbitas. A tomografia de crânio confirmou acidente vascular cerebral isquêmico (AVCI) em território de artéria cerebral média esquerda.

Durante a internação, o paciente evoluiu com rebaixamento do nível de consciência, disfagia e no 7° dia apresentou febre e secreção traqueal purulenta. O diagnóstico foi de broncopneumonia aspirativa. Apesar da antibioticoterapia, o paciente evoluiu com insuficiência respiratória grave e choque séptico, falecendo na data de hoje.

Qual a sequência correta de preenchimento da **Parte I** e **Parte II** do Bloco VI (Atestado de óbito)?

(A)

Parte I
(a) choque séptico
(b) broncopneumonia
(c) acidente vascular cerebral isquêmico
Parte II do bloco IV
hipertensão arterial
diabetes *mellitus*
tabagismo

(B)

Parte I
(a) broncopneumonia aspirativa
(b) choque séptico
(c) acidente vascular cerebral isquêmico
Parte II do bloco IV
não preencher

(C)

Parte I
(a) choque séptico
(b) broncopneumonia aspirativa
(c) AVCI
(d) hipertensão arterial sistêmica
Parte II do bloco IV
diabetes *mellitus*
tabagismo

(D)

Parte I
(a) parada cardiorrespiratória
(b) choque séptico
(c) broncopneumonia aspirativa
(d) AVCI
Parte II do bloco IV
DM2
HAS
tabagismo

QUESTÃO 111

Uma Unidade de Saúde da Família localizada em território urbano identifica, ao longo de quatro semanas consecutivas, um aumento progressivo de casos suspeitos de dengue distribuídos em diferentes microáreas, associado a condições ambientais favoráveis à proliferação do *Aedes aegypti*. Parte dos casos foi atendida na unidade sem notificação imediata.

Considerando os princípios da Vigilância em Saúde e a organização das ações no território, a conduta mais adequada é:

(A) aguardar a consolidação dos dados epidemiológicos semanais para definição de ações de controle vetorial em conjunto com a vigilância epidemiológica.

(B) realizar notificação dos casos confirmados, intensificar o manejo clínico dos pacientes sintomáticos e reforçar orientações individuais durante as consultas.

(C) realizar notificação imediata dos casos suspeitos, articular ações intersetoriais no território e intensificar medidas de controle vetorial e educação em saúde.

(D) priorizar a estratificação de risco clínico e a organização da linha de cuidado dos casos de dengue, mantendo as ações ambientais sob responsabilidade exclusiva da vigilância municipal.

QUESTÃO 112

Uma avó de 62 anos leva sua neta de 13 anos à Unidade Básica de Saúde para avaliação de rotina. Durante o atendimento, ambas apresentam a carteira de vacinação. A adolescente encontra-se assintomática e saudável, porém com registro vacinal documentado apenas até os 5 anos de idade. A avó refere não se recordar da última atualização vacinal, mantém acompanhamento regular na Atenção Primária à Saúde e não apresenta comorbidades conhecidas.

Considerando o Calendário Nacional de Vacinação e as recomendações vigentes para a Atenção Primária à Saúde, assinale a alternativa que indica a conduta mais adequada para a atualização vacinal da adolescente e da avó.

(A) Atualizar apenas a vacina dT da adolescente e orientar reforço vacinal anual contra influenza para a avó.

(B) Iniciar esquema completo de vacinas da infância para a adolescente e indicar apenas *influenza* e hepatite B para avó.

(C) Atualizar a adolescente apenas com HPV e orientar atualização vacinal da avó somente se houver comorbidades.

(D) Atualizar a adolescente com HPV, meningocócica ACWY e reforço de dT, além de verificar e atualizar dT e influenza para a avó.

QUESTÃO 113

Mulher de 49 anos, com diagnóstico de psoríase grave, em seguimento em serviço terciário de dermatologia, tendo sido indicada para início de terapia biológica com anti-TNF alfa. Foi então referenciada à Unidade Básica de Saúde para avaliação de infecção latente pelo *Mycobacterium tuberculosis* (ILTB) antes do início da medicação. A paciente é assintomática do ponto de vista respiratório, nega tosse, febre, sudorese noturna ou perda ponderal. Nega tratamento prévio para tuberculose ou contato com paciente bacilífero. Ao exame físico, sem alterações.

Em relação a ILTB, a conduta mais adequada é:

(A) realizar PPD e, se a enduração for ≥ 10 mm, iniciar tratamento para ILTB com isoniazida.

(B) realizar PPD e, se a enduração for ≥ 5 mm, e radiografia sem alterações, iniciar tratamento com isoniazida.

(C) autorizar o início do anti-TNF alfa, uma vez que a paciente está assintomática e sem vínculo epidemiológico.

(D) realizar PPD e, se a enduração for < 5 mm, repetir o exame após 8 semanas antes de qualquer decisão terapêutica.

QUESTÃO 114

Durante um estágio em uma Unidade Básica de Saúde (UBS), um estudante acompanha as seguintes atividades da equipe de saúde da família:

I. Realização de uma palestra sobre infecções sexualmente transmissíveis (IST) com distribuição de preservativos e atualização vacinal contra o HPV.

II. Realização de coleta de colpocitologia oncótica (Papanicolau) em mulheres na faixa etária de 25 a 64 anos.

Considerando as definições do Caderno de Atenção Básica nº 29 (Rastreamento) sobre a história natural da doença e os níveis de prevenção, as atividades I e II são classificadas, respectivamente, como:

(A) Prevenção Primária e Prevenção Secundária.

(B) Prevenção Secundária e Prevenção Terciária.

(C) Proteção Específica e Prevenção Primária.

(D) Prevenção Primária e Prevenção Quaternária.

QUESTÃO 115

Uma paciente de 27 anos, com vida sexual ativa há 5 anos, procura a Unidade Básica de Saúde para realizar exames de rotina. Ela nunca realizou o exame citopatológico do colo do útero. Sabendo que o serviço de saúde local realiza o rastreamento exclusivamente por meio da citologia cervical (Papanicolau), qual é a conduta correta de acordo com as diretrizes brasileiras vigentes?

(A) Realizar o exame citopatológico a cada 3 anos desde o início, para evitar o sobrediagnóstico de lesões transitórias.

(B) Iniciar a coleta citopatológica anualmente; após dois resultados consecutivos negativos, o intervalo deve ser de 3 anos.

(C) Aguardar até os 30 anos para iniciar o rastreamento, uma vez que a incidência de câncer invasivo antes dessa idade é muito baixa.

(D) Solicitar a coleta de citologia em meio líquido e teste de DNA-HPV, por serem superiores ao Papanicolau convencional em pacientes jovens.

QUESTÃO 116

Um paciente, 29 anos, médico residente em uma Unidade de Terapia Intensiva (UTI), procura o serviço de saúde do trabalhador relatando que, nos últimos meses, sente-se emocionalmente exausto ao final de cada plantão. Ele refere que passou a tratar os pacientes e familiares de forma impessoal e cínica, sentindo que "nada do que faz faz diferença" e que sua competência profissional é insuficiente, apesar do bom desempenho técnico reconhecido pelos pares.

Com base nas dimensões da Síndrome de Burnout descritas pelo Ministério da Saúde, qual a caracterização correta do quadro apresentado?

(A) Carlos apresenta estresse ocupacional leve, devendo ser manejado apenas com férias, sem necessidade de notificação ou investigação organizacional.

(B) Trata-se de um transtorno de ansiedade generalizada, uma vez que o ambiente hospitalar é o principal gatilho para os sintomas físicos.

(C) O diagnóstico principal é de Episódio Depressivo Maior, já que o paciente apresenta sentimentos de insuficiência e desânimo

(D) O quadro é composto pela tríade: exaustão emocional, despersonalização e baixa realização pessoal.

QUESTÃO 117

Um homem de 63 anos, hipertenso, com diagnóstico de doença arterial coronariana, sofreu um Infarto Agudo do Miocárdio (IAM) há 15 meses. Desde então, mantém o uso regular de rosuvastatina 40 mg e ezetimiba 10 mg. No último exame de controle, há 3 meses, apresentava um LDL-c de 46 mg/dL. Hoje, você está acompanhando a visita domiciliar da equipe, após o paciente ter sido diagnosticado e tratado na emergência devido ao quadro de acidente vascular cerebral isquêmico (AVCI).

De acordo com a Diretriz Brasileira de Dislipidemias e Prevenção da Aterosclerose (2025), como deve ser classificado o risco cardiovascular desse paciente e qual é a sua meta de LDL-c?

(A) Risco Extremo; Meta de LDL-c < 40 mg/dL e redução de, pelo menos, 50% em relação ao valor basal.

(B) Risco Muito Alto; Meta de LDL-c < 50 mg/dL.

(C) Risco Extremo; Meta de LDL-c < 50 mg/dL.

(D) Risco Muito Alto; Meta de LDL-c < 40 mg/dL.

QUESTÃO 118

Em consulta em uma unidade de atenção primária em saúde, uma mãe comparece com seu filho de 8 anos à consulta. Durante a consulta, mãe do paciente relata que seu filho foi recentemente diagnosticado com transtorno do espectro autista. Familiares referem angústia quanto ao diagnóstico e prognóstico da criança.

Em relação à abordagem correta do caso, assinale o item verdadeiro.

(A) Dentro da atenção primária, deve-se tranquilizar familiares sobre o diagnóstico e encaminhar para acompanhamento multiprofissional para melhor desenvolvimento psicomotor.

(B) Deve ser prescrito risperidona como abordagem terapêutica do autismo.

(C) Não há composição genética dentro da etiologia do autismo. Sendo assim, deve-se explicar todos os fatores ambientais com ocasionaram no quadro clínico.

(D) É obrigação do médico a emissão do laudo e orientar sobre a aposentadoria por invalidez da criança.

QUESTÃO 119

Mulher, 27 anos, G2P1 (parto normal anterior há 3 anos), idade gestacional de 25 semanas e 4 dias, comparece à consulta de rotina na Unidade Básica de Saúde. Ela é classificada como gestante de risco habitual. Na primeira consulta (10ª semana), sua glicemia de jejum foi de 88 mg/dL. Hoje, ela traz o resultado do Teste Oral de Tolerância à Glicose (TOTG) com 75 g de sobrecarga, realizado há três dias. Os resultados são: Jejum: 93 mg/dL; 1 hora após sobrecarga: 182 mg/dL; 2 horas após sobrecarga: 149 mg/dL.

Considerando as recomendações atuais do Ministério da Saúde e da Organização Pan-Americana da Saúde (OPAS) para o manejo do diabetes na gestação, qual o diagnóstico e a conduta imediata mais adequada para a paciente?

(A) Gestação sem alterações glicêmicas; manter orientações dietéticas gerais e repetir a glicemia de jejum no terceiro trimestre.

(B) Intolerância à glicose; repetir o TOTG 75 g em duas semanas para confirmação diagnóstica antes de classificar como patológico.

(C) Diabetes *mellitus* Pré-gestacional (Overt Diabetes); iniciar insulinoterapia imediatamente e encaminhar para o pré-natal de alto risco.

(D) Diabetes *mellitus* Gestacional; instituir terapia nutricional, orientar atividade física supervisionada e iniciar monitorização glicêmica capilar, encaminhar para pré- natal de alto risco.

QUESTÃO 120

Uma paciente, 34 anos, advogada, comparece à consulta na Unidade Básica de Saúde queixando-se de "nervosismo constante", dificuldade para relaxar e insônia de conciliação há 8 meses. Relata que se preocupa excessivamente com prazos processuais, com a saúde dos pais e até com situações cotidianas improváveis. Apresenta tensão muscular em região cervical e irritabilidade frequente, o que tem prejudicado seu relacionamento afetivo. Nega episódios de falta de ar súbita ou medo de morrer. Já realizou exames laboratoriais (incluindo função tireoidiana) que resultaram normais. A paciente solicita a prescrição de "um calmante para dormir", mencionando que uma amiga usa clonazepam com bons resultados.

Com base nas evidências atuais para o manejo do Transtorno de Ansiedade Generalizada (TAG) na Atenção Primária, qual a conduta terapêutica inicial mais adequada?

(A) Prescrever o benzodiazepínico solicitado pela paciente para uso por curto prazo (2 a 4 semanas) como monoterapia, visando à remissão rápida da insônia e da tensão muscular.

(B) Iniciar um Inibidor Seletivo da Recaptação de Serotonina (ISRS) e realizar psicoeducação, explicando o período de latência da medicação e o risco de piora inicial da ansiedade.

(C) Encaminhar a paciente para psicoterapia individual e aguardar 3 meses para reavaliação antes de considerar qualquer intervenção farmacológica, devido ao baixo risco de autolesão.

(D) Prescrever amitriptilina em dose inicial de 75 mg ao deitar, aproveitando o efeito sedativo do tricíclico para tratar a insônia e a ansiedade de forma concomitante.

ECONRIO
SOLUÇÕES EDUCACIONAIS