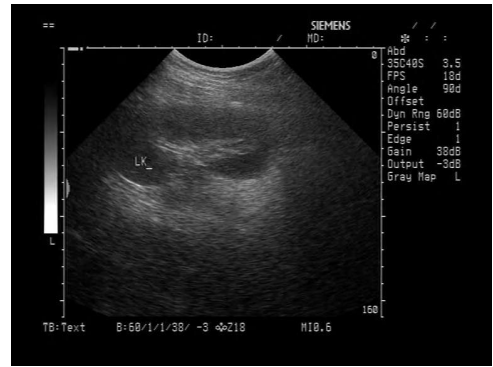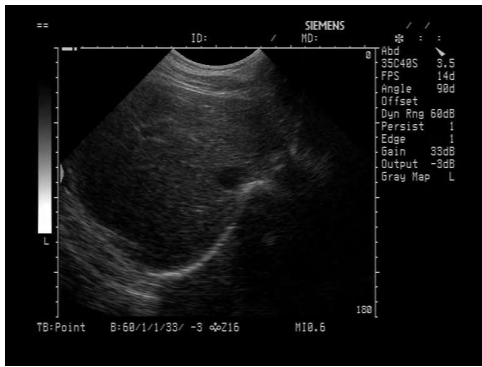


超声检查报告单

姓名： 郭文云 性别： 女 年龄： 20岁 检查号： 150819043
临床科室： 门诊 住院号： 9763855 床号： 仪器型号： Prima(1)
检查部位： 女全腹（肝及门静脉、胆、胰、脾、双肾、输尿管、膀胱、肾上腺、腹膜后、子宫附件）、右下腹

超声图像：



超声描述：

急诊超声检查：

肝大小形态正常，肝包膜光滑、连续。肝实质回声均匀，肝内管道结构显示清晰，门静脉主干及肝内胆管无扩张。

胆囊形态大小正常，轮廓整齐、清晰，壁薄光滑，其内呈透声性良好的无回声。胆总管无扩张。

胰形态大小正常，实质回声均匀，未探及明显异常回声。

脾大小形态正常，包膜光滑，实质回声均匀，未见明显异常回声。

双肾位置正常，大小形态正常，包膜光滑，肾周未见异常回声。肾实质呈低回声，锥体分布正常，集合系统未见明显分离。双侧输尿管上段未见明显扩张。

膀胱壁薄，光滑，内透声佳，未见结石肿物回声。子宫大小形态正常，包膜光滑，宫壁回声均匀，内膜厚约7.3mm。宫内未见明显异常回声。宫颈大小正常。双附件区未探及明显异常回声。盆腔未见明显液性回声。

上腹部气体干扰,腹膜后探查：腹主动脉及胰腺周边所见部分未见明显局限团块声像。

双肾上腺区探查：所见部分内未见明显局限团块声像。

右下腹部及阑尾区扫查见肠气干扰，显示欠清，大致扫查未见明显异常肿物及异常液性区回声。

超声提示：

- 1、肝及门静脉系、胆、胰、脾、双肾、输尿管、膀胱、子宫、双附件区、腹膜后、肾上腺区未见明显异常
- 2、右下腹部肠气干扰，大致扫查未见明显异常声像

会诊医生：

记录医生：

诊断医生： 韩美兰

（本报告仅供临床医师参考，不作证明之用）

检查时间： 2015-08-19